
22101743609

DEUTSCHE CHIRURGIE

MIT ZAHLREICHEN HOLZSCHNITTEN UND LITHOGR. TAFELN

BEARBEITET VON

Prof. Dr. **Bandl** in Wien, Prof. Dr. **Bardenheuer** in Cöln, Prof. Dr. **v. Bergmann** in Berlin, Prof. Dr. **Billroth** in Wien, Prof. Dr. **Braun** in Jena, Prof. Dr. **Breisky** in Wien, Prof. Dr. **P. Bruns** in Tübingen, Prof. Dr. **Chrobak** in Wien, Prof. Dr. **Dittel** in Wien, Prof. Dr. **Esmarch** in Kiel, Prof. Dr. **H. Fischer** in Breslau, Dr. **G. Fischer** in Hannover, Prof. Dr. **E. Fischer** in Strassburg, Prof. Dr. **Fritsch** in Breslau, Prof. Dr. **Gerhardt** in Berlin, Doc. Dr. **J. Grünfeld** in Wien, Prof. Dr. **Gussenbauer** in Prag, Prof. Dr. **Gusserow** in Berlin, Dr. **Haeser**, weil. Prof. in Breslau, Prof. Dr. **Heineke** in Erlangen, Prof. Dr. **Helferich** in Greifswald, Prof. Dr. **Kaposi** in Wien, Dr. **Kappeler** in Münsterlingen, Doc. Dr. **Kaufmann** in Zürich, Doc. Dr. **W. Koch** in Dorpat, Prof. Dr. **Kocher** in Bern, Prof. Dr. **Koenig** in Göttingen, Prof. Dr. **Kraske** in Freiburg, Prof. Dr. **Krönlein** in Zürich, Sanitätsrath Dr. **Langenbuch** in Berlin, Doc. Dr. **Ledderhose** in Strassburg, Prof. Dr. **Lossen** in Heidelberg, Prof. Dr. **Luecke** in Strassburg, Prof. Dr. **Madelung** in Rostock, Prof. Dr. **Mikulicz** in Krakau, Prof. Dr. **P. Müller** in Bern, Prof. Dr. **v. Nussbaum** in München, Prof. Dr. **Olshausen** in Halle, Doc. Dr. **Pawlik** in Wien, Prof. Dr. **v. Recklinghausen** in Strassburg, Prof. Dr. **Reder** in Wien, Dr. **Riedel** in Aachen, Prof. Dr. **Riedinger** in Würzburg, Prof. Dr. **Rose** in Berlin, Prof. Dr. **Rosenbach** in Göttingen, Dr. **M. Schede** in Hamburg, Prof. Dr. **B. Schmidt** in Leipzig, Prof. Dr. **Schüller** in Berlin, Prof. Dr. **Schwartze** in Halle, Prof. Dr. **Socin** in Basel, Prof. Dr. **Sonnenburg** in Berlin, Prof. Dr. **Störk** in Wien, Prof. Dr. **Thiersch** in Leipzig, Doc. Dr. **Tillmanns** in Leipzig, Prof. Dr. **Trendelenburg** in Bonn, Prof. Dr. **Ultzmann** in Wien, Dr. **Vogt**, weil. Prof. in Greifswald, Prof. Dr. **R. v. Volkmann** in Halle, Dr. **Wagner** in Königshütte, Dr. **Wegner** in Stettin, Prof. Dr. **Winckel** in München, Prof. Dr. **v. Winiwarter** in Lüttich, Prof. Dr. **A. Wölfler** in Graz, Prof. Dr. **Zahn** in Genf, Prof. Dr. **Zweifel** in Erlangen.

HERAUSGEGEBEN VON

PROF. DR. BILLROTH UND **PROF. DR. LUECKE**

IN WIEN. IN STRASSBURG.

Lieferung 50b.

STUTTGART.

VERLAG VON FERDINAND ENKE.

1887.

DIE KRANKHEITEN

DER MÄNNLICHEN

GERMAN HOSPITAL
LONDON

GESCHLECHTSORGANE

VON

Professor Dr. THEODOR KOCHER,
DIRECTOR DER CHIRURGISCHEN KLINIK IN BERN.

MIT 174 IN DEN TEXT GEDRUCKTEN FIGUREN.

STUTTGART.
VERLAG VON FERDINAND ENKE.
1887.

WELLCOME INSTITUTE
LIBRARY
Coll. welMOmec
Call No. Gen Coll
M
12633

Druck von Gebrüder Kröner in Stuttgart.

HOSPITAL
LONDON

Inhaltsverzeichniss.

Seite

Literatur XIII

Erste Abtheilung.

Krankheiten des Hodensacks.

Anatomische Vorbemerkungen 4

Erster Abschnitt.

Verletzungen des Hodensacks.

Kapitel I. **Contusio scroti** 5

§. 2—3. Aetiologie 5
§. 4. Diagnose 5
§. 5—6. Prognose 5
§. 7. Behandlung 6

Kapitel II. **Vulnera scroti** 6

§. 8—14. Aetiologie, Symptomatologie und Prognose 6
§. 15. Behandlung 9

Zweiter Abschnitt.

Circulationsstörungen des Hodensackes.

Kapitel III. §. 16—17. **Oedema scroti** 10

Dritter Abschnitt.

Entzündungen des Hodensacks.

Kapitel IV. §. 18. **Oedema inflammatorium scroti** 11

Kapitel V. **Erysipelas scroti** 11

§. 19—20. Aetiologie und Diagnose 11
§. 21—22. Prognose, Behandlung 11

Seite

Kapitel VI. **Phlegmone scroti** 12
§. 23—24. Symptomatologie 12
§. 25. Behandlung 13

Kapitel VII. **Gangraena scroti** 13
§. 26—27. Vorkommen und Aetiologie 13
§. 28—29. Symptomatologie und Behandlung 14

Vierter Abschnitt.

Geschwülste des Hodensacks.

Kapitel VIII. **Elephantiasis scroti** 14
§. 30—32. Pathologische Anatomie 14
§. 33—43. Aetiologie 15
§. 44—45. Symptomatologie und Prognose 19
§. 46—53. Behandlung 20

Kapitel IX. §. 54—56. **Fibroma scroti** 23

Kapitel X. §. 57. **Chondroma et Osteoma scroti** 24

Kapitel XI. §. 58. **Lipoma scroti** 24

Kapitel XII. §. 59. **Sarcoma scroti** 25

Kapitel XIII. §. 60—65. **Angioma scroti** 26

Kapitel XIV. **Kystoma scroti** 28
§. 66. Definition 28
§. 67. Cysten mit flüssigem Inhalt 28
§. 68—70. Atherome 29

Kapitel XV. **Carcinoma scroti** 31
§. 71—76. Aetiologie 31
§. 77—81. Symptomatologie 33
§. 82—83. Diagnose 35
§. 84—85. Behandlung 36

Kapitel XVI. §. 86—87. **Melanoma scroti** 37

Kapitel XVII. §. 88—92. Anhang. **Scrotalfisteln und Scrotalsteine** . . 38

Zweite Abtheilung.

Krankheiten der Scheidenhäute.

§. 93—96. Anatomische Vorbemerkungen 43

Fünfter Abschnitt.

Verletzungen der Scheidenhäute.

Kapitel XVIII. **Haematoma tunicae vaginalis communis** 44
§. 97. Haematoma extravaginale testis 44
§. 98—99. Hämatom des Samenstrangs 45

Seite

§. 100—101. Quelle der Blutung 46
§. 102—105. Symptome und Verlauf 47
§. 106. Therapie 48

Kapitel XIX. **Haematoma tunicae vaginalis propriae** 49

§. 107—111. Aetiologie 49
§. 112—118. Symptome und Verlauf 50
§. 119—120. Therapie 53

Sechster Abschnitt.

Entzündungen der Scheidenhäute.

§. 121. Nomenclatur 54

Kapitel XX. **Periorchitis serosa fibrinosa (Hydrocele vaginalis acuta)** . . 54

§. 122—125. Aetiologie 54
§. 126—140. Pathologische Anatomie 55
§. 141—149. Symptomatologie, Prognose und Therapie . 60

Kapitel XXI. §. 150—157a. **Periorchitis purulenta (Pyocele vaginalis acuta)** 62

§. 157b. Anhang: Periorchitis idiopathica circumscripta (Zeissl) 64

Kapitel XXII. §. 158—166. **Perispermatitis serosa acuta (Hydrocele acuta funiculi spermatici)** 65

Kapitel XXIII. §. 167. **Perispermatitis acuta purulenta** 67

Kapitel XXIV. **Periorchitis chronica serosa (Hydrocele testis)** 68

§. 169—173. Pathologische Anatomie 68
§. 174—183. Aetiologie 71
§. 184—197. Symptomatologie 75
§. 198—228. Prognose und Therapie 79

Kapitel XXV. **Periorchitis haemorrhagica** 93

§. 229—234. Allgemeines 93
§. 235—258. Pathologische Anatomie und Chemie . . . 96
§. 259—265. Aetiologie 110
§. 266—277. Symptomatologie 114
§. 278—280. Prognose 118
§. 281—290. Behandlung 119

Kapitel XXVI. §. 291—301. **Periorchitis prolifera** 122

Kapitel XXVII. §. 302—305. **Periorchitis adhaesiva** 126

Kapitel XXVIII. §. 306—312. **Corpora libera tunicae vaginalis** 128

Kapitel XXIX. **Perispermatitis serosa chronica (Hydrocele funiculi spermatici)** 131

§. 313—314. Allgemeines 131
§. 315—317. Aetiologie 132
§. 318—324. Symptome und Diagnose. 133
§. 325—326. Pathologische Anatomie und Therapie. . . 135

Kapitel XXX. **Perispermatitis haemorrhagica (Haematocele funiculi, Haematocele extravaginalis** 136

§. 327—329. Allgemeines 136
§. 330—336. Aetiologie 137

Seite

§. 337—348. Symptome und Diagnose 140
§. 349—352. Prognose und Therapie 145
§. 353—356. Anhang: **Chylocele** (Liporocele oder Galaktocele) 147

Siebenter Abschnitt.

Varietäten der Hydrocele und Hämatocele des Hodens und Samenstrangs.

Kapitel XXXI. **Hydrocele communicans (Hydrocele congenita)** 14

§. 357—361. Allgemeines 149
§. 362—364. Aetiologie 150
§. 365—371. Symptomatologie, Diagnose und Behandlung 151

Kapitel XXXII. **Hydrocele et Haematocele bilocularis** 153

§. 372—378. Hydrocele et Haematocele bilocularis extra-abdominalis 154
§. 379—387. Hydrocele et Haematocele bilocularis intra-abdominalis 157
§. 388—393. Aetiologie der Hydrocele bilocularis . . . 160
§. 394—398. Prognose und Therapie 163

Kapitel XXXIII. **Hydrocele multilocularis** 165

§. 399—400. Allgemeines 165
§. 401—404. Hydrocele multilocularis testis 165
§. 405—412. Hydrocele multilocularis funiculi spermatici et Hydrocele multilocularis abdominalis 167
§. 413—416. Symptome und Diagnose 169
§. 417—421. Pathogenese 170
§. 422—424. Therapie 172

Kapitel XXXIV. §. 425—431. **Hydrocele et Haematocele complicata** . . 173

Kapitel XXXV. §. 432—439. **Hydrocele et Haematocele hernialis** . . . 176

Kapitel XXXVI. §. 440—446. **Hydrocele diffusa** 180

Achter Abschnitt.

Geschwülste der Scheidenhäute des Hodens und Samenstrangs.

§. 447—449. Allgemeines 183

Kapitel XXXVII. §. 450—454. **Lipom der Scheidenhaut und des Samenstrangs** 184

Kapitel XXXVIII. §. 455—462. **Fibrom der Scheidenhaut und des Samenstrangs** 186

Kapitel XXXIX. §. 463—465. **Myxom der Scheidenhaut und des Samenstrangs** 188

Kapitel XL. §. 466—474. **Sarkom der Scheidenhaut und des Samenstrangs** 189

§. 475. Anhang 194

Neunter Abschnitt.

Circulationsstörungen des Samenstrangs.

Kapitel XLI. **Varicocele** 195

Seite

§. 476—477. Anatomie 195
§. 478—492. Aetiologie 196
§. 493—496. Pathologische Anatomie 200
§. 497—505. Symptome und Diagnose 203
§. 506—509. Prognose 206
§. 510—543. Therapie 208

Dritte Abtheilung.

Krankheiten des Hodens und Nebenhodens.

§. 544—547. Anatomische Vorbemerkungen 221

Zehnter Abschnitt.

Verletzungen des Hodens und Nebenhodens.

Kapitel XLII. §. 548—553. **Luxatio testis** 224
Kapitel XLIII. §. 554—565. **Contusio testis (Haematocele parenchymatosa)** 226
Kapitel XLIV. §. 566—569. **Vulnera testis** 230
§. 570—571. Anhang: Vulnera funiculi spermatici . . 231

Elfter Abschnitt.

Circulationsstörungen des Hodens und Nebenhodens.

Kapitel XLV. §. 572—582. **Infarctus et Necrosis testis** 232

Zwölfter Abschnitt.

Entzündungen des Hodens und Nebenhodens.

Kapitel XLVI. §. 583—588. **Spermatitis (Funiculitis) et Deferenitis acuta** 238
Kapitel XLVII. **Epididymitis acuta** 241
§. 589—600. Aetiologie 241
§. 601—613. Symptome und Verlauf 245
§. 614—617. Diagnose und Prognose 246
§. 619—625. Pathologische Anatomie 251
§. 626.—636. Therapie 253
Kapitel XLVIII. **Orchitis acuta** 257
§. 637—659. Aetiologie 257
§. 660—670. Symptome und Diagnose 270
§. 671—675. Prognose 274
§. 676—678. Pathologische Anatomie 275
§. 679—683. Therapie 277
Kapitel XLIX. **Chronische Entzündung des Hodens und Nebenhodens** . . . 279
§. 684—685. Allgemeines 279
§. 686—688. Epididymitis chronica 280
§. 689—701. Orchitis chronica circumscripta (Abscessus testis) 281
§. 702—720. Orchitis chronica diffusa 285

Dreizehnter Abschnitt.

Infectionsgeschwülste des Hodens und Nebenhodens.

Seite

Kapitel L. **Tuberculosis testis et epididymidis** 292

§. 721—729. Makroskopische Befunde 292
§. 730—749. Mikroskopische Befunde.
§. 730—732. Allgemeines 297
§. 733. Zusammensetzung des Hodentuberkels 299
§. 734—744. Beziehung des Hodentuberkels zu den Samencanälchen 300
§. 745—747. Ausbreitung der Tuberkulose 310
§. 748. Das restirende Hodengewebe 314
§. 749. Verkäsung 315
§. 751—762. Aetiologie 318
§. 763—778. Symptome und Verlauf 329
§. 779—787. Diagnose und Prognose 335
§. 788—792. Therapie 340

Kapitel LI. **Syphilis testis et epididymidis** 343

§. 793—804. Pathologische Anatomie (makroskopisch) . . . 343
§. 805—817. Histologie (nach Langhans) 350
§. 818—822. Aetiologie 363
§. 823—831. Symptome und Diagnose 365
§. 832—836. Prognose und Therapie 369

Kapitel LII. §. 837—861. **Fungus testis benignus** 371

Vierzehnter Abschnitt.

Geschwülste des Hodens und Nebenhodens.

Kapitel LIII. **Kystoma epididymidis (Spermatocele)** 382

§. 862—864. Anatomische Vorbemerkungen 382
§. 865—888. Pathogenese 384
§. 889—890. Aetiologie 399
§. 891—903. Symptome 400
§. 904—906. Diagnose 408
§. 907—908. Therapie 413

Kapitel LIV. **Kystoma et Adenoma testis** 414

§. 909—925. Definition und makroskopisches Verhalten . . 414
§. 926—938. Histologie nach Langhans 422
§. 939—945. Aetiologie, Symptome und Diagnose 433
§. 946—948. Prognose und Therapie 436

Kapitel LV. **Carcinoma testis** 438

§. 949— 971. Histologie nach Langhans 438
§. 972— 979. Makroskopische Verhältnisse 465
§. 980— 987. Verbreitung 474
§. 988— 990. Aetiologie 478
§. 991—1001. Symptome und Diagnose 480
§. 1002—1006. Prognose und Therapie 486

Kapitel LVI. §. 1007—1010. **Fibroma testis et epididymidis et vasis deferentis** 493

Kapitel LVII. §. 1011—1013. **Myxoma testis et epididymidis** 495

Seite

Kapitel LVIII. §. 1014—1029. **Chondroma testis** 496

Kapitel LIX. §. 1030. **Osteoma testis** 503

Kapitel LX. **Sarcoma testis et epididymidis** 503

§. 1031—1039. Makroskopische Verhältnisse 503
§. 1040—1049. Histologie nach Langhans 513
§. 1050—1053. Aetiologie und Pathogenese 522
§. 1054—1061. Diagnose, Prognose und Therapie 524

Kapitel LXI. §. 1062—1066. **Melanoma testis et epididymidis** 529

Kapitel LXII. §. 1065—1067. **Myoma testis** 531

Kapitel LXIII. §. 1068—1083. **Teratoma testis et epididymidis** 533

Fünfzehnter Abschnitt.

Die Castration.

§. 1084—1093 540

Vierte Abtheilung.

Anomalien der Geschlechtsorgane.

Sechzehnter Abschnitt.

Bildungs- und Lageanomalien des Hodens und seiner Adnexa.

§. 1094. Einleitung 547
§. 1095. Descensus testis et Gubernaculum Halleri . . . 550

a) Bildungsanomalien.

Kapitel LXIV. **Aplasia et Atrophia testis** 557

§. 1096—1104. Aetiologie 557
§. 1105—1107. Mikroskopisches Verhalten (nach Langhans) 561
§. 1108—1114. Entwickelung, Diagnose, Prognose u. Therapie 563

Kapitel LXV. §. 1115—1116. **Hyperplasia testis** 566

b) Lageanomalien.

Kapitel LXVI. §. 1117—1123. **Inversio testis** 566

Kapitel LXVII. §. 1124—1133. **Ectopia testis** 569

Kapitel LXVIII. **Retentio testis** 575

§. 1134—1140. Allgemeines 575
§. 1141—1148. Aetiologie 577
§. 1149. Complicationen bei Retentio 581
§. 1150—1152. a) Atrophia testis 581
§. 1153—1163. b) Entzündungen mit Einklemmungen . . 582
§. 1164—1170. c) Geschwülste des Leisten- u. Bauchhodens 588
§. 1171—1179. Therapie 590

Seite

Siebzehnter Abschnitt.

Functionsanomalien der Geschlechtsorgane.

§. 1180—1192 594

a) Sterilität.

Kapitel LXIX. §. 1193—1197. **Impotenz (Impotentia coeundi)** 599

Kapitel LXX. §. 1198—1205. **Azoospermie** 601

Kapitel LXXI. §. 1206—1221. **Aspermie** 603

b) Dyspermatismus.

Kapitel LXXII. §. 1222—1223. **Haemospermie** 608

Kapitel LXXIII. §. 1224—1245. **Spermatorrhoe** 609

Kapitel LXXIV. §. 1246—1252. **Neuralgia testis** 618

Fünfte Abtheilung.

Krankheiten der Samenblasen.

§. 1253—1254. Anatomische Bemerkungen . . 623

Kapitel LXXV. §. 1255—1257. **Anomalien der Samenblasen** 624

Kapitel LXXVI. §. 1258. **Verletzungen der Samenblasen** 626

Kapitel LXXVII. §. 1259—1270. **Entzündungen der Samenblasen** 626

Kapitel LXXVIII. §. 1271—1273. **Ektasie und Cysten der Samenblasen** . . 631

Kapitel LXXIX. §. 1274—1277. **Concretionen der Samenblasen** 632

Kapitel LXXX. §. 1278—1283. **Tuberkulose der Samenblasen** 634

Kapitel LXXXI. §. 1284—1287. **Tumoren der Samenblasen** 638

Literatur.

Allgemeine Literatur.

Pitha: Krankh. d. männl. Geschlechtsorg. i. Handb. d. spec. Path. u. Therap. v. Virchow. Erlangen 1869. — A. Cooper: Observ. on the struct. and diseases of the testis. 2 Bd. London 1841. — P. B. Curling: A practic. treat. on the dis. of test. 3. ed. London 1866. — Th. Bryant: Clinic. surg. on dis. of the test. London 1866. — M. Humphry: Dis. of the male org. of gen. in Holmes' syst. of surg. London 1864 u. 1872. 2. ed. — Gosselin: Uebers. v. Curling. 2. Ausg. Paris 1857.

Wir reproduciren die ausführl. Literatur aus Pitha's Handb. d. spec. Path. u. Therap. 6 Bd. II Abth. Krankheiten d. männl. Geschlechtsorg. 2. Aufl. Erlangen 1864 und fügen die von uns benützte hinzu:

Desault: Traité des maladies d. voies urin. publ. par Bichat. Paris 1792. — Chopart: Traité d. mal. d. voies urin. Paris 1792. Nouv. éd. p. Felix Pascal. Paris 1821. — Ch. Bell: A treatise of the diseases of the urethra, vesica urinaria, prostate and rectum. London 1822—1832. — J. Howship: Pract. obs. on the sympt. et treatm. of the dis. of the urin. org. etc. London 1820—23. — J. Wilson: Lect. on the struct. physiol. and diseas. of the male urin. e genit. org. London 1821. — J. Lallemand: Obs. s. l. malad. des org. génit.-urin. Paris 1825. — J. Hunter: The works of J. H. with notes, ed. by J. Palmer. London 1835. Abhandl. über d. vener. Krankh. Vol. II. — J. Guthrie: Ueber d. Krankh. d. Harnröhre, d. Prostata u. d. Blasenhalses, deutsch bearb. v. H. F. Behrend. Leipzig 1836. — A. Cooper, Theoret. pract. Vorl. ed. v. A. Lee. Leipzig 1837. — Vidal de Cassis: Traité de path. ext. Paris 1841. Vol. V. — B. Brodie: Lect. on the diseases of the urin. org. 3 Bd. London 1842. — Willis: Urin. dis. and their treat. L. Theerwood, Gilbert and Piper. 8. XI u. 408. S. 1838. — Willis: Die Krankh. d. Harnsyst. u. ihre Behandl. Dtsch. u. mit Anm. u. Zus. v. Dr. Heusinger. Eisenach 1841. Bärecke. gr. 8. X. 475. 5. — J. Mouliné, Malad. d. org. génit. et urin. exp. d'après la clin. chir. l'hôp. de Bord. Paris 1839. 8 T. I. 336 p. T. II. 416. p. — G. Baillère, P. Rayer: Traité d. malad. d. reins et des altérat. d. l. sécr. urin. et. en elles-mêmes et dans l. rapp. av. l. mal. d. uret., de la vessie, de la prost., de l'urèthre, avec un atl. II Vol. S. 1839 f. 40. J. B. Baillère. — Civiale: Trait. prat. s. l. mal. d. org. gén.-ur. (2. Aufl. 1851.) L. a. Mercier: Rech. anat. path. et thérap. s. l. malad. d. org. urin. et génit. consid. chez l. hommes agés. Paris 1841. Bechet. Zeune u. Labé. — Vanier: Krankh. d. Harnwege nach Guersants jun. Vorl. La clin. d. hôp. d. enf. Nvbr. 1841. — Dubouchet: Malad. d. voies urin. 7e éd. Paris 1842. — A. Monro: The anat. of the urin. bladder a. perin. of the male. Edinburg u. London 1842. — Sigmund: Behandl. einig. Krankh. d. Harnwege im Spit. Necker in Paris. Oest. med. J. Oct.—Dec. 1842. — M. Gocury-Duvivier: Man. prat. d. mal. d. voies urin. et de celles d. org. d. la gén. chez l'homme et chez l. femme. Paris u. London 1843. — Ludwig:

Beitr. z. Lehre v. Mechan. d. Harnsecr. Marburg. — Seidl: Die Harnbeschw. u. ihre Ursachen u. Wirkungen u. i. Behandl. Dresden u. Leipzig 1844. — Martin Magnus: Beitr. z. Path. u. Therap. d. Krankh. d. Harnwerkz. Hutel, Journ. 1848. — Tott: Mitth. a. d. Gebiete d. Frauen- u. Kinderkrankh. 5) Einige Beob. u. Harnbeschw. b. Kind. Z. f. Geb.-K. v. Busch 1844. — Hille: Misc. a. Surinam. 9) Krankh. d. Harn- u. Geschlechtswerkz. Casp. Wochenschr. 1845. — Seidl: Beitr. z. gehör. Beurth. u. Behandl. e. krankh. Zust. d. Harnorg. J. f. Chir. u. Augenkrankh. XXXIV. 1845. (N. F. IV. 4.) XI. 1. 1849. — Prout: Ueber d. Wesen u. d. Behandl. d. Krankh. d. Magens u. d. Hornorgane a. d. Engl. v. Krupp. Leipzig 1845. — Weber, Zusätze z. Lehre v. Baue u. v. d. Verrichtung d. Geschlechtsorg. Archiv f. Anat. v. Müller. 4. u. 5. Hft. XIII. 1846. — Henoch u. Romberg: Klin. Ergebnisse am poliklin. Institut in Berlin. Krankh. d. Geschlechts- u. Harnorgane. Berlin 1846. — Aldridge: Lect. on urine, and on the Path., Diagn. and Treat. of urin. dis. Dublin 1846. — A. Piorry: Ueber d. Krankh. d. Milz, d. Wechselfiebers, d. Krankh. d. Harnwege u. d. männl. Geschlechtstheile, dtsch. v. G. Krupp. Leipzig 1847. — S. Mert: La préserv. pers. trad. de l'angl. Paris 1847. — Saule: Ueber d. Affection d. Harn- und Geschlechtswerkzeuge. Gaz. d. hôp. X. 1848. — Waller: Analect. Physiol. u. Pathol. d. Harnwerkzeuge u. d. männl. Geschlechtsorgane. Prag. Vierteljahrsschr. V. 2. 1848. — Solly: Ueber d. Krankh. d. Harnwerkzeuge, klin. Vorl. London. Gaz. Dec. 1848. — Bouisson: Ueber Affect. d. Harnsystems, J. d. Bord. Août 1850. — Acton William: A pract. treat. on dis. of the ur. a. gen. org. in bôth sexes. London 1851. — Jozan de St. André: Die Krankh. der Harnwege u. Geschlechtswerkzeuge. Weimar 1851. — Mazzon: Eigenth. path. Entw. d. Pflasterepith. d. Harncanäle. Müller's Archiv 4. 1851. — Nelson: Krankh. d. Harnorgane. Prov. Journ. April—June 1852. — Fleming: Ueber d. Krankh. d. Harnwerkzeuge u. Beschaffenheit d. Harns bei Kindern. Dubl. Journ. Feb. 1853. — Engel: Prim. Bildungsfehler an d. Zeugungstheilen, Juxtapos. d. inneren Geschlechtsorgane. Oesterr. med. Jahrb. XXII. 3. — Kugler: Ueber e. seinsollende Hermaphr. Jahrb. XX. 4. — Fenolis: Merkw. Def. d. Geschlechtstheile b. e. Soldaten. Giorn. delle sc. med. di Tor. Marzo 1842. — Rapp: Missbildung männl. Geschlechtstheile. Casp. Wochenschr. Nr. 32. 1843. — Lietsch: Beitr. zur Path. d. Bildungsfehler d. männl. Gen. u. Harnwerkzeuge. Journ. monthly, Feb. 1845. — Giles: Ueber angeb. Missbildung d. Harnwerkzeuge. Med.-chir. Transact. XIII. N. S. I. 1845. — Paut: 2 Fälle von Anomal. i. d. Bildung d. Geschlechtstheile. Günsberg. Z. IV. I. 1852. — Blumhardt: Fall v. Pseudohern. Württ. Centralbl. 6. 1853. — Rosenthal: Missbildung d. Genit. eines Kindes. Verhandl. d. phys. med. Ges. z. Würzburg. III. 1853. — Bochdalek: Zur vergl. Anatomie d. Harnwerkzeuge. Prag. Vierteljahrsschr. X. 4. 1853. — Alban Goldsmith: Dis. of the gen. ur. org. New York 1857. — Rob. Bentley Todd: Clinic. tect. on cert. dis. of the urin. org. London 1857. — Bardeleben: Vidal's Lehrb. d. Chir. u. Op.-L. Berlin 1859. 4 Bd. — Chir. Anat. v. Velpeau, Blandin, Malgaigne, Petrequin, Hyrtl, Kuhn, Führr.

Specielle Literatur.

Erste Abtheilung.

Krankheiten des Scrotum.

Pott's Surgical Work by Earle, London 1808. — H. Earle: Ueber d. Erz. krebsähnl. Krankh. durch örtl. Reizung u. über d. Schornsteinfegerkrebs in Rust's Mag. XIX. 1. c. London. med. a. surg. Journ. 1832 Feb. — A. Cooper: Bildung u. Krankh. d. Hodens. — Delpech: Chir. clin. T. II. 5. Obs. d'un cas d'intumescence énorme du scr. — Stadler: Ueber sarc. Entartung d. Scr. in Casper's Wochenschrift 1835 Nr. 18, 19, 21. — Dr. Holstein: Eigenth. Ersatz e. wegen Eleph. exst. Scr. v. Gräfe's u. v. Walther's Journ. XXVII. 1. — Clot-Bey: Chir. Beob. über Eleph. scr. Un.-Lex. d. Med. V. 59. — Dr. Meyer-Hoffmeister: Eleph. scr. Zeitschr. f. ration. Med. v. Henle u. Pfeufer. I. 1. 1842. — Tarler: Spontan.

Brand d. Hodens. Oest. med. Wochenschr. Nr. 45. 1842. — Van Hasselt: Bemerkungen über d. Runzeln u. d. wurmförm. Beweg. d. Scr. Archiv voor Geneeskunde II D. Amsterdam 1842. — Renault: Fall von nicht contag. Molluscum d. Hodensacks. Rev. med. F. et ét. Sept. 1842. — Schönlein: Ueberraschende, schnelle u. günstige Wirkung d. Jods in äusserl. Anwendung b. e. acuten Eczema scr. — Allg. m. C.-Ztg. v. Dr. Sachs. XIII. 29. — Lallemand (Rio de Janeiro): Eleph. am Hodensack, Casper's Wochenschr. Nr. 3. 1845. — Didai: Eleph. Arabum scr. Ann. d. mal. de la peau et de l. syph. p. Cazenave. Août 1845. — Lallement: Ueber Abtrag. eleph. Hodens. Casper's Wochenschr. XIV. 1846 Nr. 6. — Bascome: Ueber Eleph., ihr Sitz u. ihre Sympt. Oper. e. hypertroph. Scr.; prädisp. Urs.; Behandl. Lanc. April 1846. — Schneider: Med.-chir. Bemerkungen b. Sarcoc., Sarc. scroti. Wochenschr. v. D. Casper XV. 12. — Jobert: Wunde d. Scr. mit Anstr. d. Hodens. Ann. d. thér. méd. et chir. par Kogneta 1847. Juin. — Michalsky: Degen. d. durch Brand zerst. Hodensackes u. spontane Heilung e. Harnröhrenfistel. Zeitschr. f. Ver. f. Heilk. in Preussen 46. 1847. — Kaisin: Hodenbruch nach Verl. d. Scr. Journ. d. Brux. Mars 1847. — Hebler: Brand d. Hodensacks u. vollst. Wiederersatz. Zeitschr. f. Heilk. in Preussen. XVII. 41, 1848. — Dieudonné: Ueber Wunden d. Hodensacks. J. d. Brux. Mars 1848. — L. Gründer: Vulnus scr. et femor. sinist. Nordd. Chir. Ver. Zeitschr. II. 6. 1848. — Augenstein: Ueber d. Brand d. Hodensacks, Org. f. d. ges. Heilk. I. 2. 1852. — Lionet: Vorf. d. Hodens nach e. Verl. Gaz. d. hôp. 7. 8. 1853. — Escoubas: Ueber d. Schwierigkeit d. Unterscheidung gew. Affect. d. Hodens u. s. Hüllen. Journ. d. méd. et chir. Toulouse Dec. 1842. — Bruns: Chir. Mitth. über d. verm. Reproductionskraft d. Hodenhaut. Archiv f. phys. Heilk. v. Röser u. Wunderlich. III. 1. — O'Ferral: Ueber d. Op. d. Eleph. Dubl. Quart. J. 1845. — Franc-Guihlan: Employm. of pos. in control. hemorrh. M. Times 1863. Feb. 7, Mai 16. — L. Bauchet: Kyste muqueux d'un follic. sébacé du scr. A. gén. d. méd. 1858. Janv.

Erster Abschnitt.

Die Verletzungen des Scrotum.

Kapitel I.

Contusio scroti.

Velpeau: Vorl. ü. klin. Chir., übers. v. Krupp. Leipzig 1842. — Jamain: Thèse sur l'hématoc. du Scr. Paris 1853.

Kapitel II.

Vulnera scroti.

Thémoin: Thèse sur les plaies de la région scrotale. Paris 1856. — Malgaigne: Hernie traumatique du testicule. Revue méd. chir. Febr. 1847. — Bruns (Roser u. Wunderlich's Archiv. II. 1). — Blake: Med. Times. Gaz. 1867. Reposition eines vorgef. Hodens. — Richet: L'Union 1866. 19. — Jordan: Philad. med. and surg. Reporter. Jan. 1869. — Bardeleben: Chirurgie. 5. Aufl.

Zweiter Abschnitt.

Circulationsstörungen des Scrotum.

Kapitel III.

Oedema scroti.

Dritter Abschnitt.

Entzündungen des Scrotum.

Kapitel IV.

Oedema inflammatorium scroti.

Stöhr: Würzb. Verhandl. 1869 I. Bd. — Englisch: Oesterr. Jahrb. f. Pädiatrik. S. 59.

Kapitel V.

Erysipelas scroti.

Pfleger: Langenbeck Archiv Bd. XIV. S. 559. — Humphry: Med. Times and Gaz. Vol. XII. p. 364. — Vinke: Virchow's Archiv XXXII. 1865. — Paley: London Med. Gaz. Vol. XXV. — P. Bell: Wundarzneikunst. — Pott: Chirurg. Werke. — Fehleisen: Zur Aetiologie des Erysip. Berlin 1883. — Meriano Manzalova: Observazioni med. et chir. Mai 1881. — Lallement: Thèses. Paris 1884.

Kapitel VI.

Phlegmone scroti.

R. Liston: Med. chir. Transactions Vol. XXII. — Reichert: Zeitschr. f. Chir. u. Geburtsh. 1854. — Erichsen: Med. Times Vol. XXI. p. 288. — Augenstein: Dissert. Berlin 1861. — Souvier: Gaz. des hôp. 51. 1868. — Helms: Oesterr. Zeitschr. f. pr. Heilk. 1857. — Estlander: Langenbeck's Archiv XII. S. 453.

Vierter Abschnitt.

Geschwülste des Scrotum.

Kapitel VIII.

Elephantiasis scroti.

A. Reyer: Wiener Wochenbl. I. 10—12. 1855. — Schmidt's Jahrb. 1855. S. 342. Bd. 86. — H. Larrey: Ueber die Behandlung von Clot-Bey, Mém. de la soc. chir. Paris 1857. Tom. 4 fasc. 4. — Schmidt's Jahrb. Bd. 94. S. 318. 1857. — Teichmann in Virchow: Geschwülste I. S. 301. — Fayrer in Calcutta: Med. Times. Dec. 1870. — Esdaile Curling: Calcutta Quarterly Journal No. 3. — J. Wiblin: Medico-chir. transactions 1863. Beschreibung e. Falles von Eleph. scroti. v. Gräfe u. Walther's Journal Bd. 27. — Velpeau: Gaz. d. hôp. 1852. — Humphry: Diseases of the male org. of gen. S. 172. 2. Aufl. in Holmes' Syst. of Surgery u. Fergusson: Lancet. Sept. 1861. — Delpech: Clin. chir. Montpellier tom. 2 p. 5. — Liston: Operative Surgery. — Delonnes: Op. de Sarcocèle. — Isaacsohn: Nov. u. Surg. transact. Bd. 18 p. 244. — Neudörfer: Oesterr. Zeitschr. f. pr. Heilk. 1862. — A. Reyer: Ueber Eleph. an den Geschlechtstheilen. 5 Fälle. Wiener Wochenbl. 1855. I. 10—12. — Fux: Oesterr. Zeitschr. f. pr. Heilk. X. 1864. — Meyer-Hoffmeister in Zürich (Henle u. Pfeuffer's Zeitschr. I. 1842.) — Clot-Bey: Revue méd. 1833. — Duchassaing: Arch. gén. 1854. — Stadler: Casper's Wochenschr. 1835. — Bottini: Annal. univ. di med. 200. Bd. u. Canstatt's Jahresb. 1867. — O'Ferral: Dublin Hosp. Gaz. Febr. 1845. — Fayrer: Med. Times and Gaz. 1863. p. 516. — H. Walton: Med. Times and Vol. XIX. p. 132. — Esdaile in Schmidt's Jahrb. Bd. 94. S. 321. — Fayrer: Med. Times and Gaz. April 1872. — Rosa Welt: Diss. Bern 1878. — Wucherer,

vergl. Hirsch: Berl. Wochenkl. Nr. 41. 1882. — Prospero Sonsino: Medical Times. 13. Oct. 1883. — Lewis: Centralbl. f. d. med. Wissensch. Oct. 1877. — Scheube: Die Filariakrankheiten, Volkmann's klinische Vorträge Nr. 232. — A. Siegfried: Philad. Med. Times. — Beuthly: Lancet 1878. I. Bd. Oct. 1878. — Königer: Ueber Elephantiasis auf Samoa, Langenbeck's Archiv Bd. 23. p. 413. — Bryk: Ulceröses Lymphangiom, Langenbeck's Archiv Bd. 24. — Turner: Glasgow Med. Journal, Juny 1882. — Nepveu: Tumeurs du testicule. Paris, de la Haye 1875. — Ludwig: Archiv f. klin. Chir. Bd. 20. 1876. — Lippomann: Centralbl. f. Chir. 1881. Nr. 16. — Annandale: Lancet 12. Dec. 1874. — Vinogradow: Centrabl. f. Chir. 1883. Nr. 17.

Kapitel XI.

Lipoma scroti.

Virchow: Geschwülste I. 388.

Kapitel XIII.

Angioma scroti.

Verneuil: Gaz. des hôp. 1859. — Gurlt's Jahresb. pro 1859, in Langenbeck's Archiv. — Virchow: Geschwulstlehre Bd. V. S. 380. — Lücke: Lehre von den Geschwülsten. Dieses Handb. II. 1. Abth. S. 268. — Robert: Bull. de la Soc. anat. 1851. — Curling: Path. transact. Vol. XV. p. 95.

Kapitel XIV.

Kystoma scroti.

Fleury: Gaz. d. hôp. 1862. — Bauchet: Arch. gén. de méd. 1858. Janv.

Kapitel XV.

Carcinoma scroti.

Earle: Med. chir. trans. Vol. XII. Wadd, cases of diseases Prepuce and Scrotum (Abbildungen). 594 (N. Ward). — Rindfleisch: Gewebelehre. 3. Aufl. S. 134. — Cooper: l. c. S. 325. — Curling: l. c. S. 590. 603 (Paget). — Humphry: l. c. p. 176.

Kapitel XVI.

Melanoma scroti.

Rouge: Cancer mélanique du scrotum. Bull. d. l. c. Soc. méd. Suisse rom. Oct. 1868 — Curling: l. c. p. 588. — Lücke: Geschwulstlehre.

Anhang.

Kapitel XVII.

Scrotalfisteln und Scrotalsteine.

Dittel: Bd. III. Abth. 2. p. 199. — Humphry: l. c. S. 174 Anm. — Auvert: Seleta pr. med. chir. Bd. II. Tab. 111. — Gräfe u. Walther's Journ. Bd. III. S. 399.

Zweite Abtheilung.

Krankheiten der Scheidenhäute.

Fünfter Abschnitt.

Verletzungen der Scheidenhäute.

Kapitel XVIII.

Haematoma tunicae vaginalis communis.

Uthoff: British Med. Journ. 1880. p. 52. — Rehn: Centralbl. f. Kinder. 1855. Nr. 6. — Pezoldt: Archiv f. klin. Med. 1876. — Melchiori: Dell' idrocele, Annal. univers. Vol. 196. — Percival Pott: Chir. Werke. Bd. I. Fall 30—32. — Bowman: Med. chir. Transact. Vol. XXXIII. — Jamain: Thèse sur l'hématocèle du scrotum. 1853. — Thormann: Schweiz. Zeitschr. f. Heilk. II. Bd. Lancet 1860. — Svalin: Hygiea 1845.

Kapitel XIX.

Haematoma tunicae vaginalis propriae.

A. Cooper: Diseases of the testis S. 298. 301. — Walther: Brit. med. Journ. 1857. — Pelletan: Clinique chir. Paris 1810. (t. II. p. 202). — Jamain: l. c. p. 30. — Nach Follet: Journ. d. méd. t. XIII. p. 421. — Petit in Jamain: l. c. p. 37. 132. — Dupuytren: Leçons orales. — Svalin: Hygiea 1845. — Blasius: Beitr. z. prakt. Chir. 1848. — J. Gruber: Wiener Zeitschr. N. F. II. 47. Schmidt's Jahrb. 1860.

Sechster Abschnitt.

Entzündungen der Scheidenhäute.

Henoch: Berliner klin. Wochenschr. 1865. Nr. 12. Ueber einen Fall doppelter acuter Hydrocele nach Scharlach. — Buhl: Sitz.-Ber. d. Münch. Akad. 1863. II. 59. — Scherer: Deutsche milit.-ärztl. Zeitschr. 1881. — Hoffmann: Virchow's Archiv. 1878. — Reuss: Archiv f. klin. Med. Bd. 24. — Schmidt: Archiv f. Anatomie u. Physiol. 1862. — Genzmer: Habilitationsschrift. — Desmaroux: Gaz. d. hôp. 762. 1883. — Raynaud: Bull. de chir. Paris. Bd. IV. — Friedenthal: Prager Med. Wochenschrift 1876. S. 233. — Engelkron: Sitz.-Ber. Christiana Vor. 1881. — Marcaccio: Gaz. med. Lombarda 1877. — Ultzmann: Wiener Med. Presse. 1876. — Juillard: Incisions antisept. de l'hydrocèle. Revue de chir. Fév. 1884. — Green: Philadelphia Med. Times. 1874. Nr. 62. — Huck: Teetskrift. Christiana 1881. — Stolz: Inaug.-Diss. Kiel 1883. Weir. the Medical Record. Bd. XXII. — Bramann: Berliner klin. Wochenschr. 1885. Nr. 14. Die Volkmann'sche Radicaloperation. — Trendelenburg: Berliner klin. Wochenschrift. 1877. — Albert: Beitr. zur operat. Chir. Wien 1878.

Kapitel XX.

Periorchitis sero-fibrinosa (Hydrocele vaginalis acuta).

Melchiori: Dell' idrocele. Annal. univ. Vol. 196. — Simon Duplay: Des collect. séreuses et chydat. de l'aine. Paris. — Zeissl: Wiener Med. Presse

1866. — Jamain: Thèse sur l'hémat. du scrotum. Paris 1853. — Heister: Inst. chir. 1850. — Velpeau: Dict. en 30 vol. — Cloquet: Thèse sur l'hémat. — Gosselin: Rech. sur l'épaisissement pseudo-membr. de la tun. vag. dans l'hydr. et l'hémat. Arch. gén. de méd. 1850. — Blasius: Beitr. z. pract. Chir. 1848. — Salleron: Arch. gén. de méd. Fév. 1870. — Henoch: Berl. klin. Wochenschr. 12. 1865. — Curling: l. c. — Wertheim: Wiener med. Wochenschr. 85—87. 1868.

Kapitel XXI.

Periorchitis purulenta (Pyocele vaginalis acuta).

Smyth: Med. Times. Gaz. 30. März 1867. — Baudens et Nélaton, Jamain de l'hémat. etc. — Küster: Langenbeck's Archiv. — Gosselin: Gaz. des hôp. 143. — Rindfleisch: Lehrb. der path. Anat.

Kapitel XXII.

Perispermatitis serosa acuta.

P. Pott: S. Duplay l. c. p. 145. — Syme: Curling l. c. p. 180. — Th. Bryant: l. c. p. 460. — Robert: S. Duplay l. c. p. 145. — Zeissl: Wiener med. Presse. Nov. 1866.

Kapitel XXIII.

Perispermatitis acuta purulenta.

Kapitel XXIV.

Periorchitis chronica serosa.

Dujat: Gaz. méd. Paris 1838. — Cline: Curling l. c. — Bouisson: Med. Times. May 1867. — A. Schmidt: Dr. Reichert's Arch. f. Anat. u. Physiol. 1861. — L. Wachsmuth: Virch. Archiv Bd. VII. — W. Müller: Henle u. Pfeuffer. Zeitschr. VIII. 1856. — v. Ammon: Journ. f. Chir. 1846. — Pluskal: Oester. med. Wochenschr. 1843. — Bryant: Guy's Hosp. Reports. Vol. XI. Ser. 3 — Velpeau: Dict. en 30 Vol. tat. Hydroc. — Praslow: Hirsch-Schmidt's Jahrb. Bd. 96. — Melchiori: l. c. — Bryant: l. c. S. 154. — M. Duval: Gaz. d. hôp. 74. 1862. — Roubaud: Liejeois l. c. — Blasius: l. c. — P. Pott: Klin. Werke. — Bryant: l. c. p. 466. — Killiches: Oester. med. Jahrb. Bd. VI. — Mc Afee: Philad. med. and surg. Reporter. July 1869. — Blasius: Beitr. etc. Berend. Virch. Archiv 55—538. — Brenner: Oester. med. Zeitschr. 1836. — Besnier: Bull. de thérapeut. 78. — Bellucci u. Laforgue: L'Union 117. 1854. — Schede... Pétrequin: Gaz. méd. Paris 1859. — Burdel: Union méd. 13. 1859. — Delstanche: Journ. de Brux. Juill. 1859. — Rodolfi: Gaz. Lomb. 48. 1857. — Flies: Berl. klin. Wochenschr. 38. 1865. — Michel: Gaz. méd. Strasbourg 1859. — Scoutetten: Gaz. méd. 1868. — Jansen: Langenb. Archiv Bd. II. — P. Pott: Chir. Werke. — A. Cooper: l. c. — Pitha: Pitha u. Virch. spec. Path. u. Ther. — Wadd: Diseases of the testis 1817. — Schindler: Allg. Ztg. f. Klin. 1842. — Lewis: London med. Gazette 21. 1838. — Breschet: Bull. gén. de thér. Bd. 6. — N. Senn: Artikel Hydroc. in Reference Handbook of the Medical sciences. p. 725—735. 1886.

Jobert: Gaz. d. hôp. Nr. 88 etc. 1840. — Bühring: Deutsche Klinik 1854. — Linhardt: Oester. Zeitschr. f. Kinderheilk. Oct. 1855. — Nagel: Oester. Zeitschr. 1855. — Bryant: l. c. 455. — Hennemann: Ueber subcutane Operat. 1843. — Heyfelder: Dtsch. Klin. 1854. — Cohnheim: Neue Untersuchungen über Entzündungen S. 60. — Velpeau: Dict. Art. Hydr. — B. Beck: Deutsche Klinik 1857. — Busch: Chir. Erfahrungen. — Holscher: Med.-chir. Erfahrungen. Hannover 1845. — Clot-Bey: Neue chir. Beobachtungen 1834. — M. Paolini:

Anat. univ. 1834. — Patruban: Wiener med. Ztg. 1—10. — Wenz: W. m. Z. 36—42. 1868. — H. Smith: Med. Times. Nov. 1870. — Angelstein: Journ. f. Kinderheilk. XIX. 1852. — Young: Med. Times. Dec. 1859. — Thompson: Med. Times. Juli 1859. — W. Read: Lancet. Aug. 1860. — d'Avat: Gaz. de Paris 1850. — Baudens: Revue méd. 1851. — Radley: Méd. Paris 1859. — Humphry: l. c. — Velpeau: Arch. d. méd. Paris 1837. — Bardeleben: Chirurgie. — Pagani: Anat. univ. di med. — Hutin: Rev. méd. et chir. Nov. 1852. — Gosselin: Uebers. v. Curling's Diseases of the testis. — Borelli: Gazz. Sorda 1852. — Syme: Observ. on clinic. surgery 1861. — Fischer: Zeitschr. f. Wundärzte u. Geburtsh. 22. 4. — Baschwitz: Deutsche Klinik 1850. — Voillemier: Union méd. 1859. — Pitha: Virch. spec. Path. u. Ther. — Küster: Langenb. Arch. l. c. — Fonssagrives: L'Union 71. 1860. — Albanese: Gazz. clin. di Palermo 1. 1870. — Canstatt's Jahresber. 1863. — Davey: Brit. Med. J. 1862. B. v. Langenbeck: Deutsche Klinik 1854. — Marcacci: Gazz. hebd. Juli 1870. — Clark: Med. Record 127. 1871. — Cohnheim: Neue Untersuchungen über Entzündungen. S. 66.

Heister: De hydr. Helmst. 1774. — Douglas: Treat. on the hydr. L. 1755. — Pott: Abh. v. Wasserbr. u. a. K. d. G. — Warner: Abh. v. Wasserbr. u. a. K. d. G. — Bonhofer: De hydr. Arg. 1777. — Dease: Obs. on the hydr. Dubl. 1872. — A. Murrays: In hydr. curat. meletemata. Ups. 1785. — Dellonnes: Abh. v. Wasserbr. etc., a. d. Franz. Schweinfurt 1786. — B. Bell: Abh. v. Wasserbr., Fleischbr. u. a. K. d. G. — Bertreudi: Mém. sur l'hydr. Mém. d. l'acad. de chir. III. — Sabatier: Rech. hist. sur la cure rad. de l'hydr. in Mém. d. l'ac. de chir. V. 670. — Dussausoys: Abh. über d. Radic.-Cur d. Wasserbr., d. h. Aetzmittel. A. d. Fr. Leipzig 1790. — Thedens: Neue Bem. u. Erf. Th. 2. 3. — Richter u. Loder: In med. chir. Bemerkungen I. 7 Cap. — J. Erle: Abh. über d. Wasserbr. nebst Erl. aller Heilmeth., insb. d. Inj. A. d. Engl. Leipzig 1794. — Farre: Ueber d. Cur. d. Wasserbr. durch Einspr. Schreyer's Ann. I. 331. — Keat: Fälle d. Wasserbr. etc. A. d. Engl. v. Cangswerth. Prag 1796. — Larrey: Mém. sur l'hydr. in Mém. de chir. mil. III. — Schreyer's Chir. Vers. über Heil. d. Hydr. durch Lufteinbl. Nürnberg 1811. — C. A. Wall: De div. hydroc. cong. nat. Berlin 1820. — Scarpa: Mem. sull' edroc. et cordon sperm. Paris 1828. — Textor: Ueber e. Art d. Hydr. zu heil.; im neuen Chiron. I. 3. 416. — A. Cooper: Obs. on the struct. a the dis. of the test. L. 1830. — Benedict: Bemerkungen über hydr., sarcorchis varic. Leipzig 1831. — Blandin: Dict. de méd. prat. X. — Curling: On the dis. of the test. etc. — Eskendal: De hydr. tun. vag. test. Lugd. Bat. Van der Hoek 1841. Diss. — Tavignot: Ueber d. angeb. Hydr. in clin. d. hôp. d. enf. p. Dr. Vanier. Févr. 1843. — Cramer: Hydr. hydat. Casp. Wochenschr. 1. 1843. — Pluskal: Mangel d. rechten Ohres u. erbl. Hydr. O. med. Wochenschr. 18. 1843. — Liston: Selt. Fall v. Hydr. Med. chir. Transact. XXVI. 2. Ser. VIII. 1843. — Guépralle: Ueber Hydr. J. d. conn. méd. chir. Nov. 1844. — Sabadini: Inter. Fall v. Hydr. Ann. univ. du Midi. Sept. 1844. — M. Quersants-Fils: Ueber d. Hydr. in d. Kinderheilk., ihre Var. u. ihre Beh. G. d. h. 1845 Nr. 110. Journ. d. conn. méd. prat. Nov. 1845. — Ammon: Zur Lehre v. d. Hyd. cong. in path. u. therap. Bez. J. f. Chir. N. F. V. 1. 1846. — Düsterberg: Metast. Hydr. Casp. Wochenschr. 1846. 14. — Schindler: Metast. nach d. Radic.-Op. d. Hydr. Dtsch. Klinik 1849. 5. — Smith: plötzl. Hydr. ohne vorang. Entzd. d. Scheidenh. J. Americ. Jan. 1847. — Scharf: Beobachtungen e. Hydr. Nordd. Chir. Ver. Zeitschr. II. 6. 1848. — Mestenhauser: Hydr. O. Wochenschr. 1848 VIII. 53. — Hunter: Ueber Hydr. Times. Jan. 1849. — Macdonell: Ueber Hydr. tun. vag. u. Cystengeschw. d. Schamlippen. L. Gaz. Dec. 1849. — Hughes: Ueber Hydr. Dubl. Presse XXIV. 615. Oct. 1850. — v. Basedow: Hydr. Casp. Wochenschr. 33. 1851. — Notta: Hydr. rheum. G. d. hôp. 94. 1851. — Cooper: Ueber Hydr. Med. T. Apr. 1852. — Stein: Gr. Hydr. m. Inf. e. eingekl. Bruches. Hosp. Meddel-elser 1852. IV. 3. — Chassaignac: Hydr. perit. vag. Rév. med. chir. Juni 1853. — Ders.: Ueber e. seltene Art der Cystenhydr. G. d. hôp. 79. 1853. — Robert: Hydr., die sich v. freien Stücken entz. Lanc. 1853. 26. — Stein: Z. Diag. u. Behandl. d. Wasserbr. Hosp. Medd. 1853. V. 3. — Heyfelder: Chem. Anal. d. Hydr. fl. Mag. f. ges. Heilk. in Preussen. Bd. XXIV. 2. (D. chir. A. Klin. v. Erl. V. an. 1845/6). — Gosselin: Unters. über d. pseudomemb. Vrdkg. d. tun. vag. b. Hydr. u. Haemat. Arch. gén. Sept.-Dec. 1851. — Chassaignac: Ueber cartilag. freie K. in d. tun. vag. Rev. med. chir. Mai 1852.

— Lloyd: Ueber d. Gegenw. v. Samenth. in d. hydr. Flüssigk. Med. chir. Transact. XXXII. 2. Ser. VIII. 1843. — J. Dalrymple: Ueber d. Urs. d. zufäll. Gegenw. v. Samenth. in d. a. d. Lacke d. gewöhnl. Hydr. tun. vag. entl. Flüss. Med. chir. Transact. 2. Ser. IX. 1844. — Heller: Spermatoz. in d. Hydr. fl. Archiv f. phys. u. path. Chemie u. Microsc. v. Heller. 1845. III. u. F. II. 5 u. 6. — Curling: Sak. v. Samenthierch. i. d. Fl. d. Hydr. J. Month. Sept. 1849. — Gosselin: Ueber Hydr. Sp. G. d. Strasbourg 2. 1853. — Fr. Uhde: Hydr. m. Samenf. Deutsche Klinik 1853. 10. — A. Paulmin: Kalt. Wasser als Inj. b. Hydr. Lanc. II. 1839. 5. — J. A. Martin: Ber. über d. Cur d. Hydr. d. Einspr. v. Jodtinct. im Eingeb.-Hosp. zu Calcutta. Med. Z. v. Ver. f. H. in Pr. 1839. 31. — Baudens: Neue Behandl. d. Hydrorch. u. d. Hydr. G. d. h. 1840. Nr. 92. — Pagani: Radic. Heil. d. Hydr. durch Inj. d. Jodtinct. Ann. univ. di Med. Maggio e Giugno 1849. — Cabaret: Angeb. Hydr. durch d. Inc. rad. geh. J. des conn. méd. chir. Août 1841. — Mietzke: Acupetr. b. Hydr. Casp. Wochenschr. 1841. 8. — Pecchioli: Dopp. Hydr. mit. Electropetr. geh. Bull. delle sc. med. Ag. u. Sett. 1841. — Courty: Ueber d. Jodeinspr. b. Behandl. d. Hydr. J. d. l. soc. de méd. prat. de Montp. 1842. Sept. — Bellini: Ueber Castr. u. Radicalcur d. Hydr. l. c. Gaz. med. del Prof. Panizza 1842. Nr. 14. — Aliquié: Umfängl. Hydr. d. e. Messerstich in d. Hodensack geheilt. Gaz. méd. de Montpellier 1843. Nr. 34. 35 — Cabaret: Hydr. complic. mit chron. Orch. J. de la soc. de méd. prat. de Montp. Nov. 1843. — Gulz: Baudens Verf. b. d. operat. Behandl. d. Hydr. Oester. med. Wochenschr. 1843. Nr. 42. — De la Harpe: Einspr. d. Jodtinct. b. Hydr. Schw. Z. f. Med., Chir. u. Gebh. II. 1842. — Guillon: Radicalcur d. Wasserbr. J. d. conn. méd. chir. Jan. 1844. — Porter: Bemerkungen über d. Radicalcur d. Hydr. Dublin J. Juli 1844. — Rasi: H. in kurz. Zeit geh. Boll. d. sc. med. de Bolog. Genn. 1844. — Jarjavar: Behandl. d. H. d. Jodinj. J. d. c. m. prat. Nov. 1844. — Harvey: Radicalcur d. H. Lanc. X. Jan. 1845. — Syme: Chir. Fälle. Hydr. Lythod. Thränensteine. J. month. Oct. 1845. — Kerst: Radicalcur e. Hydr. d. d. Inc. Lanc. 1845. VII. 6. — Heidenreich: Acupunct. b. Hydr. Bayr. m. C.-Bl. v. Eichhorn. VII. 45. — Landsberg: Ueber Inj. v. Jodtinct. z. Heil. d. H. Allg. m. C.-Ztg. XIV. 1845. Nr. 89. — Kirby: Mittheilungen v. Fällen. Behandl. d. H. The Dubl. m. press. Feb. 1840. Nr. 373. — Melichar: Ueber Radicalheilg. d. Hydr. mitt. d. Inj. d. Sol. Kalihydroj. Med. J. d. öster. Staats 1846. 4. XLIV. Liman, einige neue Op.-Meth. Ricord's d. Phim. — d. H. — d. Varic. Casp. Wochenschr. 1846. XIV. 20. — Lafargue: Ueber d. Vorzug. d. Jodeinspr. vor d. weinigen b. H. Bull. g. thér. méd. et chir. 1846. Nos. XVI. LXX. 10. — Baudens: Hydr. vag. geh. ohne Exc. G. d. h. 1846. VII. Nr. 4. Velpeau: D. spont. Zerth. d. H. G. d. hôp. 1848. 95. — Giehrl: E. Fall v. H. d. Einstich mit Steckn. geh. Med. chir. Ztg. (ehem. Salzbg.) 1846. LVII. N. F. IV. 48. — Chir. Klin.: Jodinj. b. H. compl. m. Tub. d. Test. J. d. conn. méd. chir. Dec. 1846. — Dieffenbach: 2 Hydr. Op. mit Anw. d. Aetherdämpfe. Allg. m. C.-Ztg. XVI. 1847. 14. — Lisfranc: Ueber d. Op. d. Hydr. G. d. hôp. 1847. XX. J. 2. S. IX. Nr. 1. — Ricord: Aetherdünste b. Op. d. H. G. d. h. 1847. XX. J. 2. § IX. Nr. 10, — Vidal: H. u. Jodinj. G. d. h. XX. 2. IX. 21. — Roux: Hydr. G. d. h. XX. 2. IX. 34. — Fleury: Dopp. H. einers. mit Wein, anders. mit Jodinj. beh. J. d. conn. med. chir. Feb. 1847. — Meyer: Ueber d. Radicalheil. d. Hydr. d. wein. u. Jodeinspr. u. d. d. Haarseil. Arch. f. Syph. u. Hautkrankh. 1847. II. 3. — Borelli: Ueber die Behandl. der H. Annal. univ. di Med. 1847. Feb. — Didiot: Behandl. d. H. nach Baudens. G. d. P. 1848. XVIII. 43. — Nélaton: Jodeinspr. b. H. tun. vag. G. d. h. X. 95. 1848. — Bennecké: Radicaloperation e. Hydr. d. Acupunct. Nordd. Chir. Ver. Z. II. 3. 1848. — Schweich: Verschw. e. H. tun. propr. test. nach d. Palliativop. Casp. Wochenschr. 6. 1848. — Ellies; Ueber d. Radicalcur d. Wasserbr. mitt. Einspr. ein. Tropfen Alc. i. d. Tun. vag. J. d. Brux. Août 1849. — D'Avat: Phys. u. pract. Bemerkungen über d. versch. Anw. v. Mitteln z. Heil. d. H. u über e. neue, leichtere u. wen. gefährl. Meth. G. d. P. 6 A. 7. 1850. — Knox: H. d. tun. vag. Heil. d. Inc. nach fruchtl. Einspr. Dubl. Press XXIII. 598. Jun. 1850. — Lippert: Heil. d. Hydr. nach Baschwitz, Deutsche Klinik 25. 1850. — Baudens: Ueber H. u. e. neue Operationsmeth. G. d. P. 51. 52. 1850. 1. 1851. — K. Kress: Rad. Heil. d. Hydr. d. Einspr. d. Tinct. digit. in d. Scheidenh. d Hod. Ung. Z. II. 12. Jahrb. LXXII. 293. 1851. — Heat: Fälle v. H. mit Rupt. d. Tun. vag. Lanc. Oct. 1851. — F. Canu: Alte H. Op. nach d. Meth. nach Baudens, Einspr. v. Luft, Wasser u. e. schwachen Aufl. v. salpeters. Silberox. G. d. h. 5. 1852. — Dumas: Einf. Mittel zur Verhüt. e. Infiltr. d. Scrotalzellgewebes b. Op. d. Hydr. d. Inj. G. d. h. 73. 1852. — G. Borelli: Ueber d. Radicalcur d. Hydr. G. med. ital. Stat. Sardi 36. 1852. —

Sedillot: Ueber d. Op. d. Hydr. nach Baudens. G. d. h. 78. 89. 1852. — Mallik: Heilg. e. angeb. Wasserbr. d. d. Gebr. d. Collod. Prag. Vierteljahrsschr. 1853. X. 2. — Denoailliers: Behandl. d. Hydr. L'union 3. 1853.

Kapitel XXV.

Periorchitis haemorrhagica.

Dujardin: Gaz. d. hôp. Mai 1867. — Friedreich: Virch. Archiv 58 bis 35. 1873. — Fischer: Budapest, Beitr. zur Periorch. chron. haem. Pester chir. med. Presse Bd. 14. 1878. — Barigaudin: Gaz. d. hôp. 1863. — Küster: Langenbeck's Archiv 12. — Winkel: Arch. f. klin. Med. 17. p. 303. — Le Dentu: Bull. de l. soc. chir. de Paris 10. p. 800. — Salacroup: Velpeau, Presse méd. 1837. — Cloquet: Thèse. Paris 1831. — Vidal: Gaz. de Paris 1835 u. 36. 1848. — Fergusson: Lancet II. 1864. — Demarquay: Schmidt's Jahrb. 1863. — Velpeau: Leçons cliniques. — Bouyet: Gaz. d. hôp. 1870. 1873. — J. L. Reverdin: De l'hydro-hématoc. par rupture de la tunique vag. Bull. d. l. soc. méd. de l. Suisse rom. — Allin: Americ. Journ. of Med. sciences. — Plieninger: Schmidt's Jahrb. 7. p. 310. — Phillips: Annales de méd. belge 1837. — Lorrain: Thèse sur l'hématoc. — Riedel: Ein Beitrag z. Path. d. h. tun. vag. Halle 1886. — Bertet: Journ. de méd. de Bordeaux II. 1869. — Demarquay: Gaz. des hôp. VII. 1869.

Kapitel XXVI.

Periorchitis prolifera.

Cohn: Virch. Archiv 29. 1864.

Kapitel XXVII.

Periorchitis adhaesiva.

Jamain: Thèse. Paris 1853. Hémat. du scrotum. — Velpeau: Dict. en 30 Vol. — Cloquet: Thèse sur l'hémat. — Gosselin: Rech. sur l'épaisissement pseudomembr. de la tun. vag. dans l'hydroc. et l'hémat. Arch. gén. de méd. 1850. — Duplay: Arch. gén. de méd. Août 1855. — Cohnheim: Virch. Archiv.

Kapitel XXVIII.

Die freien Körper der Scheidenhaut.

Luschka: Appendiculargeb. d. Hodens. Virch. Archiv VI. 1854. — Hochenegg: Beitr. z. Kenntniss der Aet. d. freien K. im cav. vag. test. Wiener Med. Jahrb. II. 3. — Vauthier: Revue méd. d. l. Suisse rom. Juill. 1884. — Morgagny: Recherches anat. etc. Vol. 43. p. 65, übers. v. Desormeaux u. Desthouet. — L. Hartmann: D. freien K. in d. Höhlen d. serösen Säcke. In.-Diss. Tübingen 1865. — Stefan Salis: Thèse. Paris 1876, les corps étr. de la tun. vag. — Fallin: Revue méd. chir. de Paris 1852. 272. — Laborde: Bull. de la soc. de biol. 1859. 73. — Desmaschins: Bull. d. l. soc. anat. 1864. 489. — Virchow: Path. d. Geschwülste. — Aglassez: Bull. d. l. soc. anat. 1870. p. 34. — Cornil E. Ranvier: Man. d'histol. pathol. 1876. 3. part. 1101. — Meckel v. Hemsbach: Ueber d. Concremente im thier. Mechan. Berlin 1856.

Kapitel XXIX.

Perispermatitis serosa (Hydrocele funiculi spermatici).

Zeissl: Wiener Med. Presse. Nov. 1866. — Malgaigne: Tumeurs du cordon spermat. Paris 1848. — Litten u. Virchow: Virch. Archiv Bd. 75. — Bresgen: Berl. klin. Wochenschr. Nr. 47. 1868. — Fergusson: Lancet 1844.

Kapitel XXX.

Perispermatitis haemorrhagica (Hämatocele funiculi und Hämatocele extravaginalis).

P. Pruns: Mittheilungen aus d. Tüb. chir. Klin. v. E. Wallach. 1884. — Kraske: Centralblatt f. Chir. 47. 1881. — Chavannes: Des Complic. accompag. cert. hydr. extravag. In.-Diss. Basel 1878. — Boullet: Thèse. Paris 1869. — Béraud: Arch. gén. de méd. Bd. 24. Ser. 4. — Jamain: De l'hémat. — Bruch: Henle u. Pfeuffer's Zeitschr. 1849. — Barbe: Thèse 1866. — Ollier: Bull. d. l. soc. de chir. d. Paris. 8. 1876. — Guyon: Ann. des malad. génitourin. Juin 1883. — Stein: Virch. Archiv Bd. 49. — Gosselin: Arch. gén. de méd. Mai 1844. — Bérard: Gaz. de méd. prat. 1840. — Gosselin: Gaz. d. hôp. 17. 1867. — Rozan: Gaz. d. hôp. 29. 1863. — Velpeau: Gaz. d. hôp. 1886. 1847. — Cabaret: Arch. gén. 1851. — Albert: Wiener Med. Presse Nr. 20. 1877. — Gamgee: Surgical researches bei Humphry, diseases of the testis. — Lebec: Progrès méd. 13. 1877. — Fleury: Gaz d. hôp. 1862.

Anhang.

Chylocele (Liporocele, Galaktocele).

Siebenter Abschnitt.

Varietäten der Hydrocele und Hämatocele des Hodens und Samenstrangs.

Kapitel XXXI.

Hydrocele communicans (Hydrocele congenita).

v. Ammon: Journ. f. Chir. 1846. — Chassaignac: Revue de méd. et de chir. Juin 1853. — Follin: Arch. gén. 1850. — Cloquet: Thèse. 1819. — Chassaignac: Revue méd. chir. 1855. — Dubroca: Gazz. med. ital. 25. 1860. — Nannoni: Hydrocèle. London 1779. s. Duplay: Thèse. — Wernher: Chir. Mittheilungen. Giessen 1848. — Bardeleben: Lehrb. d. Chir. — Desault: Oeuvres chir. — Schwarz: Centralbl. für Chir. 1882.

Kapitel XXXII.

Hydrocele (et Hämatocele) bilocularis.

Béraud: Arch. gén. 1856. — Annandale: Edinb. Med. Journ. Jan. 1873. — Trendelenburg: Berliner Med. Wochenschr. 8. Jan. 1877. — Blasius: Beitr. z. pract. Chir. 1848. — Riberi: Turin 1851. s. Duplay: Thèse. — Witzel: Centralbl. f. Chir. Juli 1885. — Dupuytren: Leçons orales IV. 196. s. Duplay; Thèse 36. — Fano: Soc. de chir. 6. Dec. 1853. — Syme: Brit. Med. Journ. 1861. 139 u. Humphry: Diseases of the testis p. 85 u. 86. — Lister: Edinb. Med. Journ. Sept. 1856 und Schmidt's Jahrb. Bd. 93. 332. — Tillmanns: Langenb. Archiv Bd. 26. — Rochard: Union méd. 1859. — Schmidt: Jahrb. Bd. 111. 194. — Chassaignac: Revue de méd. et de Chir. Juin. 1853. — v. Ammon: Journ. f. Chir. 1846. — Niemann: Ueber d. proc. vag. perit. Göttingen 1882. — Charamann: Cf. Hydr. vag.

Kapitel XXXIII.

Hydrocele multilocularis.

Hubbard: American Journ. N. S. CXIII. Jan. 1869. — Ammon: Journ. f. Chir. 1846. — Cramer: Casper's Wochenschr. 1843. — Blasius: cf. Hydr. bil.

Humphry. cf. Hydr. bil. Kraske: Centralbl. f. Chir. 47. 1881. — Leser: Centralbl. 1885. — Steinthal: Centralbl. 41. 1885. Pott: Chir. Werke I. — Malgaigne: Tumeurs du cordon sperm. Lancet. Jan. 1870.

Kapitel XXXIV.

Hydrocele (et Hämatocele) complicata.

Dauvé: Gaz. d. hôp. 34. 1867. — Bourguet: Gaz. hebd. 1864.

Kapitel XXXV.

Hydrocele (et Hämatocele) hernialis.

Demarquay: Gaz. d. hôp. 1868. — Humphry: l. c. 101. Deutsche Klinik. 13 u. 14. 1857. Honel, Soc. anat. 1846.

Kapitel XXXVI.

Hydrocele diffusa.

Dauvé: Gaz. d. hôp. 34. 1867.

Achter Abschnitt.

Geschwülste der Scheidenhäute des Hodens und Samenstrangs.

Teale: Fall v. Häm. d. Samenstr. Prov. med. J. Dubl. Juli 1843. — Halminton: Fall v. e. Abscess in d. Samenstr. Dubl. J. Nov. 1844. — Edwards: Adipöse Geschw. d. Samenstr. Prov. J. med. and surg. Juni 26. 1845. — Scarpa: Hydr. d. Samenstr. J. d. conn. méd. chir. Nov. 1846. — Velpeau: Haemat. d. Tun. vag. u. Haem. cyst. fun. sperm. b. ein. u. dems. Ind. a. ein u. ders. S. G. d. h. 86. 1847. — Swoboda: Samenstrang-Fistel d. d. Natur geh. Oester. Wochenschr. VII. Nr. 36. 1847. — M. Malgaigne: Des tum. du cord. spermat. Thèse. Paris imp. P. Dupont. Chapman: Fall v. Absc. d. Samenstr. compl. mit Hern. u. Entz. d. Bauchf. London Gaz. Feb. 1849. — Curling: Ueber Hydr. d. Samenstr. London Gaz. March. 1849. — Bowman: Fall v. betr. Häm. d. Samenstr., welche nach 10 J. d. Tod herbeif. nebst e. ebens. tödtl. Falle v. Häm. d. Tun. vag. b. e. alten Manne v. Blizard Curling. Med. chir. Transact. XXXIII. 1850.

Kapitel XXXVII.

Lypom der Scheidenhaut und des Samenstrangs.

Brossard: Des Tumeurs solides du cordon spermat. Archiv. gén. de méd. 1883. Sept. — Dohne: Infect. Geschwülste am Samenstrangstumpf etc. Centralbl. f. Chir. 2. 1884. — Lane: Path. transact. Bd. 17. 1866. — Ehrendorfer: Langenb. Archiv Bd. 27. — Tizzoni: Ann. univ. 1877. — Gascoyen: Transact. of the pathol. Soc. 17. 1867.

Kapitel XXXVIII.

Fibrom der Scheidenhäute und des Samenstrangs.

V. Poisson: Thèse. Paris 1850. — Baizeau: L'Union 107. 1861. — Curling: l. c. 576. — Dubois: Gaz. d. hôp. 1864. — Morell-Lavallée: Gaz. d. hôp. — Fergusson: Med. Times XIV.

Kapitel XXXIX.

Myom der Scheidenhäute und des Samenstrangs.

Ehrendorfer: s. Lipom.

Kapitel XL.

Sarkom der Scheidenhäute und des Samenstrangs.

Oré: Bordeaux méd. 33. 1873. — Bryant: Lancet 1875. 2. 128. — Craveu: Schmidt's Jahrb. Bd. 108. — A. Reverdin: Sarc. de la tun. vag. Revue méd. d. l. Suisse rom. 1886. — Benedict: Rust's Magazin Bd. 44. — Home: Observat. on cancer. — Curling: l. c. p. 348 u. 527. — Desgranges: s. Lorrain. Thèse sur l'hémat. l. c. — Bottini: Annal. univ. de med. April 1869.

Neunter Abschnitt.

Circulationsstörungen des Samenstrangs.

Kapitel XLI.

Varicocele.

Bonnet: Parall. zw. d. Cauteris. u. d. Enroul. d. Venen bei Behandl. d. Varic. Bull. d. Thér. Febr. 1852. Jahrb. LXXIV. 337. — Hergott: Behandl. d. Varic. mitt. d. Wiener Aetzpaste. Bull. d. Thér. Mars 1853. — Bouisson: Ueber Entzündung d. Venen des Samenstr. Rev. Thér. du Midi. 2. 1853. — Martini: Behandl. d. Varic. Oester. Zeitschr. f. Heilk. 1859. — Ancelon: Ueber d. Radicalcur d. Varic. Bull. d. Thér. fév. 1853. — Pitha: Behandl. d. Var. Med. Woch. 1858. — Lotzbeck: Galvanocaust. Operat. d. Varic. Baier. Intellig.-Bl. 1859. — H. Lee: Rad. cure of Varic. Lanc. 1861. 22. — Sistach: Et. stat. sur les varic. et varic. Gaz. méd. de Paris 1863. 38. 52.

Ludwig u. Pomsa: Wiener Sitzungsber. 1862. Bd. 56. 221. — Landouzy: Du Varicocèle. Paris 1838. — Hélot: Archiv. gén. Sept. 1844. — Nélaton: Gaz. d. hôp. 1858. Nr. 88. — Sistach: Et. sur l. varic. et les varices. Gaz. méd. de Paris 1863. — O. Weber: In diesem Handb. u. Soboroff: Virch. Archiv 54. — Escalier: Mém. de la soc. chir. Bd. II. Paris 1849 u. 50. — Wormald: Med. Gaz. Bd. 22. — Nélaton: Gaz. d. hôp. 1858. — Little: Americ. med. Times Oct. 1861. — Minkewitsch aus Tiflis: Virch. Archiv 48. — Fritschi: Freiburg 1839. — Patruban: Wiener med. Presse 1870. — Rigaud: Diss. Strassburg 1868. — Ricord: Bull. de thér. I. 18. 1840. (Reichert). — Martini: Zeitschr. f. Wiener Aerzte 1867. — Jobert: Gaz. d. hôp. 1859. — Tufnell: Dublin quarter Journ. 1861. cf. Ollier: Gaz. hebd. IX. ff. 1862. — Jobert: Bull. de thérap. Bd. 18. — Fricke: Preuss. med. Ztg. 1834. — Vidal: Bull. de thérap. Feb. 1844. — Henry Lee: Brit. Med. Journ. Dec. 7. 1861. — Lotzbeck: Bayr. ärztl. Intell.-Bl. 1860. — Pitha: Zeitschr. d. Ges. d. Aerzte. Wien 1861. — Pellacani: Schmidt's Jahrb. 1886. — Dwight: Boston Med. Journ. Bd. 16. — Guyot: Étiol. du varic. Gaz. hebd. 1878. — Nebler: Diss. Breslau 1880. — Ferrier: Thèse. Paris. — Wallin: France méd. Nov. 1877. — Bachherd u. Litten: Virch. Archiv 66. 415. — Roux: Revue méd. de la Suisse rom. 1886. — Musser: Philad. Med. Times. April 1883. — Vorwald: Med. Gaz. XXII. — Ravoth: Berliner klin. Wochenschr. 1874. — Romson: Monthly Journ. 1848. — Morthon: Quart. Journ. 7. 1851. — Annandale: Brit. Med. Journ. 1879. — Nebler: Wiener Med. Presse 14. 1880. — Redfern Devies: Lancet 1861. — Pergeron: Centralbl. f. Chir. 1875. p. 733. — Nicaise: Traité du varic. Revue de chir. Paris 1886. — Vincent: Traité du varic. Thèse. Paris 1884. — Backer: Lancet 1881. — Bunning: Med. Times XIII. 737. — Fischer: Schmidt's Jahrb. 1881. — Lucien Picqué: Revue de chir. 4. Paris 1886. — Negreto: Gazz.

med. Venezia 2. 1882. — Clementi: Del elettro ago Puntura. — Lagardère: Thèse. Paris 1873. — Reichert: Ueber Varic. Virch. Archiv 21. 372. — Bogue: Chicago. M. Journ. April 1883. — Second: Dict. de Jaccoud.

Nach Pitha: Richter: Obs. chir. Fasc. II. p. 22. — Richter: Anfangsgrde. d. Wundarzneik. VI. 165. — Murray: D. de cirsocele. Ups. 1784. — Leo: D. de cirs. Laudish 1826. — Benedict: Ueber Hydro-, Sarco- u. Varicoc. Leipzig 1831. — Landouzi: Ueber Var. u. ihre Radicalheilg., übers. v. Herzog. Berlin 1839. — Breschet: Mém. s. une nouv. méthode de trait. et digner le cirsoc. et varic. Acad. d. sc. 1834. — J. Fritschi: Ueber die Radicalcur d. Phlebectasia sperm. od. d. sog. Varic. nebst allgem. Bemerkungen z. Diag. u. Aet. d. Krankh. etc. 8. XVI. u. 206. 5. Freiburg 1839. — Hollstein: Op. d. Varic. nach Brechet's Meth. Med. Zeitschr. v. Ver. f. Heilk. in Pr. 29. 40. 1840. — Lehmann: Radic. Heilg. d. Var. mittelst Invag. u. Verkürz. d. Ser. Med. Zeitschr. v. Ver. f. Heilk. in Pr. Nr. 49. 1840. — Pott: Ueber hämoc. Cirs. Varic. Pfaff's Mitt. N. F. 6. J. 3 u. 4. 1840. — Messerschmidt: Heil. e. Var. mitt. Durchschn. v. Fäden nach Fricke. Summ. a. d. ges. Med. 1841. 10. — Hasse: Heil. e. Var. nach Brechet's Meth. d. Compr. Med. Zeitschr. v. Ver. f. Heilk. in Pr. Pr. 1841. Nr. 10. — Oppler: Heil. e. Hydrovaric. durch d. Gräfenb. Wassercur. Casp. Wochenschr. 1844. 19. — Helot: Die Var. u. ihre Radicalcur. Arch. gén. de méd. Sept. 1844. — Gourand: Neue Op. d. Varic. J. d. conn. méd. chir. Dec. 1844. — A. Vidal: D. C. de la cure rad. du Var. par l'enroul. d. veines d. cord. sperm. suivi d'une note s. l. débrid. d. test. d. les cas d'Orchite parench. Paris 1844. — Olivet: Neues Instr. zur Op. d. Cirsoc. G. méd. de Strasbourg 12. 1844. — Molines: Ueber d. Palliativbehandl. d. Varic. J. d. conn. méd. prat. Dec. 1844. — Pétrequin: Ueber Cirsoc. Giorn. d. Sc. med. di Torino Decb. 1844. — Watson: Ueber Radicalheilg. d. Varic. The Am. J. of the med. sc. Oct. 1845. — Liman: Einige Operationsmeth. Ricord's, a. Phimose, b. Hydrocele, c. Varic. Casp. Wochenschr. XIV. 14. 1846. — Curling: Ueber d. Behandl. d. Varic. mitt. Druckes. Med. chir. Transact. XXIX. 1846. 2. Ser. V. XI. — Vidal: Varic. G. d. h. Nr. 105. 111. 114 et 121. 1846. 119. 1847. — Fritschi: Von d. Phelebectas. sperm. intern. od. d. sog. Varic. u. d. Behandl. Heidelb. med. Ann. XII. 3. u. 4. 1846. XIII. 1. 1847. — Melchior: Ueber d. Op. d. Var. nach Ricord. Revue méd. chir. de Paris. Sept. 1847. — Jobert: 2 Fälle von Var. d. d. umschl. Nahtbehandl. Bull. d. de thér. fév. 1847. — Beyrau: Radicalcur d. Var. G. d. h. X. 114. 1848. — Bonnet: Ueber d. Cauteris. bei Behandl. d. Varic. G. d. P. XVIII. 43. 1848. — L. K. Thomson: Var. mitt. Druck beh. J. month. Nov. 1848. — Vidal: Ueber d. Op. d. Var. d. Einw. G. d. h. X. 81. 1848. — Jobert: Varic. Ann. d. thér. Dec. 1848 et Janv. 1849. — Vidal: Varic. u. Hodenanschwellung. Ein neues Instr. G. d. h. 80. 1849. — Gross: Neue Op. zur Radicalcur d. Var. aus d. amer. Journ. Dubl. Press 567. 1849. — Escallier: Varic. Geschw. d. Scr. mit Erweiterung d. plex. pamp. bis zur Niere. Entzündung und Eiterung d. Venen d. Geschw. u. d. Plexus mit e. Nachschr. v. Monad. Mém. d. l. soc. de chir. d. P. II. 1. 1850. — Vidal: Gefahr bei Op. d. Var. u. über Verwickl. d. Venen d. Samenstr. L'union 65. 1850. — Vidal: Op. d. Var. mit Einrollg. par enroul. G. d. h. 72. 1851. — De Roubaix: Varic. auf d. l. Seite. Causteris. Heilg. Med. Presse 35. 1851. — Morton: Ueber Behandl. d. Varic. Dubl. J. Nov. 1851.

Dritte Abtheilung.

Die Krankheiten des Hodens und Nebenhodens.

Warner: V. d. Krankh. d. H. etc. Gotha 1775. — Hunter: The situat. of the testis in foetus its descent in the scr. L. 1786. — Wrisberg: Obs. de testic. et abdom. in scr. descensu. Göttingen 1779. — C. Langenbeck: Comm. de struct. perit. test. tun. Göttingen 1817. — B. Seiler: Obs. de test. desc. Leipzig 1827. — Pott: Ach. v. Wasserbr. u. and. Krankh. d. H. (Surg. Wks. II.) — P. Bell: Abh. über Wasserbr. u. and. Krankh. d. H. Leipzig 1795. — Ramsden: On the sclerocele and other morbid. enlarg. of the testis. Leipzig 1811. — A. Cooper:

Die Bildungen u. Krankh. d. H. Weimar 1832. — F. B. Curling: A pract. treat. on the dis. of the spermat. cord. and scr. Leipzig 1843. — Uebers. v. Reichmeister: D. Krankh. d. H., Samenstr., d. Hodensacks pract. darg. Leipzig 1845. — Dumoulin: Vidal's Klin. Einige Fälle u. Bemerkungen über Krankh. d. Testikels u. ihrer Anhänge. Ann. d. l. chir. France et étr. Mai 1844. — Pott: Ueber d. Krankh. d. Testikels. Heidelb. med. Ann. XI. 2. 1845. — Bonnet: D. Krankh. d. Test. G. d. hôp. 61. 1849. — Quain: Klin. Vorl. über e. Krankh. d. Hod. Times Dec. 1850. — E. H. Weber: Ueber d. Desc. testic. bei Menschen u. ein. Säugeth. M. Arch. XIV. 5. — Beck: Ueber d. Bildung d. gem. Scheidenh. b. d. Ortsver. d. Hod. Zeitschr. d. g. A. z. Wien. Oct. 1847. — Svitzer's Versuche d. dicht unter d. Bauchringe lieg. Testikel i. d. Hodens. hinunter zu bringen. Dr. Schönberg in Rep. f. d. Med. v. Häser II. 3. 1841. — Gonne: Ueber e. eingekl. link. Leistenbr., d. e. Hod. enth. Archiv. de l. méd. belge Nov. 1842. — Ouslalet: Ueber d. späte Hervortr. d. Hod. u. die dad. veranl. Zufälle. Gaz. méd. d. Strasbg. 1843 Nr. 4. — Schüssler: Misc. a. d. Prax. Einkl. e. äuss. Leistenbr. durch d. Desc. test. veranl. b. e. 36jähr. Manne. Würt. Med. Corr.-Bl. Nr. 34. 1843. Petréquin, die Anomal. d. Herabst. d. Test., seine path. Folgen u. s. gerichtl. med. Bedtg. Gaz. méd. d. Strasbg. Nr. 10. 1843. — Döringer: Untersuchg. e. im Leistencan. zurückgebl. Hod. Hann. Ann. f. d. ges. Heilk. 1846. X. N. F. IV. 4. — Vidal: Bildungsfehler d. Test. Gaz. hôp. 1847. 75. — Arnott: Fall v. Geschw. in d. Schamgegend bei nicht herabgetr. Testikel. Med. chir. transact. XII. 1847. — Follin: Anat. u. pathol. Stud. über fehlerh. Lage u. Atroph. d. Hod. Arch. gén. Juill. 1851. — L. Engelsberg: E. Fall v. Cryptorch. ambilat. an e. 20jähr. Indiv. Wiener Wochenschr. 1852. — Piogez: Einkl. d. link. Test. im Inguinalcanal, Verhärt. d. Nebenhod. u. Ing. Hernie ders. Seite, Fehlen d. Samenthierchen. Gaz. hebd. 3. 1853. — Hauser: Fall e. dritt. Test. Oest. med. Jahrb. 1843. Apr., med. Wochenschr. 1846. 34. — Godard: Et. s. la monorch. et la cryptorch. P. 1857. — G. Levin: Stud. über d. H. Deutsche Klinik 1861. — Zeis: Ueber abn. Desc. test. Langenb. Archiv f. klin. Chir. 1861. II. — Förster: Ueber d. Herabst. d. Hod. in falscher Richtg. Jahrb. f. Kinderheilk. 1863. 1. — Neurose's Vasomotrices du test. Cahen in A. gén. Nov. 1863.

Zehnter Abschnitt.

Verletzungen des Hodens und Nebenhodens.

Kapitel XLII.

Luxatio testis.

P. Bruns: Mitth. a. d. path. chir. Klin. 1885. — Salzmann: Würt. med. chir. Bl. 1854. 351. — Hess: Chir. Bl. f. Schweiz. Aerzte 1874. 602. — Pardridge: Brit. Med. Journ. Juli 1858. — Godard: Et. s. l. monorch. chez l'homme. P. 1857. — Schuchard: Zeitschr. f. pr. Heilk. 1864. 35. — Le Dentu: Anom. d. test. P. 1869. — König: Lehrb. p. spec. Chir. 2. Aufl. II. 437.

Kapitel XLIII.

Contusio testis. Hämatocele parenchymatosa.

Fischer: Volkmann's klin. Vortr. über den „Skock". — Schiesier: Casp. Wochenschr. 1842. — Bérard: Des div. engagements du test. Thèse. 1834. — Bigal: Rech. exp. sur l'atrophie du test. conséc. aux contus. Archiv. d. physiol. Nr. 879. p. 155. — Delome: De l'orchiépid. prét. par éffort. Thèse. Paris 1877. Duplay: Archiv. gén. de Méd. 1876. 53. — Coutan: Inflamm. du test. conséc. aux contus. Thèse. Paris 1881. — Terrillon et Suchard: Archiv. de physiol. II. 1882. — Monod et Terrillon: De la contus. du test. etc. Archiv. gén. de méd. 1881. Oct.—Dec. — Tott: Chir. Werke. — Denis: Gaz. hebd. 1833. — Beraud: Archiv. g. d. méd. Vol. 24. — Notta: Gaz. hebd. 29. Juill. 1870. — Jacobsohn: Traumat. Entzündungen d. Hodens. Virch. Archiv 75. S. 349. — Tillaux: Gaz. d. hôp. 1872. p. 739. — Gaucher: Bull. de la Soc. de chir. de Paris 1878. S. 261.

Aus Pitha: Schlesier, Fall v. plötzl. Tödtung v. Quetschung d. Hoden. Casp. Wochenschr. Nr. 43. 1842. — Malgaigne: Ueber d. traum. Hernie d. Test. compl. mit Verw. u. über d. Indic., die sie giebt. Rev. méd. chir. de Paris, Févr. 1847. — Kaisin: Hodenbr. nach Verletzung d. Scr. J. d. Brux. Mars 1847. — Kaisin: Orch. parench. in Folge e. Anstreng. Ausg. in Gangrän. Heilg. Bull. d. Thér. Oct. 1850. Thormann, selt. Fall e. Hämat. J. f. Chir. etc. v. Graefe u. v. Walther XXX. 2. — Willemin: Punct. u. Inject. v. Jod gegen Hämat. Bull. gén. d. thérap. Mai 1842. — Gosselin: Beobachtung e. Hämat. durch Erguss ausserh. d. tun. vag. Archiv. gén. Mai 1844. — A. Svalin: Hämat. spont. Aus d. Verh. d. Ges. d. A. in Stockholm. Hygiea Aug. 1845. — Velpeau: Häm. d. Tun. vag. u. Häm. Cyst. funic. sperm. bei einem u. dems. Indiv. auf e. u. ders. Seite. G. d. h. 1847. 86. — Martin: Fall v. Häm. nach Punct. d. Hydr. J. d. Brux. Mai 1849. — Bowman: Fall v. beträchtl. Häm. d. Samenstr. etc. nebst e. ebenf. tödtl. Falle v. Häm. d. Tun. vag. b. e. alten Manne v. Blizard Curling. Med. chir. Transact. XXXIII. 1850. — Béraud: Ueber Häm. Archiv. gén. Mars 1851. — Nélaton: Häm. spont. G. d. hôp. 1853. 20.

Kapitel XLIV.

Vulnera testis.

Graefe u. Walther's Journ. Bd. 22. — Birckett: Holmes Surgery II. 502. — Chauveau: Lyon méd. Journ. 1873.

Eilfter Abschnitt.

Circulationsstörungen des Hodens und Nebenhodens.

Kapitel LXV.

Infarctus testis. Nekrosis testis (Gangraena spontanea).

R. v. Volkmann: Fall von hämorrhagischem Infarct und Spontangangrän des Hodens. Berl. klin. Wochenschr. 1877. 53. — J. Miflet: Ueber die pathol. Veränderungen d. Hodens durch Störungen der localen Blutcirculation. Langenb. Archiv Bd. 24. 399. — Niemann: (Maass) Breslauer ärztl. Zeitschr. 1844 Nr. 2. — Schuhmacher: Archiv f. Dermat. 1876. S. 241. — Nicoladoni: Torsion d. Samenstrangs. Langenb. Archiv 1885.

Zwölfter Abschnitt.

Entzündungen des Hodens und Nebenhodens.

Leydig: Lehrbuch der Histologie. 1857. S. 495. — Tommasi: Ueber den Ursprung der Lymphgefässe im Hoden. Dieses Archiv Bd. 28. S. 370. — Kölliker: Handbuch d. Gewebelehre d. Menschen. 5. Aufl. 1867. S. 524. — Tizzoni: Gazetta d. Cliniche Torino. 1876. Nr. 51. Centralbl. f. Chir. 1877. Nr. 21. S. 330. — Merkel: Die Stützzellen d. menschl. Hoden. Archiv f. Anat. u. Phys. 1871. S. 644. — v. Ebner: Untersuchungen über d. Bau etc. — Rollet's Untersuchungen. Graz 1871. — Hofmeister: Untersuchungen über d. Zwischensubst. im Hoden d. Säugethiere. Sitzungsber. d. math.-naturw. Classe der kaiserl. Akad. d. Wissenschaften. Wien. 1872. Bd. 65. Abth. 3. — Ludwig u. Thomsa: Die Lymphwege des Hodens und ihr Verhältniss zu den Blut- und Samengefässen. Sitzungsber. der math.-naturw. Classe der kaiserl. Akad. d. Wissenschaften. Wien. Bd. 46. Abth. 2. S. 221. — v. Mihalkovics: Beiträge zur Anatomie und Histologie des Hodens. Bericht über d. Verhandlungen d. kgl. Sächs. Gesellschaft d. Wissenschaften. Leipzig. Bd. 25. S. 217. — Waldeyer: Die Entwickelung d. Carcinome. Dieses Archiv Bd. 55. — Henle: Handbuch. 1875. Bd. II. S. 348. — Harvery: Ueber die

Zwischensubst. d. Hoden. Centralbl. f. d. med. W. 1875. S. 497. — Gerster (nach Canstatt's Jahresber. 1876 citirt): Ueber die Lymphgefässe des Hodens. Zeitschr. f. Anat. u. Entwickelungsgesch. Bd. 2. S. 36 u. 53. — Stieda: Ueber den Bau des Menschenhoden. Archiv f. mikrosk. Anat. Bd. 14. S. 17. — Jacobsohn: Zur pathol. Histol. der traumatischen Hodenentzündung. Virchow's Archiv Bd. 75. S. 349. — Klein: Observations on the structure of cells and nuclei. Quarterly Journ. of Microsc. Science. 1879. Vol. 19. p. 168.

Kapitel LXVI.

Spermatitis (funiculitis) et Deferentitis acuta.

Boyet: Montpellier méd. mai 1867. — Gosselin: Gaz. d. hôp. Nr. 66. 1868. — Hurchinson: On orchitis from iritation of the prostatic urethra. Med. Times, April 1871. — Schepelern: Schmidt's Jahrb. Bd. 157. p. 258. ... D. Med. Wochenschr. 604. 1884.

Kapitel XLVII.

Epididymitis acuta.

Gaz. hebd. 1869. — Galliard: Gaz. méd. 50. 1878. Tamarel. — Mauriac: Gaz. méd. Sept. 1869. — Leyden: Volkm. klin. Vortr. — Signorini: Schmidt's Jahrb. 1837. — Malasset et Terrillon: Archiv. de physiol. 738. 1880. — Bergh: Hosp. Tidende 16. 1881. — Fiorani: Gaz. lomb. 838. 1872. — Rause: St. Georges hosp. rep. 4. 1879. — Borton: Med. and Surgic. Journ. Sept. 1874. — Blaschko: Allg. Med. Centralztg. 72. 1880. — Campana: Il morgagni 1870. — Cheron u. Maureau: Revue de thérap. 1869. — Courrier: Med. 1869. — Girard: Journ. de méd. de Bordeaux 1869. — Spencer Wadson: Med. Times, April 1867.

Kapitel XLVIII.

Orchitis acuta.

Coutan: De l'inflamm. du test. conséc. à la contus. Thèse. Paris 1881. — Rémy: Traumat. Orch. mit Eiterung. Schmidt's Jahrb. Bd. 188. 63. — Terrillon: Annales des malad. génito-urin. April 1885. — Garden: Med. Times, July 1871. — Soltmann: Jahrb. f. Kinderheilk. 1878. p. 409. — Eklund: Eira Oct. 1880. — Laurens: Revue de mém. milit. Dec. 1876. — Heller: Berl. klin. Wochenschr. 1880. Nr. 38. — Settekorn: D. Archiv f. klin. Med. 1881. Bd. 28. — Sorell: Revue mens. Paris Apr. 1877. — Lynch: Dublin. Journ. 1856. — Jarjavay: Journ. de méd. chir. prat. 1866. — Boyet: Montpellier méd. fév. 1866 et mai 1867. — Humphry: Holmes, Syst. of surg. — Blut: Graefe in Walther's Journ. Bd. 21. — Brenschen: D. med. Wochenschr. 51. 1885. — Séranville: Bull. d. l. soc. de méd. de la Suisse rom. 1877. — Larquier et Sadrain: Thèse. Paris 1882 et 1883. — Ollivier: Revue de méd. Paris, Oct. 1883. — Vidal: France méd. 61. 1877. — Desprès: Gaz. d. hôp. mai 1883. — Géraud: Rec. de mém- de méd. 1882. 180. — Lebert: Krankh. d. Schilddrüsen. Breslau 1862. — Billroth: Chir. Klinik. — Gérin Roze: Gaz. d. hôp. 48. 1867. — Bower: Johnsohns Medico-chir. Revue 1834. — Simon: Pr. Med. Zeitschr. 1834. — Harrison: Lancet 1883. 997. — Flemming: Dublin Journ. 1866. — Gerster: New York med. Bd. 31. 6. 1880. — Jajarvay: J. de méd. prat. 1866. — Chauveau: Lyon méd. 1873. — Harvey Ludlow: Price essay on diseases of the testis. — Foucher: Gaz. d. hôp. 34. 1867. — Jacobsohn: Virch. Archiv Bd. 75. S. 349. — Corbett: Lancet Juli 1883. — Gaze: Gaz. d. hôp. 1855. — Salleron: Archiv. gén. de méd. Fév. 1870. — Beaunis: Gaz. méd. de Strasbourg April 1870. — Demarquay: Bull. de thérap. 1858.

Aus Pitha: Velpeau: Neue Behandl. d. acut. Hodenentz. durch Lanzettstiche. Bull. g. d. thér. méd. et chir. XVIII. 11 et 12. 1840. — Barbier: Orch.

mit Erfolg d. Brechweinstein in Klystiren beh. J. de conn. méd. Sept. 1842. — Faure: Neue Behandl. d. Orch. Gaz. méd. de Montp. 32. 1842. — Vidal: Ueber Einsch. in d. Test. bei parench. Orch. Annal. de la Chir. franç. et ét. Août 1844. — Songy: Neue Behandlungsart d. Orch. Rec. d. Mém. d. méd. de chir. et de pharm. mil. LIX. 1845. — Rickford: Die zweckm. Behandl. d. Orch. Archiv f. phys. Heilk. v. Roser u. Wunderlich 1846. V. 3. — Robert: Orch. parenchym. G. d. h. XIX. 76. 1846. — E. Soule: Betrachtungen über Orch., ihre diff. Diag. u. Behandl. J. d. Bord. Oct. u. Nov. 1846. — Velpeau: Orch. G. d. h. 1847. 82. — Jobert: Orch. u. allg. Bluterg. dabei. Ann. thér. Dec. 1847. — Pitha: Klin. Ber. a) Entz. d. Hoden, b) Struct. d. Harnr. Prag. Vierteljahrsschr. V. 2. 1848. — Leichsenring: Modific. Anw. d. Compr.-Verb. b. Orch. D. chir. V. III. 3. 1848. — H. Smith: Rheum. Entz. d. H. Lond. Gaz. Nov. 1848. — Vidal de Cas: Chloroform g. Orch. Ann. d. mal. d. l. pean. Janv. 1851. — Vidal de Cas: Zwei Fälle v. Geschw. d. Ohrendrüsen mit Orch. Gaz. d. h. 19. 1851. — Lange: Collod. g. Nebenhodenentz. Deutsche Klinik 2. 1853. — Hardy: Ét. s. l. infl. d. test. P. 1860. — L. Sorbets: Orch. traum. tract. p. l. terre cymolée. Mon. d. Sc. 1861. 53.

Kapitel XLIX.

Chronische Entzündungen des Hodens und Nebenhodens.

Reclus: Du tubercule du testicule. Paris 1876. — Klebs: Path. Anat. — Laborde: Soc. d. chir. Aout et Sept. 1866. — Rindfleisch: Lehrb. d. path. Gewebelehre. — Billroth: Med. Jahrb. Wien 1869. — Castier: Thèse sur le Sarc. tub. Paris 1866. — Billroth: Chir. Klinik in Zürich. — Bryant: Path. Soc. of London. Dec. 1866.

Dreizehnter Abschnitt.

Infectionsgeschwülste des Hodens und Nebenhodens.

Kapitel L.

Tuberkulose des Hodens und Nebenhodens.

Heister: D. de Sarc. Helmstedt 1754. — Pott: Surgic. Ws. II. — Marschall: Von d. Castr. Salzburg 1791. — B. Bell: Abh. v. Fleischbruch etc. — Loder: Ueber Castr. — Daun: D. de exst. test. Königsberg 1800. — C. v. Siebold: Pract. Beobacht. u. d. Castr. Frankfurt 1802. — Mursinna: Ueber d. Castr. Neue med. chir. Beob. 33—37. — Sauernheimer: D. de Sarcocelotoima. — Zeller: Abh. über d. erst. Ersch. vener. Localkr. Wien 1810. — Speier: D. de castr. Berol. 1820. — Wadd: Cas of dis. bladder and test. L. 1817. — Cooper u. Curling: Op. c. — Küttlinger: Ueber e. cyst. förm. Entartg. d. H. Allg. Zeitschr. f. Chir., inn. Heilk. u. ihre Hilfsw.; ed. F. A. Ott u. R. H. Rohatsch: in Erl. 1. 10. 11. 1841. — Gaetani-Bey: Exartic. d. Oberarmkn., Schulterbl. Resect. d. Schlüsselb. u. Hinwegn. e. Hod. b. e. u. dems. Ind. Omodei, Ann. univ. di medic. Ar. 1841. — Reinbald: Eigenth. Verl. v. chron. Hodengeschw. Casp. Wochenschr. 2. 1842. — v. d'Outrepont: Eine Verhärt. d. Test. d. d. Gebr. v. Ichel geh. N. Z. f. Gebk. X. 2. — Pereyra: Sarc. mit Castr. u. Hypertr. d. Biustdr. Mai 1842. — Brinkmeyer: Spont. Heil. e. allg. angew. Mitteln trotz. Hodengeschw. Schmidt's Jahrb. 1843. Bd. 39 ff. 185. Serre, umfäng. Sarc. Ulcer. Brand d. Scr. Castr. Unmittelb. Ver. Rasche Heilg. G. med. Month. 31. 1840. — Albers: Sarc. cyst. Steat. cyst. Fung. medull. cyst. d. H. Med. C.-Bl. rhein. u. westph. Aerzte. 1843. 14. — Bouchacourt: Ueber Sarc. u. Castr. Rev. méd. fr. et étr. p. J. P. Cayol. Janv. 1844. — Cabaret: Sarc. b. e. 4jähr. Kinde. J. d. l. soc. d. Méd. pr. d. Montp. Août 1844. — T. M. Sunter: Fall v. ven. Sarc. L. Gaz. 1844. — James Sime: Fungus d. Hod. L. c. Edinb. M. J. Janr. 1845. — Gielen: Exstirp. test. sin. mit 17 Tagen darauf folg. Trismus u. Tet. Med. Zeitschr. v. V. f. Heilk. in Pr. 1845. XIV. 19. — Mouchat: Tub. d. Test. des Vas def. der Prost. u. d. Geh. Ann. d. l. chir. franç. et étr. Mai 1845. — Chassaignac: Sarc. Ann. d. Thér.

med. et chir. et de Tex. p. Kognella Nr. 1. 1845. — Stobs: Krankh. u. Exstirp. d. Test. The med. Times XIII. Nov. 1845. — Hauser: Heilg. e. bed. Indur. test. durch spont. Eiterg. Oesterr. med. Wochenschr. 1846. 11. — Velpeau: Ueber Tubenablag. im Test. u. in e. Hydr. nach Jodinj. G. d. h. 1846. VIII. 55. — Giehrl: E. bes. Entart. d. H. Med. chir. (chem. Salzbg.) Zeitschr. v. Ditterich 1846. LVII. N. F. IV. 48. — Lisfranc: Amput. test. G. d. h. 1846. XIX. ann. VIII. 2. 126. — Verjus: Ueber Castr. u. Anwend. d. Aethers dabei. G. d. h. 1847. 2. IX. 34. — Shokes: Testiculargeschw. The L. med. Gaz. Janr. 1847. — Arr: Aetherinhal. b. e. Exstirp. e. Lipoms am Test. Dubl. med. press. — Roux: Sarcohydr. G. d. h. 1847. 2. Sér. IX. 56. — Vidoni: Aetherinhal. b. Entf. e. Test. Ann. univ. di Med. dal Annib. Omodei, Mai 1847. — P. J. Cabaret: Vener. Sarc. Endl. Heilg. d. Jodk. J. d. Montp. Fév. 1847. — Serre: Chir.-klin. Krebs d. Hod. Brand d. Penis. G. d. Montp. Nov. 1847. — Lembke: Bellad. heilt e. entart. Hoden. Allg. homöop. Zeitschr. XXXIV. u. Hygiea XXIII. 3. 1848. — L. Gosselin: Unters. über d. Cyst. am Nebenh., H. u. Hodenanhang. Archiv. gén. Janv. et Fév. 1848. — Jobert: Krebs d. Hod. Neue Meth. d. Castr. G. d. h. 17. 1848 u. 147. 1849. — Scharf: Beob. e. Sarc. Nordd. chir. Ver.-Zeitschr. II. 6. 1848. — Blumhardt: Exst. v. Hoden-Krebs, Tod d. Pyämie. Würt. Centralbl. XVIII. 23. 1848. — Gerdy: Die syph. Sarc. Ann. de Thér. Juin 1848. — Karl Hagny: Einig. über Castr. Oesterr. med. Zeitschr. Juni 1848. — Tufnell: Fall v. Fungoid d. Hod. Dubl. med. Pr. XXI. 524. 1849. — Jarjavay: Ueber d. Schwammgeschw. d. Test. Archiv. gén. Juin, G. d. hôp. 71—73. 1849. — Meude: Fall v. Encephal. d. H. Lond. G. Oct. 1849. — Taylor: Ueber e. Op., welche die Entf. d. H. b. d. Castr. unnöthig machte. Lanc. Oct. 1849. — Jobert: Canc. enceph. d. Hod. ähnl. e. Hydr. mit Verdick. d. Wände d. Tun. vag. G. d. h. 1850. 30. — Jobert: Tub. d. Hod. Abtragung nach d. Proc. en coquille. G. d. h. 1850. 25. — Legrand: Dopp. Sarc. G. d. h. 1850. 71. — Malgaigne: Klin. Vortr. über Tub. d. Test. u. ihre Behandl. G. d. h. 1850. 89. — Malgaigne: Part. Amput. u. Resect. d. H. G. d. h. 1850. 106. — Malgaigne: Sarc. Exst. d. Test. Neue Naht z. Verein. G. d. h. 1850. 89. — W. Lawrence: Ueber e. bösart. Krankh. d. H. Times, April 1851. — Notta: Klin. Bemerkungen über einige Arten v. Hodengeschw. l'Union 107. 108 u. 110. 1851. — Forget: Ueber d. org. Läsionen d. H., welche e. Abtrag. e. Th. d. entart. H. fordern. L'Union 101. 1851. — Forget: Theilw. Abtrag. d. H. G. d. T. 32, G. d. h. 93. 1851. — Forget: Chir. Behandl. d. tub. Geschw. d. H. d. e. neue Op. Rev. méd. chir. Juill. L'Union 87. 1851. — Die Klinik 51. 1851. u. 1. 3. 1852. Jahrb. LXXIII. 347. 1851. — Schuh: Markschwamm d. H. Wien. med. Wochenschr. 22. 1851. — Kerle: Beob. u. Erf. über Sarc. tuberc. u. d. Behandl. Hann. Centralbl. II. 20. 1851. — Fergusson: Klin. Vorl. über e. eingekl. Bruch u. über Fung. d. H. Med. Times, Sept. 1852. — L. Hyernaux: Enceph. Geschw. d. rechten H. Castr. Presse méd. 12. 1852. — C. Gross: Compress. Scr. u. neue Meth. d. Castr. Würt. Centralbl. 5. 1852. — Ricord: Tub. d. Hod., d. Nebenh., d. Samenbläschen, der Prost., d. Nieren u. d. Lungen. L'Un. 79. Jahresber. LXXVI. 192. 1852. — Thiry: Fall v. tub. Test. Bemerkungen über diese Aff. Presse méd. 38. 1852. — Liddon: Hernia und Indur. d. Test. Lanc. Feb. 1853. — T. B. Curling: Fall v. Granulargeschw. d. H. Lanc. Janr. 1853. — W. T. Iliff: Bösart. Krankh. d. Test. Oper. Rec. d. Krankh. nach 2 J. Tod. Lanc. Janr. 1853. Nélaton: Fall v. Sarc. G. d. h. 33. 1853. — Nélaton: Wirkg. d. Castr. J. de conn. m. th. 1845. Aug. — H. Daume: Beitr. z. Kenntniss d. Hodentub. Virch. Archiv f. path. Anat. 1861. 22. 1. — Vidal: Pathol. ext. V. — Scokalski: Hodengeschw., die Fötusreste enth. A. g. de méd. 1840. Fév. — Velpeau: Fall, wo leb. Theile e. Föt. a. d. H. e. Mannes gez. w. Bull. de Thér. XVIII. 125.

Tizzoni: Stud. anat. clin. sul malad. dei testic. Bolog. 1877. — Reclus: Du tuberc. du testic. etc. Thèse. Paris 1876. — Dufour: Thèse. 1854. — Simon Duplay: Union méd. 1860. 20 observ. de tubercul. galopp. du testic. — Desprès: Sur le diagn. des tumeurs du testic. — Gaule: Anat. Unters. über Hodentuberc. Bd. 69. S. 64 u. 213. — Malassez: Archiv de phys. Janv. et Fév. 1876. Siège et Struct: des granul. tuberc. — Waldstein: Z. Kenntniss d. tub. Erkrankungen d. Hodens. Virch. Archiv 85. 399. — Friedländer: Ueber lockere Tub. Volkm. Samml. klin. Vortr. 1873. Nr. 64. S. 520. — Nepveu: Contrib. à l'étude des tum. du test. Paris 1872. — Sommer: Med. Ztg. in Preussen 1836. — Bardt: Jahrb. f. Kinderheilk. 1871. — Gollinet: Tub. d. organes génitour. Thèse. Paris 1883. —

Steinthal: Ueber d. tub. Erkrankungen d. Thiere. Virch. Archiv Bd. 100. 81. — Soloweitschick: Archiv f. Dermatol. 1870. — Teirlinck: L'Union 1852. p. 38 u. 40. — Verneuil: Revue mens. de méd. et de chir. Janv. 1877. — Sirena et Pernice: Sulla tisi hered. Gazz. d. ospitali Nr. 72. 1885. — Vol.: Erfahrungen über Tuberk. Langenb. Archiv 38. 117. — Simond: Aerztl. Verein in Hamburg. Oct. 1885. — Jani: Virch. Archiv Bd. 1013. 522. — Hirschfeld: Archiv f. Heilk. 1871. Heft 6. — Salleron: Archiv gén. de méd. Juill. et Août. 1869. — Rilliet: Gaz. d. Paris 1850. — Weigert: Virch. Archiv S. 269. 1879. — Volkmann: Beitr. z. Chir. 1875. — Simonds: Deutsche Zeitschr. f. Chir. Bd. 18.

Wir fügen den obigen Literaturangaben Ergänzungen bei nach Waldstein: Simmonds: Tuberkulose des männlichen Genitalapparates. Deutsches Archiv f. klin. Medic. Bd. 38. 1886. — v. Herff: Ueber Tuberkelablagerungen und den gutartigen Schwamm des Hodens. Inaug.-Diss. Giessen 1855. — C. Heath: Tubercular Disease of the testicle. Trans. of the Path. Soc. of London. Vol. 9. p. 307. — H. Lebert: Traité d'Anat., Pathol. etc. Paris 1861. Tome 2. p. 404 u. Atlas Pl. 149. — H. Demme: Ein Beitrag zur Kenntniss der anatom. und klin. Bedeutung der sogenannten Hodentuberkel. Virchow's Archiv Bd. 22. S. 155. — Virchow: Die krankhaften Geschwülste. Bd. 2. S. 636 und Archiv Bd. 15. S. 264. — G. M. Humphrey: Diseases of the male organs of generation. — Holmes: A system of surgery etc. Vol. 4. p. 580. London 1864.— T. B. Curling (Dr. Andrew Clark): A practical treatise on the eases of the testis etc. London 1866. 3. Ed. g. 311. — Theod. Hering: Histol. u. experim. Studien über die Tuberkulose. Berlin 1873. S. 96—99. — Volkmann: Sammlg. klin. Vorträge. 1873. Nr. 64. S. 520. — Kocher: Epididymitis et Orchitis caseosa et Tuberculosis testis. Dieses Handbuch Bd. III. Abth. 2. S. 272. Erlangen 1874. — F. Steiner: Untersuchungen über die feineren anat. Vorgänge bei einigen Formen von Geschwulstbildung im menschl. Hoden. Archiv f. klin. Chir. Bd. 16. S. 187. — Wm. S. Savory: A clinical lecture on the relation of tubercle to some other affections of the testis. Lancet 1875. p. 151. — König: Lehrbuch d. spec. Chirurgie. 1875. Bd. II. S. 420. — Nepveu: Contribution à l'étude des tumeurs du testicule. 2e Ed. Paris 1875. p. 51. — Klebs: Handbuch d. Pathol. Anat. Berlin 1876. Bd. I. S. 1027. — Bardeleben: Lehrbuch d. Chirurgie u. Operationslehre. Berlin 1876. 7. Ausgabe. Bd. 4. S. 324. — Erichsen: The science and art of surgery etc. 7. Ed. London 1877. Vol. 2. p. 962. — Rindfleisch: Lehrbuch d. Pathol. Gewebelehre. 5. Aufl. Leipzig 1878. S. 476. — Lübimow: Zur Frage über die Histogenese der Riesenzellen in der Tuberkulose. Virchow's Archiv Bd. 75. S. 80.

L. Waldstein: Virch. Archiv Bd. 85. 1881. — J. Gaule: Eod. Bd. 69.

Kapitel LI.

Syphilis testis et Epidydimis.

Mastitis u. Parotitis syphilitica. Schmidt's Jahrb. Bd. 187. S. 249. — Malassez u. Reclus: Veränd. d. Hodens durch Syphilis. Schmidt's Jahrb. Bd. 196. 24 u. 168. 129. — Baumgarten: Bezieh. v. Tuberk. u. Syphilid. Virch. Archiv Bd. 76. 485. — Malgaigne: Archiv gén. Juni u. Sept. 1851. — Fournier et Richard: Du Sarc. syph. Paris de la Haye 1875. — Pinner: Ueber Epid. syph. Berl. klin. Wochenschr. 1884. Nr. 41. — Ricord bei Hélot: Journ. d. chir. 1846. — Röhmer: Sarc. Syph. Paris 1883. — Bardeleben: Lehrb. d. Chir. — Henoch: Ueber Hoden-Syph. bei kl. Kindern. Deutsche Zeitschr. f. pract. Med. 1878. Nr. 11. — Zeissl: Jahrb. Bd. 168. 129. — Malassez u. Reclus: Arch. de Physiol. 1881. Nr. 6. Bumstead: On veneral diseases. — Lamereaux: Traité de la Syphilis. — Balme: Epid. syphilitica. Thèse de Paris 1876.

Wir fügen unseren Literaturangaben die in der Thèse von Rohmer „Le sarcocèle syphilitique“ enthaltenen Arbeiten hinzu:

Alby: Orchite chronique. Bull. Soc. anat. 1852. p. 27. — Astruc: Traité des maladies vénériennes. Trad. franç. de Louis. 1777. liv. III. chap. IV. p. 143.

145 et liv. IV. p. 369. — Bärensprung: Deutsche Klinik. 1858. Nr. 17. — Balme: De l'Epididymite syphilitique. Thèse de Paris 1876. — Bassereau: Traité des affections de la peau symptomatiques de la syphilis. p. 447. — Bell (Benj.): Traité de la gonorrhée virulente. Trad. de Bosquillon. Paris 1802. t. II. p. 190. — Bérard (A.): Thèse de concours. 1836. — Bergh: Om dem syphilit. testikelid. (Hospit. Tidende nos 9. 11. 1861). — Berthole: Union médicale. 1868. p. 57. — Bertrandi: De l'Hydrocèle (fongus). Mémoires de l'Ac. de chirur. — Blache: Orchite chronique. Bul. Soc. anat. 1865. p. 96. — Blot: Gaz. médic. de Paris 1849. p. 899. — Bonnet (de Lyon): Fongus du testicule. Gaz. des hôpit. 1849. — Bouisson: De l'Orchite rheumatismale. Tribut à la chirurgie. t. II. — — Boursier: Etude sur les hydrocèles symptomatiques. Th. Paris 1880. p. 47 et 99. — Boyer: Traité des maladies chirurgicales. 4e édition. 1831. t. X. p. 258. — Boyer (Philippe): Testicule syphilitique. Gaz. méd. 1840. p. 754. — Brandy Cooper: London medical Gazette. 1849. p. 268. — Brissaud: Etude anatomique sur deux cas d'orchite syphilitique scléro-gommeuse. Progrès médical. 1881. (2 9 juillet et suivants). — Broca P.: Bull. de la Soc. de chirur. t. IX. p. 428 (discus. sur le fongus). — Broca A.: Gazette hebd. 1883. no 11. Obs. de syph. testicul. bilatér. avec gomme épididymaire ou funiculaire. — Bryaut: Med. Times and Gazette. 1863. t. II. p. 614. — Bumstead: On veneral Diseases. 3e édition. — Callisen: Systema chirurgicae hodiernae (Fongus). t. II. p. 145. — Calvo: De l'Albuginite syphilitique. Th. Paris 1854. — Canton: Trans. of the path. Society. vol. XII. p. 162. — Castelnau (de): Des engorgements syphilitiques des testicules. An. des mal. de la peau de Cazenave. 1843. t. I. p. 193. 296. 321. — Cooper (Astley): Diseases of the testis. London. 1835. p. 135. et Oeuvres chirurgicales; trad. française par Richelot et Chassaignac. Paris 1837. p. 456. — Cornil: Gomme du testicule. Bull. Soc. anat. 1871. p. 440. — Cornil et Ranvier: Gommes. Histol. pathol. p. 189 et 1099. — Cullerier (M.-A.): Précis iconographique des maladies vénériennes. 1866. p. 428 à 436. — Curling: Traité pratique des maladies du testicule etc. Traduit et annoté par L. Gosselin. Paris 1857. — Cruveilhier: Traité d'anatomie pathologique générale. t. IV. — De Meric: Fungus of the testicle in syphilis. The Lancet. march 19. 1859. — Desprès: Diagnostic des tumeurs du testicule. Th. Paris 1861. — Desprès: Bull. Soc. de chirur. 1875. p. 147. — Deville: Fongus et hernies des testicules. Moniteur des hôpitaux. 1853. — Diday: Exposition pratique et critique des nouvelles doctrines sur la syphilis. p. 495, 1858. — Dieulafoy (de Toulouse): Fongus bénin du testicule. Clinique médicale de l'Hôtel-Dieu de Toulouse. — Dron: De l'Epididymite syphilitique. Arch. génér. de méd. 6e série. t. II. p. 513. 724. nov. 1863. — Duplay: France médicale. 1876. p. 172. — Dupuytren: Leçons orales. t. IV. p. 236. — English (Dr) de Vienne: Article Hoden in Real-Encyclopädie der gesammten Heilkunde. 1881. — Fabre: Maladies vénériennes. p. 66 et suivantes. — Follin: Traité de path. externe. t. I. p. 706. — Fournier: Gommes du tissu cellulaire. Progrès médical. 1874. — Fournier: Du Sarcocèle syphilitique. Annales de dermatologie. 1875. t. IV. p. 224. — Fournier: Du Sarcocèle syphilitique. Extrait du Mouvement médical. Delahaye. 1875. — Galesco: De l'Orchite chronique. Th. Paris 1877. — Gay: De l'Orchite. The Lancet. 19. january 1876. p. 276. — Gosselin: Annotations à la traduction de Curling. — Gosselin: Clinique chirurgicale de la Charité. 3e édition. 1879. — Gosselin: France médicale. mars 1875. — Gosselin: Mémoires sur les oblitérations des voies spermatiques. Archives génér. de méd. 1847 et 1853. — Gosselin: Comptes rendus de l'Acad. des sciences. no 14 (2 avril 1883). Rapport pour le concours du prix Godard. p. 930. — Gosselin et Walther: Article Testicule du Nouveau Dict. de méd. et de chirur. pratiques. t. XXXIV. — Goyrand (d'Aix): Fongus du testicule. Revue médicale de Malgaigne. 1849. — Guersant: Bul. Soc. chirur. t. IX. p. 480. 1859. — Hamilton: Essay on syphilitic sarcocele. Dublin 1840. — Hardy: Etude sur les inflammations du testicule. Th. Paris 1860. — Hélot: Sur le testicule syphilitique. Journal de chir. de Malgaigne. 1846. p. 103 et 129. — Hennequin: Du Fongus bénin du testicule. Th. de Paris 1865. — Hennig: Jahrbuch für Kinderkrankheiten. 1872. — Henoch: Soc. méd. de Berlin. Berliner Klin. Wochenschr. 1877. Nr. 33. p. 483. — Holmes: A System of surgery. London. 1871. 2. edit. t. V. — Huber: Zur Casuistik der Orchitis gummosa. Archiv für klinische Medicin. VI. p. 104. 1869. — Hunter: (John): Oeuvres complètes. Trad. 1841. — De la gonorrhée p. 221. — Hunter: Traité de la maladie vénérienne. trad. Richelot. 1859. — Hutchinson: Testicule syphilitique. Med. Times and Gazette. 1878. vol. II. p. 707. — Hutinel: Etude sur les lésions syphilitiques du testicule chez les jeunes enfants. Revue mens. de

méd. et de chirur. 1878. p. 107. — Jarjavay: Fongus bénin du testicule. Bull. de la Soc. anat. 1850. p. 150. — Jarjavay: Mémoire sur les fongus du testicule. Archiv. génér. de méd. t. XX. 1849. — Jarjavay: Bull. Soc. chirur. 1859. t. IX. p. 420. — Jarjavay: Fongus du testicule. Bull. Soc. chir. 1865. — Jullien: Traité pratique des maladies vénériennes. p. 774 et 296. — Kocher: Handbuch der allgemeinen und speciellen Chirurgie von Pitha und Billroth. B. III. Abth. II. S. 293. B. 1871—75. — Lancereaux: Traité historique et pratique de la syphilis. Epididymite syphilitique. p. 152. et Orchite syphilitique. p. 219. — Lawrence: On fungus of the testes. Edimbourg medical Journal. 1808. et in Deville. loc. cit. — Lebrun: Du Sarcocèle syphilitique. Th. Paris 1855. — Lejeal: Du Sarcocèle syphilitique. Th. Paris 1855. — Letenneur et Ranvier: Bull. Soc. anat. juin 1862. — Lewin: Berlin. klin. Wochenschr. Nr. 2, 3. Jan. 1876. — Lewin: Studien über Hoden (Deutsche Klinik. Nr. 24. 1861 u. Canstatt's Jahresber. 1861). L'honneur: Tumeur gommeuse du cordon. Soc. anat. 1856. — Lorenzo: Fungo benigno del testiculo in rapporto alla sifilide generale (Gior. ital. d. mal. vener. p. 260). 1875. — Macnamara: Ponctions du test. dans l'orchite. Lancet 1877. vol. I. p. 50. — Maisonneuve et Montanier: Traité pratique des maladies vénériennes. p. 326. — Malassez et Reclus: Arch. de physiol. nov. et déc. 1881. nº 6. — Malgaigne: An. chirurgic. Cordon spermatique. p. 37. — Malgaigne: Sarcocèle syphilitique. Gaz. des hôp. 1845. p. 397. — Melchior Robert: Nouveau traité des maladies vénériennes. p. 610. — Minière: Symptômes et diagnostic de la syph. du test. Th. Paris 1881. — Monod et Terrillon: Essai sur le lymphadénome du testicule. Arch. génér. de méd. juillet et sept. 1879. — Moutier: Etude sur le fongus bénin du test. Th. Paris 1873. — Négrié: Orchite chronique. Bull. Soc. anat. 1862. p. 220. — Nélaton: Eléments de path. chirur. 1859. t. V. p. 545. — Nélaton: Gaz. des hôp. 1852. et Ann. des maladies de la peau. t. IV. p. 218. 1851. Leçon sur le sarc. syphil. recueillie par Triquet et Trélat. — Nepveu: Mém. de chir. Gomme du testicule. p. 495 et Fongus bénin. — North: Med. Times and Gazette. 1862. t. I. p. 403. — Nottin: Fongus du testicule. Bull. Soc. anat. 1866. p. 356. — Obédénare: Bull. Soc. chir. 1875. p. 147. — Olivier: Fongus bénin. Bull. Soc. anat. 1867. p. 719. — Petit (J.-L.).: Maladies chirurgicales (fongus). p. 737. — Petit-Radel: Cours de maladies syphilitiques. t. 1. p. 241. — Pott: Tomes II. p. 187. — Pozzo di Borgho: Du Fongus bénin du testic. Th. Paris 1874. — Reclus: Orchite chronique. Th. Paris 1876. (Tubercule du testicule.) — Reclus: Fongus syphilitique. Gommes supp. de testicule. Bull. Soc. anat. 1881. — Reclus: Gaz. hebd., août 1881. — Reclus: Du Fongus bénin du testicule. Gaz. hebd. 1883. nº 2. — Reclus: De la Syphilis du testicule. Paris 1882. avec 6 planches. — Remy (Ch.): Note histol. sur un cas d'orchite interst. traumatique terminée par un fongus bénin. Journal de l'anat. et de la phys. 1879. — Reynier: Sarcocèle gommeux. Arch. gén. de méd. avril 1879. — Reynier: Revue bibl. Arch. gén. méd. mai 1882. — Ricklin: Injec. de pept. merc. Gaz. méd. Paris 1881. 658. 673. — Ricord: Testicule syphilitique. Traité pratique de l'inoculation appliquée à l'étude des maladies vénériennes. p. 640. 1838. — Ricord: Bull. gén. de thér. p. 218. 1840. — Ricord: Gaz. des hôp. p. 502. 577. 1845. — Ricord: Des affections vénériennes du testicule. Journal de chirur. de Malgaigne. t. I. p. 161. 1843. — Ricord: Traité de la maladie vénérienne de Hunter. trad. de 1859. Sarcocèle syphilitique, addition de Ricord. p. 651. — Ricord: Clinique iconographique de l'Hôp. des vénériens. — Rollet: Recherches sur la syphilis. 1861. p. 483. — Rollet: Mém. sur le sarcocèle fongueux syphilitique. Lyon 1858. — Rollet: Sarcocèle fongueux syphilitique. v. Recherches cliniques et expérimentales sur la syphilis. 1861. — Rollet: Traité des maladies vénériennes 1865. Epididymite, orchite et fongus. p. 878 à 888. — Roux: Art. Testicule. Diction en 80. t. XXIX. p. 512. — Sabatier: Sur la cure de l'hydrocèle. Mém. de l'Ac. de chir. t. V. p. 670. — Sée (Marc): Fongus syphilitic double, guérison. Gaz. hebd. 25 avril 1879. — Simon (fils): Des Maladies vénériennes et de leur traitement homéopathique. 1860. p. 568. — Simonet: Fongus syphilitique. Gaz. des hôpit. 1867. p. 230. — Sistach: Note sur une nouvelle espèce de fongus parenchymateux. Gaz. méd. de Paris. 1867. — Sunter: Sarcocèle vénérien. An. des malad. de la peau de Cazenave. 1845. t. II. p. 156. — Syme: Contrib. of the pathology and practice of surgery. 1844. — Swédiaur: Traité des maladies vénériennes ou syphilitiques. t. I. p. 142. — Tanturi: Epididimiti second. gommosa. Giorn. it. delle mal. ven. 1872. p. 109. — Tédenat: Montpellier médical. 1881 juill. déc. Etude sur les affections syphil. du testicule. — Tenore: Il fungo benigno del testi e la sifilide constituzionale. Napoli. 1863. — Terrillon: Gomme suppurée du test.

Progrès méd. 21 fév. 1878. — Velpeau: Art. Testicule. Dict. en 30. t. XXIX. p. 484. — Venot: Du Sarcocèle syphilitique. Th. Paris. 1858. — Verneuil: Article Aine du Dict. encycl. des sc. méd. t. II. p. 28. — Vidal (de Cassis): Traité de path. ext. et de méd. opér. 2e éd. t. V. p. 163. — Vidal (de Cassis): Du Sarcocèle syphilitique. Ses effets sur le testicule et la virilité. Mém. Soc. chirur. 1851. t. II. p. 92. — Vidal (de Cassis): Testicule vénérien. Gaz. des hôp. 1845. p. 82. — Villeneuve: Fongus bénin du test. Gaz. hebd. 1883. nº 6. — Virchow: Syphilis constitutionelle. Trad. franç. Paris 1859. p. 73. — Virchow: Pathologie des turneurs. Trad. franç. Paris 1869. t. II. p. 385 et suivantes et 424 et suiv. — West: Sur le Fongus syphilitique du testicule. Dublin Quaterly Journ. of med. sc. nov. 1859. — Wilks: Transact. of the path. Society. vol. X. p. 210. vol. XII. p. 216 et Guy's Hosp. Report. ser. III. vol. IX. p. 55. — Zeissl: Ein Fall von hochgradiger vereiternder und luxurirender Sarcocele syph. etc. Vierteljahrsschr. f. Derm. 1875. p. 137. — Zeissl: Lehrbuch für Syphilis. 1882.

Kapitel LII.

Fungus testis benignus.

Aniello d'Ambrosio: Del fungo benigno del testicolo. Napoli 1877. — Marc See: Double fongus syphilit. Paris 1879. — Jarjavay: Arch. gén. 1849. p. 138. — Rollet: Rech. sur la Syph. 1869. — Herff: Ueber Tuberkel-Ablag. u. den gutartigen Schwamm d. Hodens. Giessen 1853. — Hennequin: Th. de Paris 1865. — Sistach: Gaz. méd. de Paris 42 et 45 u. Canstatt's Jahresb. 1867. — Rollet: Annuaire de la Syph. 1878. — Simonet: Gaz. d. méd. mai 1867. — Syme: Lond. u. Edinb. Monthly Journ. 1845. — Vallat: Virch. Arch. Bd. 89.

Vierzehnter Abschnitt.

Geschwülste des Hodens und Nebenhodens.

Kapitel LIII.

Kystoma epididymidis (Spermatocele).

Archiv für mikr. Anat. Bd. 115. S. 261. — Klein: Samenzellen u. Samenfäden d. Säugethiere. Centralbl. f. d. med. Wissensch. Mai 1880. — Roth: Basler Festschr. z. Würzburg. Jubil. 1882. — Dagonet: Prager Zeitschr. f. Heilk. 1885. p. 5. — Grohe: Virch. Archiv Bd. 32. 401. — Roth: Eod. 68. p. 101. — Levin: Studien über den Hoden. Deutsche Klinik 1861. 24 ff. — Henle: Anatomie. 1866. II. 348. — Curling: l. c. p. 157. 160. — Luschka: Appendiculargeb. d. Hodens. Virch. Archiv. Bd. 6. 310. 331. — Steudener: Ueber Spermat. Langenb. Archiv. Bd. 10. 362. — Rosenbach: Spermat. Langenb. Archiv. Bd. 13. — Gosselin: Gaz. méd. 1850. Paris. — Cazenave u. Darenberg: Journ. de l'anat. et physiol. 1874. — Giraldès: Journ. de phys. Janv. 1861. — Paget: Lectures 1853. Nr. 4. p. 53. — Gosselin: Schmidt's Jahrb. Bd. 59. S. 154. — Bouisson: Montpellier méd. Bd. 10 und April 1863 (Canstatt's Jahrb. 1863). — Cavasse: Gaz. d. hôp. 95. 1860. — Dolbein: Gaz. hebd. 1861. IX. 19. — Dauvé: Gaz. d. hôp. 34. 1867 u. Bouisson: Montpellier méd. April 1863; ferner Sédillot: Gaz. d. Strasbourg 1853. — Böckel u. Wendling: Gaz. des hôp. 1863. — Blasius: Pract. Beitr. z. Chir. 1848. — Hirsch: Ueber d. Seminalcysten d. Hodens. Giessen 1863. — Curling: Spermatocele Wettergren. Nordiskt med. Archiv 1872. IV. 4. — Smeth: Spermacysten d. Samenstrangs. Jahrb. 188. 63. — Frank: Deutsche Zeitschr. f. Thiermed. 9. 209. — Roth: Spermat. am Rete testis in Hiss' u. Braun's Zeitschr. f. Anat. II. 225. — Brissaud: Et., anat., path. sur les éffets de la ligature du canal déf. Arch. d. phys. 1880. 769. — Kehrer: Beitr. z. Geburtskunde 1879. — Leser: Ein Fall v. Hydroc. multiloc. 1885. Nr. 2. — Brunn: Archiv f. mikr. Anat. Bd. 23. — Menzel: Langenb. Archiv 21. 518. — Roth: Spermat. der Morg. Hydatide. Virch. Archiv 81. 47. — Méhu: Archiv. gén. mai 1875.

Wir fügen unserer Literatur die von Hochenegg „Ueber Cysten am Hoden und Nebenhoden“ aufgeführten Werke bei.

Albert, Dr. E.: Lehrbuch der Chirurgie und Operationslehre. II. Aufl. III. Bd. S. 515—533. — Albert, Dr. E.: Diagnostik der chirurgischen Krankheiten. II. Aufl. S. 228. — Albert, Dr. E.: Beiträge zur operativen Chirurgie. 1. Heft. 1878. S. 40. — Anger, B.: Gaz. de Hôp. 1875. Nr. 61. — Bäcker, J.: Edinburgh med. and surg. Journal. 1877. Juni p. 1085. — Beregszaszy, Dr. J.: Wiener med. Presse. 1874. S. 838. — Baudens: Revue médicale. 1851. S. 185. — Brachet: Journ. gén. de médec. 1826. — Bricard, Ernest: Thèse. Paris 1877. — Bryant, Th.: Clinical surgery on diseases of the testicle. London 1860. — Canstatt: Jahresbericht, die Jahrgänge 1853. 1856. 1863. 1871. 1875. 1877. 1879. 1880. — Cazenave et Darenberg: Journ. de l'anat. et de la physiol. 1874. — Coats, Jos.: Glasgow med. Journal. p. 247. 1879. — Cooper, A.: Bildung und Krankheiten des Hodens. Weimar 1832. — Cooper, A.: Observations on the structure and diseases of the testicle. 2 Edit. London 1841. — Cooper, B.: Med. Times and Gazette. 1857. 7. Apr. und 17. Apr. — Curling: Edinb. monthly Journ. of med. science. Sept. 1849. — Curling, T. P. A.: Practical treatise on the diseases of the testic. III. Edit. (1. Auflage übersetzt v. Reichmeister. Leipzig 1845). — Dalrimple, J.: Med. chir. Transact. 1844. — Deladrière, C.: Thèse p. l. d. Paris 1879. — Demarquay: Schmidt's Jahrb. 1863. — Gosselin: Gaz. méd. Paris 1850. — Gosselin: Arch. génér. de médecine. Paris 1848. — Gosselin: Bull. de thérap. 1853. — Gosselin: Referat v. Merbach in Schmidt's Jahrb. Bd. 59. S. 154. — Güterbock: Vide Canstatt's Jahresbericht. — Hammarsten, Olaf: Upsala läkareforenings förh. Bd. 15. p. 344. — Heller: Archiv für physiol. u. pathol. Chemie u. Mikroskopie 1845. — Hulke, W.: Transactions of the path. XXI. p. 277. — Humphry, M.: Diseases of the mal organs of generation. London 1864 u. 1872. — Hyrtl: Topographische Anatomie. II. Bd. 6. Aufl. p. 53. — Klebs: Handbuch der pathol. Anatomie. 5. Lief. 1876. — König, Dr. F.: Lehrbuch d. spec. Chirurgie. Berlin 1877. II. Bd. p. 422. — Krause: Lehrbuch d. spec. Chirurgie. 2. Aufl. II. Bd. p. 430. — Langer, C.: Anatomie. 2. Aufl. — Lauth: Mém. de la soc. d'hist. nat. de Strasbourg. I. 1830. Taf. I. und III. — Letiévant: Gaz. méd. de Lyon p. 84. — Lewin: Deutsche Klinik. 1861. XIII. — Liston u. Lloyd: Medico-chirurg. transact. Vol. XXVI. p. 216—338. — Lorenz: Beiträge zur Kenntniss der eingebalgten Hydrocelen. Giessen 1857. — Macdonell: London med. Gaz. V. 44. Nr. 1151. — Marcé: Gaz. de Hôp. 29. 1856. — Mehu: Archiv. gén. de Méd. p. 537—537. mai 1875. — Menzel, Arth.: Verhandl. des VI. Congresses der deutschen Gesellschaft für Chirurgie II. 1—10 und Archiv f. klin. Chir. S. 518. — Merbach: Vide Gosselin. — Mihalkovic: Beiträge zur Anatomie u. Histologie des Hodens. 1873. — Morgagni: De sedibus et causis morborum. Ep. XL. IV. 29 u. 30. — Paget: London med. chir. transactions. Vol. XXVII. 398. — Parini: Commentario di clinica di Pisa 1877. Nr. 8. — Peitavy: E. Spermatoc. cyst. Lang. Archiv XVI. 687. — Peitavy: Freiburg. Klinik 1871. — Pitha: Krankh. d. männl. Geschlechtsorgane. Handb. d. spec. Path. u. Therapie v. Virchow. Erl. 1865. VI. 2. Lief. S. 62. — Roser: Chirurgie. — Santisson: Hygiaea 14. 186. — Syme: Observ. on surg. diseases p. 112. — Uhle: Deutsche Klinik 1853. S. 216. — Ultzmann: Wiener Med. Presse 1871. Nr. 9. — Velpeau: Med. Presse 1837. — Vidal: Gaz. d. Paris 35. 36. 1848. — Virchow: Geschwülste. 1863. 1. A. 283.

Kapitel LIV.

Kystoma et Adenoma testis.

Baker: Edinb. Med. Journ. I. 1085. — Nepveu: Tumeurs perlés du testic. — Lotzbeck: Deutsche Klinik 1857. — Ehrendorfer: l. c. — Rokitansky: Lehrb. 1848. — Senftleben: Virch. Archiv 15. 1858. — Billroth: Zur Entwickelung u. chir. Bedeutung d. Hodencystoids. Virch. Archiv Bd. 8. — Virchow: Ueber Perlgeschwülste Bd. 8. s. Archiv u. Deutsche Klinik 1859. — Robin: Origine epidid. des sarcocèles encéphal. et kystique du test. Archiv. gén. 1856. — Billroth: Virch. Archiv Bd. 8. — Nepveu: Contrib. à l'étude des tumeurs du test. Paris 1872. — Billroth: Deutsche Klinik. Nov. 1856. — Féréol: Gaz. d. hôp. April 1870 (Cauchois). — Waldeyer: Archiv f. Gynäk. I. 1. — Virchow: Deutsche Klinik 1859. — Hughes: Dubl. med. Presse. Dec. 1862. — Virchow: Geschwülste. I. 521. — Klebs: Path. Anat. I. 999. — Baumgarten: Virch. Archiv 97. — Friedländer: Epithelwucherungen u. Krebs 1877.

Virchow: Archiv Bd. 97.

Kapitel LV.

Carcinoma testis et epididymidis.

Winiwarter: Beitr. zur Statist. der Carc. 1878. — Nepveu: Contrib. à l'étude des tumeurs du testicule. Archiv. gén. 1879. — Lagrange: Progrès méd. 1882. — Monod: Leçons de clinique chir. Progrès méd. Paris 1884. — Verneuil: Soc. de chir. de Paris. Mars 1878. — Poinçot: Bull. de la soc. de chir 4. 3. Gaz. d. hôp. April 1870 (Fall v. Gosselin). — Rindfleisch: Lehrb. d. path. Gewebelehre. 3. Aufl. — Birch-Hirschfeld: Archiv f. Heilk. IX. 6. 1868. — A. Cooper: l. c. — Verneuil u. Nepveu: Squirrhe du test. par Maunoury. Paris 1871. — Senftleben: Virch. Archiv Bd. 15. — O. Weber: Virch. Archiv. Bd. 35. — Robin: Origine epidid. des Sarcoc. encéphal. l. c. — Paget: Med. chir. Transactions 1862. — Ludlow: Prize essay. cf. Curling: l. c. S. 330. — Lücke: Geschwulstlehre, dieses Handb. — Wutzer: Ill. med. Ztg. 1852. — Billroth: Chir. Klinik in Zürich. — Nepveu: Contrib. à l'étude d. tumeurs du test. Paris 1875. — Birch-Hirschfeld: Archiv d. Heilk. 9. 537. 1868. — Langhans: Virch. Archiv 58. 132.

Kapitel LVII.

Myxoma testis.

Waldeyer: Virch. Archiv. Bd. 44. — Romano: Morgagni Disp. 1873. — Breuss: Wiener med. Wochenschr. 1878. Nr. 28.

Kapitel LVIII.

Chondroma testis.

Paul Dauvé: Mém. de la soc. de chir. Paris 1863. Bd. 6. — O. Weber: Allg. med. C.-Ztg. 1860. — Paget: l. c. Bd. 38. — Billroth: Zur Entwickelungsgesch. d. Hodencyst. Virch. Archiv 8. — L'honneur: Gaz. d. hôp. Oct. 1861. — Verneuil: S. Dauvé l. c. — J. Hogg: Transact. of the pathol. Soc. Bd. 4. — Poinçot: Contrib. à l'hist. d. tumeurs du test. Bull. de la soc. de chir. 4. 3. — Neumann: Ein Fall v. Osteom d. Hodens. Archiv f. Heilk. 16. 1875.

Kapitel LIX.

Sarcoma testis.

Billroth: Virch. Archiv XXII. — Lücke: Geschwulstlehre, dieses Handb. — Birch-Hirschfeld: l. c. — Langhans: Virch. Archiv 1873. — Curling: L. c. Appendix z. 3. Aufl. — Regnoli: Pisa 1836. — Bottini: Annal. univers. April 1869. CCVIII. — Giraldès: Gaz. d. hôp. 75. 1865. — Guersant: Bull. de thérap. 1866. — Santesson: l. c. — Leopold: Archiv f. Gynäk. 6. Bd. 1874. — Baring: Ueber den Markschwamm d. Hodens. Göttingen 1833. — Guersant: Bull. d. thérap. 1866. — Volkmann: Beitr. z. Chir. 1875. — Waldeyer: Virch. Archiv. Bd. 55. 133. — Ehrendorfer: l. c. — Malasset u. Monod: Archiv. de phys. 5. 375. — Dieselben: Gaz. méd. de Paris 1877. Nr. 29. — Le Tulle: Bull. de la Soc. de Paris 1876. — Kraske: Centralbl. f. Chir. 1880. Nr. 3. — Monod u. Terrillon: Schmidt's Jahrb. Bd. 183. 196. — Wartmann: Rech. sur l'enchondrome. Paris 1880. — Krieg: Enchondrome d. Speicheldrüsen. Tüb. 1874. p. 45. — Ehrendorfer: Langenb. Archiv 27. 2.

Kapitel LX.

Melanoma testis.

Paget: Medico-chir. Transact. 1862. — Lücke: Zeitschr. f. Chir. Bd. 2. — Chiari: Aerzte-Verein von Prag. Mai 1883. — Huber: Archiv d. Heilk. 19. 129.

Kapitel LXI.

Myoma testis.

Trelat: Tumeurs rares du test. Journ. de méd. et de chir. 1880. Heft 6. — Neumann: Virch. Archiv 103. p. 497. — Rokitansky: Zeitschr. f. d. Ges. d. Aerzte in Wien. — Nepveu: Tumeurs du testicule. Paris 1875. — Schuh: Pseudoplasmen s. Wagner in Schmidt's Jahrb. 86. 310. — Billroth: Zur Entwickelungsgesch. d. Hodencystoids. Virch. Archiv. Bd. 8. — Rindfleisch: Path. Gewebelehre. 3. Aufl. — Rokitansky: Wiener Zeitschr. V. 1849. — Cohnheim: Virch. Archiv 65. Bd.

Kapitel LXII.

Teratoma testis.

Verneuil: Archiv gén. de méd. 1855. — Lebert: Soc. de biol. Mém. Bd. 4. 1852 et Gaz. méd. de Paris. Nr. 46. 1852. — Goodsir: Monthly Journ. of med. Sc. Edinburg 1845. — Velpeau: Clin. Chir. — Froriep's Notizen VIII. Mém. de l'acad. méd. 1833. — Maunoir: Nouvelle méth. de traiter le sarcocèle sans avoir recours à l'exstirp. du testic.

Fünfzehnter Abschnitt.

Die Castration.

Bouilley: De l'hémostase dans la castr. Revue de chir. 1881. 8. — Lannelongue: Gaz. des hôp. 1875. Nr. 4. — Desgranges: s. Lorrain. Thèse sur l'hématocèle. Strasbourg 1868. — Busch: Chirurgie. — Gherini: Annal. univ. Feb. 1859 u. Curling: Abschnitt Castration. — Humphry: Holmes' System of Surgery. 2. éd. u. Med. Times and Gaz. 1859. Vol. II. Wiener Zeitschr. 1847. — W. Hiller: Lancet 1838. — Literatur a. Pitha: Bouisson: Sarcoc. u. Castr. Gaz. méd. d. Paris 1863. 9.

Vierte Abtheilung.

Anomalien der Geschlechtsorgane.

Sechzehnter Abschnitt.

Bildungs- und Lageanomalien des Hodens und seiner Adnexa.

Kapitel LXIII.

Kollmann: Festschr. f. Würzb. Basel 1882. — Klotz: Hystero-ovariotomie bei e. Hermaphroditen. Archiv f. Chir. 24. 454. — Kölliker: Grundriss d. Entwickelungsgesch. 1885. — Viault: Le corps de Wolf. Paris 1880. — Nussbaum: cf. Aeby, Jahresb. f. Anat. u. Phys. Leipzig 1881. — Schmiegelow: Archiv f. Anat. u. Phys. 1882. — Bramann: Archiv f. Anat. 1884. 310. — Weil: Prager Zeitschr. f. Heilk. 1884. p. 225. — S. Semper: Med. Centralbl. 6. März 1875. Keimdrüsen b. d. Plagiostomen. — S. Semper: Ebendas. 26. Juni 1875. Bildung der Müller'schen u. Wolf'schen Gänge; cf. auch Mann. Jahresb. 171. S. 232. — Günther: Deutsche Zeitschr. f. Thiermed. . . . — Lewin: Studien über den Hoden. Deutsche Klinik 1861. 24. — Le Dentu: Anom. du test. Paris 1869. — W. Treitz: Hernia retroperiton. Prag 1857. — Donders: Nederlandsch Lancet 1849. — E. H. Weber: Müller's Archiv XIV. 1847. — B. Reck: Froriep's Notizen I u. IV. — A. Capadose: Diss. Amsterdam 1818. — Meckel: Archiv f. Phys. I. 519. — Tilanus: Schmidt's Jahrb. 100. 71. — Geinitz in Altenburg: Deutsche Klinik 1862. — Lang: Virch. Archiv. Bd. 53. — Virch. Archiv. 56. — Meschede: S. 82. u. Erman: S. 419. — Nélaton: Gaz. d. hôp. Janv. 1867. — Waldeyer: Eierstock u. Ei. 1870. — Mackewen: Glasgow Med. Journ. Oct. 1878. — Cornil

u. Berger: Note sur un cas d'inclusion scrotale. Archiv. de phys. mai 1885. — Verneuil: Intus. péritest. Bull de la Soc. de Méd. et de Chir. de Paris. Bd. 4. Nr. 4. — Verneuil: Archiv. de Méd. 1876. — Nepveu: Revue de chir. Janv. 1881. — Halning: Zur casuist. Kenntniss d. Spermacysten des Hodens. In.-Diss. Dorpat 1876. — Egli: Beitr. z. Anat. u. Entwickelungsgesch. d. Geschlechtsorg. Zürich 1876.

Kapitel LXIV.

Aplasia et Atrophia testis.

Langhans: Virch. Archiv 58. 159. — Monod et Terrillon: Schmidt's Jahrb. Bd. 196. 143. — Pearce Gould: Hodenatrophie bei Sarcocele. Schmidt's Jahrb. 196. 160. — Rigal: Traumat. Atrophie d. Hodens. Schmidt's Jahrb. Bd. 83. 195. — Montmollin: Correspondenzblatt für Schweizerärzte 15. XII. 1875. — Fenomenow: Chir. Centralbl. f. 1879. — Dombrowo: Gaz. méd. d. Paris. 1876. Nr. 27. — Liègeois: Gaz. hebd. 1877. Nr. 38. — Godard: Rech. tératolog. sur l'appareil sém. de l'homme. Paris 1860 u. Etud. sur l'absence congén. du test. Paris 1858. — Gruber: Oester. med. Jahrb. Nr. 1. c. Canstatt's Jahresb. 1868. — Godard: Gosselin Bull. de l'acad. de méd. 1850. — Follin: Archiv gén. 1851. — Bastien et Legendre: Gaz. méd. Paris 1860. — Chrastina: Oester. Zeitschr. f. pract. Heilk. 1866. — Wardrop: Humphry, Diseases of the testis l. c. — Gorringe: Prov. Journ. 1846. — Parker: Prov. Journ. 1852. — Cullerier: Mém. de la soc. chir. Paris 1847. — Klebs: Pathol. Anat. — Rizet: Gaz. méd. Paris 32. 1862. — Maestre de San Juan: El Siglo 1856. — Curling: l. c. — Urdy: Gaz. d. hôp. 1874. Nr. 8. — Wilson: L. c. S. 61. — Mikroskop. Verhältnisse: Virchow's Archiv 58. 159. 1873.

Kapitel LXV.

Hyperplasia testis.

Henle: Eingeweidelehre S. 349. Braunschweig 1866.

Kapitel LXVI.

Inversio testis.

Maisonneuve: Thèse. Paris 1835. — Royet: Inversion du testic. Paris 1859. — Le Dentu: Anom. du test. Paris 1869. — Cullerier: Bull. soc. chir. 1855. — Velpeau: Dict. en 30 vol. — Montanier: Gaz. d. hôp. 1858.

Kapitel LXVII.

Ectopia testis.

Baudry: Bull. de la Soc. de Chir. de Paris. Bd. 8. 539. British Med. Journ. 1877. S. 744. — Senenko: Fratsch Nr. 7. 1884. — Salzmann: Med. Correspondenzbl. 1864. — Vidal: s. Bardeleben, Chir. — Guincourt: s. Follin. Arch. gén. 1851. — Förster: Jahrb. f. Kinderheilk. 1863. cf. Scarpa: Traité des hernies p. 200. — Eckhardt: Loder's Journ. f. Chir. Bd. 2. — Englisch: Jahrb. d. k. k. Ges. d. Aerzte. Wien 1871. 3. Heft. — Bryant: Guy's hosp. report 13. 1868. — Szymanowsky: Ueber Inguinaltestikel. Prager Vierteljahrsschr. 1868. II. 71. — Ricord: s. b. Le Dentu l. c. — Humphry: Holmes' System etc. — Godard: Etud. sur les monorch. etc. Paris 1857. — Zeissl: Langenb. Archiv f. klin. Chir. Bd. 2. 1861. — Englisch: Ueber d. abnorme Lagerung des Hodens ausserhalb der Bauchhöhle. Wiener Klinik Heft 18. 1885.

Aus dieser Schrift citiren wir: Curling: Trait. prat. d. mal. du test. trad. p. Gosselin. P. 1857. p. 48. p. 49. 50. u. Med. T. 1866. — Vidal de Cassis: Trait. d. pathol. ext. 2e éd. V. 432. — Ledwich: Ueber Zurückbl. d. H. am Perin. Dubl. J. 1855. Feb. 86. — Müller E.: Niederst. d. H. in ungew. Richtg. Schweiz. Zeitschr. f. Heilk. III. 1 u. 2. p. 153. — Baer: Ueber Hern. u. Hydr. bei Abirrg.

d. Test. in d. Schenkelb. u. Perinealreg. Prag. V. 1866. IV. 90. — James: Remark on a case of transition of the test. in the perin. Lanc. Mai 27. 1871. — Hill: Test. in the perin. Lanc. Janv. 13. 1872. (Virch. Jahresber. 1872. II. 196). — Owen, Edm.: Some mispl. test. London. Med. T. u. Gaz. 1875. May 26. — Stockes: Malpos. of the test. Drit. Med. J. 1877. Dec. 8. — Wagstaffe: Lanc. 1878. II. 42. — Annandale: Case, in which a test. congen. displ. into the perin. was successf. transf. in the scr. Brit. Med. Journ. 1879. Janr. 4. p. 7. — Adams J.: Transit. of test. into the perin. Brit. Med. Journ. 1879. Feb. 227. — Flaganan: Remor. of the test. attach. to perin. Brit. Med. Journ. 1884. 7. — Horsley: Test. in perin. Tendern. in both. test. successf. renov. in the scr. Brit. M. T. and Gaz. 1883. 627. — Baer: Ueber Hern. u. Hydr. bei Abirr. d. Test. in d. Schenkelb. u. Perinealreg. Zwerchfellbr. Prag V. 1866. IV. 88. — Hyrtl: Pop. Anat. 2. A. 1882. II. 63. 64. — Eckhardt: In Loder's J. f. Chir. II. 187. — Vidal, L. C.: In Schmidt's Jahrb. 1885. VII. 372. — Heyfelder: Deutsche Klinik 1854. 46. — Thurn: V. d. Brüchen, womit Aberr. d. Lage d. H. in Verb. stehen. Giessen 1868. — Pardridge: Erfolgl. plast. Op. e. im Mittelfl. lieg. H. Castr. Brit. M. J. 1858. — Horsly: Test. in perin. tend. in both. test. succ. renov. to the scr. Med. T. a. Gaz. 1883. Dec. 1. —

Aus d. Diss. v. Thurn (cit. v. Englisch): Busch: In Langenb. Archiv. 1863. 47. — Fano: Union méd. 1861. Nr. 145. — Lenoir: Mém. d. l. Soc. d. chir. IV. — Godin-Nivet: Archiv. gén. 1837. II. 24. — Beck, J.: Obs. chir. de bubonoc. bipartita incarc., Kelotomia felic. cur. Frankfurt 1781. — Arnaud: 1746. — Ammon: Angeb. chir. Kr. Taf. 18. Fig. 20. Langenb. Archiv IV. 1863. 71.

Kapitel LXVIII.

Retentio testis.

Deville: Bull de la soc. anat. 1848. — Dolbeau: Eod. loc. 1860 bei Le Dentu. — Dumoulin: Ann. de chir. Mai 1844. — Goubaux u. Follin: Mém. de l'acad. de méd. 1856. — J. Wood: Transact. of the path. Soc. 1860. XIII. — Mayor: Gaz. méd. 1836. cf. Oustalet: Gaz méd. Paris 1843. — Berchon: Compt. rend. de l. soc. biol. 1866. cf. Le Dentu. — Gintrac: Rec. de méd. milit. 1863. — Hulke: Med. chir. Transact. Juny 1866. — G. Fischer: Hannov. Zeitschr. f. pract. Heilk. 1. 1864. — Szymanowsky: Prager Vierteljahrsschr. 1868. — Follin: Archiv. gén. 1851. — Cloquet: Rech. sur l. causes des hernies. — Lorey: Zeitschr. f. rat. Med. Bd. 21. — Beigel: Virch. Archiv. Bd. 38. u. G. Fischer: L. c. — Valette: Lyon méd. 1869 u. Le Dentu: l. c. — Dolbeau: s. Le Dentu l. c. — Richter: s. G. Fischer l. c. — Bryant: Guy's hosp. rep. 1868. — Scarenzio: Ann. univ. di med. Dec. 1859. — Delasiauve: Rev. méd. März 1840. — Curling: Dis. of the test. — Velpeau: Gaz. d. hôp. 1865. — Valette: Lyon méd. Mai 1869. — Velpeau: Leçons orales. — Fano, Richet: S. Schmidt's Jahrb. 1863. S. 112. — Borelli: Gaz. Sarda 1757. — H. Thompson: Med. Chir. Transact. Bd. 52. — Debrou: Gaz. hebd. 1861. — Steidele: s. G. Fischer l. c. — Boyer: s. Diss. v. Ringeisen. Strasbourg 1868. — Rollet: Gaz d. hôp. 1861. — Velpeau: Diss. v. Ringeisen l. c. — Böckel: Eod. l. — Arnaud: s. G. Fischer l. c. — Pott: Works. — Curling: Perhs. — Larrey: Le Dentu. — Hamilton: Dublin Quart. Journ. Mai 1852. — Chassaignac: Revue méd. chir. 1853. — Morel-Lavallée: Bull. de la soc. chir. April 1859. — Cloquet: s. Duplay Collect. séreuses etc. l. c. — Gherini: Annat. univers. di med. 1858. — Richet: Anat. chir. P. II. 629. — Jarjavay: Bull. de la soc. chir. Aug. 1853. — Rizzoli: Schmidt's Jahrb. 1863. — Hubbard: Americ. Journ. Jan. 1867. — Polaud: Guy's Hosp. Rep. 1843. — Fayrer: Edinb. med. Journ. Bd. 8. — Hewson: Americ. Journ. of med. sc. Vol. 46. — Hodgson: St. Georg's Hosp. Rep. II. 1857. Canstatt's Jahresb. — Ollier: Lyon méd. Nov. 1873. — Desgranges: Eod. l. — Schädel (Langenbeck): Ueber Cryptorchidie. Berlin 1869. — Petrali: Gaz. lomb. 1851. — Hénocque (Jarjavay): Soc. anat. 1868 nach Le Dentu (l. c.) — Ringeisen: Diss. l. c. — Rosenmerkel: Ueber d. Radicalcur d. in d. Weiche lieg. Testikels. München 1870. — Chelius: Handb. d. Chir. — Trélat: Journ. d. méd. Aug. 1869. — Holl: Jahresb. über Anat. v. Aeby. Leipzig 1881. — Gruber: Eod. l. — Stocks: Med. Journ. 1877. p. 802. — Holl: Wiener med. Jahrb. 1880. — Zuckerkandl: Langenb. Archiv 20. p. 222. — Bierbaum: Journ. f. Kinderheilk. 1858. — Alliez: De l'orch. inguin.

Paris 1876. — Owen: Brit. Med. Journ. 1877. p. 744. — Valette: Centralbl. f. Chir. 1875. p. 282. — Trendelenburg: Berl. klin. Wochenschr. Juli 1875. — Nicoladoni: Langenb. Archiv. Bd. 31. 1. — Godeley: Med. Times 1883. — Sury-Bienz: Corresponbenzbl. f. Schweizer Aerzte 1883. Nr. 15. — Gruber: Med. Jahrb. Wien 1868. — — Wendt: Neue med. Jahrb. Juni 1881. — Le Dentu: Anom. du test. Th. de Paris 1869. — Szymanowsky: Prager Vierteljahrsschr. 1868. — Fischer: Zeitschr. f. pract. Heilk. 1863. — Aubert: Sur la castr. prévent. à l'ectopie. Compte rendu de l'assoc. franç. Paris 1878. — Hodgson: Enceph. diseases of retained testis. St. Georg's Hosp. Rep. 1867. — Monod et Terrillon: Paris 1880. — Hubbert: Americ. Journ. Janr. 1879. — Valette: Lyon méd. 1869. — Schüller: Centralbl. f. Chir. Nr. 52. 1881. — Annandale: Brit. Med. Journ. 1879. Bd. 1. p. 7. — Schüller: On inguinal testical. Ann. of anat. and Surgery. Brooklyn. Sept. 1881. — Monod u. Terrillon: De la castr. d. l'ektophsie ing. Paris 1880. — Allier: De l'orchite inguin. Thèse. Paris 1876.

Siebzehnter Abschnitt.

Functionsanomalien der Geschlechtsorgane.

Curling: l. c. p. 419. — Casper: Gerichtl. Med. Berlin 1860. S. 142. — Mihalkovics: Arb. aus d. phys. Anstalt zu Leipzig. 1874. — Lewin: Deutsche Klinik. 1861. — Goltz: Pflüger's Archiv. 1873. — Langerhans: Die äuss. Drüsen d. Geschlechtsorg. Virch. Archiv. 61. — Dumond: 1838. Sur la génésie, l'impuissance et la hysse génésie. — Goltz: Pflüger's Archiv f. d. Physiol. Bd. 9. 1874. — Beigel: Virch. Archiv. Bd. 18. — Gall: Sur la fonct. du cerveau. Paris 1875. — Müller-Beninga: Ueber d. Samenentleerungen bei Erhängten. Berl. klin. Wochenschr. Aug. 1877.

Ultzmann: Wiener Klinik. Janr. 1885. — Laroyenne: Lyon méd. Janv. 1875. — Kehrer: Beitr. z. Geburtskunde. Giessen 1879. — Bergh: Schmidt's Jahrb. Bd. 181. 35. — Busch: Azoospermie, Fortschr. d. Med. Bd. 1. 21. — Brissaud: Jahresber. über Anat. nach Aeby. Leipzig 1881. — Englisch: Med. Jahresbücher. Heft 1. 1873. — Nikolsky: Dubois-Reymond's Archiv 1879. p. 211. — Rheinstaedter: Dtsch. Med. Wochenschr. 1879. Nr. 26. — Ultzmann: Neurosen des Harn- u. Geschlechtsapparates. Wien 1879. — Liégeois: Soc. de chir. Paris 1869. Mai. — Gosselin: Archiv. gén. 1847. — Liégeois: Annales de dermat. 5. Bd. Med. Times and Gaz. Oct.—Nov. 1869. — Friedel: Virch. Archiv. Bd. 14. — B. Schulz: Wien. Med. Wochenschr. 1862. Ueber Aspermatismus. — Hicquet: Allg. med. C.-Ztg. Nr. 7. 1862. — Güterbock: Canstatt's Jahresber. 1862. — G. Schmidt: Würzbg. med. Journ. VII. 1862. — A. Boyer (Demarquay): Gaz. d. hôp. 1856. — Munroe: Boston med. and chir. Journ. Febr. 1867. Canstatt's Jahresb. 1867. — Acton: Funct. and disorders of the reprod. organs. London 1871. — Amussat: Gaz. d. hôp. 1866. — Demeaux: Gaz. d. hôp. 1862. Nr. 21. — Demarquay: Eod. l. — Hirtz: Gaz. d. Strasbourg. 1861. — Curling: L. c. 449.

Reliquet: Samenkolik. Schmidt's Jahrb. Bd. 185. 34. — Miescher: Die Spermatozoen einiger Wirbelthiere. Verh. d. Naturforsch. Ges. in Basel. Bd. 6. 1874. — Miescher: D. chem. Bestandth. d. Spermatozoen. — Piccard: Bestandth. des Lacto-Sperma. Ber. d. chem. Ges. Bd. 7. 1714. — Fürbringer: Sitzungsber. d. Jenaischen Ges. f. Med. 1881. — Ders.: Dtsch. Med. Wochenschr. 1881. Nr. 18. — Neumann: Schmidt's Jahrb. Bd. 185. 148. — Winternitz: Berner Wochenschr. Juli 1877. — Rose: Langenb. Archiv. Bd. 27. — Malez: Mouvement méd. 1873. — Mantegazza: Gazz. med. Lomb. Aug. 1869. — Diday: Archiv. gén. 1861. Gurlt's Jahresber. — Gross: Northameric. med. chir. Review. Juli 1863. — Nepveu: Gaz. méd. Paris 1874 u. Centralbl. f. med. W. April 1874. — Clemens: Deutsche Klinik 1860. — Huppert: Jahrb. v. Schmidt 1861 u. Moitessier: Montpell. méd. Juli 1863. — Humphry: Holmes' Syst. l. c. — Holthouse: Lancet 1859. — J. Budge: Müller's Archiv f. Anat. 1839. — Howship Dickinson: Brit. med. chir. Review 1866. Osserv. med. Napoli 1834. — Deneffe: Annal. d. l. Soc. méd. Gand. Bd. 42. — Johnson: Lancet 1860. v. Pitha in Virch. spec. Pathol. — Dittel: Wien. med. Zeitg. 1867. — Guyon: Bull. de Thérap. 1867.

— Diday: Annuaire de la syphilis 1858. — Doisneau: Presse méd. belge 1868. — Benedikt: Oest. Zeitschr. f. pract. Heilk. — Chapman: Med. Times 1859. — Lafont Gouzy: Bull. de thér. 1861. — Demarquay: Gaz. d. hôp. 1865.

Gritti: Gaz. med. lomb. Genn. 1883. — Giommi Mario: Il raccoglio med. 1877. — Hammond: Neurological Contrib. 1881. — Gosselin: Archiv. gén. 1847. — Genaudet: Gaz. méd. Lyon 6. 1867. — Reveillé-Parise: Bull. de thérap. Bd. 10. Schmidt's Jahrb. Bd. 13. — Löwer: Deutsche Klinik 1868.

Fünfte Abtheilung.

Krankheiten der Samenblasen.

Sedgwick Minot: Schmidt's Jahrb. 205. 16. — H. L. Bayard: Ex. micr. du sperm. dess. sur l. linges ou s. l. tissus de nat. et de colorat. div. thèm. qui a obtenu le prix d'or etc. Paris 1839. J. B. Baillière. — Krügelstein: Uebers. d. bis jetzt bek. Meth. zur Untersch. d. v. männl. Samen a. Leinw., Holz od. Met. herr. Flecken v. solch., die v. and. Farbestoffen herst. Zeitschr. Z. f. Staatsarzneik. v. A. Henke 1840. 4. — Nasse: Ueber d. Wesen d. Spermat. Rhein. u. westph. med. Correspondenzbl. Nr. 10. 1843. — Barry: Ueber Sperm. Lond. m. Gaz. April—Mai 1843. — Berruti: Ueber Gen. spont. u. d. Natur d. Samenth. Giorn. d. sc. med. di Tor. Feb. 1842. — Tripl: Die Phän. d. Zeug. Times 1845. June. — Béglard: Krit. Bem. über d. neue Zeugungsth. G. d. P. 1845. 33. — Kölliker: Ueber d. Ges., nach welch. Samenf. sich bilden. Neue Notiz. a. d. Geb. d. Nat. u. Heilk. v. L. F. u. R. Froriep 1845. Nr. 789. XXXV. — Duplay: Ueber Sperma d. Greise. Archiv. gén. Dec. 1852. — Hyrtl: Eine unpaar. Höhle d. Geschlechtsorg. nebst Mangel d. Samenbl. im Manne. Oester. med. Wochenschr. 45. 1841. — Demeaux: Int. Spont. Priapis. mit 30 Std. anh. Erect. Ann. d. l. chir. 1841. 42. — F. A. Herberg: De erect. penis. Diss. Lips. 1844. — Roux: Priap. Ann. d. Thér. méd. et chir. 1815. 1. — Clay: Part. Er. d. P. Times. Juli 1847. — Debron: Phys. Unters. d. Mech. d. Erect. mit Bez. a. a. Art. v. Priap., welch. s. nur währ. d. Schlafs erz. G. d. P. 1850. 39. 40. — Sistach: Compr. d. Präput. b. krampfh. Er. Rev. thér. du Midi 1850. 21. — Debron: Ueber d. Th. d. Er. G. d. P. 1850. 47. — Drosle: Gute Wirkung d. Lupulins gegen krankh. Erect. Deutsche Klinik 1851. 42. — Sistach: Ueber krankh. Er. d. Genit. bei d. Menschen. G. d. h. 1852. 3. — Debout: Lup. g. Er. Rev. thér. du Midi. 1852. 23. — Velpeau: Erfolgr. Beh. d. Priap. mit Punct. d. corp. cav. Rev. thér. du Midi 1852. 23. — Döringer: Collod. geg. Chorda ven. Med. C.-Ztg. 1852. 42. — Wichmann: De poll. diurn. freq. tabesc. c. Göttingen 1782. — Tissot: De onania etc. Morb. 1800. — Deslandes: De l'on. et des autr. abus vener. P. 1835. — Lallemand: Malad. d. org. gen. ur. — Acton: Practic. treat. on dis. of the ur. et gen. org. record. L. 1851. p. 222. — Civiale: Tr. pr. etc. Malad. d. vesic. semin. et d. cond. ejac. V. II. p. 121. — Pauli: Ueber Pollut. mit bes. Bez. an Lall. Schrift über d. Krankh. Speyer 1841. — Ruete: Ueber Poll. diurn. Han. An. V. 3. 1842. — Albers: Unfreiw. norm. normwidr. Samenentl. u. e. ähnl. Zust. Poll. spuria. Med. Centralbl. rhein. u. westph. A. 1852. 10. — Courty: Fall v. unwillk. Samenverlust. La clin. Montp. Sept. 1842. — Phillips: Ueber unwillk. Samenverlust. Archiv. d. l. méd belg. Oct. 1842. — Douglas: Ueber Samenergüsse a. d. Urethra. L. méd. Gaz. Sept. 1843. — Ollnat: Ueber Samenfl. a. d. Ur. u. über d. Einfl. d. Creosots bei Schleim- u. Blutfl. L. méd. Gaz. Oct. 1843. — Bergson: Zur Diagn. u. Ther. d. unfr. Samenverl. Med. Zeitschr. v. d. V. f. Heilk. in Pr. 1845. XIV. 10. — Janowitz: Heils. Anw. d. Secale cornut. in d. Spermator. Times, Oct. 1845. — Valleix: Ueber d. unfreiw. Samenerg. Bull. gén. de Thér. méd. et chir. Mars 1846. — Kaula: De la Sp. P. 1846. — Stewart: E. neues Instr. z. Cauteris. d. Uret. b. Samenfl. Labé. Th. Am. J. Juli 1846. — Kaula: D. Samenfl. beschr. u. übers. etc. v. Eisenmann. Erl. 1847. Enke. — Ludenheim: Gründl. Heilung d. Pollut. Nordh. 1847. — Lallemand: A. pract. treat. on the caus. sympt. u. treat. of Sp.: transl. a. ed. H. M'Dougal. L. 1847. — Verhaeghe: Merkw. Fall v. nächtl. Poll. d. Seebad geh. J. d. Brux. Fév. 1847. — Förster: Rathg. f. alle diej., w. an Poll. l. etc. nebst Anw. d. geschw. Zeug. verm. in kurz. Z. vollk. zu bes. Mit Anh. v. Mitt. u. Imp. u. Unfr. Quedlinburg 1848. — Phillips: Ueber Störung d. Samenentl. L. Gaz. March 1848. — Dougall: Ueber unwillk. Samenerg. u. die dar. entst. Krankh.

Times, March—Mai. Aug. Nov. 1849. Jones: Ueber d. Fälle v. Samenfl. i. d. Entophyten mit Samenthier. verm. gef. w. Lanc. Mai 1849. — Cambresy: Samenfl. geh. ohne Caut. G. d. h. 28. 1849. — Brück: E. Wecker g. Poll. Z. v. V. f. Heilk. i. Pr. 14. 1852. — Milton: Sp. Med. T. March 1852. — Fischer: Poll. veranl. d. d. Druck e. i. Leistencanal lieg. Cyste. Z. v. V. f. Heilk. i. Pr. 36. 1853. — Wehle: Viril. am. d. Räuch. mit Bilsenkrautsamen. Oester. med. Wochenschr. 1843. 20. — Bellinger: Ueber d. Einfl. d. Weins a. d. Zeug. G. d. Sc. med. di Tor. Magg. 1843. — Loir: Nutzen d. Einspr. v. gesätt. Alaunsol. i. d. Harnr. b. Impot. Bull. gén. de thér. XXI. 7. 8. 1841. — Henry: Abscessbildung in d. Samenbläschen etc. Med. chir. transact. XXXIII. — Gosselin: Ueber Oblit. d. Vasa sperm. u. über Steril. nach doppels. Epid. Archiv. gén. d. M. Août. Sept. 1847. G. d. P. 1850. 42. G. d. h. III. 1853. — Roubard: De l'imp. en méd. lég. G. d. h. 1848. — Dorotea: La taluni fatti d'imp. viril. Mil. Ann. univ. d. med. 1859. Magg. — Behrend: Ueber d. Reiz. d. Geschlechtsth., bes. Onanie b. ganz kl. Kind. J. f. Kinderkr. 1860. 35. — Johnson: Onanie b. e. 6jähr. Knaben. Lanc. 1860 Ap. van Bambeke über dens. Gegenst. Canstatt's Jahresber. 1859. III. 225. — Chambers: Clinic. lect. on gonorrh. u. immagiany sperm. Lanc. 1861. I. 24. — Lafonte-Gonzi: Efficac. du brom. de pot. ds. l. sperm. Bull. d. Thér. 1861. Sept. — Hicguet: Sur l'asp. Bull. g. d. Thér. 1862. — Cosmao-Dumenez (Demarq.): Mém. s. l'Asper. G. méd. d. P. 1863. 12. — Schulz: Ueber Asp. u. Imp. etc. Wien med. Wochenschr. 1862. 49. 50. — Greg. Schmitt: Ueber Asp. Würzbg. med. J. 1862. III. 4.

Hyrtl: Oester. med. Wochenschr. 1841. — Klebs: Handb. d. path. Anat. 1873. 781. — Bilharz: Zeitschr. f. Zool. X. 1860.

Humphry: l. c. p. 170. 2. Aufl. — Finger: Spermato-Cystitis als Complicat. chron. Urethritis. — Langer: cf. Aeby, Jahresber. f. Anat. u. Physiol. Leipzig 1882. — Heinemann: Med. Gaz. VII. Bd. 1880. — Ralfe: The Lancet 1876.

Englisch: Sitzungsberichte der k. k. Ges. der Aerzte Wiens und Wiener med. Jahrb. 1874. — Beckmann: Virch. Archiv Bd. 15.

Zahn: Beiträge zur Geschwulstlehre.

Wir reproduciren die ausführlichen Literaturangaben zur Physiologie und Pathologie der Samenblasen aus der vortrefflichen Monographie von Guelliot „Des vesicules seminales". Paris 1883.

Anatomie et Physiologie.

R. de Graaf: De Virorum organis generationi inservientibus. Lugd. Bat. 1668. In-8°. — Haller: Observationes de vasis seminalibus. Goettingae, 1745. (Inseré dans: Operum minorum tomus secundus. Lausannae 1767. In-4°, p. 1—8). — Brugnone: Observations anatomiques sur les vésicules séminales tendantes à en conformer l'usage. Mém. de l'Académie royale des sciences, année 1786—1787. Turin 1788. In-4°, 609—645. — J. Hunter: Observations sur les glandes situées entre le rectum et la vessie, qu'on appelle vésicules séminales. Oeuvres complètes. Trad. Richelot, t. IV, 1841. In-8°, p. 82. — Chaptal; Mémoire dans lequel on se propose de faire voir que les vésicules séminales ne servent point de réservoir à la semence. Observations sur la physique, sur l'histoire naturelle et sur les arts, 1787, t. XXX. In-4°, p. 101—117. — P . . .: Article Vésicules séminales du Dict. des sciences médicales, t. LVII, 1821, p. 380—383. — Lampferhoff: De Vesicularum seminalium, quas vocant, naturâ et usu. Berolino 1835. — Huschke: Traité de splanchnologie. Traduct. Jourdan, Paris 1845. In-8°, p. 369—376. — Pittard: Vesiculae seminales. in Todd, Cyclopedia of Anatomy and Physiology, t. IV. London 1847—1849, p. 1429—1436. — Cruveilhier et Marc Sée: Traité d'anatomie, t. II, 1874. p. 385. — Sappey: Traité d'anatomie descriptive. 2e édit., 1873, t. IV, p. 622. — Robin: Article Fécondation, du Dict. encyclopéd., 4e série, t. I, 1877, p. 322. — M. Duval: Article Génération, du Dict. de Jaccoud, t. XV, 1872, p. 769. — Robin: Article Sperme, du Dict. encyclopédique, 3e série, t. XI, 1882. — Traités de physiologie de Longet (3e édit., 1873. t. III. p. 761 et 355),

de Küss et Duval. — Traités d'histologie de Kölliker (trad. franç., 1872, p. 679), Frey (Trad. franç., 1877, p. 651), Ponchet et Tourneux (1878, p. 740). — Voyez en outre les indications bibliographiques des pages 65, 68, 77.

Anatomie comparée.

Haller, Hunter, Huschke, Chaptal. — Prevost et Dumas: Observations relatives à l'appareil générateur chez les mâles. Annales des sciences naturelles, t. I, 1824. — Flourens: Cours sur la génération, l'ovologie et l'embryologie, 1836. In-4°, p. 47. — G. Cuvier: Leçons d'anatomie comparée, 2e édit., publiée par Duvernoy. Paris 1846. In-8°, t. VIII, p. 157. — A. Legh: Anatomie des animaux domestiques. Traduction par Zundel. In-8°, 1870. — Chauveau: Anatomie comparée des animaux domestiques. — Huxley: Eléments d'anatomie comparée des animaux vertébrés, trad. Mlle Brunet, 1875. In-12°. — Paulet: Recherches sur l'anatomie comparée du périnée. Journ. de Robin, 1877, p. 144.

Insectes.

L. Dufour: Annales des sc. natur., 1825. Mém. des savants étrangers à l'Institut de France, t. IV, 1833. T. VII, 1841.

Poissons.

Treviranus: Zeitschr. für Physiol. 1826, t. I, p. 2. — Lallemand: Ann. des sc. natur., 2e série, t. XV, p. 257. — Davy: Researches phys. and anat., t. II, London 1833, p. 436. — Stannius: Arch. de Müller, 1836 et 1840, p. 41.

Rongeurs.

Andral: Journ. de physiol. de Magendie, t. I, p. 4. — Arloing: Journ. de Robin, 1868, p. 449.

Insectivores.

Liégeois: Gaz. médicale, 1860, p. 160.

Pachydermes.

Tyson: Philos. Transact., t. XIII, 1683, p. 370. — Goubaux: Gaz. médicale. 1852, p. 212.

Pathologie.

Baillie: Anatomie pathologique des organes les plus importants du corps humain, trad. de Guerbois. Paris, 1815. In-8°, p. 264—268. — Albers: Ueber die Krankheiten der Samenbläschen, der Vasa deferentia und der Ductus ejaculatorii. — Journ. der Chirurgie und Augenheilkunde von v. Gräfe u. Walther. Berlin 1833, p. 174—229. — Ad. Naumann: Handbuch der medicinischen Klinik, VII. Bd. Berlin, 1837, p. 566—587. — A. F. H. Schmitz: Dissertatio de vesicularum seminalium morbis. Bonn 1836. — F. C. Faye: De vesiculis seminalibus dissertatio. Skienae, Pars prior., 1840; pars posterior, 1841. In-8° (233 p.). — Lallemand: Des pertes séminales involontaires. Paris, 3 vol. In-8°, 1836—1841. — Civiale: Des maladies des vésicules séminales et des conduits éjaculateurs. — Traité des maladies des organes génito-urinaires, t. II, Paris 1841, p. 127—222 (3e édit., 1858). — Humphry: Affections of the vesiculae seminales, in Holmes'. A System of Surgery, 2e édit., vol. V, 1871, p. 169—171. — Delfau: Manuel complet des maladies des voies urinaires et des organes génitaux. Paris 1880. In-8°. p. 867—876. — Le Dentu: Maladies des vésicules séminales et des canaux éjaculateurs. in Voillemier et Le Dentu. Traité des maladies des voies urinaires, t. II. Paris 1881, p. 179—188. — Daniel Mollière: Article Voies spermatiques du Dictionnaire encyclopédique, 3e série, t. XI, 1882, p. 98—101.

1. Anomalies.

Pour l'indication des observations antérieures à 1860, consulter le deuxième mémoire de Godart.

Godart: Etude sur la monorchidie et la cryptorchidie chez l'homme. Paris 1857, in-8°. — Godart: Recherches tératologiques sur l'appareil séminal de

l'homme. Paris 1860, in-8°. — Wenzel Grüber: Medic. Jahrbüch. Wien 1868, Bd. XV, p. 42. — Münchmeyer: Zeitschrift für ration. Med. Bd. XXIII, 1868. p. 207. — Le Dentu: Des anomalies du testicule. Thèse d'agrégation, 1869. — Reverdin: Absence du rein, de l'uretère, du déférent et de la vésicule séminale du côté gauche. Bul. Soc. Anatom., 1870, p. 325. — Hoffmann: Zwei Fälle von Umwandlung der Samenblasen in Harnleiter. Archiv. der Heilkunde, volume XIII, 1872, p. 532, u. Taf. VII. — Mayor: Absence du rein, de l'uretère, du canal déférent et de la vésicule séminale du côté gauche. Bul. Soc. Anat., 1876, p. 592. — Ord: Brit. med. Journal, 1er nov. 1879 (An. dans Revue de Hayem, 1880, t. XVI, p. 56). — Holl: Stricker's Jahrbücher, 1880, H. I., p. 167 (An. R. de Hayem, 1880, p. 58). — Eppinger: Ueber Agenesie der Nieren. Prag. med. Wochenschr., 1879, nos 36 et 37 (An. R. de Hayem, 1881, t. XVII, p. 444). — M. Rott: Ein Fall von Mangel der rechten Niere. Verhandl. der Würzb. phys. Gesell. N. F., t. XIII (An. R. de Hayem, 1881, p. 445). — Cornelli: Ueber einen Fall v. Geburtshinderniss. Wien. med. Wochenschr. 1879, n° 37 (An. R. de Hayem, 1881. p. 445).

Anomalies des canaux éjaculateurs.

Cruveilhier: Atlas d'anatomie pathologique, livraison 39, planche II, figure 3. — Hyrtl: Oesterr. med. Wochenschr., 1841, n° 45. — Dolbeau: In Jarjavay Recherches anatomiques sur l'urèthre de l'homme. Paris in-4°, 1856, p. 122, note. — Picardat: Recherches sur les anomalies congénitales de l'uréthre, thèse de Paris, 1857, p. 32. — Guyon: Des vices de conformation de l'urèthre, thèse d'agrégation, 1863. — Luschka: Archives de Virchow, 1865, p. 592. — Verneuil: Ectopie congénitale de la prostate et de ses conduits excréteurs. Archives de méd., 1866, 6e série, t. VII, p. 660. — Picard: Traité des maladies de la prostate. Paris 1877, in-8°, p. 25.

2. Lésions traumatiques.

Tolet: Traité de la lithotomie, 1708, p. 329. — Colot: Traité de l'opération de la taille, 1727, p. 26. — Deschamps: Traité historique et diagnostique de l'opération de la taille, t. III, Paris 1796, in-8°, p. 433. — Scarpa: Traité de l'opération de la taille, trad. d'Olivier (d'Angers), Paris 1826, in-8°, p. 75, 104, 217. — Sabatier: Médecine opératoire, nouv. éd., Paris 1832, in-8°, t. IV, p. 332 et 274. — Richerand: Nosographie chirurgicale, 3e éd., 1812, t. IV, p. 308. — Senn: Recherches sur les différentes méthodes de taille sous-pubiennes, thèse de Paris, 1825, n° 108. — Velpeau: Anatomie chirurgicale, 3° éd.: 1837, t. II, p. 319. — Malgaigne. — Parallèle des diverses espèces de taille, thèse de concours de méd. opératoire, 1850, p. 5 et 57. — Demarquay: Mémoire sur les plaies de la vessie par armes à feu. Mém. de la Soc. de chir., t. II, 1851, p. 289. — Bouisson: Nouvelle étude de la taille médiane. Tribut à la chir., t. I, 1858, in-4°, p. 199. — Ghauvel: Article Cystotomie, du Dict. encycl., 1re série, t. XXV, 1880 p. 192.

Fistules.

Covillard: Observations iatrochirurgiques. Lyon, in-8°, 1839, obs. 9. — Deidier: Consultations et observations médicinales. Paris 1754, in-12°, t. III. p. 1. — Sanson: In Sabatier. Médecine opératoire, nouv. éd. 1832, t. IV, p. 332. — Faye: (Loc. cit.), p. 41 et 98; Lallemand (loc. cit.), t. II, p. 295. — Velpeau: Article Prostate, du Dictionnaire en 30 vol., t. XXVI, 1842, p. 142. — Simonin: Bul. Soc. chir., 1880, t. VI, p. 166 et Revue méd. de l'Est, 1880, p. 1.

3. Spermatocystite.

a) Sperm. aiguë.

Albers, Naumann, Faye, Lallemand, Kocher, Delfau, Le Dentu. — Ricord: Notes à la traduction de Hunter. Hunter: Oeuvres complètes, trad. franç., t. II, 1839, p. 221. — Ricord: Des affections vénériennes du testicule. Journ. de chir. de Malgaigne, t. I, 1843, p. 161. — Gaussail: Mémoire sur l'orchite blennorrhagique. Archives de méd., 1831, t. XXVII, p. 188. — H. Mitchell:

Abscess in the vesicula seminalis, perforation. Medico-chirur. Transact., 1850, t. XXXIII, p. 306. — Marcé: Orchite blennorrhagique; autopsie. Gazette des Hôpitaux, 1854, p. 597. — Godart: Anatomie pathologique de l'épididymite blennorrhag. aiguë. Gaz. médicale, 1856. — Guyot: Considérations sur la péritonite par propagation. Thèse de Paris, 1856, p. 28, 34. — Peter: Sur un cas d'épididymite blennorrhagique suivie d'inflammation de la vésicule séminale, de péritonite et de pleurésie. Union méd., 1856, p. 562. — E. Rapin: De l'inflammation des vésicules séminales et des conduits éjaculateurs. Thèse de Strasbourg, 1859, n° 491. — Chassaignac: Traité pratique de la suppuration. T. II, 1859, p. 489 et 492. — Nélaton: Eléments de pathologie chirurgicale, t. V, 1859, p. 591. — Ch. Hardy: Etude sur les inflammations du testicule et en particulier sur l'épididymite et l'orchite blennorrhagiques. Thèse de Paris, 1860. — Cruveilhier: Traité d'anatomie pathologique. T. IV, 1862, p. 810, note. — Dolbeau: Leçons de clinique chirurgicale professées à l'Hôtel-Dieu, 1867, p. 253. — Conche: Prostatite suppurée. Bul. Soc. Anat., 1867. p. 188. — Schepelern: Anatomie pathologique de l'épididymite gonnorrhéique. Copenhague, Hospital Tidende, 1871, n° 11. (Cité par Terrillon.) — Fournier: Article Blennorrhagie du Dict. de Jaccoud, t. V, 1866, p. 364. — Gosselin: Clinique chirurgicale de la Charité, 2e éd. 1876, t. II, p. 364. — Rollet: Article Blennorrhagie du Dict. encyclopédique, t. IX. 1876, p. 652. — Faucon: De la péritonite et du phlegmon sous-péritonéal d'origine blennorrhagique. Arch. de méd., 1877, vol. II, p. 385. — Purser: Inflam. de la vés. sém. gauche, cystite, endocardite bactéridienne. The Dublin Journal of med. sc., 1877, vol. LXIV, p. 553. — Reliquet: Phlegmons périvésicaux. Union méd., 1878, t. XXV, p. 289 et 326. — Ducos: Etude sur la métrite et les accidents péritonéaux d'origine blennorrhagique. Thèse de Paris, 1880. — Beer: Schmidt's Jahresb. Suppl., Bd. IV, 292. (Cité par le Dentu.)

b) Sperm. chronique.

Ballie, Faye, Humphry, Kocher. — Morgagni: XLIVe lettre, III et XLVIe, V. — Lallemand: Obs. I, II, III, IV, VIII. — Le Dentu: P. 35 et 183. — Sandifort: Museum anatomicum Academiae Lugduni Batavorum descriptum. Lugd. Bat. 1783. in-12°, t. I, p. 256, n° XLII. — E. Clément: Dissertation sur les maladies des organes générateurs de l'homme. Thèse de Montpellier, 1830, n° 56. — Leroy d'Etiolles: Des angusties ou rétrécissements de l'urèthre et de leur traitement rationnel. Paris 1845, in-8°, p. 86. — Thompson: Transact. of the pathol. Soc. of London, 1854, t. V. p. 208, et Traité des maladies des voies urinaires, p. 356—357. — Laborde: Orchite et épididymite chroniques. Gaz. méd., 1859, p. 468. — J. Birkett: Transact. of the pathol. Soc. of London, 1869, t. XX, 241. — Labarraque: Abcès périprostatique. Bul. Soc. Anat. 1873, p. 739. — Verneuil: Clinique sur l'inflammation des vésicules séminales. Journal de méd. et de chir. pratiques, 1874, p. 15.

4. Kystes.

Pinault: Kystes hydatiques multiples. Bul. Soc. anat., 1826, p. 19. — Maisonneuve: Bul. Soc. anat. 1838, p. 2. — A. Duplay: Archives générales de méd., 1855, 5e série, t. VI, p. 435. — Franz: Canstatt's, 1858, VI. Bd., p. 20. — Chauveau: Anatomie comparée des animaux domestiques, p. 941. — Smith: The Lancet, 19 oct. 1872, et Revue de Hayem, 1873, t. I, p. 322. — J. Englisch: Ueber Cysten an der hinteren Blasenwand bei Männern. Medic. Jahrb. v. Stricker, Wien, 1875, p. 127. Taf. III et IV. — Ralfe: The Lancet, 2 déc. 1876. (Cité par Le Dentu, p. 186.)

5. Concrétions et Calculs.

Morgagni, Naumann, Faye, Civiale, Klebs, Kocher (cas de Nensky), Le Dentu. — Prou, in de Blegny: Le temple d'Esculape ou le dépositaire des nouvelles découvertes . . ., t. II, 1680 (mars), p. 206. — Bartoletti, cité par Morgagni (lettre XLII, 37) et Rhodius (Observ. med. centuria tres. Padoue, 1657. In-8°, Cent. 3, obs. XXVII). — Stalpaert van der Wiel: Observ. rariarum centuriae. Lugd., 1607, vol. V, obs. XII. (Cité par Ploucquet, Litteratura med., Tubing., 1809, p. 336.) — B. Valentin: Ephem. natur. Curios., déc. II, an. VI, 1687, obs. LXVIII, p. 158. — L. Terraneus: De glandulis universim et spe-

ciatim ad urethram virilem novis. Lugduni Bat. 1729, in-8°, p. 91. — Hartmann: De calculis in vesiculâ seminali repertis, aliisque notatis anatomicis. Francof. ad V, 1765, in-4°. Inséré dans: Nova acta naturae curiosorum. Norimbergae, t. III, 1767, obs. 103, p. 561 et 582. — Hemmann: Med. chir. Aufsätze. Berlin 1778, in-8°, (cité par Faye et Ploucquet). — Peschier: Cité par Robin. Traité des humeurs, p. 352. — Collard de Martigny: Bul. Soc. Anat., 1827, p. 255 et Gaz. de Santé, 1827, p. 63: voyez aussi Arch. de méd. 1827, t. XXV, p. 109. — Segalas: Traité des rétentions d'urine. Paris 1828, in-8°, p. 435. — Ch. Mittchell: The London med. and surg. Journ., nov. 1830 et Arch. de Méd., t. XXV, p. 103. — Beckmann: Petrificirtes Sperma. Arch. de Virchow, 1858, Bd. XV, p. 540. — Paulisky: Ueber die Corpuscula amylacea in der Prostata. Arch. de Virchow, 1859, Bd. XVI, p. 159. — Reliquet: Bul. Acad. méd., 1874. — Id: Bul. Acad. méd., 1878, t. VII, p. 38 (avec Cadiat). — Id: Leçons sur les maladies des voies urinaires, 1er fascicule, in-8°, 1878, p. 94. — Id: Coliques spermatiques. Paris 1880, in-8°, 16 p. (Extrait de la Gaz. des Hôpitaux, 1879).

6. Tuberculose.

Baillie, Albers, Naumann, Delfau, Faye (P. 51, 72, 88.) — Kocher, Le Dentu. (P. 146, 147, 304.) — Stoll: Pars prima rationis medendi, Vienne, 1777, sect. XV. — Dalmas: Rapport des maladies de la prostate et des vésicules avec les affections cérébrales. Journ. hebdom. de méd., 1829, t. III, p. 257. — Rayer: Traité des maladies des reins, t. III, 1841, p. 651 et 667. — Vidal de Cassis: Ann. de la chir., 1845. — Howship: A pract. treatise on the ... complaint ... that affect. of the urine, London, 1823, p. 361. — Gross: Urinary organs, 2e éd., p. 721 (cité par Thompson). Med. chir. Transact., t. XLIII, p. 157 (Thompson). — Dufour: Etude sur la tuberculisation des organes génito-urinaires, thèse de Paris, 1854. — Cruveilhier: Traité d'anatomie pathol. générale, t. IV, 1862, p. 805. — Salleron: Mémoire sur l'affection tuberculeuse des organes génitaux de l'homme. Archives de médecine, 6e série, 1869, t. XIV, p. 18 et 162. — Reclus: Du tubercule du testicule et de l'orchite tuberculeuse, thèse de Paris, 1876. — Verneuil: De la tuberculisation d'origine traumatique. Revue mensuelle de méd. et de chir., 1877, t. I, p. 45. — Lannelongue: Bul. Soc. chir., 1878, t. IV, p. 600.

Bul. de la Soc. anatomique:

Cruveilhier: 1828, p. 196. — Robert: 1831, p. 2. — Thibaut: 1844, p. 294. — Rombeau: 1851, p. 101. — Broca: 1851, p. 375. — Blin: 1853, p. 240. — Dufour: 1853, p. 157. — Poisson: 1856, p. 104. — Simon: 1858, p. 268. — Dolbeau: 1859, p. 36. — Siredey: 1859, p. 334. — Liouville: 1869, p. 125. — Thorens: 1870, p. 244. — Rosapelly: 1871, p. 172. — Thorens: 1872, p. 234. — Reclus: 1872, p. 106. — Boucheron: 1873, p. 77. Cazalis: 1873, p. 334. — Chenet: 1874, p. 267. — Barety: 1874, p. 273. — Cartas: 1874, p. 451. — Cuffer: 1874, p. 767. — Chenet: 1875, p. 333. — Golay et Garcia: 1876, p. 790. — Pauffard: 1877, p. 314. — Pauffard: 1877, p. 315. — Feré: 1877, p. 500. — Mossé: 1878, p. 361. — Terrillon: 1878, p. 583.

7. Cancer.

Albers, Faye. — J. de Muralto: De urina retentione a scirrho. Ephem. nat. curios., dec. II, an. V, 1686, obs. XXXIII, p. 58. — Chopart: Traité des maladies des voies urinaires, nouv. éd., Paris 1821, in 8°, t. I, p. 467. — Ch. H. Moore: Medico-chirurg. Transact. of London, 1852, t. XXXV, p. 459. — Armitage: Cancer of the prostate. Transact. of the pathol. Soc. of London. Vol. VIII, 1857, p. 281. — Flemming: Malignant Diseases of the urinary Organs. — Dublin Hosp. Gaz. et Canstatt's, 1858, t. IV, p. 371. — Cruveilhier: Atlas d'anat. pathol. Livr. 29. Pl. II, fig. 2 et 3. — Ch. Heath: Transact. of the pathol. Soc. of London. Vol. XIII, 1862, p. 157. — Oskar Wyss: Die heterologen (bösartigen) Neubildungen der Vorsteherdrüse. — Archives de Virchow, 1866, t. XXXV, p. 389 et 407. — J. Jolly: Essai sur le cancer de la prostate, Archives de Méd., 1869, T. I, p. 577 et 705, et t. II, p. 61 et 184 (Il reproduit la plupart des cas publiés avant lui). — Guyon in Jolly (Archives de Méd. 1869, t. II, p. 194) et Thompson, Trad. franç., p. 501. — P. Berger: Cancer des vésicules séminales et de la prostate. Bul. Soc. Anat., 1871, p. 222. — Demarquay: De l'ablation partielle ou totale du rectum et de la prostate. Gaz. Méd., 1873, p. 411.

8. Hémospermie.

Albers, Naumann, Faye (p. 90, 204). — Morgagni (Ep. XLIV, 25). — Lallemand (I. p. 471 et passim). — Vidal (5e éd. 1860, t. IV, p. 150 et t. 5, p. 107). — Civiale (3e éd. t. II, p. 550. — Nélaton (t. V, p. 362, 591). — Humphry, Le Dentu (p. 179). — Voyez en outre la Bibliographie de la spermatocystite (Gaussail, Ricord, Guyot, Ch. Hardy, Rapin, Dolbeau, Fournier) et: M. Schurig: Spermatologia historico-medica. Francof., 1720, In-4°, p. 19 et 37. — A. Paré: Oeuvres. Lyon 1652, in-12°, livr. XIV. Chap. I, p. 587. — J. Petersen: Ephem. cur. Natur. 1670, t. I, obs. 43, p. 162. — Sauvages: Nosologie méthodique. Lyon 1772, in-12°, t. VIII, p. 87, 95. — Chopart: Traité des maladies des voies urinaires, nouv. édit., 1821, t. II, p. 114. — Tissot: De l'onanisme, Paris, édit. in-12°, 1872, p. 48. — Dalaudeterie: Journal de Méd. Chir. et Pharm., 1813, t. XXVII, p. 367, obs. I. — Lagneau: Exposé des symptômes de la maladie vénérienne, 5e édit., 1818, in-8°, p. 26. — Davy: The Edinburgh med. and surg. Journal. 1838, vol. L, p. 1. — Deslandes: De l'onanisme et des autres abus vénériens. — Paris 1835, in-8°. — Velpeau: Diction. en 30 vol. t. XXIX, 1844, p. 451. — Leroy d'Etiolles: Des angusties ou rétrécissement de l'urèthre. Paris 1845, in-8°, p. 105. — Gosselin: Nouvelles études sur l'oblitération des voies spermatiques, Arch. de Méd., 1853, 2e série, t. II, p. 257. — Desruelles: Histoire de la blennorrhée uréthrale, 1854, in-8°, p. 257. — Curling: Traité pratique des maladies du testicule, trad. Gosselin. 1857, p. 494. — Cullerier: Précis iconographique des maladies vénériennes, 1861, p. 85. — W. Acton: Fonctions et désordres des organes de la génération, trad. franç. Paris 1866, p. 84. — Dieu: Recherches sur le sperme des vieillards. Journal de Robin, 1867, p. 449. — Robin: Traité des humeurs, 1867, p. 351 et 363. — Spring, Vanlair et Masius: Symptomatologie ou Traité des accidents morbides, t. II, Bruxelles 1875. — F. Roubaud: Traité de l'impuissance. Paris, in-8°, 1876, p. 326.

9. Dysspermatisme.

M. Schurig (p. 33). — Roubaud (p. 185—192). — Acton (p. 222). — Spring, Vanlair et Masius (p. 1035). — Cusson: In Nosologie de Sauvages, 1772, in-12°, t. VIII, p. 427. — De Lapeyronie: Mémoire de l'Académie de chirurgie, éd. in-12°, t. II, 1781, p. 318. — Petit: Idem, p. 333. — Corlieu: Presse médicale belge, 1845, p. 274. — Hicguet: Observations d'aspermatisme. Bul. Ac. méd. de Belgique, 2e série, t. IV, 1861, p. 482. — Hubert: Rapport sur le travail de Hicguet. — Même recueil, 1861, p. 469. — Schulz: Ueber Aspermatismus und Impotenz. Wien. med. Wochenschr., 1862, n. 49 et 50 et Gaz. hebd. 1863, p. 93. — Cosmao-Dumenez: Mémoire sur une question peu étudiée de la pathologie des organes génito-urinaires, l'aspermisme. Gaz. méd., 1863, p. 188 et 216. — Grégor Schmitt: Aspermatisme. Würzburger medic. Zeitschrift, 1862 (fasc. IV et V) et Gaz. hebd., 1863, p. 124. — Van Buren: Aspermatism. New York med. journal, 1869, vol. VIII, p. 126—129. — Rosenthal: Handbuch der Diagn. und Therap. der Nervenkrankheiten. Erlangen 1870, p. 426 et Trad. franç., 1878, p. 660. — Bergh: On aspermatozi og aspermatisme. Hospit. Tidende. Kjöbenhavn, 1878, 2 R., p. 721, 737.

10. Prospermatisme.

Lallemand (II, p. 136, 227, 362, 381). — Acton (p. 240). — Civiale (II, p. 14). — Roubaud. — Langneau: Traité pratique des maladies syphilitiques, 6e éd., t. I, 1828, p. 135. — Vidal: Traité de pathologie externe, 5e éd., t. IV, 1860, p. 107. — Nélaton: Eléments de pathologie chirurgicale, t. V. 1859. p. 591. — Niemeyer: Eléments de pathologie interne, trad. franç., 1873, t. II, p. 82.

DIE KRANKHEITEN

DES

HODENSACKS.

Vorbemerkung.

Die zweite Auflage dieser Arbeit geniesst gegenüber der ersten den Vortheil, dass die pathologische Anatomie einer Reihe von Kapiteln in ihrem histologischen Theil von Prof. Dr. Th. Langhans in Bern bearbeitet worden ist. Die Beiträge von Prof. Dr. Langhans sind stets besonders als solche bezeichnet und im Original wiedergegeben. Ferner ist mir gegenüber der Zeit, wo ich die erste Auflage zu bearbeiten hatte, Gelegenheit geworden, eine grosse Zahl eigener klinischer Beobachtungen zu sammeln, welche hier ihre Verwerthung finden. Während ich beispielsweise für die erste Auflage nur wenige eigene Fälle zur Verfügung hatte für die Kapitel der Hodentuberkulose und des Hodenkrebses, beträgt mein Material für das erstere Kapitel über 50, für das letztere über 30 eigene Beobachtungen, so dass ich gegenwärtig im Falle bin, auf die Casuistik zum guten Theil zu verzichten und übersichtliche Darstellungen zu geben, welchen immerhin stets das eingehende Studium von Krankengeschichten zu Grunde gelegt ist. Bezüglich Casuistik ist zum Theil auf die erste Auflage verwiesen, zum Theil ist dieselbe in blossen Anmerkungen untergebracht. Von neueren Werken über Hodenkrankheiten sind die zahlreichen Mittheilungen über pathologische Anatomie der Geschlechtsorgane benutzt, ganz besonders die ausführliche Arbeit meines verehrten früheren Lehrers Prof. Klebs, welche uns eine reiche Fundgrube gewesen ist; ferner die neuere Auflage von Curling's klassischem Werk. — Ein letzter Vortheil der neuen Auflage scheint mir darin zu liegen, dass ich mir diess Mal Zeit genommen habe, mich etwas kürzer zu fassen.

Erste Abtheilung.

Krankheiten des Hodensacks.

Anatomische Vorbemerkung.

§. 1. Der häutige Beutel, der als Scrotum bezeichnet wird, entsteht aus der Verwachsung der sog. Geschlechtsfalten im Laufe des 4. Monats des fötalen Lebens (Kölliker)[1]) und zeichnet sich vor andern Hautparthien durch einige Eigenthümlichkeiten aus, welche für die pathologischen Veränderungen desselben wichtig sind und hervorgehoben werden müssen.

Die arterielle Gefässzufuhr geschieht von zwei verschiedenen Seiten her, dem Gebiete der Aeste der Hypogastrica einer- und der Femoralis communis anderseits, namentlich kommen aus der Arteria perinea die Arteriae scrotales posteriores, und aus dem Gebiete der Arteria pudenda externa die Arteriae scrotales anteriores. Diese Gefässe sichern der Haut eine ausserordentlich reiche Blutzufuhr. Entsprechend reichliche Venenstämme führen das Blut ab. Ungewöhnlich reich ist das Netz der Lymphgefässe, welche sich wie an der übrigen Haut in eine oberflächliche und eine tiefere Schicht scheiden. Die Haut enthält viel Pigment im Rete mucosum, dagegen ist die Unterhaut fettlos. Zur Haut gehört auch die unter derselben befindliche Tunica dartos, aus elastischen Fasern und organischen Muskelfasern bestehend. Diese oberflächliche Schicht ist von den Scheidenhäuten des Hodens getrennt durch ein höchst lockeres Bindegewebe, welches Anastomosen zwischen Aesten der Arteria cremasterica (aus der Art. epigastr. inf.) und den Art. scrotales enthält, nebst den entsprechenden Lymphgefässstämmen. Die beiden Scrotalhälften sind durch eine mediale Scheidewand (eine Fortsetzung der T. dartos) in 2 Hälften ziemlich strenge geschieden und nur durch Fettgewebe gegen den Mons pubis und das Perineum hin in Communication mit dem Panniculus der angrenzenden Haut. Der eigentliche Ausgang aus dem Scrotalbeutel liegt gegen den vordern Leistenring zu. Gegen den untern hintern Pol des Scrotum findet sich eine Anheftung des Hodens als Rest des Gubernaculum. Dieselbe wird meist erst bei Entzündung oder Infiltration deutlich.

---

[1]) Vergl. übrigens über die Entwickelungsgeschichte des Scrotum auch die Darstellung von Weil bei der Einleitung zu den „Anomalien des Hodens".

Erster Abschnitt.

Die Verletzungen des Hodensacks.

Kapitel I.

Contusio scroti.

§. 2. Die subcutanen Blutergüsse, welche durch stumpfe Gewalt zuwege gebracht werden, geschehen in das lockere Zellgewebe zwischen Tunica dartos und Tunica vaginalis communis und erreichen hier einen erheblichen Umfang, sowohl wegen der Lockerheit des Zellgewebes, als wegen der ausserordentlichen Dehnbarkeit der Scrotalhaut und der Dartos.

Bei geringerer Ausdehnung des Ergusses und wenn nur eine Hälfte des Scrotum vom Trauma betroffen wurde, ist der Bluterguss einseitig. Der Hoden bleibt im hintern Umfang desselben, weil er nach hinten der Haut enger angeheftet ist, als nach den andern Seiten. Durch Gelatineinjection in das lockere Gewebe unter der Dartos lässt sich dieses Verhalten des Hodens leicht demonstriren. Nach oben setzt sich der Bluterguss, den vordern Umfang des Samenstrangs einscheidend, bis zum vordern Leistenring fort. Bei sehr bedeutender Spannung erstreckt er sich weiter nach dem Mons veneris, dem Perineum und dem Schenkel hin. Auch eine bläuliche Verfärbung des Penis bei hochgradigen Blutergüssen tritt nicht selten ein.

§. 3. Die gewöhnlichste Ursache der Blutergüsse ist ein directes Trauma: Hufschlag, ein Fusstritt, ein Rittlingsauffallen auf einen schmalen spitzen Gegenstand. Doch können auch Verletzungen des Samenstrangs bedeutende Blutergüsse zur Folge haben.

§. 4. Die Diagnose eines Blutergusses des Scrotum ist in der Regel nicht schwierig. Das auffälligste Symptom ist die dunkelrothe, bläuliche bis blauschwarze Verfärbung. Dazu kommt als wichtig, gegenüber Hämatocele, die teigige, oft auch festere Infiltration der Haut, deren Oberfläche bei stärkerer Spannung glänzend erscheint, und ferner die blaurothe Verfärbung der Nachbarschaft bei stärkeren Blutergüssen. Die Form der Schwellung ist gleichmässig kugelig, die Consistenz weich elastisch. Bei raschem Zustandekommen des Blutergusses treten heftige Schmerzen auf. Die Lage des Hodens ist für die Diagnose ebenfalls von Bedeutung.

§. 5. Bezüglich Prognose ist die Regel, dass selbst hochgradige Blutergüsse spontan resorbirt werden, und zwar nimmt schon nach wenigen Tagen die Spannung ab, während die Verfärbung noch durch Wochen durch bestehen bleibt. Immerhin ist es häufiger als bei Quetschungen anderer Hautstellen, dass ein abgeschlossener Bluterguss längere Zeit sich hält. Fälle, wie derjenige von Velpeau, wo noch nach 4 Wochen eine dicke, schwärzliche Flüssigkeit angesammelt war, sind nicht selten. (Belege dazu in der ersten Auflage.)

§. 6. Während es unnütz ist, die gewöhnlichen Contusionen des Scrotum, wie Jamain vorgeschlagen hat, mit einem eigenen Namen zu bezeichnen, dürften letztere Fälle (Jamain's Hématocèle parié́tale par épanchement im Gegensatz zu derjenigen par infiltration) am besten als Haematoma scroti näher characterisirt werden. Von Bedeutung für die Prognose ist die Intensität der Quetschung insofern, als dieselbe eine Nekrose der Haut zur Folge haben kann und bei Zutreten von Sepsis entzündliche Complicationen sich einstellen mit Verjauchung des Blutergusses und den bei der Entzündung des Scrotum angegebenen Folgezuständen. Warum so selten Hautgangrän entsteht, ergiebt sich daraus, dass nach künstlicher Injection der Arteriae und Venae pud. ext. und Einführung von Gelatine in das lockere Gewebe unter die Dartos auch die grösseren Gefässstämme noch an der Oberfläche des Ergusses verlaufen.

§. 7. In der Regel bedarf der Bluterguss keiner Behandlung. Zweckmässig ist immerhin, dass der Patient eine horizontale Lage einnimmt und das Scrotum hoch gelagert wird zur Erleichterung der Resorption. Sowohl Druck als Eisblase befördern letztere, können aber bei unvorsichtiger Anwendung gefährlich werden. Curling rühmt namentlich die Einwirkung der Eisblase auf die Tunica dartos. Man kann selbst bei hochgradigen Dehnungen des Scrotum noch deutlich Contractionen derselben beobachten. Wenn sie sich bei Blutergüssen nicht mehr contrahirt, so ist diess nicht sowohl auf die Dehnung, als auf directe Schädigung der Muskulatur durch Quetschung und Blutinfiltration zurückzuführen. Wirksam und ungefährlich ist ein anfänglich vorsichtiges, später kräftiges Massage. Bei starken Schmerzen ist die Application von Kälte besonders indicirt. Da es sich um kolikähnliche Schmerzen von der Dartos aus handelt, so ist natürlich eine Morphiuminjection oder eine Verabreichung einer Dosis Cocaïn von 1 cg noch wirksamer. Für die Resorption kommt auch die Anwendung der Inductionselectricität in Frage.

Kapitel II.

Vulnera scroti.

§. 8. Am häufigsten kommen Quetschwunden am Scrotum vor, seltener reine Riss- und Schnittwunden. Bei den Quetschwunden wird die Haut zwischen dem Schambein und der quetschenden Gewalt eingeklemmt, und bei gleichzeitiger Verschiebung complicirt sich die Quetschung mit einer Risswunde. Ob wirklich Risswunden vorkommen durch blosses heftiges Andrängen des vergrösserten Hodens, wie in einigen Fällen angegeben, bleibt dahingestellt. Dass die Haut selbst bei ausgedehnten Zerreissungen und Quetschrisswunden, ebenso wie bei Spannung durch Blutergüsse nur ganz ausnahmsweise nekrotisch wird, beruht auf der vorzüglichen Blutzufuhr und der flächenartigen Ausbreitung der Gefässe, analog wie bei der Kopfschwarte. Dagegen liegt die Gefahr complicirter Entzündung hier weniger nahe, als bei

letzterer, da das Scrotum zu den bedeckten Körpertheilen gehört, und daher nicht so direct Verunreinigungen von aussen ausgesetzt ist.

§. 9. Schusswunden des Scrotum kommen im Kriege verhältnissmässig oft vor. Gewehrkugeln können in demselben stecken bleiben und sich verstecken, da sich die Oeffnung stark contrahirt (Thémoin). Geschosse, welche den Hodensack ganz durchschlagen, lassen gewöhnlich den Hoden intact, indem derselbe in dem Momente der Verletzung sich zurückzieht. Sie imponiren dann als Contourschüsse. Sehr häufig sind gleichzeitig andere Verletzungen des Damms, Oberschenkels, Gesässes. Grössere Gefahr von Eiterung als bei gewöhnlichen Wunden bedingt nur das gleichzeitige Mitreissen von infectiösen Fremdkörpern, namentlich von Tuchfetzen. Schnittverletzungen kommen hauptsächlich bei Versuch der Selbstcastration vor.

§. 10. Die wichtigste Folge der Verletzungen des Scrotum ist ausser der Complication mit Entzündungen bei gleichzeitiger Infection der Vorfall des Hodens. Bei gleichzeitigen Verletzungen der Scheidenhäute fällt der Hoden nackt vor. Sonst ist er von seiner Scheidenhaut bedeckt. Die Vollständigkeit des Vorfalles erklärt sich aus der Elasticität und Contractilität der Scrotalhaut, zumal bei queren Continuitätstrennungen.

§. 11. Wenn die Verwundung eine geringe Ausdehnung hat, so erscheint der Prolapsus gestielt. Der Stiel des Hodens, d. h. der Samenstrang und die dem Reste des Gubernaculum entsprechende Anheftung am hintern Umfang der Haut, sind durch letztere eingeschnürt, da sich die Haut einrollt, runzelt und zusammenzieht. Schon nach zwei Tagen ist es schwer, den vorgefallenen Hoden zurückzuschieben, ohne dass man einschneidet oder die Haut ablöst. Wenn ein Patient frisch nach der Verletzung in Behandlung kommt, so ist natürlich die Diagnose leicht. Aber gerade bei den öfter geistig gestörten Individuen, welche Selbstcastrationsversuche machen, gehen oft Tage, ja selbst Wochen vorüber, bis der Patient zur Beobachtung kommt. Dann muss für die Diagnose des Fungus benignus als blossen Prolapsus eines granulirenden Hodens die gleichmässige Form und gute Granulation massgebend sein. Der Nebenhoden, besonders wenn er etwas infiltrirt ist, kann übrigens Unregelmässigkeiten der Form bedingen.

§. 12. Malgaigne hat die Meinung verbreitet, dass bei derartigen Vorfällen eine spontane Heilung nicht möglich sei. Die Beobachtung lehrt aber, dass selbst die exquisitesten Fälle sich spontan zurückbilden, allerdings nur, wenn durch aseptische Behandlung für gute Granulationsbildung gesorgt ist. Die Vernarbung zieht die Ränder der Scrotalhaut allseitig über den Hoden zusammen. Wir geben als Beleg zwei Fälle eigener Beobachtung wieder.

§. 13. Die Abbildungen illustriren die rapiden Fortschritte der Spontanheilung. Sobald die Scrotalhaut auf der Oberfläche des Hodens oder der Scheidenhäute, sei es durch primäre Verklebung oder secundäre Granulation, Posto gefasst hat, wird sie mit grosser Schnellig-

keit über den Prolapsus herübergezogen; aber allerdings gehört dazu eine regelrechte Granulationsbildung mit secundärer Schrumpfung. Wir

Fig. 1. Fig. 2. Fig. 3.

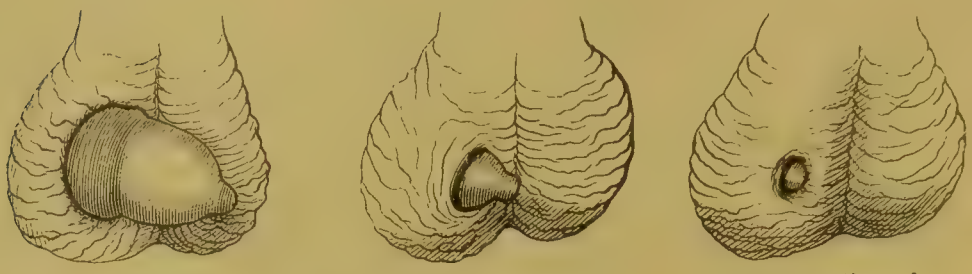

Prolapsus testis nach 3 Wochen — Prolapsus testis nach 4 Wochen — Prolapsus testis nach 6 Wochen

alle drei nach einem Fall aus der Lücke'schen Klinik.

haben einen 18jährigen Menschen gesehen, welcher nach Umschnürung des Scrotum mit einem Faden unter Gangränbildung der Haut nach

Fig. 4.

Prolapsus beider Hoden (Fungus benignus) nach 2 Wochen eines 40jährigen Mannes nach Versuch der Selbstcastration. (Eigene Beobachtung.)

3 Tagen einen Vorfall bekommen hatte. Wir bekamen ihn erst nach 9 Monaten zu Gesicht mit einem kastaniengrossen Fungus mit stark eingeschnürter Basis. Wegen dieser Umschnürung glaubten wir nach

so langer Zeit eine Spontanheilung zuerst ausgeschlossen. Da aber aus äussern Gründen eine sofortige Operation nicht möglich war, so erhielt der Patient zuerst einen regelrechten aseptischen Verband und siehe da, nach 3 Wochen war der Vorfall ganz zurückgegangen, die Wunde bis auf einen Granulationshöcker geheilt.

Fig. 5.

Derselbe Fall wie der von Fig. 4, aber 3 Wochen später.

§. 14. In der Prognose der Spontanheilung kann man sich insofern täuschen, als der Substanzverlust ein viel grösserer erscheint, als er in Wirklichkeit ist, weil die Scrotalhaut sich so ausserordentlich energisch zusammenzieht. Derartige Täuschungen haben zu der Meinung einer besonderen Reproductionskraft der Scrotalhaut geführt. Allein es ist die Dehnbarkeit derselben, welche bei Abhaltung septischer Einflüsse so auffällig rasche Heilungen möglich macht.

§. 15. Behandlung. Wenn man aus der frühern Literatur sieht, wie oft Verletzungen des Hodensackes schwere Eiterungen, sogar mit tödtlichem Ausgang, herbeigeführt haben, so darf wohl die Nothwendigkeit aseptischer Behandlung besonders betont werden. Nach der Desinfection wird eine exacte Naht angelegt, welche um so nöthiger ist, wenn die Haut sich einrollt. Lässt sich eine Höhlenbildung bei der Naht vermeiden, so ist Drainage unnöthig, es sei denn, dass die Blutung nicht vollständig gestillt werden konnte. Wenn dagegen ein Prolapsus bereits älter ist, so darf die Naht nicht ohne Einführung eines Drainrohrs geschlossen werden. Es ist in diesen Fällen am besten, nach der Reinigung die Granulationen mit dem scharfen Löffel abzuschaben, zunächst einen aseptischen Verband anzulegen bis zu vollständiger Blutstillung und danach eine secundäre Naht zu machen.

Wenn die Scheidenhaut miteröffnet ist, so soll dieselbe mit einer besondern Catgutnaht in frischen Fällen vereinigt werden. Bei stärkerer Quetschung sind die gequetschten Ränder abzutragen, die Quetschwunde in eine reine Schnittwunde zu verwandeln, was bei der vorzüglichen Ernährung der Haut und ihrer Dehnsamkeit hier ganz besonders leicht ausführbar ist. Bei Gangrän darf man aus diesem Grunde ungenirt alles verdächtige Gewebe abschneiden. Eigentliche plastische Operationen sind nur ganz ausnahmsweise indicirt. Bezüglich des Verbandes ist hervorzuheben, dass das Scrotum sehr empfindlich ist für reizende Antiseptica und daher entweder ein Dauerverband oder bei gut geschlossener Naht ein Wismuthverband am zweckmässigsten ist. Vor starken Sublimat- und Carbollösungen soll man sich in Acht nehmen.

Zweiter Abschnitt.

Circulationsstörungen des Hodensacks.

Kapitel III.

Oedema scroti.

§. 16. Oedematöse Anschwellungen des Scrotum kommen am häufigsten vor im Zusammenhang mit allgemeinem Hydrops, bei Herzfehlern und Nierenerkrankungen. Bei der Lockerheit des subcutanen Zellgewebes erreicht die Anschwellung oft colossale Grösse, und wenn gleichzeitig Verunreinigung stattfindet, namentlich nach Maceration durch Urin oder andere Flüssigkeiten, so kommt es nicht selten zu brandigem Absterben. Die hochgradigen Ergüsse erklären es auch, warum bei Ekzembildung (nach Stöhr), sowie durch capillare Drainage ganz bedeutende Entleerung von hydropischen Ergüssen aus dem Scrotum erzielt werden kann.

§. 17. Oedeme durch blosse Circulationsstörung kommen auch vor bei Infiltration des Samenstrangs, Blutextravasaten (nach Englisch), dann nach Varicoceleoperation in Folge von Bildung querer Narben, ferner nach Curling bei Drüsenschwellungen. Eine fernere Art von nicht entzündlichem Oedem beruht auf dem Platzen von Hydrocelen. Bei Kindern findet man ödematöse Schwellungen des Scrotum, analog wie die Oedeme um die Knöchel herum bei hochgradiger Blutarmuth. Künstlich können Oedeme durch Anlegung von Bruchbändern erzeugt werden. Alle die genannten Oedemformen kommen häufig einseitig vor und verschwinden mit Behebung der Ursache.

Dritter Abschnitt.

Entzündungen des Hodensacks.

Kapitel IV.

Oedema inflammatorium scroti.

§. 18. Die leichten Grade von Entzündung, die man als seröse Phlegmone bezeichnen könnte, sind die Folge von kleinen Verletzungen der Oberfläche oder sind rein symptomatischer Natur und zeigen tiefe Entzündungen an. So hebt Englisch hervor, dass bei Peritonitis, bei Entzündungen der Ductus ejaculatorii, der Samenblasen, bei Pericystitis entzündliche Oedeme am Scrotum eintreten können. Die Entzündung geschieht in diesen Fällen entlang dem Samenstrang oder auch durch einen offenen Scheidenhautfortsatz. Auch bei Blutextravasaten entlang dem Samenstrang kommen ähnliche Oedeme vor. Sehr häufig sind entzündliche Oedeme Begleiter von Entzündungen des Hodens, Nebenhodens und der Scheidenhäute. Die Mehrzahl dieser entzündlichen Oedeme, sofern sie wenigstens vom Erysipel unterschieden werden, hat mehr symptomatische als selbstständige Bedeutung.

Kapitel V.

Erysipelas scroti.

§. 19. Es ist am Scrotum nicht immer leicht zu entscheiden, ob eine acute Entzündung der Haut dem Erysipel zugezählt werden soll oder nicht. Wie an der Kopfhaut ist die Röthung oft wenig intensiv und das Oedem verhältnissmässig hochgradig. Die Begleiterscheinungen in Form von heftigem Fieber und die Art des Weiterschreitens vom Scrotum nach dem Rücken zu muss besonders massgebend sein für die Diagnose. Zu bemerken ist bezüglich der Diagnose noch ganz besonders, dass das Erysipel vom Scrotum nach den Untersuchungen von Pfleger sich zunächst dem Rücken zuwendet und daher auch in seiner weitern Ausbreitung leicht übersehen wird.

§. 20. Wie überall tritt der Fehleisen'sche Mikrococcus, welcher dem Erysipel zu Grunde liegt, auch hier von kleinen Verletzungen in die Cutis ein, von Ekzemen, Excoriationen, wie sie so oft in Folge von Verunreinigungen durch Urin und Stuhlgang zu Stande kommen.

§. 21. In Betreff der Prognose des Erysipels lässt sich die vorhandene Literatur schwer benützen, weil vielfach Verwechslungen mit blossem entzündlichem Oedem und Phlegmonen vorkommen. Das

Erysipel kann wie jedes andere durch Uebergang in ein Wandererysipel Gefahren nach sich ziehen. Eigenthümlich aber scheint dem scrotalen Erysipel zu sein, dass hier öfters als an andern Stellen Gangrän der Haut in Folge desselben zu Stande kommt. Allein es lässt sich nicht ohne Weiteres entscheiden, ob diese Fälle ächte Erysipele sind, oder ob sie auf einer eigenartigen Infection beruhen, analog derjenigen, wie sie Koch am Kaninchenohr künstlich zu Wege brachte. In gleicher Weise zeigt das Erysipel wie andere Infectionskrankheiten am Scrotum, dass sich Infectionsstoffe hier ausserordentlich rapide in der Haut ausbreiten können.

§. 22. Die Behandlung des Erysipelas scroti weicht von derjenigen anderer Hautparthien nur dann ab, wenn Gangrän eintritt. Im Uebrigen wird man sich mit Auflegen einer Eisblase und allenfalls einigen Injectionen von 5%iger Carbollösung begnügen.

Kapitel VI.

Phlegmone scroti.

§. 23. So günstig die Ernährungsverhältnisse des Scrotum sind für die Heilung bei Verletzungen, so bedenklich ungünstig stellt sich dasselbe für weitergehende Entzündungen bei Eindringen von Infectionsstoffen. Zwar ist es das häufigste Vorkommen, dass auch eiterige Entzündungen in Form von circumscripten Abscessen auftreten. Allein diese sind in der grossen Mehrzahl der Fälle secundär in Folge von chronischen Entzündungen, besonders Tuberkulose der intrascrotalen Organe. Die acute Eiterung erregenden Infectionsstoffe führen dagegen besonders leicht zu diffuser Erkrankung. Die Haut wird intensiv geröthet, derb infiltrirt, prall elastisch, es tritt hochgradiges Fieber hinzu, und es kommt nun entweder zu Nekrose bloss des Zellgewebes mit multiplen Perforationen, oder zu Gangrän der Haut in grösserem Umfang, oder endlich es können die Grenzen des Scrotum überschritten werden, und die diffuse Phlegmone rasch auf die Umgebung, namentlich die Bauchwand übergreifen. Stets sind diese hochgradigen Fälle von Phlegmone von starkem Fieber begleitet, von mehr oder weniger septischem Character, mit kleinem Puls, trockener Zunge, eingenommenem Sensorium, und es kann in wenigen Tagen ein tödtlicher Ausgang eintreten. Wenn es zu Perforationen kommt, so können längere Zeit Fisteln zurückbleiben. Dieselben gelangen nicht immer zur Ausheilung, und es verdient ganz besonders hervorgehoben zu werden, dass Fortleitung entlang dem Samenstrang in die Gegend der Samenblase und Prostata eintreten kann, wie ich bereits in der ersten Auflage in einem Fall beschrieben und seither noch 2 Mal gesehen habe. Das Fieber bleibt in diesen Fällen trotz eingetretener Perforation hoch, gewöhnlich unregelmässig, und es kommt zu einem tödtlichen Ausgang unter pyämischen Symptomen, wenn nicht rechtzeitig eine Untersuchung vom Mastdarm aus das Vorhandensein einer tiefen Eiterung nachweist und deren Eröffnung möglich macht. (Vergl. Entzündungen der Samenblasen.)

§. 24. Der Ausgangspunkt der meisten Phlegmonen ist im Gegensatz zu den oberflächlichen Hautentzündungen in tief gelegenen Veränderungen der Nachbarschaft zu suchen, zumal in eiterigen Entzündungen mit Perforation. Urethrale und periurethrale Geschwüre, gonorrhoische Entzündungen der Harnröhre, Perforation der letzteren in Folge von Strictur mit secundärer Harninfiltration, endlich eiterige Orchitiden, auch gonorrhoische Orchitiden (Reichert) geben Anlass zu ausgedehnten eiterigen Entzündungen des Hodensackes. Ausnahmsweise bloss, wie wir beobachtet haben, kommt nach einfacher Quetschung eiterige Entzündung vor mit rascher Ausheilung nach Incision.

§. 25. Bei Phlegmone scroti im engern Sinn des Worts ist im Gegensatz zum Oedem und Erysipelas ein energisches chirurgisches Eingreifen indicirt. Es müssen sofort multiple Incisionen gemacht werden behufs Entleerung der Entzündungsproducte sowohl, als gehöriger Desinfection. Freilich können diese Incisionen recht blutig sein, und man muss sich mit den nöthigen Instrumenten zu rascher Blutstillung versehen und die Incisionen präparirend anlegen. Aber Sicherheit rascher Heilung erzielt man nur durch die ausgiebigste Eröffnung mit Entfernung der jauchig infiltrirten Gewebe und gründlicher Ausspülung mit starken Desinficientien, wie die 1‰ige Sublimatlösung. Für die Nachbehandlung erscheint Application von Compressen mit warmer schwacher Sublimatlösung am zweckmässigsten (1 : 5000).

Kapitel VII.

Gangraena scroti.

§. 26. Sowohl das entzündliche Oedem, als das Erysipelas und die Phlegmone scroti können zu ausgedehnter Gangränbildung führen. Denn, wie schon hervorgehoben, bietet die Scrotalhaut besonders günstige Verhältnisse dar zu rascher Ausbreitung von Infectionsstoffen gemäss ihrem Reichthum an Lymphgefässen, trotz der sonst so vorzüglichen Ernährungsverhältnisse. Untersuchungen darüber, wie weit eine primäre Gangrän durch einen eigenartigen Infectionsstoff zu Wege gebracht wird, liegen gegenwärtig nicht vor. So viel kann als sicher betrachtet werden, dass es nicht die Spannung der Haut durch Infiltration des Zellgewebes ist, welche die Gangrän verschuldet, daher bei viel stärkeren Blutergüssen und bedeutenderer Spannung der Haut jegliche Nekrose der letzteren ausbleibt. Da die Gangrän in vielen Fällen ausserordentlich rasch zu Stande kommt und, wenn sie einmal eingetreten ist, leicht secundär zu septischen Complicationen führt, so ist die Pathogenese derselben schwer aufzuklären. In 2 Beobachtungen von Paley wurde von Gangrän des Scrotum aus auf Frauen Puerperalfieber übertragen. Mariano Menzelova beobachtete eine acute Gangrän des Penis und Scrotum bei einem weichen Schankergeschwür.

§. 27. Bei acuten Infectionskrankheiten sind Fälle von scrotaler Gangrän beschrieben worden, so bei Typhus (Helm), Blattern, Schar-

lach, Mumps (Pitha). Es kann sich hier entweder um Ablagerung von Infectionsstoffen oder um thrombotische oder anämische Gangrän handeln.

§. 28. Am meisten selbstständige Bedeutung zeigen diejenigen Fälle, wie wir sie auch selber beobachtet haben, und wie sie von Lallemant beschrieben sind. Derselbe hat aus der Literatur eine Anzahl von Fällen gesammelt ausser eigenen, wo bei jungen, kräftigen Leuten ohne jegliche gröbere Ursache wenige Stunden nach Auftreten von Schwellung am Scrotum unter heftigen Schmerzen und Fieber binnen 24 Stunden eine fleckweise ausgedehnte Gangrän des Penis und der Scrotalhaut zu Stande kam. Nur einer dieser Fälle endigte lethal. Neben dem hohen Fieber mit trockener Zunge und Delirien bestanden mehrfach Roseolaexanthem und Petechien, öfter Lymphangitis und 2 Mal Erysipelas. Lallemant bezeichnet die Fälle als Gangrène foudroyante.

§. 29. Es ist natürlich, dass in derartigen Fällen gangränöser Entzündung eine sehr energische Desinfection stattfinden muss. Am zweckmässigsten möchten fleissig gewechselte Sublimatumschläge oder eine Imbibition der verfärbten Hautparthien mit concentrirter Jodtinctur und Bestreichen mit Wismuthbrei Anwendung finden.

Vierter Abschnitt.

Geschwülste des Hodensacks.

Kapitel VIII.

Elephantiasis scroti.

§. 30. Die Elephantiasis scroti nimmt, wie die Elephantiasis überhaupt, eine Mittelstellung ein zwischen Entzündungen und Geschwülsten. In spätern Stadien der Entwickelung stellt sie sich als ein hängender, gestielter Tumor dar und so mehr oder weniger als eine eigentliche Neubildung, während offenbar das Anfangsstadium dem Bilde einer Entzündung sehr nahe kommt. Anatomisch unterscheidet sich die Krankheit nicht von der Elephantiasis der Extremitäten und derjenigen der weiblichen Geschlechtstheile.

Nach der Untersuchung, welche von Rosa Welt unter Langhans' Leitung angestellt wurde, findet sich anatomisch wesentlich eine Verdickung der Cutis, wobei die Bindegewebsfasern sich senkrecht stellen, eine bedeutende Verdickung des Unterhautzellgewebes, hie und da mit Fetteinlagerungen, eine Wucherung der Epidermis mit Verlängerung der interpapillären Einsenkungen wie der Papillen. Als characteristisch ist die Verdickung des gesammten Bindegewebes anzusehen unter dem Bilde einer chronischen Entzündung mit reich-

licher Rundzelleninfiltration um die Gefässe, Verdickung der Wand der erweiterten Gefässe, ganz besonders der Venen, deren Adventitia stark wuchert, wie an den Capillaren auch das Endothel. Auch die Nervenscheiden nehmen an der Wucherung theil.

§. 31. Sehr verschieden wird das Verhalten der Lymphgefässe angegeben und gewürdigt. Teichmann und Virchow geben Dilatation der Lymphgefässe und Schwellungen der Lymphdrüsen an. Und es giebt jedenfalls eine der Elephantiasis genetisch verwandte Erkrankung, welche man als Lymphscrotum bezeichnet, bei welcher die Bildung grosser Lymphräume mit Endothelbekleidung und Schwellung der Lymphdrüsen durchaus in den Vordergrund tritt. Allerdings sieht dieses Lymphscrotum klinisch wesentlich anders aus, als die Elephantiasis, vorausgesetzt, dass sie sich nicht mit letzterer complicirt. Bemerkenswerth ist schon die Thatsache gelegentlichen einseitigen Vorkommens desselben. Bei einem Durchschnitt der Geschwulst verschwindet die als Blasen auf der Oberfläche zu Tage tretende Dilatation der Lymphgefässe, chylusähnliche Flüssigkeit fliesst aus und die Geschwulst sinkt stark ein, während bei der Elephantiasis allerdings auch ein erhebliches Abfliessen von Oedemflüssigkeit stattfindet, immerhin unter Zurückbleiben einer derbern Geschwulstmasse.

§. 32. Gegen die Hoden zu wird das Gewebe bei Elephantiasis locker und weich. Hoden und Nebenhoden sind gesund. Die beiden Scheidenhäute sind verdickt, und in der Scheidenhauthöhle findet sich oft eine sehr bedeutende Flüssigkeitsansammlung. Larrey fand dieselbe bis zu 6 Pfund. Fayrer fand blutigen Erguss in derselben. Die Haut des Penis wird über den Tumor herübergezogen und in einer Weise über den Penis herübergestülpt, dass sie von der Corona glandis abwärts einen Schlauch (Harnschlauch) darstellt, durch welchen der Harn zu einer nabelförmigen Oeffnung herausfliesst. Auch von der Umgebung wird die Haut herbeigezogen. Immerhin bleibt es characteristisch, dass die Haut selbst mitverändert wird, in Folge zunehmender ödematöser Infiltration mit theilweiser Hypertrophie der Schweissdrüsen und späterer Atrophie der Talgdrüsen und Haarfollikel.

§. 33. Aetiologie. Das wichtigste Ergebniss der neuesten Untersuchungen über die Ursache der Elephantiasis scroti ist dasjenige, welches die Filaria sanguinis hominis in Beziehung zu der Wucherung der Geschlechtstheile bringt. Diese Nematode ist in Brasilien, Britisch-Indien, China, Japan, Australien, Capland, auf den Antillen sehr verbreitet. Sie ist 1866 von Wucherer in Brasilien bei Chylurie im Urin nachgewiesen worden. 1868 bestätigte Lewis in Calcutta diesen Fund für die Lymphgefässe bei Elephantiasis pedis et scroti, für das Blut bei Hämaturie der Tropen. Von Manson wurde die Localisation des Mutterthiers in den Lymphgefässen vermuthet und die geschlechtsreifen Thiere aufgefunden. Manson lieferte den andern Nachweis, dass die weiblichen Moskitos die Zwischenträger sind für Ansteckung. Sie saugen das Blut von Filariakranken und mit ihm eine Zahl von Filariaembryonen, legen dann ihre Eier in's Wasser, gehen zu Grunde, die Filarien werden frei und gelangen durch Wassertrinken, vielleicht auch beim Baden in den menschlichen Körper.

§. 34. Prospero Sonsino hat auch in Culex pipiens massenhaft Filariaembryonen gefunden und in denselben bei 33—40 ° C. Metamorphosen der Parasiten vor sich gehen sehen, bei 24 ° C. dagegen nicht. Er hält diess für die Frage der Uebertragung der Filaria auf den Menschen für einen bedeutungsvollen Nachweis. Auch bei Cimex fand er zum Theil massenhaft Filariaembryonen, allein sie metamorphosirten hier nicht, sondern waren nach längstens 7 Tagen zu Grunde gegangen.

§. 35. Für den Nachweis der Filarien hat Manson gezeigt, dass dieselben bloss in den Abendstunden in peripherem Körperblut vorhanden sind, bis gegen Mitternacht zunehmen und in den Tagesstunden fehlen, ein Verhältniss, welches sich umkehrt bei Bettruhe am Tag und Aufbleiben während der Nacht. Die Filaria lebt in Blut- und Lymphgefässen. Jedenfalls ist dieselbe nicht als einzige Ursache der Elephantiasis anzusehen, wie auch für die endemische Hämaturie und Chylurie ausser der Filaria Lewis' noch ein anderer Parasit nachgewiesen ist von Bilhart, Griesinger u. A., nämlich das Distoma haematobium, welches in der Pfortader, in den Gefässen der Harnwege gefunden ist.

Fig. 6.

Filariaembryonen nach B. Scheube, von einer zarten, sackartigen Hülle umgeben. Kopf rund, Schwanzende zugespitzt, 0,216 mm lang, 0,004 mm dick, also gleich ca. dem Durchmesser eines rothen Blutkörperchens.

§. 36. Ein sehr grosses Interesse hat der Nachweis der Filaria bei Elephantiasis, trotzdem er nur für wenige Fälle geleistet ist, desshalb, weil er der theoretischen Forderung Genüge leistet, für chronisch progressive Entzündungen, wie die Elephantiasis eine darstellt, eine fortwirkende Ursache zu erweisen, wie wir auch für acute Entzündungen in neuerer Zeit gewohnt sind, ebenso für tuberkulöse und syphilitische Entzündungen.

Lewis hat gerade bei einem Falle von lymphatischer Elephantiasis scroti zuerst bei Zerzupfen eines Blutgerinnsels 2 Exemplare reifer Filarien entdeckt. Der dünne weisse Faden enthält in den Uterinröhren Tausende von Thieren von 0,012—0,018 mm Durchmesser.

§. 37. Wie die Filaria zu Elephantiasis führt, wird von Manson ausgeführt. Es ist der erwachsene Wurm, der sich im Magen des Moskito ausgebildet hat, welcher die Elephantiasis zu Stande bringt. Er geräth in die Lymphgefässe, veranlasst Entzündung derselben und wenn er dieselben verstopft, so entsteht Lymphscrotum, falls die Verstopfung unvollständig ist, Elephantiasis bei voll-

ständiger Verlegung; werden die Lymphgefässe nicht verstopft, so gerathen die Filarien in's Blut und locale entzündliche Hyperplasien bleiben aus.

Scheube erklärt ebenfalls aus dem durch Verstopfung grösserer Lymphgefässe resultirenden Hinderniss die Ektasie der Lymphgefässe bei Lymphscrotum und die secundäre Hyperplasie des ausstossenden Bindegewebes bei Elephantiasis. Wie in der austretenden Lymphe bei Lymphscrotum und dem chylösen Inhalt der Hydrocele, so findet man die Filariaembryonen auch in den oft gleichzeitig hochgradig angeschwollenen Lymphdrüsen.

§. 38. Die Elephantiasis scroti ist in Egypten seit den ältesten Zeiten bekannt. Gegenwärtig kommt sie vorzüglich in tropischen Ländern der alten und neuen Welt in grosser Ausdehnung vor. Die zahlreichsten Mittheilungen besitzen wir aus Unteregypten, aus Ostindien (Esdaile hat eine eigene Operationsstatistik von 161 Fällen, Fayrer eine solche von 62 Fällen veröffentlicht) und Westindien. Namentlich galt Barbados lange Zeit als Hauptsitz der Krankheit. In China und verschiedenen Inselgruppen kommt sie ebenfalls vor. In Japan soll nach Larrey jeder zehnte Mensch damit behaftet sein. Ueberall werden vorzüglich die Eingeborenen, Hindus und Neger, von der Krankheit befallen.

§. 39. Königer giebt nach Turner an, dass auf Samoa mindestens 50 % der erwachsenen Bevölkerung im Laufe des Lebens von Elephantiasis befallen werden. In vielen Familien seien fast alle Mitglieder mit Ausnahme der Kinder behaftet. Auch junge Leute unter 20 Jahren erkranken hie und da. So berichtet Dr. Turner über einen 5- und einen 9jährigen Knaben mit Elephantiasis. Weisse Einwanderer, im Allgemeinen weniger ausgesetzt, werden gelegentlich schon kurz nach ihrer Ankunft befallen. Dr. Turner, sowie die Eingeborenen Samoas selbst sind der Meinung, dass die Nähe der zahlreichen Süsswasser- und Brackwassersümpfe an den Küsten den Ausbruch der Krankheit begünstigen und die Anfälle des Leidens heftiger und häufiger machen. Die mittlere Wintertemperatur auf Samoa ist 25,5° C., im Sommer 28,1. Malaria fehlt fast völlig.

§. 40. Sehr selten kommt die Elephantiasis bei Individuen vor, welche nie ausserhalb Europa sich aufgehalten haben. Indessen sind doch vereinzelte Fälle aus den verschiedenen Ländern beschrieben (Graefe, Velpeau, Fergusson). Wir geben in Figur 7 die Abbildung eines von Dr. Bircher in Aarau (Schweiz) beobachteten Falles wieder.

§. 41. Der Anfang der Elephantiasis gestaltet sich in verschiedener Weise. In einer grösseren Zahl von Fällen, wo der erste Beginn beobachtet werden konnte, geschah derselbe unter entzündlichen Erscheinungen, wie bei Erysipelas mit Schwellungen der Lymphdrüsen. Letztere ist sogar oft die erste objective Veränderung. Indess ist die Sache doch nicht so aufzufassen, als ob die Drüsenschwellung durch Verlegung der Lymphwege rückwärts wirkte. Langhans hat nachgewiesen, dass bei Lymphadenitis sich die Follikel und Follicular-

stränge von der Lymphbahn leicht indiciren lassen. Auch A. Bryk fand die stark vergrösserten Lymphdrüsen durchgängig und die Lymphwege bis in den Ductus thoracicus dilatirt in einem Fall von lymphorrhagischer Elephantiasis. Die entzündlichen Erscheinungen wiederholten sich oft in völlig typischer Weise wie bei der Malaria mit Frost, Kopfschmerz und Fieber in 2—8tägigen Pausen. Nach jedem Anfall bleibt eine stärkere Schwellung des Scrotum zurück, und die Infiltration wird mehr und mehr eine bleibende.

Fig. 7.

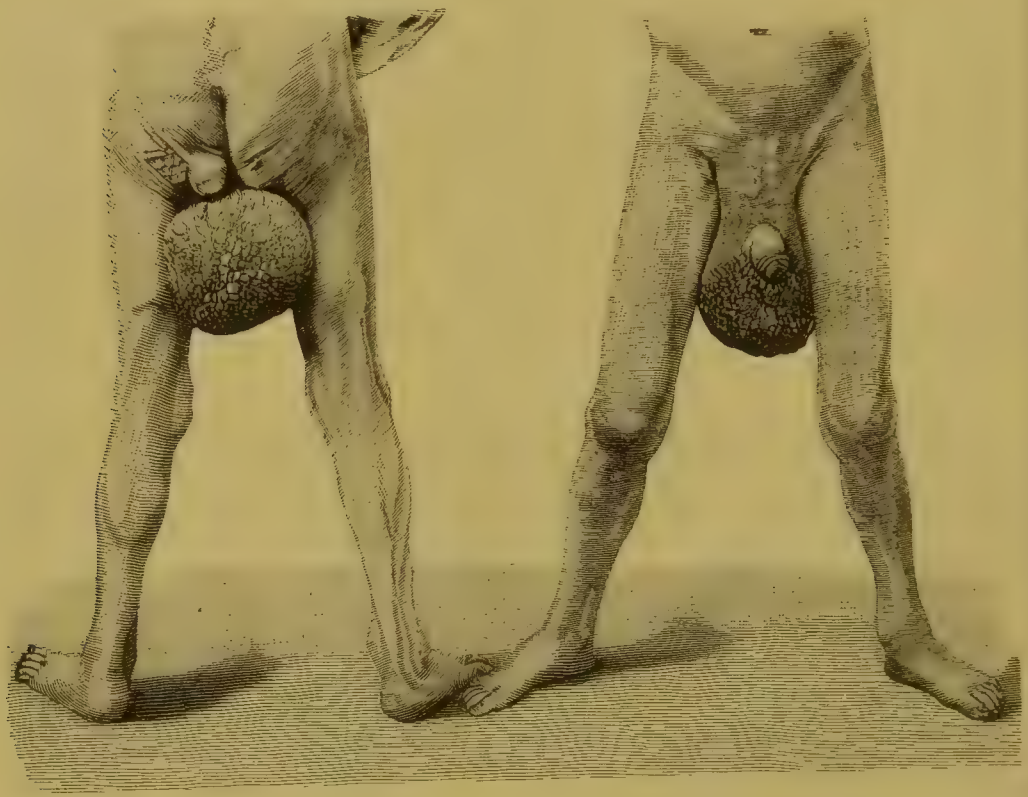

§. 42. Begünstigende Momente für die Entstehung der elephantiastischen Schwellungen sind in der hängenden Lage des Scrotum gegeben, analog wie für die untere Extremität. Die daherige venöse Stauung trägt zur Ausbreitung der Entzündung bei. Alles was die Circulation beeinträchtigt, wirkt in gleichem Sinn, so das gleichzeitige Bestehen von Hernien, Hydrocelen, das Tragen von Bruchbändern.

§. 43. Veränderungen, welche zu länger dauernden Entzündungen Anlass geben, fördern ebenfalls das Zustandekommen der Elephantiasis. So sind von verschiedenen Autoren, Fergusson, Fuchs, Reyer, alte Fisteln als Ursache von Elephantiasis erwähnt, und auch die Syphilis möchte in verwandter Weise einwirken. Combination der Elephantiasis scroti mit analoger Erkrankung der untern Extremitäten ist nicht häufig, öfter diejenige mit Elephantiasis praeputii et penis. Erblichkeit ist nachgewiesen und zwar so, dass bei den Eltern Elephantiasis der untern Extremitäten vorkommen kann, bei den Kindern Elephantiasis scroti.

§. 44. Symptomatologie. Das Bild der Elephantiasis scroti ist demjenigen der Elephantiasis überhaupt analog. Nur zeichnet sich die Geschwulst gegenüber derjenigen der untern Extremitäten durch weichere Consistenz aus, offenbar im Zusammenhang mit der abhängigen Lage und der stielförmigen Verbindung, welche erhebliches Oedem bedingt. Im Zusammenhang damit ist das Wachsthum der Geschwulst ein rasches. Binnen 1—2 Monaten können Geschwülste von mehreren Pfunden entstehen (Fayrer).

§. 45. Nach jeder neuen Entzündung bleibt ein stärkeres und derberes Oedem zurück, vorübergehend mit leichter Röthung. Die

Fig. 8.



Oberfläche wird runzlig, die Consistenz derb, die Hoden verschwinden in der Geschwulst. Schmerz ist gewöhnlich nicht vorhanden, im Gegentheil nimmt die Sensibilität ab, die Haare fallen aus, die Haut bedeckt sich mit Borken und Schuppen.

In dem Falle sog. lymphatischer Elephantiasis treten auf der Oberfläche zahlreiche Blasen auf und entleeren zeitweise lymphatische Flüssigkeit. — In Figur 8 geben wir nach Turner eine Darstellung eines weiter gediehenen Falles, bei welchem die Penishaut vollständig umgestülpt ist und nur die Oeffnung des dadurch entstandenen Harnschlauchs auf der Oberfläche der Geschwulst noch sichtbar bleibt.

Die Prognose des Leidens ist insofern eine günstige, als nur ausnahmsweise durch Combination mit Entzündung und Gangrän das Leben gefährdet wird. Dagegen bildet dasselbe eine hochgradige Belästigung, da das Wachsthum ein fast unbeschränktes ist. Tumoren von 30—50 Pfund sind nicht selten, und das Gewicht kann schliesslich weit über 100 Pfund ansteigen. Die Entwickelung zieht sich durch eine Reihe von Jahren hindurch und bei den grössten Geschwülsten reichen dieselben bis zu den Knöcheln hinunter.

§. 46. Behandlung. Die Behandlung der Elephantiasis ist auf nicht operativem Wege von sehr wenig Erfolg gekrönt; doch sind einige Fälle durch Hochlagerung und Compression, Gebrauch von Wildeggerwasser, von Jod und Eisen wenigstens theilweise zur Heilung gelangt.

§. 47. Seit wenigstens für einige Fälle der Nachweis der Ursache der Elephantiasis scroti gelungen ist, ist selbstverständlich gegenüber der „antiphlogistischen“ resp. gegen die vermeintliche chronische Hyperplasie gerichteten Behandlung die parasiticide Methode in Berücksichtigung zu ziehen.

Scheube macht zunächst auf die Prophylaxis aufmerksam, welche in der allgemeinen Einführung von Moskitonetzen resp., was uns viel wesentlicher und leichter durchführbar erscheint, in der Vermeidung unreinen Trinkwassers zu bestehen hätte. Ob dabei die Filtration, wie Scheube meint, genügen würde, ist eine andere Frage. Jedenfalls würde das Kochen des Wassers, welches ja wegen so vieler anderer im Wasser enthaltener Ansteckungsstoffe sehr wünschenswerth ist, auch den Filarien den Garaus machen.

Eine der Aetiologie Rechnung tragende Behandlung ist in der Weise versucht worden, dass ausser warmen Umschlägen und Schwebeverband erst 2 Mal, dann 1 Mal täglich graue Salbe eingerieben und innerlich Chlorkali, Jodkali und Sublimat verabfolgt wurde. Bei einem Patienten mit Elephantiasis pedis trat schon nach 2 Wochen erhebliche Volumenabnahme ein, nach 3 Monaten war die Heilung eine vollständige. Bei einer Elephantiasis scroti wurde erhebliche Besserung erreicht. Meyer-Hofmeister und Curling erwähnen Fälle von Besserung ohne Operation unter Gebrauch von Jodmitteln bei gleichzeitiger Hochlagerung und Compression.

§. 48. Die gewöhnliche Behandlung ist die Operation. Alles zusammengenommen sind die Erfolge der Operation nicht gerade glänzend zu nennen. Indess lassen sich die Hauptgefahren derselben gegenwärtig vermeiden. Die Hauptsache bei der Entfernung der Geschwülste ist die sichere Vermeidung zu starker Blutung durch prophylaktische Blutstillung. Diess kann gegenwärtig in einer Weise geschehen, dass Fälle von tödtlichem Ausgang kurz nach der Operation, wie sie Key, Goodeve, Wilks begegneten, kaum mehr vorkommen werden. Was man mit prophylaktischer Blutstillung erreichen kann, zeigt schon die Statistik von Turner. Während Fayrer von 62 Fällen 27 % Mortalität zu verzeichnen hatte, meist an Erschöpfung, Ballingall aus Bombay von 21 Patienten 9,5 %, Esdaile von 161

5 % verlor, hat Turner von seinen 138 Fällen nur 2 Patienten verloren.

§. 49. Die Methode, deren sich Turner bedient hat, verdient bei diesen vorzüglichen Resultaten alle Beachtung. Er hat an Shok keinen einzigen Patienten verloren. Er benützt eine eigene Klammer, von der wir in Figur 9 eine Abbildung geben, und hebt als Vortheil der Klammer gegenüber dem in neuester Zeit angewandten elastischen Schlauch nach Esmarch hervor, dass die Haut an der Basis der Geschwulst nicht so zusammengefaltet werde und desshalb die Operation leichter ausführbar sei, anderseits die Schraubenvorrichtung der Klammer einen theilweisen Nachlass der Compression je nach Bedürfniss gestatte, so dass man viel exacter die allmählige Unterbindung der Gefässe ausführen könne. Auch halte eine Klammer ungleich sicherer als ein Kautschukschlauch, welcher leicht abschlüpfe, wenn einmal die Geschwulst entfernt sei.

Fig. 9.



§. 50. Fast von allen Operatoren ist ein Lappenschnitt benützt worden, hauptsächlich in der Absicht, dem Penis eine Hautbedeckung zu verschaffen und die Hoden zu bedecken. Meistens sind ein vorderer und zwei seitliche Lappen gebildet worden. Die Einwendungen, welche Fayrer gegen die Bildung von Lappen erhoben, nämlich dass sie zu Recidiven Veranlassung geben, werden mit Recht von Turner zurückgewiesen, da an der Basis die von allen Seiten herbeigezogene Haut relativ gesund ist. So viel ist sicher, dass die Lappenbildung einen gehörigen Nahtschluss am besten ermöglicht und dadurch die Bedenken einer nachträglichen septischen Infection bedeutend vermindert.

§. 51. Turner geht in folgender Weise vor: Die Geschwulst wird durch eine eigene Hebevorrichtung wenigstens eine halbe Stunde vor der Operation zur möglichsten Blutentleerung emporgehoben, und

durch dieselbe Vorrichtung wird während der Operation die Geschwulst fixirt. Dann wird nach Anlegung der Klammer auf der Rückseite in ganzer Breite ein 4 cm langer Lappen durch Convexschnitt gebildet. Vorn wird zur Bedeckung des Penis ein längerer mittlerer Lappen gebildet, welcher den Harnschlauch enthalten soll (vergl. Fig. 10).

Dazu kommen zwei seitliche Lappen zur Bedeckung der Hoden. Nach Zurückschlagen dieser Lappen werden Penis und Hoden herauspräparirt und nach oben geschlagen. Zur Auffindung des Penis muss stets zuerst die Glans frei gelegt werden. Die Präparation ist hier wegen der tiefen Lage der Organe nicht immer leicht. Nun werden nach theilweiser Lockerung der Klammer Catgutligaturen angelegt, von denen 20—30 gewöhnlich genügen. Danach antiseptische Irrigation mit Carbolwasser, Naht, Drainage, Verband. Es ist zweckmässig, vor Wegnahme der Klammer durch tiefgreifende Nähte die Wundränder zusammenzuhalten und so gleichzeitig die Blutstillung zu besorgen.

Fig. 10.

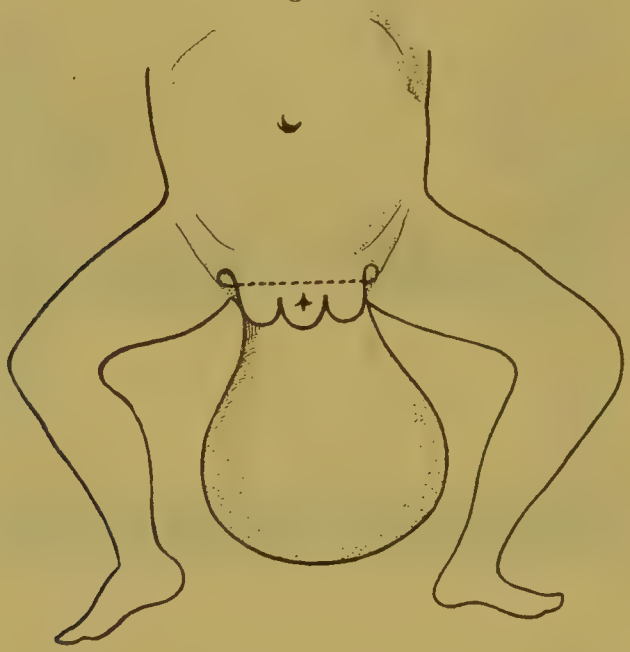

§. 52. Von einem Wegschneiden des Penis und Hoden kann bei den gegenwärtigen Mitteln der Blutstillung wohl keine Rede mehr sein, während Esdaile es noch für gefährlich hielt, bei Tumoren von über 50 Pfund den Versuch der Erhaltung dieser Organe zu machen. Die Entfernung ist um so weniger indicirt, als diese Patienten normale Geschlechtslust und normale Samenergiessung haben (Reyer). Bei gleichzeitiger Hydrocele soll dieselbe behufs einer Radicalheilung gespalten werden. Auch das Vorhandensein eines Bruchs darf gegenwärtig keine Bedenken erregen, da man einfach den Bruchsack herauspräpariren, unterbinden und excidiren wird. Nicht zu vergessen ist, dass vor Anlegung der Klammer der Bruchinhalt reponirt werden soll. Was für Resultate sich mit dem geschilderten Verfahren erzielen lassen, illustriren 2 nach Turner reproducirte Abbildungen.

§. 53. Da man nach dem Turner'schen oder verwandten Verfahren ohne unmittelbare Gefahr selbst sehr grosse Tumoren total entfernen und eine Heilung durch Naht erzielen kann, so fallen die früher gültigen partiellen Excisionen, Ecrasement und Galvanokaustik dahin,

Fig. 11.



da alle diese Massnahmen bei Weitem nicht so sicher vor den septischen Complicationen schützen, welche bei den frühern Statistikern einen guten Theil der Mortalität verschuldet haben, als eine sofort angelegte Naht nach Totalexcision.

Kapitel IX.

Fibroma scroti.

§. 54. Ausser der Elephantiasis scroti kommen circumscripte Bindegewebsgeschwülste vor, meistens den derben Formen angehörend, die auch ihrerseits eine bedeutende Grösse erreichen können. Curling theilt einen Fall mit, welcher 44 Pfund Gewicht erreichte. Diese grossen Tumoren sind öfter bei ältern Individuen beobachtet. Von Beobachtungen bei jüngern Individuen theilt Curling einen Fall mit, wo bei einem 2½jährigen Kinde sich binnen 28 Monaten ein fester Tumor von 8½ Zoll Umfang entwickelt hatte. Derselbe ist freilich als „fibrocellular" bezeichnet. Er gehört zu den Ausnahmen insofern, als hier keine innige Verbindung mit Scheidenhaut oder Samenstrang-

hüllen bei der Operation zu constatiren war, ein Zusammenhang, der sonst durchaus die Regel bildet, so dass die meisten Fibrome als Geschwülste des Samenstrangs oder der Scheidenhaut aufgefasst werden müssen.

§. 55. Eine Verwechslung eines noch so grossen Fibroms mit Elephantiasis ist desshalb ausgeschlossen, weil über einem Fibrom die Haut beweglich ist und mehr oder weniger normale Verhältnisse darbietet, dagegen das Fibrom häufig mit der Scheidenhaut und dem Samenstrang in engem Zusammenhang steht, ein Umstand, welcher früher für eine Exstirpation mehr Bedenken erregte als jetzt, da — dank der Antisepsis — durch eine partielle Excision der Scheidenhaut und Eröffnung der Scheidenhauthöhle die Prognose keine schlechtere wird.

§. 56. Prognose und Therapie werden bestimmt durch das fortwährende Wachsthum der Geschwulst. Eine Radicalheilung kann nur durch Exstirpation erreicht werden.

Kapitel X.

Chondroma et Osteoma scroti.

§. 57. Von knorpeligen und knöchernen Geschwülsten des Hodensacks finde ich nur einen einzigen Fall bei Curling erwähnt, der von Dr. Kerr bei einem 28jährigen Chinesen beobachtet ist. Die harte, kindskopfgrosse Geschwulst, welche unter dem linken Hoden sass und langsam gewachsen war, wurde herausgeschnitten. Sie hatte ein Gewicht von 5 Pfund, zeigte zahlreiche knorpelige Läppchen von verschiedener Grösse mit knöchernen Einlagerungen. Wahrscheinlich war die Geschwulst vom Samenstrang ausgegangen.

Kapitel XI.

Lipoma scroti.

§. 58. Wie die Fibrome, so hängen auch die Lipome zusammen mit dem Samenstrang, resp. mit der Scheidenhaut; sie sind oft im Zusammenhang mit dem subcutanen Fettgewebe des Abdomen oder mit abnormer Fettbildung unter der Haut des Penis und sind so den eigentlichen subcutanen Lipomen parallel. Die Fettmassen umgeben den Samenstrang und können eine gewaltige Grösse erreichen. Auch intravaginal will man Lipome beobachtet haben. Sie gehören wohl den diffusen Lipomen an, wie wir solche für den Samenstrang beschreiben werden, bei denen das Fettgewebe nicht bloss durch die Maschen der fibrösen Scheidenhaut, sondern auch durch die Serosa hindurch sich Weg schafft.

Puncto Prognose ist nichts vorhanden, was von der der Hautlipome abweichen würde.

Die Exstirpation sehr bedeutender Lipome ist nicht ohne Gefahr wegen der entzündlichen Complicationen, welche nur unter exacter Antisepsis ferne gehalten werden. Es ist mir ein Fall bekannt, der in den Händen eines sehr geübten Chirurgen in neuester Zeit trotz Antisepsis mit Exitus verlief. Langenbeck (laut Krankengeschichte) sah ein binnen 10 Jahren entstandenes apfelgrosses Lipom bei einem 46jährigen Mann rasch in der Narbe recidiren. Entfernung des Recidivs ohne Schwierigkeit.

Kapitel XII.

Sarcoma scroti.

§. 59. Das Scrotalsarkom ist selten. Die meisten Autoren erwähnen dasselbe gar nicht; selbst Curling benutzt kein eigenes Kapitel für Sarkom, spricht vielmehr bloss von der melanotischen Form. So viel ist sicher, dass das Scrotalsarkom in der Regel adhärent ist mit der Scheidenhaut und daher als Scheidenhautsarkom aufgefasst werden kann. Diess ist der Fall bei einer Beobachtung von Nepveu aus Verneuil's Abtheilung. Der 35jährige Mann bemerkte einige Monate nach einer starken Contusion des Scrotum eine Geschwulst im Scrotum, welche seit 2 Monaten rapide anwächst und sich mit entzündlichen Erscheinungen combinirt hat. Die Hoden fanden sich nach den Leistenöffnungen zu verschoben. Die Diagnose ward gestellt auf Haematocele parietalis und der Tumor excidirt. Der eigrosse Tumor sass am untern, vordern Ende des Scrotum und ragte mit dem obern Ende in die Scheidenhaut vor, welche ihrerseits die Veränderungen der Periorchitis haemorrhagica darbot. Die mikroskopische Untersuchung ergab ein Sarkom.

Zehn Monate nach der Operation bestand ausser localem Recidiv Affection der iliolumbalen Drüsen.

Wir haben einen Fall beobachtet, wo das Sarkom in Warzenform auftrat. Dasselbe bestand 15 Jahre lang bei dem zur Zeit der Beobachtung 44jährigen Manne und war in den letzten 3 Jahren stärker gewachsen, so dass es vor einem Jahre zu einem baumnussgrossen Tumor gediehen war, hart, oberflächlich ulcerirt, nicht druckempfindlich, in der Haut sitzend. Der Tumor wurde von Dr. Schwab in St. Immer excidirt.

Vor einem halben Jahre bemerkte der Patient nach einem Fall eine rundliche, empfindliche Geschwulst in der rechten Leiste. Dieselbe, zuerst als Hernie behandelt, wuchs allmählig, blieb dann längere Zeit stationär, um 11 Wochen vor dem Eintritt Anlass zu rascher ausgedehnter Anschwellung bis in's Scrotum zu bieten.

Da der Arzt eine Entzündung annahm, so wurde incidirt, aber bloss Blut entleert. Es bildete sich eine Fistel mit übelriechender Secretion.

Am 1. December 1877 bot der Patient folgenden Status: Er hatte ein gutes Allgemeinbefinden. Von der rechten Leiste bis in's Scrotum ragte eine 2 Fäuste grosse, höckerige Anschwellung. Aus der frühern Incisionsstelle ragte ein grauschwarzer Fungus heraus, und aus mehreren in Folge Cataplasmirens entstandenen Fisteln nebenan entleerte sich eine gangränös riechende, mit Fetzen untermischte Flüssigkeit.

Nach Incision fand sich eine mit weichen schwammigen, zum Theil schwarzgrauen, zum Theil graurothen Gewebsmassen ausgekleidete Höhle. Dieselbe reichte bis zur Gegend der Schenkelgefässe. Hoden und Prostata normal.

Da bei der ausgiebigen diffusen Erkrankung der Haut an eine saubere Excision nicht mehr zu denken war, so wurde die Höhle bloss mit dem scharfen Löffel ausgeräumt und mit Chlorzink geätzt.

Patient verliess gebessert das Spital, um am 16. December 1878 zu Hause an Recidiv zu sterben.

Der Verlauf ist zum Theil in Uebereinstimmung mit dem gewöhnlichen Bilde des Scrotalkrebses: Warzenbildung mit erst langsamem, dann raschem Wachsthum, Erkrankung der Inguinaldrüsen und Aufbrüche, aber verschieden durch das Anwachsen der „Warze" zu einer baumnussgrossen Geschwulst und ganz besonders durch die rasche Entwickelung der Leistendrüsenschwellung und das Zutreten anscheinend entzündlicher Betheiligung der Umgebung mit Fistelbildung nach Incision und ausgedehnter Gangrän des Geschwulstgewebes. Immerhin würde ich nicht wagen, die Geschwulst als Sarkom anzuspechen, wenn nicht die bestimmte anatomische Diagnose von Prof. Langhans vorläge: „Die Geschwulst besteht aus grossen protoplasmareichen Zellen mit zum Theil auffallend grossen Kernen. Runde und eckige, epithelähnliche Zellen wiegen vor, daneben Riesenzellen mit 20—40 Kernen. Spindelzellen und Bindegewebe sparsam. In einigen Zellen gelbrothe Kugeln (umgewandelte rothe Blutkörperchen). Diagnose: Sarkom."

Kapitel XIII.

Angioma scroti.

§. 60. Es kommt am Scrotum eine Zahl von Angiektasien vor, welche man nicht den Angiomen im engern Sinne zuzählen kann, Ektasien sowohl der Blut- als der Lymphgefässe. Die Varicen des Scrotum, obschon sie verschiedene subjective Beschwerden machen, haben keine eigene Bedeutung, da sie meistens mit den Varicen des Samenstrangs zusammenhängen. Angiektasie der Lymphgefässe ist mehrere Male beobachtet im Zusammenhang mit den elephantiastischen Tumorformen mit Bildung kleiner Bläschen (Lymphscrotum). Diese Bläschen sind gelegentlich geplatzt und gaben Anlass zu Lymphausfluss und vorübergehenden Fisteln (Pachydermia lactiflua). Der Ausfluss war theilweise chylös. Auch hier ist die Filaria sanguinis hominis nachgewiesen worden.

§. 61. Es sind am Scrotum verschiedene Formen des Angioms beobachtet: das arterielle und venöse. Indess ist es vorzüglich das venöse resp. cavernöse Angiom, welches hier mehrfach vorgekommen ist. Der am ausführlichsten beschriebene Fall ist der von Ricord, welchen Verneuil[1]) mittheilt:

Bei einem 25jährigen Manne fand sich in der rechten Scrotalhälfte eine faustgrosse Geschwulst, Hoden, Nebenhoden und Samenstrang maskirend und bis zum Leistenring emporreichend. Sie war angeboren und unter entzündlichen Erscheinungen, welche sich 3 Mal wiederholt hatten, gewachsen. Zur Zeit der Operation fühlte sie sich hart an, nicht fluctuirend, schmerzlos auf Druck; durch die Haut liessen sich varicöse Venen erkennen und theils transparente, theils mit Blut gefüllte Cysten.

Die anatomische Untersuchung wies ein fibröses Grundgewebe nach mit kleinen Fettmassen, Hämorrhoiden ähnlich erweiterten Venen und durchsichtigen Cysten, besonders in der Mitte, mit serösem Inhalt. Die sehr buchtigen Varices gehörten nur den subcutanen Venen an und liess sich ihr Zusammenhang mit der Umgebung nicht nachweisen.

§. 62. Verneuil nimmt an, die Cysten seien aus den Varicen hervorgegangen. Diese Anschauung wird gestützt durch den Nachweis, welchen Paget für das Vorkommen abgeschnürter Aussackungen der Venen geliefert hat, indem er Klappen auf denselben vorfand. Anderseits hat Virchow[2]) experimentell die Umbildung abgeschnürter venöser Blutcysten in Cysten mit serösem Inhalt dargethan. Indess ist es wohl erlaubt, die Frage aufzuwerfen, inwiefern man das Recht hätte, bei der Geschwulst von Verneuil von einem Lymphangioma cavernosum zu sprechen. Die Untersuchung der Auskleidung der Cysten würde hiefür wohl massgebend sein. Die Analogie mit dem von Lücke[3]) beschriebenen Falle einer Geschwulst an Brust und Rücken ist jedenfalls evident genug.

§. 63. Nach Verneuil gehört der Fall von Robert[4]) ebenfalls dem venösen Angiom an.

Ebenso der Fall von Holmes, welchen Curling[5]) anführt. Hier fehlt die anatomische Untersuchung, allein die stark ausgedehnten Venen waren am Lebenden deutlich zu sehen.

Ein letzter Fall endlich von Prescott Hewitt[6]) scheint dem Aneurysma racemosum anzugehören, indem einige Arterien von der Dicke einer Radialis sich in der Geschwulst nachweisen liessen.

§. 64. Die Diagnose des Angioms hat ebensowenig am Scrotum wie an andern Körperstellen Schwierigkeiten. Nur in Verneuil's

---

[1]) Verneuil, Gaz. d. hôp. 1859. Gurlt's Jahresbericht pro 1859 in Langenbeck's Archiv.

[2]) Virchow, Geschwulstl. S. 580. Bd. 5.

[3]) Lücke, Lehre von den Geschwülsten im Handbuch der allg. und spec. Chirurgie Bd. II, 1. Abtheil. S. 268.

[4]) Robert, Bull. de la soc. anatomique 1851.

[5]) Curling, loc. cit. S. 586 und Path. Trans. Vol. 15. p. 95.

[6]) s. Curling, loc. cit. S. 586.

Falle bedingte die durch mehrfache vorangegangene Entzündungen herbeigeführte Härte einige Verlegenheit. Alle venösen Formen waren angeboren, ein Umstand, dessen Berücksichtigung auch in Ricord's Fall die Diagnose hätte sichern dürfen. Alle Geschwülste kamen noch in jüngern Jahren zur Beobachtung. Verneuil's Patient, 25 Jahre alt, war der älteste.

§. 65. Die Heilung ist in den angeführten Fällen theils durch Excision, theils durch Ligatur, immer unter Schonung des Hodens zu Stande gebracht. Für beide Methoden ist das Scrotum wegen der Verschiebbarkeit der Haut und der intrascrotalen Organe ganz besonders günstig und dürfen desshalb besondere Vorschriften unterlassen werden.

Kapitel XIV.

Kystoma scroti.

§. 66. Wie für Fibrom und Lipom ist auch hier festzuhalten, dass alle mit Tunica vaginalis und Samenstrang zusammenhängenden Cysten nicht hieher gehören. Desshalb ist es auch völlig ungerechtfertigt, wenn Fleury[1]) als Cysten des Hodensacks Formen von extravaginaler Hämatocele beschreibt. Schon Gosselin hat auf das Unrichtige dieser Darstellung aufmerksam gemacht.

Von der Haut und Unterhaut des Scrotum ausgehend kommen hauptsächlich 2 Formen von Cysten vor: Cysten mit serösem oder klebrigem Inhalt und Atheromcysten. Jene sind eine grosse Seltenheit; ich habe keine andern Fälle auffinden können, als die von Curling in seinem Werke erwähnten. Atherome dagegen kommen häufiger vor. Beide Formen sind als Retentionscysten aufzufassen und ihr Sitz ist hauptsächlich die Gegend der Raphe, die sich anatomisch durch besonders reichliche Talgdrüsen auszeichnet. Letztere, resp. die Haarbälge, in welche sie münden, sind für die Atherome wie überall mit Sicherheit als Ausgangspunkt anzusehen, für die serösen Cysten mit Wahrscheinlichkeit. Bauchet[2]) fand in einem Falle neben dem gelben klebrigen Inhalt noch Reste von Schmeer an der Innenwand. Indess lässt es sich nicht ohne Weiteres zurückweisen, dass andere Fälle von Cysten nicht auch von den Schweissdrüsen ausgehen sollten. Beide Cystenformen kommen uni- und multiloculär, einfach und multipel vor.

a) Cysten mit flüssigem Inhalt.

§. 67. Nur der Fall von Bauchet betrifft eine einfache, eigrosse Cyste, deren Inhalt schon oben angegeben ist. Sie hatte sich bei einem 30jährigen Individuum binnen 6 Monaten spontan entwickelt, lag im subcutanen Gewebe und wurde durch partielle Incision geheilt.

---

[1]) Fleury, Gaz. des hôp. 1862.
[2]) Bauchet, Arch. gén. de méd. Janv. 1858.

Der Fall von Flemming betrifft eine wallnussgrosse Cyste, bei einem 9jährigen Knaben nach Contusion entstanden, multiloculär. Heilung durch Ligatur.

Der Fall von Crompton betrifft ein Kystom mit multiplen Cysten, eine Form, welche man noch häufig als „Cystoid" der einfachen Cyste gegenüberstellt. Auf den Vergleich mit Cystosarkom der Brust, welchen Curling macht, darf wohl nicht zu viel Gewicht gelegt werden, da die Geschwulst bei dem 22jährigen Manne binnen 14 Jahren ganz allmählig sich entwickelt hatte, indem eine rundliche Cyste nach der anderen subcutan hervortrat. Die Cysten enthielten eine klare seröse Flüssigkeit. Die Geschwulst schien vorzüglich vom Septum scroti auszugehen und wurde durch Excision geheilt, unter Schonung der Hoden.

Es ergiebt sich aus Obigem, dass die Diagnose der Cysten keinerlei Schwierigkeiten darbietet: sie stellen rundliche, transparente, subcutane Geschwülste dar. Die richtige Operationsmethode ist die Excision; Flemming erlebte bei seiner Ligatur unangenehme Zufälle.

b) Atherome.

§. 68. Die Atherome des Scrotum kommen dem pathologischen Anatomen häufiger zu Gesicht als dem Kliniker, weil sie nie eine erhebliche Grösse erreichen und keine erheblichen Beschwerden machen. Sie erreichen lange nicht die Grösse der Atherome auf dem behaarten Kopf; letzteres ist die einzige Stelle, wo sie noch häufiger vorkommen als am Scrotum. Prof. Hoffmann in Basel theilte mir mit, dass er alle Jahre auf dem Sectionstische ein paar Fälle zur Beobachtung bekomme. Sehr oft finden sie sich multipel.

Oefter als am Kopf finden sich am Scrotum Verkalkungen und Verkreidungen des Inhaltes sowohl als der Wandung. Aus der Sammlung von Prof. Hoffmann in Basel habe ich ein Präparat untersucht, wo das Scrotum mit 15 bis erbsengrossen Atheromen übersäet ist. Die meisten finden sich neben der Raphe. Die Haut überzieht die Geschwülstchen glatt, ist haarlos und weniger pigmentirt — ganz analoge Verhältnisse wie am Kopf aus gleichen Gründen —; in der überziehenden und fest verwachsenen Haut zeigen sich kleine Vertiefungen, den Mündungen der Haarfollikel entsprechend.

Anatomisch zeigt sich eine bindegewebige Hülle und ein Inhalt aus zerfallenen und veränderten Epithelzellen, eingedicktem Schmeer und Kalkkörnern. Die grösseren Knoten zerfallen in einzelne Fächer, deren Inhalt zum Theil ganz kalkig und hart ist. An der Wand befindet sich Plattenepithel, resp. Epidermiszellen, zum Theil noch mit deutlichem Kern, zum Theil ganz von dunklen Körnern angefüllt.

Sollte der Chirurg die Excision zu machen haben, so würde sich wenigstens für kleinere Tumoren wegen der festen Verwachsung mit der Haut die Excision sammt der überziehenden Haut am meisten empfehlen, weil dann am sichtersten auf eine sofortige prima intentio gerechnet werden kann.

§. 69. Von zusammengesetzten Atheromen besitzt die Würzburger Sammlung [1]) einen sehr schönen Fall, welcher auch nach an-

[1] Präp. N. 1149. XI.

dern Richtungen hin interessant ist: Das Scrotum enthält eine doppelte „Hydrocele“, d. h. eine rechts faustgrosse, links gänseeigrosse Cyste mit derb elastischer Wand, ca. 2 mm dick, mit bröckligen, stellenweise zu ½ cm und mehr Dicke anwachsenden Auflagerungen der Innenwand, welche ziemlich fest adhäriren, aber sich in dicken Schuppen und Fetzen abziehen lassen. Stellenweise sind in der Wand bis erbsengrosse Kalkkörner eingesprengt. Der Hode befindet sich beiderseits als weicher Körper ausserhalb der Cyste; die beiden Blätter der Tunica vaginalis in der ganzen Ausdehnung verwachsen.

Am untern Umfange des Scrotum findet sich eine dritte feste Geschwulst mit dem längsten Durchmesser sagittal gelagert und keilförmig zwischen die Cysten der beiden Scrotalhälften aufwärts sich fortsetzend in das Septum scroti hinein. Nach unten bildet die Geschwulst einen kugligen Vorsprung. Nach rechts schiebt sie sich mit einem abgerundeten Fortsatz zwischen die Haut und Cyste vor. Fig. 12 zeigt einen Frontalschnitt durch die Geschwulst, um das Verhältniss zu den Cysten zu demonstriren.

Fig. 12.

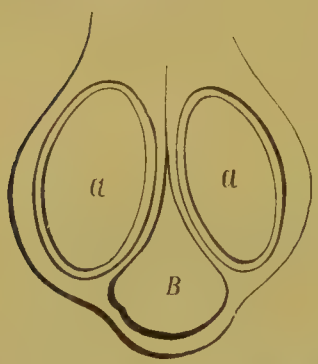

Frontalschnitt durch das Scrotum. a a = Hydrocelesäcke, B = Durchschnitt des zusammengesetzten Atheroms.

Der Durchschnitt des Tumor zeigt mikroskopisch einen deutlich alveolären Bau, d. h. ein faseriges Bindegewebsgerüst mit theils runden, theils ovalen Herden von gelber und weisser Farbe. Das Bindegewebe der Cutis schon zeigt sich stark verdickt; in demselben liegen einzelne Durchschnitte von Drüsenschläuchen.

Diese Schläuche enthalten wuchernde granulirte Epithelzellen. Darunter erscheinen Muskelfasern der Dartos; zwischen den Bündeln und unterhalb derselben zeigen sich reichliche Durchschnitte von Schläuchen und Herden. Die gelben Herde bestehen aus grossen, schön geordneten, theilweise stark gekörnten Zellen, die weissen Herde wesentlich aus Fettnadeln und Cholestearin. Die Herde erfüllen das Gewebe so reichlich, dass da und dort nur dünne Bindegewebsbrücken mit Gefässen übrig bleiben.

§. 70. Diese Geschwulst ist offenbar auf eine Wucherung der Talgdrüsen zurückzuführen. Dieselben verlängern sich schlauchförmig unter Wucherung des Epithels, während in der Tiefe der Unterhaut grössere Ansammlungen von Zellen als Endsäcke entstehen, in welchen rückgängige Metamorphosen stattfinden. Es wäre desshalb am ehesten gerechtfertigt, hier von einem „Talgdrüsenadenom“ zu sprechen, obschon damit eine Betheiligung der Haarfollikel vielleicht zu sehr in den Hintergrund gestellt wird.

Der Fall bildet jedenfalls ein sehr hübsches Seitenstück zu dem oben erwähnten Falle von Crompton, wo die Geschwulst gleichen Sitz, gleichen alveolären Bau und statt breiigen resp. gallertigen Inhalt der Alveolen einen serösen Inhalt zeigt, die Charactere eines Cystoadenoms.

Wenn die Diagnose des zusammengesetzten Atheroms mehr

Schwierigkeit haben möchte, als bei der Geschwulst von Crompton, so ergiebt die obige Schilderung für die Therapie, dass auch hier eine Excision unter Schonung der Hoden leicht zu bewerkstelligen wäre.

Kapitel XV.

Carcinoma scroti.

§. 71. Der Krebs des Hodensacks ist häufig beobachtet worden, kommt aber nicht in allen Ländern vor. Nur England weist grössere Beobachtungsreihen dieser Krankheitsform auf und es sind desshalb die englischen Autoren die Quelle für das Studium derselben [1]). Ueberwiegend häufig hat man sie bei Schornsteinfegern beobachtet, daher der Name des „Schornsteinfegerkrebses" (chimney-sweep's cancer).

In neuester Zeit hat Volkmann und nach ihm Tillmanns darauf aufmerksam gemacht, dass unter ganz gleichen Verhältnissen wie bei Schornsteinfegern auch bei Theer-, Paraffin- und Tabakarbeitern Krebse des Scrotum vorkommen.

§. 72. Aetiologie. Warum gerade die englischen Schornsteinfeger der Krankheit mehr ausgesetzt sind als ihre Collegen auf dem Continent, erklärt sich aus dem Umstand, dass bis vor kurzer Zeit in England Knaben die Reinigung der Kamine zu besorgen hatten und so von früher Jugend auf der reizenden Einwirkung des Russes auf die bekanntlich so empfindliche und gefässreiche Scrotalhaut ausgesetzt waren. Seit man, dieser Anschauung Rechnung tragend, Maschinen zu obigem Zwecke verwendet, sollen die Hodensackkrebse auch schon um ein Merkliches abgenommen haben; in Uebereinstimmung damit soll nach F. Syme in Edinburgh kein Schornsteinfegerkrebs vorkommen, weil da die Essen mit Besen gekehrt werden.

Dazu kommt, dass in England zur Heizung allgemein Steinkohle verwendet wird, was in anderen Ländern wiederum nicht der Fall ist.

§. 73. Dass der Russ hiebei eine Rolle spielt, wird am schönsten durch den Fall von Earle dargethan. Derselbe beobachtete bei einem Gärtner ein Carcinom auf dem Rücken der linken Hand und erfuhr bei Nachfragen, dass derselbe seit Jahren die Gewohnheit gehabt, Russ um die jungen Pflanzen zu streuen und dabei den Russ in einem alten Gartentopf an der linken Hand trug. Ausserdem ist bei Kaminfegern auch an andern Körperstellen Carcinom der Haut beobachtet worden, so von A. Cooper in der Mitte der runzeligen Wange und am Mundwinkel, von Curling am Ohrläppchen und ebenfalls an der Hand.

---

[1]) Vergl. hauptsächlich Earle, Med. chir. Trans. Vol. XII. — Wadd, Cases of Diseases of Prepuce and Scrotum (Abbildungen). — Cooper, loc. cit. S. 325. — Curling, loc. cit. S. 590.

§. 74. Anderseits ist aber auch ausserhalb England und bei Leuten, welche nie etwas mit Russ zu thun gehabt haben, Carcinoma scroti gesehen worden. Dr. Rouge, der bekannte Chefchirurg des Spitals in Lausanne, theilte mir mit, dass ihm gar nicht selten aus Savoyen Leute mit Hodensackkrebs zur Operation gekommen, zum Theil allerdings Schornsteinfeger betreffend. Fergusson beobachtete einen Fall der Krankheit bei einem Manne, der nie mit Russ sich zu schaffen gemacht hatte.

Das Auftreten von Carcinoma scroti bei Paraffin- und Theerarbeitern ist ebenfalls auf fortwährende Reizung der Haut zurückzuführen. Die Arbeiter, welche bei der Verarbeitung der flüssigen und weichen Stoffe der Braunkohlenproducte beschäftigt sind, bekommen acute, später chronische Hautausschläge, vorzüglich die Epidermis und Talgdrüsen betreffend, erst Psoriasis und Acne, später zu hypertrophischen Formen mit Borkenbildung übergehend, aus denen die vergrösserten Talgdrüsen als schwarze erhabene Punkte vortreten. Auch hier kommen Krebswarzen wie bei Russ vor, und gelegentlich entstehen aus diesen Carcinome. Die Epithelgrenze bei den miliumartigen Erhebungen der äusseren Cutisschicht und der Hypertrophie derselben lässt auch schon Unregelmässigkeiten wahrnehmen. Der Krebs bei diesen Arbeitern entwickelt sich rascher als bei den Russarbeitern, was offenbar von der leichtern Einwirkung der Flüssigkeit zu erklären ist. Im Uebrigen ist der Verlauf ganz analog und demgemäss nicht im Detail zu beschreiben.

Der Fall, welchen Tillmanns beschreibt, bekam nach glücklicher Excision des Scrotalkrebses ein Hautcarcinom am Vorderarm, welches nach secundärer Erkrankung der Axillardrüsen den Tod herbeiführte.

Tillmanns hebt mit Recht die Analogie mit der Einwirkung des Tabakes auf die Schleimhaut des Mundes und der Lippen hervor. Wie es bloss der Steinkohlenruss sei, welcher Carcinoma scroti bewirke, so seien es bloss die Producte der Braunkohlentheerindustrie, welche analoge Erkrankung machen. Es sei erwiesen, dass die reizenden Stoffe im Theer, Russ, Tabak mehr oder weniger gleichartig seien. E. Ludwig fand bei Verbrennen von Tabak (türkischem) in einer Aspirationsvorrichtung im Wasserabfluss kohlensaures Ammoniak, Essigsäure, Carbolsäure. Es ist daher eine Analogie mit dem Krebse der Wangenschleimhaut und Lippen beim Tabakkauen und Tabakrauchen vorhanden.

§. 75. Welche ätiologische Bedeutung man der Einwirkung des Russes beizumessen hat, ergiebt sich aus dem interessanten Falle von Paget[1]), aus der Thatsache der Erblichkeit und aus dem Umstande, dass bei Leuten, welche längst ihren Beruf aufgegeben haben, im Alter die Affection auftreten kann.

Gerade die letzterwähnte Thatsache scheint sehr für die Thiersche Auffassung zu sprechen, wonach durch das Alter die mechanischen Druckverhältnisse der einzelnen Gewebe in dem Sinne beeinflusst werden, dass ein Hineinwuchern der Epithelien in's Bindegewebe eine Grenzverrückung beider herbeiführt.

---

[1]) Curling S. 603.

Der Einfluss der Erblichkeit ist mehrfach angegeben. Am weitesten verfolgt ist er bei einem 35jährigen Schornsteinfeger in Curling's Beobachtung; Grossvater, Vater und Bruder desselben waren schon an der Krankheit gestorben, als derselbe mit dem nämlichen Leiden zur Behandlung kam.

Der Fall von Paget betrifft einen 48jährigen Kaminfeger, welcher Carcinom der beiderseitigen Leistendrüsen zeigte, ohne eine Spur einer ähnlichen Veränderung, Warze oder Excoriation am Scrotum; in der rechten Leiste war das Carcinom bereits aufgebrochen. Es ist dieser Fall ein Analogon zu dem Bubon d'emblée und beweist, dass der Russ nur als ein permanenter Reiz in den Furchen und Falten der Scrotalhaut wirkt, welcher zunächst chronisch entzündliche und vorübergehende Veränderungen bewirkt, fortleitbar nach den nächsten Lymphdrüsen und bei gewissen „Dispositionen" zu krebsiger Infiltration den Anstoss gebend.

Dr. Schaffner in Heidelberg theilte mir mit, dass er Carcinoma scroti in Mexiko häufig bei Maulthiertreibern beobachtet habe; diese Leute zeichnen sich durch grosse Unreinlichkeit aus und seien durch schlechte Sättel und häufiges Auf- und Abspringen von ihren Thieren vielfachen mechanischen Insulten des Scrotum ausgesetzt.

§. 76. Was das Alter anlangt, so scheint das Leiden schon verhältnissmässig recht früh aufzutreten und darin liegt ein entschiedener Unterschied gegenüber Carcinoma faciei und in specie der Lippen. Man darf freilich nicht schon von Carcinom sprechen, wenn nur noch der Zustand der sog. „Russwarze" vorhanden ist (s. unten). Hier würde nach gegenwärtiger Auffassung von einem Papilloma scroti zu sprechen sein. Desshalb verdient auch die Angabe von Earle, dass er im 8. Jahre, und von Wadd, dass er im 15. Jahre schon Hodensackkrebs beobachtet habe, modificirt zu werden.

§. 77. Symptomatologie. Der weitaus gewöhnlichste Entwickelungsgang des Schornsteinfegerkrebses ist der, dass in Folge der mechanischen Irritation durch den Russ erst Warzen entstehen, meist nur eine, zeitweilig dagegen vielfache Warzen. Diess sind die sog. „Soot-warts" (Russwarzen) der Engländer. Sie müssen nicht nothwendiger Weise in Carcinom übergehen, sondern können jahrelang analog den Warzen an Hand und Fingern unverändert bestehen und diess giebt das Recht, dieselben von dem Carcinom zu trennen und sie als

§. 78. Papilloma scroti zu characterisiren, dessen selbstständige klinische Bedeutung freilich so gering ist, dass es sich nicht lohnt, ihm ein eigenes Kapitel zu widmen. Statt zu einem Carcinom sich auszubilden, kann eine derartige Warze auch zu einem Cornu cutaneum von 1 und mehreren Zoll Länge sich entwickeln [1]). Dasselbe muss bekanntlich ebenfalls von Carcinom scharf getrennt werden, da es zu den gutartigen Geschwülsten gehört.

[1]) Mehrfache Beobachtungen von Curling und Wadd (loc. cit.).

Es kann ferner aus Warzen durch Auswachsen der Papillen ein „Blumenkohlgewächs“ hervorgehen, welches das ganze Scrotum in seinen Bereich ziehen kann und ebenfalls nicht ohne Weiteres mit dem Carcinom zusammenzuwerfen ist. Curling giebt die Abbildung eines derartigen Falles aus dem London Hosp. Museum.

§. 79. Die erste Veränderung, durch welche eine Russwarze der carcinomatösen Entartung sich verdächtig macht, ist der Beginn einer Excoriation, einer Absonderung auf derselben. Das dabei gelieferte dünnröthliche Serum trocknet zu einer Kruste ein und unter dieser Kruste liegt die hochrothe, leicht blutende hypertrophische Papillarschicht. Nun beginnt auch das Leiden durch unangenehmes Stechen sich subjectiv geltend zu machen.

Die Excoriation nimmt zu oder der Grund und die Ränder derselben werden indurirt. In der Mitte wird die wunde Stelle rissig, vertieft und hier lassen sich nun weissliche Epithelschollen ausdrücken. In Folge dieses Zerfalls in der Mitte erscheinen die verhärteten Ränder als aufgeworfener Wall mit unregelmässigen papillären Excrescenzen. Die Ausbreitung des Geschwürs, welche von lebhaften Schmerzen begleitet ist, geschieht vorzüglich der Fläche nach, so dass das ganze Scrotum, ja anliegende Hautparthien mit in den Bereich gezogen werden. Einen Fall, wo die Haut des Penis mit in den Bereich der Ulceration gezogen wurde, sah ich auf der Klinik von Prof. Lücke. In die Tiefe erstreckt sich die Entartung fast stets nur so weit, dass sie auf die Tunica vaginalis festzusitzen kommt, dagegen den Testikel verschont, der in der derben Tunica albuginea dem Eindringen der Epithelzapfen einen Damm entgegensetzt. Indess sah A. Cooper Mitergriffensein des Hodens und daherige krebsige Infiltration der Retroperitonealdrüsen und Lumbaldrüsen.

§. 80. In den gewöhnlichen und überwiegend meisten Fällen beschränkt sich das Weitergreifen des Krebses, abgesehen von dem Fortschritt per continuitatem, auf die Infection der Leistendrüsen. Anschwellung dieser ist meist früh zu beobachten, ist aber häufig bis zu einer gewissen Zeit nur entzündlicher Natur. Dr. Rouge beobachtete (mündliche Mittheilung) bei einem Falle von Carcinoma scroti, den er operirte, das nachträgliche Aufbrechen der angeschwollenen Leistendrüsen mit spontaner Wiedervernarbung.

Sind einmal die Leistendrüsen wirklich krebsig geworden, so werden ihre Veränderungen meist für den weitern Verlauf des Leidens und für den Abschluss desselben bestimmend. Sie brechen auf, bilden tiefe jauchende Krebsgeschwüre, welche eine erhebliche Ausdehnung erlangen. Durch Zerstörung der grossen Schenkelgefässe oder bedeutender Aeste derselben treten häufige Blutungen, ja der Tod ein, oder letzterer wird langsamer durch Säfteverlust, Resorption der Jauche, gestörte Ernährung herbeigeführt. Regel ist, dass das Leiden sich durch einige Jahre hindurchzieht. Das Material zu einer Berechnung der Durchschnittsdauer fehlt uns leider. In Hinsicht des letzterwähnten Verlaufes besteht eine vollständige Analogie zwischen Lippen- und Scrotalkrebs.

§. 81. Abweichungen von dem erwähnten Verlaufe finden insofern statt, als das Carcinom auch als Geschwulstknoten unter der Haut und nicht als Geschwür beginnen kann[1]). Ferner bleibt zuweilen die Drüsenerkrankung aus. Bei einem Kaminfeger, der 40 Jahre lang an der Krankheit litt und 3 Mal operirt wurde, waren noch keine Drüsenanschwellungen zu beobachten (Curling).

Fig. 13.

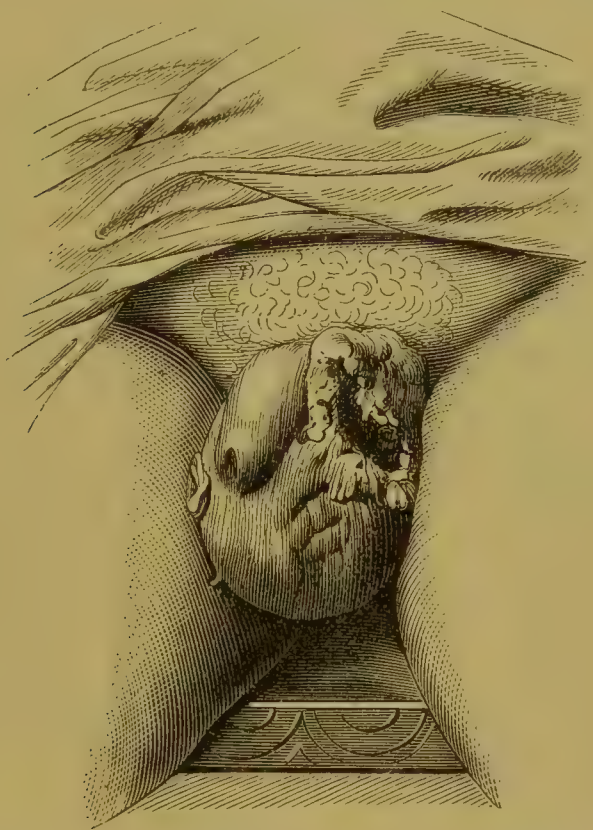

Carcinoma scroti nach einer Photographie von Dr. Rouge. Auf der rechten Seite eine „Russwarze".

Sectionen haben ergeben, dass in Uebereinstimmung mit den gewöhnlichen Erfahrungen beim Carcinom der Haut Metastasen nach innern Organen nicht vorkommen, eine für die operative Behandlung höchst bedeutsame Thatsache. Die Prognose des Leidens ist damit ausgesprochen.

§. 82. Die Diagnose ist nicht in allen Fällen leicht zu stellen. Wo jüngere Leute, die nichts mit Russ zu thun haben, befallen werden, wo die Drüsen nicht krebsig entartet, nicht hart oder gar aufgebrochen sind, können Geschwüre anderer Art, syphilitische und tuberkulöse namentlich in Frage kommen. Zur Illustration eines Falles

[1]) Fall von N. Ward s. Curling S. 594.

leichter Diagnose theilen wir nach einer Photographie die Abbildung eines Falles mit, den Dr. Rouge operirte (vergl. Fig. 13).

An der linken Scrotalhälfte ist ein grosses Geschwür zu sehen mit aufgeworfenen, rissigen und höckerigen, sehr unregelmässigen Rändern. Die Haut ist in der Mitte desselben ganz zerstört, im untern Theil infiltrirt, zum Theil eingezogen. Auf der rechten Scrotalhälfte ist eine schon in Degeneration zu einem carcinomatösen Ulcus befindliche Russwarze zu sehen, als ein flacher, in Form eines Scheibenpilzes aufsitzender Knoten, vom Hauptgeschwür getrennt.

§. 83. Eine multiple Entwickelung des Carcinoms am Scrotum, wie sie hier sich darstellt und gegen deren Vorkommen von verschiedenen Seiten im Interesse des localen Ursprungs der Krebse Einwand erhoben wird, hat gewiss nichts Auffälliges. Das Scrotum ist in ganzer Ausdehnung der Reizung durch den Russ ausgesetzt, multiple Warzenbildung ist etwas ganz Gewöhnliches und die Entwickelung eines Carcinoms aus einer Warze kann bei einer gewissen Entwickelung der letztern einen ganz mechanischen Grund haben, wie Rindfleisch[1]) auseinandergesetzt hat. Sobald die Papillen kolbenförmig werden und mit ihren Enden sich fester aneinanderpressen, wachsen die zwischen denselben wuchernden Epidermiszellen, denen der Ausweg an die Oberfläche versperrt ist, gegen das Bindegewebe zu in die Cutis hinein. Mikroskopisch findet man das exquisite Bild des Plattenepithelialcarcinoms: solide Epithelzapfen, in vielfacher Verästelung in das bindegewebige Stroma der Cutis eindringend und von Stelle zu Stelle die so auffälligen „Perlkugeln" aus concentrisch geschichteten ältern Plattenepithelien einschliessend. Ich habe diese mikroskopischen Veränderungen an einem von Dr. de Cérenville in Lausanne mir gütigst überlassenen Präparat von Dr. Rouge zu sehen Gelegenheit gehabt. Wenn Paget in einem von Curling erwähnten Falle, Stanley angehörig, das mikroskopische Bild des Scirrhus mammae fand, so darf dieser Befund bei dem gegenwärtigen Stand der Carcinomlehre nicht sehr befremden, da die Grösse der Epithelzellen einen wesentlichen Unterschied nicht abgeben darf.

§. 84. Therapie. Was in Berücksichtigung der Aetiologie prophylaktisch zu geschehen hat, ist selbstverständlich. Bei der Leichtigkeit der Excision kranker Hautparthien des Scrotum, bei den günstigen Verhältnissen für prima intentio-Heilung wird kein Chirurg mehr daran denken, ein Carcinoma scroti mit dem Aetzmittel, oder überhaupt anders als mit dem Messer entfernen zu wollen.

Bei der Exstirpation eines Knotens oder Geschwürs ist hier, wie überall, die einzige Rücksicht die vollkommene Entfernung des kranken Gewebes. Ist desshalb die Affection bis auf die Tunica vaginalis gedrungen, so darf der Hode — wenn er auch gesund ist — nicht geschont, sondern muss gleichzeitig entfernt werden; die beiden Blätter der Tunica vaginalis finden sich nämlich in diesen Fällen verwachsen und ein reines Abpräpariren von der Albuginea ist nicht ausführbar. Nach gehöriger Blutstillung ist sofortige prima intentio anzustreben durch Naht. Bei intacten Lymphdrüsen ist Aussicht auf Radicalheilung.

---

[1]) Gewebelehre, 3. Auflage S. 134.

Recidive an Ort und Stelle werden durch zurückgebliebene Krebskörper oder durch Entartung anderer „Russwarzen“ vermittelt. Aber auch Operation von Recidiven bietet Aussicht auf dauernden Erfolg. Ein Patient von Curling war binnen 22 Jahren 5 Mal, der oben erwähnte binnen 40 Jahren 3 Mal operirt worden.

§. 85. Weder Anschwellung entzündlicher noch krebsiger Natur der Leistendrüsen, noch bereits bestehender Aufbruch derselben bildet eine Contraindication der Operation. Lässt sich nicht aus der Härte der geschwollenen Leistendrüsen, ihrer spontanen Schmerzhaftigkeit bei geringer oder fehlender Druckempfindlichkeit mit Bestimmtheit ihre krebsige Entartung diagnosticiren, so lässt man dieselbe ruhig, bis der weitere Verlauf Aufschluss giebt. Der früher erwähnte Fall von Dr. Rouge giebt einen Beleg hiefür. Sind sie aber krebsig, so ist ihre Exstirpation um so eher indicirt, als man weitere Metastasen nicht zu fürchten und daher bei gründlicher Entfernung auch einen dauernden Erfolg zu hoffen hat. Ein Patient von Humphry [1]) war 2 Jahre nach Exstirpation der erkrankten Drüsen noch gesund. Der oben erwähnte Patient von Paget mit Carcinom der beiderseitigen Leistendrüsen, das auf einer Seite schon aufgebrochen war, befand sich ebenfalls 2 Jahre nach der Operation noch gesund.

Man kann mit den Exstirpationen sehr weit gehen. Volkmann excidirte das ganze Scrotum, beide Hoden und ein Stück Perineum, Annandale ebenso, dazu noch den Penis nach vorheriger Ligatur, beide Male mit glücklichem Erfolg.

Kapitel XVI.

Melanoma scroti.

§. 86. Seit der ersten Auflage dieses Werkes ist mir keine neue Beschreibung dieser Geschwulstform bekannt geworden, ausser den damals mitgetheilten.

Der eine ist von Dr. Rouge in Lausanne [2]). Er betrifft einen 54jährigen Uhrenarbeiter. Derselbe bemerkte vor 3 Jahren einen schwarzen Fleck auf der rechten Seite des Scrotum. Am 18. October 1868 ist derselbe zweifrankstückgross, zeigt ein blauschwärzliches Centrum und neben demselben eine flache, feuchte Excrescenz von rosiger Farbe. Die Leistendrüsen beiderseits sind seit einem Jahre geschwollen. Die Geschwulst wird, ½ cm von ihrer Grenze entfernt, mit der Cooper'schen Scheere abgetragen. Heilung durch erste Vereinigung mittelst Serres fines. Im März 1869 befand sich Patient noch vollständig gesund.

Die Untersuchung (durch Dr. Forel ausgeführt) zeigt eine

[1]) Humphry, loc. cit. S. 176.

[2]) Rouge, Cancer mélanique du scrotum. Bull. d. l. soc. méd. d. l. Suisse romande Oct. 1868.

bohnengrosse Geschwulst in der Unterhaut, der Haut einer- und der Tunica vaginalis anderseits adhärent. Der Durchschnitt bietet eine homogene, braunschwarze, weiche Parthie, von welcher sich milchiger Saft abstreichen lässt und eine derbe gelblichweisse Parthie. Letztere weist unter dem Mikroskop die Charactere des Bindegewebes auf mit elastischen Fasern und einzelnen Herden von jungen „Krebszellen“. Die schwarze Parthie zeigt mikroskopisch ein „Krebsgerüst“ mit eingebetteten, durchsichtigen und in geringerer Zahl pigmentirten „Krebszellen“. Die umgebende Scrotalhaut zeigt die Charactere der Negerhaut.

§. 87. Der zweite Fall ist von Curling[1]) beobachtet. Bei einem 32jährigen Arbeiter fand er eine wallnussgrosse schwammartige, dünngestielte Excrescenz an der linken Scrotalhälfte. Dieselbe war von schwarzer Farbe, binnen 3 Monaten aus einem schwarzen Fleck hervorgewachsen. Neben der Geschwulst, 1 Zoll entfernt, bestand ein solcher schwarzer, leicht erhabener Fleck, binnen 14 Tagen entstanden.

Die exstirpirte Geschwulst zeigte eine harte „scirrhöse“ Basis, einen weicheren Durchschnitt mit schwarzen Pigmentflecken. An der schwarzen Hautstelle lag das Pigment unmittelbar unter der Epidermis.

Nach einem halben Jahr Recidiv in Form schwarzer Flecke neben der Narbe; gleichzeitig Schwellung der früher nicht betheiligten Leistendrüsen. Der weitere Verlauf war ein sehr langsamer und nach 6 Jahren erst erfolgte der Tod „in Folge von Blutungen aus dem Rectum“, nachdem die Drüsengeschwülste in der Leiste die Grösse einer Cocosnuss erreicht hatten und der Allgemeinzustand angefangen hatte sich zu verschlimmern. Dabei war in der Narbe der frühern Operation eine nur mandelgrosse Geschwulst vorhanden. Die Section ergab nur noch Melanose der Lumbaldrüsen, die übrigen inneren Organe gesund. Mikroskopisch habe es sich um Carcinom gehandelt.

Anhang.

Kapitel XVII.

Scrotalfisteln und Scrotalsteine.

§. 88. Schon oben wurde erwähnt, dass die Urininfiltration für die Aetiologie der Phlegmone scroti eine Rolle spielt. Diese Urininfiltrationen sind fast stets Folge von Continuitätstrennungen der Harnröhre. Bleiben letztere bestehen, so kommt es zu Scrotalfisteln. Das Scrotum zeigt sich am Grunde meist im Zustande eines derben Oedems; an einer oder mehreren Stellen finden sich Einkerbungen oder grössere und kleinere ödematöse Wülste, in und auf diesen be-

[1]) Curling, loc. cit. S. 588.

finden sich Oeffnungen, aus welchen etwas dünner Eiter, resp. beim Uriniren Harn heraustritt. Oft sind gleichzeitig am Damm, neben dem After Fistelöffnungen auf infiltrirten und gerötheten Hautparthien zu sehen. Prognose und Behandlung dieser Fisteln siehe bei den Krankheiten der Harnwege im Handbuch der allg. und spec. Chirurgie[1]).

§. 89. Ausser Urin können sich auf dem nämlichen Wege auch Steine aus den Harnwegen einen Weg per ulcerationem in das Scrotum bahnen und dort liegen bleiben. Humphry[2]) führt einen Fall nach Auvert[3]) und einen von Gräfe[4]) an. Der erste dieser Scrotalsteine befindet sich in Norwich Museum, besitzt ein Gewicht von 8 Unzen. Er begann im 10. Lebensjahre sich zu bilden und brach im 71. Jahre durch. Der andere Fall betrifft einen colossalen Stein von 26 Unzen Gewicht, welcher 20 Jahre lang getragen wurde und während eines Stuhlgangs durch das Scrotum durchbarst. Derartige Vorkommnisse werden weder diagnostische noch therapeutische Schwierigkeiten bereiten und sind mehr als Curiosa aufzufassen.

Winogradew extrahirte bei Harnfisteln in Folge Strictura urethrae aus dem Scrotum 4 haselnuss- und 2 taubeneigrosse Steine, aus Phosphaten und Uraten bestehend. Lippomann extrahirte ebenfalls vier Phosphatsteine, zusammen etwa gänseeigross, aus dem Scrotum eines Mannes, der daselbst eine Harnfistel (in Folge einer früheren Steinextraction) trug und impermeable Strictur der Urethra darbot.

§. 90. Weitere Scrotalfisteln sind zu beobachten bei eiterigen Entzündungen und Abscessen des Hodens, viel öfter des Nebenhodens, ganz besonders bei der sog. Tuberkulose des Nebenhodens. Bei mehr weniger abgelaufenem Grundleiden zeigen sich diese Fisteln als eingezogene, auf dem Hoden resp. Nebenhoden adhärente Hautstellen, die zeitweise ganz trocken sind, zeitweilig einen hellgelblichen dünnen Eiter in wenigen Tropfen herausdrücken lassen. Ihre Bedeutung und Behandlung ist bei Tuberkulose des Nebenhodens nachzusehen.

§. 91. Eine letzte Art von Scrotalfisteln kommt zu Stande durch Bubonen, welche vereitern und Senkungen nach dem Scrotum nach sich ziehen. Die Bubonen können virulenter Natur oder scheinbar spontan bei anämischen Individuen entstanden sein. Derartige Fisteln verlangen eine energische Behandlung. Ich habe noch gegenwärtig einen jungen Herrn in Behandlung, dessen Schwester ich vor einiger Zeit an verkäsenden Lymphomen des Halses operirte. Derselbe bekam vor 2 Jahren eine spontane Vereiterung der rechtsseitigen Leistendrüsen mit Senkungen nach dem Scrotum. Die rechte Hälfte des letztern stellt eine plattenförmige, dicke und derb infiltrirte Masse dar mit tiefen Einkerbungen, in deren Grund sich Fistelöffnungen finden. Die Sonde kommt durch letztere subcutan nach verschiedenen Richtungen auf- und abwärts gegen Leiste und Damm. Zwei Fistelöffnungen, durch eine wallartig erhobene derbe Hautparthie verbunden, finden sich

---

[1]) Dittel, Bd. III Abth. 2 S. 199.
[2]) Humphry, loc. cit. S. 174 Anmerkung.
[3]) Auvert Seleta, Pr. med. chir. Bd. II Tab. 111.
[4]) Gräfe u. Walther's Journ. Bd. III S. 399.

zunächst dem Scrotum am Oberschenkel. Die Fisteln waren 2 Jahre lang offen geblieben und hatten Patienten durch den an ihrer Absonderung haftenden üblen Geruch belästigt.

§. 92. Ausgiebige Spaltung derselben in ihrer ganzen Länge und Auskratzen der weichen fungösen Granulationen, welche die sonst derben sclerotischen Wandungen auskleideten, führten bald zu guter Granulationsbildung. Da die Schnitte möglichst radiär nach dem untern Pol des Scrotum zu angelegt wurden, so starb nur ein kleines Hautzipfelchen brandig ab und gegenwärtig (nach 3 Wochen) ist in der grössten Ausdehnung Vernarbung eingetreten.

DIE KRANKHEITEN

DER

SCHEIDENHÄUTE.

Zweite Abtheilung.

Krankheiten der Scheidenhäute.

Anatomische Vorbemerkungen.

§. 93. Beim Fötus haben Hoden und Samenstrang beide Scheidenhäute gemeinsam als Tunica vaginalis communis und Tunica vaginalis propria.

Die innere Scheidenhaut ist eine Serosa und stellt eine beutelförmige Fortsetzung des Peritonealsackes dar, welche durch den Leistencanal in den Hodensack sich erstreckt und sowohl Samenstrang als Hoden und zum Theil Nebenhoden von der vordern und den Seitenflächen her umgiebt. Am Hoden verschmilzt die innere Scheidenhaut mit einem nach vorn concaven Rande mit dessen fibrösem Ueberzug. Vom Nebenhoden ist der Kopf und der Körper am vordern Umfang, der Schweif gar nicht von derselben umgeben. Zwischen Hoden und Körper des Nebenhodens bildet die Membran eine taschenförmige Einsenkung. An der Eintrittsstelle der Gefässe und da, wo unten die Cauda epididymis und das Vas deferens dem Hoden anliegen, fehlt eine Bedeckung durch die innere Scheidenhaut.

§. 94. Die äussere Scheidenhaut (Tunica vaginalis communis) ist eine Fortsetzung der Fascia transversa, ebenfalls vom innern Leistenring bis an den untern Pol des Hodens reichend; sie umschliesst sowohl Samenstrang, wie Hoden und Nebenhoden vollständig. Da, wo die innere Scheidenhaut fehlt, ist die äussere am hintern Umfang von Hoden und Nebenhoden der Albuginea derselben fest angeheftet. Zwischen beiden Scheidenhäuten findet sich ein lockeres Zellgewebe, welches die Gefässe des Samenstrangs und des Vas deferens umhüllt und namentlich am Samenstrang beständig Fettträubchen zeigt. Dieses Zellgewebe hängt mit dem subserösen Zellgewebe, der vordern Bauchwand und der Fossa iliaca interna zusammen. Abwärts setzt es sich eine gute Strecke auf den Hoden fort, aber am untern Pole desselben sind die beiden Scheidenhäute durch kurze, derbe Bindegewebsfasern verbunden, die namentlich auf der medialen Seite ein festes Gewebe herstellen. Die Aussenfläche der gemeinsamen Scheidenhaut ist von den Muskelfasern des Cremaster bedeckt, dessen sehnige Endausbreitung

sich unten hinten auch an die Haut einigermassen fixirt, da, wo das Gubernaculum Hunteri seinen Anheftungspunkt hatte.

§. 95. Zur Zeit der Geburt ist das Stück der innern Scheidenhaut zwischen hinterem Leistenring und oberem Pol des Hodens obliterirt und das Ligamentum vaginale ist als dessen Rest in mehr weniger grosser Ausdehnung präparirbar. Die Obliteration des Verbindungsstücks des Peritoneum und der Tunica vaginalis propria, des sog. Processus vaginalis peritonei, ist ziemlich häufig eine unvollständige, wie aus dem Nachweis von Camper und Cloquet hervorgeht. Am häufigsten bleibt der untere Theil des Canals offen und stellt eine obere Aussackung der Tunica vaginalis propria dar.

Die äussere Scheidenhaut ist eine fasciöse Bindegewebsmembran, die innere eine seröse, welche histologisch mit dem Peritoneum übereinstimmt, mit vielen Gefässen und einfachem Endothelbelag.

§. 96. Die Gefässe erhalten beide Scheidenhäute von der Art. cremasterica aus der Epigastrica inferior und von der Art. deferentialis aus der Art. vesicalis. Sie sind also zu ihrer Ernährung unabhängig einerseits von den Gefässen des Scrotum und anderseits von denen des Hodens, wenn auch Anastomosen nach beiden Seiten hin stattfinden.

Fünfter Abschnitt.

Verletzungen der Scheidenhäute.

Kapitel XVIII.

Haematoma tunicae vaginalis communis.

§. 97. Bei den Blutergüssen in das lockere Bindegewebe innerhalb der gemeinsamen Scheidenhaut muss man klinisch unterscheiden zwischen denjenigen im Bereiche des Samenstrangs und im Bereiche des Hodens. Die Blutergüsse zwischen äusserer und innerer Scheidenhaut des Hodens selber sind als Haematoma extravaginale testis zu bezeichnen; sie sind gewöhnlich circumscript und von abgekapselten Blutergüssen in's lockere Bindegewebe unter der Dartos nicht zu unterscheiden. Sie bilden grössere oder kleinere Säcke, welche dem Hoden enge anliegen. Bei längerem Bestehen tritt eine proliferirende Entzündung hinzu, welche eine Kapsel bildet. Wir haben solche Säcke sowohl auf der vordern Seite als im Rücken des Hodens gesehen. Bei einem ältern Mann beispielsweise fand sich 12 Tage nach einem Fusstritt ein apfelgrosses Haematoma extravaginale am hintern untern Pole des Hodens mit beweglicher Haut überzogen, welche anfänglich eine schwarzrothe Verfärbung darbot. Der Hode sass in normaler Stellung und mit deutlich fühlbarem Nebenhodenkopf am äussern vordern Umfang der Geschwulst (Fig. 14).

Einen analogen Fall zeigte mir Dr. Bourgeois Juli 1879. Der 33jährige Mann hatte seinen linken Hoden voller, tiefer hängend als den rechten (Varicocele?). Vor 24 Stunden sprang er vom Pferde herunter, ohne sein Scrotum irgendwie anzustossen. Unter heftigem Schmerz trat binnen einer halben Stunde eine faustgrosse Anschwellung ein und gegenwärtig besteht ein ovaler, gänseeigrosser Tumor von elastischer Consistenz, druckempfindlich. Seiner vordern Fläche im obern Theil sitzt der normale Hode auf und auch der Kopf des Nebenhodens ragt aus dem Tumor heraus (Fig. 15). Die Scrotalhaut ist blau, leicht faltbar.

Das isolirte Haematoma vaginale ist verhältnissmässig selten; häufig dagegen kommt es vor in Combination mit einem Hämatom des Samenstrangs.

Fig. 14.

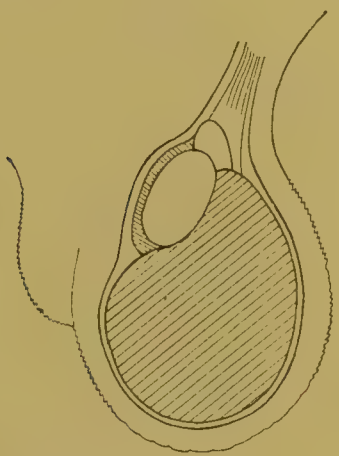

Haematocele extravaginalis nach eigener Beobachtung, in Folge Fusstritts. Binnen 3 Stunden eintretende Schwellung d. bedeckenden Weichtheile und Bildung eines bleibenden Tumor.

Fig. 15.

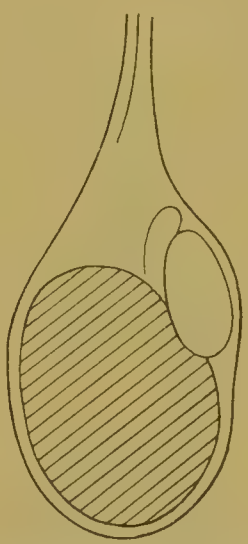

Schematisch nach der im Text erwähnten Beobachtung; in Folge Herunterspringens entstanden.

§. 98. Das Hämatom des Samenstrangs hat mehr weniger grosse Ausdehnung und stellt sich in circumscripter oder diffuser Form dar. Die circumscripte Form hat praktisch eine geringere Bedeutung, giebt immerhin häufig Anlass zur Bildung einer abgekapselten Cyste, welche durch ihr stetiges Wachsthum für die spätere Zeit von Bedeutung wird.

§. 99. Das diffuse Hämatom des Samenstrangs lässt sich leicht in exacter Weise durch Gelatineinjection nachahmen, wie wir gezeigt haben. In Bezug auf die Ausführung des Experiments vergleiche unsere erste Auflage, Seite 43 und folgende.

Am häufigsten bildet sich ein Bluterguss in dem lockern Zellgewebe der gemeinsamen Scheidenhaut vom vordern Leistenring bis zum Hoden herunter. Wir sahen vor Kurzem einen solchen Fall, wo sich am obern Pol des Hodens die derbe, kegelförmige Geschwulst mit ihrer Basis genau abgrenzte. Das betreffende 27jährige Individuum hatte vor 12 Tagen durch heftige Anstrengung einen Fall rückwärts zu vermeiden gesucht. Am selben Tage waren Schmerzen, am

folgenden Schwellung und Verfärbung des Scrotum aufgetreten. Hoden und Nebenhoden waren normal zu fühlen (Fig. 16). Bei stärkern Blutergüssen bahnt sich das Blut seinen Weg zwischen beiden Scheidenhäuten des Samenstrangs und des Hodens selber und combinirt sich dann das Hämatom des Samenstrangs mit demjenigen des Hodens. Ist hier der Bluterguss ein sehr hochgradiger, so bleibt nur die stramme Verbindung am untern Pol und auf der medialen Gefässseite zwischen den beiden Scheidenhäuten bestehen, und es wird dadurch, wie wir durch Injectionsversuche gezeigt haben, der Hode gezwungen, eine horizontale Lage einzunehmen, mit der medianen Fläche nach abwärts. Dadurch kommt ein sehr characteristisches Bild zu Stande, indem dem birnförmigen Tumor am untern Pole in einer Delle mit derbem Rande der weiche Hode aufgelagert ist (Fig. 17). Bei noch stärkerer Span-

Fig. 16.

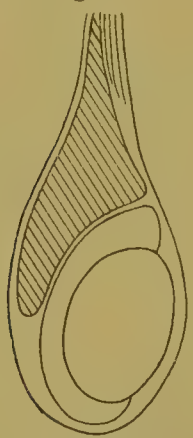

Schematisch nach der im Text erwähnten Beobachtung in Folge heftiger Anstrengung entstanden.

Fig. 17.

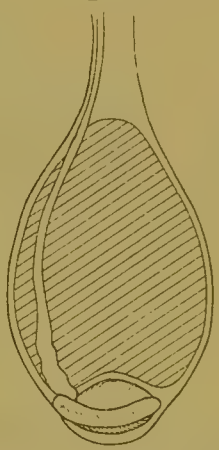

Haematocele diffussa funiculi et testis, nach eigenen Beobachtungen skizzirt. Unten der Hode mit Nebenhoden, links Vas deferens.

nung geht der Bluterguss durch die Maschen der äussern Scheidenhaut hindurch und bildet gestielte Anhängsel am Samenstrang oder ergiesst sich auch diffus in die Unterhaut, und es treten zu den Erscheinungen des Samenstranghämatoms diejenigen des Scrotalhämatoms hinzu, wie wir es früher geschildert haben.

§. 100. Ist die Quelle der Blutung weiter oben und der Bluterguss sehr stark, so setzt sich die Blutinfiltration auf das lockere Zellgewebe der Fossa iliaca interna fort und bildet daselbst einen ziemlich genau abgrenzbaren, derben Tumor bis zu 6 cm Dicke, auf den Musculus iliacus internus heraufreichend.

§. 101. Die Quelle der Blutung sind die Gefässe des Samenstrangs. Ihre Ruptur ist eine Folge von Quetschung oder vorzüglich von erhöhtem Blutdruck bei Anstrengung der Bauchpresse [1]). Auch

[1]) Vergleiche die Schilderung diffuser Hämatome von Pott, Bowmann, Jamain, Thormann, Svalin. In einem Fall von Demme gab ein starker Hustenanfall die Ursache für die Blutung ab. In einem Falle von Uhthoff (Brit. med. Journ. 1880 p. 52) veranlasste die Berstung eines Aneurysma der Art. iliaca

eine starke Zerrung am Hoden resp. Samenstrang bei Fall auf die Füsse, wie unser oben erwähnter Fall illustrirt, kann Ursache sein.

Gewöhnlich sind es die Venen, welche zerrissen werden, ganz besonders bei Varicocelen mit stark ausgedehnten Venen (vergl. Lancet 1860). Doch kann bei Anstrengung der Bauchpresse arterielle Blutung zu Stande gebracht werden, wie der Fall von Svalin beweist. Natürlich geben Verletzungen auch direct Anlass zu arteriellen Blutungen, wie es mehrfach beobachtet ist.

§. 102. Symptome. Characteristisch für das Hämatom der gemeinsamen Scheidenhaut ist das rasche Auftreten einer Geschwulst im Verlauf des Samenstrangs oder im Bereiche des Hodens. Immerhin giebt es Fälle, wo die Anschwellung erst nach längerer Zeit auftritt; so haben wir bei einem 27jährigen Mann nach einer heftigen Anstrengung beim Auskleiden, welche unmittelbar nur Schmerz im Bereich des Samenstrangs zur Folge gehabt hatte, erst nach einigen Tagen Anschwellung zu Stande kommen sehen, welche beim Herumgehen des Patienten zunahm und sich zu einem diffusen Hämatom des ganzen Samenstrangs ausdehnte. Solche Anschwellungen durch allmählig anwachsende Blutergüsse sind sowohl bei Arterien- als Venenverletzungen erklärlich, da die Venen — wenigstens die dilatirten — unter continuirlichem hydrostatischem Druck der Blutsäule von oben her stehen, sowie unter dem Druck der Bauchpresse. Bei hochgradigen Fällen tritt Hautverfärbung hinzu, entweder primär oder secundär wie bei andern Quetschungen. Die Schwellung kann die Grösse eines Mannskopfes erreichen. In Folge der Infiltration der Zellgewebsmaschen wird die Geschwulst bei Gerinnung des Blutes hart und nur ganz im Anfang ist weich-elastische Consistenz vorhanden.

§. 103. Der Umstand, dass Schmerzen bei Berührung der Geschwulst vorhanden sind und dass dieselbe öfter eine Fortsetzung, eine Art Stiel durch den Leistencanal hindurch in die Bauchhöhle hineinschickt, giebt Anlass, dass Verwechslungen mit eingeklemmten Hernien erfolgen, ganz besonders, wenn Anstrengung der Bauchpresse die Ursache ist. Die Differentialdiagnose beruht auf folgendem:

Die Hämatocele giebt einen matten Percussionston, während eine ebenso grosse, plötzlich zu Stande gekommene Hernie tympanitischen Darmton erkennen lässt. Ferner kann man bei der Hernie den Samenstrang, ganz besonders das Vas deferens fühlen, während sie bei der Hämatocele vollständig in den Tumor eingebettet sind. In denjenigen Fällen, wo der Bluterguss die Scheidenhäute des Hodens selber auseinanderdrängt, kommt die characteristische Horizontallage des Hodens am untern Umfang der Geschwulst der Diagnose wesentlich zu Hülfe. Auch die Verfärbung der Scrotalhaut kann die Diagnose entscheiden helfen. Bei gleichzeitigen Blutergüssen in die Fossa iliaca interna ist die Geschwulst, welche man dort fühlt, durch ihre Abgrenzung und feste Consistenz auffallend; unter allen Umständen wird durch Verabreichung einer Dosis Ricinusöl die Durchgängigkeit des Darmcanals

---

comm. das Auftreten eines diffusen Hämatoms des Scrotum, Samenstrangs mit Fortsetzung hinter dem Peritoneum bis um die Nieren herum. Die Geschwulst entstand unter plötzlichen heftigen Schmerzen und führte raschen Tod herbei.

bei dem Hämatom demonstrirt werden können. Endlich ist der Verlauf der Affection insofern entgegengesetzt demjenigen bei einer eingeklemmten Hernie, als erst mit der Abkapselung des Blutergusses der Hode wieder neben der Geschwulst verschieblich wird, während er es bei der Hernie von Anfang an ist.

§. 104. Verlauf. Es ist bereits erwähnt worden, dass bei einem circumscripten Hämatom öfter eine Abkapselung, Bildung eines Balges und ein Verlauf erfolgt, wie wir ihn später bei der spontanen Hämatocele schildern werden. Es bleibt dann eine kleine Geschwulst längere Zeit bestehen, ohne Beschwerden zu machen, um plötzlich oder allmählig zur erheblichen Ausdehnung zu kommen. Auch circumscripte Hämatome können immerhin eine bedeutende Grösse erreichen, wie der Fall von Bowmann darthut. Auch wir haben ein kindskopfgrosses, umschriebenes Haematoma extravaginale 2 Jahre nach Ueberfahrenwerden beobachtet. Kleinere Hämatome können sich auch ganz zurückbilden. Aber selbst bei sehr grossen Hämatomen, beispielsweise bei mannskopfgrossen (Fall von Thormann) ist spontane Rückbildung im Verlauf von wenigen Wochen constatirt worden.

Dr. L. Rehn beschreibt einen Fall von diffusem Hämatom, der ausnahmsweise bei einem Kinde, einem 8jährigen Knaben, nach Tragen einer Last unter sehr wenig Schmerzen zu Stande gekommen war, aber unter Auftreten merklicher Anämie. Die faustgrosse, pralle Scrotalgeschwulst, welcher der Hode in characteristischer Weise horizontal gelagert sich einbettete, zog sich wurstförmig aufwärts, war im Leistencanal noch daumendick und endigte in einer flachen Geschwulst in der Fossa iliaca interna. Nach 14 Tagen waren diese oberen Antheile der Geschwulst schon verschwunden und nach 2 Monaten war von dem ganzen grossen Tumor bloss noch ein linsengrosses Knötchen fühlbar.

§. 105. Im Gegensatz dazu kommt es vor, dass zur Zeit der Beobachtung noch eine stete Zunahme der Grösse der Geschwulst stattfindet (vergl. die Fälle von Pott). Namentlich in einem Falle von Pott fand eine solche Zunahme während mehrerer Tage statt. Diese Fälle sind es ganz besonders gewesen, welche die Chirurgen zu activem Eingreifen veranlasst haben.

§. 106. Therapie. Für das Verhalten des Arztes ist zwischen den Fällen zu unterscheiden, bei denen zur Zeit der Beobachtung die Zunahme der Geschwulst fortdauert, und bei denen sie aufgehört hat. Bei noch wachsender, bedeutender Anschwellung, das heisst, fortdauernden Blutungen, hat man sich ganz besonders veranlasst gesehen, behufs Blutstillung operativ einzugreifen; aber auch nur bei diesen Fällen ist tödtlicher Ausgang beobachtet worden, weil man der Blutung nicht Herr werden konnte. Da es sich in der Mehrzahl der Fälle um venöse Blutungen handelt, so ist eine vollständige Ruhe des Patienten und Hochlagerung des Beckens und Scrotum zur Sistirung weiterer Blutung in der Regel vollkommen genügend. Sollte das nicht der Fall sein, so vermag ein Druck auf den Samenstrang, wie ihn schon Malgaigne in Form eines Bruchbandes angewandt hat, jede rückläufige venöse Blutung zu bewältigen. Immerhin kann es Fälle geben,

wo die Schwellung bereits so stark ist, dass ein verlässlicher Druck nicht mehr angewandt werden kann. Bei diesen und bei arteriellen Blutungen, welche trotz Ruhe und Druck und etwaiger Application der Eisblase nicht zu stillen sind, wird gegen eine Incision in den Bluterguss nichts einzuwenden sein, vorausgesetzt, das man dieselbe nicht sowohl in der Absicht macht, das ergossene Blut zu entleeren, als vielmehr das blutende Gefäss aufzusuchen und die Blutung durch Unterbindung zu stillen. Hier innerhalb eines diffusen Blutergusses ist das Auffinden des Gefässes nicht immer leicht und Pott hat sich veranlasst gesehen, um dem Patienten das Leben zu retten, eine sofortige Castration vorzunehmen. Mit Rücksicht auf derartige Erfahrungen wird man bei der Indication operativen Eingreifens jedenfalls dafür zu sorgen haben, dass der Samenstrang möglichst hoch oben gleichzeitig frei gelegt und einer allfälligen Castration zugänglich gemacht wird. Jedenfalls ist in der Mehrzahl der Fälle anzunehmen, dass die Operation vermieden werden kann. Anders ist die Behandlung des in Cystenform abgekapselten Hämatoms, über die wir bei den spontanen Hämatocelen sprechen werden.

Kapitel XIX.

Haematoma tunicae vaginalis propriae.

§. 107. Aetiologie. Das Hämatom innerhalb der Tunica vaginalis propria oder das Haematoma intravaginale oder vaginale schlechtweg ist ungleich seltener als Blutergüsse in das lockere Gewebe der gemeinsamen Scheidenhaut. Einigermassen häufiger ist dieses Hämatom bei vorgängiger Hydrocele: Bei dieser kommt es zu Blutergüssen entweder durch Verwundung des Parietalblattes der Tunica propria, ganz besonders nach operativen Eingriffen oder nach Quetschung. Sobald nämlich die Scheidenhaut ausgedehnt ist durch Flüssigkeit, so muss wegen der Incompressibilität der letztern bei einigermassen heftigem Stoss und stärkerer Spannung leicht eine Zerreissung der Membran an der Stelle geringsten Widerstandes oder stärkerer Zerrung zu Stande kommen. Ein Grund, wesshalb namentlich früher Complicationen von Hydrocele mit Hämatocele nach Operation sehr häufig gewesen sind, ist der, dass man sich vielfach der Lanzette als Punctionsinstrument bediente und die Patienten nachher gleich wieder aufstehen liess. Einrisse des Parietalblattes der Tunica vaginalis propria in Folge eines äussern Stosses sind von Jamain und Walther mitgetheilt worden. Cooper fand einen nahezu 2 Zoll langen Riss in der Scheidenhaut bei einem Falle vor.

§. 108. Auf einer andern Läsion als die durch Stich oder Riss und Stoss zu Stande gekommenen Hämatocelen beruhen diejenigen, welche, ebenfalls bei Hydrocele, in Folge Anstrengung der Bauchpresse und als Folge der Punction mit dem Troicart eintreten. Die letztere kann bei dem Einstich eine Verletzung des Hodens zur Folge haben; man erkennt die Verletzung an der stärkern Schmerzhaftigkeit bei

der Punction und etwas Blutabgang mit den ersten Tropfen Flüssigkeit. Bei Anstrengung der Bauchpresse muss angenommen werden, dass das Zerreissen von Gefässen zuerst von einem Hämatom des Samenstrangs gefolgt ist und dass bei gleichzeitiger Zerreissung der Scheidenhaut ein Eintritt von Blut in die ausgedehnte Scheidenhaut veranlasst wird. Das geht namentlich aus dem Falle von Svalin hervor.

§. 109. Vielfach in Zweifel gezogen wird das Vorkommen von Blutergüssen in die vormals normale Scheidenhaut. Fälle, welche hieher gezählt werden, führen das Zustandekommen auf mehr als eine Ursache zurück. In dem Falle von Jamain, der in unserer ersten Auflage ausführlich mitgetheilt ist, bleibt es unsicher, ob nicht schon vorher eine Veränderung des Hodens vorhanden war. In dem Falle von Petit dagegen ist zu bezweifeln, dass durch einen äussern Stoss, hier speciell durch einen Hufschlag, ein Bluterguss in die Höhle der Tunica vaginalis propria zu Stande gebracht wurde. Es giebt jedenfalls Fälle, wo hochgradige Quetschungsursachen einwirken, ohne dass ein Bluterguss in die Scheidenhaut die Folge ist; es kommt nur zu subserösen Ekchymosen.

§. 110. Eine andere Reihe von Beobachtungen, welche Blutergüsse in die normale Scheidenhaut auf abnorme Anstrengung der Bauchpresse zurückführen, stützt sich auf eine grosse Zahl von Fällen, deren Correctheit sich nicht bestreiten lässt. So fand Svalin nach einem heftigen Hustenstosse neben einem diffusen Scrotalhämatom ein Coagulum von doppelter Eigrösse in der Scheidenhauthöhle. Ein zweiter Fall ist von uns geschildert worden, ebenfalls mit der gleichen Combination mit Scrotalhämatom. Das Vorhandensein von Hämatocele ist in unserem Falle durch Incision 14 Tage nach stattgehabter Anstrengung der Bauchpresse nachgewiesen worden.

§. 111. In welcher Weise man sich den Weg der Verletzung zu denken hat, haben wir durch Injection von Gelatine nachgewiesen. Es wurde gezeigt, dass es in einzelnen Fällen bei Injection der Flüssigkeit zwischen die beiden Scheidenhäute gelingt, letztere am hintern Umfang des Hodens zu trennen und unter erheblicher Zerrung der Uebergangsfalte von Parietal- und Visceralblatt der Tunica propria eine Continuitätstrennung derselben herbeizuführen, welche den Eintritt der Blutung aus dem lockern Zellgewebe ausserhalb der Tunica vaginalis propria in deren Höhle ermöglicht (Fig. 18).

Natürlich ist die Entstehung von Blutergüssen auf andere Weise keineswegs ausgeschlossen; namentlich ist bei der Fortsetzung der Scheidenhauthöhle bis auf den Samenstrang das Platzen einer subserös liegenden Vene bei Anstrengung der Bauchpresse und Erguss des venösen Blutes durch die mitzerrissene Serosa hindurch eine nicht fernliegende Annahme. Wir haben vor Kurzem einen derartigen Fall operirt, wo bei einem 15jährigen Individuum sofort nach Ueberfahrenwerden durch ein Wagenrad ein circumscripter Erguss in die Höhle der Tunica vaginalis propria zu Stande kam.

§. 112. Symptome. Bei bedeutenden Blutungen ist im Anfang das Haematoma tunicae vaginalis propriae von dem extravaginalen

nicht zu unterscheiden, da es sich mit demselben und dem Scrotalhämatom combinirt. Wo dieses nicht der Fall ist oder wenn nach einigen Tagen sich der extravaginale Bluterguss zurückgebildet hat, so erscheint es

Fig. 18.

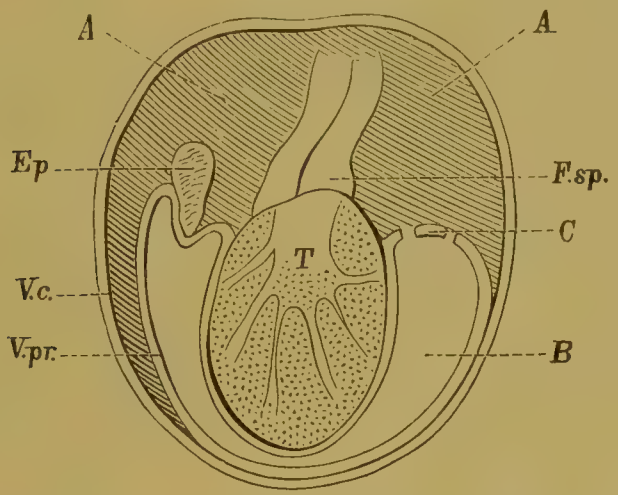

Horizontalschnitt durch den Hoden zur Demonstration des Verhaltens des Blutergusses beim obigen Experiment s. §. 111. T. = Testis. — Ep. = Epididymis. — V. c. = Tunica vaginalis communis. — V. pr. = Tunica vag. propria. — F. sp. = Funiculus spermaticus. — A. = Das ergossene Blut. — B. = Die Höhle der Scheidenhaut. — C. = Die Rissstellen der Tunica propria, durch welche das Blut eindrang.

als characteristisch für das Haematoma intravaginale, dass der Hode in demselben völlig verschwunden ist. Die Geschwulst hat auch nicht die cylindrische, langgestreckte Form des Hämatoms des Samenstrangs,

Fig. 19.

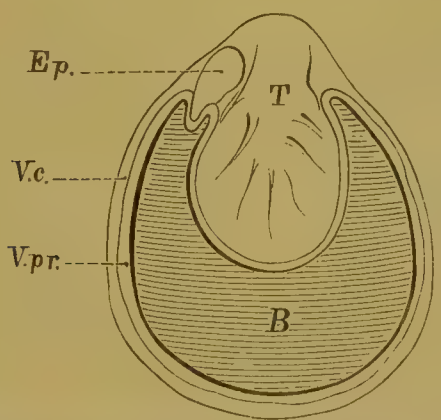

Schematischer Horizontalschnitt durch Hoden etc. bei Haematocele vaginalis. S. Erklärung bei Fig. 18. — Zur Demonstration der Besonderheit der Gestalt bei Haematocele intravaginalis.

sondern ahmt die Gestalt der ausgedehnten Scheidenhaut nach: Sie ist von beiden Seiten etwas abgeplattet, vorne etwas breiter wie hinten und oben breiter wie unten. Die dem hintern und untern Umfang des Hodens entsprechende Parthie kann sogar eine Art Kamm oder Wulst bilden (Fig. 19).

Durch Injectionen in die Scheidenhauthöhle mit geschmolzenem Paraffin können diese Verhältnisse leicht klar gelegt werden.

Die Geschwulst ist prall bis weich-elastisch, aber nur im vordern und obern Theile.

§. 113. Bei der Entstehung des Hämatom sind die Schmerzen erheblich und auch Druck erregt Schmerzempfindung; dasselbe ist freilich auch bei extravaginalem Hämatom in gleichem Masse vorhanden. Sofortige sehr heftige Schmerzen oder Erbrechen beruhen auf Mitleidenschaft des Hodens direct vom Trauma her.

§. 114. Eine Verwechselung mit acuter Entzündung, namentlich acuter Orchitis ist bei guter Untersuchung entweder durch die begleitenden ausgedehnten Ekchymosen oder ganz besonders durch das auffällig rasche Zustandekommen der Schwellung ausgeschlossen. Doch giebt es freilich Fälle, wo die Schwellung langsam eintritt und wo die Differentialdiagnose gegenüber Orchitis nur sichergestellt wird durch das Vorhandensein des Nebenhodens ausserhalb der Geschwulst und die viel hochgradigere Druckempfindlichkeit des geschwellten Organs bei Orchitis.

§. 115. Abweichend sind die Symptome bei Vorhandensein einer Hydrocele. Mag hier durch Stoss oder Punction die Hämatocele entstehen, so ist die begleitende Blutunterlaufung in's Scrotum meist lange nicht so hochgradig und kann ganz fehlen. Characteristisch ist auch hier die erhebliche Zunahme der Schwellung und ihre Prallheit, das Auftreten von Schmerzen und das Undurchsichtigwerden der Geschwulst. Rührt die Hämatocele von einer Punction her, so fliesst schon während der Operation mit den ersten Quantitäten Serum Blut ab und das giebt einen Anhaltspunkt für die Diagnose.

§. 116. Verlauf. Ueber die Veränderung, welche das Blut in der Scheidenhauthöhle erleidet, hat man verschiedene Angaben. Schon am Tage nach der Verletzung ist das Blut geronnen gefunden worden und zwar sowohl bei vorheriger Hydrocele als bei intactem Organ. In andern Fällen wurde das Blut noch flüssig gefunden. Art und Ausdehnung der Verletzung scheint auch hier, wie bei den Gelenken, für die Raschheit der Coagulation eine grosse Bedeutung zu haben; auch bei andern serösen Häuten finden sich ähnliche Verhältnisse. Bei sehr unbedeutendem Trauma kann das Blut längere Zeit flüssig bleiben [1]). Dass die Verletzung der Scheidenhaut einen Einfluss auf die Gerinnung des Blutes ausübt, geht aus den Fällen hervor, wo nur innerhalb der Rissstelle ein Coagulum entstand.

§. 117. Das Haematoma intravaginale erreicht keine so colossale Grösse wie das extravaginale. Im Gegensatz dazu ist eine spontane Rückbildung viel seltener als bei Blutergüssen in die äussere Scheiden-

---

[1]) Wir fanden in einem Falle noch nach 14 Tagen flüssiges Blut, wie Penzoldt nach 14 Tagen aus der Pleura nach Trauma noch reines flüssiges Blut entleerte.

haut, ein Unterschied in den Resorptionsverhältnissen, welcher auch für die Genese der Hydrocele seine Bedeutung hat. Nur bei vorherigen Hydrocelen ist eine spontane, vollständige Rückbildung beobachtet worden (Fall von Petit).

§. 118. Regel ist es, dass, wenn auch der Blutfarbstoff vollständig geschwunden ist, und in den einen Fällen die Flüssigkeit aufgesaugt wird, in den andern Fällen Metamorphosen ihrer chemischen und Formbestandtheile durchmacht, doch die Scheidenhaut selber fast ausnahmslos Veränderungen eingeht, welche die Bildung chronischer Hydrocele, chronischer seröser und plastischer Periorchitis zur Folge haben. In dieser Beziehung verhält sich das Periorchium nicht wie das Peritoneum nach Penzoldt's Versuchen, vielmehr der Pleura analog. Im Peritoneum wird das Blut nach wenigen Tagen resorbirt und die Serosa bleibt unverändert, in der Pleura dagegen wurden Adhäsionen und membranöse Auflagerungen gefunden. Acute Entzündung und Eiterung sind auf Rechnung einer gleichzeitig mit der Verletzung erfolgten Infection zu setzen.

§. 119. Therapie. Sobald das Vorhandensein eines Blutergusses nach einer Verletzung irgend einer Art innerhalb der Scheidenhauthöhle sicher gestellt ist, so fällt für den Arzt vor Allem die Thatsache in's Gewicht, dass ein Zurückgehen zum normalen Zustande, wenn es überhaupt vorkommt, eine grosse Seltenheit ist. Es handelt sich wesentlich darum, der Ausbildung von chronischen Periorchitiden vorzubeugen durch Entfernung des Blutes, welches den schädlichen Einfluss auf die Scheidenhaut ausübt. Die Incision der Scheidenhaut mit gründlicher Entleerung derselben, wo nicht ein specieller Fall besondere Contraindication ergiebt, ist das einzig correcte Verfahren. Puncto Zeit und Ausführung sollte man sicher sein, dass eine weitergehende Blutung nicht mehr zu riskiren ist. In der Regel ist man in dieser Beziehung ausser Zweifel, weil bei jeder noch irgend bedeutenderen Blutung die Diagnose wegen des gleichzeitigen Scrotalhämatom zunächst nicht zu stellen ist.

Jedenfalls sollte die Erfahrung in Erinnerung bleiben, dass man bei blosser Punction viel öfter Bedenklichkeiten heraufbeschwört, wie die Folge zeigt, als bei Incision, bei deren Ausführung kein tödtlicher Ausgang bekannt geworden ist.

§. 120. Kann aus irgend einem Grunde die Incision nicht angewandt werden, so ist in Fällen von Hydrohämatocele die Punction mit folgender Jodinjection der blossen Punction entschieden vorzuziehen mit der Modification einer der Jodinjection vorhergehenden gründlichen 1%igen Carbolausspülung der Scheidenhaut.

Sechster Abschnitt.

Entzündungen der Scheidenhäute.

§. 121. Die Entzündungen der Scheidenhäute beziehen sich zunächst nur auf die Tunica vaginalis propria, und es ist nach Analogie mit der Bezeichnung der Entzündung der serösen Ueberzüge anderer Organe Periorchitis und Perispermatitis der kürzeste und demgemäss verständlichste Ausdruck. Der Samenstrang hat beim Erwachsenen sowohl wie beim Kinde normaliter keine seröse Höhle mehr, sondern nur Reste des frühern Processus vaginalis peritonei bleiben stellenweise sls Ueberzug desselben übrig und werden Sitz von Entzündungen.

Kapitel XX.

Periorchitis serosa fibrinosa (Hydrocele vaginalis acuta).

§. 122. Aetiologie. Diejenige acute Entzündung der Scheidenhaut, welche man am häufigsten zu Gesichte bekommt, ist die künstlich durch Jodinjection zu Wege gebrachte; auch andere chemische Einwirkungen auf die Innenfläche der Serosa veranlassen analoge Entzündungen, wie bei der Therapie der chronischen Periorchitis auseinandergesetzt werden soll.

§. 123. In zweiter Linie der Häufigkeit nach der künstlichen und auf chemischem Wege zu Stande gekommenen acuten serösen Entzündung steht die Periorchitis gonorrhoica. Dieselbe hat freilich in der Mehrzahl der Fälle nicht eine selbstständige Bedeutung, da sie mit der Entzündung des Samenstrangs und Hodens parallel geht und mit diesen zu behandeln ist. Indess ist es wichtig, derselben Beachtung zu schenken, weil sie Anlass zur Bildung von chronischen Entzündungen giebt.

§. 124. Eine dritte Ursache acuter Periorchitis sind Infectionskrankheiten, wie Scharlach (Henoch).

§. 125. Endlich geben Traumen, und zwar hauptsächlich Contusionen Anlass zu acuten Entzündungen. Dieses ist besonders der Fall, wenn schon vorher die Scheidenhaut nicht völlig normal gewesen ist, oder wenn frühere Entzündungen bestanden haben, namentlich gonorrhoische Epididymitis und Periorchitis. Abgesehen von diesen Fällen ist es meistens eine Quetschung, die zunächst den Nebenhoden betrifft, welche secundär acute oder subacute Entzündung der Scheidenhaut zu Stande bringt.

Bei kleinen Kindern entstehen Hydrocelen oft auch binnen wenigen

Tagen, ohne dass man eine greifbare Ursache dafür aufzufinden vermöchte; in einzelnen Fällen besteht Phimose.

§. 126. Pathologische Anatomie. Wir haben in zwei Fällen von chronischer Periorchitis serosa, welche gespalten werden sollten, einige Tage vorher eine Jodinjection vorgenommen und eine künstliche, acute, nicht infectiöse Periorchitis zu Stande gebracht. Es zeigte sich die Scheidenhauthöhle angefüllt mit einem trüben Serum mit Rundzellen und die Oberfläche der Serosa bedeckt mit lockeren gelben Fiebergerinnseln, welches sich leicht lösen liess, unter demselben die Serosa matt; an einzelnen Stellen zeigten sich kleine Granulationswärzchen.

Durch Excision wurde ein Stück der acut entzündeten Serosa zur histologischen Untersuchung gewonnen, welche von Langhans ausgeführt wurde, dessen Bericht wir im Original wiedergeben:

§. 127. „Nachdem durch Cohnheim festgestellt ist, dass die Exsudatzellen als ausgewanderte farblose Blutkörper anzusehen sind und die Versuche, auch die Bindegewebskörper als Quellen derselben nachzuweisen, zu keinem positiven Resultat geführt haben, sind es für die Entzündung der serösen Häute hauptsächlich zwei Punkte, welche das Interesse der Forscher erregen: die Entstehung des fibrinösen Exsudates und seine Beziehungen zur Serosa.

§. 128. Die erstere, wichtigere Frage ist eigentlich bis jetzt noch nicht ernstlich in Angriff genommen worden; allerdings hat man sich davon überzeugt, dass die verschiedensten Gewebe sich in Fibrin umwandeln können: das geschichtete Epithel der Rachenschleimhaut, das Bindegewebe, Wände der Blutgefässe; aber gerade der Umstand, dass immer die gleiche Form des Exsudats entsteht, mag dasselbe an Stelle von Epithel oder Bindegewebe getreten sein, oder mag es auf die Oberfläche der Schleimhaut sich ergossen haben, scheint mir mit Entschiedenheit darauf hinzuweisen, dass das Wesentliche bei der Fibrinbildung nicht in diesen Geweben, sondern in der Betheiligung eines dritten Elements, und zwar des Blutes zu suchen ist. In welcher Beziehung aber das Exsudatfibrin zu den Fibringeneratoren des Blutes steht, diese Frage durch Beobachtung zu lösen, hat man bis jetzt noch nicht unternommen. Der Weigert'schen Auffassung, dass das diphtheritische Netzwerk durch Zusammenfliessen von homogen und kernlos gewordenen, farblosen Blutkörpern sich bildet, kann ich nicht beitreten; wenigstens sieht man, wenn Kerne vorhanden sind, dieselben nie in dem Netze, sondern nur in den Maschen.

§. 129. Als vor mehr als zehn Jahren die bedeutenden Arbeiten von Al. Schmidt erschienen, welche den farblosen Blutkörpern eine sehr wesentliche Rolle bei der Bildung des Blutfibrins zutheilten, hegte ich die Hoffnung, dass der Process der Auflösung der farblosen Blutkörper, dessen directe Beobachtung bei der Blutgerinnung dem genannten Forscher nicht geglückt war und auch bis jetzt noch aussteht, bei der Gerinnung der Exsudate leichter festzustellen wäre. Leider hat sich diese Hoffnung nicht erfüllt. Erzeugt man bei einem

Kaninchen eine Pericarditis durch Injection von Jodtinctur, so findet man nach 20 Stunden schon deutliche fibrinöse Membranen der Serosa aufgelagert, von dem bekannten zierlichen reticulären Bau, die Balken des Reticulum schmal, ohne Kerne an den ebenfalls feinen Knotenpunkten, und auch fast alle Maschen leer, nur wenige Exsudatzellen in ihnen. Ausserdem findet sich eine nicht unerhebliche Menge einer klaren Flüssigkeit vor, welche ziemlich spät, selbst erst 10 oder 15 Minuten nach der Tödtung des Thieres gerinnt. Man hat also reichlich Gelegenheit, unter dem Mikroskope die Veränderungen der Exsudatzellen während der Ausscheidung des Fibrins zu verfolgen.

§. 130. Dieses Serum enthält zwei Formen von Zellen: kleinere, stärker glänzende, vereinzelt liegende Zellen mit zwei bis vier kleinen, im frischen Zustande fast unsichtbaren Kernen, welche nur träge und beschränkte Formveränderungen zeigen, dagegen lebhaft hin- und herwandern, und grosse blassere Zellen, welche sehr rasch zu Gruppen zusammentreten und von nun an wesentlich nur lebhafte Formveränderungen darbieten, ohne den Ort zu wechseln; sie werden eckig, senden zahlreiche feine Cilien aus, breiten sich platt auf dem Objectträger aus, so dass sie dem Auge durch Blässe sich fast entziehen, scheinen zusammenzufliessen, trennen sich aber wieder u s. w., bis die feinen und blassen Fibrinfäden deutlich werden, und auch später bleiben alle diese Zellen sichtbar, ihre Form- und Ortsveränderungen werden träge, aber niemals habe ich gesehen, dass eine zu Grunde ging. Nur in den grössern sieht man kleine Kugeln einer ganz hellen Substanz auftreten, welche an den Rand gelangen und sich loslösen können, eine Erscheinung, wie sie in den letzten Jahren von zahlreichen Beobachtern bei der Blutgerinnung mitgetheilt wurde. Auch enge und constante Beziehungen der Fibrinfäden zu den Zellen konnte ich nicht erkennen; indess gehe ich nicht weiter hierauf ein, da ein sehr wesentliches Hinderniss, die ausserordentliche Blässe der ersten Fibrinfäden, die Beobachtung nach dieser Richtung sehr unsicher macht.

§. 131. Für das Studium der acuten fibrinösen Periorchitis standen mir 2 kleine Stücke des parietalen Blattes zur Verfügung, welche 3 Tage nach einer Jodinjection in Hydrocele excidirt worden waren. Sie wurden in Alkohol erhärtet und nach Einbettung in Celloidin und Färbung mit Pikro- und Boraxcarmin, sowie Gentianaviolett untersucht. Die Untersuchung beschränkte sich daher auf die morphologischen Verhältnisse des Exsudates und namentlich seine Beziehungen zur Serosa. Buhl hat bekanntlich zuerst in einer grossen, planmässig durchgeführten Arbeit den Beweis geliefert, dass die fibrinöse Pseudomembran der serösen Häute gewöhnlich die umgewandelte, oberste Schicht der Serosa, ‚das über die Grenzen derselben emporwachsende, jugendlich wuchernde Bindegewebe darstellt.' Er beweist diess durch den continuirlichen Zusammenhang der tieferen Exsudatlager mit dem noch erkennbaren Bindegewebe, sowie durch das Vorhandensein von Blutcapillaren in dem Exsudat.

§. 132. Wer nur einigermassen häufig die fibrinösen Entzündungen der serösen Häute beim Menschen untersucht hat, wird auf Bilder ge-

stossen sein, die mit der Ansicht Buhl's übereinstimmen, besonders an dem Pericard. Sein Bindegewebe lockert sich an solchen Stellen zu einem Reticulum auf mit sehr weiten Maschen, die meist leer sind oder nur wenige Lymphkörper enthalten, meist in der Richtung des emporsteigenden Exsudatstroms in die Länge gezogen, die fibrinöse Umwandelung wird daran erkennbar, dass plötzlich die feinen, fibrillären Balken sehr stark, aber ungleichmässig aufquellen, also dick und unförmlich werden; ihr Lichtbrechungsvermögen nimmt zu, sie quellen bei Essigsäure ungemein auf und tingiren sich stark und gleichmässig mit Carmin und andern Farbstoffen.

§. 133. Das Bild, welches ich bei Periorchitis erhielt, stimmt im Wesentlichen damit überein. Das Exsudat zeigt sich an Schnitten entweder in Form von pilzförmigen Erhabenheiten oder von ausgedehnten, parallel übereinandergeschichteten Membranen; an andern Stellen erscheint die tiefer liegende Oberfläche glatt, wie normal; indess auch hier findet sich eine dünne fibrinöse Schicht in Form eines schmalen, mit Pikrocarmin sich stark gelb färbenden Saums, der die Oberfläche der Serosa bildet und am Rande der Erhabenheiten auf sie übergeht, um rasch mit ihrem Gewebe zu verschmelzen.

§. 134. Die Untersuchung mit stärkerer Vergrösserung zeigt Folgendes:

An den tiefern Schichten der Serosa sieht man von der Tiefe nach oben zu fortschreitend eine Auflockerung des Bindegewebes, so dass seine netzförmig verbundenen Bündel durch Maschen voneinander getrennt werden, welche unten lang und schmal sind und nach oben sich stark verbreitern; ferner ein Anschwellen seiner Zellen, die zu breiten, protoplasmareichen Spindeln mit grossem, bläschenförmigem Kern sich umwandeln, und den Bindegewebsbündeln dicht anliegen oder auch mitten durch die Maschen hindurchziehen; starke Erweiterung und Füllung der Blutgefässe mit erheblicher Schwellung ihres Endothels, das Gleiche an den Lymphgefässen und schliesslich eine nicht hochgradige, gleichmässige oder auch herdweise Infiltration des Stromas mit Lymphkörpern, welche 3—4 kleine, dunkle Kerne enthalten.

§. 135. Was nun das Exsudat selbst betrifft, so liegt an dem glatten, gelben Saum das Endothel der Serosa nicht auf, sondern findet sich abgehoben in gefalteten Membranen in dem angrenzenden Celloidin. Sein Protoplasma ist homogen und etwas glänzender als normal, seine Kerne dagegen sehr stark glänzend, homogen, für die gelbe Farbe der Pikrinsäure sehr empfänglich, während sie andere Farbstoffe nicht mehr annehmen. Das Endothel ist also abgestorben, vielleicht in fibrinöser Umwandlung begriffen, und jedenfalls liegt der gelbe Saum des Exsudats unter demselben. Wir werden sehen, dass an andern Stellen das Endothel unter dem Exsudat sich findet.

§. 136. Der gelbe Saum selbst ist nicht auf den ersten Blick als ein Theil der Serosa zu erkennen, denn die grossen Kerne der Bindegewebszellen fehlen, und nach unten schiebt sich zwischen ihm und dem noch deutlichen Bindegewebe eine Reihe von Eiterkörpern

ein, welche ihn nach dem letztern hin abzugrenzen scheint; auch ist seine Grundsubstanz meist homogen oder blasskörnig. Allein seine Bedeutung als oberste Schicht der Serosa tritt daran hervor, dass er an manchen Stellen seine der Oberfläche parallelen Streifen darbietet, die zum Theil noch den wellenförmigen Verlauf der Bindegewebsfibrillen haben. Auch laufen deutlich innerhalb der Reihe von Eiterkörpern zwischen denselben Fibrillenbündel von der Tiefe nach oben, um in den gelben Saum sich einzusenken. Namentlich sieht man diesen Uebergang da, wo der Saum dicker wird; denn diess erfolgt manchmal durch Eingreifen desselben in die Tiefe; hier gehen die welligen Fibrillenbündel fast ohne ihren Verlauf zu ändern oder nur mit einer leichten Biegung nach aufwärts in die fibrinöse Masse über. Von Kernen sieht man in dem Saum nur wenige, von sehr lang gestreckter Gestalt, stark gefärbt, offenbar Kerne von Eiterkörpern, welche in schmalen, spindelförmigen, der Oberfläche parallelen Spalten liegen.

§. 137. Die dickeren Exsudatmassen sind ebenfalls zum Theil als umgewandelte Serosa anzusehen; doch quellen sie auch hie und da über die Oberfläche hervor, und so, dass unter ihnen noch das Endothel sich findet, allerdings in einer Weise verändert, wie ich diess gleich für die Zellen des Stromas schildern werde. Die letztern zeigen nämlich auf das deutlichste, dass wenigstens die tiefern Schichten des Exsudates als umgewandeltes Bindegewebe anzusehen sind. An der Grenze desselben sind die stark angeschwollenen Zellen des Stromas an ihrer Form und dem Kern noch leicht erkennbar, aber schon verändert. Ihr Protoplasma ist stark glänzend, homogen, ihr grosser, ovaler Kern färbt sich nur noch schwach oder gar nicht mehr, ja vielfach ist er nur noch durch einen hellen, ein Paar Körnchen einschliessenden Fleck angedeutet, oder auch ganz verschwunden, so dass die Zelle eine völlig homogene, stark glänzende Scholle bildet. Diese fliessen nun untereinander, sowie mit dem spärlichen Stroma zusammen, oft bevor die Kerne völlig geschwunden sind, und dann sieht man in den tiefern Schichten des Exsudates diese grossen ovalen, ungefärbten, selbst noch mit Kernkörperchen versehenen Kerne in regelmässigen Abständen in dem stark glänzenden Fibrin liegen, das sich in nichts von dem glänzenden Protoplasma der benachbarten Zellen unterscheidet. Es bedarf wohl kaum der Erwähnung, dass diese Veränderungen ganz denen entsprechen, welche Weigert zuerst an den geschichteten Epithelien bei Pocken und Diphtheritis schilderte. Auch farblose Blutkörper scheinen diese Umwandlung einzugehen, wenigstens sieht man auch solche homogene Schollen, noch mit einem hellen oder selbst gefärbten Fleck im Innern, von viel geringerer Grösse, die am besten in dieser Weise aufgefasst werden können. Indess ist diess so selten, dass ich nicht die Hauptmasse des Exsudates von ihnen ableiten kann.

§. 138. Ich komme schliesslich zu der Morphologie des Exsudates selbst. Es besteht aus Grundsubstanz oder Fibrin, Kernen und Zellen. Fibrin und Zellen stehen in einem Verhältniss der gegenseitigen Ausschliessung. Wo viel Eiterkörper, ist das Fibrin auf schmale Bänder beschränkt, und wo letzteres stark ausgebildet ist, sind die Zellen spärlich und meist nur durch ihre Kerne vertreten,

während ihr Protoplasma verschwunden, d. h. wohl bei der Bildung des Fibrins aufgebraucht ist. Das Fibrin bildet entweder grössere, glänzende, homogene Massen mit unregelmässigen kernhaltigen Spalten oder schmälere Bänder von wechselnder Form, die untereinander zusammenhängen, zu äusserst am Rande völlig homogen sind und glänzen, im Innern aber mattkörnig aussehen. Oder auch grössere Massen können körnig aussehen; in der Regel zeigt aber stärkere Vergrösserung, dass hier ein sehr feiner reticulärer Bau vorliegt. An anderen Stellen (Fig. 20) findet man die Spalten zwischen solchen fibrinösen Membranen mit einer Masse, die bei schwacher Vergrösserung eigenthümlich grobkörnig aussieht. Die Körner, etwa von 0,002 m Durchmesser,

Fig. 20.

Periorchitis fibrinosa, 300/1; 3 Tage nach einer Jodinjection in Hydrocele.

hängen zusammen und sind meist nur die optischen Durchschnitte und Auftreibungen von netzförmig verbundenen Balken, deren äussere Conturen ein eigenthümlich knorriges Aussehen darbieten; sie sind völlig structurlos und sehr stark glänzend. Stellenweise fliessen diese Balken fast völlig zusammen; nur ganz feine sternförmige Spältchen grenzen in der homogenen Masse kleine kugelige Abtheilungen ab, etwa von der Grösse von Lymphkörpern oder ihren Kernen. Es entspricht diese Substanz in ihrem optischen Verhalten dem Recklinghausen'schen Hyalin. Ihr chemisches Verhalten habe ich im frischen Zustande nicht untersucht. Nach längerer Erhärtung in Alkohol waren sie sehr resistent, wie übrigens auch die blasseren, homogenen oder reticulären Formen des Fibrins, wie auch die glänzenden Balken des diphtheritischen Netzwerkes, welche in frischem Zustande gegenüber Essigsäure und Alkalien sich ganz ebenso verhalten wie die andern Formen des Fibrins."

§. 139. Ganz analog sind die Veränderungen, welche die acute Orchitis und Epididymitis bewirkt, obschon man bei der Punction gelegentlich eine rein seröse Flüssigkeit findet. Die Fibringerinnsel bleiben eben öfter bei der Punction in der Scheidenhaut zurück. Das seröse Exsudat ist ausserordentlich reich an Eiweiss, so dass es beim Erhitzen vollständig gerinnt.

§. 140. Curling hat ebenfalls mehrere Fälle von acuter Periorchitis zu untersuchen Gelegenheit gehabt und die fibrinöse Exsudation, unter welcher er die Serosa völlig glatt, aber injicirt fand, constatiren können. In einzelnen Fällen war das bräunliche Serum in die Maschen der fibrinösen, lockern, Waben ähnlichen Schicht eingeschlossen. Aehnlichen Befund verzeichnet Blasius. In dem perivaginalen Zellgewebe zeigt sich seröse Infiltration.

§. 141. Symptomatologie. Die acute seröse Periorchitis zeigt die gewöhnlichen Erscheinungen der Entzündung mit leichter, diffuser Röthung der Scrotalhaut, ausgesprochenem Oedem, das am Scrotum bei jeder Gelegenheit einen sehr hohen Grad erreicht. Die Schwellung deckt den vordern Umfang des Hodens bis über den obern und untern Pol und die Seitenflächen; sie zeigt weichelastische Consistenz und sehr starke Empfindlichkeit, ganz besonders gegen die Cauda Epididymidis zu. Bei stärkerer Spannung ist die Anschwellung prall-elastisch, Fluctuation nicht evident, Durchscheinenheit ist bei geringem Gehalt an Fibrin deutlich, bei starkem Fibringehalt fehlt sie. Characteristisch ist die Form der Schwellung: ein von den Seiten her abgeplattetes Oval. In einem gewissen Stadium, namentlich im Ablaufsstadium, ist weiche Crepitation nachweislich, Folge der Zerdrückbarkeit des Fibrins und der Reibung der gelockerten Serosaflächen.

§. 142. Die Differentialdiagnose gegenüber den Entzündungen des Hodens und Nebenhodens selber soll bei den betreffenden Kapiteln besprochen werden. Bemerkenswerth für die acute seröse Entzündung ist immer der entschiedene Einfluss aller mechanischen Massnahmen auf die Intensität der Entzündungserscheinungen: Ruhe, Hochlagerung, Vermeidung aller Schädlichkeiten bringen die entzündlichen Erscheinungen zum guten Theil zurück. Das Fieber erreicht keinen hohen Grad, hält sich meistens nur 1—2 Tage zwischen 38—39° Abends mit regelmässigen Morgenremissionen.

§. 143. Das Verhalten des Fiebers kann gegenüber dem Haematoma tunicae vagin. in's Gewicht fallen; dazu kommt, dass der Bluterguss in der Regel viel rapider die volle Grösse der Geschwulst erreicht, als diess bei dem entzündlichen Ergusse der Fall ist; ferner, dass bei Bluterguss öfter subcutane Ekchymosen auftreten; das entzündliche Oedem ist bei der Periorchitis ungleich ausgesprochener.

§. 144. Prognose. Der entzündliche Erguss mit den acuten Erscheinungen bildet sich bei Periorchitis acuta serosa unter blosser Abhaltung der Schädlichkeiten spontan innerhalb 14 Tagen zurück, öfter noch rascher. Allein bei jeder stärkern fibrinösen Exsudation

kommt es zur Verklebung der Scheidenhautflächen und zu Verdickungen der Serosa. Es ist kaum zu bezweifeln, dass derartige Verdickungen und Verwachsungen dem normalen Volumenwechsel des Hodens und daher seiner functionellen Thätigkeit ungünstig sein müssen. Desshalb ist diess nicht ein erwünschter Ausgang; immerhin sind die nachtheiligen Folgen derartiger anatomischer Veränderungen in hohem Masse von dem Grade derselben abhängig, und es hat desshalb die Therapie auf möglichste Beschränkung jener Folgezustände der Intensität noch Bedacht zu nehmen.

§. 145. Noch wichtiger beim Stellen der Indication für die Therapie ist die Thatsache, dass ein guter Theil der chronisch-serösen Entzündungen der Scheidenhaut sich auf einen acuten Anfang zurückführen lassen, indem die acute Entzündung vorbeigeht und über kurz oder lang eine neue Schwellung sich einstellt mit serösem Erguss. Wie das Auftreten der chronischen serösen Exsudation mit den geschilderten anatomischen Veränderungen der Serosa durch acute Entzündung in Zusammenhang zu bringen ist, soll im Kapitel der chronischen serösen Periorchitis besprochen werden.

§. 146. Therapie. Für die Zurückbildung der acut-entzündlichen Erscheinungen genügt vollständig die Abhaltung von Schädlichkeiten, ruhige Lage und Hochlagerung des Scrotum; bei intensivem Schmerz ist die Eisblase wirksam. Für die Fälle, wo eine einmalige, momentan wirksame Schädlichkeit die Entzündung bewirkte, zumal also bei mechanischen und chemischen Ursachen, genügt diese Therapie, um eine weitergehende Exsudation zu verhindern und die Folgen der eingetretenen anatomischen Veränderungen der Serosa auf das möglichst geringe Mass zu beschränken.

Weitaus am besten wird ein solcher Patient für 14 Tage das Bett hüten, wo diess nicht möglich ist, ein gut liegendes gepolstertes Suspensorium tragen.

§. 147. Mit Rücksicht auf den häufigen Ausgang in das chronische Stadium ist es aber wünschenswerth, das Gleichgewicht von Transsudation und Resorption möglichst rasch durch Verminderung des Innendrucks in der Scheidenhauthöhle wieder herzustellen durch Entleerung der Flüssigkeit. Eine solche Entleerung kann mit einem dünnen Ansatz einer Pravaz'schen Spritze geschehen, ohne den geringsten Nachtheil, in der Voraussetzung gehöriger Desinfection des Instrumentes. Dagegen muss man sich selbstverständlich wohl hüten, eine Injection von chemisch reizender Flüssigkeit, wie Jodtinctur u. s. w., auszuführen, da dadurch die Entzündung gesteigert wird.

§. 148. Anders muss unser Verhalten sein bei fortwirkender Ursache der Entzündung. Speciell bei nachweislich infectiösen Fällen, aber überhaupt bei allen Fällen, wo nach blosser Punction der Erguss sich wieder ansammelt, factisch bei der Mehrzahl der Fälle seröser acuter Periorchitis erscheint es sehr zweckmässig, zur Sicherung einer raschen Heilung, eine Ausspülung mit einem Desinficiens vorzunehmen, speciell mit 5%iger klarer Carbollösung oder 1%iger Sub-

limatlösung. Dabei kann das Einlegen eines Drainrohres für einige Tage nöthig werden.

§. 149. Wo sich bei kurz vorher bestandener Entzündung neue entzündliche Erscheinungen hinzugesellen, ist es gerathen, durch Incision die Ansammlung zu entleeren und sich dabei von dem Zustand der Scheidenhaut zu überzeugen. Es liegt in solchen Fällen nahe, eine Erkrankung von Hoden oder Nebenhoden selber anzunehmen, oder überhaupt eine fortwirkende Ursache, wenn es auch bloss ein Gerinnsel ist, welches entfernt werden muss.

Kapitel XXI.

Periorchitis purulenta (Pyocele vaginalis acuta).

§. 150. Aetiologie. Die eiterigen Entzündungen der Scheidenhaut treten in der überwiegenden Mehrzahl der Fälle nur ein bei schon bestehender früherer Erkrankung der Scheidenhaut selber oder der von ihr eingeschlossenen Organe. Am häufigsten sind sie bei vorangehender Periorchitis haemorrhagica. Hier treten sie vielfach ohne bekannte oder doch bei sehr ungenügender äusserer Veranlassung auf. Derartige Fälle haben wir in unserer ersten Auflage erwähnt (erste Auflage, S. 75, Fall von Langenbeck und Smith). Auch wir haben seither mehrere derartige Fälle zu beobachten Gelegenheit gehabt. In diesen Fällen liegt am nächsten, anzunehmen, dass die entzündungserregende Schädlichkeit aus andern Organen, wie z. B. den Verdauungswegen verschleppt worden sei, zumal bei gleichzeitigen neuen Blutergüssen in die Scheidenhauthöhle.

§. 151. Häufiger als diese „spontane“ eiterige Entzündung tritt eine solche nach Verletzung auf, aber auch hier bildet sie sich am häufigsten bei bereits bestehender Erkrankung der Scheidenhaut, speciell wieder der Periorchitis haemorrhagica; einfache Punctionen ohne antiseptische Cautelen haben mit Vorliebe Anlass zur eiterigen Periorchitis gegeben. Derartige Fälle sind von Socin, Demme und vielen andern Autoren angeführt worden (erste Auflage, S. 76). Natürlich können auch beliebig anderweitige Verletzungen der Scheidenhaut, wenn dabei Infectionsstoffe eindringen, zu eiteriger Entzündung führen.

§. 152. Fortleitung von intensiver Tripperhodenentzündung hat ebenfalls schon Anlass gegeben zu eiteriger Periorchitis. Traumen ohne Verwundung geben nur Anstoss zur Eiterung in der Scheidenhaut, wenn nach früherer Tripperentzündung oder infectiöser Erkrankung überhaupt bereits Veränderungen in dem Gewebe des Nebenhodens und der Scheidenhaut stattgefunden haben (erste Auflage, S. 76, Fälle von Baudens und Nélaton). Höchst selten verhältnissmässig ist eine Periorchitis purulenta die Folge von infectiöser Allgemeinerkrankung und dann meistens nur bei ausserordentlich zahlreichen eiterigen Metastasen in den serösen Höhlen (erste Auflage, Fall von Eberth).

§. 153. Pathologisch-Anatomisches. Wir können uns für die Schilderung des histologischen Befundes einfach auf die bei der acuten sero-fibrinösen Entzündung gegebene Darstellung beziehen. Nur ist das Exsudat bei der eiterigen Periorchitis durch den reichlichen Gehalt an Rundzellen ausgezeichnet, von intensiv gelber Farbe und mit sehr zahlreichen Fibringerinnseln sowohl in dem eiterigen Erguss als in Form von Fetzen und Membranen der Wand anklebend. Unter diesem fetzigen Belag ist die Wand intensiv geröthet, nirgends mehr glatt. Das subseröse Bindegewebe ist stark ödematös infiltrirt. Hat die Entzündung aber länger gedauert, so findet man die Scheidenhaut perforirt in Form einer Oeffnung mit zerfetzten Rändern und die sulzig infiltrirte missfarbige Unterhaut ist Sitz von Abscessen.

§. 154. Symptomatologie. Das Auftreten und der Verlauf der eiterigen Scheidenhautentzündung ist demjenigen der serösen analog, nur ist die Intensität der Symptome viel stärker; namentlich ist es ein höherer Fiebergrad und längeres Anhalten des Fiebers, welches nach vorübergehendem Abfall wieder recidivirt, zumal wenn es zur Perforation der Scheidenhaut und Erguss des Eiters in die Unterhaut kommt. Die ödematöse Schwellung des Scrotum sowie die Druckempfindlichkeit sind sehr viel ausgesprochener als bei der serösen Form. Auch spontane Schmerzen in der Leiste, sogar im Bauch können hier hinzutreten, wie sie bei Orchiten öfter angetroffen werden.

Bei tiefem Druck ist an einzelnen Stellen Fibrinknistern nachweislich. Besonders intensiv werden die localen Entzündungserscheinungen, wenn es bei spontanem Verlauf zur Perforation der Scheidenhaut und Erguss in die Unterhaut kommt.

§. 155. Verlauf. Bei jeder eiterigen, speciell bei septischer Entzündung durch directes Eindringen von Infectionsstoffen besteht eine unmittelbare Gefahr darin, dass sie Anlass giebt zur Phlegmone scroti. Des Weiteren kann ein Ergriffenwerden des Processus vaginalis peritonei durch Fortleitung der Entzündung auf das Bauchfell oder Fortleitung in das lockere Zellgewebe des Samenstrangs mit Bildung intra-abdominaler subseröser Abscesse und endlich Uebergreifen auf die grösseren Venen mit Bildung eiteriger Thromben Gefahr bringen. In der Regel kommt es ohne Therapie zu spontanem Aufbruch, Fistelbildung und schliesslich zur Ausheilung.

§. 156. Behandlung. Bei der Gefahr einer Ausbreitung der eiterigen Entzündung hat die zuwartende Behandlung keine Berechtigung, da sie ohnehin im günstigsten Fall den Process in die Länge zieht; es ist vielmehr eine sofortige Entleerung des eiterigen Exsudats durch ergiebige Incision herbeizuführen. Dazu soll unter allen Umständen ein gründliches Auswaschen und Abfegen der Scheidenhauthöhle hinzukommen: bei der rein eiterigen Form am besten mit schwacher Chlorzinklösung (2‰). Diese hat den Vortheil, durch die Veränderung, speciell Aetzung der Wand weiteres Eindringen der Infectionsstoffe unmöglich zu machen. Natürlich ist auch die Anwendung der 5%igen Carbol- und 1‰igen Sublimatlösung mit gründlicher Entfernung aller auf- und eingelagerten Fibringerinnsel am

Platze. Bei Perforation in die Unterhaut wird am besten, wie schon bei der Phlegmone scroti erwähnt, das infiltrirte, subcutane, lockere Zellgewebe ergiebig excidirt.

Die weitere Behandlung wird geleistet mit Naht und zahlreichen Drains in alle Recessus oder mit Anlegung einer Secundärnaht, welche erst bei völliger Sicherung der Desinfection nach 1—2 Tagen angelegt wird, nachdem man zunächst eine antiseptische Tamponade, sei es mit öfters erneuerten Sublimatcompressen oder bequemer mit Jodoformgaze, hat eintreten lassen.

§. 157a. Nur bei subacutem Verlauf und bei nicht bekannter bloss vorübergehend wirksamer Ursache kann man unter Umständen die blosse Punction machen und mit Chlorzinkausspülung sich begnügen. Bei bereits vorher bestehenden Verdickungen der Scheidenhaut ist dieses Verfahren nicht zulässig. Die gründliche Ausspülung ist dabei ein wesentlicher Theil der Behandlung. Nach der Spülung ist für 24 Stunden ein kurzes Drainrohr einzulegen.

Anhang.

§. 157b. Wir bringen nur im Anhang zu den acuten Entzündungen eine Form, welche Zeissl als Periorchitis idiopathica circumscripta bezeichnet hat. Da er selber nur 3 Fälle beobachtete und seither keine weitern Beobachtungen ähnlicher Art beigebracht worden sind, so ist es wahrscheinlich, dass seine Fälle nur eine Varietät der Periorchitis sero-fibrinosa oder purulenta darstellen, deren Eigenthümlichkeiten bedingt sind durch das Vorhandensein von frühern Adhäsionen in der Scheidenhauthöhle. Zeissl giebt von dem Leiden folgende Schilderung:

Ohne jegliche Veranlassung (weder Trauma, noch Syphilis, noch fortgeleitete Entzündung liess sich nachweisen) tritt an einer oder mehreren Stellen des Hodens eine hasel- bis wallnussgrosse Schmerzhaftigkeit auf. Gewöhnlich geschieht diess vorne am Scrotum, dem Caput epididymidis gegenüber. Daselbst entsteht allmählig eine flache Erhebung mit Röthung und hoher Empfindlichkeit. Nach 3—4 Wochen stellt sich Fluctuation ein und beim Einstich fliesst trüb-seröse oder eiterige Flüssigkeit ab. Die Sonde gelangt in eine abgeschlossene Höhle. Die Eiterung dauert 6—8 Wochen und die Heilung erfolgt mit unmerklicher oder eingezogener Narbe. Ohne Behandlung erfolgt der Durchbruch erst nach 10—11 Wochen. Der Hode leidet nicht mit, ist nicht empfindlich. Nur bei grossen Eiterherden an der Umschlagsstelle der Tunica vaginalis ist der Schweif des Nebenhodens vergrössert, schwillt aber mit Heilung der Abscesse auf die normale Grösse ab.

Kapitel XXII.

Perispermatitis serosa acuta (Hydrocele acuta funiculi spermatici).

§. 158. Aetiologie. Da es sich bei dem serösen Ueberzug des Samenstrangs bloss um abnorme Ueberbleibsel des fötalen Processus vaginalis peritonei handelt, so ist bei der acuten Entzündung dieser Serosareste zu unterscheiden zwischen denjenigen Fällen, wo bei einer vorher bereits bestehenden Flüssigkeitsansammlung in einem derartigen Ueberbleibsel entzündliche Erscheinungen hinzutreten, und solchen Fällen, da plötzlich mit der acuten Entzündung die Geschwulst auftritt, von welcher vorher nichts beobachtet worden war.

§. 159. Diejenigen Fälle, bei denen plötzlich circumscripte Hydrocele des Samenstrangs auftritt, sind verhältnissmässig häufig. Seit unserer ersten Auflage haben wir eine ziemliche Zahl von Fällen zu Gesichte bekommen, namentlich bei Kindern.

§. 160. Es ist schwierig, sich für derartiges plötzliches Auftreten der acuten Hydrocele eine Erklärung zu geben. Am wahrscheinlichsten ist es, dass auch hier schon vorher kleine Flüssigkeitsansammlungen in den Resten des Proc. vaginalis peritonei bestanden haben, welche im Bereich des Leistencanals und unter dem Einfluss der Bauchpresse mechanischen Schädlichkeiten ausgesetzt waren; anderseits kann, namentlich in Fällen, wo eine Anstrengung der Bauchpresse Anlass zu dem acuten Auftreten einer Perispermatitis acuta giebt, eine Communication zwischen der Serosa des Samenstrangs und des Peritoneums übrig geblieben sein, wie Cloquet und Curling nachgewiesen haben, wobei das plötzliche Auspressen des Serum auf rein mechanischem Wege durch Zerrung und Einklemmung der Serosa eine Entzündung hervorruft. Für die Erklärung, dass in Fällen plötzlichen Auftretens einer Hydrocele des Samenstrangs schon vorher eine mit dem Peritoneum communicirende seröse Höhle bestanden habe, bildet die Thatsache eine Stütze, dass in diesen Fällen häufig, wie ich es selbst mehrfach gesehen habe, eine stielartige Fortsetzung der Geschwulst in den Leistencanal sich nachweisen lässt.

Auch Hydrocelen des Samenstrangs können endlich entstehen durch leichte Entzündungen längs dem Zellgewebe des Samenstrangs, wie sie als Folge von Erkrankungen im Bereich der Urethra, des Blasenhalses, der Samenblasen und Prostata vorkommen und bei Fortleitung auf das Scrotum, wie früher beschrieben, zu entzündlichem Oedem des letzteren Veranlassung geben können.

§. 161. Pathologisch-Anatomisches. Hier ist zu erwähnen, dass in der Mehrzahl der bis jetzt beobachteten Fälle die Flüssigkeit rein serös gewesen ist oder serös-blutig, nicht mit Fibrinflocken vermischt und nicht getrübt durch Rundzellen, wie bei der Periorchitis acuta. Es mag diess damit zusammenhängen, dass hier fast aus-

schliesslich mechanische Schädlichkeiten den Anstoss zum Zustandekommen der Entzündung geben.

Indess giebt es auch Fälle, wo starke Trübung durch Rundzellen besteht und ist das Punctionsergebniss nicht Beweis, dass nicht doch ab und zu Fibrinniederschläge sich gebildet haben. Gelegentlich ist das Exsudat serös-blutig (Fall Scherer).

§. 162. Symptomatologie. Es sind besonders die acuten, ohne vorherige Veränderungen auftretenden Hydrocelen, welche der Diagnose Schwierigkeiten machen. Das plötzliche Auftreten einer circumscripten, prallen Schwellung in der Leiste, unter intensivem Schmerz, mit Druckempfindlichkeit veranlassen zunächst, an eingeklemmte Hernien zu denken. Diess ist ganz besonders der Fall bei gleichzeitigem Erbrechen oder gar Kothbrechen mit Collaps und Stuhlverstopfung (hieher gehörende Fälle sind von Socin, Pott, Bryant, Curling, Syme, Robert und Starke beobachtet worden), wie in dem Falle von Scherer[1]). Die Verwechselung mit einer eingeklemmten Hernie wird noch leichter, wenn eine stielartige Fortsetzung in den Leistencanal hinein besteht, wie man sie mehrfach beobachtet hat. Auch wir haben derartige Fälle zu Gesichte bekommen. Die Fortsetzung wird durch das Offenbleiben des Processus vaginalis peritonei in den Leistencanal hinein bewerkstelligt. Gerade die Einklemmung dieser stielartigen Fortsetzung in den Leistencanal mag auch zu den eigentlichen Incarcerationserscheinungen Anlass geben, namentlich wenn Auftreibung des Leibs, Erbrechen und Collaps dabei sind.

§. 163. Die Unterscheidung von eingeklemmter Hernie und die positive Diagnose einer Hydrocele acuta beruht auf der Abgrenzbarkeit der Geschwulst nach oben, der auffällig prallen Spannung neben relativ leichter Beweglichkeit der Geschwulst; ferner ist die Hydrocele acuta verhältnissmässig viel häufiger zu beobachten bei Kindern, bei denen eingeklemmte Hernien selten sind, und in einer grösseren Zahl von Fällen kann man Durchscheinenheit mit Sicherheit nachweisen. Immerhin ist dieses in den Fällen von Scherer und Starke, wie ausdrücklich hervorgehoben wird, nicht möglich gewesen. Nicht zu vernachlässigen für die Differentialdiagnose ist die Verabreichung von Laxantien, welche die Durchgängigkeit des Darmes zeigen. Fehlt auch die Laxantienwirkung und ist die Geschwulst unbeweglich, wie im Fall von Starke, so wird eine Explorativincision das sicherste Mittel der Entscheidung sein. In denjenigen Fällen, in welchen eine Hydrocele funiculi acuta auftritt ohne Störung des Allgemeinbefindens, ist das Fehlen begleitender Erscheinungen der beste Anhaltspunkt zur Differentialdiagnose gegenüber eingeklemmter Hernie. Die Geschwulst ist in diesen Fällen wenig schmerzhaft, obschon sie auch hier, wie wir aus eigener Beobachtung mittheilen können, eine trüb-seröse Flüssigkeit mit zahlreichen Rundzellen enthält. Endlich fällt gegenüber Hernie noch in's Gewicht, dass spontan in kürzester Zeit die Symptome der acuten Hydrocele abnehmen, zumal die Druckempfindlichkeit der kleinen ovalen Anschwellung.

[1]) Scherer, Deutsche militärärztliche Zeitschrift. 1881.

§. 164. In einigen Fällen tritt die acute Hydrocele als Complication von acuten intraperitonealen Leiden auf, und dann kann eine Differentialdiagnose sehr erschwert werden.

§. 165. Behandlung. Sobald die Diagnose mit Sicherheit gestellt ist, so darf hier im Gegensatz zu der acuten serösen Periorchitis als Regel eine exspectative Behandlung eingeleitet werden mit Ruhe, kalten Umschlägen, Opium bei Schmerzen und davon abhängigen Erscheinungen Seitens des Abdomens. Die Berechtigung zu diesem Vorgehen ist nur dem rein serösen Erguss und der meist rein mechanischen, vorübergehend wirksamen Ursache des Zustandekommens desselben entnommen. Auch ist die Art, wie die Ausheilung zu Stande kommt, ohne Wichtigkeit, da eine functionelle Beeinträchtigung des Samenstrangs nicht in Frage kommt.

§. 166. Jedenfalls wird aber auch hier durch eine Punction mit einem gut desinficirten Ansatz einer Pravaz'schen Spritze der Schmerz durch Verminderung der Spannung rascher als durch alle andern Mittel beseitigt. Eine Punction bleibt ferner das sicherste Mittel, zumal mit folgender Carbolspülung, zur Erzielung rascher und radicaler Heilung. Dieselbe soll in allen den Fällen stattfinden, wo eine schon früher bestandene Hydrocele im Bereiche des Samenstrangs sich plötzlich entzündet hat. Jodinjectionen sind auch hier durchaus zu verwerfen, da bei bereits bestehender acuter nicht infectiöser Entzündung weitere Steigerung derselben keine Berechtigung hat.

Kapitel XXIII.

Perispermatitis acuta purulenta.

§. 167. Eine eiterige Entzündung eines sackförmigen Residuum des Processus vaginalis peritonei kommt fast ausschliesslich vor bei bereits vorher bestehender Samenstranghydrocele, namentlich bei Hämatocele des Samenstrangs, sei es spontan oder sei es, wie es häufiger ist, in Folge äusserer Einwirkung. Wir werden das Nähere darüber als Anhang der Besprechung der Perispermatitis haemorrhagica behandeln. Da der Samenstrang bei Weitem nicht so oft wie der Hode und Nebenhode Sitz längerdauernder infectiöser Entzündung ist, so kommt auch eine fortgeleitete eiterige Entzündung auf die ihn bedeckenden Reste selten in Frage, und wenn sie einmal zu Stande kommt, so hat sie gegenüber der Schwere der Affection, wie sie die eiterige Samenstrangentzündung darstellt, bloss eine nebensächliche Bedeutung.

Kapitel XXIV.

Periorchitis chronica serosa (Hydrocele testis, Hydrocele vaginalis testis).

§. 168. Die chronische seröse Periorchitis ist die häufigste pathologische Veränderung, welche die männlichen Geschlechtsdrüsen betrifft. In dem grossen Topf der „Hydrocele" wurden bis in die neueste Zeit fast alle chronischen und acuten Affectionen der Scheidenhaut mit Ausnahme der Geschwülste zusammengeworfen, während nun alle diesc Formen gesichtet und andern Abschnitten zugetheilt sind.

§. 169. Pathologisch-Anatomisches. Der Erguss, wie er die Periorchitis serosa chronica characterisirt, unterscheidet sich im ersten Augenblick nicht von dem Transsudat, wie es bei Stauung vorkommt. Es handelt sich um eine rein seröse Flüssigkeit von grünlicher Farbe, gewöhnlich ganz klar, ohne oder jedenfalls mit nicht mehr geformten Elementen, als sie Quincke in einigen Transsudaten gefunden hat, gelegentlich mit einigen Endothelien, weissen und rothen Blutkörperchen. Auch chemisch steht die Flüssigkeit der Ascitesflüssigkeit sehr nahe; ihre Reaction ist neutral, nach den Untersuchungen, welche Nencky für uns angestellt hat, öfter alkalisch. Der Inhalt weist Gehalt an Fibrin auf. In Fällen ganz gewöhnlicher Hydrocele setzte sich nach einigen Stunden ein leichtes Fibringerinnsel ab, in dem sehr spärliche Rundzellen nachweislich waren. Sehr reich ist die Flüssigkeit an in der Hitze gerinnendem Eiweiss. Beim Einleiten von Kohlensäure fällt Paraglobulin aus, das nach dem Absetzen in schwefelsaurer Magnesia sich vollkommen löst. Hämoglobin, Urobilin, Paralbumin und Mucin wurden von Nencky in der Flüssigkeit nicht gefunden. Es sind also die Proteinmaterien: Albumin, Paraglobulin und wenig Fibrin.

§. 170. Ein Unterschied gegenüber den auf mechanische Weise entstandenen Transsudaten in dem Peritonealraum ist darin gegeben, dass die Hydroceleflüssigkeit ein Quantum von Albumen aufweist, wie es nur bei entzündlichen Fällen des Ascites vorkommt (Olof, Hammarsten u. A.).

Nach Hoffmann[1]) beträgt das Quantum Albumen bei kachectischem Ascites unter 1%, bei mechanischen Formen 1—2—2,5%, bei entzündlichen Formen 2,5—7,5%. Diese Angabe wird von Reuss bestätigt[2]), nach welchem bei serösem Transsudat nicht mehr als 2%, bei serösem Exsudat mehr als 4% gewöhnlich vorkommen. Aehnliche Angaben wie von Hoffmann werden von Schmidt[3]) gemacht. Wachsmuth und Müller nehmen einen durchschnittlichen Gehalt für die Hydroceleflüssigkeit an Eiweiss von 5% an.

---

[1]) Virch. Arch. Bd. LXXVIII.
[2]) Archiv für klinische Medicin Bd. XXIV.
[3]) Archiv für Anatomie und Physiologie. 1862.

§. 171. Ebenso constant wie der Erguss sind Veränderungen der Scheidenhaut selber vorhanden. Am wenigsten ausgesprochen sind sie bei frischen kindlichen Hydrocelen. Man findet einzig eine Trübung und eine geringe leistenförmige Verdickung der Tunica vaginalis propria; das Endothel der Serosa bleibt aber erhalten. Dieser Umstand muss zur Characteristik der serösen chronischen Entzündung ganz

Fig. 21.

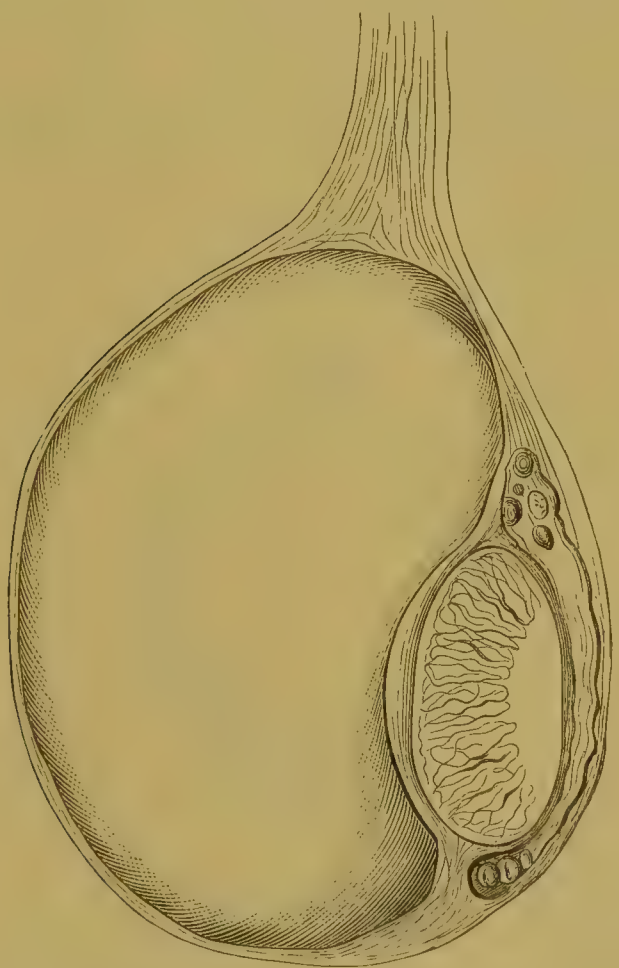

Sagittaldurchschnitt durch eine gewöhnliche Hydrocele vaginalis, um die Lage des Hodens und Nebenhodens in der hintern Wand zu zeigen. Dieselben machen nur nach dem Cavum vaginale zu einen Vorsprung, während die Aussenfläche der Geschwulst gleichmässig oval ist. Der Nebenhode ist, namentlich deutlich am Kopf, in die Länge gezogen. Nach einem Präparate der Züricher Sammlung (Prof. Eberth).

besonders hervorgehoben werden. Genzmer[1]) fand in 12 von 69 Fällen keine wesentliche Veränderung der Scheidenhaut, sonst in allen Stadien die Zeichen chronischer Entzündung: Trübung, Neubildung, rostbraune Flecke, Verdickung durch Einlagerung von sclerotischem Bindegewebe, in den schwersten Fällen Verwachsungen in Form von fadenförmigen bis fingerdicken Strängen und sogar Flächenverwachsung.

[1]) Habilitationsschrift.

Wir haben bei Incision auch am Nebenhoden kleine Granulationswärzchen gesehen, welche für die Genese nicht ohne Bedeutung sind.

Langhans fand die Wand bei Hydrocele aus fibrillärem Bindegewebe bestehend in dünnen, der Oberfläche parallelen Lamellen. Zwischen denselben nur sparsame, sehr schmale Spindelzellen, keine Rundzellinfiltration. Sparsame, aber weite Blutcapillaren.

§. 172. Ausserordentlich häufig findet man ausser der Verdickung der Scheidenhaut Verdickung der Cauda epididymidis oder des ganzen Nebenhodens. Die gewöhnliche Lagerung des Hodens und Nebenhodens ist im hintern untern Theil der Geschwulst und zwar springt der Hoden in die Flüssigkeit vor; er hat mit einem Wort die normale Beziehung zur Scheidenhaut erhalten (Fig. 21). In Folge der ungleichen Verdickung der Scheidenhaut oder der Adhäsionen kann diese Lage

Fig. 22.

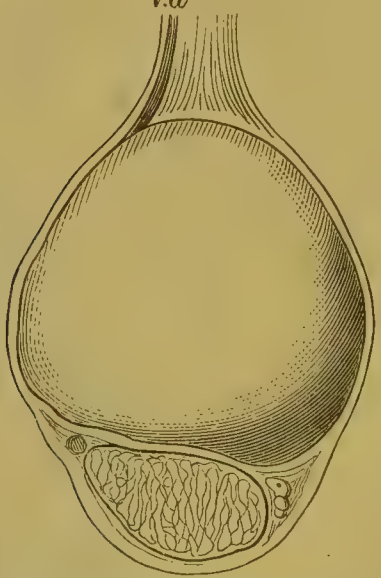

Sagittaldurchschnitt durch eine Hydrocele vaginalis, nach einem Präparate der Züricher Sammlung. Der Hode ist durch Verwachsungen am untersten Pole der Geschwulst fixirt; zu beiden Seiten desselben ist ein Durchschnitt vom Nebenhoden zu sehen. Es ist deutlich, dass trotzdem der Hode einen Vorsprung nach unten bildet, derselbe nicht auf, sondern in der Wand der Geschwulst sitzt.

eine wechselnde werden (Fig. 22), ebenso bei der Inversio testis, welche wir seit unserer früheren Publication recht häufig angetroffen haben. In 20 Fällen von Genzmer waren Nebenhoden und Hoden etwas vergrössert.

§. 173. Während im Gewöhnlichen der Hoden mit seinem ganzen hintern Rande dem Körper des Nebenhodens und der Eintrittstelle des Samenstrangs entspricht, wird bei Hydrocele der Nebenhode durch Zerrung der Scheidenhaut in querer Richtung nach aussen hinten vom Hoden abgezogen und bildet dann einen bogenförmigen Wulst mit äusserer Convexität oder es wird auch bloss das Vas deferens vom Nebenhoden abgezogen; ja in einzelnen Fällen, wie Curling und Genzmer aus der Volkmann'schen Klinik berichten, war der Hode

allseitig von Flüssigkeit umgeben, so dass er am Samenstrang wie an einem Stiel in die Flüssigkeit hineinragte. Abnormitäten der Lage des Hodens sind nichts weniger als selten.

Genzmer fand in 6 von 69 Fällen den Hoden an der vordern Wand der Hydrocele anliegend und Spuren von adhäsiver Entzündung deuteten darauf hin, dass er dort abnormer Weise fixirt war. Auch der Kopf des Nebenhodens sah abwärts zum Beweis einer abnormen Fixirung des obern Poles. Unter 45 Fällen, die wir seit der ersten Auflage beobachtet haben, war nicht weniger als 7 Mal der Hode am untern Ende der Geschwulst fixirt durch Verwachsungen.

§. 174. Aetiologie. Ueber die absolute Häufigkeit der Hydrocele suchen wir einen Begriff zu geben durch einen Auszug [1]) aus den Aufnahmebüchern des Inselspitals vom Jahr 1860—1867. Da bis vor kurzer Zeit im Canton Bern nur Nothfallstuben neben der Cantonalanstalt bestanden, so mag das Verhältniss der Hydrocelen zur Zahl chirurgisch Kranker überhaupt ein ziemlich richtiges sein: Es wurden in diesen Jahren 5969 chirurgische Kranke aufgenommen, auf diese kommen 44 Hydrocelen = 0,73%.

§. 175. Nach Dujat in Calcutta fällt fast die Hälfte von 1000 Fällen von Hydrocele auf das Alter von 26—35 Jahren, ein Viertel auf das Alter von 36—45. Unter den 309 Fällen, die ich zusammengestellt habe (103 Fälle von Baum in Göttingen, 74 von Langenbeck, 67 von Volkmann, 21 von Socin und 44 eigene), fand ich folgendes Verhältniss bezüglich Alter:

Unter 20	Jahren	57	Fälle
von 21—30	„	72	„
von 31—40	„	57	„
von 41—50	„	47	„
über 50	„	76	„

Stolz stellt aus Esmarch's Klinik folgende Angaben auf:

Unter 20	Jahren	36	Fälle
von 21—30	„	46	„
von 31—40	„	38	„
von 41—50	„	35	„
von 51—60	„	47	„
über 60	„	19	„

Nach den Angaben von Krönlein (135 Fälle von Langenbeck's Klinik betreffend) kommen nicht weniger als 39% in dem ersten Lebensjahre und 48,8% in den ersten 5 Lebensjahren vor. Wenn bei den andern Autoren die Zeit nach der Geburt in den Hintergrund tritt, so kommt es einfach daher, weil die Kinderpraxis nach den Kinderspitälern abgeleitet wird. Aus der gegebenen Statistik geht hervor, dass die Zeit bald nach der Geburt und während des ersten Lebensjahres und nachher die Zeit anfangs der Geschlechtsthätigkeit weitaus die meisten Fälle von Hydrocele vaginalis aufweist.

---

[1]) Mein Assistent, Dr. Jeanrenaud, hatte die Güte, denselben zu besorgen.

Nur die Zeit des spätern Kindes- und Knabenalters tritt bedeutend in den Hintergrund, während im höheren Alter noch eine erhebliche Zahl von Fällen beobachtet wird.

§. 176. Hydrocele wird — nach eigener Beobachtung — gelegentlich mit auf die Welt gebracht (Hydrocele congenitalis). Fälle von erblichem Vorkommen der Hydrocele sind mitgetheilt worden, ohne dass dasselbe eine wesentliche Rolle zu spielen scheint. In einer Familie meiner Beobachtung, wo der Vater nie an Hydrocele gelitten hatte, waren alle 5 Knaben in den ersten 5 Wochen nach der Geburt von Hydrocele vaginalis befallen, 2 linksseitig, 3 doppelseitig. Bei 4 schwanden dieselben spontan; bei 3 stellten sich gleichzeitig oder nachher Hernien ein. Der Kleinste, 2 Monate alt, bot ausser beidseitiger Hydrocele vaginalis von etwa Taubeneigrösse doppelseitige, circa bohnengrosse Hydrocele funiculi.

§. 177. Puncto Häufigkeit der rechten und linken Seite und doppelseitiger Hydrocele ergiebt sich aus den 1000 Fällen von Dujat, dass auf 324 links, 305 rechts und 370 doppelte beobachtet sind; aus 232 von Curling 106 links, 106 rechts und 20 doppelt, unter 68 Fällen von Bardeleben 29 rechts, 28 links, 11 doppelt. Esmarch fand auf 73 linksseitige 60 rechtsseitige; aus 237 andern Fällen (99 von Baum, 69 von Langenbeck, 15 von Socin und 24 eigene) ergeben sich 79 links, 95 rechts und 33 doppelt. Volkmann fand unter 67 Fällen nur 5 doppelt. In meinen Fällen ist der Unterschied von links- und rechtsseitiger und doppelter Hydrocele kein erheblicher, ebensowenig in der grossen Statistik von Dujat. Soviel scheint mir sicher, dass die Zahl der doppelseitigen zu niedrig angegeben ist. Wie häufig sieht man nicht neben einer wohl ausgeprägten Hydrocele, welche im Titel einer Krankengeschichte allein figurirt, geringe seröse Ergüsse auch in der Scheidenhaut des andern Hodens! Diess gilt besonders für ältere Individuen.

§. 178. Die Hydrocele ist keine spontan auftretende Affection, als welche sie häufig in den Handbüchern dargestellt ist; vielmehr sind in einer grossen Zahl von Fällen bestimmte Ursachen nachweislich. Eine der häufigsten Ursachen ist ein Trauma im Sinne einer Contusion. Unter 181 Fällen von Baum und Langenbeck ist bei 26 Quetschung des Hodens angegeben worden; in 68 Fällen von Bardeleben in 21% Trauma; Esmarch (Stolz) konnte in nicht weniger als 30% seiner Fälle ein Trauma nachweisen; unter 45 eigenen Fällen konnte in nicht weniger als in 46,6% ein evidentes Trauma angeschuldigt werden; unter 69 Fällen von Volkmann ist in 70% ein Trauma nachgewiesen. Es ist selbstverständlich, dass bei kleineren Kindern Trauma oft eine Rolle spielt, selbst bei der Hydrocele congenita mag öfter Trauma in Frage kommen, wie bei Wendungen und analogen Eingriffen, ohne dass darüber Angaben erhältlich wären.

§. 179. Die Art und Weise, wie eine Quetschung zu einer Periorchitis chronica serosa führen kann, ist in der Mehrzahl der Fälle die, dass durch Quetschung eine subacute Epididymitis, viel seltener

eine Orchitis herbeigeführt wird. Demgemäss kann man in den traumatischen Fällen häufig eine Verdickung und Schmerzhaftigkeit ganz besonders der Cauda epididymidis nachweisen. Der Verlauf ist gewöhnlich der, dass nach einem Stoss eine meist vorübergehende Empfindlichkeit auftritt, die gelegentlich ein paar Tage anhalten kann ohne erhebliche Anschwellung und dass erst nach 14 Tagen, oft etwas länger, eine schmerzlose Vergrösserung der betreffenden Scrotalhälfte sich einstellt mit progressiver Zunahme ohne weitere entzündliche Erscheinungen. Dabei muss zugestanden werden, dass auch eine directe Veränderung der Scheidenhaut durch das Trauma herbeigeführt werden kann, doch wohl seltener in dem Sinne von Velpeau, dass eine Quetschung der Scheidenhaut zuerst zu Haematoma intravaginale Veranlassung giebt, öfter mögen Blutergüsse in das Gewebe der Scheidenhaut selber dabei eine Rolle spielen. Wir haben gezeigt, dass solche Ekchymosen experimentell beim Thiere durch Quetschung erzeugt werden können, und Genzmer giebt an, dass in einem Falle 18 Jahre nach einem Trauma bei normalem Hoden und Nebenhoden an der Scheidenhaut einer Hydrocele eine rothbraune Verfärbung durch körniges Pigment nachweislich war. Dass Blutergüsse in die Scheidenhauthöhle, deren von directer Quetschung der Scheidenhaut unabhängige Genese wir bei dem Haematoma intravaginale besprochen haben, gewöhnlich in seröse Periorchiten ausgehen, haben wir in dem erwähnten Kapitel hervorgehoben und daraus die Indication zu activer Therapie entnommen. In einem Falle, den wir noch vor Kurzem beobachtet haben, trat in Folge einer heftigen Anstrengung Hämatom auf und nach dessen Resorption eine seröse Periorchitis vaginalis.

§. 180. Die zweithäufigste Ursache des Auftretens eines chronischen serösen Ergusses in die Scheidenhaut ist der Tripper und seine Folgen, vorzüglich die gonorrhoische Epididymitis. Unter 181 Fällen von Baum und Langenbeck ist 22 Mal der Tripper als Ursache angegeben, unter 69 von Volkmann in 12%, bei 68 Fällen von Bardeleben in 19% und bei 45 eigenen in 11%. Auch hier, wie es übrigens auch bei Quetschung hie und da vorkommt, schliesst sich die Entwickelung der Hydrocele nicht unmittelbar an die Entzündung des Hodens, resp. Nebenhodens an, sondern tritt oft Wochen, ja Jahre lang nachher auf. Auf Grund dessen muss der Einwand von Klebs gegen die entzündliche Natur der traumatischen Hydrocele wegen des oft so langen Zwischenraumes zurückgewiesen werden. Auch entzündliche Affectionen der Harnröhre anderer Art als gonorrhoische geben Anlass zu chronisch seröser Hydrocele, namentlich Phimose bei Kindern, Stricturen, Affectionen der Prostata, chronische Catarrhe im Bereich der Samenblasen. Ich muss vermuthen, dass auch schon die leichte Reizung der Urethralschleimhaut, wie sie bei Kindern in Folge veränderter Reaction des Urins zu Stande kommt, zu Hydrocele Anstoss geben kann.

§. 181. In einer nicht unerheblichen Anzahl von Fällen sind — nach meiner Beobachtung öfter bei den „spontanen“ Hydrocelen älterer Leute — bei der zur Zeit üblichen Radicalbehandlung der Hydrocele mit Incision nicht entzündliche Veränderungen des Neben-

hodens nachgewiesen worden. Genzmer fand in 10 von 76 Fällen Cysten am obern Pol des Hodens, am Nebenhodenkopf, einmal bis apfelgross, einmal eine Vergrösserung des Caput, ein andermal der Cauda epididymidis. Juillard fand in 53 Fällen, wo er wegen Hydrocele incidirte, nicht weniger als 33 Mal Cysten (deren Natur er leider nicht genauer präcisirt) an Nebenhoden, Hoden oder Scheidenhaut, 3 Mal Scheidenhautkörper, frei oder adhärent, 6 Mal Pseudomembranen, 17 Mal Verdickungen der Scheidenhaut, meist mit gelben und braunen Flecken. Nur in 5 Fällen fand er die Vaginalis normal.

Bei einem 70jährigen Manne, der ganz ohne nachweisliche frühere oder spätere Ursache vor 2½ Jahren doppelseitige Hydrocele sich hatte entwickeln sehen, fand sich links ein erbsengrosser freier Körper und rechts eine vor der Operation diagnosticirte kleine Spermatocele im Bereich der Vasa efferentia testis, welche durch Excision entfernt wurde. Genzmer ist geneigt, die geschilderten Formen als functionelle Hydrocelen aufzufassen, ganz analog wie Quincke gewisse Formen von Ascites bei Mädchen durch die Congestion gegen die Geschlechtsorgane bei Eintritt der Pubertät erklärt. Er meint, dass die nämlichen Störungen, sowohl bei jungen Individuen als in der Involutionszeit bei älteren, gleichzeitig die Cystenbildung im Bereiche des Nebenhodens und Hydrocele veranlassen. Wir halten an der Analogie der serösen Synoviten bei freien Körpern und zottigen Gewächsen der Synovialhaut bei proliferirender Arthritis als der zunächst liegenden Erklärung der Hydrocele bei intravaginal liegenden Veränderungen des Nebenhodens und Hodens fest.

Genzmer hat in einem interessanten Falle eine geplatzte extravaginale Nebenhodencyste gefunden mit einem theilweise organisirten Blutcoagulum in der Scheidenhauthöhle. Bei einem Individuum mit Hämatocele einer- und Hydrocele anderseits, welchem ich die Spaltung machte, zeigten sich auch auf letzterer Seite mehrere goldgelbe, rundliche zusammenhängende Körper mit fester Wand und flüssigem Inhalt, aus Fett und Cholesterin bestehend. Hier ist das völlige Analogon der Synovitis serosa nach Gelenkkörpern durch rein mechanische Einwirkung.

§. 182. Obschon verschiedene Autoren, Klebs und auch Genzmer, wie viele Frühere, sehr geneigt sind, eine Zahl von Hydrocelen auf blosse Stauungsvorgänge zurückzuführen, auf Resorptionsstörungen, so liegt doch durchaus kein Nachweis eines solchen Vorganges vor; gerade wo die stärksten Stauungszeichen in den Samenstrangvenen bestehen, findet man keine Hydrocele. Dass Stauung auf die Spannung des Inhalts einer Hydrocele Einfluss ausübt, das ist daraus ersichtlich, dass durch Anstrengung der Bauchpresse eine Drucksteigerung zu Stande kommt. Bei einem 70jährigen Manne mit ohne Ursache entstandener Hydrocele vaginalis vor 2½ Jahren betrug der Druck 32 cm seröse Flüssigkeit. Wenn Patient nun seine Bauchpresse anstrengte und anhaltend hustete, so stieg der Druck auf 42 cm, was offenbar bloss durch Stauung in Lymph- oder Blutgefässen erklärt werden konnte.

Bei Hernien, wo öfters Erguss in die Scheidenhauthöhle beobachtet ist, haben wir regelmässig Verdickung des Samenstrangs gefunden,

welche zeigt, dass entzündliche Vorgänge auch hier die Hauptrolle spielen. Diejenigen Hydrocelen, welche bei sehr herabgekommenen, anämischen, rhachitischen Individuen beobachtet sind, kann man nicht als Stauungsergüsse ansprechen. Mehrfach habe ich bei Atherom der Arteria spermatitis interna, wo auch an Erguss durch blosse Circulationsstörungen zu denken wäre, Hydrocelen ohne jegliche äussere Ursache auftreten sehen. Es liegt wohl am nächsten, hier an kleine Blutergüsse in die Scheidenhaut zu denken als ersten Anstoss. Wir haben bei alten Leuten bei der Incision kleine Ekchymosen längs der Gefässe direct gesehen und sie mögen Anlass geworden sein zu Endothelwucherungen und zu Bildung von Körnchenzellen und Pigmentkugeln, die sich daneben im Inhalt fanden.

§. 183. Eine wichtige Rolle spielt die symptomatische Hydrocele, welche intensivere Erkrankungen des Hodens und Nebenhodens und auch der Scheidenhaut begleitet. Genzmer führt 2 Fälle an, wo bei Hydrocelenspaltung käsige Herde im Hoden gefunden wurden. Bei Syphilis und Tuberkulose des Nebenhodens und Hodens, ebenso bei gewissen Neubildungen ist das Hinzutreten von chronisch-serösen Hydrocelen sehr häufig, wie namentlich Black gezeigt hat. Auch die rein serösen Ergüsse, wie sie zu proliferirender Entzündung der Scheidenhaut speciell der Periorchitis haemorrhagica hinzutreten, fassen wir als symptomatische Hydrocelen auf. Wir werden in den betreffenden Kapiteln darauf zurückkommen.

§. 184. Symptomatologie. Die Periorchitis chronica serosa entwickelt sich in der grossen Mehrzahl der Fälle mit ausserordentlich geringen Erscheinungen. Die Störungen, welche sie veranlasst, sind fast ausnahmslos bloss mechanischer Natur.

Auch wo eine evidente Ursache sich nachweisen lässt, wie Quetschung und Gonorrhoe, ist der Anfang des Leidens ein unmerklicher, eine langsame Vergrösserung des Organs ist die einzige Veränderung.

§. 185. Die Periorchitis chronica serosa bietet keine subjectiven Erscheinungen. Eine grosse Zahl von Individuen, für welche nur schmerzhafte Leiden als Krankheiten zählen, kommt desshalb erst in Behandlung, wenn in Folge vermehrten Gewichtes nach längerer Zeit Beschwerden auftreten. Diese Beschwerden bestehen in einem unangenehmen Gefühl in der Gegend des Leistencanals, öfter noch des vordern Leistenrings; viel seltener wird dieses Gefühl als Schmerz, öfter als „Ziehen“, als „Drücken“ geschildert. Es beruht auf der Zerrung resp. Quetschung des Samenstrangs, veranlasst durch den vermehrten Druck, welchem derselbe ausgesetzt ist gegen den untern resp. äussern Umfang des Leistenringes, wenn ein vermehrtes Gewicht an seinem untern Ende aufgehängt ist. Leute, welche viel stehen und gehen müssen, sind mehr geplagt, wie auch stärkere Anstrengungen die Unannehmlichkeit steigern.

§. 186. Ausser diesem lästigen Gefühl fällt namentlich noch in's Gewicht die mechanische Unbequemlichkeit, welche das Vorhandensein eines zwischen den Beinen pendelnden Tumor für die Bewegungen

der Beine hat. Bei höheren Graden des Leidens ist der Coitus behindert; das Harnlassen kann erschwert werden dadurch, dass der Tumor eine Deviation der Harnröhre bedingt, ein Umstand, welcher auch dem Catheterismus Schwierigkeiten bereiten kann; oder es wird durch das Wachsthum des Tumor, wie bei der Elephantiasis scroti, die Haut des Penis umgestülpt und dadurch das Uriniren im Strahl unmöglich gemacht.

So oft bei einer sog. Hydrocele stärkere Beschwerden, als die oben genannten, so oft Schmerzen auftreten, kann man sicher sein, keinen einfachen Fall von Periorchitis serosa vor sich zu haben.

§. 187. So lange das Gewicht nicht stark genug ist, um zu belästigen, ist das Anschwellen einer Scrotalhälfte das einzige Symptom. Ganz langsam und stetig findet in der Mehrzahl der Fälle dieses Wachsthum statt. Doch nicht immer: Das Wachsthum kann im Anfange ein sehr rasches sein, nach Wochen erst in ein langsameres Tempo übergehen. Socin entleerte bei einem 42jährigen Manne ¾ Schoppen (= 300 g) Flüssigkeit aus einer Hydrocele, welche 4 Wochen bestand, Curling aus einer solchen von gleicher Dauer gar 2 Schoppen (750 g).

Es kann auch das Wachsthum Jahre lang ein langsames sein und plötzlich ohne Grund ein rascheres werden. Bei einem 30jährigen Individuum, welches am 3. März 1860 in die Klinik von Baum in Göttingen aufgenommen wurde, bestand die Hydrocele schon seit 20 Jahren, war aber erst seit 4 Wochen stärker gewachsen, so dass sie jetzt einen prall gespannten birnförmigen Tumor darstellte. Die entleerte Flüssigkeit war klar, gelblich.

Endlich kann, bei einer gewissen Grösse angelangt, die Geschwulst stationär bleiben.

§. 188. Um einen Begriff zu geben über die Dauer der Hydrocelen, bevor sie dem Inhaber einen therapeutischen Eingriff wünschbar machen, haben wir bei 156 Fällen aus den Kliniken von Langenbeck, Baum und Socin den Zeitpunkt der Behandlung notirt. Eine Behandlung trat ein nach

2—3	Wochen	in	3	Fällen	½—1	Jahr	in 40 Fällen
1	Monat	„	3	„	1—2	„	„ 34 „
2	„	„	2	„	2—3	„	„ 13 „
3	„	„	2	„	3—10	„	„ 42 „
4	„	„	5	„	länger als 10	„	„ 9 „
5	„	„	3	„			
vor ½	Jahr	in	18	Fällen.			

Die Geschwulst kann colossale Dimensionen erreichen; die riesigen Hydrocelen, wie Bouisson, Wadd solche anführen à la Gibbon, sind meist mit Hernien complicirt.

§. 189. Die Untersuchung der Geschwulst ergiebt eine Reihe von Erscheinungen, welche die Diagnose der Periorchitis chronica serosa zu einer sichern und im Allgemeinen leichten machen, vorausgesetzt, dass man sich nicht auf ein einzelnes Symptom, sondern den Complex derselben stützt, um dieselbe festzustellen.

Die Form der Geschwulst ist eine ovale oder birnförmige. Die erstere Form theilt die Geschwulst mit der Anschwellung des Hodens, die birnförmige mit dünnerem Ende nach oben dagegen ist characteristisch, und namentlich ist der derbe, quere Ring, welcher zwischen der untern grössern und obern kleinern Parthie in vielen Fällen deutlich fühlbar ist, an der Stelle der normalen Obliteration der Scheidenhaut noch oben besonders characteristisch für die Scheidenhautergüsse. Es beruht diese eigenthümliche Gestalt auf der Persistenz des untersten Theiles des Processus vaginalis peritonei, welcher mit der Tunica vaginalis in Communication bleibt. Man hat öfter Gelegenheit, bei normaler Scheidenhaut bei Knaben diesen offenen Fortsatz aufwärts eine Strecke weit anatomisch verfolgen zu können. In diesen Fällen ist schon in frühen Stadien die Birnform vorhanden. Es ist ferner wahrscheinlich, dass bei stärkerer Ausdehnung der Scheidenhaut erst nachträglich sich an schwächeren Stellen Ausstülpungen der Serosa herausbilden und dass diese namentlich nach dem Samenstrang zu sich entwickeln. Immerhin ist diese Genese der Birnform, gegenüber ersterer, die viel seltenere.

§. 190. Die Venen des Scrotum sind im Verhältniss zur Grösse der Geschwulst auffällig wenig dilatirt. Bei den grössten Geschwülsten ist die Scrotalhaut der gesunden Seite, sowie des Penis zur Deckung miteinbezogen, der gesunde Hode erscheint nur als ein bewegliches Anhängsel.

§. 191. Die Palpation ergiebt eine gleichmässig glatte Oberfläche. Je nach der Grösse und Raschheit der Entwickelung ist die Consistenz eine elastisch gespannte oder ist eine exquisite Fluctuation von einem Ende zum andern leicht zu constatiren. In der Mehrzahl der Fälle ist die Fluctuation nicht evident genug, um einen weichen Tumor, wie ein Sarkom auszuschliessen. Will man nicht Fehler in der Diagnose begehen, so wird man sich daher hüten, die Fluctuation für ein pathognomonisches Zeichen zu halten.

Die Resistenz der Wand ist nicht überall dieselbe. Bei ältern Hydrocelen trifft man sehr gewöhnlich neben etwas derberen nachgiebigere Stellen, gemäss stellenweisen Verdünnungen des Balges. Ziemlich constant ist eine derbe, ringförmige Härte zu fühlen da, wo der dickere Theil des birnförmigen Tumors in den dünnern übergeht, wo normaliter die Scheidenhaut obliterirt sein sollte. Weit entfernt, dass man sich durch diesen harten Ring täuschen lassen dürfte, darf er vielmehr als die Diagnose der Hydrocele unterstützend angesprochen werden gegenüber Hydrocele funiculi, gegenüber Schwellungen des Hodens selber.

§. 192. Einen grössern Widerstand trifft man gewöhnlich auch an der Stelle, wo der Hode der Wand aufsitzt. Characteristischer aber als diese noch ist die constante Druckempfindlichkeit dieser Stelle bei irgend stärkerem Zufassen, während sonst die Geschwulst vollkommen unempfindlich ist. Es ist nicht richtig, dass dabei immer der eigenthümliche Hodenschmerz entsteht; viel öfter habe ich eine Empfind-

lichkeit gefunden, wie sie jedem chronisch entzündeten Organ, hier dem Nebenhoden, entspricht. Man überzeuge sich durch den Vergleich mit der gesunden Seite.

Hode und Nebenhode liegen vollkommen innerhalb des Tumors, bedingen keine Unregelmässigkeit seiner Oberfläche — mit Ausschluss oben berührter Ausnahmen. Es ist diess ein für die Diagnose wichtiges Hülfsmittel. Nur bei geringer Spannung des Ergusses kann man ganz wohl den Nebenhoden und auch den hintern Theil des Hodens durchfühlen und umgreifen; dann kann man aber auch wegen der exquisiten Fluctuation dieses Zeichen für die Diagnose entbehren.

§. 193. Nach oben hin ist die Geschwulst abgerundet und vollkommen abgegrenzt. (Wir schliessen vorläufig die später zu besprechende Hydrocele bilocularis und communicans aus.) Volumensänderungen des Tumors kommen nicht vor; alles was an Beobachtungen hierüber mitgetheilt ist, bezieht sich auf Hydrocele communicans (s. diese). Es kann demgemäss von Verwechselung der Hydrocele vaginalis mit Hernie keine Rede sein.

Man darf sich freilich nicht einbilden, den Samenstrang oberhalb der Geschwult ganz normal zu fühlen. Derselbe erscheint hauptsächlich dadurch verdickt, dass durch das vermehrte Gewicht seine bindegewebigen Hüllen angespannt und auseinandergezerrt werden. Beim Emporheben der Geschwulst und kräftigen Zufühlen überzeugt man sich, dass trotzdem neben den Gefässen und Vas deferens kein festeres Gebilde vorhanden ist.

§. 194. Wir können auch bei der zweiten Auflage nicht davon abgehen, Ramsden beizustimmen, welcher als das „grand characteristic" unter den Zeichen der Hydrocele Transparenz hinstellt, wenn auch noch immer geltend gemacht werden will, dass diese Transparenz fehlen kann. Dieses letztere beruht einfach darauf, dass man sich ungerechtfertigter Weise sträubt, die Periorchitis haemorrhagica und plastica von der Periorchitis serosa abzutrennen oder dass man nicht in richtiger Weise die Untersuchung ausführt. Untersucht man im dunklen Zimmer bei Anspannung der Haut des Scrotum und bei Nahehalten des Lichtes, so wird man die Transparenz niemals vermissen. Ich habe zu oft gesehen, dass Anfänger bei jeder und Geübtere bei gewöhnlicher Beleuchtung die Transparenz nicht finden können, welche sich doch bei stärkerer Beleuchtung im dunkeln Zimmer zur Evidenz ergab.

§. 195. Die Transparenz dient gleichzeitig als Mittel, sich über die Stelle des Hodens zu orientiren. Wo die Palpation hiefür nichts ergiebt, was nicht häufig ist, klärt die Nachforschung auf Durchscheinenheit auf: an der Stelle, wo der Hode der Wand anliegt, fehlt dieselbe.

M. Duval und Inges[1]) behaupten, dass bei Hydrocele vaginalis häufig vollständige Transparenz bestehe und die Lage des Hodens ebensowenig durch eine dunkle Stelle wie durch die Palpation nach-

[1]) Gazette americ. 1874.

weisbar sei. In Entgegnung hierauf ist zuzugeben, dass das durchfallende Licht nicht an die gerade Linie gebunden ist, daher ganz wohl Transparenz bestehen kann, wenn auch der Hode in der Verbindungslinie von Licht und Auge zu liegen kommt; zu bestreiten dagegen ist, dass jemals an der Stelle Durchscheinenheit gefunden wird, wo Hode, resp. Nebenhode die Wand berührt. Diese Stelle kann allerdings so schmal sein, ganz besonders in Fällen, wo der Ansatz in die Länge gezogen ist und der Hode, wie in einem von Volkmann und Genzmer beobachteten Falle, mit einem Stiel in die Flüssigkeit hineinragt, dass man überall Transparenz zu finden glaubt. Desshalb soll mit einem nicht zu dicken Rohr und nicht nur von einer Seite zur andern, sondern auch von vorne nach hinten untersucht werden.

§. 196. Jede Periorchitis chronica serosa zeigt Transparenz. Wir halten darauf, diesen Satz so hinzustellen, weil in diesem Zeichen die beste klinische Grenzscheide zwischen Periorchitis serosa und plastica gegeben ist. Wo die Durchscheinenheit aufhört, fängt die Periorchitis plastica an, sei es, dass Beimischung körperlicher Bestandtheile (wie Blut), sei es, dass Verdickung der Wand die Undurchsichtigkeit bedingt — trotz sonstiger Uebereinstimmung der Symptome mit der serösen Form.

Wenn so der Transparenz bei fraglicher Affection eine pathognomonische Bedeutung beigelegt erscheint, so darf man nicht vergessen, dass auch eine ganze Menge von Affectionen, die wohl zum grössten Theil in das Gebiet der Hydrocele, nicht aber der Periorchitis serosa fallen, dieses Zeichen aufweist: auch eine Hydrocele herniosa, auch eine grosse Cyste beim Hodenkystom etc. kann durchscheinend sein. Lücke hat beobachtet, dass es auch feste Geschwülste giebt, welche eine deutliche Transparenz darbieten. Es ist diese Beobachtung von anderer Seite nicht bestätigt worden und wir sind bis jetzt bei keinem einzigen soliden Tumor im Stande gewesen, eine solche Transparenz bei genauester Untersuchung zu constatiren.

§. 197. Sehr wichtig ist die Erkenntniss, dass eine Hydrocele eine bloss symptomatische Bedeutung habe und dass ihr ein schweres Leiden zu Grunde liege. Im Allgemeinen lässt sich hier zu Handen nur das angeben, dass jedes abnorme Symptom, sei es Seitens der Anamnese, sei es der objectiven Untersuchung, so Schmerz und Druckempfindlichkeit etc., den Verdacht erregen muss, dass es sich nicht um eine einfache Hydrocele handle.

§. 198. Prognose und Verlauf sind bei den Symptomen zum Theil erläutert: Entweder erreicht die Anschwellung colossale Dimensionen, oder ein spontaner Stillstand tritt ein. Einen erwähnenswerthen Einfluss auf das Allgemeinbefinden hat das Leiden nicht. Mechanisch beinträchtigt es die Bewegungen des Körpers, die Harnentleerung bis zu einem gewissen Grade, den Coitus. Bei grössern Hydrocelen hört die Samenbereitung auf. Dass diess auf rein mechanischen Gründen beruht, geht aus dem Falle von Roubaud[1]) hervor, welcher bei einem

[1]) S. Liejeois loc. cit.

Falle doppelter Hydrocele constatirte, dass jedesmal nach der mehrfach ausgeführten Punction Spermatozoen im Samen auftraten, welche mit Anfüllung der Hydrocele wieder schwanden. Ich habe mehrfach die Angaben der Patienten notirt und dabei gefunden, dass beim Wachsthum der Hydrocele Erection und Ejaculation abnahmen. Desmaroux beschreibt einen Fall doppelseitiger Hydrocele vaginalis mit Sterilität, welche durch Punction und Jodinjection wieder gehoben wurde.

§. 199. Therapie. Das Leben wird also durch Hydrocele nicht abgekürzt, wenn sie sich selbst überlassen bleibt[1]). Diese Mahnung ist wohl nicht ganz überflüssig für die Beurtheilung der Wahl therapeutischer Eingriffe. Durch letztere sind sicher wesentlich mehr Jahre arbeitsfähigen Lebens vorloren gegangen, als durch das Leiden an und für sich. Zum Glück bietet uns die Neuzeit Behandlungsmethoden, welche ebenso sicher zur Heilung führen, als sie gegen üble Ausgänge sicherstellen.

§. 200. Bedenken hat das Bestehenlassen einer Hydrocele desshalb, weil sie den Theil traumatischen Einwirkungen durch Vergrösserung der Oberfläche und Verringerung der Beweglichkeit viel mehr zugänglich macht. Berstungen des Sackes, Erguss von Blut in seine Höhle und Umwandlungen in die prognostisch anders gestellte Periorchitis plastica sind die Hauptgefahren.

§. 201. Das Bersten einer Hydrocele ist ziemlich häufig beobachtet, am öftesten nach einem Stoss, welcher den Balg zerreisst; zuweilen nach einer heftigen Anstrengung (Hustenanfall in einer Beobachtung von Sabatier). In letzterem Falle muss durch Stauung in Venen und Lymphgefässen die Spannung des Inhalts vermehrt oder der Widerstand der Wand herabgesetzt werden.

Die Flüssigkeit infiltrirt sich in's subcutane Zellgewebe, und ohne dass anfänglich das Volumen abnimmt, ändert sich der Character der Geschwulst. Dieselbe fühlt sich teigig an, die Haut wird durchscheinend, behält den Fingereindruck, die grossen Venen verschwinden — die Charactere des hochgradigen Oedema scroti sind an Stelle getreten. Patient empfindet Schmerzen; wenn gleichzeitig subcutane Ekchymosen auftreten, so könnte der Gedanke an Gangraena scroti auftauchen.

Allein der Verlauf ist ein höchst einfacher. Bei ungestörtem Allgemeinbefinden resorbirt sich das ergossene Serum binnen 1—2 Tagen vollständig und die Hydrocele scheint geheilt. Aber im Verlauf weniger Tage, oft erst von Wochen, sammelt sich der Erguss in der Scheidenhaut wieder an. Blasius[2]) sah 3 Mal Ruptur bei der nämlichen Hydrocele mit 3maligem Recidiv. Nur einen einzigen Fall hat B. beobachtet, wo nach der Berstung Radicalheilung eintrat. P. Pott[3]) sah in einem Falle ebenfalls nach Berstung des Sackes durch Trauma dauernde Heilung eintreten.

---

[1]) v. Ammon giebt zwar an, dass nach seiner Beobachtung Kinder mit Hydrocele eine grössere Sterblichkeit darbieten; selbstverständlich ist diess aber nicht so aufzufassen, als ob die Hydrocele die Ursache letzterer wäre.

[2]) Blasius, loc. cit.

[3]) P. Pott, Clin. Werke.

Für die Therapie hat die Ruptur, wie ersichtlich, keine Bedeutung und man wird sich wohl hüten, dem Rathe B. Bell's zu folgen, sofort die Incision zu machen.

§. 202. Die causale resp. prophylaktische Behandlung findet in den meisten Abhandlungen über Hydrocele kaum eine Erwähnung, so ausserordentlich reichhaltig sonst die Therapie ist. Und doch ist es bei einem so ungewöhnlich häufigen Leiden am Platz, darauf zu denken, dass man dasselbe verhüte, nicht nur behandle, wenn es ausgebildet ist. Die Prophylaxis der serösen Periorchitis besteht darin, dass man der Epididymitis chronica mehr Berücksichtigung zu Theil werden lässt, als es noch geschieht.

Jedes Individuum mit Epididymitis chronica ist in Gefahr, früher oder später Hydrocele zu bekommen. Wo immer daher nach Trauma, nach Tripper, nach chronischem Harnröhrenleiden Schwellung des Nebenhodens mit Druckempfindlichkeit auftritt, soll durch einen leichten, aber lange zu tragenden Compressivverband die Ausdehnung der chronisch entzündlichen Vorgänge auf die Tunica vaginalis in Schranken gehalten werden. Ein gut anliegendes und gepolstertes Suspensorium ist von dem Inhaber eines solchen Leidens während Monaten zu tragen, bis sich die Druckempfindlichkeit und die Härte im Nebenhoden zurückgebildet haben.

Besteht eine Periorchitis serosa acuta gleichzeitig, so ist nicht nur dieselbe sorgfältig zu behandeln und möglichst rasch zur völligen Rückbildung (s. das betr. Kapitel) zu bringen, sondern statt des blossen Suspensorium nachher für einige Wochen ein Compressivverband (z. B. mit Heftpflasterstreifen) zu tragen.

§. 203. Die spontane Heilung einer Hydrocele vaginalis ist eine Seltenheit. In irgend erwähnenswerther Häufigkeit kommt sie nur bei Kindern und auch da meistens nur bei Hydrocele communicans (welche erst in einem spätern Kapitel Besprechung findet) vor. v. Ammon giebt an, dass er nach genauer Beobachtung des Verlaufes vieler Fälle sich überzeugt habe, dass nur die Hydrocelen, welche schnell in ihrem Umfang wechseln (also die communicans), gegründete Hoffnung auf spontane Heilung geben, dass dagegen alle andern möglichst bald operirt werden sollten, da sonst nur die Verdickung der Tunica vaginalis zunehme.

Indess giebt es Fälle von spontanem Verschwinden von Hydrocelen. Derartige Fälle sind beobachtet worden von Bryant, Killiches, Mc. Afee, Blasius, B. Bell, Pott, Berend und Brenner, Cooper (vergl. unsere erste Auflage S. 101).

§. 204. Es geht aus der Beschreibung der betreffenden Autoren hervor, dass entweder eine acute oder subacute Entzündung oder eine chronisch-plastische Entzündung der Scheidenhaut oder acutes Fieber oder fortgeleitete Entzündung von der Umgebung her den Anstoss zur Rückbildung der Hydrocele gegeben haben. Eine Spontanheilung einer Hydrocele sah ich bei einem der Tuberculose verdächtigen Manne und ein Theil der spontan sich zurückbildenden mögen wohl symptomatischer Natur sein, so die Hydrocelen bei Hodensyphilis.

§. 205. Die erwähnten Fälle von Spontanheilung sind nach mehreren Richtungen hin interessant: Das ausserordentlich rasche Verschwinden der Geschwulst in den Fällen des §. 203 zeigt, wie vorzüglich die Resorptionsorgane spielen und dass es nur einer Anregung dieser Thätigkeit durch fieberhafte oder anderweitige Veränderungen im Organismus bedarf, um den Erguss zu beseitigen. Wir werden später sehen, dass wir in der Electricität ein Mittel besitzen, um künstlich diesen Effect herbeizuführen.

Das zweite Ergebniss aus obigen Beobachtungen ist diess, dass wir uns überzeugen, dass vermehrte Resorption wohl den Erguss wegschafft, dass aber sein Wiederzustandekommen von abnormer Ausschwitzung abhängig ist.

Endlich zeigt sich (hier verweisen wir auch noch auf die Fälle von Spontanheilung nach Berstung des Sackes sowie auf die in den folgenden Paragraphen besprochenen Heilungen durch medicamentöse Applicationen), dass eine dauernde Heilung auf raschem Wege durch acut entzündliche, eine solche auf langsamem Wege durch chronisch entzündliche Vorgänge (Blasius) zu Stande kommt.

§. 206. Raynaud[1]) behauptet, ebenso wie viele seiner Pariser Collegen, in einer bezüglichen Discussion, dass die Hydrocele kleiner Kinder stets spontan heile. Dass eine grosse Zahl derselben spontan heilt, wird wohl jeder Chirurg ohne Weiteres zugeben, indess geht daraus nicht hervor, dass man dieselben der spontanen Heilung überlassen soll, da die Gefahr eines Recidives im spätern Alter nahe liegt.

§. 207. Die Behandlung der Hydrocele vaginalis auf nicht operativem Wege hat mehr ein theoretisches als praktisches Interesse, da die bezügliche Therapie eine sehr unsichere und bei der Einfachheit und Sicherheit der operativen Massnahmen ungerechtfertigte ist. Nur in Fällen von symptomatischer Hydrocele, wie z. B. bei Hodensyphilis, ist selbstverständlich die Behandlung abhängig von der Allgemeinbehandlung. Im Uebrigen thut man besser, die Hydrocele, zumal bei Kindern, ganz sich selbst zu überlassen, wenn man den geringen operativen Eingriff scheut.

§. 208. Von Medicamenten ist das Hauptmittel, das benutzt wird, Salmiaküberschläge bei Kindern, ausserdem alle möglichen sog. Derivantien, wie Auflegen von Blasenpflastern; es geht aus den mitgetheilten Beobachtungen evident hervor, dass nur die Entzündung erregende Wirkung auf die Haut und die Fortleitung von dieser auf die Scheidenhaut die Rückbildung der Hydrocele zu Stande bringt. Dieses geschieht bei medicamentöser Behandlung nicht ohne Schmerz und Gefahr.

§. 209. Ein ebenfalls nicht mehr als theoretisches Interesse kann man der Electropunctur zusprechen.

Wenn auch eine Reihe von Autoren, Pétrequin. Burdel, Delstanche, Schuster, Rodolfi, Flies, Pecchioli[2]), Frieden-

[1]) Bulletin d. Chirurg. Paris. Vol. 4.
[2]) Vergl. unserere erste Auflage S. 103.

thal[1]), Engelskiön[2]), Macasio[3]), sowohl vorübergehende als dauernde Heilung durch Anwendung der Electricität mittheilen, so kann doch gar kein Zweifel sein, dass diese Heilungen zum guten Theil nicht auf die Rechnung der Electricität selber zu setzen sind, vielmehr ist es die Wirkung der Punction durch die Nadel des negativen Pols, welche nach allgemeiner Regel in den Sack eingestochen wird, welche die Heilung erklärt, wie bei einer gewöhnlichen Acupunctur.

Dazu kommt allerdings die Aetzwirkung dieser Nadel, wie Ultzmann[4]) nachwies, welche die Punctionsöffnung offen hält: Die Flüssigkeit fliesst aus und wenn es sich um Fälle handelt, welche einer spontanen Heilung zugänglich sind, tritt ein Recidiv nicht ein. Eine electrolytische Wirkung kommt dabei nicht zu Stande, indem Ultzmann in der Hydroceleflüssigkeit vor und nach der Electropunctur vollständig die gleiche Zusammensetzung fand. Wenn eine weitere electrolytische Wirkung eintritt, wie in dem Falle von Socin (vergl. die erste Auflage), so ist dieselbe eine höchst unerwünschte, und führt zu bedenklich intensiver Entzündung.

§. 210. Das kürzeste Palliativverfahren zur Beseitigung einer Hydrocele vaginalis ist die Punction.

Während man früher dazu die Lanzette benutzte und gegenwärtig noch vielfach einen Troicart, so müssen wir hervorheben, dass das geeigneteste Instrument ein je nach Grösse des Tumor mehr weniger dicker Ansatz einer Pravaz'schen Spritze ist, wie man sie jetzt für die Aspiratoren in jeder Grösse haben kann. Wer die Periorchitis serosa und haemorrhagica zu unterscheiden versteht, wird bei jeder Hydrocele vaginalis mit einem solchen Ansatz für die Punction auskommen. Derselbe kann selbst bei kleinen, wenig gespannten Hydrocelen, namentlich der Kinder, Anwendung finden mit Leichtigkeit, erregt sehr wenig Schmerz, und hat gar keine Gefahr in sich. Gegenüber der Anwendung eines solchen Punctionsinstrumentes haben medicamentöse Behandlung, Electro- und Acupunctur keine Berechtigung. Alle die Complicationen der Punction, welche früher angegeben worden sind: Eindringen des Stilets oder Troicarts in die Unterhaut, Abgleiten der Canüle, Verletzung des Hodens mit Blutungen kommen hier nicht mehr in Frage.

§. 211. Radicaloperation. Bei dem sog. Radicalverfahren sind es wesentlich symptomatologische Indicationen, welche man mittelst empirisch gefundener Massnahmen zu erfüllen sucht und lange ausschliesslich zu erfüllen gesucht hat. Erst eingehendere anatomisch-pathologische Studien und namentlich die Einführung der antiseptischen Incision, welche zahlreiche Autopsien in vivo zu machen gestattet, haben gezeigt, dass man auch ätiologisch viel mehr leisten kann, als man lange geglaubt hat. So können nach Eröffnung der Scheidenhauthöhle die Ueberbleibsel mechanischer Schädigung beseitigt werden, welche in Form von Niederschlägen, Gerinnseln in der Scheidenhaut

[1]) Prager medicin. Wochenschrift. 1876. S. 533.
[2]) Sitzungsberichte etc. Christiania Nov. 1881.
[3]) Gazetta medicala lombarda. 1877.
[4]) Wiener medic. Presse. 1876.

vorgefunden werden. Ferner entfernt man die Reste chronischer Entzündung in Form von Wucherung und Auswüchsen der Oberfläche. Endlich hat man ganz besonders durch Entfernung von kleinen Neubildungen, zumal Cysten, welche nach Art von freien Körpern oder direct durch Austreten ihres Inhalts die seröse Haut zu abnormer Ausschwitzung reizen, die Ursache der Hydrocele zu beheben gesucht.

§. 212. Freilich bleiben Fälle genug übrig, wo die Ursache unbekannt ist, oder was viel häufiger ist, wo dieselbe zwar genau bekannt und constatirbar, aber nicht entfernbar ist. In solchen Fällen muss man sich freilich beschränken, den Folgezustand des abnormen Vorganges, die angesammelte Flüssigkeit zu beseitigen und fernere Ansammlungen unmöglich zu machen. Der letzteren Indication einer Verunmöglichung weiterer Flüssigkeitsansammlung genügt man in verschiedener Weise: Entweder man sorgt für einen höhern Gegendruck, als derjenige ist, unter welchem die seröse Flüssigkeit aus den Gefässen ausgeschieden wird, oder man sucht Veränderungen der Gewebe, speciell der Gefässwände oder ihrer Umgebung herbeizuführen, welche das Austreten von Serum beschränken, oder man beseitigt die Möglichkeit weiterer Ansammlung von Flüssigkeit durch Aufhebung der Scheidenhauthöhle. Da es eben diese Ansammlung von Flüssigkeiten ist, welche einzig als pathologische Veränderung empfunden wird, und schon an und für sich dem Patienten Beseitigung durch ärztliche Hülfe wünschenswerth erscheinen lässt, so hat man mit Recht für diejenigen Methoden, welche dieser Indication auf kürzeste und sicherste Weise genügen, speciell den Namen der Radicalbehandlung gewählt.

Das Verfahren der Eröffnung der Scheidenhaut mittelst des Schnittes ist aus dem gleichen Grunde auch das älteste Radicalverfahren, schon von Celsus geübt und von Blasius als das Normalverfahren empfohlen. Freilich hatte dieses einfache und sichere Verfahren während langer Zeit bedeutend an Boden verloren, als von Velpeau eine Methode angegeben wurde, welche auf viel ungefährlichere Weise dasselbe Ziel erreichte. Erst von dem Augenblicke an, wo von Lister die antiseptische Wundbehandlungsmethode eingeführt worden ist, ist das Schnittverfahren dem Injectionsverfahren wieder ebenbürtig an die Seite getreten. Es war Volkmann in Halle, welcher die Incision einer ausgedehnten Prüfung unterwarf, mit Zuhülfenahme der von ihm in Deutschland eingebürgerten antiseptischen Methode. Ja, er hat die Hydroceleincision recht eigentlich zu einem Prüfstein gemacht für die Vorzüglichkeit der von ihm vervollkommneten Listermethode. Freilich ist die Zeit vorüber, wo man derartige Operationen zur blossen Demonstration der glänzenden Erfolge der Antisepsis machen darf. Aber die Erfolge der Volkmann'schen Methode erscheinen, abgesehen davon, nach allen Richtungen so durchschlagend, dass eine Reihe von Chirurgen sich derselben bleibend zugewendet hat.

§. 213. Die Art und Weise wie Volkmann die Hydrocele operirt, ist folgende: Es wird mittelst eines einfachen Schnittes die Geschwulst eingeschnitten, die Scheidenhauthöhle eröffnet und nach Entleerung der Flüssigkeit mit 3%iger Carbollösung irrigirt, darauf die Hautränder mit den Wundrändern der Scheidenhaut vernäht, in

ähnlicher Weise wie bei Spaltungen von Cystenkröpfen, für den Verband kommt es besonders darauf an, durch eine ausserordentlich sorgfältige Compression die Innenfläche der Serosa überall in genauen Contact zu bringen, zum Theil das Parietal- mit dem Visceralblatt, zum Theil die Falten des Parietalblattes unter sich. Eine Drainröhre wird bloss dann eingelegt, wenn eine vollständige Anlagerung der Blätter der Scheidenhaut nicht möglich ist. Auf die Wunde kommt ein regelrechter Lister-Volkmann'scher Verband. Die Fälle, welche Volkmann aufgeführt hat, konnten in der Regel nach 8 Tagen das Bett verlassen und mit einem einfachen Verband und Suspensorium herumgehen, ja, wo es wünschenswerth war, das Spital verlassen. Immerhin tritt die vollständige Heilung des Hautschnittes erst nach einigen Wochen ein.

§. 214. Seit die Methode von einer grössern Zahl von Chirurgen nachgemacht worden ist, sind von verschiedenen Seiten Nachtheile derselben bekannt gegeben worden. Bald war Eiterung eingetreten in Folge von Secretverhaltung, oder es haben sich Fadenabscesse eingestellt, oder ein ausgedehntes Ekzem des Scrotum hat längere Zeit Unannehmlichkeiten bereitet, oder die Wundheilung hat sich unter Fieber einige Zeit in die Länge gezogen.

Die Angaben über die Zeit bis zur vollständigen Ausheilung schwanken erheblich. Während die Mehrzahl der Operateure angiebt, dass die Patienten nach kaum einer Woche das Bett verlassen konnten, tritt die vollständige Heilung nach Englisch zwischen 15 und 25 Tagen ein. Nach Weiss, der die Resultate aus der Billroth'schen Klinik mittheilt, hat Albert bei 10 Operationen die mittlere Heilungsdauer auf 21 Tage berechnet. Hans Schmidt giebt eine solche von 14 Tagen an, Bardeleben hatte 5—6 Wochen durchschnittlicher Heilungszeit. Juillard heilte seine Patienten im Mittel in 10 Tagen, nur in drei Fällen erfolgte keine unmittelbare Verklebung. Eine längere Heilungsdauer macht das Tragen eines sehr exacten Verbandes während dieser Zeit zur Nothwendigkeit, wenn nicht unangenehme Complicationen eintreten sollen.

§. 215. Alle die genannten Uebelstände der Wundheilung nach antiseptischer Incision der Hydrocele können zweifellos vermieden werden. Wie man für andere Wunden mehr und mehr dazu gelangt und gelangt ist, eine wirkliche, unmittelbare Verklebung ohne Eiterung irgend einer Art und ohne Secretverhaltung zu erzielen, so ist diess auch mit immer grösserer Sicherheit für die Hydrocele möglich. Die besprochenen Uebelstände können desshalb als Einwände gegen das operative Verfahren nicht in's Gewicht fallen, da thatsächlich vollständige Heilungen in Zeit von 8 Tagen sich erzielen lassen, ohne dass irgend eine Störung, weder local, noch in Folge von Wundfieber einzutreten braucht.

Ein Punkt aber muss im unmittelbaren Anschluss an das Gesagte von vorn herein festgestellt werden, dass von einer Bevorzugung der Incision gegenüber andern Verfahren ausschliesslich für Denjenigen die Rede sein kann, welcher die antiseptische Wundbehandlung vollkommen beherrscht, und da wo die letztere sich den

äussern Umständen gemäss mit aller Sicherheit und Genauigkeit durchführen lässt. Denn, dass an einen Fehler der Antisepsis und eine in Folge dessen eintretende infectiöse Entzündung bei der Spaltung der Hydrocele sich ein unglücklicher Ausgang anschliessen kann, das ist durch mehr als einen Fall erwiesen. Volkmann freilich hat selbst unter 113 Fällen nur einen Todesfall zu beklagen, von dem er angiebt, dass er nicht in directem Zusammenhang mit der Operation stand. Juillard verlor einen Fall nach 10 Tagen an innerer Einklemmung. Wir haben einen Fall erlebt, wo bei einem Patienten, der mit scheinbar geheilter Wunde entlassen wurde, nachträglich eine Eiterung eintrat und ein tödtlicher Ausgang in Folge Pneumonie, welche möglicher Weise bei dem alten Mann nicht ohne Zusammenhang war mit der localen Infection.

§. 216. Angesichts der Gefahren der Volkmann'schen antiseptischen Incision in ungeübten Händen, hat man Modificationen einzuführen gesucht, indem man statt eines längeren Schnittes bloss eine kleinere Incision anlegte und eine Drainröhre einführte, die nach einigen Tagen entfernt wurde. Derartige Vorschläge sind namentlich von Reyher und Trendelenburg gemacht. Es ist keine Frage, dass auch dieses Verfahren zu vollständiger Entleerung der Flüssigkeit und bleibender Heilung genügt, und wegen der kleinern Verwundung die antiseptischen Massnahmen ausserordentlich vereinfacht. Noch einfacher erscheint die blosse Drainage der Hydrocele. Dieselbe ist eine der ältesten gebräuchlichen Verfahren, schon von Galen benützt und von einzelnen Autoren, wie Pott, mit Vorliebe gepflegt, bald in der Form des Durchziehens von metallenen, bald von andern Faden, wie in der ersten Auflage ausführlich geschildert ist. Während auch die Drainirung, wie die Incision wegen ihren Gefahren verlassen war, kommt dieselbe wieder in Frage mit Benützung antiseptischer Massnahmen. Allein die blosse Drainirung, abgesehen davon, dass sie eine ätiologische Behandlung nicht zulässt durch Entfernung von Fremdkörpern u. s. w., hat in erhöhtem Masse einen Nachtheil der Incisionsmethode; nämlich die Gefahr des Recidivs.

Dass Recidive vorkommen nach dem Schnitt, wird gegenwärtig allgemein zugegeben. Volkmann selbst giebt zwar an, dass er unter 163 Fällen nur ein einziges Recidiv habe constatiren können, wo ein kurzer Schnitt angelegt wurde. Reyher und Trendelenburg haben mit ihrer kurzen Incision, letzterer unter 18 Fällen, je zwei Recidive gesehen, Albert einmal unter 10 Fällen. Nach Weiss sah Küster 3 Mal Recidiv nach der Incision. Nach Hans Schmidt dagegen erlebte derselbe Autor in den Jahren 1881 bis 1883 in 19 Fällen kein Recidiv mehr. Bardeleben hatte bei 46 radicalen Schnitten 4% Recidive. Juillard hat unter 54 Operationen dieser Art niemals ein Recidiv eintreten sehen und betrachtet daher diese absolute Sicherheit des unmittelbaren und bleibenden Erfolges als einen Hauptvorzug gegenüber der Injection. Dass überhaupt Recidive eintreten, ist nach der Erfahrung, dass auch bei der frühern nicht aseptischen Incision solche mehrfach beobachtet worden sind (siehe Belege in der ersten Auflage), nicht zu verwundern, führt uns aber auf die Frage nach der Art des Heilungsvorgangs.

§. 217. Der Heilungsvorgang bei antiseptischen Incisionen der Hydrocele besteht in einer Verklebung des parietalen und visceralen Blattes der Scheidenhaut in Form einer oberflächlichen, adhäsiven Entzündung. Dadurch obliterirt die Scheidenhauthöhle mehr oder weniger vollständig und genügt so der Indication, weitere Flüssigkeitsansammlung zu verhüten, mit völliger Sicherheit. Die Verklebung erfolgt viel ausgiebiger und sicherer bei vollständiger Freilegung der Scheidenhauthöhle als bei der blossen Drainage, weil die Flüssigkeit sofort vollständig entleert werden kann und die Bespülung der Serosa mit Carbol- oder Sublimatlösung sicherer ausführbar ist.

Man hat freilich gefürchtet, dass diese Obliteration eine Hodenanämie zur Folge haben möchte, mit Beeinträchtigung der Samensecretion, wie diess für adhäsive Periorchitiden und verwandte Formen von Gosselin nachgewiesen ist. Allein in der Mehrzahl der Fälle ist die Verklebung der Scheidenhautblätter durch die Bindegewebsneubildung eine so oberflächliche, dass von nachträglicher narbiger Schrumpfung nicht die Rede sein kann. Wir haben bei einem 18jährigen Mann, bei dem wir bei doppelseitiger Hydrocele die Incision ausführten, auf der einen Seite nach einem Monat ein Recidiv eintreten sehen, das nach einem Jahr mit einer zweiten Incision behandelt wurde. Der seröse Inhalt war dunklergelb als das erste Mal, wohl durch Beimischung von Blut, und die Scheidenhaut durch Bildung lockerer Adhäsionen in multiple Säcke abgetheilt, in welchen sich unter dem Bilde einer Hydrocele multilocularis neuerdings Flüssigkeit angesammelt hatte.

Juillard hat bei denjenigen Fällen, die er nach der Incision wieder untersuchen konnte, Consistenz und Grösse des Hodens normal gefunden. Auch wir haben in letzter Zeit eine Reihe solcher mit Incision behandelter Fälle wieder zu untersuchen Gelegenheit genommen. Die Hautnarbe zeigte sich je nach der verflossenen Zeit auf der Unterlage adhärent oder vollständig frei. Der Hode und besonders der Nebenhode boten etwas derbere Consistenz als auf der andern Seite, und auf der Oberfläche des Hodens waren leichte, körnige Unregelmässigkeiten fühlbar. Von Atrophie war in keinem Falle etwas zu constatiren. Dass bei gestörtem Wundverlauf und stärkerer entzündlicher Wucherung auf der Scheidenhautinnenfläche mit narbiger Schrumpfung des entzündlich wuchernden Gewebes, namentlich auf der Visceralserosa ein schädlicher Druck auf Hode und Nebenhode ausgeübt werden kann, unterliegt keinem Zweifel.

§. 218. Wir haben einen sehr merkwürdigen Fall beobachtet, bei dem sich bei einem 30jährigen Manne 3 Jahre nach einer antiseptischen Incision eine progressive fibröse Periorchitis ausgebildet hatte. Der Patient hatte die Veränderung erst vor einem halben Jahre wahrgenommen und seither ein Wachsthum der operirten Seite unter stechenden Schmerzen constatirt. Gleichzeitig hatten ganz symptomlos beide Beine anzuschwellen begonnen. Dieselben bieten gegenwärtig das typische Bild einer Elephantiasis im frühern Stadium dar. Der Patient hat nie an Syphilis gelitten, ist sonst ganz gesund. Sein Vater und seine Schwester leiden beide an ähnlicher, nur noch stärkerer Verdickung der untern Extremitäten. Der Hode der operirten Seite ist

hühnereigross, stellt eine derbe, wenig empfindliche, etwas unregelmässige Masse dar. Wegen der Schmerzen wird er durch Castration entfernt. Es zeigt sich die etwas missfarbige, ödematöse und schlaffe Hodensubstanz eingebettet in eine 1 cm dicke, derbe Bindegewebsschwarte, in welcher auch der Nebenhode eingebettet ist: eine eigentliche Elephantiasis der Tunica vaginalis und albuginea.

Ueber das Verhalten des Hodengewebes selber gab Prof. Langhans folgenden Bericht: „Es liegt Nekrose des Hodengewebes vor, namentlich fast aller Samencanälchen und stellenweise auch des Stroma. Das schwartige Gewebe ist sehr fest mit der Albuginea verwachsen. Es besteht überall aus Bindegewebe in festen, fast homogenen Bündeln angeordnet. Die Blutgefässe sind sehr dickwandig, besonders die Muscularis. In ihrer Umgebung hie und da kleine Herde von Lymphkörpern. Lymphgefässähnliche Canäle sind nicht zu sehen. Die Samencanälchen haben ein Lumen und einen dicken protoplasmatischen Wandbeleg, ähnlich wie in der Norm, aber im letztern sind nur sehr wenige Kerne gefärbt. Meistens erscheint er kernlos oder von zahlreichen Lagen von Kernresten von sehr verschiedenen Dimensionen durchsetzt, welche entweder gleichmässig vertheilt sind oder in Gruppen zusammenstehen. Andere Zeichnungen sind nicht zu sehen, abgesehen davon, dass hie und da eine radiale Streifung oder Zerklüftung sich findet, als bestände der Inhalt aus dichtstehenden Cylinderepithelien. Die Membrana propria ist erhalten mit schöner Kernfärbung. Auch das Stroma bietet an den meisten Stellen gute Kernfärbung. Nur an wenigen zugleich etwas verbreiterten Parthien ist es körnig, trübe und enthält Kernreste."

§. 219. Um die Recidive zu vermeiden, hat man die Volkmann'sche Incisionsmethode verschiedentlich modificirt. So schildert Bramann ein Verfahren, welches Bergmann übt und das man als Totalexcision der Scheidenhaut bezeichnen kann. Bergmann macht einen ausgiebigen Schnitt, löst das Parietalblatt der Scheidenhaut von der Tunica communis und dem Samenstrang bis dicht an den Hoden und Nebenhoden stumpf ab und exstirpirt jene in toto. Diese Isolation gelang in 20 derartigen Fällen leicht und schnell und durch folgende Naht und Drainage wurde stets eine rasche Heilung erzielt. In 10—12 Tagen war die Wunde völlig geschlossen und die Patienten konnten ihre Arbeit wieder aufnehmen.

§. 220. Da es nicht ganz sicher erscheint, dass ohne Schaden für die Hodenfunction die Scheidenhaut völlig beseitigt werden kann, so haben wir in Uebereinstimmung mit Juillard uns seit Jahren eines andern Verfahrens bedient, das wir als partielle Scheidenhautexcision bezeichnen dürfen. Wir machen eine nicht zu lange Incision durch die Haut mit Dartos je nach Grösse der Geschwulst von 6—10 cm, spalten, und zwar unter steter, sofortiger Unterbindung blutender Gefässe, die gemeinsame Scheidenhaut vollständig bis auf die Propria, und lösen, letztere vorläufig intact lassend, dieselbe stumpf aus der Tunica communis heraus. Diese stumpfe Loslösung muss mit grosser Sorgfalt geschehen und nicht zu rasch, da man sonst die auseinandergezerrten Samenstranggefässe und das abgeplattete Vas deferens schädigen und sogar zerreissen kann, und diess geschieht soweit, als die

überflüssige Propria nicht zur Deckung des zurückbleibenden Hodens nothwendig erscheint; dann wird die Scheidenhauthöhle eröffnet und so viel von der Propria excidirt, als über eine exacte Vereinigung der Scheidenhautblätter über den Hoden hinaus überflüssig erscheint. Nun wird mit Catgutnähten genau über dem Hoden vereinigt unter Vermeidung jeglicher Höhlenbildung. Dann wird Haut und gemeinsame Scheidenhaut exact darüber vernäht mit tiefgreifenden Nähten, so dass ein vollkommener Schluss erzielt wird. Eine Drainröhre wird nicht eingelegt.

Auch Juillard vereinigt die Scheidenhaut ohne Drainage, drainirt dagegen die äussere Wunde. Bei regelrechter Antisepsis kann man mit dieser Methode eine tadellose Verklebung erzielen, und der Patient kann binnen 8 Tagen das Bett verlassen. Wir bemerken ausdrücklich, dass bei Spaltung bis auf die Scheidenhaut eine sorgfältige Blutstillung nöthig ist, um die Schwellung des Hodens und Nebenhodens zu vermeiden, welche von Englisch, Volkmann und Andern beobachtet ist, als Folge der operativen Behandlung der Hydrocele. Kraske hat nämlich gezeigt, dass diese Schwellung nicht, wie man glaubte, auf Entzündung zurückzuführen ist, sondern bloss auf Blutinfiltration des lockern perivaginalen Zellgewebes um Hoden und Samenstrang herum, und Juillard hat in seinem Fall, der nach 10 Tagen starb, diesen Befund bestätigt.

§. 221. Nachdem wir des Genaueren präcisirt haben, unter welchen Umständen und Vorsichtsmassregeln und unter Beobachtung welcher Methode allein man berechtigt ist, die Radicaloperation der Hydrocele auszuführen, darf man billig fragen, warum soll denn überhaupt dasjenige Verfahren, welches gar keine Uebung in der Antisepsis voraussetzt, auch unter ungünstigen äussern Verhältnissen ausgeführt werden kann und sich lange Jahre ausgezeichnet bewährt hat, verlassen werden? Wir meinen das Injectionsverfahren. Wir verweisen für alle andern nicht operativen Radicalverfahren, welche weniger zuverlässig sind als die Injection, auf unsere erste Auflage, so für die Discision der Innenwand der Scheidenhaut, die Aetzung derselben mittelst Höllensteinsonden, wie sie Maisonneuve geübt hat, so für die Application von Salpetersäuren, Quecksilbernitrat nach Lloyd.

Die Injection mittelst Jodtinctur, welche weitaus die grösste Anwendung erfahren hat, erzielt in der Mehrzahl der Fälle in ganz analoger Weise wie die antiseptische Incision eine Heilung der Hydrocele unter Verklebung der Scheidenhautblätter. Wir haben bei Besprechung der pathologischen Anatomie der Periorchitis sero-fibrinosa die Veränderungen eingehender geschildert, welche die Jodinjection in den Scheidenhautsack zur Folge hat. Es ergiebt sich daraus, dass die Jodperiorchitis ein Typus der fibrinösen Exsudation ist, und dass daher constant erhebliche Veränderungen nicht nur der Endothelschicht der Serosa, sondern auch der oberflächlichen Schicht des Bindegewebes vor sich gehen. Das Exsudat ist in dieselbe infiltrirt und es müssen daher bei der Ausheilung nothwendiger Weise selbst da, wo stärkere Ablagerungen oberflächlich nicht zu Tage treten, Organisations- und Regenerationsvorgänge in der Serosa Platz greifen, welche das Aufhören der frühern Exsudationsvorgänge zu erklären vermögen. Selbst für

diejenigen Fälle, wo die Obliteration ausbleibt, sind die oberflächlichen Serosalagen zerstört worden, und ist eine Heilung des Substanzverlusts, der damit Hand in Hand geht, nur durch Vernarbungsvorgänge möglich.

Für die Rückwirkung auf den Hoden ist es dabei nicht wesentlich, ob gleichzeitig die gegenüberliegende Serosafläche der Scheidenhauthöhle verwächst oder nicht. Bei denjenigen Patienten, welche wir 4—8 Jahre nach der Injectionskur wiedergesehen haben, erscheint zwar der Hode im Scrotum frei beweglich, wie in spätern Zeiten nach der Incison, aber derber als der normale und etwas körnig unregelmässig auf der Oberfläche, wie wir es auch für die Incision gefunden haben. Es ist desshalb auf den Hutin'schen Nachweis eines öftern Fehlens der Verwachsung kein grosser Werth zu legen, um so mehr als andere Autoren (Langenbeck, Englisch), bei Recidiv-Operationen nach Jodinjection die strangförmige Verwachsung gewöhnlich constatirten. Es scheint in Bezug auf die Rückwirkung auf den Hoden zwischen Incision und Injection mittelst Jodtinctur kein grosser Unterschied zu bestehen, obschon sich bei glattem Wundverlauf eher erwarten lässt, dass eine bloss minimale Verklebung zu Stande kommt als bei der Einwirkung der Jodtinctur.

§. 222. Wir heben im Anschluss daran hervor, dass die Wirkungsweise der in neuester Zeit empfohlenen Injection concentrirter Carbolsäure derjenigen der Jodtinctur völlig analog ist. Wir haben eine anatomische Untersuchung 6 Tage nach einer solchen Injection bei einem 66jährigen Manne zu machen Gelegenheit gehabt. Das Cavum vaginale zeigte sich von fibrinösen Massen erfüllt von bis ½ cm Dicke, welche sich stellenweise leicht herausheben liessen, stellenweise fester hafteten, so dass bei ihrer Entfernung zum Theil blutende, roth vascularisirte Granulationszäpfchen zu Tage traten. An einzelnen Stellen liess sich eine feinfaserige Membran von der Oberfläche abziehen. Bei einem zweiten, 76jährigen Mann, welchem vor 7 Tagen ohne locale Reaction 2½ g concentrirter Carbolsäure injicirt waren, fanden wir einen leicht röthlich-gelben serösen Erguss und wiederum fibrinöse Exsudation in Zügen und Strängen auf der Hodenoberfläche und in grössern Flatschen und Stücken in den Recessus zwischen Hoden und Scheidenhaut, locker und abhebbar eingebettet.

§. 223. Diejenige Form der Jodinjection, welche nach unsern Erfahrungen die sichersten Resultate giebt, ist folgende: Man punctirt nicht mit einem Troicart, sondern mit einem Ansatz einer Glasspritze, von etwa doppelter oder dreifacher Dicke der Pravaz'schen Ansätze die Hydrocele, entleert den Inhalt so vollständig wie möglich und injicirt je nach der Quantität des letztern 5—15 g reiner frischer Jodtinctur, welche man in der Scheidenhauthöhle zurücklässt. Meistens tritt ein vorübergehender, heftiger Schmerz, welcher sich bis in die Leisten oder gar in das Abdomen fortsetzt, auf. Derselbe dauert selten über einige Secunden bis Minuten, aber schon am gleichen Abend beginnen leicht entzündliche Erscheinungen, welche bis zum dritten Tag bedeutend zunehmen unter starken Schmerzen und Spannung mit Anschwellung des Scrotum, Oedem, Hautröthung, Wiederansammlung des

Ergusses und Temperaturerhöhung. Diese letztere zeigt regelmässige Morgenremission von 38—39° und dauert meistens nicht über den dritten, vierten und fünften Tag hinaus, kann aber auch bis gegen 40° ansteigen und 8 Tage oder länger dauern. Die Entzündung geht spontan unter einfacher Einhaltung von Ruhelage in einem Zeitraum von 8, 10 und 14 Tagen zurück, so dass der Patient nach diesem Zeitraum das Bett verlassen kann. Es ist nicht zweckmässig, den Patienten früher aufstehen zu lassen, bevor die acute, locale Entzündung sich zurückgebildet hat.

Bei Einhaltung dieser Massregeln haben sich in keinem einzigen unserer Fälle gefährliche Erscheinungen eingestellt, kein Fall ist gestorben; bei keinem Fall musste wegen heftigen Entzündungen irgend ein weiterer Eingriff vorgenommen werden; in keinem Fall ist es zu Entwickelung von Epididymitis oder Orchitis gekommen. Wir haben keinen Fall mit Recidiv wiedergesehen. Freilich nimmt die Rückbildung des Ergusses einen Zeitraum von 4, 6—12 Wochen in vielen Fällen in Anspruch.

§. 224. Die Angaben, welche andere Autoren über die Ungefährlichkeit und Zuverlässigkeit des Jodinjectionsverfahrens machen, lauten etwas abweichend. Weiss berichtet aus Billroth's Klinik, dass bei 115 Fällen von Punction und Jodinjection von 1860—1876 5 Mal eiterige Entzündungen aufgetreten seien, allerdings 3 Mal bei Anwendung von Lugol'scher Lösung, 1 Mal nach Anwendung englischer und 1 Mal nach reiner Jodtinctur. Seit aber Billroth frische officinelle Jodtinctur benützte, trat in 51 Fällen binnen 6 Jahren keine schlimme Erscheinung mehr ein, aber allerdings erfolgte Recidiv in nicht weniger als 15,5% der Fälle. Genzmer erwähnt 4 Fälle, welche in die Volkmann'sche Klinik kamen, zur Operation, weil Jodinjection ohne Erfolg gemacht worden war. Wir bemerken aber auch ausdrücklich, dass wir unsere durchwegs guten Resultate speciell der Anwendung reiner Jodtinctur in grösserer Dosis, welche im Sack zurückgelassen wird, zuschreiben, wie auch König niemals Eiterung oder Verjauchung nach der Injection gesehen hat. Stolz hat aus der Kieler Klinik 265 Fälle von Punction und Injection mitgetheilt, bei welchen jeweilen 20 g verdünnte Lugol'sche Lösung mit Wiederentleerung benützt worden ist, und hat bei dieser grossen Zahl 259 Mal dauernde Heilung gefunden. Nur 6 Mal trat Recidiv ein.

§. 225. Was der Jodinjection ganz besonders zum Vorwurfe gemacht wird, sind die daran sich anschliessenden, intensiven Entzündungserscheinungen mit den entsprechenden unmittelbaren und nachträglichen subjectiven Beschwerden. Hochgradig sind diese Beschwerden allerdings nur bei Anwendung der reinen Jodtinctur, denn Stolz hebt hervor, dass es in seinen Beobachtungen nur 7 Mal zu geringem Fieber kam und noch 6 davon in die vorantiseptische Zeit gefallen sind. Die meisten seiner Kranken konnten nach 7—9 Tagen entlassen werden. Wem es desshalb nicht auf Recidive in einer kleinen Zahl von Fällen ankommt, der wird mit der Anwendung verdünnter Jodlösung besser fahren als mit der Jodtinctur.

Ein anderes Mittel, die acuten Entzündungserscheinungen mehr

oder weniger sicher zu verhüten, ist die Ausspülung der Scheidenhauthöhle mit 5%igem Carbolwasser nach der Entleerung der Hydrocelenflüssigkeit und vorgänglich der Jodinjection. Auch durch diese Modification kann man eine raschere Entlassung des Patienten und eine bedeutende Verminderung der subjectiven Beschwerden erzielen.

§. 226. Endlich hat uns Levis in der Injection kleiner Quantitäten (2—6 g) concentrirter Carbolsäure, welche durch einen Zusatz von 5—10% Wasser oder Glycerin flüssig gemacht ist, ein Verfahren kennen gelehrt, welches die subjectiven Beschwerden auf ein Minimum reducirt, so dass der Patient sofort nach der Operation wieder seiner Beschäftigung nachgehen kann. Wir können nach mehreren Versuchen bestätigen, dass derartige Injectionen sozusagen keine unmittelbaren Schmerzen machen, dass nur ein geringes Oedem, fast ohne weitere entzündliche Erscheinung und eine verhältnissmässig geringe Wiederansammlung der Flüssigkeit eintritt ohne nennenswerthe Spannung, so dass für das subjective Befinden des Patienten die Methode nichts zu wünschen übrig lässt. Levis behauptet sogar, dass sein Verfahren auch dann zur Heilung führe, wenn Jodinjection erfolglos geblieben sei. Wir haben bereits erwähnt, dass anatomisch die Wirkungsweise der Carbolinjection derjenigen der Jodtinctur analog ist, nur dem Grade nach verschieden. Von Carbolvergiftungserscheinungen ist bis jetzt nichts bekannt geworden, so wenig als wir bei unsern Jodinjectionen, wahrscheinlich dank dem Gebrauch reiner alkoholischer Lösungen, etwas von der acuten Jodintoxication gesehen haben, die Fonssagrives geschildert hat.

§. 227. Zur Injection sind auch Chlorzinklösungen empfohlen worden, und zwar ohne vorherige Entleerung. Sie sollen nur ein vorübergehendes Brennen und Anschwellungen mit Empfindlichkeit auf Druck in einem Falle gemacht haben; in 12 Tagen habe sich die Flüssigkeit ganz resorbirt, und in 5 Wochen seien sämmtliche Erscheinungen verschwunden gewesen. In den 2 Fällen, in denen wir Chlorzinkinjectionen vorgenommen haben, mussten dieselben wegen ungenügendem Erfolg wiederholt werden. Es kam zu aseptischer Eiterung, und erst die Incision führte zur Ausheilung. 8 Mal haben wir statt der Jodtinctur uns des Carbolspiritus zu 10—20% bedient. Es wurden jeweilen 10—15 g eingespritzt, die folgende Entzündung war ungleich weniger intensiv als bei Jod, verursachte desshalb auch weniger subjective Beschwerden, Carbolvergiftungserscheinungen wurden keine beobachtet, offenbar wegen der spirituösen Lösung; aber in einem der Fälle trat auch hier Eiterung auf, welche eine Spaltung nothwendig machte. Viel unsicherer sind die ebenfalls verwandten Injectionen von warmem und kaltem Wasser, Kupfervitriol und Zinkvitriollösungen, Chloroform, Eisenmanganchlorür u. s. w.

§. 228. Wenn wir in dem Injectionsverfahren ein Mittel haben, ohne jegliche Gefahr, ohne Anwendung der Chloroformnarkose, ohne Aufbringung eines besondern antiseptischen Apparates die Hydrocele sicher zur Heilung zu bringen, wenn wir ferner durch Modification des Jodinjectionsverfahrens die Heilungsdauer abkürzen und die subjectiven

Beschwerden mildern können, so fragt es sich, welche Fälle noch übrig bleiben für die antiseptische Radicaloperation. Wir haben uns in der ersten Auflage dahin ausgesprochen, dass wir noch zur Stunde für das Normalverfahren die Jodinjection erklären müssen, und König stimmt in seinem Commentar zu der Bramann'schen Empfehlung der Bergmann'schen Operation dieser Anschauung bei.

Es muss als unbedingter Grundsatz aufgestellt werden, dass von Niemand und unter keinen Umständen an Stelle des Injectionsverfahrens die radicale Operation ausgeführt werden darf, wenn nicht ein vollständig sicherer antiseptischer Verlauf von Anfang bis zu Ende gesichert ist. Desshalb wird in der grossen Mehrzahl der Fälle der Arzt in seiner Pivatpraxis dem Injectionsverfahren treu bleiben. Anderseits aber ist nicht zu läugnen, dass bei völlig gesichertem Verlauf die antiseptische Incision, bezw. Excision in der kürzesten, sichersten und für den Patienten angenehmsten Weise zur Heilung der Hydrocele führt. Zu ihren Gunsten fällt ferner schwer in's Gewicht, dass durch keine andere Methode eine so klare Einsicht über Ursache und Complication der Hydrocele zu gewinnen ist, und wir stehen desshalb nicht an, der modificirten Volkmann'schen Incision für gut eingerichtete Spitalanstalten und Kliniken den Vorzug vor dem Injectionsverfahren einzuräumen. Die antiseptische Incision sollte unbedingt überall da entgegen der Injection zur Anwendung kommen, wo Verdacht vorliegt, dass die Hydrocele eine bloss symptomatische sei und dass derselben eine Neubildung des Hodens zu Grunde liegt.

Kapitel XXV.

Periorchitis haemorrhagica.

§. 229. Mit der Periorchitis haemorrhagica eröffnen wir die Beschreibung einer Reihe von Entzündungen der Scheidenhaut, bei welchen die Veränderungen der Wand selber, gegenüber dem Erguss in die Höhle in den Vordergrund treten. Nach Jamain hat schon Galen die hämorrhagische Periorchitis als Porocele beschrieben. Der Name der Hämatocele stammt von Heister. Hunter unterschied von der Haematocele traumatica die Haematocele spontanea, welche vor ihm meistens für Krebs gehalten war. Boyer kannte die Periorchitis haemorrhagica und that derselben in einem eigenen Kapitel: „Certaines tumeures improprement appelées Sarcocèle“ Erwähnung. Pott und Richter erwähnen die spontane Hämatocele.

Wenn nun Velpeau schreibt, dass die Geschichte der Haematocele spontanea erst noch zu machen sei, so beruht diess darauf, dass man bis über ihn hinaus eine zu enge Beziehung derselben zu der traumatischen Form festhielt. Noch Cloquet und Gosselin machen sich davon nicht vollkommen frei, obschon deren Arbeiten, namentlich diejenigen von Gosselin als für die richtige Anschauung

bahnbrechende erklärt werden müssen. Auch jetzt haben noch einige Chirurgen Mühe, die vorgeschriebene Nomenclatur zu adoptiren und auf den lieben, langen, alten Namen der Haematocele spontanea tunicae vaginalis zu verzichten, und doch wird nur die Erkenntniss, dass die traumatische Hämatocele durchaus keine nothwendige Beziehung zur spontanen Form hat und daher auch der blutige Erguss nicht die wesentliche und characteristische, wenn auch die am meisten in die Augen fallende Veränderung ist, vor weiteren pathologisch-anatomischen und klinischen Irrthümern bewahren. Denn auch bei der bessern Kenntniss des Leidens bleibt die Diagnose noch schwierig genug, wenn auch so zahlreiche Irrthümer wie früher nicht mehr vorkommen können.

§. 230. Präparate von Periorchitis haemorrhagica sind mit grosser Vorliebe in den anatomischen Sammlungen aufbewahrt. Man findet ihrer viel mehr als von einfacher Hydrocele, wohl aus dem einfachen Grund, weil man diese Tumoren früher sehr oft wegen falscher Diagnose auf Sarcocele kastrirte. Die grosse Mehrzahl dieser Präparate erscheint auf den ersten Blick gut characterisirt dadurch, dass auf der Innenfläche der bedeutend verdickten Serosa abziehbare Membranen in dickerer oder dünnerer Schicht aufgelagert sind. Und es ist keine Frage, dass für die grobe anatomische Erkenntniss dieses Characteristicum genügt, ebenso wie zur Diagnose der hämorrhagischen Periorchitis im Leben der Nachweis zerfallender Blutbestandtheile in einem flüssigen Menstruum meistens einfache und sichere Anhaltspunkte bietet.

§. 231. Anderseits aber stört gerade das in der überwiegenden Mehrzahl der Fälle zu beobachtende Eintreten von Blutungen das Urtheil über die Pathogenese des Leidens vom histologischen Standpunkt aus in hohem Masse, in analoger Weise, wie bei einem Aneurysma die Bildung geschichteter Gerinnsel auf der Wand lange den Untersuchern die Organisationsvorgänge verdeckt hat. Dass auch bei der Periorchitis haemorragica ein Theil der Schichten einfach abgelagertes, geronnenes Blut ist in verschiedenen Stadien der Umwandlung des Fibrin, das wird von keinem Forscher bestritten. Man sieht auch oft genug bei acuten Schüben frisches Blut in Schichten abgelagert. Wenn aber auch relativ recht oft die Blutung durch äussern Anstoss zu Stande kommt und die Einleitung zu der Erkrankung bildet, so lehren doch der ebenfalls häufig spontane und langsame Beginn und auch der progressive Character des Leidens bei bloss einmaligem Trauma und noch mehr die selteneren Fälle, bei denen Blutungen ganz ausbleiben, dass man mit der Erklärung einer Combination der Entzündung mit zufälligen Blutungen nicht auskommt.

§. 232. Ueber den ersten Punkt, nämlich das Vorhandensein eigenthümlicher anatomischer Veränderungen, welche die häufigen Blutungen erklären, herrscht bei den Untersuchern Uebereinstimmung. Schon Virchow, welcher mit der Pachymeningitis haemorrhagica zuerst diese Form der Entzündungen genauer kennen lehrte, macht auf den ausserordentlichen Gefässreichthum der erkrankten Gewebe aufmerksam. Seitdem haben alle Beobachter das Vorkommen von auf-

fällig weiten, dünnwandigen Gefässräumen in den oberflächlichen Schichten der hämorrhagisch entzündeten Serosa bestätigt. Speciell für die Scheidenhaut haben wir schon in der ersten Auflage dieses Werkes das Vorhandensein reichlicher, schlingenförmig angeordneter Gefässe in den frischen innern Lagen angegeben. So betont Riedel nach Beobachtungen aus Volkmann's Klinik den grossen Gefässreichthum und die Dünnwandigkeit der Gefässe in den Innenschichten der erkrankten Serosa. Ganz dieselben Angaben macht Fischer aus Budapest nach der Untersuchung eines Falles durch Babes (vergl. darüber die folgende Notiz von Langhans). Auch das ist sichergestellt, dass man diese starke Vascularisation in den verschiedensten Stadien des Leidens nachzuweisen vermag.

§. 233. Zweifel bestehen darüber, ob man das Recht habe, die Gewebsveränderungen, welche der Erkrankung zu Grunde liegen, als entzündlicher Natur anzusprechen. Dass entzündliche Vorgänge vorkommen, wird nicht bestritten. Aber ob dieselben das Primäre seien oder überhaupt eine wesentliche Rolle spielen, wird in Discussion gezogen. Virchow hat freilich als Anfangsstadium der Pachymeningitis haemorrhagica die Ablagerung eines sehr dünnen fibrinösen Exsudates beschrieben. Aber Huguenin beispielsweise findet im Anfangsstadium derselben Affection bei noch intactem Epithel der Dura und Arachnoidea nur Blutgerinnsel abgelagert, deren Rundzellen sich zu Fasern und Gefässen organisiren, während die rothen Blutkörperchen zerfallen. Erst nachträglich tritt die Communication mit den Gefässen der Dura ein.

Dass auch bei Periorchitis haemorrhagica membranöse Ablagerungen vorkommen, ist leicht zu constatiren. Wir haben dieselben im Anfangsstadium gesehen und beschrieben und Riedel fand die ganze Innenfläche der Membran mit einem fibrinösen Exsudat bedeckt. Auch Klebs hält den Ausgang der Neomembranbildung von fibrinöser Exsudation für gesichert. Ob man dabei mit Langhans das Exsudat bloss als die fibrinös degenerirte oberste Scheidenhautschicht oder als eine Ausschwitzung auf die Oberfläche der Membran betrachtet, bleibt zunächst für die Auffassung des Leidens als einer Entzündung indifferent. Aber auch diejenigen Autoren, welche diese fibrinöse Exsudation nicht gesehen haben, oder ihr keine durchgreifende Bedeutung zumessen, oder die Auflagerung als einfache Blutgerinnsel auffassen, haben unter derselben oder auf der Oberfläche der Wand ein junges, granulationähnliches Gewebe gesehen, mit mehr oder weniger zahlreichen Rundzellen infiltrirt. Wenn nun dieses Gewebe auch von Einzelnen als eine secundäre Veränderung in Folge der primären Blutung aufgefasst wird, so haben doch auch sie die weiteren Blutungen auf den Reichthum dieses entzündlichen Keimgewebes an dünnwandigen Capillaren und Gefässräumen zurückgeführt.

Es ist desshalb in beiden Fällen, sowohl wenn man eine primäre oberflächliche, fibrinöse Ausschwitzung annimmt, als wenn man nur eine secundäre granulöse Entzündung findet, das abnorme Verhalten der Gefässe dafür verantwortlich zu machen, dass nicht wie bei verwandten Entzündungen ein Ablauf zum normalen Ende mit Adhäsion und Bindegewebsbildung (Periorchitis adhaesiva und prolifera) statt-

findet. Die Entzündung verdient somit ihren eigenen Namen, und der zutreffendste wäre wohl derjenige der Periorchitis vasculosa. Wenn wir denjenigen der Periorchitis haemorrhagica beibehalten, so geschieht diess desshalb, weil allerdings Blutungen in der überwiegenden Mehrzahl der Fälle eintreten und anderseits weil der Name schon für analoge Entzündungen in Aufnahme gekommen ist.

§. 234. Der Grund für die abnorme Vascularisation des Gewebes kann nur darin liegen, dass der fibrinösen Exsudation entweder schon Veränderungen des serösen Gewebes im Sinne von Sclerosirung vorausgehen, so dass bei Einwirkung von Schädlichkeiten zwar noch eine entzündliche Gefässdilatation mit Rundzellinfiltration möglich ist, aber keine entsprechenden Organisationsvorgänge mehr Platz greifen nach Ablauf des acuten Stadiums. Anderseits können Entzündungsreize ein Gewebe treffen, welches abnormen Gefässreichthum und abnorme Gefässverhältnisse von vorn herein darbietet, wie diess der Fall ist bei entzündlichem Keimgewebe, welches bei Organisation aufgelagerter Blutgerinnsel zu Stande kommt. So viel ist sicher, dass wir speciell bei fortdauernden Schädlichkeiten die hämorrhagische Form der Entzündung auftreten sehen. So nach Blutergüssen, wo das Blut zurückbleibt, nach öfter wiederholten Injectionen von Alkohol oder Jodtinctur, wie sie längere Zeit beliebt gewesen sind, nach mechanischen Schädigungen bei unvollständig abgelaufenen acuten Entzündungen, wie sie besonders bei zu frühem Verlassen des Bettes nach reizenden Injectionen zu beobachten sind.

Anderseits spielen zweifelsohne Circulationsstörungen bei dem Zustandekommen des Leidens eine Rolle, wie wir ja auch bei andern gestielten Geschwülsten, wie Ovarialcysten, allerlei plastische Entzündungen durch Compression, Knickungen und Drehungen des Stiels auftreten sehen. Der Hode bezieht seine Gefässe nicht nur durch einen langen Stiel, sondern die denselben bedeckende Serosa hat auch eine abhängige Lage wie keine andere. Das mag erklären, warum an keiner andern serösen Haut diese Entzündungsform so häufig beobachtet wird.

Wie weit Verstopfung und Thrombose der Gefässe eine Rolle spielen, ist durch die bisherigen Beobachtungen nicht zu entscheiden. Die Beobachtungen von Zahn über Thrombose der Vena azygos bei hämorrhagischer Pleuritis machen auf die Möglichkeit ähnlicher Beziehungen aufmerksam. Der Bedeutung wiederholter Schädlichkeiten als Ursache des Leidens suchte Riedel darin Rechnung zu tragen, dass er die Periorchitis haemorrhagica gar nicht als eine chronische, sondern als eine intercurrirende acute Entzündung bezeichnet. Dafür spricht ihm die schichtweise Ablagerung der Entzündungsproducte und die Analogie mit der Haematocele retrouterina. Allein es ist doch zu betonen, dass es Fälle giebt, wo von Entzündungsschüben durchaus nichts nachweislich, die Entwickelung vielmehr eine stete und gleichmässige ist.

§. 235. Pathologische Anatomie. Was bei der Untersuchung zunächst auffällt, ist, wie bei der Periorchitis prolifera, die Verdickung

der Tunica vaginalis. Diese Verdickung ist wesentlich bindegewebiger Natur und besteht aus concentrischen Schichten. Häufig sind hauptsächlich 2 Schichten zu unterscheiden, eine äussere faserige vom Durchschnitt gewöhnlichen derben Bindegewebes, und eine innere, etwas homogenere, durch Imbibition häufig stark verfärbte, gelbe, gelbrothe, gelbgrüne, oder braune, mit den verschiedenartigsten, gleich zu erwähnenden Einlagerungen. Diese Verschiedenheit des Aussehens würde nicht genügen, um zu entscheiden, welche Schichten der Tunica propria resp. Auflagerungen auf deren Innenfläche entsprechen, welche dagegen auf Verdickung und Wucherung des subserösen Bindegewebes und der Tunica vaginalis communis zurückzuführen sind. Nur das Verhalten des Hodens zu den beiden Schichten giebt hierüber den nöthigen Aufschluss (s. unten).

Oft ist von einer Differenz der Schichten auf dem Durchschnitt Nichts zu sehen, sondern es stellt der ganze Balg eine mehr weniger starre, bis 1½ cm dicke Schale dar. Auf dieser liegen stellenweise helle oder dunkelrothe Blutgerinnsel, an andern Stellen rothe, vascularisirte, abziehbare Neomembranen, an andern Stellen Membranen oder Züge derben, homogenen Bindegewebes. Ausnahmslos ist es dagegen möglich, einzelne Schichten voneinander, allerdings oft mit einiger Gewalt, loszulösen. Wo das nicht mehr der Fall ist, liegen schon Uebergänge zu Periorchitis prolifera vor.

Die Loslösung einzelner Membranen und Fetzen gelingt leichter nach der Innenfläche zu, häufig in so ausgedehnter Weise, dass man eine Innenschale von der äussern lostrennen kann. An Stelle des Hodens und Nebenhodens lässt sich in der Mehrzahl der Fälle die Auflagerung nicht stumpf loslösen.

§. 236. Die Einlagerungen der Wand, welche deren homogenes oder gleichförmig streifiges Gewebe unterbrechen, sind je nach der Dauer des Leidens verschieden. Bei älteren Fällen sind es Produkte der Um- oder Rückbildung des Bindegewebes, wie wir sie ganz analog bei der Periorchitis prolifera antreffen. Am häufigsten trifft man plattenförmige Kalkablagerungen von unregelmässiger Form, welche nahe unter der Innenfläche, doch niemals dieser aufliegen. Oder es sind derbe, knorpelähnlich aussehende Platten sclerotischen Bindegewebes, welches auch in Form von Höckern oder Zapfen vorragt in das Cavum vaginale hinein. Endlich bildet sich auch wahrer Knochen in der Wand in Form einzelner Plättchen oder einer zusammenhängenden Schale.

Barigandin[1]) beschreibt einen Fall von Verknöcherung der Tunica vaginalis, die eine bis 6 mm dicke Knochenschale darstellte, gefüllt mit weinhefeartigen Fibrincoagula und an der Stelle einer frühern Punction einen kleinen Abscess enthaltend. Auf der Aussenseite lag der Knochenschale eine knorpelähnliche, weissspeckige Masse auf. Hode im hintern Theile der Geschwulst, verkleinert, aber gesund. Der Fall betraf ein 32jähriges Individuum.

§. 237. Characteristischer sind die Einlagerungen von kleinen Herden von Granulationsgewebe und von so oder anders verändertem

[1]) Barigandin, Gaz. des hôp. 1863.

Blut. Die Herde von Granulationen haben ein gallertiges Aussehen, sind weich, bestehen aus embryonalem Bindegewebe. Sie zeigen häufig starke Verfettung, anderseits Pigmentirung ihrer Zellen und des Grundgewebes, so dass in vielen Fällen schliesslich nur schichten- und häufchenförmige Herde übrig bleiben von spindelförmigem Durchschnitt, welche aus Fettkörnchen resp. aus rothem und braunem Pigment bestehen. Während grössere Granulationsherde ziemlich selten sich finden, sind die eben erwähnten kleinen Fett- und Pigmentablagerungen ganz gewöhnlich vorhanden.

§. 238. Häufig sind jedenfalls Ansammlungen coagulirten Blutes in den Schichten der Wände. Dieselben sind platt oder heben die Innenwand knotenförmig auf. Sie finden sich aber auch auf der Aussenfläche der Geschwulst, als mehr weniger unabhängige Anhängsel, insofern als sie nach aussen hin ihre eigene Bindegewebsumhüllung haben und als Buckel vorspringen, während ihre innere Wand identisch ist mit dem gemeinsamen Balg. Die letztern sind diagnostisch wichtig, da sie leicht wegen grösserer Weichheit mit dem Hoden bei extravaginaler Hämatocele zu verwechseln sind.

Fast stets enthalten diese kleinen Hämatome der Wand dunkel- oder hellrothes coagulirtes Blut, zeigen eine scharfe Grenze gegen die Wandschichten, mit welchen sie aber sehr enge zusammenhängen. Mikroskopisch ist Fibrin mit gewöhnlich gut erhaltenen rothen Blutkörperchen und Pigmentherdchen wahrzunehmen; die anstossenden Bindegewebsspalten sind damit erfüllt.

§. 239. Sind schon diese herdweisen Einlagerungen von jungem Bindegewebe und ergossenem Blute characteristisch, so sind sie doch nicht constant. Stets aber finden sich ganz analoge Veränderungen auf der Innenwand des Balges, welche für die Auffassung der in Frage stehenden Entzündung entscheidend sind.

In den frühesten Stadien habe ich diese characteristischen Veränderungen gefunden sowohl am Lebenden als an Präparaten in Fällen, wo noch kein blutiger oder doch wesentlich noch ein seröser Erguss vorhanden war. In einem Falle von Sarcoma testis, der später in dem betreffenden Kapitel mitgetheilt wird, habe ich frisch und in exquisiter Weise die Anfänge der Periorchitis haemorrhagica beobachtet. Die Göttinger Sammlung besitzt Präparate von „Hydrocelen", wo jene Anfangsstadien zu studiren sind.

§. 240. Es handelt sich im Wesentlichen um die Auflagerung einer zarten Bindegewebsmembran auf die Innenfläche der Scheidenhaut, welche sich als zusammenhängendes Häutchen ablösen lässt. Sie ist in frischem Zustande hochroth durch die ausserordentlich reiche Vascularisation und von sammetartiger, grieslicher Oberfläche. In den ersten Stadien lässt sich dieselbe leicht ablösen und erscheint die darunter liegende Scheidenhaut makroskopisch glatt und glänzend. So ist in einem Präparate der Langenbeck'schen Sammlung (Nr. 361) die Innenfläche zum Theil noch glänzend, zum Theil mit kleinhöckrig zottiger Oberfläche.

Sehr bald wird das Abziehen der Membranen schwieriger, gelingt

zum Theil nur mit dem Messer, die Membran wird entfärbt, derber. In einer Krankengeschichte von Baum in Göttingen, einen 51jährigen Mann betreffend, ist die Membran mit einem diphtheritischen Exsudat verglichen.

§. 241. In späterer Zeit findet sich die Innenfläche viel unregelmässiger, wie mit Platten und Schuppen ausgekleidet, welche zackige,

Fig. 23.

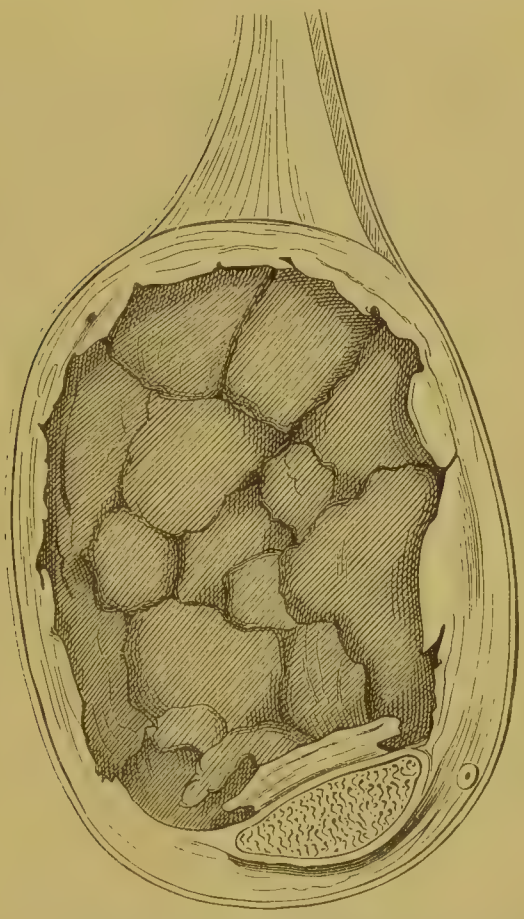

Nach Präparat Nr. 25 der Heidelberger Sammlung. Sagittalschnitt durch eine Periorchitis haemorrhagica im spätern Stadium. Die Scheidenhäute zeigen eine erhebliche Verdickung. Die Innenfläche ist wie in Felder abgetheilt, wie der Durchschnitt zeigt, durch die Auflagerung verschieden dicker Platten mit zackigen, unregelmässigen, zum Theil unterminirten Rändern, denen entlang die tiefen Furchen verlaufen. Der Hode liegt unten in den Verdickungsschichten der Wand und bildet nur einen ganz flachen Vorsprung nach der Innenfläche. Ueber denselben zeigt sich auf der Albuginea eine dicke, plattenförmige Auflagerung mit überhängenden Rändern. Hinter dem Hoden ist ein Durchschnitt des Vas deferens in der Wand, dessen Fortsetzung im Samenstrang aufwärts markirt ist.

rissige Ränder zeigen, sich als zähe Fetzen abreissen lassen, während darunter eine faserige Fläche erscheint. Dass die regressiven Metamorphosen, Verfettung und Verkalkung gegen die Innenfläche zu im Bereich der jüngsten Ablagerungen am stärksten ausgesprochen sind, hat seinen Grund darin, dass die jüngsten Schichten stets weiter wegrücken von der normalen Unterlage, welche sich ihrerseits mehr und mehr zu einem gefässarmen derben Bindegewebe umwandelt. Durch die daherige Störung der Circulation werden die Ernährungsverhältnisse

der Innenschichten zunehmend schlechter trotz des Gefässreichthums derselben. Am ausgesprochensten sind übrigens die regressiven Metamorphosen in allen Fällen, wo lange keine acuten Schübe mehr stattgefunden haben. Blutungen und regressive Metamorphosen erklären es, warum hie und da auch der pathologische Anatom noch Mühe hat, die Formen weicher Krebse mit ausgedehntem Zufall und Blutergüssen von Periorchitis haemorrhagica zu unterscheiden.

§. 242. Mikroskopische Untersuchung (Langhans). „Die ersten Stadien der Periorchitis haemorrhagica bieten nach der Schilderung von Kocher in der ersten Auflage dieses Werkes ein Bild dar, ganz ähnlich dem der Pachymeningitis haemorrhagica: mehrfache, sehr feine, gefässreiche Membranen, welche der Serosa aufgelagert sind und sich leicht abziehen lassen. Ich kenne diese ersten Anfänge nicht aus eigner Anschauung; selbst in demjenigen Falle, welchem ich unter meinen Präparaten der Zeit nach die erste Stelle einräumen muss, einem Fall von Perispermatitis haemorrhagica, konnte ich keine abziehbaren Membranen nachweisen. Zuoberst fand sich hier auf der Serosa eine $^1/_2-1$ mm dicke Lage von zahlreichem Granulationsgewebe, welche nach unten hin nicht im mindesten scharf abgegrenzt war, sondern ganz allmählig in die zellarmen, tiefern Schichten überging; ihre Oberfläche war glatt, ohne Endothel. Ob hier die normale Oberfläche vorliegt oder eine junge aufgelagerte Membran secundär mit der Serosa verwachsen ist, diese Frage ist hier natürlich nicht mehr zur Entscheidung zu bringen.

§. 243. Die Zusammensetzung des Granulationsgewebes ist sehr einfach (Fig. 24). Lymphkörper neben Lymphkörper, so dass das faserige Grundgewebe und seine grossen ovalen Kerne dadurch verdeckt werden. Dazwischen zahlreiche rothe Blutkörper, vereinzelt und in Gruppen zusammenliegend, und ferner sehr weite Blutgefässe mit dünner Wand; sie sind quer und längs getroffen und bilden mit Vorliebe senkrecht aufsteigende Arkaden, die in andern Präparaten noch viel stärker entwickelt sind, als in der vorliegenden Abbildung. Nach unten nimmt die Zahl der Rundzellen ab, das helle, zellarme Grundgewebe tritt immer stärker hervor, noch durchzogen von hochgradig erweiterten Blutgefässen. Trotz dieser Zusammensetzung kann ich diesen Fall noch nicht als frühestes Stadium auffassen; denn die starke Verdickung der Serosa mit unten zu besprechenden, eigenthümlichen Veränderungen der tiefern Schichten zeigt deutlich, dass hier ein alter, chronischer Process vorliegt, mit einem intercurrirenden, acuten, oberflächlichen complicirt.

§. 244. Fig. 25 illustrirt die weitere Entwickelung des acuten Stadiums. Ueber die eben beschriebene Schicht a wölbt sich ein dicker Wulst von fibrinösem Exsudat (d) empor; er besteht, wie starke Vergrösserung zeigt, theils aus homogenem, theils aus fein reticulärem Fibrin mit eingestreuten, ziemlich gleichmässig vertheilten Exsudatzellen oder ihren Kernen. Von besonderem Interesse sind für uns seine Beziehungen zu dem benachbarten Granulationsgewebe und den tiefern Lagen der Serosa. Ein Blick auf die Abbildung ergibt ohne

Weiteres, dass das Exsudat an Stelle des Granulationsgewebes getreten ist, dass die untern Grenzlinien beider nach den zellarmen Lagen der Serosa hin (e) in gleicher Höhe verlaufen. Die oberste Schicht der Serosa hat sich direct in das fibrinöse Exsudat umgewandelt, also ganz das Gleiche, was wir auch für die gewöhnliche fibrinöse Entzündung fanden. Die feineren Einzelheiten dieses Vorgangs sind auch hier nicht zu erkennen; nur will ich bemerken, dass die grossen Gewebskerne, sowie die Blutgefässe dabei schwinden. Der

Fig. 24.

Oberflächlichste Schicht des Granulationsgewebes von einem Fall von Perispermatitis haemorrh., entsprechend der Stelle c der Figur 25. Die extravasirten rothen Blutkörper sind als einfache dunkle Kreislinien eingezeichnet, wie auch die in den Gefässen enthaltenen. (400/1.)

in der Zeichnung angedeutete, dunkle, untere Grenzsaum des Exsudates besteht aus dickbalkigem, glänzendem Fibrin, ganz dem des diphtheritischen Netzwerkes ähnlich. Er schneidet ebenfalls nach unten scharf ab, ohne dass in der Nachbarschaft ein besonderer Zellreichthum sich fände.

§. 245. Gewöhnlich findet man ein anderes Bild; der Serosa liegen dickere oder dünnere Lagen von geronnenem Blute auf; sie sind ältern Datums und bestehen aus einer trüben feinkörnigen Masse, welche häufig nicht einmal mehr die Contouren von rothen Blutkörpern erkennen lässt. Es ist mir zweifelhaft, ja sogar unwahrscheinlich, dass diese Blutungen auf dem Wege der eben geschilderten fibrinösen Exsudation entstehen, denn das massenhafte Fibrin schliesst keine rothen

Blutkörper ein. Das nebenanliegende Granulationsgewebe muss hier angeschuldigt werden, dessen mit rothen Blutkörpern überschwemmtes Stroma auch sicher solche Elemente in grosser Zahl in die Höhle der Serosa austreten lässt.

Fig. 25.

§. 246. Besonders aber kommen hier auch die tiefern Schichten in Betracht. Wir verstehen ihre Zusammensetzung am besten, wenn wir ihren Bau von unten nach oben aufsteigend betrachten. Die untersten Schichten bestehen noch aus lockerem Bindegewebe, in

welchem nur die Blutgefässe und deren Umgebung verändert sind: die Arterien zeigen bedeutende Verdickung der Intima, wie übrigens auch in den obern Parthien. In ihrer nächsten Umgebung und in der der Venen finden sich kleine rundliche oder verästelte Herde von Lymphkörpern, $^1/_4$—1 mm im Durchmesser. Die übrige Wand besteht aus meist homogenen, stark glänzenden, sclerotischen, abgeplatteten Bindegewebsbündeln, die mit wellenförmigen Biegungen der Oberfläche parallel verlaufen, dabei sind sie gegeneinander derart verschoben, dass dem Wellenberg des einen ein Wellenthal des darüber und darunter liegenden Bündels entspricht, so umschliessen sie spindelförmige Spalten,

Fig. 26.

Vascularisation des sclerotischen Bindegewebes.

deren Breite je nach der Steilheit der Biegungen sehr wechseln kann. Unten sind sie schmal, oben aber werden sie erheblich breiter und schwellen bauchig auf. Begrenzung und Inhalt der Spalten variirt. In der Tiefe sind sie im Allgemeinen leer und auf der ihnen zugewandten Fläche der Bündel liegen dünne endothelienartige Zellen, die aber, nach ihrer geringen Zahl zu urtheilen, keine continuirliche Auskleidung bilden. Nach oben zu werden die Bilder verschieden. Vielfach sieht man deutlich die Spalte von einer continuirlichen kernhaltigen Membran ausgekleidet; die Spalten werden hier von Capillaren eingenommen, wie sich aus den zahlreichen rothen Blutkörpern in ihnen ergiebt (Fig. 26). Dadurch entsteht eine ungewöhnlich dichte Vascularisation in einem fast sclerotischen Gewebe, wie ich es ähnlicher Weise nur noch in der Struma fibrosa kenne.

An andern Stellen (Fig. 27) aber findet man statt der Capillaren netzartig verbundene Züge von eigenthümlichen, sehr langen und schmalen, fast bandartigen Spindelzellen, mit stark glänzendem Protoplasma, welches den Kern nicht immer deutlich hervortreten lässt. Sie liegen zu 4—6 nebeneinander in einer Spalte, ohne dass ihre Anordnung klar wäre; sie scheinen mehr glatte Bänder zu bilden, als dickere Bündel und membranöse Auskleidungen von Canälen.

Fig. 27.

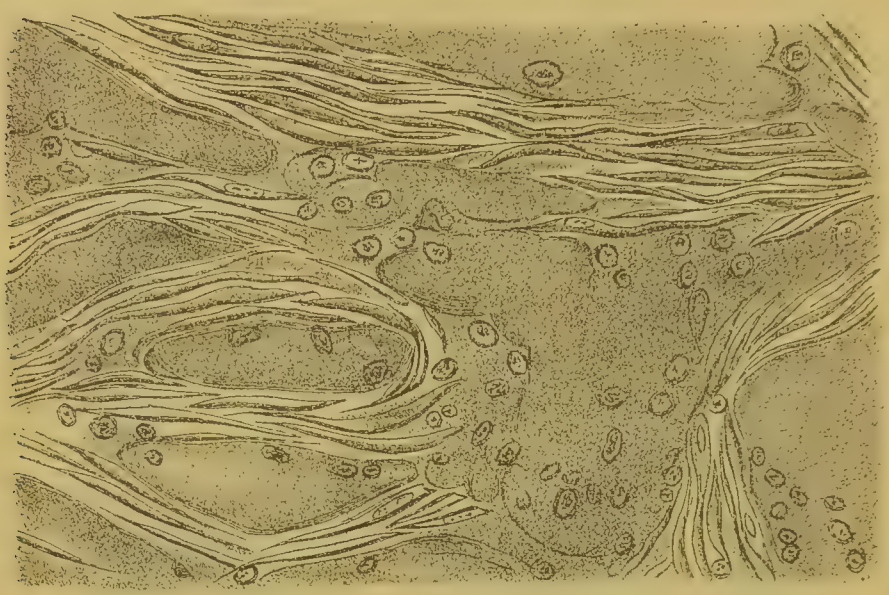

§. 247. Indessen wie auch dies Bild zu deuten sein mag, jedenfalls geht aus allem dem so viel hervor, dass in der sclerosirten Serosa zwischen den Bindegewebsbündeln ungewöhnlich zahlreiche und weite Spalten existiren. Ein Theil derselben steht in Zusammenhang mit den Blutgefässen und hat die Bedeutung von Capillaren; ein anderer Theil aber, wenn ein solcher Zusammenhang nicht schon existirt, kann jedenfalls leicht von den Gefässen her mit Blut gefüllt werden. Es ist diess die zweite und nicht unwichtigste Quelle der Blutungen. Fig. 28 zeigt in dem untern Drittel das oben geschilderte Bild des sclerotischen Gewebes; die Bündel werden von den hellen Streifen dargestellt; ihre wellenförmigen Biegungen sind flach, die spindelförmigen Lücken zwischen ihnen schmal (sie sind in der Zeichnung dunkel gehalten) und werden, wie starke Vergrösserung zeigt, meist von Blutcapillaren eingenommen. In den obern Parthien (abgesehen von dem obersten homogenen Grenzsaum, welcher Fibrin darstellt) ist ein ähnliches Bild, nur sind die Lücken breiter und durch Zusammenfliessen benachbarter auch länger; ihr Inhalt besteht nicht mehr aus gut erhaltenen rothen Blutkörpern, sondern aus undeutlich körnigen Massen mit eingestreuten gelben Körnern und Kugeln, den Resten von rothen Blutkörpern und sparsamen farblosen. In der mittleren Zone, wo die Spindeln am breitesten sind, ist die Zahl der farblosen

Blutkörper am reichlichsten, die Reste der rothen treten zurück. Hier haben sich schon zwei kleine Erweichungsherde (x) gebildet, in Folge von Verdünnung und Durchreissen der hellen Bündel. Solche Herde finden sich natürlich an andern Schnitten auch an der Oberfläche. Wir haben es also mit Hämorrhagien aus und in sclerotischem Gewebe zu thun, ein Vorgang, der auch an das oben erwähnte Beispiel der Struma und zwar der Struma cystica erinnert. „Das sclerotische Gewebe der Cystenwand ist besonders reich an zahllosen Capillaren;

Fig. 28.



hieraus erfolgen Blutungen zuerst klein, die Bündel auseinanderdrängend, dann zusammenfliessend mit Zerreissung der Bündel, so dass sie sich schliesslich auch in das Cystenlumen ergiessen“ (Gutknecht, Histologie der Struma, 99, 441).

§. 248. Als eine dritte und letzte Quelle der Blutungen können ferner noch zahlreiche Erweichungsherde angesehen werden, die gerade in den obersten Schichten sich finden, und abgesehen von Extravasat und Pigment durch Reichthum an grossen runden und spindelförmigen Zellen sich auszeichnen. Es lässt sich aber nicht entscheiden, ob hier die Zellwucherung das Primäre und die Erweichung sammt Blutung das Secundäre ist, oder ob nicht zuerst eine in der eben beschriebenen Weise zu Stande gekommene Blutung vorlag, in deren Gefolge erst die Zellwucherung sich ausgebildet hat.

§. 249. Von ganz besonderer Bedeutung ist das Verhalten des Hodens zu der Wucherung der Scheidenhaut. Die daherigen Ver-

änderungen und Eigenthümlichkeiten haben mehr als alles Andere zu diagnostischen Täuschungen geführt.

Drei Momente wirken auf Lage und Form des Hodens ein: Der intravaginale Druck durch den Erguss, die Ablagerungen auf die Innenwand und die Wucherung des subserösen Bindegewebes. Letztere setzt sich, wie erwähnt, fort bis in den Nebenhoden und an die Rückfläche des Hodens, welche von Serosa nicht überzogen ist. Dadurch wird der Nebenhode vollständig in die Wand aufgenommen; er findet sich auf dem Durchschnitt abgeplattet hinter dem Hoden, von reichlichem derben Bindegewebe durchsetzt. Der Hode dagegen kommt mit seiner ganzen Rückfläche auf die Wand zu sitzen, indem die Serosa, soweit sie abhebbar ist, im ganzen hintern Umfang des Hodens (dem Frontalschnitt durch dessen hinteres Drittel entsprechend) durch die Bindegewebswucherung ausgespannt wird.

Es ist desshalb ein sehr gewöhnlicher Befund (wir haben fast in allen Sammlungen derartige Präparate gefunden), dass vom Nebenhoden nichts mehr zu sehen ist, der Hode aber noch zu zwei Drittel gegen das Cavum vaginale vorspringt.

§. 250. Dadurch, dass nicht nur in der Wand, sondern auch auf deren Innenfläche Wucherung und Neubildung vom Bindegewebe stattfindet, kann nun ausserdem auch der Hode in seinem hintern Umfang in die Wand aufgenommen werden, so dass die Schichten derselben sich, am Hoden angekommen, spalten, zum Theil aussen, zum Theil innen über den Hoden herübergehen.

Bis dahin bildet der Hode noch einen Vorsprung nach innen, wenn er auch durch die Schrumpfung der Neomembranen bei deren Aelterwerden abgeplattet wird.

Sitzt aber einmal der Hode breit und unbeweglich auf, ist er zwischen die Schichten der Wand so hineingefasst, dass bloss der vordere, nicht von Serosa bedeckte Umfang desselben noch in das Cavum vaginale hineinragt, so kommt nun der intravaginale Druck durch den zunehmenden Erguss zur Wirkung. Dieser strebt der Innenfläche des Balges die Form der Kugeloberfläche zu geben, der Hode wird mehr und mehr abgeplattet und verschwindet schliesslich so vollständig in der Wand, dass er weder nach aussen noch nach innen einen Vorsprung mehr bildet.

§. 251. Durch den erwähnten Mechanismus entstehen die räthselhaften Tumoren, welche nur aus einem dicken fibrösen Balge mit zerfetzter Innenfläche und einem blutigen, oft breiigen und bei Entzündung jauchigen oder eiterigen Inhalte bestehen.

Nur die genaueste Untersuchung der Wand schützt hier vor Irrthum. Figur 29 zeigt das Verhalten des Hodens in einem derartigen Fall.

§. 252. Ganz ähnliche Präparate besitzt die Sammlung von Freiburg i. B., Heidelberg, Würzburg (Nr. 298 XI und Nr. 1151 XI). In letzterem, wie in andern Fällen liegt der Hode unten im Balg; nach innen geht eine 1 mm dicke, nach aussen eine 3—4 mm dicke Bindegewebsschicht über den Hoden hin, welcher selbst noch 3—4 mm

Dicke hat. Auch Göttingen (ohne Nr.) besitzt ein hierher gehöriges Präparat.

Die mikroskopische Untersuchung ergiebt in der Mehrzahl der Fälle die Samencanälchen wohl characterisirt, aber entweder zusammengefaltet und leer, oder die Zellen sehr stark körnig, zum Theil zerfallen. Nur in wenigen Fällen ist der Hode soweit verändert, dass man von einer Atrophie desselben sprechen kann. Er findet sich dann entweder derb, von reichlichem Bindegewebe durchsetzt (Nr. G 1 g 5 Göttingen), oder er besteht aus Bindegewebe, welches durch körnige

Fig. 29.

Zeigt einen Horizontalschnitt durch den Balg einer Periorchitis haemorrhagica. Die Scheidenhäute sind in eine starre Schale verschmolzen, welche auf der Aussenseite glatt ist, auf der Innenfläche die Durchschnitte scharfrandiger, am Rande sich abhebender Platten zeigt. Unter der innern, bindegewebigen Auskleidung befinden sich unregelmässig vertheilte Kalkplatten, deren Durchschnitt durch dunklere Schraffirung angedeutet sind. — Der Hode liegt in der hintern Wand (in der Figur unten) und macht weder nach aussen noch nach innen Vorsprung; nur ist die Wand da, wo er liegt, etwas dicker. Derselbe entspricht dem Durchschnitt einer gebogenen Spindel, liegt also ganz flach ausgebreitet zwischen den innern und äussern Wandschichten. Mikroskopisch zeigt derselbe ein normales Aussehen. Nach Präparat 1405 in Zürich.

Einlagerungen und Pigmentherde gelblich erscheint (Präparat der Göttinger Sammlung). Immerhin bleibt der Hode in characteristischer Spindelform auf dem Durchschnitt angedeutet.

Es geht daraus hervor, dass es meistens auf Irrthum beruht, wenn man schlechtweg von Atrophia testis bei der „Haematocele spontanea“ spricht, weil man keinen innern oder äussern vorragenden Hoden findet. Schon Boyer giebt an, der Hode komme oft vollständig in die Wand zu liegen. Wenn wirklich eine Atrophie besteht, so kann man die Reste der Hodensubstanz nachweisen. Man braucht nicht an Zerstörung des Hodens durch Eiterung, noch durch Jodatrophie zu denken, wie Küster in 2 Fällen [1]) annimmt. Immerhin ist zu er-

[1]) Küster, Langenbeck's Archiv Bd. XII.

wähnen, dass auch Curling in einem Falle keine Spur von Drüsensubstanz mehr aufzufinden vermochte.

§. 253. Der Nebenhode findet sich nicht immer direct hinter dem Hoden, vielmehr wird derselbe in Fällen, wo der Erguss die Wand stark dehnt, bevor dieselbe durch erhebliche Bindegewebswucherungen verdickt und starr geworden ist, mit der Serosa nach aussen abgezogen. Er bildet dann, und diess ist sehr oft der Fall, einen in der Hinterwand liegenden, lateralwärts convexen Bogen, weil Kopf und Cauda sich am wenigsten weit vom Hoden entfernen können. Es ist diess ein für die Praxis der Excision der Scheidenhaut wichtiges Verhältniss.

Das Vas deferens verläuft in der Hinterwand des Balges, lässt sich oft im obern Theile desselben fühlen und gewöhnlich nach Abpräparirung einiger Schichten bis zum Hoden resp. Nebenhoden abwärts herauspräpariren.

Gosselin konnte in einem Falle nur noch 2—3 Vasa efferentia vom Vas deferens bis in das Corpus Highmori mit Ol. Therebintinae füllen unter 24stündigem Quecksilberdruck. Er fand in den meisten keine Spermatozoen im Hoden. In einem meiner Fälle aus Göttingen (Baum) ist ausdrücklich angegeben, dass sich solche vorfanden. Nebenhoden und Vas deferens fand Gosselin bald leer, bald enthielten sie Spermatozoen.

§. 254. Der Inhalt bei Periorchitis haemorrhagica zeigt alle möglichen Variationen der Farbe, Consistenz und Zusammensetzung. Es giebt Fälle, wo er sich in nichts von demjenigen einer Hydrocele unterscheidet. In einem Falle fanden wir die Gerinnbarkeit der serösen Flüssigkeit in hohem Masse erhöht, so dass das Serum ohne weiteren Zusatz an der Luft gerann. Die Formen sind dann auch in der Klinik und in Sammlungen stets ohne Weiteres mit den Hydrocelen zusammengeworfen worden. Wir haben bereits erwähnt, dass wir gerade da, wo noch der Inhalt ein seröser, gelblicher war, die characteristischen Veränderungen der Wand am exquisitesten gefunden haben. So fanden wir bei doppelter Hydrocele auf einer Seite klares Serum, auf der andern ganz leicht getrübte, seröse Flüssigkeit. Friedreich (loc. cit.) fand in dem einen seiner Fälle von Peritonitis haemorrhagica eine hellgelbe, sehr eiweissreiche Ascitesflüssigkeit; auch bei dem andern wurde der Inhalt erst sehr spät blutig, nachdem die Entzündung bereits lange bestanden hatte.

Von reinem Serum an finden sich alle Mischungsverhältnisse bis zu vollständig reinem Blut. Die Flüssigkeit, welche durch Punction entleert wird, ist bald leicht blutig gefärbt, bald intensiv roth. In einem Falle von Göttingen entleerte sich gelbliches Serum mit Blutcoagula (vergl. erste Auflage S. 143).

§. 255. Wenn nicht durch Beimischung von Serum das Blut dünnflüssig geblieben ist, so ist es dickflüssiger als reines Blut und zeigt eine ins Braune stechende bis schwarze Farbe. Die Flüssigkeit ist ohne Beimischung gröberer fester Bestandtheile, oder sie enthält Klümpchen geronnener Substanz. Während bei serös-blutigem Inhalt

rothe und braune Blutcoagula von gewöhnlichem Aussehen und Consistenz gefunden werden, zeigen sich die festern Theile bei verändertem Blutinhalt als rundliche, braune oder graurothe bis grauweisse Klumpen (vergl. erste Auflage S. 143).

Wenn endlich die Flüssigkeit mehr und mehr resorbirt wird, so verliert sich auch die Syrupconsistenz und bleibt ein Brei übrig, welcher wie Kaffeesatz bräunlich oder chokoladefarben ist, oder einem graubraunen Kothe gleicht, oder wie der Inhalt einer Blutwurst sich herausheben lässt. Der Brei kann auch viel heller, bis weisslich werden.

§. 256. Die Formbestandtheile sind je nach der Consistenz des Inhaltes sehr verschieden. Constant, bei rothem Inhalt meist die Hauptmasse ausmachend, sind rothe Blutkörperchen, entweder geschrumpft, verändert, häufig aber noch sehr wohl erhalten, zum Theil sogar in Rollen, andere Male in Stechapfelform. Ausserdem findet sich Fibrin in Klümpchen körniger Substanz, welche Kerne und Zellen einschliessen, oder als eine Art feinfaserigen Gerüstes die lockere Gerinnungsmasse durchziehend. Abgestossenes, mehr weniger verändertes Endothel, Kerne mit körnigem Inhalt, oft weissen Blutkörperchen sehr ähnlich finden sich ziemlich regelmässig. Nicht selten finden sich auch weisse Blutkörperchen in grosser Zahl, zumal wenn entzündliche Erscheinungen bestehen, wie nach Punctionen. Körniges Pigment bildet kleine Herde oder ist zerstreut im Inhalt. Auch grössere Pigment haltende Zellen haben wir gefunden.

Graue und weisse Farbe ist oft vorhanden bei starkem Gehalt an Fett (siehe unten Liporocele): In dem erwähnten Falle von Dr. Bourgeois waren bei weisslichem, breiigem Inhalte zahlreiche freie Fetttröpfchen vorhanden, neben massenhaftem Cholesterin. Körnchenkugeln und Fettkrystallfasern hat Virchow gefunden. Erstere beobachtete ich öfter.

Cholesterin findet sich in sehr vielen Fällen, macht aber zuweilen den Haupttheil, ja fast den einzigen Inhalt aus. Wir haben Fälle gesehen, wo das Cholesterin grössere weisse Klümpchen bildete. Curling fand in einem Falle 3 Drachmen (12,0) einer dicken, bräunlichen Substanz fast ganz aus Cholesterintafeln bestehend. Gerade bei reichlichem Cholesteringehalt ist oft der flüssige Antheil rein serös und nur die Cholesterinbeimischung bei der Punction characteristisch.

§. 257. Chemische Untersuchungen sind selten gemacht. Bei einem 70jährigen Individuum, welches am 3. März 1863 auf die Klinik von Baum in Göttingen aufgenommen worden war, fand Boedecker die colloidartige, gelbbräunliche Flüssigkeit (640 ccm) von 1011 spec. G., schwach alkalisch. Sie enthielt Cystin (Schwefelreaction), Harnstoff, Zucker, Chlornatrium (0,684%), Leucin, Glutin, Paralbumin und Natronalbuminate (1,90% Albumen). Nencky fand in drei meiner Fälle das specifische Gewicht = 1023, schwach alkalische Reaction, ausser Eiweiss und Cholesterin Mucin.

§. 258. Varietäten der Periorchitis haemorrhagica sind die Formen mit grünem und mit milchigem Inhalt. Einen leicht grünlichen Stich

hat schon die seröse Flüssigkeit öfter. Allein Formen mit einem Inhalt wie Galle, die man als „Cholecele“ bezeichnen würde, sind selten gesehen. Salacroup[1]) sah eine „Hydrocele“ mit lauchgrüner Flüssigkeit. Cloquet[2]) beobachtete einen grünen Inhalt „wie Galle“ bei bei einer Hydrocele, welche ausser Flüssigkeit 6 freie, fibrocartilaginöse, glatte Körper enthielt; die Tunica albuginea war mit einer knorpligen Platte belegt; am Nebenhoden fand sich eine klare Cyste. Dass es sich hier nicht um eine einfache Periorchitis serosa handelte, liegt auf der Hand; ob aber der grüne Inhalt in Folge Umwandlung ergossenen Blutes oder anderswie zu Stande gekommen war, darüber ist nur eine Hypothese möglich.

§. 259. Aetiologie. Wir haben die Gründe schon erörtert, warum an keiner Stelle des Körpers so häufig hämorrhagische Entzündung gefunden wird, wie an der Scheidenhaut des Hodens. Wir fanden dieselbon in der abhängigen Lage, in der Eigenthümlichkeit, dass die Serosa ein Organ überzieht, welches seine Gefässzufuhr durch einen schmalen, langen Stiel bezieht. Dazu kommt hinzu, dass das Organ, wie auch für Haematocele retrouterina beim weiblichen Geschlecht betont worden ist, periodischen Fluxionen ausgesetzt ist. Natürlich werden auch bei der Lagerung des Hodens auf die Serosa desselben mehr mechanische Schädlichkeiten einwirken, als auf versteckter liegende seröse Häute. Mit diesen Erwägungen stimmt überein, dass, wie auch Riedel betont hat, die Affection mit Vorliebe bei arbeitenden Leuten und im spätern kräftigen Mannesalter vorkommt, allerdings zu einer Zeit, wo Circulationsstörungen schon weniger gut ausgeglichen werden. Zu den in der ersten Auflage gesammelten 48 Fällen von Gosselin, Jamain, Baum, Socin und Langenbeck fügen wir 5 von Wallach aus der Bruns'schen Klinik, und 21 von Riedel aus Volkmann's Klinik, sowie 14 eigene Beobachtungen hinzu, über welche uns Krankengeschichten vorliegen. Diese 87 Fälle ergeben folgende Altersverhältnisse: Die Kranken kamen zur Beobachtung im Alter:

unter 20	Jahren	6	Mal
20—30	„	15	„
30—40	„	9	„
40—50	„	18	„
50—60	„	25	„
über 60	„	14	„

Also wie in der ersten Auflage angegeben, ist ungefähr $^1/_3$ der Patienten über die 40 Jahre hinaus. Der älteste Fall, in welchem die Affection zur Behandlung kam, war 83 Jahre alt (Fall von Volkmann), während Bryant eines Falles gedenkt, wo im Alter von 2 Jahren die Hämatocele auftrat. Immerhin ist zu erwähnen, dass die Krankheit meist erst nach langer Dauer, in unsern und Wallach's Fällen öfter erst nach ca. 10jähriger Dauer zur Behandlung gekommen ist, so dass beispielsweise 4 meiner Fälle im 15., 18. und 19. Jahre

---

[1]) Salacroup s. Velpeau Presse med. 1837.
[2]) Cloquet, Thèse Paris 1831.

ihren Anfang genommen haben, 3 in den 20er und 3 in den 30er Jahren und auch in 4 von Wallach's Fällen der Beginn um 1 Jahrzehnt oder darüber hinaus zurückversetzt wird. Was die Seite anlangt, so waren 4 der Fälle linksseitig, 7 rechtsseitig und 3 doppelt. Zu bemerken ist, dass gar nicht selten Hydrocele der andern Seite besteht, übrigens öfter mit nicht ganz klarem oder doch etwas dunkel gefärbtem Inhalt, also wohl einem Anfangs- oder Ausgangsstadium einer hämorrhagischen Periorchitis entsprechend.

§. 260. Durch Allgemeinerkrankungen, sowie durch Erkrankung des Hodens wird, soviel ersichtlich, keine directe Disposition zu hämorrhagischer Entzündung der Scheidenhaut geschaffen. Bryant erzählt einen Fall von Hämatocele bei Tuberculosis testis, allein jene war aus einer Hydrocele in Folge eines Traumas hervorgegangen. Auch wir haben eine Periorchitis mit zahlreichen Ekchymosen der Wand und zarten, fibrinös-blutigen Ablagerungen bei einem Patienten mit tuberkulöser Epididymitis beobachtet und in der Hunterschen Sammlung, Präparat 2348 findet sich eine vierte mit nussgrossem Käseherd im Hoden. In einem von Riedel's Fällen bestand Syphilis des Hodens.

Wir haben bei der pathologischen Anatomie erwähnt, dass wir eine der schönsten Formen fraglichen Leidens bei einem Sarkoma testis gesehen haben. Dass die „Haematocele spontanea" auch nach Affectionen der Urethra und Prostata auftreten kann (Cooper), ist nach dem über die Aetiologie der Periorchitis serosa und prolifera Gesagten selbstverständlich.

§. 261. Unter den 16 Fällen, welche wir in der ersten Auflage angeführt haben, war 11 Mal erwähnt, dass das Wachsthum der Geschwulst ohne nachweisliche Ursache begonnen habe, in einzelnen Fällen mit ganz langsamer und stetiger Ausbildung. Einzelne Patienten wissen ganz sicher, dass nie ein Trauma irgend einer Art eingewirkt hat. Unter den 40 neuen Fällen, welche wir hinzufügen können, ist 13 Mal die spontane Entstehung des Leidens betont. Es müssen hier offenbar Entzündungs-erregende Ursachen eingewirkt haben, welche, wie bei der chronischen Scheidenhautentzündung überhaupt, auf kürzer oder länger dauernde entzündliche Affectionen der Harn- und Geschlechtsorgane zurückzuführen sind. Immerhin beweisen die Fälle, dass die Periorchitis haemorrhagica keine nothwendige Beziehung zu der traumatischen Hämatocele der Scheidenhaut hat.

§. 262. Verhältnissmässig recht häufig giebt ein Trauma, sei es ein directer Stoss oder eine Anstrengung, den ersten Anstoss zum Eintritt des Leidens. In den 56 Fällen, in denen die Ursache angegeben ist, ist 17 Mal, also fast in einem Drittel sämmtlicher Beobachtungen ein Trauma die unmittelbare Ursache zum Eintreten des Leidens gewesen. Mehrfach sind stärkere Anstrengungen beschuldigt. Die Veränderungen treten entweder erst im Verlauf von Wochen oder länger in die Erscheinung, nachdem das Trauma eingewirkt hat, oder die bleibenden Affectionen bildeten sich nach zuerst rasch vorübergegangenen Erscheinungen erst nach Jahresfrist aus, wie wir in der

ersten Auflage in Fällen von Bourgeois und Velpeau dargethan haben, oder es tritt nach einer mechanischen Schädigung sofort bleibende Schwellung auf und progressive Entzüdung. Wir haben in einem Fall, wo wir bei Hämatocele eine Incision zu machen gedachten, 6 Tage vor derselben eine Injection von Blut aus einer Armvene vorgenommen. Es zeigte sich, dass diese Injection auf die Scheidenhaut nicht den geringsten Einfluss ausgeübt hatte. Es ist wahrscheinlich, dass zum Zustandekommen einer Periorchitis haemorrhagica ausser dem Bluterguss auch eine directe Veränderung der Wand durch die Quetschung herbeigeführt werden muss. Pauli in Posen fand 10 Wochen nach einem Trauma, welches plötzliches Wachsthum einer Hämatocele bei einem Knaben veranlasst hatte, 800 g einer dunkelrothen, nach 12 Stunden nicht geronnenen Flüssigkeit in der Scheidenhaut.

§. 263. Ein erhebliches Contingent von Fällen wird bedingt durch Schädlichkeiten, welche auf schon bestehende Hydrocelen einwirken. Wenn auch viele dieser „Hydrocelen" nur frühere Stadien fraglichen Leidens darstellen, so ist es doch ganz unzweifelhaft, dass durch Traumen aus seröser Periorchitis eine haemorrhagica werden kann.

Besonders wichtig sind in dieser Beziehung die Punction, namentlich bei öfterer Wiederholung, und die Punction mit nachfolgender Jodinjection. Riedel constatirte in 7 von den 21 Volkmann'schen Fällen das Zustandekommen der Hämatocele nach vorherigen Punctionen von Hydrocele. Wir haben beim Hämatom der Scheidenhaut auf die Möglichkeit seiner Entstehung durch Punction einer Hydrocele aufmerksam gemacht und hiemit ist schon ein Mittelglied zu der hämorrhagischen Entzündung gegeben. Anderseits hat Friedreich in seinen Fällen von hämorrhagischer Peritonitis den schädlichen Einfluss wiederholter Punctionen nachgewiesen und auf den plötzlich nachlassenden Druck, daherige Gefässüberfüllung und Zerrung zurückgeführt.

§. 264. Von der Jodinjection aber wissen wir, dass sie zunächst zu fibrinösen Ablagerungen führt, welche in der Mehrzahl übergehen in bindegewebige Wucherungen mit Verwachsung der serösen Flächen. Wo diese Wucherungen zu Stande kommen, während fortwährend kleine Schädlichkeiten einwirken, wie z. B. zu frühes Aufstehen und Herumgehen, ist es nach Analogie sehr wohl verständlich, wie es zu hämorrhagischer Entzündung kommt:

Junges Bindegewebe wandelt sich nicht in Narbengewebe um, so lange ein permanenter Reiz auf dasselbe einwirkt, es wird vielmehr stärker vascularisirt. Jedes Panaritium am Rande des Nagels mit seinen „fungösen Granulationen" kann dazu als Illustration dienen. Seröse Ausschwitzung und Blutungen treten auf die geringste Schädlichkeit hin ein und die „Haematocele spontanea" ist fertig.

Bei einem Patienten, bei welchem eine gewöhnliche Hydrocele 2 Mal mit Carbolspiritus injicirt worden war, und Patient nach der zweiten Injection zu früh entlassen wurde, zeigte die nachträgliche Incision eine nahezu 2 cm dicke ödematöse Schwellung der Wand und die exquisite Veränderung einer Periorchitis haemorrhagica, den Inhalt aus einem dicken, braunrothen Brei von Blut mit zahlreichen

Rundzellen bestehend, die Wand graugelb, mit schwartenförmigen, abziehbaren Ablagerungen, den Hoden abgeplattet in der hintern Wand.

§. 265. Besonderes Interesse hat das Zustandekommen der Hämatocele nach Ruptur einer Hydrocele ohne künstliche Einwirkung. J. L. Reverdin hat in einer sehr interessanten Arbeit: „de l'hydro-hématocèle par rupture de la tunique vaginale" auf Grund von mehreren eigenen Beobachtungen die Gründe der Blutung in die Scheidenhauthöhle erörtert, resp. die Quelle der Blutung zu bestimmen gesucht. Er glaubt sie zu finden in den Gefässen zwischen der Tunica vaginalis propria und communis. Er fand den frischen Bluterguss unter der Scrotalhaut, umgeben von einer festen Bindegewebsmembran und in der Tunica vaginalis propria einen unregelmässigen Riss. Er hält dafür, erstere Membran sei die Tunica vaginalis communis. Man kann sich bei der antiseptischen Incision der Hydrocele allerdings überzeugen, dass die Propria sich von der Communis leicht ohne Gewalt loslösen lässt und dünn genug ist, um durch einen Bluterguss zwischen beiden Häuten eingerissen zu werden. Indess möchte doch in der Mehrzahl der Fälle ein gleichzeitiges Einreissen der Communis selber bei Ansammlung von Blut unter die Scrotalhaut anzunehmen sein.

Der Grund der Blutung ist entweder ein äusseres Trauma oder eine Anstrengung der Bauchpresse. Für alle diese Ursachen haben wir in der ersten Auflage Belege beigebracht. Ich habe für die Entstehung von Hämatocele aus Hydrocele durch Stoss ebenfalls zwei eigene Beobachtungen zur Verfügung. Bouyer beobachtete bei einem 71jährigen Mann das Auftreten einer Hämatocele nach Hydrocele bei einem Hustenanfall. Wir haben durch Beobachtungen constatiren können, dass man durch Husten den Druck einer Hydroceleflüssigkeit in der Scheidenhauthöhle um ein Bedeutendes erhöhen kann und es begreift sich desshalb ein Zerreissen der Gefässe durch fortgesetzte Druckerhöhung in derselben ohne Schwierigkeit. Es ist eine Frage, ob nicht ein Theil der Beobachtungen, wo angeblich ganz spontan beim Sitzen oder Schlafen Hydrocelen geborsten sind, mit folgender Bildung von Hämatocelen, mit Anstrengungen der Bauchpresse in Zusammenhang zu bringen sind.

Reverdin erwähnt zwei eigene und drei fremde Beobachtungen (von Denucé, Bertrandi und Désprès). In einem Falle hat Reverdin constatirt, dass sich während 14 Tagen vor der Ruptur die Hydrocele rasch vergrösserte, und er nimmt desshalb an, dass eine Entzündung und daherige Erweichung der Tunica vaginalis die Resistenz der Membran herabgesetzt habe, oder dass die Erweichung eine Folge der raschen Dilatation sei. Von Erweichungen durch blosse Dilatation kann man füglich nicht reden, sehr wohl von entzündlicher Erweichung, wie Landerer nachgewiesen hat, aber es scheint uns ausser der erst gebotenen Erklärung von Reverdin die Möglichkeit nahe zu liegen, dass das rasche Wachsthum mit Circulationsstörungen in Zusammenhang zu bringen ist, denn auch bei Thrombosen im Stiel von Ovarialgeschwülsten beobachtet man einerseits rasches Wachsthum und anderseits nekrobiotische Erweichungen der Wand mit Ruptur.

§. 266. Symptomatologie. Wie die Periorchitis haemorrhagica beginnt, ist bei der Aetiologie erörtert worden. Sie nimmt ihren Anfang von einem Hämatom, d. h. nach einem Stoss oder einer Anstrengung tritt rasch eine starke Anschwellung ein, welche gewöhnlich in Zeit von einigen Tagen wieder kleiner wird, dann aber ständig bleibt. Oder ein Schlag giebt Anlass zu vorübergehender Empfindlichkeit und Schwellung und binnen Wochen entsteht langsam eine bleibende Geschwulst. In einzelnen Fällen macht sich das Wachsthum ganz symptomlos. In andern wird der Patient durch ziehende Schmerzen auf dasselbe aufmerksam gemacht, und zwar sind es besonders Leistenschmerzen, ja es können auch Ausstrahlungen vorkommen, aber im Gegensatz zum Carcinom nicht sowohl in die Lenden- und Kreuzgegend, als in die Hüften und den Oberschenkel. In einzelnen Fällen besteht die Schmerzhaftigkeit bei spontanem Beginn nur in einer Empfindlichkeit gegen Stoss oder Druck.

In dem Auftreten liegt also nichts Characteristisches, da die Hydrocele ebenso entsteht, und da nach einem Hämatom als Beginn des Leidens auch eine einfache Periorchitis prolifera sich entwickeln kann. Bezeichnend für den Verlauf sind nur 2 Momente, die plötzliche Vergrösserung in Folge geringer äusserer Anlässe und das unmotivirte Auftreten entzündlicher Erscheinungen.

§. 267. Ein plötzliches Wachsthum einer seit längerer Zeit bestehenden Geschwulst kommt freilich allen Geschwülsten mit flüssigem Inhalte gelegentlich zu: es ist bei der Hydrocele und Spermatocele beobachtet. Am häufigsten aber ist es beobachtet bei der hämorrhagischen Entzündung, wo wegen des erheblichen Gefässreichthums des neugebildeten Bindegewebes sehr leicht Gefässrupturen und wegen der Zartheit der Gefässwandungen Blutungen höheren Grades vorkommen. Freilich kommt es auch vor, dass die Blutungen sich unmerklich machen und die Geschwulst ein durchaus stetiges Wachsthum, wie die Hydrocele zeigt; aber eine gelegentlich raschere Zunahme kann bei längerer Dauer als Regel, ein langsames Anwachsen in mehrfach wiederholten Schüben als etwas nicht Seltenes bezeichnet werden.

§. 268. Spontane Entzündung, oft gleichzeitig mit raschem Wachsthum in Folge von Erkältungen und Anstrengungen ist vielfach beobachtet und beschrieben worden und hat auch häufig genug zu diagnostischen Irrthümern Veranlassung gegeben. Neugebildetes Gewebe mit grossem Gefässreichthum, resp. Disposition zu Blutung, hat Neigung zu acuten und subacuten Entzündungsschüben, wie das Granulationsgewebe der Wunden zur Genüge darthut. So liegen denn auch Beobachtungen vor, wo die Geschwulst rasch zunimmt, gespannt wird, während Hautröthung und Oedem sowie Empfindlichkeit, welche bis zu unerträglichen Schmerzen (Fälle von Göttingen) sich steigern kann, anzeigt, dass es sich um entzündliche Vorgänge handelt.

§. 269. Da plötzliches, rasches Wachsthum und entzündliche Erscheinungen ganz besonders oft Veranlassung werden, dass der

Patient den Arzt aufsucht, so muss man gefasst sein, Hämatocelen bei derartig veränderten Erscheinungen zu diagnosticiren, das heisst bei starker, oft hochgradiger Druckempfindlichkeit, ödematöser Infiltration der Haut, Verwachsung derselben und gewöhnlich Hautröthung. Es ist um so nothwendiger, eine richtige Diagnose zu machen, als oft durch die Entzündung rasch ein Eingriff bedingt wird, da es sonst zu spontanem Aufbruch mit lange dauernder Fistelbildung und übel riechender Eiterung kommt. (Wir haben in der ersten Auflage eine Reihe von Belegen hiefür beigebracht von Allin, Baum, Plieninger, Philipps.)

§. 270. Die Ursache spontaner Entzündung ist entweder das plötzliche Auftrefen stärkerer Blutungen in die Scheidenhauthöhle oder in die Wand in analoger Weise, wie sich bei Aneurysmen, bei Durchbruch der Wand und Blutergüssen in die Nachbarschaft entzündliche Erscheinungen einstellen. Oder es spielen Vorgänge mit, wie sie bei Entzündungen von Ovarialkystomen öfter beobachtet sind, nämlich Circulationsstörungen mit Thrombosen, oder endlich es hat eine Infection vom Blute her stattgefunden. Fälle, wie der von Allin beschriebene, wo plötzliches Wachsthum mit Gasentwickelung eintrat, machen letztere Entstehungsweise wahrscheinlich. Sehr oft ist irgend ein künstlicher Eingriff, namentlich eine Punction die Ursache hinzutretender Entzündung.

§. 271. Abgesehen von den acuten Schüben im Verlauf, welche durch Blutergüsse uud Entzündungen herbeigeführt werden, ist der Verlauf ein exquisit chronischer, und gerade darin, dass diese Geschwülste viele Jahre und Jahrzehnte hindurch zu ihrem Wachsthum brauchen, liegt ein Hülfsmittel der Diagnose gegenüber den eigentlichen Hodengeschwülsten. Mag die Geschwulst klein und fest bleiben oder grösser werden durch Erguss und daher mehr weniger deutliche Fluctuation bieten, immerhin bietet der sehr langsame Verlauf einigen Anhaltspunkt für die Differentialdiagnose.

Gemäss dem langsamen Verlauf bildet die Periorchitis haemorrhagica verhältnissmässig oft recht erhebliche Geschwülste, was für die Diagnose verwerthbar ist. In nicht weniger als 8 von unsern 14 Fällen ist die Grösse gleich der eines Kindskopfes angegeben. Freilich ist der Verlauf oft ein unverhältnissmässig rascherer. So sahen wir in 2 Monaten eine strausseneigrosse Anschwellung entstehen, nach einem Fall ohne unmittelbare Geschwulstbildung. Wir haben der öfteren Doppelseitigkeit der Affection schon bei der Aetiologie Erwähnung gethan und heben diess hier noch einmal hervor als Hülfsmittel für die Diagnose.

Sieht man aber auch ab von dem oft characteristischen Anfang, Verlauf und der bezeichnend langsamen Entwickelung, so sind die objectiven Erscheinungen für die Diagnose in den meisten Fällen ausreichend.

§. 272. Die Charactere der Geschwulst ergeben sich aus der Combination von erheblicher Verdickung der Scheidenhaut mit Erguss in's Cavum vaginale.

Die Geschwulst besitzt eine gleichförmige Oberfläche; die selteneren Unregelmässigkeiten werden nur bedingt durch die Auflagerung und Anlagerung kleiner extravaginaler Hämatome. Dieselben stellen rundliche Höcker dar, von weicherer Consistenz als der übrige Tumor, und dürfen nicht etwa mit dem aufgelagerten Hoden einer „Haematocele extravaginalis“ verwechselt werden.

Die Gestalt ist am häufigsten oval oder kugelig, viel häufiger als birnförmig, im Gegensatz zu der Hydrocele. Nur die Eiform, welche man öfter findet, mit dem spitzeren Ende nach oben, erinnert an letztere. Es beruht diess darauf, dass die Verdickung der Wand eine Ausstülpung schwächerer Stellen unmöglich macht. Das Oval ist auf beiden Seiten etwas abgeplattet; bei rapiderem Wachsthum dagegen ist es völlig rund im horizontalen Umfange und diess ist für die Diagnose gegenüber der Unregelmässigkeit so vieler andern Tumoren zu benutzen. In einzelnen Fällen ist die Geschwulst ganz kugelrund.

Abweichungen von der gleichmässig ovalen und runden Form kommen zu Stande durch Verwachsungen von Hoden und Scheidenhaut (vergl. Hydrocele), so dass z. B. eine umgekehrt eiförmige oder birnförmige Gestalt entstehen kann. Ich habe diese Form mit dünnerem unterem Ende 4 Mal bei meinen Patienten angetroffen.

§. 273. Die Consistenz der Geschwulst bietet recht wichtige Eigenthümlichkeiten dar. Die Palpation vermag an einer elastischen Resistenz mit mehr oder weniger praller Spannung zu erkennen, dass ein verdickter Balg vorhanden ist. Diese Prallheit bei dem langsamen Verlauf ist recht characteristisch. Dazu kommt oft sehr deutliche Fluctuation in der grössern Ausdehnung, öfter nur auf einen Abschnitt des Tumor beschränkt; in einer gewissen Zahl von Fällen ist endlich eine deutliche Fluctuation nicht vorhanden. In andern Fällen finden sich neben derben leicht eindrückbare Stellen. In letztern muss ausser der gleichförmigen Oberfläche der elastisch-derbe Widerstand bei der Palpation für die Diagnose massgebend sein. Derselbe kann bis zu Knochenhärte gehen.

Die Consistenz ist nicht überall dieselbe: die eine Stelle ist weicher, die andere bietet — entsprechend eingelagerten Kalkplatten und sclerotischen Parthien — bedeutende Härte dar. Allein alle diese harten und weichen Parthien gehören derselben Schale an, liegen, von aussen anzufühlen, im gleichen Niveau.

§. 274. Am hintern, hie und da am untern Umfange des Tumors befindet sich eine characteristische Stelle dem Hoden entsprechend. Auch diese unterbricht die gleichmässige Form der Oberfläche in keiner Weise, aber sie ist ausgezeichnet einmal durch eine grössere Weichheit, wenn auch im Uebrigen der Tumor sehr derb oder ganz hart ist, anderseits durch Empfindlichkeit bei stärkerem Druck, während der übrige Tumor unempfindlich ist.

Dass die Stelle des Hodens sich constant durch eine grössere Weichheit auszeichnet, beruht darauf, dass die Sclerosirung und Ablagerung von Kalk- resp. Knochenplatten sich in den ältern Schichten der Neomembranen machen, also nach innen vom Hoden zu liegen

kommen, so dass der Hode nach aussen hin stets nur bedeckt ist von den weicheren, wenn auch verdickten Schichten des subserösen Bindegewebes und der Tunica communis. Bei derben Tumoren ist es die Weichheit der Stelle des Hodens, bei fluctuirenden Geschwülsten die grössere Resistenz derselben, welche characteristisch ist. Ein recht brauchbarer Anhaltspunkt für die Erkennung liegt noch darin, dass nicht selten in oder über der Mitte, gelegentlich auch unter derselben eine quere ringförmige Verhärtung durch den Balg zieht, wohl der Stelle der Scheidenhaut entsprechend, wo die Obliteration nach oben hätte stattfinden sollen und desshalb schon vorher grössere Dicke besteht.

§. 275. Vom Nebenhoden ist nichts zu fühlen. Hierin liegt wieder ein Anhaltspunkt für die Diagnose gegenüber Tumoren des Hodens. Das Vas deferens ist nicht selten im obern Abschnitt an der Hinterwand aufliegend zu verfolgen, verliert sich aber weiter abwärts vollständig in der Geschwulst, zum Beweise, dass Wucherungen nicht nur im Bindegewebe des Nebenhodens, sondern auch in demjenigen um den untersten Abschnitt des Vas deferens stattgefunden haben. Vom obern Pol der Geschwulst weg ist der Samenstrang vollständig frei zu fühlen. Der Samenstrang ist bloss gedehnt durch Spannung der Scheidenhaut, sonst im Gegensatz zur Grösse der Geschwulst recht dünn; nur bei acuter Entzündung kann er infiltrirt und verdickt sein.

Die Geschwulst ist auf Druck schmerzlos; nur die Stelle des Hodens, wie erwähnt, bewahrt eine gewisse Empfindlichkeit. Zu Zeiten raschen Wachsthums aber, sei es im Beginn, sei es im weitern Verlauf, kann die Geschwulst druckempfindlich sein. Besonders ist diess natürlich der Fall, wenn die spontanen Entzündungen auftreten. Verwachsungen der Haut kommen bei Entzündung vor, aber auch ohne dieselben.

In Bezug auf die Lage des Hodens darf man nicht vergessen, dass auch hier Inversio testis beobachtet ist, so dass die characteristische Consistenz und Empfindlichkeit am vordern Umfang des Tumor zu suchen ist.

§. 276. In der Regel fehlt jede Durchsichtigkeit; sie fehlt, weil der Inhalt durch Beimischung körperlicher Elemente getrübt ist. Ist der Inhalt ein rein seröser oder sehr wenig getrübter, so ist selbst bei Verknöcherung der Wand — wie in dem Falle Cohn — Durchscheinenheit constatirt worden. Ihr Vorhandensein darf also in der Diagnose noch nicht irre machen; es bleibt letztere dann gegenüber der Periorchitis serosa wesentlich auf die übrigen Eigenthümlichkeiten angewiesen.

§. 277. Eine explorative Punction mit oder ohne Aspiration mit einem dicken Ansatz einer grossen Pravaz'schen Spritze, darf in der Regel bloss gemacht werden kurz vor der vorzunehmenden Operation, natürlich unter strenger Antisepsis. Sie dient zur Aufklärung der Diagnose, wenn es gelingt eine grössere Quantität alten Blutes mit veränderten Blutbestandtheilen, oder ein durch die Producte regressiver Metamorphose (Cholesterin, Fettkörnchen) getrübtes Serum zu ent-

leeren. Wo aber bloss verändertes Blut und zufällige Gewebselemente ohne Flüssigkeit herausbefördert werden, lässt sich aus dem Punctionsergebniss die differentielle Diagnose gegen erweichende und zerfallende Neubildungen nicht machen. Die Entleerung klaren Serums beweist nichts gegen Periorchitis haemorrhagica.

§. 278. Prognose. Ist die Periorchitis haemorrhagica einer spontanen Ausheilung fähig? Einer Rückbildung zum Normalzustande gewiss nicht. Dagegen ist es a priori anzunehmen und lässt es sich durch Fälle stützen, dass ein Heilungsmodus in Aussicht genommen werden kann, nämlich der Uebergang in einfache Periorchitis prolifera. Aehnlich haben wir es bei dem Haematoma vaginale gefunden. Wadd theilt einen Fall von „Haematocele spontanea“ mit, wo eine erste Punction eine blutig tingirte Flüssigkeit entleerte, eine zweite eine solche von kaffeesatzähnlichem Aussehen und eine dritte eine helle Flüssigkeit.

Es macht diess wahrscheinlich, dass eine definitive Organisation der Neomembranen auf der Innenfläche der Scheidenhaut stattfinden und dadurch die Affection zu einem gewissen Abschluss kommen kann.

§. 279. Regel ist es, dass das Uebel Fortschritte macht: Die Geschwulst nimmt stetig oder auf irgend eine Veranlassung hin plötzlich zu: Es entstehen kindskopfgrosse Tumoren mit Beschwerden durch das erhebliche Gewicht, wie wir sie bei der Hydrocele geschildert haben. Bei raschem Wachsthum fesseln intensivere Schmerzen den Patienten an das Bett. Die grosse Neigung zu acuter Entzündung, zu eiteriger Periorchitis stellt dem Patienten längere Functionsunfähigkeit, viele Schmerzen und Gefahren durch zutretende Phlegmonen — sei es mit, sei es ohne Kunsthülfe — in Aussicht.

§. 280. Entgeht der Patient allen Schädlichkeiten, welche plötzliches Wachsthum oder Entzündung zur Folge haben, so bleibt ihm doch eines sicher, dass mit der Zunahme der Geschwulst die Function des Hodens mehr und mehr leidet. Diess ist noch viel gewisser als bei der Periorchitis prolifera der Fall, da der Hode in seiner Form mehr und mehr verändert und seine Beziehungen zum Nebenhoden vollständig abnorm werden.

Das Interesse für die Erhaltung der Hodenfunction, vereint mit der sehr geringen Aussicht auf eine, dazu unvollständige Spontanheilung, verbietet es also, eine Periorchitis haemorrhagica „exspectativ“ zu behandeln.

Absolut ausgeschlossen ist die zuwartende Behandlung, wenn Zweifel gegenüber Neubildungen bestehen. Da man selbst bei Incisionen und anatomischen Untersuchungen nicht immer jeden Zweifel zu lösen vermag, so ergiebt sich für solche Fälle die Wünschbarkeit sofortigen operativen Eingriffes klar genug.

Desgranges in Lyon[1]) beschreibt einen Fall von Hämatocele, wo sich bei einem 27jährigen Manne aus der Hämatocele ein „Fungus“ entwickelte. Bevor die Incisionswunde geschlossen war, erhoben sich schwammige Wucherungen aus der-

[1]) Lorrain, Thèse sur l'hématocèle.

selben, welche bis auf das Peritoneum übergriffen und zum Tode führten. Wir erwähnen diesen Fall nicht in der Meinung, als ob es nöthig wäre, gegenwärtig noch derartige Transmutationen eines Leidens in das andere zurückzuweisen, sondern weil wir selbst einen Fall von Haematocele spontanea gesehen haben, welchem ein Sarcoma testis zu Grunde lag, das sich nach der Incision rasch weiter entwickelte und die Castration nöthig machte. In solchen Fällen wird man sich in der Prognose bedenklich irren können.

§. 281. Behandlung. Jede acutere Entzündung der Scheidenhaut kann Ausgangspunkt einer hämorrhagischen Periorchitis werden, auch wenn die heftigeren Symptome in einigen Tagen vorübergehen. Es wird desshalb nach Entzündung in Folge Trauma und nach Tripper sorgfältig eine vollständige Rückbildung abgewartet werden müssen, bevor man dem Patienten ruhige Lage und das Tragen eines Suspensorium aufgeben lässt — namentlich bei ältern Individuen.

§. 282. Noch 1873 erklärte Tillaux jede Behandlung der Hämatocele für gefährlich. Gegenwärtig kann man sagen, dass bei richtiger Ausführung von Gefahr der Operation keine Rede mehr sein kann. Drei Momente sind es, welche auf die Wahl der Operationsmethode bestimmend einwirken und hierin wesentliche Abweichung von der Behandlung der Hydrocele bedingen:

1) Der Inhalt der Geschwulst zeigt auf Grund der Blutbeimischung besondere Neigung zu putrider Zersetzung. Beweis dafür ist die mehrfach beobachtete Gasbildung im Cavum vaginale, meist nach Punction.

2) Die Neomembranen, welche die Innenwand des Scheidenhautsackes auskleiden, zeigen wie jedes stark vascularisirte junge Bindegewebe Neigung zu heftiger Entzündung mit fibrinösen Exsudationen und bei Zutritt putrider Stoffe zu Zerfall und Eiterung.

3) Die Verdickung endlich der subserösen Schichten, mehr noch die Ablagerung von Kalk- und Knochenplatten und die Sclerosirung des Bindegewebes erschweren eine Schrumpfung der Scheidenhaut und die Obliteration ihrer Höhle.

§. 283. Darf demnach die Punction und Injection, welche wir als das Normalverfahren bei „Hydrocele“ hingestellt haben, hier Anwendung finden? Schon blosse Probepunctionen veranlassen das Auftreten entzündlicher Erscheinungen mit Druckempfindlichkeit und ausstrahlenden Schmerzen und ödematöser Anschwellung. Im günstigsten Falle wird man von der Punction eine hochgradigere Entzündung als bei Hydrocele, eine längere Heilungsdauer, im ungünstigeren Eiterung und Zersetzung, Ausbleiben des endlichen Erfolges zu gewärtigen haben.

Diese Annahmen werden durch die praktische Erfahrung bestätigt: Unter 9 Fällen aus den Kliniken von Baum, Socin, Langenbeck, wo die Punction mit oder ohne Jodinjection gemacht wurde, trat nur 2 Mal Heilung ein, einmal unter sehr heftigen Entzündungserscheinungen mit Fieber, einmal unter Eiterung, 3 Mal musste zur Incision geschritten werden.

§. 284. Es bleibt also die Incision in Frage. Durch dieselbe ist man im Gegensatz zur Punction im Stande, alles zersetzungsfähige Material des Inhalts zu entleeren und dasjenige, welches durch Zerfall der Neomembranen nachträglich geliefert wird, wegzuschaffen. Und doch ist die bisherige Statistik der Incision nicht günstig: Jamain stellt 16 Fälle zusammen, wo bei Haematocele spontanea die Incision gemacht wurde, 6 Mal erfolgte tödtlicher Ausgang, 4 Mal traten schwere Zufälle ein (in 1 Fall Gangraena testis, 1 Fall genas nach pyämischen Erscheinungen, 2 Mal musste zu Castration geschritten werden); in 1 Fall erfolgte die Heilung erst nach 3 Monaten.

Günstiger ist die Statistik, welche ich aus den oben erwähnten Kliniken zusammengestellt habe: Unter 7 Fällen erfolgte die Heilung 6 Mal in Zeit von 3, 4 und 6 Wochen, 1 Mal erfolgte der Tod durch gangränöse Phlegmone des Scrotums.

§. 285. Durch die antiseptische Methode fallen alle die Gefahren dahin, welche auf Infection beruhen. Dagegen ist im Interesse der Vermeidung von Blutungen und zur Erzielung rascher Verklebung in der Tiefe der Wunde auch jetzt noch wünschenwerth, die „Pseudomembranen“ und Verdickungsschichten der Wand möglichst zu entfernen. Malgaigne hat eine eigene Methode daraus gemacht unter dem Namen des Décollement (Jamain) und Gosselin (loc. cit.) hat dieselbe umgetauft uud als Décortication bezeichnet. Gosselin begnügt sich nicht, die Verdickungsschichten nur so weit zu entfernen, als sie sich leicht abziehen lassen; er giebt die Vorschrift, die Entfernung derselben von der Innenfläche des Balges nöthigenfalls mit dem Bistouri vorzunehmen. Gosselin giebt freilich zu, dass diess nicht im ganzen Umfang möglich sei wegen zu inniger Verwachsung namentlich in der Gegend des Hodens.

§. 286. Das Abreissen der homogenen Wandschichten geht oft ziemlich leicht bis auf die Stelle, wo Hode und Nebenhode liegen. Hier muss mit dem Messer getrennt werden. Man kann gelegentlich die ganze verdickte Propria bis an den Hoden hinan als zusammenhängenden Balg von der Tunica communis abreissen. Wenn letzteres möglich ist, so soll man es stets ausführen, da es genügt, die Tunica communis, oder bei ausgiebiger Verschmelzung die äusserste Schicht des Balges überhaupt zu erhalten, um sich vor einer Verletzung der Samenstranggefässe und des Vas deferens zu schützen. Wir haben auf diesen Gegenstand bereits hingewiesen bei Beschreibung der partiellen Excision der Scheidenhaut bei der Radicaloperation der Hydrocele. Wie die Discussion in der Pariser Academie vom 8. September 1855 zeigt, verbindet man mit dem Namen Décortication, den Gosselin für die Operation der Hämatocele vorgeschlagen hat, mehr oder weniger den Begriff eines unregelmässigen und theilweisen Abreissens der Neomembranen, was allerdings seine Bedenken hat, wie es auch dort von der Mehrzahl der Chirurgen verurtheilt wurde. Der Name der partiellen Excision dagegen ist hier ebenso zulässig, wie bei der Radicaloperation der Hydrocele, da man ja auch dort die Tunica communis, wie auch die Propria spaltet und letztere stumpf ablöst bis auf einen Rest zur Bedeckung des Hodens.

§. 287. Eine Totalexcision des Balges ist bloss zu machen, wenn die Tunica vaginalis sich nicht mehr trennen lässt, resp. der Balg sich nicht mehr schichten lässt, bei sehr bedeutender und starrer Verdickung derselben mit Kalkeinlagerung oder Verknöcherung. Schon Boyer hat dieselbe geübt. Nachdem die Höhle der Scheidenhaut eröffnet ist, überzeugt man sich von der Lage des Hodens und trägt dann mit der Scheere den grössten Theil des Balges bis in die Nähe des Hodens ab. Dabei darf nicht vergessen werden, dass oft der Nebenhode bogenförmig nach aussen abgezogen in der hintern Wand liegt. Gosselin fand bei einer solchen Excision ein Stück der Epididymis mit abgetragen und machte desshalb die Castration. Gosselin hat nach der Excision Hodengangrän beobachtet, was sich leicht erklärt, da die Samenstranggefässe auf der Oberfläche der Geschwulst oft auseinandergezerrt und nicht mehr leicht kenntlich sind.

§. 288. Die Erfolge der partiellen Excision sind sehr befriedigende. Obschon unmittelbar nach derselben und bei der Entlassung des Patienten der Hode in eine derbe unregelmässige Lage von sclerosirtem Gewebe eingelagert bleibt und daher einen unförmlichen, derben Tumor bildet, so bilden sich doch die zurückgelassenen Schwarten vollständig zurück, und auch die Function des Hodens stellt sich wieder her, wie wir nach doppelter Excision constatiren konnten. Riedel bestätigt die vollständige Heilung nach langer Zeit bei dem Volkmann'schen Patienten.

§. 289. Curling sowohl als Gosselin haben Fälle beobachtet, wo die Incision von vorne her den Hoden anschnitt, welcher durch Inversion in der vordern Wand lag und sich daselbst vorher nicht hatte herausfinden lassen. Curling machte sofort die Castration. Diese ist in den Fällen von Inversion desshalb nöthig, weil auch der Nebenhode resp. Samenstrang erheblich mitverletzt wird. Dagegen haben wir einen Fall beobachtet, wo bei der Incision von vorne her der hinten und unten liegende Hode durch zu weites Abwärtsführen des Schnittes in der Ausdehnung von $^2/_3$ cm verletzt wurde, so dass das Hodengewebe zu Tage trat. Sofortige Anlegung von 2 Nähten durch die Albuginea führte zur Heilung, ohne dass eine Orchitis oder ein Prolapsus der Samencanälchen eingetreten wäre.

§. 290. Die Castration, d. h. die Excision der Geschwulst in toto ist wohl am häufigsten auf Grund falscher Diagnosen gemacht worden. Allein sie hat auch ihre wohlbegründeten Indicationen. Es lässt sich nämlich nachweisen, dass sie überwiegend die günstigsten Heilungsresultate liefert. Ich konnte keinen Todesfall bei Castration wegen Hämatocele in der Literatur auffinden. Angesichts dieses Ergebnisses wird es hauptsächlich der Allgemeinzustand des Individuums sein, welcher die Castration indicirt. Wie darf bei einem alten oder sehr heruntergekommenen Individuum die Erhaltung eines bei längerer Dauer des Leidens jedenfalls sehr veränderten, vielleicht niemals wieder functionsfähigen Hodens in Frage kommen gegen directe Lebensgefahr? Bei Verknöcherung oder ausgedehnter Verkalkung der Wand würden selbst bei der Excision Reste zurückbleiben, welche die Heilung lange Zeit hinausschieben würden, indem Kalk- und Knochenplättchen sich

exfoliiren. In solchen Fällen also gebührt der Castration der Vorzug. Auch in denjenigen Fällen, wo wegen starker Verwachsung eine partielle Excision bloss der Tunica vaginalis propria nicht möglich erscheint und bei der Totalexcision des Balges die Samenstranggefässe, Hode oder Nebenhode verletzt worden sind, darf man mit dem Uebergang zur Castration nicht zu ängstlich sein.

Kapitel XXVI.

Periorchitis prolifera.

§. 291. Die Periorchitis prolifera ist characterisirt durch die Neubildung von Bindegewebe in der Scheidenhaut. Mögen diese durch fibrinöse Exsudation oder Rundzellinfiltration und Granulationsbildung auf der Oberfläche oder in der Tiefe des Gewebes zu Stande kommen, so erscheint das neugebildete Gewebe schliesslich nicht als Auflagerung, sondern als Einlagerung, und seine Grundlage bildet ein sehr derbes Bindegewebe. In Analogie mit ähnlichen Namen könnte man daher auch von Periorchitis fibrosa sprechen, allein da es durchaus nicht immer blosse Bindegewebsverdickungen sind, sondern oft Sclerosirungen, Verkalkungen, Verknöcherungen in der Wand vorkommen, so wird besser der im Titel gewählte Name beibehalten zur Bezeichnung, dass das Endproduct der abnormen Vorgänge die Bildung eines dem normalen entsprechenden Gewebes ist. Die erheblichen Formveränderungen, welche nicht nur die Scheidenhaut, sondern in der Folge auch Hode und Nebenhode erleiden, würden sehr wohl den Namen der Periorchitis deformans rechtfertigen, den wir in der ersten Auflage vorgeschlagen haben und der von Klebs adoptirt worden ist.

Der Name Periorchitis prolifera ist aber schon von Virchow, allerdings nur für eine specielle Form des Leidens benützt worden und kann wohl für die ganze Gattung gebraucht werden.

§. 292. Pathologische Anatomie. Bei der Seltenheit der Beschreibungen ziehen wir es vor, einzelne untersuchte Fälle kurz zu erwähnen.

Die Würzburger Sammlung besitzt (unter Nr. 1152 XI) ein Präparat von ausserordentlich starrer Verdickung der Tunica vaginalis und albuginea. Dieselbe besteht aus sclerotischem Bindegewebe, ist stellenweise plattenförmig, mit Kalkablagerung. Die Höhle der Tunica vaginalis ist spaltförmig, durchaus nicht erweitert, glatt ausgekleidet. Der untere Theil des Cavum vaginale dagegen ist obliterirt, so dass eine Trennung und Unterscheidung der Schichten nicht mehr möglich ist. Von aussen fühlt man ausser der starren Geschwulst an der Vorderfläche einen steinharten kleinen Knollen.

Aus der Göttinger Sammlung (Präp. G. 1 g. 3) ist ein Fall mitzutheilen, den wir in der Abbildung (Fig. 29) wiedergeben.

Die Geschwulst hat die Grösse eines kleinen Apfels, ist von ovaler Gestalt, an den Seiten etwas abgeplattet. Die Wand ist bis

$^2/_3$ cm dick, die Albuginea $^1/_3$ cm und knorpelartig hart. Die Epididymis stellt eine dicke, harte Masse dar, welche ganz allmählig nach allen Seiten in die Tunica vaginalis übergeht und nur als eine bedeutende Verdickung der Wand erscheint. Der Hode ist hinten oben in der Geschwulst gelagert, von normalem Aussehen; nur von hinten und unten drängen stärkere Bindegewebszüge in das Rete testis hinein.

Fig. 30.

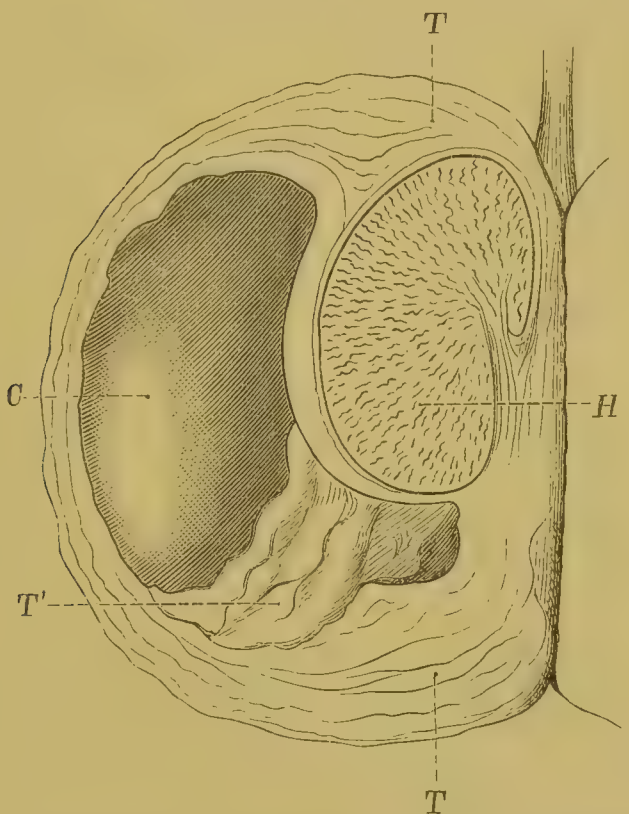

Sagittalschnitt durch eine Periorchitis prolifera. H = Hode. — T = Durchschnitt durch die verdickte Tunica vaginalis. — T' = die colossal verdickte Umschlagstelle der Tunica vaginalis von der Innenfläche. — C = das Cavum vaginale mit einem geringen serösen Erguss.

§. 293. In den zwei folgenden Präparaten ist es vorzüglich die Albuginea testis, welche verdickt ist.

Präp. G. 1 f. 3 (Göttingen) zeigt die Albuginea des Hodens zu einer doppelthalergrossen Platte auf der Vorderfläche verdickt und verbreitert. Diese Platte ist nach vorne convex, und es erhält somit der Hode die Form einer kurzen Milz. Die Verdickung beträgt $^1/_3$ cm, besteht aus sclerotischem Bindegewebe, bietet unregelmässige Oberfläche dar und zapfenförmige, bis 1 cm hohe Wucherungen gegen die Hodensubstanz hinein. Am hinteren Umfang, wo sich der Samenstrang, wie die Hilusgefässe der Milz ansetzt, ist die Albuginea von normaler Dünnheit, der Nebenhode verbreitert, sonst normal.

In der Würzburger Sammlung befindet sich ein ähnliches Präparat (Nr. 2530 XI):

Die knorpelharte Verdickung der Albuginea ragt in Form eines höckerigen Zapfens in die Hodensubstanz hinein, während sie auf ihrer

äussern Oberfläche gewundene, knollige Vorragungen zeigt. Hode und Nebenhode sind normal, die Scheidenhaut verwachsen. Mikroskopisch besteht die Verdickungsmasse aus verzweigten Balken homogenen Bindegewebes. (Vergl. Abbildung erste Auflage S. 130.)

§. 294. Fälle von partieller Verdickung der Scheidenhaut in Form derber, knorpelähnlicher Platten und Streifen sieht man in fast allen alten Hydrocelen, ebenso bei einer guten Zahl von Scheidenhäuten bei Greisen. Duplay (loc. cit.) fand bei 59 Greisen 12 Mal partielle Verdickungen der Scheidenhaut von 1—2 mm; 14 Mal fand er die Tunica albuginea verändert und zwar 5 Mal partielle, fibrös-knorplige Verdickungen.

§. 295. Bei der vollständig ausgebildeten Periorchitis prolifera bemerkt man nichts von Auflagerungen auf die Innenfläche der Serosa. Dass aber die Verdickungen doch zum Theil in ähnlicher Weise entstehen wie die Adhäsionen, davon geben Präparate Zeugniss, wo genau an gegenüberliegenden Stellen der Wand sich knorpelige Platten und Wucherungen finden (Präp. 214. XI Würzburg).

Wenn es bei der proliferirenden Periorchitis nicht zu Verwachsungen zwischen den beiden Blättern kommt, so kann die Erklärung dafür darin gefunden werden, dass die Neubildung wesentlich in den tiefern Schichten der Serosa und im subserösen Bindegewebe stattfindet und die Endothelialschicht intact bleibt, oder dass bei Veränderungen letzterer ein stärkerer, wenn auch vielleicht vorübergehender Erguss die Wände während der genügenden Zeit voneinander entfernt hält.

§. 296. Symptome subjectiver Natur fehlen vollständig, wenn nicht eine acutere Entzündung die Affection einleitet resp. derselben vorangeht. Der Mangel jeglicher subjectiver Symptome, der ausserordentlich langsame und stetige Verlauf ist geradezu characteristisch gegenüber der hämorrhagischen Form. Nur das vermehrte Gewicht kann bei einer gewissen Grösse Beschwerden machen, wie sie schon bei der Hydrocele geschildert worden sind.

Das Auftreten einer Geschwulst macht den Patienten auf sein Leiden aufmerksam. Besteht gleichzeitig ein Erguss, so ist aus dem objectiven Befund eine Verwechslung mit Periorchitis haemorrhagica nicht zu vermeiden. Rein seröser Inhalt macht neben sehr starrer Wandverdickung proliferirende Periorchitis wahrscheinlicher. Der Verlauf, wie oben erwähnt, vermag dann noch einigen Anhaltspunkt zu geben, da der hämorrhagischen Form die schubweisen Verschlimmerungen eigenthümlich sind. Die Unterscheidung hat aber klinisch kein Interesse, so wenig, dass man hier beide Formen ganz wohl zusammenwerfen könnte. Wir gehen daher auf die Erscheinungen der Periorchitis prolifera mit Erguss nicht näher ein.

Dagegen haben die Fälle, wo jeder Erguss mangelt oder die Bindegewebswucherung nur partiell z. B. nur auf die Albuginea testis beschränkt ist, eine besondere diagnostische Bedeutung. Hier muss die Differentialdiagnose gegenüber chronischer Orchitis, Tuberkulose und Syphilis und gegenüber Neubildung, bei der sehr langsamen Ausbildung zumal Fibrom, wohl auch Chondrom erwogen werden.

§. 297. Die Geschwulst ist fest, derb und auf Druck unempfindlich. Die Unempfindlichkeit ist gegenüber der chronischen Orchitis ein brauchbares Unterscheidungszeichen. Nur die Stelle, wo der Hode liegt, ist auf stärkern Druck etwas schmerzhaft. Diese Stelle aber liegt ziemlich constant hinten, weiter oben oder weiter unten, während die harten unempfindlichen Stellen sich vorne finden. Selbst bei beschränkten Wucherungen von unregelmässiger Form, wie sie oben von der Albuginea geschildert sind, wird die Localität neben der exquisiten Härte characteristisch bleiben. Auch Neubildungen, wie das Carcinom, entstehen — wie später gezeigt werden soll — nicht an der Vorderfläche des Hodens, sondern am hintern Ende.

Ist die Affection eine diffuse, so verschwindet Hode, Nebenhode und Vas deferens in der Geschwulst, weil das wuchernde subseröse Bindegewebe direct übergeht in das Bindegewebe, welches den untersten Theil des Samenstrangs und die Gänge der Epididymis, besonders der Cauda, zusammenhält, und welches ebenfalls an der Wucherung Theil nimmt. Es nimmt demgemäss der Tumor eine gleichmässige Oberfläche an, an welcher von den normalen Theilen nichts mehr zu unterscheiden ist.

§. 298. Einen Fall, wo die bindegewebige Wucherung sich in wahres Knochengewebe umgewandelt hatte, theilt Cohn[1]) aus der Klinik von Blasius mit.

Bei einem 62jährigen Manne hatte sich seit 26 Jahren eine Geschwulst des rechten Hodens entwickelt. Dieselbe war ohne Ursache unter heftigen Schmerzen mit Hautröthung und starker Schwellung aufgetreten, belästigte aber seither nur durch ihr Gewicht. Die Geschwulst hatte die 3fache Grösse des Hodens, erschien knochenhart, etwas höckerig; im hintern Umfang war hinten oben ein weicher Streif zu fühlen, sonst auch dieser Theil hart, aber nicht knochenhart, wie vorne und seitlich. Vorne bestand exquisite Durchscheinenheit.

Nach der Castration musste die Geschwulst mittelst der Säge durchschnitten werden. Sie enthielt eine hellgelbe klare Flüssigkeit. Der Balg war 2—3 Linien dick und zeigte mikroskopisch ächte Knochensubstanz mit Knochenkörperchen, concentrischen Lamellen, mit Markräumen und fettzellenhaltigem Mark. Die innere Oberfläche von einer feinen Bindegewebsmembran ausgekleidet. Der Hode lag der Wand dicht an, war etwas platter und kleiner als normal, von einer sehr festen fibrösen Hülle überzogen.

Cohn bezeichnet den Fall als Orchidomeningitis ossificans.

§. 299. Diagnose. Im Anschluss an den Fall von Cohn heben wir die characteristischen Erscheinungen, auf welche die Diagnose basirt, noch einmal hervor:

Eine acute Periorchitis kann die Einleitung bilden. Im Uebrigen aber ist der Verlauf ein exquisit chronischer, stetiger. Trotz Jahre langen Bestehens werden nur relativ kleine Tumoren gebildet.

Die Geschwulst ist fest und derb bis zur Knochenhärte. Sie ist entweder circumscript und entspricht der Stelle der Albuginea, oder einem Theile der Scheidenhaut, gehört daher stets dem vordern Umfange an; am hintern Umfang bleibt Samenstrang, Nebenhoden und ein Theil des Hodens in characteristischer Form und Beziehung fühlbar. Diess bei der circumscripten Form.

[1]) Cohn, Virchow's Arch. Bd. 29. 1864.

Oder aber die Geschwulst ist diffus: Hode, Nebenhode und Vas deferens verschwinden vollständig. Die runde oder ovale, von den Seiten meist etwas abgeplattete Geschwulst zeigt eine gleichmässige Oberfläche, oder höckerige und gleichzeitig besonders harte Stellen. Nur am hintern Umfange bleibt eine weichere Consistenz.

Der Tumor ist selbst bei starkem Druck unempfindlich; empfindlich bleibt nur eine fast immer am hintern Umfange befindliche, gewöhnlich etwas weichere Stelle, welche dem Hoden entspricht.

§. 300. Prognose. Was Gefahren für Leben und Beschwerden anlangt, so ist die Prognose eine vollständig gute. Dagegen ist die Gefahr einer Beeinträchtigung der Samenbereitung und Samenausscheidung noch grösser als bei der Periorchitis adhaesiva, weil die Fortsetzung der Bindegewebswucherung zwischen die Windungen des Nebenhodencanals, der Druck auf den Hoden selber durch zapfenförmige Verlängerungen und Compression durch schrumpfende Bindegewebszüge die Function des Organs mit Nothwendigkeit beeinträchtigen müssen.

§. 301. Therapie. Mit Rücksicht auf das Letzterwähnte wird man der Prophylaxis bei acutem Anfang eingedenk sein und geringe Verdickungen der Scheidenhaut schon anhaltend mit geeigneten Mitteln, vorab mit Compression und Meidung jeder weiteren Schädlichkeit behandeln.

Wo erst nach Jahren das Leiden zur Behandlung kommt, wird nur die Frage der Castration gegenüber einfachem Zuwarten auftauchen können. Man wird es davon abhängig machen müssen, ob ein Patient von dem Gewicht und andern kleinen Unbequemlichkeiten des Tumor und von dem Bewusstsein, Inhaber eines Hodentumors zu sein, so sehr gequält ist, dass er die Operation wünscht. Dass aber das Leiden ein vollkommen ungefährliches ist, wird man niemals versäumen, demselben klar zu machen.

Kapitel XXVII.

Periorchitis adhaesiva.

§. 302. Die adhäsive Periorchitis hat in der überwiegenden Mehrzahl der Fälle nur eine secundäre Bedeutung, und wenn analoge Entzündungen der Pleura und des Peritoneum sich noch durch Schmerzen verrathen, so fehlen hier derartige subjective Symptome, und das Leiden gewinnt erst dann Bedeutung, wenn ein anderes hinzutritt. Wenn z. B. bei bestehender partieller Adhäsion ein Erguss geschieht, so kann dadurch eine multiloculäre Form der Hydrocele zu Stande kommen, oder eine abweichende Lage und Stellung des Hodens bedingt werden.

§. 303. Wir haben schon bei der Besprechung der Radicalheilung der Hydrocele darauf hingewiesen, dass eine Obliteration der Scheidenhauthöhle unter Umständen einen ungünstigen Einfluss auf die

Samenbereitung ausüben kann. Die Art und Weise, wie die Leistungsfähigkeit des Hodens in Anspruch genommen wird, bedingt erhebliche, mehr weniger periodische Volumensveränderungen des Organs. Verwachsung desselben mit der Scheidenhaut durch eine Schicht neugebildeten Bindegewebes, welch' letzterem doch stets die Neigung zur Schrumpfung analog jedem Narbengewebe inne wohnt, wirkt der Schwellung des Hodens entgegen, hat — wie Gosselin gezeigt hat — Anämie desselben zur Folge und hebt die Samenbereitung auf. Es ist jedenfalls weiterer Prüfung zu unterbreiten, ob nicht eine gewisse Zahl von Fällen, wo die Ejaculationsflüssigkeit keinen Samen enthält, auf doppelseitige Obliteration der Scheidenhaut zurückzuführen sei. Zu bedenken ist auch, dass durch die Obliteration die Beziehung des Nebenhodens zum Hoden, resp. die Weiterbeförderung des Samens durch die Vasa efferentia erheblich leiden muss, namentlich müssen im Bereich dieser letzteren, so zarten Gebilde Adhäsionen leicht störend einwirken.

§. 304. Ob eine adhäsive Periorchitis einen üblen Einfluss auf die Functionen des Hodens ausübt oder nicht, ist wesentlich von Grad und Form der vorgängigen Entzündungen abhängig und von der daherigen Zartheit oder Strammheit des neu gebildeten Bindegewebes. Bei den leichtern Graden fibrinöser Entzündung, bei denen nach Rindfleisch das neue Gewebe aus den im Fibrin eingeschlossenen jungen Zellen direct hervorgeht, kommt es nur zu ausserordentlich zarten Verklebungen, oder häutigen, oder fadenförmigen Verbindungen der beiden Wände. Wo aber, wie bei der frühern septischen Freilegung der Scheidenhauthöhle zur Radicalheilung, der Hydrocele eine tiefgreifende Granulationsbildung der Vernarbung und Verwachsung der Scheidenhautblätter vorangeht, entsteht ein derbes, faseriges Bindegewebe, welches das Cavum vaginale vollständig obliterirt und durch Schrumpfung den Hoden schädigen kann. Fast jede pathologisch-anatomische Sammlung besitzt Präparate zur Illustration für die verschiedenen Grade der adhäsiven Periorchitis, von zarten, flächenartigen Verklebungen bis zu dicken Schwarten, welche die beiden Oberflächen der Scheidenhautblätter verlöthen. (Wir haben in der ersten Auflage auf entsprechende Präparate hingewiesen.)

§. 305. Hochenegg fand unter 232 Leichenhoden 19 Mal Verwachsung, 8 Mal totale und 11 Mal partielle; noch viel häufiger findet man nach den Untersuchungen von Duplay bei ältern Leuten diese Veränderung der Scheidenhaut. Unter 83 Fällen von Duplay und Curling fanden sich 26 Mal Adhärenzen, also nahezu in $^1/_3$ der Fälle. Wenn wir bedenken, wie relativ leicht an andern serösen Häuten, z. B. an Sehnenscheiden, durch blosse Reibung fibrinöse Ausschwitzungen entstehen, so wundert es uns nicht, die adhäsive Periorchitis zu den verschiedensten Affectionen des Hodens hinzutreten zu sehen. So ist bei allen möglichen chronischen Orchiten, Syphilis und namentlich Tuberkulose und bei den verschiedensten Neubildungen vollständige und theilweise Verwachsung der Scheidenhaut ein gewöhnlicher Befund. Wir erinnern nur daran, dass die Umwandlung der Periorchitis serosa in eine adhaesiva der sicherste Weg ist, auf welchem wir das erstere Leiden zu einer Heilung zu bringen vermögen.

Kapitel XXVIII.

Corpora libera tunicae vaginalis.

§. 306. Die Affectionen der Scheidenhaut, welche zu Bildung von freien Körpern, sog. Scheidenhautmäusen führen, schliessen sich enge an die beschriebenen Formen plastischer Periorchitis an, ganz besonders aber an die Periorchitis prolifera. Statt dass sich von der Albuginea aus dicke, knorpelähnliche Platten oder grössere Knollen bilden, erheben sich ähnliche Wucherungen leisten- oder zapfenförmig gegen die Scheidenhauthöhle. So besitzt die pathologisch-anatomische Sammlung in Freiburg i. B. ein Präparat, wo ein knorpelartiges Knötchen von der Grösse eines starken Stecknadelknopfes, von 3 mm Durchmesser, der Tunica albuginea warzenförmig aufsitzt ohne weitere Veränderung.

Noch viel mehr tritt diese oberflächlich umschriebene Wucherung in den Vordergrund bei einer Form der Scheidenhauterkrankung, welche Virchow speciell als Periorchitis prolifera beschrieben hat, welche aber zweckmässiger mit Klebs als Periorchitis villosa bezeichnet werden dürfte. Luschka hat gezeigt, dass constant am scharfen Rand des Nebenhodens und an dem Visceralblatt des Hodens zottenförmige, gestielte Auswüchse sich finden, oft äusserst klein, von einem mehrschichtigen Pflasterepithel überzogen, welches den Gefässe führenden Bindegewebsstock überzieht und oft selbstständige Anhängsel bildet. Dass von diesen Anhängseln Wucherungen ausgehen und dass dieselben den vollständig gleichen Bau darbieten, wie die freien Körper, ist vielfach erwiesen, und schon Luschka hat Fälle beobachtet, wo neben freien Körpern solche vorgefunden wurden, welche noch an einem feinen Stiel hingen, andere, welche ein abgerissenes Stielchen zeigten. Auch A. Cooper beschreibt derartige hängende Körper. Duplay fand bei Greisen öfter von der Albuginea ausgehende gestielte Körper. Rokitansky hat diese Wucherungen gesehen, und auch Vauthier beschreibt einen einschlägigen Fall. Wir haben bei einem Giessener Präparat von der Scheidenhaut eines Pferdes ähnliche herdweise zusammensitzende, zottige Auswüchse beschrieben.

§. 307. Ein zweites Gebilde, von welchem die gestielten Körper ausgehen können, ist die Morgagni'sche Hydatide. Vergrösserungen dieses Gebildes sind mehrfach gesehen worden mit Bildung eines Stieles und Volkmann hat in einem seiner Fälle neben einem freien Körper noch die Stelle constatiren können, wo die Morgagni'sche Hydatide gesessen hatte.

§. 308. Eine dritte Form von freien Körpern ist von Luschka beschrieben worden. Er fand im Saccus epididymidis öfter weiche gelbe Pfröpfe, aus Epithelblättchen bestehend. Er hält dafür, dass auch diese durch Incrustation zu freien Körpern werden können.

Vauthier bestätigt das Vorkommen derartiger weicher freier Körper, die bloss aus Zellen zusammengesetzt sind, öfter mit käsigem Centrum durch Verfettung dieser Zellen, und bezieht dieselben, wie Luschka, auf das Endothel der Scheidenhaut, speciell auf die endothelialen Fortsätze der Scheidenhautzotten.

§. 309. Von andern Autoren werden als Grundlage der freien Körper auch noch Blutcoagula und Fibrinklümpchen in Folge Entzündung angegeben. Wir haben bei Hämatocele multiple derartige gelbliche Körper gesehen, von denen wir in Fig. 31 eine makroskopische und mikroskopische Abbildung geben nach Dr. Roux. Sie

Fig. 31.

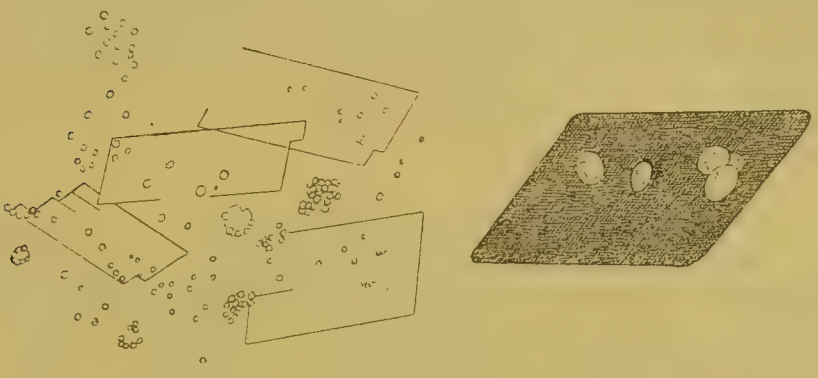

bestanden aus Cholesterinplatten und kleinen und grössern Körnchenzellen. Bezüglich der mikroskopischen Untersuchung halten wir uns an Vauthier, welcher eine sehr gute Monographie des in Frage stehenden Leidens geliefert, übrigens die Angaben in unserer ersten Auflage im Wesentlichen bestätigt, aber des Weitern ausgeführt hat. Die bloss zelligen, freien Körper findet er zusammengesetzt aus platten, oft von der Seite spindelförmigen Zellen mit 1—2 Kernen und granulirtem Protoplasma. Sie bilden gewöhnlich sehr kleine und weiche Körper. Doch sind sie oft auch etwas fester. In der käsigen Mitte sind Zellen nicht mehr nachweislich. Freie Körper, welche mit Blutcoagula oder mit Fibrinexsudation in Beziehung standen, konnte Vauthier niemals nachweisen.

Die Hauptformen der freien Körper sind vielmehr auch nach ihm diejenigen, welche von bindegewebiger Wucherung der Scheidenhautzotten abgeleitet werden müssen. In der Mehrzahl der Fälle bezieht auch er diese Wucherung auf frühere entzündliche Vorgänge. Diese freien Körper bestehen aus mehreren Schichten: einer Aussenschicht, welche stets aus einem sclerotischen Bindegewebe zusammengesetzt ist, mit concentrischer Structur. In Lacunen dieses Bindegewebes trifft man spindelförmige Zellen von durchsichtigem, zuweilen granulirtem Protoplasma. Aehnlich ist auch unser Befund gewesen und das Resultat einer Untersuchung von Prof. Langhans in einem unserer Fälle. Die länglich spindelförmigen Körper zwischen den concentrischen Schichten waren wie homogen fettglänzend. Vauthier unterscheidet

eine innere zellenarme und eine äussere zellenreiche Schicht. Das Centrum ist entweder käsig oder verkalkt, oder kann auch bloss aus Bindegewebe bestehen. Langhans fand in einem unserer Fälle eine Höhle mit Cholesterin und Fetttropfen gefüllt. Die Käsemasse besteht aus Fetttropfen und gelben Granula, von verfetteten Zellen herrührend, in homogenes Bindegewebe eingebettet. Nach Vauthier sind die Körper mit käsigem Centrum weich elastisch, meistens rund.

Häufiger sind diejenigen Körper, welche bloss aus Bindegewebe bestehen. Sie sollen in der Regel grösser, birnförmig sein. Vauthier fand in diesem Bindegewebe gewöhnlich Lacunen mit körnig-fetter, gelber Masse angefüllt, hie und da mit Rundzellen, öfter auch hyalinen Körpern. Auch pigmentirte Granula kommen vor. Die Körper mit Kalkcentrum haben harte Consistenz und unregelmässige Form. Vauthier will an der Oberfläche der Körper einen Endothelbeleg, freilich durch die Versilberungsmethode nachgewiesen haben. Knorpelzellen hat Vauthier niemals in den Körpern gefunden, ebensowenig wahre Verknöcherungen. In ganz gleicher Weise wie in den freien Körpern hat man die Verkalkung des Centrums auch in den noch fest sitzenden, gestielten Wucherungen gefunden.

§. 310. Im Ganzen sind die freien Körper, seit sie bekannter geworden sind, verhältnissmässig sehr oft gesehen worden. Salis behauptet, dass bei genauem Nachsehen man in einer von 10 Autopsien freie Körper findet, allerdings meistens die äusserst kleinen. Für häufiger hält sie Vauthier bei Hydrocele, wo sie aber noch leichter übersehen werden können. Oft sind dieselben multipel und auf beiden Seiten zu finden. Sie kommen bei Kindern nicht vor, weil hier die proliferirenden Periorchiten fehlen. In einzelnen Fällen erreichen sie eine erhebliche Grösse, werden bis bohnen-haselnussgross, ja in einem von Klebs erwähnten Falle von Lassaigue $^1/_2$ auf $^3/_4$ Zoll. Sie haben meistens eine runde oder abgeplattete, ovale Form, sind aber auch hie und da unregelmässig eckig. Die übrige Scheidenhaut braucht nicht nothwendig eine Veränderung darzubieten, selbst nicht einmal einen Erguss, wie auch Vauthier nach einem Falle von Reverdin bestätigt. Doch sind die Veränderungen proliferirender Periorchitis oder seröse Ergüsse häufig dabei.

§. 311. Es ist ohne Schwierigkeit verständlich, dass ein gestielter Körper unter dem Einfluss seiner Schwere und der Verschiebungen, welche er von aussen erfährt, schliesslich abreissen und frei werden muss. Im Leben macht ein solcher Körper selten Erscheinungen. Nur Brodie beobachtete einen Fall, wo nach jeder Punction bei einer Hydrocele heftigere Schmerzen auftraten, welche circa $^1/_4$ Stunde dauerten. Nach dem Tode des Patienten fand sich ein freier Körper in der Höhle der Tunica vaginalis. Oefter dagegen hat man den freien Körper während des Lebens gefühlt und konnte ihn hin- und herschieben.

§. 312. Im letzteren Falle liegt es nahe, den Körper durch den Schnitt nach Art der Gelenkmäuse zu entfernen. Diess ist von Chassaignac ausgeführt worden. Dass man die Operation aber nicht zu

leichtfertig unternehmen soll, geht aus einer Beobachtung von Humphry hervor: Ein Patient mit Hydrocele, welche seit 6 Monaten bestand, war 2 Mal ohne weitere Folgeerscheinungen punctirt worden. Die letzte Punction war vor Kurzem gemacht, der Sack noch nicht wieder prall angefüllt. In demselben fühlte man einen freien Körper, der sich hin- und herschieben liess. Durch eine Incision wurde ein glatter, scheibenförmiger Körper von der Grösse einer Bohne extrahirt (aus fibrösen Schichten mit einem Kalkkern bestehend). Es traten intensive Schmerzen und Hämatocele ein, welche die Spaltung des Sackes nöthig machten.

Man wird demnach gut thun bei der Operation der freien Körper die nöthigen Vorsichtsmassregeln nicht zu unterlassen, am besten gleich nach dem Schnitt eine Naht anzulegen, in welche auch die Scheidenhaut mit hineingefasst wird. Ferner möchte es am Platze sein, erst eine Indication in dem Auftreten von Beschwerden oder von Hydrocele abzuwarten, bevor man die zuwartende Behandlung verlässt.

Kapitel XXIX.

Perispermatitis serosa (Hydrocele funiculi spermatici).

§. 313. Seit Cloquet u. A., wie bei der Hydrocele vaginalis erwähnt wurde, mehrfach die Persistenz kleiner Reste des nicht obliterirten Processus vaginalis peritonei nachgewiesen haben, hat das Verständniss der Hydrocelen des Samenstrangs keine Schwierigkeit mehr gehabt. Weisen ja doch die Untersuchungen bezüglich Entstehung der Hernien darauf hin, dass auch hier viel öfter, als früher angenommen, offen gebliebene Stücke jenes Anhängsels des Peritonealsackes zu Bruchsäcken werden, indem Eingeweide in dieselben eintreten.

Die Fälle, wo der Processus vaginalis nach unten offen und gleichzeitig mit dem Cavum vaginale testis in Communication bleibt, haben wir schon bei der Periorchitis serosa abgehandelt. Es entstehen dadurch die birnförmigen Hydrocelen und diejenigen, welche durch ihre stielförmige Verlängerung bis zum hintern Leistenring am ehesten zu Verwechslung mit Hernien Anlass geben.

Bleibt andererseits eine Communication des Processus vaginalis nach oben mit dem Cavum peritonei offen, so entsteht die Hydrocele funiculi communicans, welche mit der Hydrocele vaginalis communicans zusammen später bei den Varietäten der Hydrocele abgehandelt wird; wenn aber der Processus vaginalis peritonei am hintern Leistenring und am obern Theil des Hodens abgeschlossen ist, und der dazwischen liegende Theil ganz oder an umschriebener Stelle offen bleibt, so entsteht bei Erguss die Hydrocele funiculi, deren circumscripte Form als Hydrocele cystica bezeichnet worden ist.

§. 314. Je nachdem die Hydrocele die ganze Ausdehnung vom hintern Leistenring bis zum Hoden einnimmt, oder bloss einen um-

schriebenen Theil inner- oder ausserhalb des Leistencanals, bezeichnet man sie als Hydrocele funiculi totalis, intraguinalis oder extrainguinalis. In Krankengeschichten und Präparaten haben wir die extrainguinale weitaus am häufigsten angetroffen. Es giebt aber bei dieser 2 Formen, welche auf den ersten Blick sehr different aussehen. Entweder reicht die Geschwulst vom vordern Leistenring bis zum obern Pol des Hodens und documentirt sich so gleich als eine dem Samenstrang zugehörige Geschwulst; oder aber sie reicht weiter herab, bedeckt den Hoden mehr oder weniger, nöthigt ihn, eine quere oder schräge Stellung einzunehmen, oder schiebt ihn auf die eine oder andere Seite, am öftesten nach vorne oder nach aussen, selten nach hinten.

Diese Fälle verdienen eine besondere Aufmerksamkeit. Man hat sie mit Unrecht völlig von den Hydrocelen des Samenstrangs abgetrennt. Es ist allerdings zweckmässig, bei ihrer oft abweichenden Entstehuugsweise und den diagnostischen Schwierigkeiten für diese Form einen eigenen Namen der Hydrocele extravaginalis zu reserviren.

§. 315. Aetiologie. Hydrocele funiculi ist ungleich seltener als Hydrocele vaginalis, und es ist bezeichnend, dass sie nicht, wie letztere, dem kräftigen Mannesalter, sondern ganz überwiegend dem jugendlichen Alter angehört. Malgaigne hat diess schon hervorgehoben[1]). Bryant giebt (loc. cit.) in 7 Fällen das Alter zu $1^1/_3$, 5, 6, 9, 10, 25, 37 Jahren an. In 11 Fällen, welche ich aus den Kliniken von Baum, Langenbeck, Socin zusammenfand, war das Alter: 6, 14, 15, 18, 20, 21, 38, 41, 44, 45, 67 Jahre. In den 2 Fällen, welche im Alter von 44 und 45 Jahren zur Beobachtung kamen, bestand die Geschwulst schon 18 und 17 Jahre; es fällt also ihre Entwickelung noch in die 20er Jahre. Von 18 Fällen kommen also 14 auf die 3 ersten Jahrzehnte und davon noch 8 vor die Zeit der Pubertät. In 11 Fällen eigener Beobachtung, deren Notizen uns vorliegen, war bloss 1 Patient im 20., einer im 13. Jahre, bei dem ersten war die Anschwellung, wahrscheinlich in Folge einer Quetschung, vor 9 Jahren eingetreten; bei dem letztern war sie vor 2 Jahren beobachtet, doch hatte Patient schon vorher einen „Bruch“ gehabt. Bei allen andern Patienten schwankte das Alter von einigen Monaten bis zu $5^1/_2$ Jahren. Jedenfalls wird unter Berücksichtigung des Materials von Kinderspitälern das Vorkommen in dem ersten Lebensjahre noch ungleich mehr in den Vordergrund gerückt, als unsere Statistik es angiebt.

§. 316. Es ist leicht erklärlich, worauf sich dieser Unterschied gegenüber der Hydrocele testis bezieht. Es kommt beim Samenstrang eben keine fortgeleitete Entzündung in Frage, vielmehr sind es wesentlich fötale Verhältnisse, welche die conditio sine qua non der Entwickelung sind. Ist einmal durch mangelhafte Obliteration eine Cyste vom Processus vaginalis zurückgeblieben, so ist dieselbe vermöge ihrer Lage so vielen Zerrungen und Quetschungen ausgesetzt, dass ihre Aus-

[1]) Malgaigne, Tumeurs du cordon sperm. Paris 1848.

bildung zu einer Hydrocele funiculi genügend begründet ist. In einzelnen Fällen hat sich die Geschwulst nach einem stärkeren Trauma entwickelt (Fall der Göttinger Klinik).

§. 317. Gar nicht selten kommen für die Entstehung der Hydrocele funiculi noch andere Entwickelungsstörungen in Frage. So haben Litten und Virchow bei Androgynie Hydrocele des Processus vaginalis peritonei gefunden. So werden wir später 2 Beobachtungen, eine von Lebec und eine eigene mittheilen, wo eine Hernie des Processus vermiformis vorlag. So spielt häufig der gestörte und verspätete Descensus testiculi eine Rolle. Eine bestimmte Ursache ist öfter in spätern Jahren als bei Kindern nachzuweisen. Sowohl nach Quetschungen als nach Anstrengungen ist das Auftreten des Leidens beobachtet worden, und es ist leicht ersichtlich, dass in der Leiste solche Anschwellungen verschiedenen Quetschungen und Zerrungen ausgesetzt sind. Dazu kommt noch die fortgeleitete Entzündung von leichten Urethriten und von Eicheltripper bei Phimose, wie sie bei kleinen Kindern häufig vorkommen. Auch das Tragen von Bruchbändern und die daherige mechanische Schädigung spielt eine nicht unbedeutende Rolle. Verhältnissmässig häufig sind die Hydrocelen des Samenstrangs multipel und auf beiden Seiten zu beobachten. Ebenso keineswegs selten mit Hydrocele vaginalis bei kleinen Kindern complicirt — eine Combination, welche bei Erwachsenen bis in die neueste Zeit für eine verhältnissmässig seltene gegolten hat, da die neuere Literatur mehrfache Publicationen über dieses Vorkommen aufweist.

§. 318. Symptome und Diagnose. Eine Hydrocele funiculi macht gemäss ihrer Lage, welche sie mechanischen Schädlichkeiten aussetzt, mehr Beschwerden, als die Hydrocele vaginalis. Wenn es auch solche giebt, welche ihren ganzen Verlauf absolut ohne subjective Symptome durchmachen, so werden andere zeitweise schmerzhaft, schwellen stärker an. Hauptsächlich betrifft diess die intrainguinalen Formen, und rührt von Quetschung her durch die beengende Umgebung, namentlich die Leistenringe, in welche sie sich einklemmen. Es handelt sich also um vorübergehende, traumatische Steigerung der chronischen Entzündung.

§. 319. Hauptsymptom ist auch hier die Geschwulst. Dieselbe erreicht in der Regel kein erhebliches Volumen: Die Grösse einer Mandel, Zwetschge, eines Tauben- und Hühnereies ist schon viel seltener. Nur die Varietät, welche man als extravaginalis bezeichnet hat, kann bis kopfgross und noch viel grösser werden, also den grössten Formen der Hydrocele vaginalis gleichkommen; ganz kleine Hydrocelen sind sehr häufig, werden aber oft nicht richtig gewürdigt, und nicht diagnosticirt.

Die Geschwulst zeigt ovale Form, hie und da ist sie rundlich, selten länglich. Die grossen extravaginalen Varietäten zeigen gegen die einfache Hydrocele den Unterschied, dass sie nur ausnahmsweise birnförmig, gewöhnlich rundlich, oval oder eiförmig sind. Bei allen Formen ist der Hoden vollkommen von dem Tumor trennbar und sammt dem Nebenhoden isolirt zu fühlen. Je grösser die Geschwulst

wird, desto mehr nimmt die Verschiebbarkeit des Hodens gegen dieselbe wegen Verwachsungen ab.

§. 320. Bei der Hydrocele extravaginalis ist der Hode unten, vorne, aussen oder hinten zu suchen und liegt mit einer Seitenfläche derselben an. Curling hat nachgewiesen, dass oft ein Theil der Cystenwand mit der Aussenfläche der Scheidenhaut verwachsen ist, wodurch die gegenseitige Verschiebbarkeit beeinträchtigt wird. Die Unterscheidung extravaginaler Hydrocelen von derjenigen Form der Periorchitis serosa, welche wegen Adhärenzen eine umgekehrte Birnform annimmt, ist schon bei letzterer besprochen. Man wird als Regel bei den extravaginalen Flüssigkeitsansammlungen einen characteristischen Unterschied finden: Spannt man nämlich den den Hoden berührenden Theil an durch Druck auf den entgegengesetzten Pol der Geschwulst, so zeigt der Hode eine unabhängige Verschiebbarkeit, welche bei den vaginalen Hydrocelen fehlt. Ausnahmen kommen vor.

§. 321. Kleine Hydrocelen des Samenstrangs zeigen eine starke Spannung, so dass desswegen und wegen ihrer grossen Verschiebbarkeit Fluctuation nicht gefühlt wird. Die völlig glatte, gleichförmige Oberfläche spricht dafür um so deutlicher für eine unter bestimmtem Druck stehende Flüssigkeitsansammlung in einem Balge. Bei der extravaginalen Form ist Fluctuation oft ebenso deutlich wie bei der vaginalen Hydrocele.

Ausnahmslos besteht Transparenz, welche sich freilich bei ganz kleinen Geschwülsten oft nicht demonstriren lässt, ein ebenso kostbares Zeichen der Diagnose wie bei seröser Periorchitis. Auch bei intrainguinalen Formen ist sie evident. Es darf nie versäumt werden, auf dieselbe zu untersuchen.

Die Geschwulst ist auf Druck unempfindlich; hie und da erregt der Druck ausstrahlende Schmerzen.

§. 322. Sind die Tumoren klein, so lassen sie sich hin- und herschieben, die extrainguinalen scheinbar in den Bauch hinein, in Wirklichkeit hinter die vordere Bauchwand. Zuweilen verschwindet der Tumor schon in der Rückenlage. Diese „Reponibilität“ lässt Schwierigkeiten der Diagnose auftauchen. Zu ihrer Vermeidung halte man sich an Folgendes: Die Hydrocele geht leicht und in toto zurück, aus einer Hernie entleert sich erst der Inhalt. Freilich schlüpft bei kleinen Kindern eine Hernie oft mit einem Ruck herein. Bei erschlafften Bauchdecken bleibt die reponirte Hydrocele immer noch als Geschwulst fühlbar; Hydrocele ist durch die starke Spannung prall anzufühlen, Darmhernie ist weicher, Netzhernie bei Kindern und im jugendlichen Alter eine Seltenheit; die Hydrocele lässt sich durch Zerren am Samenstrang hervorziehen; endlich so oft nach oben von der Geschwulst der Samenstrang noch gefühlt werden kann, soll aller Zweifel schwinden. Die Transparenz thut das Uebrige, die Diagnose aufzuklären.

§. 323. Ganz besonders schwierig gegenüber Hernien sind diejenigen Fälle von Hydrocele zu unterscheiden, bei welchen ein Stiel vorhanden ist, was durchaus nicht selten der Fall ist. Die Kinder werden mit Hydrocele als mit einem Bruch behaftet dem Arzte vor-

gestellt. Der Stiel, den die Hydrocele bietet, kann entweder bei rascher Entstehung auf Infiltration des Samenstrangs zurückzuführen sein, oder auf eine kleine Fortsetzung des Balges, wie in einem Falle, dessen Abbildung wir wiedergeben.

Fig. 32.

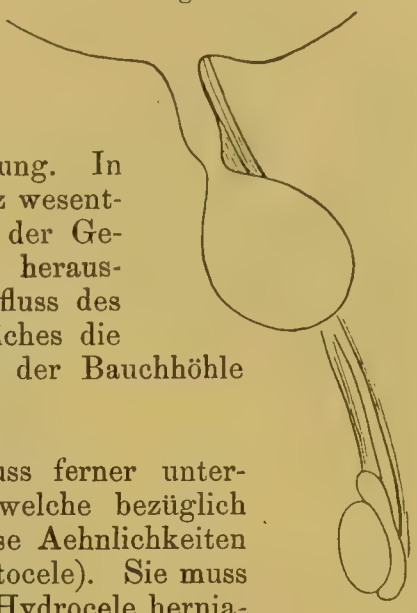

Bei Fällen, wo wir den Stiel gefühlt hatten, zeigte sich das Verhältniss derart, dass der Stiel eine offene Verbindung des Peritoneum mit dem scheinbar abgeschlossenen Hydrocelesack darstellte, allerdings bei sehr enger Verbindung. In derartigen Fällen ist für die Diagnose ganz wesentlich die Möglichkeit, nach der Reposition der Geschwulst dieselbe von hinten her wieder herauszudrücken, danach, wie erwähnt, der Einfluss des Ziehens am Samenstrang und Hoden, welches die Geschwulst unter dem Finger wieder aus der Bauchhöhle hinausbringt.

§. 324. Die Hydrocele funiculi muss ferner unterschieden werden: 1) von Spermatocele, welche bezüglich der Stellung des Hodens zur Cyste gewisse Aehnlichkeiten darbietet (s. das Nähere im Kap. Spermatocele). Sie muss vorzüglich unterschieden werden 2) gegen Hydrocele hernialis, wo oft nur die Anamnese Aufschluss zu geben vermag (s. später). Endlich kann 3) eine Hydrocele testis ganz die Lage und Form der fraglichen Affection annehmen, wenn dieselbe bei Leistentestikel vorkommt. Wo man den Hoden nicht im Scrotum fühlt, wird man an diese Verwechslung zu denken haben. Eine Hydrocele des Samenstrangs kann gerade die Ursache sein, dass der Hode nicht heruntersteigt.

Wir haben hiefür in der ersten Auflage eine Beobachtung beigebracht, wo bei einem 6jährigen Knaben 3 Tage nach Punction einer Hydrocele funiculi der Descensus testis erfolgte.

Bei der Differentialdiagnose kommt es darauf an, bei Anspannung der Geschwulst durch Palpation zu entscheiden, ob der Hode in oder aussen an derselben liegt und ob er neben derselben sich verschieben lässt.

§. 325. Die anatomische Untersuchung zeigt einen fibrösen Balg mit seröser Auskleidung und Plattenendothelbelag, ganz analog der Scheidenhaut. Der Inhalt ist klar, bei acuten Schieben weisslich oder röthlich getrübt, sonst weingelb, in der Regel ebenso eiweissreich, von derselben chemischen Zusammensetzung wie bei Hydrocele vaginalis. Ist der Inhalt wässeriger, eiweissfrei, so muss diess eher Verdacht erwecken, dass nicht eine einfache Hydrocele funiculi vorliegt. Curling hält auffälliger Weise letztern Inhalt für den gewöhnlichen. A. Cooper dagegen erwähnt farblosen, eiweissarmen Inhalt als der Hydrocele herniosa eigenthümlich. Wir haben in unsern sämmtlichen Krankengeschichten die oben erwähnten Angaben gefunden.

Auf Grund der vollständigen anatomischen Uebereinstimmung der Hydrocele funiculi mit Periorchitis serosa, auf Grund der öftern Com-

bination mit ausgesprochenen Entzündungserscheinungen glauben wir hier nicht wiederum des Weitern unsere Auffassung derselben als einer chronischen Entzündung und ihre Bezeichnung als Perispermatitis chronica serosa begründen zu sollen.

Für die Therapie ist erwähnenswerth, dass der Samenstrang hinten an der Geschwulst herabläuft, sehr selten vorne.

§. 326. Wo die Punction und Jodinjection im Stiche lässt, oder deren Anwendung aus irgend einem Grunde nicht wünschenswerth erscheint, soll nicht die Spaltung, sondern die Excision vorgenommen werden. Bis auf die Stelle des Stiels zeigte sich bei einem 5jährigen Knaben, bei welchem wir eine hühnereigrosse Geschwulst ausschälten, die Loslösung vom Samenstrang sehr leicht und nur am Stiel bestand festere Verbindung. Natürlich muss auch hier die gemeinsame Scheidenhaut des Samenstrangs bis auf die Serosa der Hydrocele gehörig gegespalten werden, um letztere stumpf und ohne weitere Verletzung ausschälen zu können.

Kapitel XXX.

Perispermatitis haemorrhagica (Hämatocele funiculi Hämatocele extravaginalis).

§. 327. Zu den 9 Präparaten verschiedener deutscher anatomisch-pathologischer Sammlungen und den 23 klinischen Beobachtungen, welche wir unserer Besprechung in der ersten Auflage zu Grunde legten, kommen eine grössere Zahl neuerer Beobachtungen aus der Literatur herzu, und wir sind im Falle, 8 neue eigene Beobachtungen hinzuzufügen. Bei der Hydrocele funiculi haben wir je nach Lage und Grösse die intra- und extrainguinale Form unterschieden und bei letzterer einer besondern Varietät der sog. Haematocele extravaginalis Erwähnung gethan. Auch hier finden wir diese Arten wieder, ganz besonders häufig aber die Haematocele extravaginalis. Von unsern 8 neuen eigenen Beobachtungen gehören nicht weniger als 6 dieser Form zu.

§. 328. Der Name der Extravaginalis ist eingeführt worden mit Rücksicht darauf, dass bei den grössern extravaginalen Formen einmal der Hode und seine Adnexa nur als Anhängsel der Geschwulst erscheinen, und anderseits die Cyste eine innige Verwachsung mit der Aussenfläche der Scheidenhaut des Hodens aufweist. Diese Verwachsung ist bei Hämatocele zum Unterschied von Hydrocele die Regel, was nicht zu verwundern ist, da ja auch bei den andern Hämatocelen häufig in Folge entzündlicher Complicationen Verwachsungen mit den anliegenden Weichtheilen, sei es Scheidenhaut oder Haut, zu Stande kommen.

§. 329. Es giebt freilich Präparate, welche darthun, dass der Name extravaginalis für die Hämatocele noch eine besondere Berechtigung hat, und dass nicht alle Fälle ohne Weiteres als Hämatocele des Samenstrangs aufgefasst werden dürfen, vielmehr ihren Ur-

sprung zwischen den beiden Scheidenhäuten des Hodens selber nehmen. Wir haben die Abbildung eines Präparates der Heidelberger Sammlung schon in der ersten Auflage gegeben.

Fig. 33.

Sagittalschnitt durch eine Haematocele extravaginalis. Hode und hinter ihm nach links der Nebenhode sind normal. Das Cavum vaginale erscheint als dunkle Spalte nach rechts. Am untern Pol des Hodens, etwas nach vorne liegt eine mit Blut gefüllte Cyste abgeplattet zwischen Tunica vaginalis propria und communis. Dieselbe ist pflaumgross, enthält ein entfärbtes Blutcoagulum, stellenweise zerfallend, der Wand aber membranartig anhaftend. Nach Abziehen der Gerinnsel erscheint die Wand gelblich roth, aus derben, geschichteten Bindegewebslagen bestehend.

Wir geben eine zweite Abbildung nach einer eigenen Beobachtung. Es sei auch auf die Beobachtungen von Reverdin hingewiesen, welche später besprochen werden sollen.

§. 330. Aetiologie. Viel inniger noch als bei der vaginalen Haematocele spontanea erscheint hier auf den ersten Bilck der Zusammenhang mit dem traumatischen Hämatom, viel geringer die Beziehung zu chronischen Entzündungen. Während wir bei jener gefunden haben, dass die hämorrhagische Entzündung ihren Ursprung von einem Trauma nehmen kann, ungleich öfter aber „spontan“ sich entwickelt, bildet für die Perispermatitis haemorrhagica in einer guten Zahl von Fällen ein Haematoma funiculi den Ausgangspunkt. A. Barbe[1]) führt einen Fall an zum Beweis, dass die Festigkeit der Tunica vaginalis communis Abkapselung von Blutergüssen innerhalb derselben bedinge. Barbe und Gosselin theilen Fälle mit, wo in Folge Traumen

[1]) Barbe, Thèse Paris 1866.

rapide Anschwellungen zu Stande kamen. In unsern eigenen Beobachtungen ist nicht weniger als 5 Mal eine Quetschung die erste Ursache des Auftretens der Geschwulst gewesen.

§. 331. Diese traumatische Entstehung unter Verhältnissen, welche vermuthen lassen müssen, dass der Bluterguss nicht in eine vorgebildete Höhle stattfindet, sondern in das lockere Bindegewebe zwischen Tunica vaginalis communis und propria, sind insofern interessant, als sie die Bedeutung primärer Blutergüsse zeigen, welche in dem umgebenden Bindegewebe durch secundäre Entzündung ganz analoge Bildung von bindegewebigen Säcken mit geschichteten Wandungen zur Folge haben, wie bei Periorchitis haemorrhagica, ohne dass eine seröse Wandung vorläge oder fibrinöse Entzündungen irgend einer Art vorausgehend hätten stattfinden können. Wir dürfen desshalb auf die primären Erkrankungen der Serosa auch bei den spontanen Formen wenigstens für die wiederholten Rückfälle der Entzündung und Wiederholung der Blutung nicht einen zu grossen Werth legen. Auch an andern Stellen kommen subserös oder in lockerem Bindegewebe durch erhebliche Blutansammlung analoge Hämatocelen zu Stande. Bei einem kolossalen Hämatom der Gesässgegend beobachteten wir geschichtete, in Fetzen ablösbare Bindegewebsschwarten, und eine mannskopfgrosse Blutcyste des Abdomens mit der Milz verwachsen, zeigte Ablagerungen von Kalkplatten, wie eine Haematocele testis (Stein).

§. 332. Reverdin beschreibt mehrere eigene Fälle und solche aus der Literatur (Delonne, Walther, J. L. Petit, A. Cooper), wo spontan oder traumatisch Berstung einer schon länger bestehenden Hydrocele eintrat, und man nicht nur die Risswunde von bis 2 Zoll Länge direct constatiren konnte, sondern auch den Sitz des Blutergusses ausserhalb der Tunica vaginalis propria unter der Tunica communis nachwies. Der Bluterguss geschah auf die vordere, innere Seite des Hodens. Die Blutungen kommen nach Reverdin nicht zu Stande aus arteriellen Gefässen, sondern durch Zerreissung der relativ starken Venenstämme, welche sich, aus der Tunica vaginalis communis sammelnd, an deren Innenfläche gegen die Cauda epididimitis hinziehen. Lannelongue habe Gewicht auf variköse Erweiterungen der kleinen Venen an derselben Stelle gelegt. Die Lage des Blutergusses auf der Innenfläche des Hodens stimmt recht gut mit meinen Experimenten überein, und die Fälle, wie die von Reverdin beschriebenen, geben bei expectativem Verhalten zur Bildung der speciell als extravaginal zu bezeichnenden Hämatocele Veranlassung. Auch bei vorgängiger Hydrocele ist es denkbar, dass durch deren Platzen unter solchen Verhältnissen eine extravaginale Hämatocele zu Stande komme, zumal wenn eine directe Behandlung zur Heilung der Hydrocele stattgefunden hat, wie in dem Falle von Desprès.

§. 333. Ausser aus freien Blutergüssen in das lockere Bindegewebe kommen nun aber zweifelsohne auch ächte hämorrhagische Perispermatiten vor. Dafür spricht die langsame und stetige Entwickelung des Leidens ohne irgend eine Ursache, namentlich ohne Trauma, wie diess in verschiedenen Fällen ganz bestimmt angegeben

ist. In dieser Beziehung besteht also eine gewisse Analogie mit der Haematocele retrouterina, wo ebenfalls nach Küchenmeister extraperitoneale Blutergüsse das Primäre sein können. In drei unserer Fälle ist die genannte Entwickelung ausdrücklich hervorgehoben. In der ersten Auflage haben wir Fälle von Gosselin und Rozan erwähnt. Einen ferneren Beweis, dass die Blutergüsse wirklich in vorgebildete Höhlen hinein stattgefunden haben, geben die Fälle, wo der Hämatocele vorgängige Punctionen ausgeführt worden sind, und durch die letzteren zuerst ein klares Serum entleert wurde. Auch die gleich zu besprechende Combination von multiplen Hydro- mit Hämatocelen sprechen einigermassen für die analoge Entstehung. Auch durch Quetschung gehen gelegentlich Hämatocelen aus Hydrocelen hervor, wie bei der Periorchitis haemorrhagica angegeben (vergl. beispielsweise den Fall von Velpeau). Es muss dahingestellt bleiben, ob fortgeleitete Entzündung hier eine Rolle spielt, jedenfalls haben wir in einem Fall 2 Jahre nach einer Tripperentzündung, in einem andern im floriden Stadium eines Trippers durch ein Trauma eine Haematocele funiculi zu Stande kommen sehen.

§. 334. Es ist wahrscheinlich, dass auch gelegentlich Blutergüsse in Spermatocelen das Bild funiculärer Hämatocele herbeiführen können. Wenigstens wurde in einem unserer Fälle, bevor der Patient zur Behandlung kam, ausserhalb des Spitals eine weissliche Flüssigkeit entleert, und die Geschwulst zeichnete sich auch durch ihre umgekehrte, birnförmige Gestalt und den relativ normalen senkrechten Stand des Hodens aus, welcher nicht wie gewöhnlich bei der extravaginalen Form seine Seitenfläche nach oben gewendet hatte. Guyon hat 3 Mal faustgrosse Hämatocelen gesehen, die sich nach seiner Meinung aus Epididymiscysten herausgebildet haben. Beweise für diese Annahme sind mir freilich aus der Notiz, die mir vorliegt, nicht ersichtlich. Larrey erwähnt einen ähnlichen Fall.

§. 335. Wir haben schon im vorigen Kapitel erwähnt, dass bei kleinen Kindern multiple Samenstranghydrocelen und Combinationen von Hydrocele funiculi mit Hydrocele vaginalis recht häufig zu beobachten sind, und dass die Bildung doppelter und mehrfacher Säcke diagnostische Schwierigkeiten bereiten kann. Derartige Combinationsgeschwülste sind in neuester Zeit mit besonderer Vorliebe beschrieben worden. Zu den Fällen von Gosselin, Rozan und Velpeau, die wir in der ersten Auflage anführten, kommen hinzu ein Fall von Socin von einer colossalen Haematocele funiculi, mit einer Hernie und einer Hydrocele vaginalis complicirt. Chavannes erwähnt ausser 2 Fällen von Curling noch einen von Cabaret. Wallach führt einen Fall von Hydrocele vaginalis mit Hydrocele funiculi, und einen zweiten mit Haematocele funiculi an. Kraske beschreibt die Combination von funiculärer und vaginaler Hydrocele. Haematocele funiculi kommt auch auf beiden Seiten vor, wie wir in der ersten Auflage mit Fällen belegt haben.

§. 336. Was das Alter anlangt, so stimmen die Angaben mit demjenigen überein, was bei Periorchitis haemorrhagica gesagt worden

ist. Der jüngste unserer Patienten war 19 Jahre alt, 2 in den 30er, 2 in den 40er, einer in den 50er und einer in den 60er Jahren. Allerdings hatten die meisten Patienten ihr Leiden zur Zeit der Beobachtung eine Reihe von Jahren mit sich herumgetragen.

§. 337. Symptome und Diagnose. Wie bei der Aetiologie, so können wir auch hier auf das bei der Periorchitis haemorrhagica Gesagte hinweisen. Auch hier ist die Form gleichmässig oval, etwas öfter rundlich als bei der vaginalen Form, die Consistenz elastisch, oft an verschiedenen Stellen ungleich prall. Durchscheinenheit besteht nur ausnahmsweise bei klarem oder leicht getrübtem Inhalt. Hautverwachsung, namentlich bei acuten Schüben oder früheren Entzündungen ist nicht selten mit oder ohne Hautverfärbung.

Der Beginn des Leidens ist ein sehr verschiedener, entweder werden die Anfangsstadien gar nicht beachtet, oder ein Trauma macht vorübergehende Schwellungen, oder die stärkste Schwellung schliesst sich unmittelbar an eine Quetschung an, oder nachdem längere Zeit eine wenig beachtete Geschwulst bestanden hatte, wird dieselbe plötzlich bei Anstrengungen, wie Heben einer Last, oder nach einem Stoss grösser. Das ganze Leiden zieht sich auch hier meistens durch eine ganze Reihe von Jahren hin, bis der Patient Veranlassung nimmt, den Arzt aufzusuchen. Als recht characteristisch muss ganz besonders eine plötzliche, rasche Vergrösserung, sei es durch bedeutenden Bluterguss, sei es durch zutretende Entzündung mit oder ohne Ursache bezeichnet werden. Während sonst die subjectiven Symptome gering sind, können dann sehr intensive Schmerzen zu Stande kommen. Wir haben derartige Fälle in der ersten Auflage angeführt.

§. 338. Gemäss der jahrelangen Entwickelung erreichen einzelne der in Frage stehenden Geschwülste erhebliche Grösse, obschon sie in der Regel kleiner bleiben als die Anschwellungen bei Periorchitis haemorrhagica. Wir haben 2 Mal kindskopfgrosse Geschwülste beobachtet; aber die colossalste Geschwulst, welche zur Beobachtung gekommen ist, ist die, welche wir nach der Mittheilung von Chavannes aus der Socin'schen Klinik reproduciren (Fig. 33).

Die Hämatocelegeschwulst reichte bis zu den Knöcheln, enthielt 35—40 Kilo Flüssigkeit und war mit einer colossalen Hernie und einem geringen Erguss in die Scheidenhaut des Hodens complicirt.

§. 339. Die Diagnose ist bei den 3 Formen der intrainguinalen, extrainguinalen und extravaginalen Hämatocele verschieden schwierig. Während die beiden erstern durch ihre Genese, ihre ovale oder rundliche Form, ihre Abgrenzung nach oben und unten, die pralle Festigkeit und Undurchsichtigkeit in der Mehrzahl der Fälle, und endlich durch ihren Zusammenhang mit dem Samenstrang genügend characterisirt sind, und wegen der Möglichkeit, den Hoden zu isoliren, leichter diagnosticirbar als die extravaginale Form, ist die Haematocele extravaginalis nur bei genauerer Untersuchung von der Periorchitis haemorrhagica zu unterscheiden, und doch hat diese Unterscheidung ihre praktische Wichtigkeit.

§. 340. Bei der ächten extravaginalen Hämatocele, wie sie wohl verhältnissmässig häufig durch primären Bluterguss zu Stande kommt, bettet sich der Hode meist am untern Pol der Geschwulst in einer Weise in dieselbe ein, dass er nur noch eine flache Erhebung an der Aussenfläche bildet.

§. 341. Wir haben bei den traumatischen Hämatocelen des Samenstrangs experimentell dargethan, wie es sich erklärt, dass der Hode mit seiner Seitenfläche auf den Balg der Blutcyste zu liegen

Fig. 34.

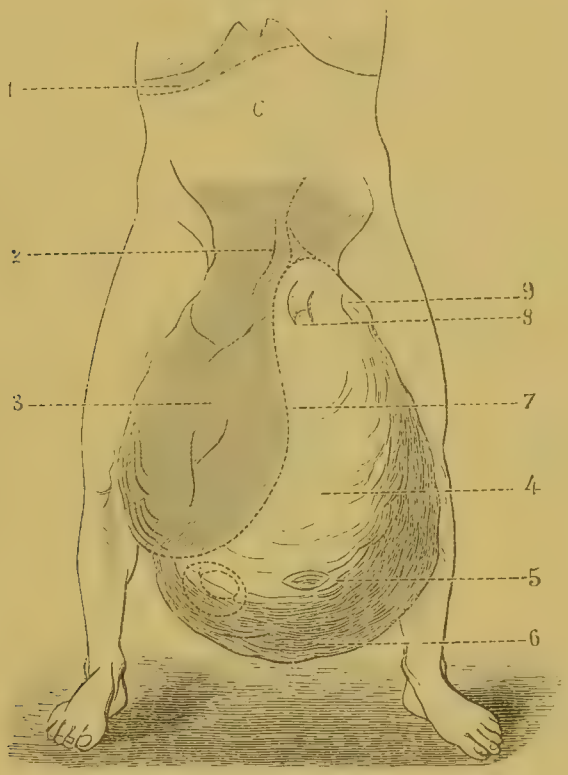

1. Bord inférieur du foie. — 2. Pédoncule de la tumeur. — 3. Hernie. — 4. Hydrocèle. — 5. Peau nécrosée. — 6. Peau hypertrophiée (toute la partie ombrée). — 7. Ligne de démarcation entre les deux poches. — 8. Repli semi-lunaire du prépuce. — 9. Testicule gauche.

kommt und in dieselbe sich einbettet. Der beste Anhaltspunkt zur Beurtheilung, dass eine flache Erhebung am untern Ende, sei es etwas mehr nach hinten oder vorn, durch den Hoden gebildet wird, ist daraus zu entnehmen, dass hier eine characteristische Druckempfindlichkeit besteht, während die übrige Geschwulst ganz unempfindlich sein kann. Ganz besonders characteristisch aber ist ein derber Ring, der den Hoden umgiebt an der Stelle, wo der derbe Balg der Hämatocele sich rings über die obere Fläche des Hodens herüberschlägt. Dieser harte Ring markirt sich gegen den weichen Hoden sehr scharf, da die Aussenfläche des Hodens nur von der wenig veränderten Propria und gemeinsamen Scheidenhaut überzogen ist. Der Nebenhoden ist selten deutlich palpirbar, und auch die Beweglichkeit des Hodens ist meistens sehr gering, da gewöhnlich das Cavum vaginale durch adhäsive Peri-

orchitis verklebt ist. Die geschilderten Verhältnisse sind pathognomisch nicht nur für den extravaginalen Sitz der Hämatocele, sondern

Fig. 35.

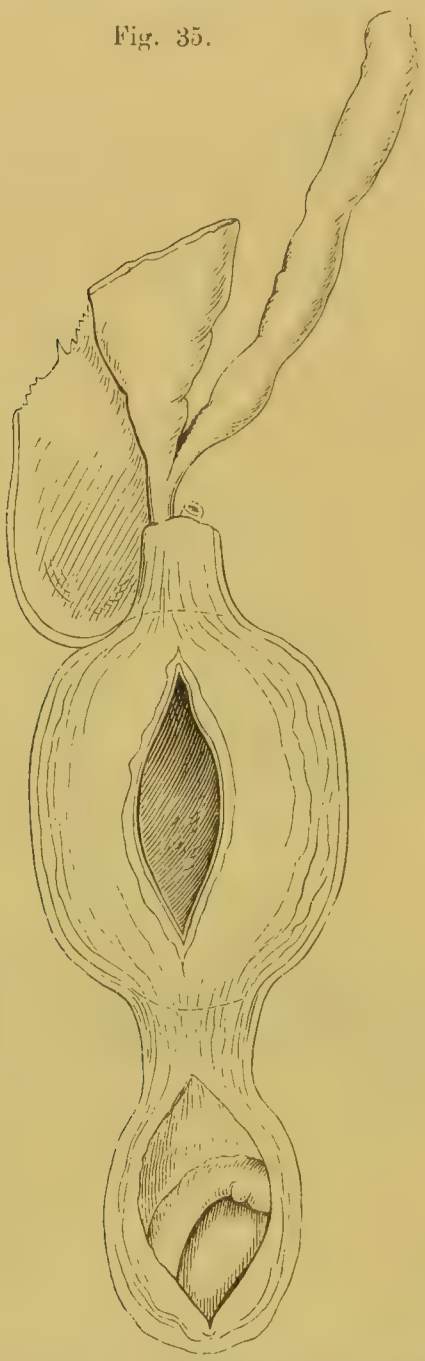

Präp. 546. XI der Würzburger Sammlung. Perispermatitis haemorrhagica, eine hühnereigrosse, ovale Geschwulst im Verlauf des Samenstrangs darstellend. Dieselbe ist vorn aufgeschnitten, zeigt eine verdickte Wand mit Auflagerungen auf der Innenfläche. Das Vas deferens steigt hinter der Geschwulst empor, ist oberhalb durchschnitten. Unten zeigt die aufgeschnittene Tunica vaginalis den normalen Hoden und Nebenhoden. Von der Geschwulst aus zieht sich ein solider Strang aufwärts, welcher in das trichterförmig abwärts gezogene Coecum übergeht, anderseits in den langen Processus vermiformis desselben. Nach links in der Figur legt sich ein Bruchsack an das obere Ende der Geschwulst an.

für letztere an und für sich. Wir haben sie wenigstens bei keiner andern Erkrankung des Samenstrangs gefunden.

§. 342. Pathologische Anatomie. Nach der Untersuchung am Lebenden und von Präparaten ergiebt sich eine so vollständige Uebereinstimmung des anatomischen Baues, sowohl der Wand als des Inhaltes mit der Periorchitis haemorrhagica, dass wir einfach auf die Schilderung desselben bei letzterer verweisen können. Der Inhalt zeigt von hellserös — zu schwarzroth alle Nüancirungen der Farbe, verschiedene Consistenzgrade von vollkommener Flüssigkeit bis zu festen Gerinnseln. Mikroskopisch sind es auch hier wohlerhaltene oder geschrumpfte Blutkörperchen, Cholesterin, Fetttropfen, massenhafte Körnchenkugeln und Fibringerinnsel, welche den Hauptinhalt ausmachen. Das specifische Gewicht wurde in einem Falle zu 1022 bestimmt; Reaction alkalisch.

Die Wand zeigt die nämliche concentrische Anordnung faseriger Bindegewebsschichten mit Einlagerung von Kalk oder Knochen nach der Innenfläche zu und abziehbare, gelbbraune, oft blutrothe, dünne und dickere Neomembranen. Gamgee[1]) erwähnt einer Hydrocele funiculi mit ausgedehnter Verkalkung der Wand. Curling[2]) beschreibt aus St. George's Hospital Museum eine „Haematocele cystica" mit vollständiger Verknöcherung der Wand. Wallach schildert ebenfalls eine apfelgrosse, extravaginale Hämatocele mit vollständiger Verkalkung. Ebenso Lebec, der freilich in der Deutung derselben zweifelhaft blieb.

Zwischen den Wandschichten finden wir auch hier die kleinen Hämatome wieder, zum Theil auch grössere Ansammlungen weicherer, schwarzer Coagula in Fällen, wo vor kurzem stärkeres Wachsthum stattfand, und von der Innenfläche lassen sich zusammenhängend oder in Fetzen und Schuppen, je nach dem Alter derselben, neugebildete Bindegewebsauflagerungen ablösen.

§. 343. Eine Illustration für die seltenere Form der vom Hoden völlig getrennten Haematocele funiculi geben wir in der vorstehenden Abbildung. Dieselbe zeigt, wie in dem völlig analogen Lebec'schen Falle, stielförmige Verbindungen mit dem Processus vermiformis, welcher in den Inguinalcanal hineingezerrt ist, wahrscheinlich zur Andeutung congenitaler Hemmungsbildungen bei der Entstehung des Processus vaginalis peritonei (Fig. 35).

§. 344. Im Gegensatz zu der vorigen Abbildung stellen wir 2 weitere Beobachtungen zusammen, die eine extravaginaler Form, nach einem Präparat bei einem unserer Patienten gezeichnet; die andere schematisch zur Illustration des gewöhnlichen Befundes bei der häufigsten extravaginalen Form (Fig. 36 u. 37).

§. 345. Die Figur 38 stellt eine Zwischenform dar, bei welcher der Hode der Geschwulst zwar enge anliegt, aber nicht in dieselbe eingebettet ist, sondern in toto nach aussen vorspringt.

§. 346. Verwachsung der Blätter der Tunica propria testis erschwert die Erkenntniss des Tumors als eines „extravaginalen". In

---

[1]) Gamgee, Surgical Reseorchis s. Humphry loc. cit.
[2]) Curling S. 223.

einzelnen Fällen lässt sich die Adhärenz freilich sehr leicht lösen, sowohl an der obern wie untern Fläche, in andern aber ist man auf das constante Hauptcharacteristicum angewiesen: Der Hode macht keinen Vorsprung nach der Innenfläche der Cyste, stört vielmehr durch sein Aufsitzen auf der Geschwulst die Gleichförmigkeit der Aussenfläche des Tumors. Stets ist er im Präparat als weicher Körper von aussen, von innen gar nicht zu fühlen. Hierin liegt ein durchschlagender Unterschied gegen die Periorchitis haemorrhagica. Haben wir doch bei letzterer gesehen, dass in den Fällen, wo kein Vorsprung nach innen mehr gebildet wird, der Hode vollkommen platt ist und als blosse Wandverdickung erscheint; bei der Perispermatitis behält er seine ovale Form, sein querer Durchmesser nimmt nur unbedeutend ab.

Fig. 36.

Das betreffende Präparat ist durch Castration bei einem Patienten erhalten, welcher uns wegen einer verfehlten Punction zukam, die den Hoden getroffen und eine eiterige Orchitis zur Folge gehabt hatte. In der Zeichnung ist der Stichcanal in den Hoden gezeichnet, das Rete testis steht nach rechts, die Höhle der Scheidenhaut, oberhalb und unterhalb des Hodens angedeutet, zeigt eine fibrinös eiterige Ausschwitzung. Der Hode steht aufrecht in seiner Form verändert.

§. 347. Auch der Nebenhode lässt sich leicht erkennen und je nach seiner Lage mehr oder weniger gut freilegen. In den Experimenten kommt er gewöhnlich zwischen Hoden und Geschwulst zu liegen, zum Zeichen, dass der Hode seine laterale Fläche nach oben kehrt. In den Präparaten, welche ich genauer darauf untersuchen konnte, fand ich dagegen 2 Mal die mediale Fläche des Hodens nach oben gewendet; der Nebenhode geht bogenförmig, der Cystenwand anliegend, um den Hoden herum.

Das Vas deferens lässt sich leichter verfolgen als bei Periorchitis, in einzelnen Fällen bis zum Hoden hin fühlen. Bei der Präparation zeigt sich, dass dasselbe bei grössern Geschwülsten nicht neben dem

Hoden herabläuft, sondern sich an das obere Ende ansetzt. Daraus geht hervor, dass der Hode und Nebenhode mit dem obern Pol um den durch das Vas deferens festgehaltenen untern Pol einen Bogen abwärts beschreiben.

§. 348. Hode und Nebenhode erscheinen mikroskopisch in allen Präparaten gesund. Nur in einem derselben ist eine Verhärtung und Cystenbildung im Nebenhoden vorhanden. Die Scheidenhaut des Hodens leidet in der Regel mit in Form adhäsiver Periorchitis, ausserdem durch Verwachsung ihrer Aussenfläche mit der Cyste. Bei Präparat 24. 26. Giessen allein ist das Cavum vaginale zwischen den glänzenden serösen Flächen erhalten.

Fig. 37.

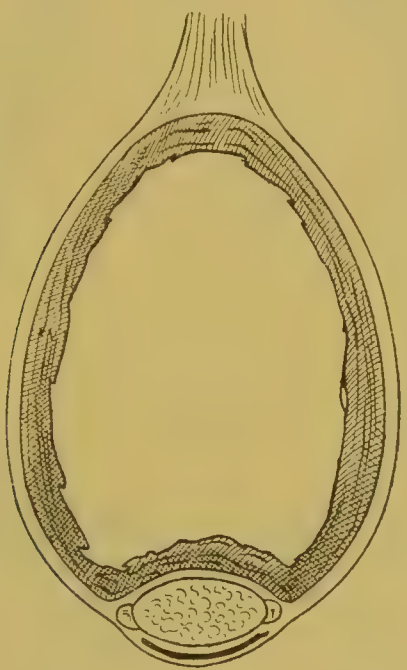

Schema der Haematocele extravaginalis.

§. 349. Die Prognose fällt, was Gefahr stetiger Vergrösserung und eventueller Entzündung anlangt, zusammen mit derjenigen der Periorchitis. Günstiger ist sie insofern, als sie nicht zu den erheblichen Difformitäten von Hoden und Nebenhoden führt, sondern nur durch Zerrung und Druck auf diese und das Vas deferens functionelle Nachtheile bedingen kann.

§. 350. Therapie. Die Indicationen zu Incision, partieller Excision und Castration sind hier nicht dieselben, wie bei der Periorchitis. Die relativ unabhänige Lage des Hodens lässt bei der extra- und intrainguinalen Form eine viel gründlichere Entfernung des Balges zu. Man kann für die erwähnte Form desshalb die Totalexcision als Normalverfahren erklären, vorausgesetzt, dass man dieselbe in der Weise ausführt, wie bei Hydrocele funiculi hervorgehoben, nämlich unter gehöriger Spaltung der Tunica vaginalis communis, bis auf den

Balg der Geschwulst und stumpfer Ausschälung. Wo sich die Tunica vaginalis communis nicht unterscheiden lässt, wird man immerhin eine äussere Schicht unter Umständen erhalten können. So lockere Ver-

Fig. 38.

Präparat der Heidelberger Sammlung. Sagittalschnitt durch eine Perispermatitis haemorrhagica (Haematocele extravaginalis). Oben der normale Samenstrang mit seiner ausgespannten Scheide, nach rechts Vas deferens. Die kindskopfgrosse Cyste ist schön oval, zeigt concentrisch geschichtete Wandungen und auf der Innenfläche plattenförmige, unregelmässige, zum Theil körnig zerfallende Auflagerungen. (Die Cyste war mit einem feinhäutigen Maschengewebe und körniger zäher Masse angefüllt.) Da wo die Cystenmembran über den Hoden hingeht, ist sie am dicksten, erleidet aber nur eine ganz geringe Abflachung. Der Hode bildet nach unten einen flach kugeligen Vorsprung, liegt mit der Seitenfläche der Cyste an. Nach unten und vorne von ihm erscheint der Durchschnitt des abwärts gesunkenen Kopfes des Nebenhodens. Ueber Hoden und Nebenhoden geht die äusserste Umhüllung der Cyste, die gemeinsame Scheidenhaut hin, welche in der Figur viel zu dick ausgefallen ist. Dieselbe lässt sich hier und von der Cyste stellenweise abziehen. Der Hode ist von seiner Albuginea und der damit verwachsenen Propria umhüllt. Er ist von aussen als weicher Körper, von der derben Cystenwand sehr abstechend zu fühlen.

bindung, wie bei ber Hydrocele, wird man nicht erwarten dürfen anzutreffen. Jedenfalls muss der Samenstrang, sowohl Gefässe, als Vas deferens geschont werden, wenn es nicht anders geht unter theilweiser Zurücklassung des Balges.

§. 351. Schwieriger für die Operation sind die extravaginalen Formen im engern Sinn, da hier nicht bloss die Verwachsungen mit

dem Samenstrang, sondern auch diejenigen mit Scheidenhaut und Hoden und Nebenhoden in Frage kommen. Freilich lässt sich auch hier in sehr viel leichterer Weise als bei der Periorchitis haemorrhagica die innere Schicht des Balges von dem Hoden im Zusammenhang loslösen. Aber diess darf nur stumpf geschehen, und wo es sich nicht so ausführen lässt, thut man besser, sich auf partielle Excision zu beschränken.

§. 352. Die Castration darf nur in ausnahmsweisen Fällen ausgeführt werden und ist ganz besonders auf sehr grosse Geschwülste zu beschränken. Dass man aber bei den grossen Geschwülsten nicht allzu ängstlich sein darf in der Erhaltung des Hodens, lehrt der Fall von Socin, eines unserer Meister in der Antisepsis. Sein Patient verlor während der Operation aus den Schnittflächen des Balges sehr viel Blut, so dass bald das Messer bei Seite gelegt und zur Galvanokaustik gegriffen werden musste. Er starb nach wenigen Tagen an localer Peritonitis und fibrinöser Pleuritis. Freilich war der Socinsche Fall durch das Vorhandensein einer irreponiblen Hernie complicirt, aber immerhin wird man in einem ähnlichen Falle das Operationsverfahren möglichst zu vereinfachen haben, wo irgend thunlich durch Anlegung einer Klammer, wie bei Elephantiasis, und wird in einfacher Weise Haut und Hoden sammt der Geschwulst abtragen.

Anhang.

Chylocele (Liporocele, Galaktocele).

§. 353. Nachdem es Le Dentu gelungen ist, bei einem Fall von Galaktocele die Filaria sanguinis hominis nachzuweisen, und seit man auch bei Ascites chylosus (Winckel) dieselbe Ursache gefunden hat, ist es wahrscheinlich geworden, dass die Liporocele eine ächte Hydrocele chylosa ist. Le Dentu macht mit Recht aufmerksam, dass die Galaktocele bis jetzt ausschliesslich bei Personen gefunden worden sei, die in den Tropen wohnten, häufig beidseitig, oft gleichzeitig mit Elephantiasis seroti. Auch die Frau mit Ascites chylosus, bei der sich die Filaria nachweisen liess, hatte längere Zeit in Surinam gelebt. Le Dentu beschreibt bei einem 33jährigen Manne eine doppelseitige Liporocele mit eiterähnlichem Inhalt, unter dem Mikroskop als eine Emulsion zahlreicher feinster Fettkörnchen sich darstellend, mit einzelnen weissen und rothen Blutkörperchen.

§. 354. Der Fall von Vidal ist folgender: Bei einem 30jährigen Individuum, welches einige Male Tripper überstanden, war vor 8 Monaten über Nacht plötzlich Schwere der Hoden und Vergrösserung derselben eingetreten. Die Geschwulst nahm unter ziehenden Schmerzen zu. — Bei der Untersuchung zeigte sich das Scrotum beiderseits vergrössert. Die 2 Geschwülste boten gewöhnliche Hydroceleform dar,

von der Grösse einer 7jährigen Faust, mit deutlicher Fluctuation; dagegen war die Spannung gering, so dass die Hoden durchfühlbar blieben. Durchscheinenheit fehlte. Samenstrang normal. — Eine Punction entleerte milchähnliche Flüssigkeit, welche 24 Stunden nachher spontan gerann; durch schnelles Schütteln wurde sie wieder flüssig. Reaction alkalisch. Ausser Wasser fand sich fettige Materie, eiweissartige Substanz, Zucker, Kochsalz und Kalksalze (mit Ausnahme der phosphorsauren). — Das Blut des Individuums gerann sehr schnell, ohne Serum auszuscheiden, zu einer festen Masse. Die Analyse zeigte eine erhebliche Abnahme des Wassers und der Blutkörperchen, und eine Zunahme des Eiweisses und der Salze auf fast das Doppelte.

Einen ähnlichen Fall wie Vidal sah Velpeau und Sichel. Auch Fergusson theilt eine Beobachtung mit, wo er 3 Mal durch Punction milchähnliche Flüssigkeit entleerte.

Die Untersuchung von Thudichum ergab folgendes Resultat: Auf 12,206 feste Substanz kamen

Eiweiss	8,475
Fettsäuren	1,650
albuminoide Substanz	0,570
Chlornatrium	0,815
Natronphosphat	0,695.

Characteristisch war also nur die Gegenwart fetter Säuren, wie sie nach viel Fettgenuss auch im Blut und in der Urina chylosa nachgewiesen sind. Die trübe Substanz war viel feiner zertheilt als in der Milch. Beim Stehen bildet sich eine Rahmschicht aus sehr kleinen Tröpfchen, Cholesterin und Margarinkrystallen.

Thudichum hält nach seiner Analyse nur den Namen der Liporocele, nicht denjenigen der Galaktocele für gerechtfertigt.

Ein Fall von Liporocele cystica wird beiläufig noch von Demarquay[1]) mitgetheilt, welcher auf einen ähnlichen von Cooper hinweist.

§. 355. Man hat sich bei der Liporocele vor Verwechslungen mit Spermatocele zu hüten, wo öfter ein milchähnlicher Inhalt beobachtet worden ist. Anderseits kann auch der Erguss bei Periorchitis haemorrhagica milchähnlich werden, indem durch Zerfall körperlicher Elemente der Wand bei regressiver Metamorphose reichlich Fett in den Inhalt gelangt. Ausser Fettkörnchen findet man Fettkrystalle und ganz besonders Cholesterin, wie ja schon das Cholesterin an und für sich einen weisslichen Brei darstellen kann.

§. 356. Bezüglich Therapie ist zu bemerken, dass Le Dentu seinen Fall von Galaktocele durch Punction und Jodinjection geheilt hat

[1]) Demarquay, s. Schmidt's Jahrb. 1863.

Siebenter Abschnitt.

Varietäten der Hydrocele, Hämatocele, des Hodens und Samenstrangs.

§. 357. Wir nehmen hier der Uebersichtlichkeit halber den Namen der Hydrocele wieder auf, obschon die Mehrzahl der zu beschreibenden Varietäten auch als Hämatocelen, andere auch mit eitrigem Inhalte vorkommen. Es wiederholen sich also hier die 3 Formen der Entzündung, wie wir sie bei Periorchitis und Perispermatitis kennen gelernt haben, in sehr ähnlicher Weise, ohne dass wir derselben stets ausführlicher zu gedenken brauchten.

Kapitel XXXI.

Hydrocele communicans (Hydrocele congenita).

§. 358. Die Hydrocele communicans ist längst genauer bekannt. Nach Ammon[1]) hat Schreger im Jahre 1811 zuerst die Hydrocele congenita anatomisch beschrieben. Chassaignac[2]) hat aufmerksam gemacht, wie unpassend die Bezeichnung sei und hat den Namen der Hydrocele peritoneo-vaginalis vorgeschlagen. S. Duplay adoptirt diesen Namen und fügt denjenigen der Hydrocele peritoneo-funicularis hinzu. Der Name ist bezeichnend, aber schwerfällig und wir halten uns demnach an den Vorschlag von Melchiori, welcher die Hydrocele congenita als Hydrocele communicans den übrigen Formen gegenüberstellt.

§. 359. Die Bezeichnung der Hydrocele congenita ist desshalb unpassend, weil das Leiden meistens nicht angeboren vorkommt, ja erst in spätern Jahren auftreten kann; weil ferner wir auch für die Erklärung jeder nicht communicirenden Hydrocele funiculi die abnorme Persistenz fötaler Verhältnisse herbeiziehen müssen.

B. Bell frägt, ob man die Hydrocele communicans nicht besser als Hydrocele sacci hernialis auffasse und bezeichne. Wir erwähnen diese Auffassung, um die grosse Analogie beider Varietäten zu zeigen, welche sich bis auf die Prognose und Therapie erstreckt. Immerhin bleibt der Unterschied, dass bei Hydrocele communicans der Erguss den Raum schafft, in welchem allerdings später ein Eingeweide eintreten kann, während bei Hydrocele hernialis der Sack primär durch das Vortreten eines Eingeweides gebildet, resp. ausgedehnt worden ist.

---

[1]) Ammon, Journ. f. Chir. 1846.
[2]) Chassaignac, Revue méd. chir. Juin 1853.

§. 360. Das Leiden ist dadurch characterisirt, dass zwischen dem Sack einer Hydrocele vaginalis oder funiculi, totalis oder partialis, und dem Cavum peritonei eine offene Verbindung bleibt. Dieselbe ist viel öfter enge als weit, was mit Rücksicht auf die Diagnose sehr zu berücksichtigen ist; S. Duplay hat mehrfach den Canal von der Weite eines Gänsefederkiels gefunden.

In einem Präparate der Würzburger Sammlung hat die Oeffnung den Durchmesser eines Gänsekiels und sitzt scharfrandig am hintern Leistenring.

§. 361. Die Lage des Hodens ist eine verschiedene: Bei der Hydrocele communicans funiculi liegt derselbe getrennt unten an der Geschwulst; bei Hydrocele communicans vaginalis springt er von hinten her in den untern Abschnitt des Sackes vor. Gar nicht selten und für die Erklärung der speciellen Form der Hydrocele bezeichnend sind aber die Beobachtungen, wo er bei letzterer Varietät im Leistencanal oder im Bauch zurückgeblieben ist: Es handelt sich in diesen Fällen um Hydrocele in einem mehr weniger weit in's Scrotum herabsteigenden Anhängsel des Peritonealsackes; der Hode ragt im Leistencanal in den Halstheil des Beutels herein. Follin[1]) und Cloquet[2]) beschreiben solche Fälle. In letzteren war der Nebenhode abgezerrt und bildete der Samenstrang eine in der Wand der Hydrocele 2½ Zoll über den Hoden herabreichende Schlinge. Oder der Hode ist ganz im Cavum peritonei zurückgeblieben und nur die Hydrocele tritt zum Bauchring heraus. Chassaignac[3]) erwähnt einer reductiblen Hydrocele im Scrotum bei im Bauch zurückgebliebenen Hoden. (Vergl. Leistenhode.)

Verdickungen, wie bei Periorchitis und Perispermatitis prolifera, hat man auch bei der Hydrocele communicans gefunden (s. Ammon, loc. cit.), so dass man auch bei resistenteren Geschwülsten die Möglichkeit der Communication nicht ausser Acht lassen darf.

§. 362. Aetiologie. Bryant fand unter 124 Hydrocelen 5 communicirende. Melchiori hat unter 282 Fällen von Hydrocele 21 mit Communication beobachtet, wovon 4 doppelseitig, 17 einseitig waren. Vollständig offen geblieben, vom Peritoneum bis in die Scheidenhauthöhle (Hydrocele communicans testis et funiculi totalis) war der Processus vaginalis peritonei in 7 Fällen. In 3 Fällen war letzterer nach oben offen und schloss über dem obern Pol des Hodens ab (Hydrocele communicans funiculi totalis). In 2 Fällen endlich war nur derjenige Theil offen geblieben, welcher noch innerhalb des Leistencanals lag (Hydrocele communicans funiculi intrainguinalis).

Es ist wahrscheinlich, dass bei Hydrocele funiculi recht häufig stielförmige Communicationen vorkommen, die namentlich im Leben unbeachtet bleiben.

§. 363. Weitaus am häufigsten ist Hydrocele communicans zu beobachten bei einigen Wochen — Monate alten Kindern und gar oft

---

[1]) Follin, Arch. gén. 1850.
[2]) Cloquet, Thèse 1819.
[3]) Chassaignac, Revue méd. chir. 1855.

sind dieselben Vorläufer eines „congenitalen“ Leistenbruchs. Der Grund des Vorkommens im Kindesalter ist leicht einzusehen, da nach Camper von 53 Individuen, die er untersuchte, bloss bei 13 der Processus vaginalis bei der Geburt obliterirt war. Ich habe die Affection mehr als einmal doppelseitig gesehen, mit Leistenbruch der einen oder andern Seite complicirt. Baum (Juli 1867) sah bei einem 8jährigen Knaben eine rechtsseitige Hydrocele communicans, das ganze Scrotum füllend, mit doppelseitigem Inguinalbruch.

Es fragt sich, ob in diesen Fällen auch eine chronische Entzündung dem Leiden zu Grunde liege, ob nicht vielmehr die Flüssigkeit aus dem Cavum peritonei heruntersickere. Bei Kindern, bei denen Hydrocele communicans oft durch bloss tonisirende Behandlung beseitigt werden kann, ist es wahrscheinlich, dass dieselbe auf blosser Transsudation beruht, welche sich der Schwere nach senkt, wie etwa das Oedem um die Knöchel herum. Auch die Heilung einzelner Fälle durch das Tragen eines Bruchbandes, d. h. Obliteration der Communicationsöffnung lässt daran denken, dass Flüssigkeit von oben herab die Ansammlung in der Scheidenhaut unterhält. Bei einer Reihe von Fällen ist die secundäre Natur der Hydrocele communicans evident. So bei bestehenden Ascites, so bei einem Fall, welchen Februar 1882 Herr Dr. Niehans in unserem Beisein operirte, bei welchem sich eine Tuberkulose der Scheidenhaut als Ursache der serösen Exsudation herausstellte und nachträglich eine tuberkulöse Peritonitis eintrat.

§. 364. Eine bestimmte Ursache für das Auftreten einer Hydrocele communicans ist in den Zerrungen und Quetschungen gegeben, welche ein verspäteter descensus testis mit sich bringt. Aber auch die gewöhnlichen, fortgeleiteten Entzündungen kommen so gut, wie bei der gewöhnlichen Hydrocele vaginalis in Frage. So sahen wir bei einem 3jährigen Knaben im Gefolge von Harnbeschwerden unter Schmerzen eine eigrosse, ziemlich pralle Hydrocele communicans sich einstellen.

§. 365. Symptomatologie. Gegenüber der gewöhnlichen Hydrocele vaginalis und funiculi ist als Characteristicum nur die Reponibilität des Inhaltes und die damit zusammenhängenden Volumenschwankungen der Geschwulst zu betonen. Auch bei Anstrengungen wird die Geschwulst oft grösser. Jeder Volumenswechsel muss den Verdacht auf Communication erwecken, selber wenn dieselbe so enge ist, dass sie nicht sofort in die Augen springt. Dieselben zeigen sich in verschiedener Weise:

Die Geschwulst ist des Morgens kleiner, als am Abend, weniger gespannt oder auch ganz verschwunden; in der Regel ist sie zu keiner Zeit so gespannt, wie die abgeschlossenen Hydrocelen. Im Zusammenhang damit ist oft die Form etwas abweichend, pyramidal, mit dickerem, unterem Ende.

Durch Druck lässt sich die Geschwulst entleeren, oft aber erst nach längerer Dauer (½ Stunde) merklich verkleinern — wenn die Communicationsöffnung sehr enge oder in Folge von Klappenbildung (Ammon) verlegt ist; ist sie weit, so zeigt umgekehrt die Geschwulst einen Impuls bei Anstrengung der Bauchpresse (Husten). Wernher

beobachtete bei einem 32jährigen Individuum eine taubeneigrosse Hydrocele communicans funiculi, vor 5 Jahren entstanden. Dieselbe verschwand über Nacht und wuchs erst 3 Stunden nach dem Aufstehen wieder zur völligen Grösse an. Durch Druck liess sie sich nur langsam verkleinern.

§. 366. Wie die Geschwulst sich unter Umständen sehr rapide entwickeln kann, so hat man sie auch spontan plötzlich verschwinden sehen. Ammon (loc. cit.) fand 2 Mal erbsengrosse, unschmerzhafte Knoten im Verlauf des Samenstrangs, welche binnen einigen Monaten verschwanden. Dubroca[1]) berichtet über plötzliches Verschwinden einer Hydrocele beim Reiten, ohne Infiltratio scroti. Chassaignac sah eine Hydrocele binnen einigen Wochen zu einer faustgrossen, ziemlich prallen Geschwulst sich entwickeln und über Nacht plötzlich verschwinden. Bei einem 4jährigen Jungen der Lücke'schen Klinik mit eigrosser Hydrocele dextra wurde mehrfach Acupunctur gemacht. Als diese erfolglos blieb, wurde warmes Wasser injicirt; immer sammelte sich die Flüssigkeit wieder an. Einige Zeit nach der letzten Operation wurde in Folge vielfacher Untersuchung die bis dahin irreductible Geschwulst plötzlich reductibel und verschwand für die Zeit der Beobachtung dauernd. Bei einem Knaben sahen wir mehrfache spontane Rückbildungen der Geschwulst.

§. 367. Die Differentialdiagnose muss gestellt werden gegenüber Hernia inguinalis. Diese ist nicht durchscheinend, lässt sich mit einem Ruck, bei Kindern gewöhnlich, oder unter Gurren reponiren und kommt nicht mehr zu Tage bei leichtem Verschluss der Leistenöffnung mit dem Finger.

Besondere Aufmerksamkeit ist dem Vorhandensein kleiner Netzhernien zu schenken, welche im Stiele der Geschwulst, selbst bei Kindern vorkommen.

Wir haben unter Beibringung zweier Fälle darauf aufmerksam gemacht, dass die Hydrocele bilocularis abdominalis oft zuerst als communicirende Hydrocele imponirt und erst in Chloroformnarkose bei gehöriger Erschlaffung der Bauchdecken die richtige Diagnose möglich ist.

§. 368. Behandlung. Wenn wir bei der Aetiologie gezeigt, dass das Offenbleiben des Processus vaginalis peritonei für Ausbildung und Bestand des Leidens Bedeutung hat, so ist zunächst eine Obliteration der Communicationsöffnungen zur Heilung anzustreben. Diess ist schon aus dem Grunde in hohem Masse wünschenswerth, weil mehrfache Fälle (Cloquet, Letulle) bekannt geworden sind, wo nach acuten Entzündungen der Scheidenhaut durch einfache Fortleitung allgemeine Peritonitis eintrat. Wir verweisen auf den Fall von Niehans von Fortleitung von Tuberkulose, der wohl auch nicht vereinzelt ist.

§. 369. Das einfachste Mittel ist das Tragen eines Bruchbandes. Melchiori, A. Cooper, Chassaignac haben günstige Erfolge dieses Verfahrens berichtet, und es ist gegenüber der noch neuerdings wieder

[1]) Dubroca, Gaz. med. ital. 25. 1860.

von Klebs aufgenommenen Lehre von der Entstehung der Hydrocele durch Stauung und einfache Transsudation interessant zu constatiren, dass durch einen derartigen Druck auf die Samenstranggefässe der Erguss keineswegs vermehrt wird.

Die von Bryant constatirte Wirkung tonisirender Allgemeinbehandlung und permanenter Rückenlage von Chassaignac führen wir nur beiläufig an.

§. 370. Wenn spontan oder durch gelinde Mittel eine Heilung der Hydrocele communicans nicht zu Stande kommt, so kann man den Verschluss des Processus vaginalis herbeiführen und die Hydrocele zur Heilung bringen entweder durch Punction mit Jodinjection oder auf operativem Wege. Man hat zwar die Jodinjection als gefährlich erklärt, allein schon Desault hat die Ungefährlichkeit derselben durch die Praxis dargethan, ebenso Velpeau; und da man bei Kindern nur einige Tropfen Jodtinctur nöthig hat und durch einen geeigneten Druck die Communicationsöffnung verschliessen kann, so halten wir Punction und Jodinjection auch hier für das beste Verfahren. E. Schwarz hat übrigens bei Hunden gezeigt, dass man einen Kubikcentimeter Jodtinktur in das Abdomen injiciren kann, ohne irgend welche entzündliche Erscheinungen, wenn auch mit vorübergehender Temperaturerhöhung. Nach einem halben Jahr wurde nichts von adhäsiver Peritonitis gefunden. Auch an Menschen ist ausser vorübergehend oft heftigen Leibschmerzen nichts Nachtheiliges bekannt geworden.

§. 371. Es ist gewiss, dass auch hier die Excision nicht durchaus zu verwerfen ist mit Unterbindung des Processus vaginalis möglichst hoch oben im Leistencanal und oberhalb des Hodens, oder falls sich die Loslösung des Sackes vom Samenstrang als schwierig erweist, blosser Ausführung dieser Unterbindung und Spaltung des Sackes. Jedenfalls ist nach irgend einer Incision die sofortige Naht und das Anstreben einer primären Verklebung indicirt und gegenwärtig von Offenhalten der Wunde keine Rede mehr.

Kapitel XXXII.

Hydrocele (et Haematocele) bilocularis.

§. 372. Diese Hydrocele zeichnet sich aus durch das Vorhandensein von 2 Säcken mit einer mehr weniger engen, loch- oder canalförmigen Communicationsöffnung. Schon die ringförmige Einschnürung bei den birnförmigen Hydrocelen ist eine Andeutung dieses Verhältnisses, welches in höherer Ausbildung zu der bilocularen Form führt. Für das praktische Interesse sind zwei sehr abweichende Varietäten zu unterscheiden. Die eine derselben ist extraabdominal; beide Säcke befinden sich im Scrotum: Hydrocele bilocularis scrotalis oder der eine im Scrotum, der andere nach der Leiste: Hydrocele bilocularis inguinalis oder nach dem Damm zu: Hydrocele bilocularis perinealis. Bei

der andern Form liegt der eine Sack im Abdomen, der andere in der Leiste oder im Scrotum; man kann desshalb diese Form als intraabdominale oder einfach abdominale bezeichnen.

Hydrocele et Haematocele extraabdominalis.

§. 373. Ein Präparat der inguinalen Form der Hydrocele bilocularis besitzt die Würzburger Sammlung. Eine eigrosse Hydrocele funiculi, welche bis auf den Rücken des Epididymiskörpers herabreicht, zeigt vorne unten eine Oeffnung von der Grösse einer Erbse. Diese stellt eine Communication her mit einer Hydrocele vaginalis von etwas geringerer

Fig. 39.

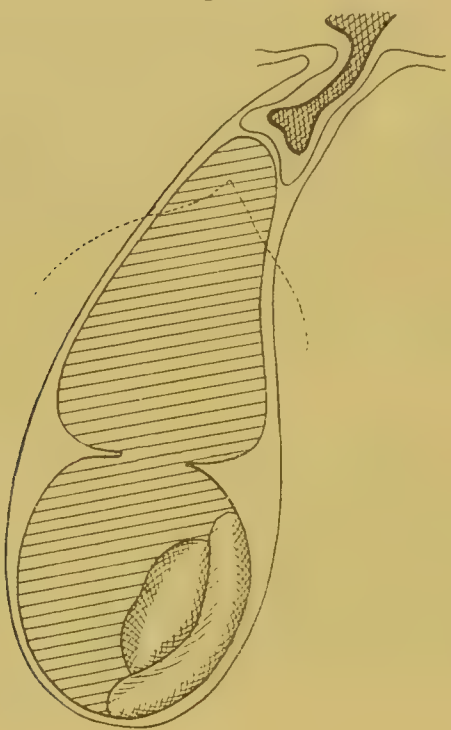

Grösse, aber derberer Wand als die Hydrocele funiculi. Die Communicationsöffnung zeigt einen ganz glatten Rand, an welchem ohne Unterbrechung die seröse Auskleidung beider Säcke ineinander übergeht. Der Rand ist scharf und besteht aus dem doppelten serösen Blatt mit einer derben fibrösen Zwischenlage. An einzelnen Stellen fehlt letztere und die Aussenfläche beider Serosae berührt sich direct, ohne zu verkleben; diese Stellen sind durchscheinend. Der Rand ist einfach, an einer Seite doppelt. An der Innenfläche, da wo die Serosa vom Hoden zum Nebenhoden übergeht, befindet sich noch eine glattrandige Oeffnung gleich gross wie die erwähnte. Sie führt in einen hinter der Hydrocele funiculi aufwärts reichenden haselnussgrossen Sack.

Wir haben im Dezember 1882 einen Mann operirt mit vermeintlicher communicirender Hydrocele und Hernia vaginalis. Bei der Operation ergab sich ein Bild, das durch Figur 39 dargestellt ist.

Der obere Sack der Hydrocele bilocularis inguinalis, welcher sich vorfand, reichte bis in den Leistencanal hinauf und war durch ein für den kleinen Finger durchgängiges Diaphragma mit der Höhle der Tunica vaginalis im Zusammenhang. Im Leistencanal war der obere Sack ganz abgeschlossen, und eine Netzhernie schloss sich dicht an denselben an in einem eigenen Bruchsack, welcher sich an der Hydrocele herunterziehen liess und abgetragen wurde.

§. 374. Béraud[1]) beobachtete 2 Fälle derartiger „Divertikel". In dem einen, einer Hydrocele bilocularis scrotalis, welchen wir in der Fig. 40 reproduciren, fand sich bei einem 50jährigen Individuum eine

Fig. 40.

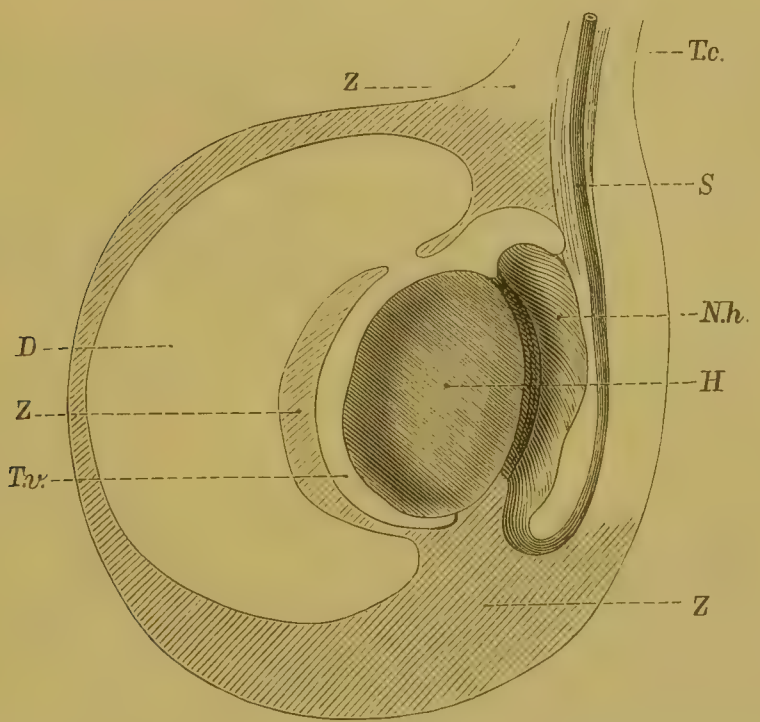

Abbildung einer Hydrocele bilocularis scrotalis nach Béraud. H. = Hode. — Nh. = Nebenhode. — S. = Samenstrang. — T. v. = Höhle der Tunica vaginalis propria. — D. = Höhle des Divertikels. — T. c. = Tunica vaginalis communis. — Z. = Zellgewebe zwischen Tunica propria und communis.

linksseitige Hydrocele mit 80 g der gewöhnlichen Flüssigkeit. Dieselbe war enthalten in einer subcutanen, vor dem Hoden liegenden und diesen deckenden Tasche mit glatter, weisser Innenfläche, gross genug, um ein Hühnerei aufzunehmen. In der obern hintern Wand dieser Tasche fand sich eine glatte, runde Oeffnung von der Grösse eines Frankenstücks; sie führte in die gar nicht ausgedehnte Höhle der Scheidenhaut. Der Rand der Oeffnung war gebildet aus den zusammengelegten Serosae des Sackes und der Tunica propria, mit einer fibrösen Lage dazwischen.

---

[1]) Béraud, Arch. gén. 1856.

§. 375. Béraud fand, was leicht zu bestätigen ist, bei Injectionen in die Höhle der Scheidenhaut mit Wachs oder Talg, bei Benutzung einer mässigen Kraft, vielfach blindsackförmige Ausstülpungen derselben, bis 1 cm lang, meist vertical aufwärts, handschuhfingerförmig, mit glatter Oeffnung und deutlichem Zusammenhang der Serosae. Er führt demnach diese Formen von biloculären Hydrocelen auf congenitale Verhältnisse zurück: es besteht an einer Stelle der Scheidenhaut ein Defect der fibrösen Adventitia resp. Tunica vaginalis communis oder eine kleine Ausstülpung und bei Erguss in das Cavum vaginale dehnen sich diese dünneren Parthien zuerst und am stärksten aus. Es besteht also eine vollständige Analogie mit dem Zustandekommen der Verlängerung aufwärts bei der gewöhnlichen birnförmigen Hydrocele.

§. 376. Die Fälle von Hydrocele bilocularis perinealis zeichnen sich durch abweichende Entstehungsweise aus. Blasius sah durch Trauma sowohl als durch Entzündung die Resistenz der Scheidenhaut bei Hydrocele in der Weise partiell vermindert werden, dass Divertikelbildung eintrat.

Bei einem Individuum war in Folge eines Stosses eine Hydrocele geplatzt. Mit der Wiederansammlung der Flüssigkeit stellte sich an der Rissstelle eine halbeiförmige Aussackung ein. Eine Incision entleerte die gewöhnliche Hydroceleflüssigkeit.

Bei einem 58jährigen Manne, welcher seit 40 Jahren Inhaber einer rechtsseitigen Scrotalgeschwulst war, hatte sich vor 6 Wochen in Folge eines Stosses unter Anwachsen des Tumor ein Auswuchs nach dem Damm zu gebildet. Die Geschwulst stellte einen derbelastischen Sack dar; gegen den After zu bestand eine 3-knollige, später 4-knollige Fortsetzung. Dieselbe war weicher anzufühlen; ihre Communication mit der Hauptgeschwulst war Anfangs deutlich nachweisbar, wurde später aber undeutlich. Die Incision entleerte einen breiigen Inhalt; die Innenfläche der Scheidenhaut war rauh und zottig. Die Communicationsöffnung war nicht weit. Hier handelt es sich also um eine Periorchitis haemorrhagica, eine Haematocele bilocularis.

Einen dritten Fall sah Blasius zu Stande kommen durch Entzündung der Scheidenhaut in Folge von Punction. Auch hier bildete sich die Ausstülpung nach dem Damme zu.

§. 377. Ein ähnlicher Fall und zwar auch von biloculärer Haematocele perinealis ist von Annandale beschrieben. Bei dem 60jährigen Patienten war vor 20 Jahren eine rechtsseitige Hydrocele beobachtet worden. Vor 16 Jahren entwickelte sich auf derselben Seite nach einem Stoss eine Geschwulst, welche zur Zeit Mannsgrösse darbietet. Die Exstirpation wurde sammt dem Hoden gemacht. Nach 3 Wochen trat Tod durch Erschöpfung ein. Die Geschwulst bestand aus einer vordern, kleinern Hälfte, von der Tunica vaginalis mit verdickten, verkalkten Wandungen gebildet. Diese hing mit einer grössern, hintern Hälfte zusammen, welche sich auf Damm und Oberschenkel erstreckte. Die Wände der letzteren waren glatt und dünn. Die zerfetzten, ausgestülpten Ränder der fingerdicken Communicationsöffnung zeigten an, dass dieser Sack offenbar durch den Stoss in Folge

Zerreissung secundär entstanden war. Beide Säcke enthielten chocoladeartige Flüssigkeit und waren mit Fibrinschichten ausgekleidet.

§. 378. Hinsichtlich der Diagnose macht Béraud auf das rasche Wachsthum und die besonders gute Transparenz aufmerksam. Von grösserem Werthe ist die Reductibilität des Inhalts von einer Geschwulst in die andere, welche aber nur dann zu erhalten ist, wenn die Spannung nicht zu stark ist und aufmerksam untersucht wird.

Hydrocele (et Haematocele) bilocularis intraabdominalis.

§. 379. Die Zahl der uns bekannt gewordenen abdominalen Formen der biloculören Hydrocele ist auf 24 gestiegen. Davon haben wir selber 6 Fälle beobachtet, so dass wir die Affection nicht für so selten halten können, als sie bei unserer ersten Publication erscheinen konnte. Auffällig ist, welch' eine beträchtliche Zahl der Fälle der Hämatocele zugehört. Die Fälle von Lister, Hugier, Rochard, Socin, Witzel, Tillmanns und ein eigener gehören den Hämatocelen zu, also nahezu ein Drittel sämmtlicher Beobachtungen. Der Grund für diese Häufigkeit mag darin liegen, dass wegen ihrer Lage diese Hydrocelen vielfachen mechanischen Schädlichkeiten ausgesetzt sind; dass auch die Wirkung der Bauchpresse einen ganz bedeutenden Einfluss auf ihre Spannung ausübt; ferner dass sie der Behandlung grössere Schwierigkeiten entgegensetzen als andere Hydrocelen, desshalb nicht selten erhebliche Grösse erreichen und mehrfachen Behandlungsversuchen ausgesetzt sind.

§. 380. Symptome und Diagnose. Die Erscheinung der biloculären Hydrocele ist natürlich von derjenigen der Hämatocele verschieden. Erstere macht gewöhnlich wenig Schmerzen, zeigt ein langsames und stetiges Wachsthum; jedoch werden subjective Beschwerden öfter angegeben als beispielsweise bei Hydrocele vaginalis. In einzelnen Fällen wird ein Wechsel in der Grösse der dem Patienten zunächst auffälligen Scrotalgeschwulst bemerkt, eine Vergrösserung beim Stehen und Gehen. Von der abdominalen Geschwulst wissen die meisten Patienten anfänglich nichts. Häufig wird der Patient sein Leiden erst gewahr, nachdem ein Trauma eingewirkt hat, oder nach einer heftigen Anstrengung, oder wenn er sie schon vorher beobachtet hat, so treten nun intensive Erscheinungen zu Tage. Besonders nach Anstrengungen wächst die Geschwulst oft rapide, wie in dem Falle von Hugier und Rochard. Es treten ausstrahlende Schmerzen ein. In diesen Fällen hat sich meistens aus der Hydrocele eine Hämatocele herausgebildet, oder hat es sich von vorn herein um letztere gehandelt. Hugier beobachtete das gleichzeitige Auftreten von subcutanen Ekchymosen. Auch Entzündungen kommen vor, wie wir sie bei Hämatocelen überhaupt häufig gefunden haben.

§. 381. Was bei dieser Affection auch dem Arzte zuerst auffällt, ist die Anschwellung im Scrotum, von den gewöhnlichen Characteren der Hydrocele resp. Hämatocele. Aber diese Scrotalgeschwulst

hat bei genauerer Untersuchung Eigenthümlichkeiten, welche geeignet sind, das Vorhandensein einer biloculären Geschwulst wahrscheinlich zu machen. Die Hydrocele ist, wie die communicirende Form, die wir beschrieben haben, reponirbar, allein nicht immer vollständig und bei unvollständiger Entleerbarkeit hört die Entleerung oft bei einem gewissen Punkte plötzlich auf und man erhält das Gefühl eines elastischen Rückstosses. Ausserdem sind wir in zwei unserer Fälle durch die auffällig rasche Wiederauffüllung der Scrotalgeschwulst nach Entleerung auf das Vorhandensein eines zweiten Sackes aufmerksam geworden. Diese rasche Wiederanfüllung kann sich spontan machen, oder durch Anstrengungen der Bauchpresse, oder auch — was am wichtigsten ist — durch einen Druck im Bereich der Fossa iliaca interna, anderseits kann man durch denselben Druck die Entleerbarkeit des Scrotalsackes aufheben, was bei der einfachen communicirenden Hydrocele nicht der Fall ist.

Hauptanhaltspunkt für die Diagnose ist natürlich der Nachweis eines zweiten Sackes im Abdomen, welcher mit dem Scrotalsack communicirt. Dieser Sack im Abdomen ist bei Verdickung der Wand, wie bei Hämatocelen, ohne Weiteres durch Palpation und Percussion zu diagnosticiren. Er erreicht gerade bei Hämatocele eine so beträchtliche Grösse, dass er bis an den Nabel emporsteigt. Wenn dagegen der abdominale Sack kleiner ist, oder tiefer liegt, gegen den Beckeneingang zu, so ist man unter Umständen, wie wir gezeigt haben, genöthigt, die Untersuchung in Chloroformnarkose zu Hülfe zu nehmen, um den Sack zu füllen, und zwar darf man nicht nur von vorn her palpiren, sondern muss auch den Beckeneingang abtasten vom Rectum aus.

§. 382. Bei Hämatocele ist der Nachweis der Entleerbarkeit des Inhalts von einem Sack in den andern nicht immer zu erbringen. Um so besser fühlt man aber das Verbindungsstück im Leistencanal. Letzterer ist übrigens auch bei Hydrocele bilocularis in auffälliger Weise erweitert.

§. 383. Im Uebrigen bestehen je nach Fall die gewöhnlichen Zeichen der Hydrocele oder Hämatocele, im erstern Fall die characteristische Transparenz und Fluctuation, im letztern Falle die derb elastische Consistenz gelegentlich mit knochenharten Platten neben weichern Stellen, auch höckerigen Auflagerungen. Für die Diagnose der Hämatocele hat man meistens die characteristische Anamnese bezüglich Ursache, die rasche Vergrösserung und gelegentliche entzündliche Erscheinungen.

§. 384. Die Verwechslung mit einer einfachen Hydrocele und Hydrocele communicans ist nach dem Gesagten bei genauer Untersuchung zu vermeiden. Dagegen tritt unter Umständen die Verwechslung mit einer eingeklemmten Hernie nahe, besonders bei plötzlicher Vergrösserung der Geschwulst durch Bluterguss. Nur wenn in diesen Fällen die Abdominalgeschwulst sich gut abgrenzen lässt, oder die Entleerbarkeit ihres Inhalts in die Scrotalabtheilung nachweislich bleibt, werden sich die Schwierigkeiten der Diagnose sofort völlig heben lassen. Sonst bedarf es gelegentlich kurzer Beobachtung des Verlaufs.

§. 385. Pathologische Anatomie. Lister[1]) hat folgenden Sectionsbericht veröffentlicht: Bei einem 35jährigen Manne fand sich rechts eine einfache Hydrocele vaginalis, links dagegen eine grosse Hydrocele vaginalis, welche das ganze Scrotum einnahm und mittelst einer sehr engen Oeffnung mit einer andern Höhle communicirte, einem Sacke angehörig, der, das Bauchfell abhebend, die Fossa iliaca bis zum untern Theile der vordern Bauchwand ausfüllte. Der Inhalt bestand aus einer bräunlichen Flüssigkeit mit zahlreichen Cholesterinkrystallen. (Haematocele bilocularis abdominalis.)

§. 386. Bei dem Falle, den Socin zu seciren Gelegenheit hatte, war die abdominale Abtheilung bei der Section quer oval, grösser als eine Mannsfaust, vom Peritoneum überzogen, nach hinten mit dem Coecum verwachsen, ihre Wand 1/4—1 cm dick, die Innenfläche rauh, unregelmässig, wie in alten Hydrocelen, der Innenraum durch unvollständige Septa in mehrere Abtheilungen zerlegt. Die Leistencyste hatte bei der Incision mehrere fungös aussehende Höcker dargeboten und eine medulläre platte Auflagerung nahe am Leistenring. Die Punction hatte 7 1/2 Schoppen dunkelgrüngelbe, cholesterinreiche Flüssigkeit entleert. Der Hode selber zeigte medulläre Entartung; eben solche Knoten fanden sich in Leber und Lungen. Im Leben war die abdominale Geschwulst grobhöckerig, weich, elastisch, fluctuirend, verschieblich, nur gegen die Leistengegend hin fixirt gewesen. Die communicirende, mannsfaustgrosse Geschwulst, welche aus dem erweiterten Leistenring heraustrat, war kugelig, ebenfalls seitlich verschieblich gewesen.

§. 387. Bei dem Falle von Tillmanns entsprang der abdominale Tumor stielartig aus dem erweiterten rechten Inguinalcanal und lag mannskopfgross zwischen Peritoneum und vorderer Bauchwand, mit ersterem im obern Theil verwachsen, von der vordern Bauchwand dagegen stumpf ablösbar. An der Rückfläche des Peritoneums war eine Darmschlinge festgewachsen.

Das Verhalten des Hodens ist ein sehr verschiedenes. In Vidal's Fall bestand Retentio testis, in zwei unserer Fälle Cryptorchidie. In 2 Fällen von Socin und Witzel ist maligne Erkrankung des Hodens notirt. Der extraabdominale Theil reichte bald nur bis zum Hoden, und letzterer war vollständig von demselben abtrennbar. In einem unserer Fälle sass der Sack, nach Art der extravaginalen Hydrocele im engern Sinn, der Tunica vaginalis testis auf. Die übrigen Male lag der Hode der hintern Wand des scrotalen Sackes an, in die Flüssigkeit vorspringend, wie bei gewöhnlicher vaginaler Hydrocele. Bald war die Scrotalgeschwulst grösser, bald die Abdominalgeschwulst. Oft war das Missverhältniss ein sehr erhebliches. In einem unserer Fälle war die abdominale Cyste nur haselnussgross. In Rochard's Fall ging dieselbe nicht nur bis zum Nabel empor, sondern reichte über die Mittellinie hinaus, nach der andern Seite herüber. Hier war auch die Scrotalgeschwulst so gewaltig, dass sie bis zur Mitte des Oberschenkels hinunterreichte, während in Tillmann's Fall eine colossale

[1]) Edinb. med. Journ. Sept. 1856 und Jahrbücher. Schmidt Bd. XCIII S. 332.

Abdominalgeschwulst nur einen kleinen Fortsatz in die Leiste hereinschob. In zwei unserer Fälle war der Sack im Abdomen nicht wie gewöhnlich kugelig, sondern erstreckte sich als ein cylindrischer Wulst dem Beckeingang entlang nach der Sychondrose zu. Einer unserer Fälle war triloculär, indem im Bereich der Leiste noch eine dritte Geschwulst nach aussen sich hinzog. Ebenso gingen in Witzel's Fall zwei kleinere Aussackungen nach innen und nach hinten. Wir geben in der folgenden Figur eine Darstellung der von uns beobachteten Formen.

Fig. 41.

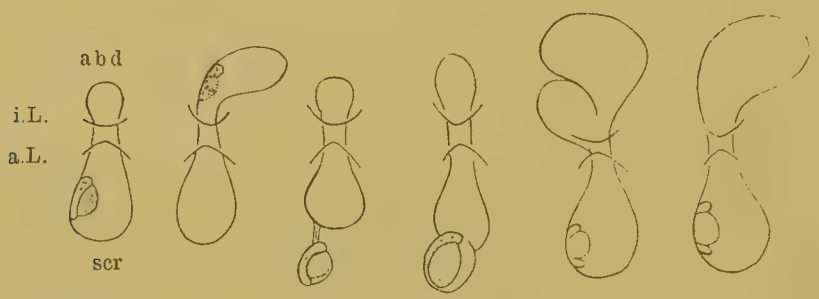

Formen der Hydrocele bilocularis nach eigenen Beobachtungen.
i L = innerer Leistenring. abd = abdominaler Sack.
a L = äusserer Leistenring. scr = scrotaler Sack.

§. 388. Aetiologie. Was das Alter der mit biloculärer Hydrocele zur Beobachtung kommenden Patienten anlangt, so ist ersichtlich, dass die Entwickelung in jüngern Jahren vorwiegt. In einem unserer Fälle war die Geschwulst schon von Geburt an beobachtet. In sechs der Beobachtungen waren die Individuen noch nicht 20 Jahre alt, 4 Mal zwischen dem 20. und 30., 5 Mal zwischen dem 30. und 40. und in den übrigen Fällen lässt sich der Beginn des Leidens, wenigstens bis in die Zeit des kräftigsten Mannesalters zurückdatiren. Es geht aus diesen Altersangaben hervor, dass die biloculäre Hydrocele zu denen gehört, wo die congenitalen Verhältnisse ihre Rolle mitspielen. Wir kommen darauf zurück. In einem unserer Fälle war die Affection beidseitig, ebenso in dem Falle von Fano. In einzelnen Fälllen begann das Leiden spontan, in verhältnissmässig vielen dagegen — bei Hämatocelen stets — wo Angaben vorhanden sind — ging irgend eine Schädlichkeit voraus, Anstrengung oder Stoss. Letzterer traf entweder das Scrotum oder die Leistengegend.

§. 389. Die Entstehungsweise der biloculären Hydrocele resp. Hämatocele ist eine doppelte. Entweder bildet sich der abdominale Antheil durch Ausdehnung einer Hydrocele funiculi nach oben, oder er ist bereits congenital angelegt in Folge von Entwickelungsanomalien. Was die erstere Entstehungsweise anlangt, so überzeugt man sich schon bei totaler Hydrocele funiculi et testis, wie wir beobachtet haben leicht, dass es bei starkem Druck nicht schwer gelingt, die Flüssigkeit in den Bauch hineinzudrängen, resp. das obere Ende des Sackes hinter die Bauchwand etwas zu verschieben. Wenn man die Experimente zu Hülfe nimmt über Ausdehnung von Blut-

ergüssen aus dem Zellgewebe des Samenstrangs nach oben, so überzeugt man sich, dass die Verbreitung in's Abdomen in genau gleicher Weise geschieht, wie sich der abdominale Sack bei der biloculären Hydrocele ausdehnt. Auch hier wird das Peritoneum emporgehoben und von der Fossa iliaca interna und hernach auch von der vordern Bauchwand abgedrängt. Sobald ein mit Flüssigkeit erfüllter Sack bis unter das Peritoneum, das den innern Leistenring überzieht, hinausreicht, so ist es leicht verständlich, dass die Ausdehnung in den Bauch hinein weniger Widerstand findet, als innerhalb der Tunica vaginalis communis, welche den Samenstrang und Hoden umgiebt, aber nach oben eine Oeffnung hat, weil sie ja von der Fascia transversa sich ausstülpt. Es ist desshalb ein Irrthum, wenn Witzel hervorhebt, dass man eher eine Ausdehnung gegen das dehnbare Scrotum erhalten würde, als nach dem Abdomen zu, wo der intraabdominale Druck Widerstand biete. Bekanntlich lässt sich das Peritoneum im Bereich des innern Leistenrings sehr leicht verschieben und abheben. Witzel fand zwar ein Divertikel zwischen 2 Muskelschichten und glaubte, dass hier zu viel Widerstand vorhanden wäre, um eine Ausdehnung eines Sackes nach dieser Richtung zuzulassen. Wir haben uns aus der Beschreibung von Witzel nicht genug überzeugen können, dass der Sack wirklich zwischen den Bauchmuskeln lag. Allerdings wurde bloss der Musculus obliquus externus und internus durchschnitten, aber über der Lage des transversus besteht, wenn wir richtig notirt haben, keine Angabe. Für unsere Auffassung weisen wir noch hin auf die von Hochenegg erwähnte Beobachtung einer Spermatocele bilocularis abdominalis, welche doch gewiss nur secundär in's Abdomen sich ausdehnen konnte (s. daselbst).

§. 390. Ganz entschieden spricht für die Entstehungsweise durch Ausdehnung eines inguinalen Sackes die klinische Beobachtung. Einmal ist hier die relative Häufigkeit eines vorgehenden Traumas auf Scrotum und Leiste zu erwähnen. So fand auch Trendelenburg in seinem Falle Fibringerinnsel in der Flüssigkeit. Bei einem unserer Fälle war die vorragende Geschwulst als Bruch mittelst eines Bruchbandes zurückgedrängt worden. Gewöhnlich ist zuerst die Entstehung als Scrotaltumor beobachtet worden, und eine Zunahme der Abdominalgeschwulst ist direct beobachtet. In dem Falle von Tillmanns verschwand sogar unter Zunahme der Abdominalgeschwulst die Anschwellung im Scrotum bleibend. Es ist gar nicht undenkbar, dass der frühere Fortsatz in's Scrotum durch die Ansammlung von Blut im Abdominalsack und daherige Spannung desselben sich verkürzt hat. Tillmanns freilich nimmt eine Obliteration der Scrotalabtheilung durch Entzündung an, eine Annahme, für deren Berechtigung wir selber nachher noch Belege beibringen werden. Ganz entschieden spricht der Witzel'sche Fall selbst für die Drucktheorie. Bei einem 42jährigen Manne war eine Retentio testis inguinalis vorhanden. Vor 3 Jahren war in der linken Leiste deutlich eine reponible Geschwulst beobachtet worden, die seit 6 Monaten anwuchs und jetzt erst hatte sich ein Fortsatz in's Scrotum gebildet, der gänseeigross geworden war. Hier war also eine Ausdehnung nach unten, wie sonst nach oben, durch zunehmende Ansammlung der Flüssigkeit eingetreten.

§. 391. Was uns für die Entstehung der biloculären Hydrocele durch Dehnung nach oben hin als eine nothwendige Forderung erscheint, ist nur das, dass bereits ein Hydrocelesack innerhalb des Leistencanals vorhanden sei, also eine intrainguinale Hydrocele funiculi, und eine Hydrocele vaginalis oder extrainguinalis, welche mit einer solchen in Communication steht. Wir erwähnen nur beiläufig, dass Hydrocele bilocularis auch beim weiblichen Geschlecht von Niemann bei einer ältern Frau gesehen worden ist. Dieselbe hing als Blase in's Abdomen hinein und zwar in der Richtung der innern Leistenhernie. Niemann konnte bei 46 weiblichen Embryonen und Kinderleichen 28 Mal einen Processus vaginalis peritonei nachweisen.

§. 392. Die zweite Entstehungsweise der Hydrocele bilocularis ist auf congenitale Anomalien zurückzuführen. Wir glauben darauf die Aufmerksamkeit gelenkt zu haben, indem wir das Vorkommen der Affection bei Kindern nachwiesen und die erste Entstehung des Leidens bis auf die Zeit der Geburt zurückführen konnten. Für diese Entstehungsweise spricht das gleichzeitige Vorkommen von Retentio testis und Cryptorchidie, wie in Witzel's und zwei unserer Fälle; ferner die Doppelseitigkeit der Affection, wie wir sie beobachtet haben und das Vorkommen mehrfacher Recessus, wie in einem unserer und in Witzel's Fall (triloculäre und multiloculäre Formen). Auch hat v. Ammon die von ihm als Hydrocele cystica Schregeri bezeichnete Anomalie beim Fötus und Neugeborenen in höherer Ausbildung in der Form gesehen, dass ein eigenhäutiger Sack innerhalb dieses offenen Processus vaginalis vom Hoden bis zu dem hintern Leistenring sich erstreckte und mit seinem blinden obern Ende frei in die Bauchhöhle hineinhing. Da kaum anzunehmen ist, dass Ammon oder Schreger den Processus vaginalis peritonei mit der ihn bedeckenden Ausstülpung der Fascia transversa, d. h. mit der Tunica vaginalis communicans verwechselt haben, so frägt es sich, wie diese, vom Peritoneum überzogene Hydrocele cystica Schreger's zu denken sei: entweder könnte sie mit der Bildung des Processus vaginalis peritonei zusammenhängen, der ja nicht als fertige Ausstülpung des Peritoneum sich entwickelt, oder sie sind Producte fötaler Ausschwitzung bei gleichzeitigen Adhäsionen, wie wir sie bei der Hydrocele multilocularis beschreiben werden, oder es sind Cysten, welche von Resten des Wolfschen Körpers oder des Müller'schen Ganges ausgehen.

§. 393. Trendelenburg bringt die Hydrocele bilocularis mit der Hernia properitonealis in Zusammenhang und lässt beide Zustände durch abnorme Bildung des Processus vaginalis peritonei, d. h. durch Divertikelbildungen von diesem aus entstehen. Tillmanns schliesst sich dieser Auffassung an. Witzel erklärt diese Divertikeltheorie als die einzig brauchbare. Wir acceptiren dieselbe gerne für einzelne Fälle, da ja auch Zuckerkandl den Nachweis eines erweiterten Processus vaginalis peritonei zwischen den innern und äussern Bauchmuskeln geleistet hat, woselbst auch der atrophische Hode lag. Es ist aber zu betonen, dass noch kein einziger Beweis vorliegt von einer Ausstülpung des Processus vaginalis nach derjenigen

Stelle zu, wo der abdominale Sack der Hydrocele bilocularis im Anfangsstadium liegt.

§. 394. Prognose. Wie in dem Falle von Chassaignac können peritonitische Erscheinungen sich einstellen, ebenso wie im Bereich der Scrotalweichtheile so häufig entzündliche Complicationen bei Periorchitis haemorrhagica hinzutreten. Eine Verwechslung mit eingeklemmter Hernie wird jetzt nicht mehr die übeln Folgen nach sich ziehen, wie in Chassaignac's Fall.

§. 395. Von der Therapie sind von vorn herein weniger gute Resultate zu erwarten als bei extraabdominalen Hydrocelen, da der im Bauch liegende Antheil den verschiedenen Behandlungsmethoden nicht so unmittelbar zugänglich ist, wie bei scrotalen und inguinalen Formen.

Auch für entschiedene Anhänger der antiseptischen Incision wird hier noch einmal die Frage sich erheben, ob nicht eine Punction und Injection die correcte Behandlungsmethode der biloculären Hydrocele sei. Freilich sind mehrfache Mittheilungen gemacht worden (Fano, Trendelenburg), wo dieselben nicht zum Ziele geführt haben. Dagegen haben wir in unsern Fällen vollständige Heilung durch diese Methode erzielt. Es ist aber erklärlich, dass der Erfolg zum Theil ausgeblieben ist. Es ist durchaus nothwendig, dass man dafür sorge, dass die Injectionsflüssigkeit in genügender Quantität auch in den abdominalen Sack hineingelangt, wenn derselbe eine erhebliche Ausdehnung hat. In zwei unserer Fälle ist es uns aufgefallen, wie trotzdem in der Scrotalabtheilung der Hydrocele viel intensivere Entzündung nachweislich war; möglicher Weise hatte sich die Injectionsflüssigkeit gesenkt und durch fibrinöse Ausschwitzungen die Communicationsstelle verlegt. Man wird sich nicht davor zu scheuen brauchen, bei grossen Abdominalgeschwülsten dieselben direct zu punctiren, da ja das Peritoneum in diesen Fällen von der vordern Bauchwand abgehoben ist, um so weniger, wenn man statt des Troicart die grossen Canülen starker Nummern Pravaz'scher Spritzen benutzt.

§. 396. Die Furcht, durch derartige Injectionen bedenkliche Peritonitiden herbeizuführen, ist eine ungerechtfertigte. Wir haben uns hierüber schon ausgelassen bei der Therapie der Hydrocele communicans. Für ängstliche Gemüther dürfte immerhin in diesen Fällen die gelindere Methode der Injection von schwächern Jodlösungen nach Stolz mit Wiederentleerung der Injectionsflüssigkeit zu empfehlen sein, oder die Anwendung von Carbolinjectionen. In einem unserer Fälle bekam ein 13jähriger Knabe nach Jodinjection 2 Stunden lang andauernde Bauchschmerzen, aber die Heilung nahm einen ungestörten Verlauf. Wir haben bereits früher erwähnt, dass Tillmanns' Fall von einem Verschwinden bloss des Scrotaltumors nach Punction die Erklärung zulässt, dass bloss der untere Abschnitt zur Obliteration gekommen war. Unsere Erfahrungen über stärkere Entzündungen des extraabdominalen Antheils der Geschwulst liefern einen Beleg zu dieser Auffassung.

§. 397. Wo die Injection nicht zum Ziele führt oder wo es sich nicht um Hydrohämatocelen, sondern um ausgebildete Hämatocelen handelt, kommt die Incision und Excision in Frage. Durch die Incision sind mehrere Heilungen erzielt worden. Es ist nöthig, die Incision, namentlich bei grosser Ausdehnung der abdominalen Geschwulst nach Humphry's Vorgang bis zum hintern Leistenring oder über diesen hinaus emporzuführen, um einen guten Abfluss zu sichern, statt wie Trendelenburg bloss bis zum vordern Leistenring mit Drainage des obern Sackes. Wir bekamen in einem Falle nach Incision eine nachträgliche Fistelbildung, welche eine ergiebige Spaltung des obern und untern Sackes nothwendig machte. Natürlich wird man nach Spülung des Sackes und Sorge für sichere Drainirung gegenwärtig mittelst antiseptischen Verfahrens eine bleibende Heilung wie bei der vaginalen Hydrocele anstreben.

§. 398. Bergmann (nach Bramann) hat bewiesen, dass sich eine Totalexcision auch bei biloculärer Hydrocele ausführen lässt, indem man, nach gehöriger Spaltung der gemeinsamen Scheidenhaut und Eröffnung des Sackes, dessen intraabdominalen Theil hinunterzieht und ausschält. Dass eine Totalexcision in hohem Masse wünschenswerth ist, wo die Wandungen verdickt sind, ist ausser Frage. Die Methode scheint aber nach Tillmann's Erfahrungen ihre Schwierigkeiten und Bedenken zu haben. Der Patient, den dieser Chirurg operirte, starb am dritten Tage an Peritonitis. Indess wird man in ähnlichen Fällen in Zukunft sich zu vergegenwärtigen haben, dass es durchaus nicht nothwendig ist, eine Totalexcision in dem Sinne zu machen, dass man den letzten Rest des Balges herauslöst. Man wird vielmehr an Stellen, wo stärkere Verwachsungen mit dem Bauchfell vorhanden sind oder gar mit andern Eingeweiden, wo desshalb die stumpfe Auslösung des Balges nicht gelingt, sich begnügen, die leichter lösbaren Parthien herauszunehmen, in der Weise, wie wir bei der Periorchitis haemorrhagica die Abtrennung des Balges im Umfang des Hodens empfohlen haben. Man scheut sich ja auch nicht, bei verwachsenen Ovarialcysten Balgreste zurückzulassen, wo doch die Bedenken eines derartigen Verhaltens grösser sind. Unter diesen Voraussetzungen einer weisen Beschränkung, d. h. vorsichtiger, stumpfer Auslösung ist bei verdickten Wandungen die Totalexcision bei regelrechter Antisepsis dasjenige Verfahren, welches am meisten Aussicht hat auf eine ungestörte Heilung durch sofortige Verklebung.

Kapitel XXXIII.

Hydrocele multilocularis.

§. 399. Wir haben schon bei der Hydrocele bilocularis sowohl die intra- als extraabdominalen Fälle erwähnt, wo 3 Säcke im Zusammenhang standen, also triloculäre Formen, und durch Steigerung dieser Varietäten könnten wohl auch multiple Hydrocelen zu Stande kommen. Allein dasjenige, was man als Hydrocele multilocularis beschreibt, hat eine andere Bedeutung.

§. 400. Es giebt eine multiloculäre Hydrocele testis und eine multiloculäre Hydrocele funiculi. Letzterer gehört zum grossen Theile dasjenige zu, was als „Hydrocele diffusa" beschrieben worden ist. Wir werden im letzten Kapitel sehen, dass es wirklich eine Hydrocele diffusa im Sinne Pott's giebt. Bei der Hydrocele multilocularis aber handelt es sich um ganz etwas anderes, als um ein Oedem des funiculären Zellgewebes. Es ist desshalb unrichtig, wenn Velpeau die multiloculäre Hydrocele funiculi, welche er genau beschreibt, als die „Hydrocèle par infiltration" bezeichnet.

Hydrocele multilocularis testis.

§. 401. Die Hydrocele multilocularis testis ist die erheblich seltenere Form. Hubbard[1]) beschreibt einen nicht herabgestiegenen „hypertrophischen Hoden mit angeborner multiloculärer Hydrocele".

Huguier wies nach Lebert 1851 der Société de chirurgie eine Hydrocele vor, deren Höhle von einem Maschengewebe erfüllt war, von Bindegewebe gebildet, die Zwischenräume mit Serum erfüllt.

Birch-Hirschfeld erwähnt, dass Davaine Echinococcus in der Scheidenhaut beobachtet habe. Cramer[2]) beschreibt eine solche, wo der Sack der Tunica vaginalis sich mit bis taubeneigrossen „Wasserblasen" erfüllt fand. A. G. Richter macht die nämliche Angabe.

§. 402. Langenbeck[3]) hat folgenden Fall gesehen: Bei einem 28jährigen Individuum, welches vor 10 Jahren Tripper überstanden, entwickelte sich vor 1½ Jahren eine Anschwellung im Scrotum, welche in letzter Zeit unter ziehenden Schmerzen rascher gewachsen war.

---

[1]) Hubbard, Americ. Journ. N. S. CXIII Jan. 1869.
[2]) Cramer, Casper's Wochenschr. 1843.
[3]) Laut mitgetheilter Krankengeschichte.

Die Geschwulst war faustgross, länglich birnförmig, prall fluctuirend, durchscheinend, etwas druckempfindlich; der Samenstrang oberhalb frei fühlbar. Bei der Punction entleerte sich nur ein Theelöffel Flüssigkeit, auch durch Einführen einer Sonde war nicht mehr zu bekommen. Bei einer zweiten Punction floss gar nichts. Bei der Incision dagegen entleerten sich mehrere Unzen klarer hellgelber Flüssigkeit und es zeigte sich dieselbe in zahleichen, von einander abgeschlossenen Cysten enthalten. Die Heilung erfolgte mit Eiterung und unter peritonitischen Erscheinungen.

§. 403. Leser beschreibt aus der Volkmann'schen Klinik einen Fall von multiloculärer Hydrocele, dem wir aber eine andere Deutung zu geben im Falle sind (s. unten). Steinthal beschreibt folgenden Fall aus der Klinik von Czerny. Ein 22jähriger Maurer, der im 14. Jahre auf ein Stück spitzes Holz gefallen war, mit Verwundung der rechten Scrotalhälfte, hatte seit dieser Zeit eine langsame Anschwellung derselben bemerkt und war im Laufe des letzten Jahres desswegen 3 Mal punctirt worden, mit nachheriger Injection von Jodtinctur und Carbolsäure. Bei der Incision der apfelgrossen Geschwulst, welche alle Charactere einer einfachen Hydrocele darbot, entleerte sich Hydroceleflüssigkeit, und es präsentirten sich im Grunde des Sackes eine Menge kleinerer und grösserer Cysten, welche unter Entleerung einer ebenfalls hellgelben Flüssigkeit zusammensanken und nach ihrer Abtragung den Hoden sammt der normalen Albuginea zu Tage treten liessen. Steinthal konnte bei der genauen Untersuchung an einzelnen der Cysten einen zarten Endothelbelag nachweisen. Im Uebrigen bestand die Wand aus Bindegewebe mit stellenweiser Anhäufung von Rundzellen mit zahlreichen Gefässen, darunter stark erweiterte Venen und auch viele obliterirte Gefässe.

§. 404. Kraske beschreibt aus der Volkmann'schen Klinik einen Fall, der von dem vorhergehenden abweicht, insofern als hier die Geschwulst, welche aus multiplen Cysten sich zusammensetzte, nicht innerhalb der Scheidenhaut lag, sondern dieselbe von vorn, oben und unten umgab. Die Scheidenhaut selber war etwas verdickt, zeigte seitlich einzelne Verwachsungen der beiden Blätter, der Hode war klein und schlaff, aber unverändert, ebenso der Nebenhode. Die Cysten und die Scheidenhaut enthielten einen ganz übereinstimmenden Inhalt, die Affection war beidseitig, nur war auf der einen Seite der Hode auch von hinten von den multiplen Cysten umgeben. Auch Kraske konnte eine Auskleidung der Cysten mit Endothel nachweisen. Die Geschwulst hatte sich bei einem 59jährigen Herrn seit 6—7 Jahren ohne Ursache entwickelt und stellte sich als eine faustgrosse, flachbuckelige Geschwulst dar mit deutlicher Durchscheinenheit. Die einzelnen Buckel, welche durch die etwa 30 erbsen- bis hühnereigrossen, fischblasenähnlichen Cysten in der Unterhaut dargestellt wurden, waren ziemlich schlaff, der Hode in der Geschwulst verborgen, der Samenstrang frei.

Hydrocele multilocularis funiculi.

§. 405. Die Hydrocele multilocularis funiculi ist schon von Pott unter dem Titel des „Wasserbruches in den Zellen der gemeinschaftlichen Haut“ genau beschrieben worden. Blasius[1]) beschreibt als „Collonema des Samenstrangs“ eine vor 16 Jahren bei einem 50jährigen Individuum entstandene Geschwulst des Samenstrangs, enge mit dem obern Theile des Hodens zusammenhängend, schmerzlos, kleinfaustgross, durchscheinend, nicht so elastisch wie eine Hydrocele, seicht gelappt.

Fig. 42.

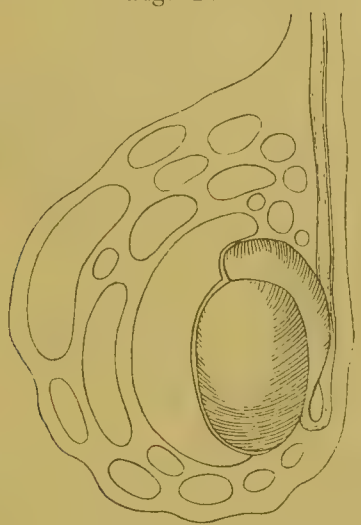

§. 406. v. Ammon beschreibt als Hydrocele cystica Schregeri Cystenbildungen unter dem Namen von Hydatiden, welche er mehrfach beim Fötus und bald nach der Geburt gestorbenen Knaben gesehen hat. Dieselben waren linsengross bis haselnussgross, hingen der Innenfläche der Serosa des Scheidenhautcanals an, oder lagen frei in demselben. Eine andere Form der Ammon'schen Hydrocele cystica haben wir bereits bei der biloculären Hydrocele beschrieben und eine Deutung derselben versucht.

§. 407. Chassaignac beobachtete bei einem 14jährigen Knaben rechts eine Hydrocele communicans, links eine Hydrocele vaginalis und eine vom Hoden bis durch den ganzen Leistencanal verlaufende multiloculäre Hydrocele, fingerdick, mit durchscheinenden, fluctuirenden Knoten und härtern Stellen.

§. 408. Humphry[2]) macht die folgenden Angaben über eine eigene Beobachtung: Ein 19jähriger Junge hatte rechts im Scrotum eine mit dem vordern, obern Ende des Hodens enge zusammenhängende

[1]) Blasius, loc. cit.
[2]) Humphry, loc. cit. S. 100.

Geschwulst, fluctuirend und transparent. Oberhalb derselben fand sich eine zweite, weichere, teigige und nicht deutlich fluctuirende Geschwulst am vordern Leistenring. Auch sie zeigte Transparenz, trat beim Liegen in's Abdomen zurück, beim Stehen und Husten wieder vor. Durch Ziehen am Samenstrang konnte die Geschwulst hervorgezogen und ihre obere Grenze gefühlt werden. — Durch Incision wurde ein Sack freigelegt, durch welchen bewegliche, membranöse Theile mit Gefässen darauf erkannt wurden. Bei Eröffnung floss etwas klare Flüssigkeit ab und wurden mehrere dünnwandige Cysten freigelegt, zum Theil bohnengross, miteinander und dem gemeinsamem Sacke zusammenhängend. Letzterer zeigte sich nach oben abgeschlossen und nicht mit dem Abdomen zusammenhängend. Die untere Geschwulst schien der mit Flüssigkeit erfüllten Scheidenhaut anzugehören.

§. 409. Von den 3 Fällen von Pott[1]) schliessen sich die beiden ersten der beschriebenen Beobachtung von Humphry an. In dem Fall 8 war der 55jährige Mann schon einige Jahre mit einer angeblichen Hernie behaftet, welche dieser Anschauung gemäss mit Bruchbändern maltraitirt worden war. Pott fand den Hoden normal, den Samenstrang dick und voll, doch weich und unschmerzhaft anzufühlen, wie ein kleiner Netzbruch, von dem sich nur ein kleines Stück reponiren liess. Bei der Autopsie — der Tod erfolgte durch Lungenentzündung — fand sich „eine Anhäufung von Wasser in den Zellen der gemeinschaftlichen Haut ausser der Höhle des Unterleibs. Hode und Scheidenhaut waren unbeschädigt."

§. 410. In der Beobachtung 9 handelt es sich um eine beträchtliche Scrotalgeschwulst. Der Hode war frei zu fühlen. Durch Punction mit einem Troicart liess sich nur ein Theil der Geschwulst entleeren; es floss klares Wasser heraus. Bei einer ergiebigen Incision „erfolgte ein starker Ausfluss von Wasser nicht allein aus dem untern Theile, wo eine beträchtliche Anhäufung desselben in einer Höhle gewesen zu sein schien, sondern auch aus der Oberfläche der ganzen Zellhäute, so die Samengefässe umgiebt". Heilung erfolgte durch Eiterung.

§. 411. Die dritte Mittheilung von Pott (Fall 10) bezieht sich auf eine Hydrocele multilocularis abdominalis. Da es der einzig ausführlich beschriebene Fall dieser Form ist, so geben wir ihn etwas ausführlicher wieder: Ein Herr von 35 Jahren hatte eine seit 5—6 Jahren allmählig zunehmende Geschwulst im Scrotum bemerkt. Anfangs klein, war sie leicht reponibel, fiel aber sofort wieder vor; nach circa $^3/_4$ Jahren wurde sie irreponibel. Der Hodensack hing jetzt bis zur Mitte des Oberschenkels herunter. Die Geschwulst war stellenweise hart, an andern weich, an andern fluctuirend. Der Bauchring war erweitert, der Samenstrang dick und voll; Husten bedingte eine Ausdehnung der Geschwulst. Die einzigen Klagen waren Schmerzen im Rücken. Einige Theile fühlten sich wie Darmbruch an, andere waren hiefür zu hart.

Beim Niederliegen des Kranken verkleinerte sich die Geschwulst und noch mehr bei Druck auf dieselbe, aber ohne sich ganz entleeren

[1]) Pott, chir. Werke Bd. I.

zu lassen. Dafür entstand eine grosse Geschwulst über dem Darmbein dieser Seite, welche gegen die Niere zu sich erstreckte. Man überzeugte sich, dass eine Flüssigkeit sich hin- und herdrücken liess und dass die harten Stellen bloss der Wandung eines Sackes angehörten, welcher die Flüssigkeit enthielt.

Es wurde unten vorne eine kleine Incision in den scrotalen Tumor gemacht und 1 Quart helles klares Wasser entleert, worauf sich ein Stück Zellhaut vorlegte. Der Samenstrang blieb nach der Operation dick und voll, der Bauchring durch einen dicken Körper erweitert. Nach 1 Monat war die Geschwulst wieder so gross, als sie gewesen war.

Der Hodensack wurde nunmehr von unten nach oben aufgeschnitten. „Der untere Theil der Geschwulst hatte sich in einen Sack gebildet; aber alles Uebrige der Geschwulst war durch die Ergiessung des Wassers durch die ganze Structur der gemeinschaftlichen Haut gebildet, deren Zellen alle damit sehr ausgedehnt waren, bis ganz nach der Weiche hinauf.“ Patient starb nach 14 Tagen an Erschöpfung, unter beständigem starken, serösem Ausfluss. Die Autopsie ergab „die ganze Zellhaut, welche in der Bauchhöhle die Samengefässe umgab, mit Wasser angefüllt und auf eine sehr unregelmässige Art ausgedehnt, von dem Ursprunge gedachter Gefässe an bis ganz hinunter zu dem Bauchringe. An dieser Stelle war sie in einen etwas platten Körper zusammengezogen, der noch so gross war, dass er den Bauchring beträchtlich erweiterte. Unter demselben war sie wieder mit Wasser in allen ihren Zellen angefüllt.“ Hode und Scheidenhaut waren gesund.

§. 412. Steinthal beschreibt eine Hydrocele multilocularis funiculi, welche bei einem 20jährigen Mann nach Ueberheben plötzlich aufgetreten war. Die Incision entleerte characteristische Hydroceleflüssigkeit, aber es zeigten sich an der hintern Wand mehrere kleine Cysten, welche in toto exstirpirt wurden. Die mikroskopische Untersuchung zeigte in diesen Cysten einen sogen. Lymphthrombus, auf der Wand bald ein ausgesprochenes Endothel, bald, wie Steinthal meint, wegen Schrägschnitt, kubische und cylinderepithelähnliche Stellen.

§. 413. Symptome und Diagnose. In der Ausdehnung des Leidens ist nichts Characteristisches, da dasselbe alle die Verschiedenheiten darbieten kann, welche wir für die gewöhnliche Hydrocele zusammengestellt haben, d. h. auf Hoden oder Samenstrang beschränkt, ebenfalls in dessen ganzer Länge oder in beschränkter Ausdehnung, oder beiden angehören, extra- oder gleichzeitig intraabdominal sein kann. Am häufigsten ist die multiloculäre Hydrocele aber in der Form beobachtet, wo sie vom obern Pol des Hodens bis in den Leistencanal hinein sich erstreckt.

§. 414. Sie sitzt, obschon durch eine Furche getrennt, dem Hoden fest auf und bewegt sich mit demselben. Ebenso fest ist sie mit dem Samenstrang verbunden und kann namentlich durch Zug an demselben, wie jede Hydrocele funiculi, herabgezogen werden.

Sie ist wie letztere scheinbar reponibel, oft durch blosse Rücken-

lage, fällt aber sogleich wieder vor, ist überhaupt, wenn sie kleiner ist, sehr beweglich. Wenn im untern Abschnitt eine stärkere Flüssigkeitsansammlung stattfindet, so tritt eine partielle Reponibilität des Inhalts ein. Der Leistenring ist erweitert, wie bei Hernien.

Sie hat dasselbe langsame Wachsthum, wie andere Hydrocelen und nur bei zeitweisem rascherem Anwachsen macht sie Beschwerden, ja Schmerzen; da ihr Inhalt klar und hell ist, so kommt auch ihr der wichtige Character der Transparenz zu.

§. 415. Abweichend dagegen von einer einfachen Hydrocele testis oder funiculi zeigt der Tumor eine unregelmässige Oberfläche, ist höckerig oder fühlt sich wenigstens wie ein Netzbruch resp. auch wie ein Krampfaderbruch an. Bei grössern Tumoren besteht Fluctuation, aber nur stellenweise; bei kleinern fühlt sich die Masse weich, fast teigig an. Empfindlichkeit ist nicht vorhanden. Wenn der Tumor eine gewisse Grösse erlangt, so wird sein unterer Theil breiter, resp. pyramidenförmig, weil in den zum grossen Theil communicirenden Fächern der Inhalt sich nach unten ansammelt.

Sehr characteristisch ist auch das Ergebniss der Punction. Der Inhalt ist öfter wasserklar, wie bei ächten Cysten, z. B. Spermatocelen. Durch eine einfache Punction ist derselbe nur zu einem Theile entleerbar.

Bei der abdominalen Form kommt noch die Eigenthümlichkeit hinzu, dass der Inhalt sich zum Theil hin- und herdrücken lässt.

§. 416. Die differentielle Diagnose der multiloculären Hydrocele ist zu stellen gegenüber Hydrocele communicans, Hydrocele bilocularis, Hydrocele funiculi simplex, Netzhernie, Varicocele und diffusem Lipom des Samenstrangs. Die meist enge Verbindung mit dem Samenstrang und Hoden, die beschränkte Fluctuation und Transparenz und das Punctionsergebniss muss die richtige Diagnose unterstützen.

§. 417. Pathogenese. Die bis jetzt in der Literatur beschriebenen Fälle von multiloculärer Hydrocele gehören offenbar nicht alle derselben Affection zu. Eine erste Möglichkeit, für welche bis jetzt wenig Beweise vorgebracht worden sind, ist die, welche auf die Schilderung von Cramer und Richter passen würde, dass eine ächte Hydrocele hydatidosa vorliegt, d. h., dass es sich um eine Echinococcuserkrankung handle. Wir haben bei einem Fall von multiloculärem Leberechinococcus gleichzeitig eine unabhängige bewegliche Geschwulst im Abdomen und eine unregelmässige, längliche Anschwellung des Samenstrangs bei einem Knaben gesehen, welche höchst wahrscheinlich hieher gehört.

§. 418. Eine zweite Erklärung für multiloculäre Hydrocele ist in der Verwechslung mit Spermatocele gegeben. So entspricht die Beschreibung, welche Leser von seinem Falle giebt, durchaus derjenigen einer multiloculären Spermatocele mit Anhäufung von Spermatoceleflüssigkeit auch in der Scheidenhauthöhle, wohl durch Platzen von in dieselbe hineinragenden Spermablasen. In dem Nachweis eines Endothel- statt Epithelbelags durch Silberlösung können wir nicht eine

durchschlagende Zurückweisung dieser Auffassung erblicken und müssen erstere Annahme für die nächstliegende halten (s. Spermatocele).

§. 419. Eine wichtige Form der multiloculären Hydrocele, sowohl am Hoden, als auch am Samenstrang ist diejenige, welche durch Combination von adhäsiver Periorchitis und Perispermatitis mit serösen Ergüssen zu Stande kommt. Seit man die Incision in Hydrocelen häufiger macht, hat man sich überzeugt, dass nach vorübergegangenen Entzündungen in recidivirenden Hydrocelen öfter ein zarteres oder festeres Maschenwerk den Erguss in multiple Höhlen abtheilt. Hieher scheint uns der Fall von Langenbeck, aber auch die Fälle von Steinthal zu gehören und zum Theil die von v. Ammon beschriebenen, obschon nach der Schilderung Steinthal's, wie des letztern Autors innerhalb der Scheidenhauthöhle resp. des Scheidenhautfortsatzes zum Theil wohlgebildete Cysten mit gefässreichen Wandungen und nachweislichem Endothelbelag vorlagen. Wir haben Gelegenheit gehabt, bei einem Manne, der bereits einmal wegen Hydrocele vaginalis operirt worden war, zur Heilung eines Recidivs eine zweite Incision vorzunehmen. Bei Eröffnung der Scheidenhauthöhle zeigten sich mehrere sehr hübsche Cysten am Nebenhodenkopf und äussern Rand des Nebenhodens, zum Theil nussgross, durch zarte, mit dünnen Gefässen durchzogene Membranen allseitig abgeschlossen, während ein anderer Theil der Tunica vaginalis am untern Pol des Hodens durch ziemlich derbe Adhäsion obliterirt war. Durch die noch frei gebliebene Höhle der Scheidenhaut zog ebenfalls eine breite, derbe Adhäsion dahin. Wenn man ähnliche Vorkommnisse annimmt bei der Hydrocele funiculi, sei es circumscripta, sei es totalis, so wird man sich einen Theil der einschlägigen Fälle von multiloculärer Hydrocele wohl erklären können. Aber selbst dann, wenn die Hydrocele multilocularis sich bis in den Bauch herein, entlang dem Samenstranggefäss hinzieht, braucht man nur auf die Hydrocele bilocularis zu recurriren, welche ja gar nicht selten entzündliche Complicationen aufweist.

Für die Diagnose dieser Formen der Hydrocele multilocularis ist ganz besonders der Anamnese Rücksicht zu schenken, speciell vorausgegangenen Entzündungen, wie nach Punction, Jodinjection, Trauma oder Tripper.

§. 420. Immerhin bleiben einige Fälle von Hydrocele multilocularis übrig, wie speciell derjenige von Pott, wo die Fortsetzung bis zum Ursprung der Samengefässe verfolgt werden konnte, bei welchen man mit den gegebenen Erklärungen nicht auskommt, um so weniger, als dabei mehrfach ein klarer und nicht gelblich seröser Inhalt entleert wurde. Auch der Umstand macht es unmöglich, einen Theil der Fälle der vorigen Erklärung zuzuweisen, dass von verschiedenen Autoren, zu denen auch Kraske zu rechnen ist, ausdrücklich erwähnt wird, dass die multiplen Cysten nicht innerhalb der Scheidenhauthöhle oder des Scheidenhautfortsatzes lagen, sondern an der Aussenseite derselben im Scrotum oder innerhalb der Tunica vaginalis communis.

Zur Erklärung bleiben hier verschiedene Möglichkeiten: Entweder kann man auf ein Organ zurückgehen, welches ursprünglich mit dem

Hoden neben der Wirbelsäule gesessen und mit ihm die Wanderung in's Scrotum angetreten hat. Es ist diess das Leistenband (Gubernaculum Hunteri), der Müller'sche Gang und der Wolf'sche Körper. Aus dieser Annahme würde sich der innige Zusammenhang mit dem obern Pol des Hodens erklären. Bei Krankheit des Leistenbandes aber sollte man sich denken, dass die Wanderung des Hodens in's Scrotum auf Schwierigkeiten stossen müsste. Vom Müller'schen Gange bleibt die ungestielte Hydatide und die Vesicula prostatica übrig; es müsste also die Geschwulst sich zwischen diesen beiden Enden ausdehnen. Vom Wolf'schen Körper aber wird ein Stück als Nebenhode mit in's Scrotum genommen und am Nebenhoden kommen multiloculäre Cystenbildungen vor; auch kennen wir in Giraldés' Organ einen normalen Ueberrest dieses Körpers im Samenstrang. Die Ausdehnung von Pott's abdominaler Hydrocele multilocularis würde dieser Auffassung völlig entsprechen. Die Thatsache, dass öfter der Inhalt ein völlig klarer, nicht seröser war, in andern Fällen sogar schleimiger, würde am besten mit der besprochenen Genese übereinstimmen, und es würden auch Fälle wie diejenigen von Leser allenfalls noch hieher gerechnet werden dürfen. Auch dürfte auf die Analogie mit den multiplen Cysten des Urachus, welche Luschka nachgewiesen hat, hingewiesen werden. Gasser hat einen dem Müller'schen Gang entsprechenden Faden vom Nebenhodenkopf bis zur Synchondrosis sacroiliaca bei einem 1jährigen Knaben verfolgen können. Für diejenigen Fälle endlich, welche wie bei Kraske Endothelbelag der multiplen, ausserhalb der Scheidenhauthöhle liegenden Cysten und serösen Inhalt aufweisen, dürfte noch an die Erweichungsvorgänge im Gubernaculum Hunteri (nach Weil) erinnert werden, welche für Aufnahme des herabsteigenden Hodens und seiner serösen Hülle Platz schaffen.

§. 421. Eine letzte Auffassung der Affection, welche Steinthal, wie uns scheint, wegen des intravaginalen Sitzes der Affection mit Unrecht für seine Beobachtung in Anspruch nimmt, welche aber für die extravaginale Form alle Beachtung verdient, ist diejenige, dass es sich um ein Lymphangioma cysticum handle. Seit wir mehrere Fälle dieser Affection zu Gesichte bekommen haben, müssen wir gestehen, dass dieselbe mit der Schilderung der Hydrocele multilocularis gar wohl übereinstimmen kann. Ein Lymphangiom kann sowohl gelblich-serösen als wasserklaren Inhalt darbieten. Der innige Zusammenhang der Cysten mit den Gefässen des Samenstrangs, die Lage innerhalb der Tunica vaginalis communis und endlich die von Pott beobachtete Ausdehnung entlang den Samenstranggefässen bis zu ihrem Ursprung, würde mit einem Lymphangiom des Samenstrangs in völlige Uebereinstimmung gebracht werden können; ebenso die theilweise unvollständige Abschliessung der Cysten gegeneinander, die Verwachsung mit der Aussenfläche der Scheidenhaut des Hodens.

§. 422. Therapie. Während kleinere Geschwülste oft jahrelang unbeachtet bleiben, kann das Wachsthum zu einer gewissen Zeit ein stärkeres werden und Beschwerden und Schmerzen auftreten. Da dann die Gefahr einer Ausdehnung in den Bauch hinein besteht, so ist es indicirt, bei Zeiten eine radicale Behandlung ein-

treten zu lassen. Natürlich kommt es in erster Linie darauf an, eine bestimmte Diagnose zwischen den verschiedenen Formen der Hydrocele bilocularis zu machen, da sowohl bei eventueller Echinococcusgeschwulst als Spermatocele, sowie auch bei ächten Hydrocelen antiseptische Incision und Excision die Regel sein dürfte.

§. 423. Bei den ächten Formen dagegen, speciell bei dem Lymphangioma cavernosum oder cysticum würde eine völlige Excision der Geschwulst wegen der innigen Beziehung zu den Gebilden des Samenstrangs erhebliche Schwierigkeiten bieten und jedenfalls der Versuch einer Totalentfernung durch das Messer nur am Platze sein, wo die Geschwulst nach oben und unten völlig klare Begrenzung hat. Ganz zu verwerfen sind selbstverständlich alle die Methoden, welche auf Eiterung ausgehen, wie die frühere offene Incision und das Durchziehen von Faden nach Velpeau. Aber auch die Incision muss als ein ungenügendes und gefährliches Verfahren bezeichnet werden, wie die Behandlung analoger Erkrankungen an andern Körperstellen beweist, sowie der Fall von Pott.

§. 424. Dasjenige Verfahren, welches bei grosser Ausdehnung der Geschwulst und Unmöglichkeit, wegen Beschwerden die Sache einfach auf sich selbst beruhen zu lassen, am meisten Zutrauen verdienen würde, ist die multiple Punction und Jodinjection mit der Pravaz'schen Spritze, welche auch an andern Körperstellen sehr befriedigende Erfolge aufzuweisen hat.

Kapitel XXXIV.

Hydrocele et Haematocele complicata.

§. 425. Da sowohl die Hydrocele testis, als die Hydrocele funiculi, als eine grössere Zahl der Hernien mit Hemmungsbildungen im Bereich des Processus vaginalis peritonei und Störungen des Descensus testiculi so vielfach zusammenhängen, so ist die Combination der verschiedenen Hydrocelenformen untereinander und dieser mit Hernien etwas sehr Gewöhnliches. Für die Combination der verschiedenen Hydrocelenformen haben wir in den betreffenden Kapiteln die nöthigen Belege beigebracht.

§. 426. Aber auch Hydrocelen und Spermatocelen, namentlich kleine Spermatocelen combiniren sich relativ häufig. Wo die Flüssigkeitsansammlungen bedeutend werden, können diagnostische Schwierigkeiten entstehen. Wir reproduciren eine Abbildung (Fig. 43) eines Präparates aus der pathologisch-anatomischen Sammlung in Giessen.

§. 427. Duplay erwähnt die Schwierigkeiten der Differentialdiagnose von Hydrocelen gegen abgeschlossene Blasenhernien, Hygrom

der Bursa subpsoitica (Fall von Maisonneuve), Hygrom um Lymphdrüsen herum (Verneuil), um Hernien herum, gegen Echinococcuscysten (Langenbeck's Archiv 1862).

Fig. 43.

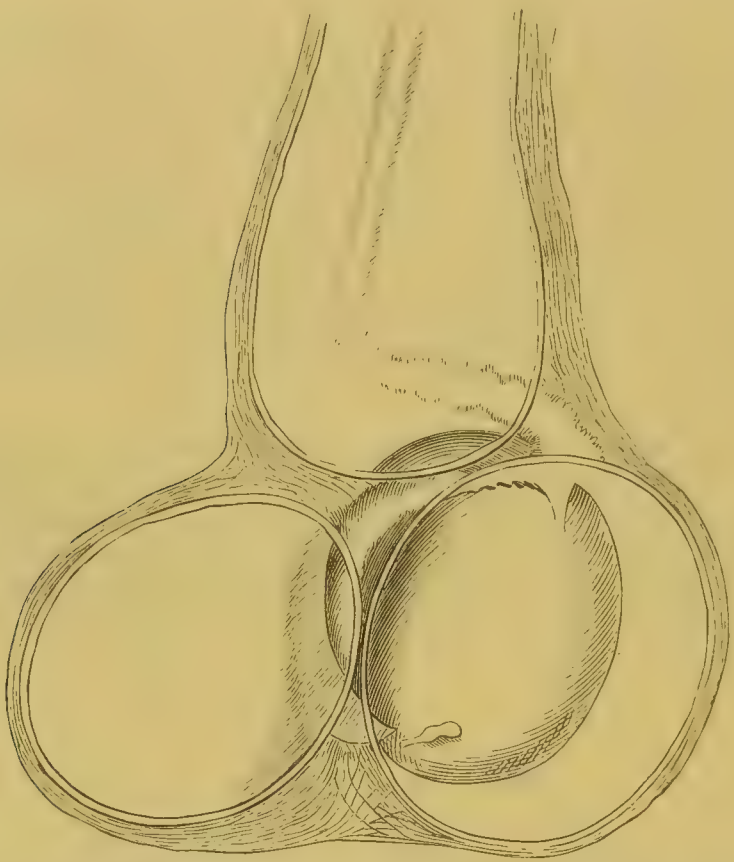

Combination von Hydrocele vaginalis (rechts) und Hydrocele funiculi (wahrscheinlich Bruchsack) (oben) und dickwandiger Spermatocele (sog. Hodrocele cystica) (links). Durch die hintere Fläche der aufgeschnittenen Hydrocele funiculi sieht man das Vas deferens herabziehen und scheinbar an den obern, in Wirklichkeit untern Pol sich ansetzen. Der obere, im Präparate in Folge des Gewichts der Spermatocele nach unten schauende Pol des Hodens ist durch die ungestielte Hydatide genügend characterisirt. Zwischen den 3 Cysten sieht man einen Theil des Nebenhodens; der Hode macht auch in die obere und linksseitige Cyste eine kleine Vorwölbung. Alle 3 Cysten sind von der Tunica vaginalis communis zusammengehalten.

§. 428. Die Combinationen von Hydrocelen mit Hernien kommen in den verschiedensten Formen vor. Zu Handen leichterer Orientirung bei der Diagnose von Hydrocelen geben wir eine Reihe von Abbildungen in der Literatur bekannter Formen.

§. 429. Sehr gewöhnlich ist die Combination von Hernie mit Hydrocele vaginalis und funiculi in der Form, dass die Hernie bis an den Hydrocelensack heranreicht. (Fig. 44 u. 45.)

§. 430. Wenn die Hernie über die Hydrocele hinabreicht, so ist das Verhältniss häufig so, dass die Hernie hinter der Hydrocele hinabgeht, sei es eine Hydrocele vaginalis oder funiculi. Indess kommt

auch das Umgekehrte vor, wie Figur 46 nach Scarpa (die Hernie war eingeklemmt) beweist.

Fig. 44.

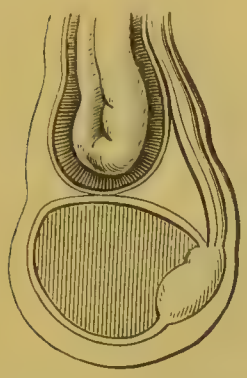

Combination einer Hernia inguinalis mit Hydrocele vaginalis.

Fig. 45.

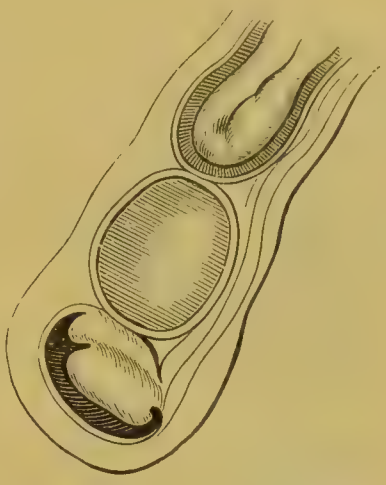

Combination einer Hernia inguinalis mit Hydrocele funiculi, welche unmittelbar an den Hoden anstösst. Hoden und Scheidenhaut gesund.

§. 431. Endlich kommt es vor, dass die Hernie den Sack der Hydrocele umstülpt und so von der letztern umhüllt wird. Dadurch

Fig. 46.

Combination einer eingeklemmten Hernia inguinalis, welche bis zum Hoden herunterreicht, mit einer hinter derselben liegenden Hydrocele funiculi.

kommt die Hernie enkystée von A. Cooper zu Stande oder die Hernia cystica. Hiebei sind besonders oft Einklemmungen beobachtet an der

Stelle, wo der Sack der Hydrocele umgestülpt wird. Duplay erwähnt zwei solcher Fälle von A. Cooper und einen von Bourguet[1]). Siehe Fig. 47 und 48.

Fig. 47.

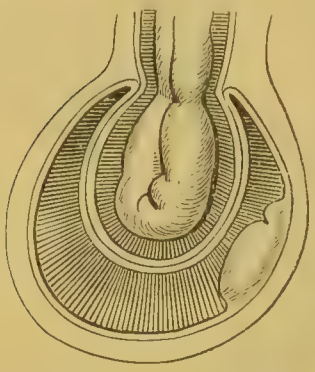

Combination einer Hydrocele vaginalis mit Hernia inguinalis, welche sich in erstere hineingestülpt hat. (Nach Dupuytren, Leçons orales.)

Fig. 48.

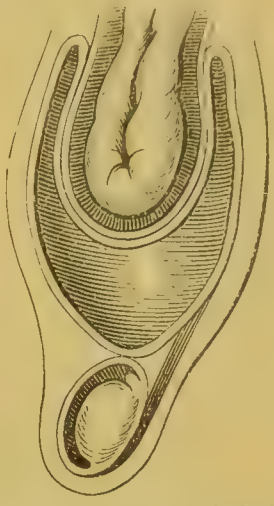

Combination einer Hydrocele funiculi mit Hernia inguinalis, welche sich in erstere hineingestülpt hat. (Nach Rivington, London Hosp. Reports vol. II.)

Kapitel XXXV.

Hydrocele et Haematocele hernialis.

§. 432. Die Bruchsäcke, welche in ihrer Genese der Tunica vaginalis und den Säcken der Hydrocele funiculi so nahe stehen, können alle diejenigen Veränderungen eingehen, welche wir für die Scheidenhaut kennen gelernt haben. Wie wir eine Periorchitis acuta und chronica, eine serosa, plastica und suppurata haben, so kann sich auch in Bruchsäcken Serum in grosser Menge, mit oder ohne Fibrinflocken, Blut und Eiter ansammeln, und die Wandung kann die Veränderungen darbieten, welche wir bei der Periorchitis prolifera und haemorrhagica kennen gelernt haben; diess geschieht unter klinischen Entzündungserscheinungen oder dieselben fehlen gänzlich. Da bei acutem Vorkommen gleichzeitige andere Veränderungen (eingeklemmter Darm etc.) zu sehr in den Vordergrund treten, so haben nur wenige Entzündungsformen zu praktischer Bedeutung zu gelangen vermocht.

§. 433. Wir werden später sehen, dass nicht nur hinsichtlich der Entzündungen eine grosse Analogie besteht zwischen Bruchsäcken

[1]) Bourguet. Gaz. hebd. 1864.

und Scheidenhaut, sondern auch bezüglich der Geschwülste. Die Lipome z. B. zeigen in beiden Fällen sehr analoge Beziehungen, welche um so mehr hervorzuheben sind, als vielleicht daraus der Ursprung von inguinalen Sarkomen in einzelnen Fällen eine bessere Erklärung finden möchte.

§. 434. Die Hydrocele hernialis wird sowohl in leeren Bruchsäcken beobachtet als in solchen mit Eingeweiden, sei es Darm oder Netz. Wir haben in der ersten Auflage einschlägige Fälle von Demarquay und aus der Göttinger Sammlung erwähnt. In beiden Fällen trat oben in die Höhle ein freibewegliches, verhältnissmässig kleines Netzstück herein. Wir illustriren diese Vorkommnisse durch die folgenden 4 Abbildungen, deren 2 letzte sich auf eigene Beobachtungen beziehen.

Fig. 49.

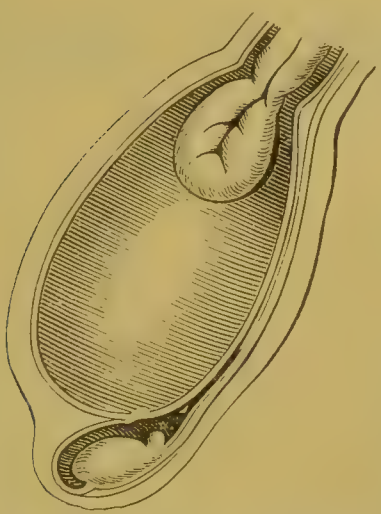

Fig. 48 stellt eine Hernia inguinalis dar mit beträchtlicher Hydrocele hernialis bei gesundem Hoden und Scheidenhaut, welche unten an der Geschwulst liegen. (Nach Scarpa.)

Fig. 50.

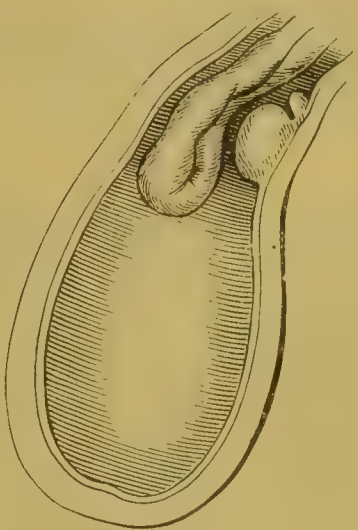

Hernia inguinalis congenita mit Hydrocele vaginalis communicans. Der Darm tritt neben den oben rechts liegenden Hoden herab. (Nach Cloquet.)

§. 435. Besonders gerne kommen die Complicationen von Hydrocelen mit Hernien zur Beobachtung zur Zeit der Einklemmung der letztern. So giebt es eine gelinde Form von Netzeinklemmung, die noch wenig bekannt ist. Es fehlen dabei andere Einklemmungserscheinungen und bloss das Auftreten eines serösen Ergusses im Bruchsack zeigt die durch Einklemmung entstandene Schwellung an, welche das im Bruchsacke fixirte, oft sehr kleine Netzstück erfahren hat. Wir haben zwei derartige Fälle in der ersten Auflage erwähnt nach Langenbeck und Humphry.

Im Langenbeck'schen Fall war die während 16 Jahren völlig reponible Hernie auf einen starken Hustenanfall irreponibel geworden. Die Incision entleerte aus dem untern durchscheinenden, fluctuirenden Theile seröse Flüssigheit, die obere consistentere Abtheilung war durch Netz abgeschlossen. — In Humphry's Fall wurde eine seit Jahren

reductible Hernie schmerzhaft, gänseeigross, irreductibel. Bei der Incision entleerten sich 4 Unzen strohgelbe Flüssigkeit, und es zeigte sich ein abschliessender Netzstrang oben.

Fig. 51.

Hydrocele hernialis mit Netzbruch bei einem 11jährigen Knaben. Nach eigener Beobachtung.

Fälle, wo Darmeinklemmungen sich mit Hernia vaginalis complicirten, werden von Pott und Scarpa mitgetheilt. Bei der Beobach-

Fig. 52.

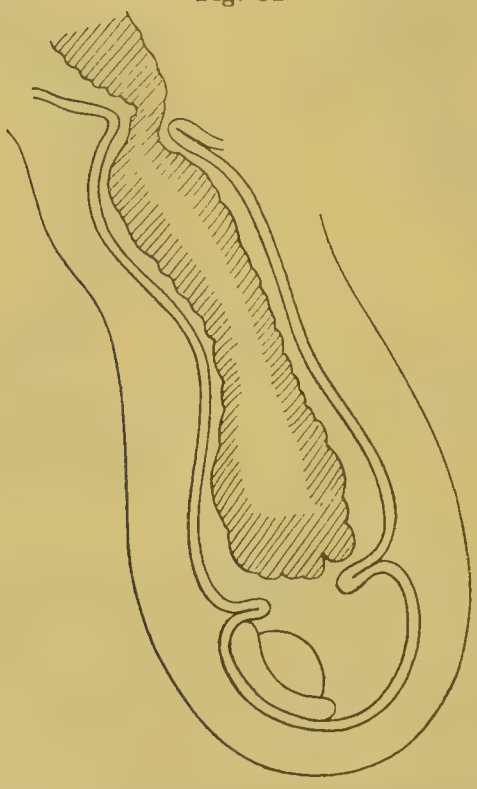

Hydrocele hernialis vaginalis bei biloculärer inguinaler Hydrocele, welche bis zum vordern Leistenring reicht und in ihrem obern Theil eine irreponible Netzmasse enthält. Diese war ziemlich festgeschnürt und zeigte einen weisslichen Schnürring bei der Radicaloperation. Die Hydrocele war durch einen Stoss allmählig von unten nach oben gewachsen, der Inhalt war gelb, serös, etwas trübe durch Bluterguss, mit einzelnen Gerinnseln. Eigene Beobachtung

tung des letzten Autors war die hühnereigrosse Hernie unter Einklemmungen so bedeutend angewachsen, dass sich bei der Operation

3 Pfund gelblichen Bruchwassers entleerten. Die Einklemmung einer Dünndarmschlinge zeigte sich als Ursache der Verschlimmerung.

§. 436. Endlich kommt die Hydrocele herniosa vor in abgeschlossenen Bruchsäcken. Ein derartiger Abschluss kommt zu Stande durch Verwachsung eines Netzpfropfes mit dem Bruchsackhals oder durch Verengerung oder Obliteration des letztern. Die Verengerung ist die Folge von Verdickung der Wandungen durch proliferirende Vorgänge, wie bei der Periorchitis plastica, und ist verursacht durch Quetschungen und Reibungen, namentlich durch langes Tragen eines Bruchbandes und durch wiederholte Reductionsversuche. Ich habe schon 2 Mal bei Frauen Hydrocele herniosa eintreten sehen, nachdem eine Hernie sich eingeklemmt hatte und durch anhaltende Repositionsversuche erst nach einiger Zeit zurückgegangen war. Bei der Incision fand sich ein völlig abgeschlossener Bruchsack. Wenn der Bruchsack in solchen Fällen mit zurückgeht, so kann eine Hydrocele hernialis intraabdominalis entstehen (Duplay).

Houel[1]) hat einen Fall von Hydrocele hernialis cruralis mitgetheilt, wo trotz des Bestehens einer Communicationsöffnung, in welche man eine Sonde einführen konnte, die Reduction der Flüssigkeit nicht möglich war. Eingeweide war keines vorhanden, das Netz hinter dem Eingang im Abdomen adhärent.

§. 437. Die der Periorchitis prolifera und haemorrhagica ähnlichen Veränderungen an Bruchsäcken, sowie blutigen Inhalt haben Cloquet, Duplay u. A. gesehen. Ich habe bei einem Weibe eine Herniotomie machen sehen, bei welcher sich nichts als ein durch derbe, concentrische Lagen eines festen Bindegewebes colossal verdickter Balg vorfand, eine Hydrocele hernialis prolifera. Bei dem in der ersten Auflage mitgetheilten Falle von Socin war 1/4 Jahr vor der Beobachtung eine hühnereigrosse Hernie zurückgetreten, und eine kastaniengrosse, schmerzhafte, nicht reponible Geschwulst geblieben, von welcher aus ein harter Strang in den Leistencanal sich erstreckte. Bei der Incision zeigte diese Geschwulst eine dicke Hülle, eine glatte Innenwand und einen ätheromatös-eiterigen Inhalt. Sie war dem Samenstrang adhärent.

§. 438. Die Mehrzahl der geschilderten Fälle stellen sich zunächst als Hydrocele dar, und es kommt darauf an, im Interesse der Therapie das gleichzeitige Vorhandensein eines Netz- oder Darmbruches, zumal wenn eine Einklemmung eingetreten ist, festzustellen. Die Diagnose wird dadurch erleichtert, dass die Erscheinungen einer Hernie öfters jahrelang vorher bestanden haben, dass ferner nicht selten die Patienten erst zur Beobachtung kommen, wenn unter Einklemmungserscheinungen ein Wachsthum der Geschwulst eingetreten ist, eine acute Hydrocele. Aber auch wo diess nicht der Fall ist, werden stärkere Beschwerden, als sie sonst bei Hydrocelen vorhanden sind: Druckempfindlichkeit und vermehrte Resistenz in der Leiste An-

[1]) Houel, Société anatomique 1846.

haltspunkte für die Diagnose bilden. Auch abgeschlossene Bruchhydrocelen machen in der Regel mehr Beschwerden als sonstige Samenstranghydrocelen, weil ja gerade ihre Abschliessung zusammenhängt mit entzündlichen Vorgängen.

§. 439. Therapie. Wo nicht ein besonderer Grund vorliegt, sich einer Operation zu enthalten, ist stets die aseptische Excision partiell oder total mit Unterbindung des Stiels auszuführen. Bei völlig abgeschlossenen Hydrocelen kann, wie bei der Hydrocele funiculi die Punction und Jodinjection zum Ziele führen. Doch wird gerade hier die Verdickung des Balges, welche einer der Gründe des Verschlusses ist, ebenfalls gewöhnlich Totalexcision bevorzugen lassen, zumal öfter über stärkere Beschwerden in solchen Fällen geklagt wird. Bei acuter Entstehung oder Vergrösserung einer Hydrocele hernialis oder bei Eintreten irgend einer Einklemmungserscheinung ist stets sofort zu incidiren, um eine Einklemmung besonders des Darms nicht zu übersehen.

Kapitel XXXVI.

Hydrocele diffusa.

§. 440. Ein Theil der Beobachtungen, welche unter dem Titel einer Hydrocele diffusa in der Literatur untergelegt sind, gehören der Hydrocele communicans und bilocularis zu. So ist in den Fällen von Scarpa und Richter die Congruenz der Erscheinungen mit derjenigen der Hydrocele bilocularis abdominalis in die Augen springend. Auch auf die Hydrocele communicans funiculi mit enger Communicationsöffnung passen die Angaben von Scarpa und Richter in Betreff der pyramidalen Form der Geschwulst, der Fluctuation im untern Theil, der Formveränderlichkeit, der Reductibilität des Inhalts, welcher sich nur langsam reproducire. Bryant schliesst sich diesen Autoren an, wenn er unter Hydrocele diffusa ganz einfach die totale Hydrocele funiculi abhandelt.

§. 441. Die Mehrzahl der von ältern Autoren beschriebenen Fälle von Hydrocele diffusa gehört in das Kapitel Hydrocele multilocularis, mit welcher schon Garengot, Velpeau und Malgaigne die Hydrocele diffusa einfach zusammengeworfen haben. Wir haben die Beobachtungen von Pott ihrer vollständigen, sowohl klinisch als pathologisch-anatomischen Uebereinstimmung wegen in jenen Kapiteln untergebracht. Pott und Bell, A. G. Richter, Boyer und Scarpa schildern alle als Hydrocele diffusa einen Erguss von Flüssigkeit in die Maschen des funiculären Zellgewebes, welches die Gefässe des Samenstrangs umgiebt und von der Tunica vaginalis communis zusammengehalten und abgegrenzt wird. Sie stellen das Leiden in Gegensatz zu allen Hydrocelen, wo ein umschriebener Balg nachweislich ist. Bell nennt das Leiden „anasarcous Hydrocele of the cord“. Da

zu der Zeit dieser Autoren die Lymphangiome noch nicht bekannt gewesen sind, so ist es wohl verständlich, dass man cystische Lymphangiome als einfache seröse Ergüsse in einem abgekapselten Bindegewebe auffassen konnte.

§. 442. Immerhin erhebt sich die Frage, ob es nicht eine wahre Hydrocele diffusa in dem Sinne der frühern Autoren giebt, d. h. ein mehr oder weniger chronisches Oedem des Zellgewebes im Samenstrang, diejenige Hydrocele, welche Velpeau als Hydrocèle par infiltration bezeichnet hat. Seit Velpeau haben wenige neuere Autoren mehr eine ächte Hydrocele diffusa zu Gesicht bekommen, trotzdem die Gelegenheiten zu Autopsien so ausserordentlich vermehrt worden sind. Curling erwähnt ausser einer Beobachtung von Bertrandi eines Falles von Flower, ohne dass aber durch die Mittheilungen dieser Beobachter irgend eine weitere Aufklärung des Leidens beigebracht worden wäre. Einzig wir sind so glücklich gewesen, in der ersten Auflage eine Erklärung zu finden auf Grund einer Beobachtung, die wir der Güte von Baum in Göttingen verdanken.

§. 443. Heinr. Apel, 67 Jahre alt, stellte sich am 1. Januar 1870 in der Göttinger Klinik mit grossen Klagen über schmerzhafte Hodengeschwülste. Pat. hat links eine Hernia cruralis, rechts eine bis in den Anfang des Scrotum hinabreichende Hernia inguinalis seit 16 Jahren. Seit 20 Jahren hat er links einen taubeneigrossen Klumpen über dem Hoden. Derselbe war bis vor $^3/_4$ Jahren stationär geblieben, seither stärker gewachsen unter Schmerzen; seit Martini waren die Beschwerden und das Wachsthum bedeutend erheblicher. Vor Weihnachten endlich, also vor circa 8 Tagen, traten ohne Ursachen heftige Schmerzen auf. Das Scrotum war wund (wohl durch Reiben). Patient ist im Uebrigen wohlbeleibt. Seine Kinder sind alle über 20 Jahre alt.

Am linken Hoden findet sich eine faustgrosse, längliche, fluctuirende, nicht sehr pralle Geschwulst. Durch Heraufdrängen der Flüssigkeit lässt sich der Hode unten an derselben fühlen und leicht zwischen die Finger nehmen. Die Geschwulst fühlt sich nicht so glatt an, wie der Balg einer einzigen Cyste; sie ist vollkommen gut, roth durchscheinend, nur sieht man einen schwarzen Streif dieselbe horizontal abtheilend. — Ueber dem rechten Hoden findet sich eine taubeneigrosse, fluctuirende, durchscheinende Cyste.

Die Diagnose wird gestellt auf Spermatocele rechts, auf eben solche mit Wahrscheinlichkeit links, aber daselbst aus multiplen Cysten bestehend. Am 8. Januar wird links mit dem Troicart unterhalb des dunkeln Streifens ein Einstich gemacht, aber nur 10—20 ccm nicht ganz klarer Flüssigkeiten entleert. Der Troicart wird oberhalb jenes Streifens eingestochen, aber hier fliesst gar nichts, selbst bei Einführen einer Sonde nicht.

Nun wird zur Incision geschritten: Es tritt ein mattweisses, opakes Gewebe zu Tage, dem serös infiltrirten, ödematösen Gewebe der Tunica vaginalis communis um den Samenstrang herum entsprechend. Nach einem Schnitt in dasselbe fliesst eine kleine Quantität der Flüssigkeit ab, doch nicht viel. Es wird nunmehr in Erinnerung an Fälle von Gangrän und Tod bei Incision in solches Oedem die Castration gemacht, Hoden und ödematöses Gewebe abgetragen und der Samenstrang in toto unterbunden. Nach 2 Stunden mussten wegen heftiger Nachblutung, weil sich die Massenligatur gelöst hatte, 15 Unterbindungen gemacht werden. Am 13. Januar fand sich starke Härte in den Bauchdecken, vom Samenstrangstumpf beginnend, mit streifenförmiger Röthung und Schwellung fast bis zur Spina ilei. Diese Härte bildet sich in den folgenden Tagen zurück und am 30. Januar konnte Patient entlassen werden mit nahezu geheilter Wunde.

Bei der Autopsie des abgetragenen Theils zeigt sich der Hode völlig gesund, in der Tunica vaginalis propria keine Flüssigkeit. Der Samenstrang (Gefässe und Vas deferens) war überall umgeben von einem sehr zarten, halb durchscheinenden, ödematös infiltrirten Gewebe, in welchem man einen weissen Nervenstamm herunterziehen sieht. Das Gewebe stellt einen noch circa 2 Daumen dicken Strang dar,

ist ganz schlaff; aus demselben fliesst fortwährend Flüssigkeit ab, welche auf einem untergelegten Teller aufgefangen wird. In dieser Flüssigkeit fand Krause Samenfäden.

§. 444. Wenn man die Anamnese dieses Falles liest, so braucht es keinen Zwang, um über die ursprüngliche Natur des Leidens klar zu werden. Der Sitz unmittelbar über dem Hoden, das Stationärbleiben des Tumor während 20 Jahren, das plötzliche Wachsthum unter Schmerzen stimmen vollständig mit der Entwickelung einer Spermatocele überein. Bei dem raschen Wachsthum binnen kurzer Zeit musste der Balg derselben bedeutend gespannt sein und man kann ohne Zwang das letzte Stadium der heftigen Schmerzen in den 8 Tagen vor der Aufnahme auf das Platzen der Spermatocele beziehen. Patient klagte und weinte über die Schmerzen, die ungewöhnlich stark sein mussten.

Man vergleiche die Beschreibung einer Spermatocele von Dauvé[1]), so wird man nicht zweifeln, dass bei deren Platzen ein ganz ähnliches Bild entstehen müsste. Die Stelle, wo die Spermatocele geplatzt wäre, wurde freilich nicht gefunden, aber die Schilderung des Oedems mit dem in dem infiltrirten Gewebe abwärts laufenden Nervenstamm ist so klar, dass man nicht wüsste, wie sonst eine Spermatozoen haltende Flüssigkeit in das funiculäre Bindegewebe gelangen sollte.

§. 445. Es giebt also eine ächte Hydrocele diffusa im Sinne eines Oedems des Zellgewebes, welches die Gefässe des Samenstranges umgiebt. Dieselbe stimmt mit der Beschreibung von Pott in verschiedenen Punkten nicht übel überein; auch sind bei allen Kranken von Pott erhebliche Quetschungen zur Reduction des vermeintlichen Bruches vorausgegangen, oder Punction der Geschwulst mit der Lanzette. Wenn wir daher auch bei der noch grösseren Uebereinstimmung der Fälle von Pott und anderer älterer Autoren mit der Hydrocele multilocularis dabei bleiben, sie dort einzureihen, so scheint uns doch durch den Baum'schen Fall eine Erklärung der diffusen Hydrocele und eine bestimmte Vorstellung für ähnliche Vorkommnisse gewonnen.

§. 446. Man wird gewiss nicht verlangen, dass es stets eine Spermatocele sei, welche durch ihr Platzen zu Oedem des funiculären Zellgewebes führt, sondern ebensogut kann, namentlich bei mechanischen Insulten, eine Hydrocele funiculi in dieser oder jener Form oder eine Hydrocele vaginalis für das Leiden den Ausgangspunkt bilden.

Auffällig bleibt es uns, obschon nicht ohne Analogien, dass die ergosssene Flüssigkeit sich nicht rasch resorbirt. Es bleibt experimentell zu entscheiden, ob das funiculäre Zellgewebe hiefür eine besonders ungünstige Localität ist. Von Blutergüssen wissen wir, dass sie bei erheblicher Quantität sich nicht resorbiren, sondern abkapseln. Eigenthümlich ist jedenfalls dem scrotalen und dem in der Bauchwand verlaufenden Theile des Samenstrangs, dass sie nach der einzigen Seite hin, wo ihre Bindegewebsmaschen communiciren, durch unnachgiebige Ringe eingeschnürt sind, wodurch die Vertheilung der ergossenen Flüssigkeit Schwierigkeiten erfahren muss. Die Analogie des Ergusses mit dem Haematoma diffusum funiculi ist bei unserem Leiden, diesem Hygroma diffusum funiculi, eine deutliche. —

---

[1]) Dauvé, Gaz. des hôp. 34. 1867.

Achter Abschnitt.

Geschwülste der Scheidenhäute des Hodens und Samenstrangs.

§. 447. Man findet verschiedene Geschwulstbildungen im Scrotum in sehr inniger Beziehung zu den Scheidenhäuten, sowohl zu der Tunica vaginalis propria, als communis. Andere gehen von dem zwischen den Scheidenhäuten gelegenen Bindegewebe, namentlich des Samenstrangs aus. Dieselben lassen sich entweder ausschälen, oder eine Exstirpation derselben ist ohne gleichzeitige, wenigstens partielle Excision der Scheidenhaut nicht möglich, oder der gesunde Hode oder Samenstrang ist in der Weise von Geschwulstmasse umgeben, dass die Castration gemacht werden muss. Man findet Lipome, Fibrome, Myxome und Sarkome in solchem Zusammenhang. Man hat derartige Geschwülste entweder ganz einfach als Tumoren des Scrotum beschrieben, oder sie wegen eines aufälligeren Zusammenhanges mit dem Nebenhoden oder mit dem Samenstrang oder mit der Scheidenhaut diesen Organen zugetheilt.

§. 448. Es ist nicht möglich, das vorliegende casuistische Material derartig zu sichten, dass man den Ausgangspunkt der Geschwulst als Eintheilungsgrund wählt. Immerhin zeigen sich für die Mehrzahl der Geschwülste verschiedene Categorien, welche man auseinanderhalten kann. Alle höhern, im Samenstrang liegenden Geschwülste zeigen lockere Anheftungen, weil hier keine Serosa mehr vorhanden ist, die tiefer gelegenen dagegen im Bereich des Hodens können in 2 Formen vorkommen; entweder sitzen sie nur in beschränkter Ausdehnung der Scheidenhaut auf und entwickeln sich in den Samenstrang herein oder nach irgend einer Seite hin nach aussen; oder sie sitzen in der Propria testis diffus eingebettet und bedecken oder umgeben dann den Hoden mehr oder weniger. — Danach können wir 3 Categorien von praktischer Bedeutung auseinanderhalten: Man könnte sie als funiculäre, extravaginale und vaginale Geschwülste anführen.

§. 449. Es ergiebt sich, dass die grössere Zahl von Lipomen solche des Samenstrangs sind. Die Fibrome und Myxome sind zum kleinern Theil reine Samenstranggeschwülste, ein grösserer Theil bildet umschriebene Scheidenhautgeschwülste, und nur ein kleiner Bruchtheil kommt als diffuse Scheidenhautgeschwulst vor. Die Sarkome endlich liegen zum allerkleinsten Theil in dem obern Theil des Samenstrangs, ein grösserer Theil ist in circumscriptem Zusammenhang mit den Scheidenhäuten, der grösste Theil aber stellt sich als diffuse Erkrankung der Scheidenhaut dar. Bei diesen diffusen Erkrankungen ist übrigens nicht immer die primäre oder secundäre Natur des Leidens festzustellen, da sich dieselben mit Erkrankungen von Hoden und Nebenhoden selber combiniren.

Kapitel XXXVII.

Lipom der Scheidenhaut und des Samenstrangs.

§. 450. Schon normal kommen Fettträubchen im Samenstrang vor, in dem die Gefässe zusammenhaltenden Bindegewebe. Offenbar haben dieselben die Bedeutung des subserösen Fettes, wie einzelne Fälle, wo der Zusammenhang noch erhalten ist, darthun. Die pathologisch-anatomische Sammlung in Zürich besitzt ein hieher gehöriges Präparat, wo der Samenstrang bis zum Hoden herunter von Fettgewebe zu einem dicken Wulst aufgetrieben ist. Dasselbe stellt stellenweise grössere Klumpen dar und steht im Zusammenhange mit einem subperitonealen Fettbündel am innern Leistenring. Das Lipom lässt sich leicht von dem Venenbündel und Vas deferens isoliren. Da im Bereich des Samenstranges die Serosa verschwunden ist, so haben die Fettgeschwülste, die sich hier entwickeln, keinen innigen Zusammenhang mit den Scheidenhäuten. Wenn sich das Fett in Geschwulstform ansammelt, so werden die knolligen, gelappten, rundlichen oder länglichen Massen zunächst noch von der Tunica vaginalis communis zusammengehalten, und es ist für die Diagnose zu berücksichtigen, welchen erheblichen Einfluss der Einschluss von lipomatösem Gewebe in stramme Fascien auf die Consistenz der Geschwulst ausübt. Bei stärkerem Wachsthum können diese subserösen Fettgeschwülste aber durch die gemeinsame Scheidenhaut hindurchwachsen, ihre Maschen auseinander drängen, Hoden und Nebenhoden mit ihren Scheidenhäuten einhüllen. Sogar durch die Serosa des Hodens können sie hindurchwachsen und auf diese Weise intravaginal zu liegen kommen. Anderseits gelangen sie in die Unterhaut und sind dann nur durch ihre Beziehungen zu den Samenstranggefässen und Vas deferens noch als Samenstranglipome zu erkennen. Freilich kommen auch subcutane Lipome im Bereich des Samenstranges vor, wie Curling einen Fall von Gray beschreibt, wo von der fettreichen Unterhaut der vordern Bauchwand Verlängerungen bis in das Scrotum heruntergingen.

§. 451. Sehr bemerkenswerth ist das bedeutende Wachsthum, welches derartige Fettgeschwülste gewöhnlich zeigen. Gascoyen exstirpirte eine Geschwulst von 5 Pfund und 3 Unzen Gewicht; ebenso Lane, und ähnlich grosse Geschwülste sind von andern Autoren beschrieben worden. Wilson operirte ein colossales ulcerirtes Lipom des Samenstrangs, welches gegen 20 Pfund schwer war. Bei diesen grossen Geschwülsten sind namentlich die Gebilde des Samenstrangs oft in einer Weise eingebettet, dass sie sich nicht herauspräpariren lassen. Sogar der Hode und Nebenhode können vollständig in der Geschwulst drinliegen; meistens lassen sie sich von derselben trennen.

§. 452. Nicht nur nach der Richtung einer bedeutenden Grössenentwickelung zeigt das Lipom des Samenstrangs eine erhebliche Wachs-

thumsenergie, sondern es kommen auch Fälle vor, welche man geradezu dem diffusen Lipom zuzählen muss. Curling erwähnt einen derartigen Fall, wo ein Recidiv um das andere operirt werden musste, bis der Patient nach der fünften Operation zu Grunde ging; und zwar stellten sich diese Recidive nicht nur im Bereich von Samenstrang und Scrotum ein, sondern die lipomatösen Wucherungen erstreckten sich auch auf die vordere Bauchwand und die Innenfläche des Oberschenkels. Es sind diese wiederholten Recidive nicht so auffallend, da Aehnliches bei dem diffusen Lipom der Nacken- und Halsgegend vorkommt, wie wir selbst beobachtet haben. Allerdings gab die Untersuchung der letztexstirpirten Geschwulst von Curling's Fall Anhaltspunkte für sarkomatöse Umwandlung.

§. 453. Die Diagnose erscheint nicht immer so leicht, wie sie sonst für subcutane Lipome zu sein pflegt. Auf einen Grund der Schwierigkeiten haben wir bereits aufmerksam gemacht, indem wir auf die Bedeckung der Geschwulst durch die stramme Fascie der Tunica vaginalis communis hinwiesen. Diese kann den Eindruck auffälliger Fluctuation bedingen und die lappige Form der Geschwulst verdecken. Demgemäss sind Verwechselungen mehrfach begangen worden, einerseits mit Varicocele, selbst von genauen Untersuchern, und anderseits und zwar ganz besonders mit Netzbrüchen. Curling erwähnt einen sehr interessanten Fall, wo von verschiedenen bewährten Chirurgen bald die eine, bald die andere Diagnose gemacht und Patient vielfältig mit Bruchbändern gequält wurde. Die Verwechselung mit einer Hernie lag um so näher, als beim Aufstehen und ganz besonders vor dem Stuhlgang sich das Gefühl von Schwere nebst Vergrösserung der Geschwulst einstellten, offenbar durch venöse Stauung.

§. 454. Angesichts der Gefahr eines stetigen Wachsthums und sogar diffuser Ausbreitung ist die Operation sehr wohl indicirt, um so mehr natürlich, wenn, wie in einzelnen Fällen, Beschwerden vorhanden sind. Immerhin darf man es mit der Excision eines Lipoms des Samenstrangs nicht zu leicht nehmen. Einmal haben noch andere Chirurgen als Curling Recidive beobachtet; Langenbeck operirte einen 46jährigen Mann mit einem apfelgrossen, binnen 10 Jahren schmerzlos entstandenen Lipom, und schon nach 9 Wochen trat ein rasch wachsendes Recidiv auf. Natürlich ist dabei an Combinationsgeschwülste zu denken. Man wird schon von diesem Gesichtspunkt aus eine sehr sorgfältige Entfernung der Neubildung als nothwendig erachten müssen. Anderseits starb in der Praxis eines meiner Freunde ein Patient acut an Sepsis, trotz Anwendung antiseptischer Wundbehandlungsmethode, und Tizzoni verlor einen Patienten an Tetanus am 13. Tage: Das seit 2 Jahren bestehende Fibrolipom hatte mit dem Hoden zusammengehangen und der Samenstrang war in toto ligirt worden. Es darf bei der Excision nicht vergessen werden, dass bei der Mehrzahl der Lipome es sich um ältere Leute handelt, und dass es bei grössern Geschwülsten durchaus nicht immer gelingt, Hoden und Nebenhoden und noch weniger den Samenstrang in einer Weise zu schonen, dass deren regelrechte Ernährung gesichert ist. Curling

erwähnt eines Falles von Mackilvain, wo die Castration ausgeführt werden musste; ebenso berichtet Lawrence einen ähnlichen Fall. Angesichts des Alters der Individuen wird man in dieser Beziehung nicht zu ängstlich zu sein brauchen.

Kapitel XXXVIII.

Fibrom der Scheidenhaut und des Samenstrangs.

§. 455. Während bei den Lipomen, angesichts des lockern Zusammenhangs mit den Scheidenhäuten oft einfach von Lipom des Samenstrangs überhaupt, neben Lipom des Scrotum gesprochen wird, lassen sich bei Fibrom viel besser die drei in der Einleitung besprochenen Categorien unterscheiden, nämlich ein Fibrom, welches im obern Theil des Samenstrangs mehr oder weniger locker liegt, oder nur mit der Tunica vaginalis communis verbunden ist; eine zweite Form, wo die Geschwulst eine umschriebene Verwachsung mit der Scheidenhaut des Hodens zeigt und eine dritte, bei welcher sie mehr oder weniger diffus in letztere hineinwächst.

§. 456. Ein Fibrom des Samenstrangs untersuchten Francois und Jules Dubois[1]). Dasselbe war gleichzeitig mit dem Hoden exstirpirt worden. Es hatte sich bei einem 65jährigen Manne zur Grösse einer Faust binnen 3 Jahren entwickelt. Es sass innerhalb der Tunica vaginalis communis, war aber mit keinem der Bestandtheile des Samenstrangs verwachsen und auch vom Hoden und Nebenhoden völlig isolirt.

Curling hat bei einem 51jährigen Individuum die Exstirpation eines mit der Tunica vaginalis communis des Samenstrangs verwachsenen Fibrom gemacht, ohne Verletzung des Samenstrangs mit gutem Erfolg.

Curling erwähnt eines ähnlichen von O'Ferral und ausserdem 4 Fälle von Fibroma scroti, deren eines ein Gewicht von 44 Pfund erreichte. Der jüngste Patient war 44 Jahre alt, die meisten über 70 Jahre.

§. 457. Von umschriebenen Fibromen der Scheidenhaut beschreibt V. Poisson als „tumeurs fibreuses peridídymaires“ 3 Fälle aus Ricord's Klinik. In 2 Fällen bestanden gleichzeitig Cysten am obern Theile der Epididymis, in einem eine Hydrocele spermatica. Die Geschwülste waren beweglich, aber ohne einen Theil der Tunica vaginalis propria nicht zu excidiren. Nur in einem Falle, wo der Tumor faustgross war, bestand eine innigere Verbindung mit dem Hoden; sonst waren Hode und Samenstrang frei. In einem Falle war die Diagnose auf Hämatocele gestellt.

---

[1]) Dubois, Gaz. des hôp. 1864.

§. 458. Diffuse Ausbreitung in der Scheidenhaut zeigten die Fälle von Baizeau und A. Cooper. Baizeau[1]) beschreibt folgenden Fall: Bei einem 26jährigen Soldaten hatte sich binnen 10 Jahren ein gänseeigrosser Tumor im Scrotum entwickelt, nirgends mit der Haut verwachsen, hart, etwas höckerig, seitlich abgeplattet. Nach der Exstirpation zeigte sich, dass die fibröse Masse sich in der Scheidenhaut des Hodens entwickelt hatte zu Daumendicke. Die Innenfläche der Serosa war glatt; nur an der Vorderfläche des Hodens bestand eine Verwachsung. Nach der Seitenfläche zu wurde die Scheidenhaut viel dünner; der Hode war gesund. Die Geschwulst war durch zellige Zwischenwände und Lappen abgetheilt: im Grossen bestand sie aus zwei zusammenhängenden und einem dritten getrennten Knollen.

Wenn man diese Beschreibung von Baizeau liest, so wird man lebhaft an die Fälle von Periorchitis prolifera erinnert. Wir haben schon daselbst aufmerksam gemacht, dass man namentlich diejenigen Fälle, wo die bindegewebige Wucherung nicht die ganze Ausdehnung der Scheidenhaut betrifft, ebenso gut als Tumoren, denn als Producte chronischer Entzündung auffassen könne.

Eine weitere Aehnlichkeit besteht darin, dass auch die Fibrome überwiegend häufig in höherem Alter vorkommen. In 8 Fällen von Fibrom der Hodenscheidenhaut, wovon 4 dem Werke von Curling[2]) entnommen sind, waren die Patienten 26, 30, 30, 50, 52, 56, 73 und 73 Jahre alt.

Bei Cooper's Fall war der Hode frei, der Nebenhode in die Länge gezogen, die Scheidenhaut verdickt und von einem Gewebe erfüllt, welches A. Cooper als den Beginn einer „fungoid disease" auffasste. Nach Curling aber ist dasselbe fibrocellulär. Es ist natürlich die Frage, wie weit diese Geschwulst dem Sarkom zuzuzählen ist. Die Geschwulst hatte sich binnen 15 Monaten entwickelt und es war 2 Mal durch Punction ein geringes Quantum Serum entleert worden.

§. 459. Die Entwickelung der Fibrome ist eine sehr langsame, oft durch Jahrzehnte sich hinziehende. Beschwerden werden nur durch das Gewicht herbeigeführt. Bei erheblicher Grösse aber kann es schliesslich zu Ulceration mit übelriechender Secretion und Blutungen oder gar zu Gangrän mit Tod kommen (Fall von Paget).

Die Geschwülste zeigen ein stetiges Wachsthum bis zu riesigem Umfang. Es ist desshalb indicirt, eine Exstirpation derselben bei Zeiten vorzunehmen.

§. 460. In der Mehrzahl der Fälle sind die Tumoren exquisit gelappt, in einzelnen Fällen ganz den plexiformen Fibromen nach Billroth's Auffassung entsprechend. Der Durchschnitt weist ein derbes Gefüge weisslichen Bindegewebes, oft in kreisförmigen Zügen, während die einzelnen Lappen von eigenen Bindegewebsscheiden eingeschlossen sind. Die einzelnen Geschwulstknoten fühlen sich desshalb hart an.

---

[1]) Baizeau, L'Union 107, 1861.

[2]) Curling S. 576 betreffend die Fälle von Fergusson, Hilton Heath, Mott.

In dem Bindegewebe kann sich Kalk ablagern, in Mott's Fall unter gleichzeitiger Fistelbildung, wodurch die Härte derselben noch vermehrt wird. In andern Fällen dagegen sieht das Gewebe wie ödematös durchtränkt aus und giebt im Leben das Gefühl der Pseudofluctuation.

§. 461. Ist die Diagnose, namentlich nach Ausschluss prall gespannter kleiner Cysten durch Prüfung auf Transparenz, gestellt, so kann die Exstirpation in früherer Zeit unter Schonung des Hodens und Samenstrangs, aber mit theilweiser Abtragung der Tunica propria oder communis vorgenommen werden. Die Resultate der Operation sind auch in Bezug auf Radicalheilung durchaus befriedigende.

Da zum Mindesten makroskopisch die Unterscheidung eines Fibroms von einem Fibrosarkom nicht immer zu machen ist, so muss man auch hier, wie bei dem Lipom, bei der Exstirpation der Geschwulst sehr sorgfältig verfahren. Fergusson sah ein Fibrom bei der Exstirpation nach 3 Jahren in der Grösse eines Kindskopfes recidiviren.

§. 462. Als Anhang bei den Fibromen ist eines gelappten Enchondroms mit Knochenablagerungen Erwähnung zu thun; dasselbe war vom Samenstrang ausgegangen (Curling nach einer Beobachtung von Kerr).

Kapitel XXXIX.

Myxom der Scheidenhaut und des Samenstrangs.

§. 463. Morell-Lavallé hat unter dem Namen eines Myxofibroms eine zellreiche Bindegewebsgeschwulst beschrieben. Dieselbe betraf einen 18jährigen Steinhauer. Der zwei Fäuste grosse, binnen 10 Jahren entwickelte Tumor konnte unter Schonung des Hodens leicht ausgeschält werden.

§. 464. Ueber einen zweiten Fall kann ich nur nach der Untersuchung des Präparates berichten. Dasselbe wurde mir von Volkmann in Halle gütigst zur Inspection überlassen; eine ausführliche Mittheilung darüber soll in einer Dissertation gemacht werden.

Der Tumor ist in toto kindskopfgross, von lappig-knolliger Oberfläche. Der Hauptknollen ist am festesten und besteht aus 3 Theilen. Der in frischem Zustande schleimig aussehende Durchschnitt ist homogen, derb. Hode und Nebenhode sind normal, die Innenfläche der Scheidenhaut ebenfalls. Dagegen sitzt der Aussenfläche letzterer lateralerseits eine speckig-fettige Masse auf von Wallnussgrösse. Weiter oben liegt ihr ein zwetschgengrosser Fettknollen an. Rückwärts befinden sich vereinzelte, kleine, noch vollständig wie Fett aussehende Knollen; dieselben sind durch lockeres oder derberes Bindegewebe unter sich und mit dem Hauptknoten zusammengehalten.

Der Hode ist vom Samenstrang abgedrängt durch die Entwickelung der Geschwulst. Die mikroskopische Untersuchung ergiebt, dass es

sich um ein Lipomyxoma handelt. Es ist wohl anzunehmen, dass die Entwickelung der Geschwulst, wie die der meisten andern Lipome, vom Samenstrang ausgegangen sei und bei der Umwandlung zu Myxom eine Verwachsung mit der Aussenfläche der Scheidenhaut stattgefunden habe. Die kleinern Knoten bestanden nämlich vorzüglich aus reinem Fettgewebe und lagen gegen den Samenstrang zu, der grössere Myxomknoten lag der Scheidenhaut an.

Wir werden gleich bei den Sarkomen über ein Myxosarkoma referiren.

§. 465. Ein dritter Fall ist von Ehrendorfer mitgetheilt worden aus der Billroth'schen Klinik. Bei dem 57 Jahre alten Manne hatte sich binnen ¼ Jahr am linken Samenstrang eine hühnereigrosse, harte Geschwulst entwickelt. Bei der Exstirpation zeigte sich, dass der Tumor nahe dem Leistencanal an der Tunica vaginalis nur mit einem dünnen Stiele aufsass. Die mikroskopische Untersuchung des grauweissen, von weisslich glänzenden Faserzügen durchsetzten Tumors ergab ausser derben verflochtenen Faserzügen, junge, spindelzellige Elemente in grosser Menge. Ehrendorfer bezeichnet ihn als „plexiformes Fibrom mit stellenweise myxomähnlichem Zwischengewebe".

Kapitel XL.

Sarkom der Scheidenhaut und des Samenstrangs.

§. 466. Wir haben schon in den frühern Kapiteln bemerkt, dass alle sog. gutartigen Geschwülste des Samenstrangs eine Neigung zur Combination mit bösartigen Geschwulstantheilen haben, so dass sowohl bei Lipom als Fibrom und Myxom, zumal in recidiven Geschwülsten sarkomähnliche Abschnitte nachweislich sind. Es ist desshalb nicht zu verwundern, dass umgekehrt auch in Sarkomen grössere oder kleinere Abschnitte der Geschwulst von rein lipomatöser, fibromatöser oder myxomatöser Zusammensetzung gefunden werden. Auch beim Sarkom kann die Geschwulst entweder unabhängig im Samenstrang sich entwickeln, oder wenigstens nur eine circumscripte Beziehung zu den Scheidenhäuten eingehen. Diese Form kann man als Sarcoma funiculi extravaginale bezeichnen; oder aber es entwickelt sich (und hier ist das klinische Bild ein ganz differentes) die Neubildung diffus in der Scheidenhaut. Klebs hat zuerst betont, dass es zweckmässig ist, diese Geschwulst als diffuse Scheidenhautsarkome zu beschreiben.

§. 467. Die circumscripten Samenstrangsarkome erreichen eine beträchtliche Grösse und zwar innerhalb verhältnissmässig kurzer Zeit. Wir haben in der ersten Auflage einen Fall von Dr. Schnyder mitgetheilt, welcher bei dem 19jährigen Burschen binnen 10 Monaten zu der Grösse eines neugebornen Kindskopfes angewachsen war.

Die Geschwulst zeigte eine umgekehrt birnförmige Gestalt, mit dünnerem unteren Ende. Ihre Oberfläche ist lappig, Consistenz zähweich. Samenstrang an der Schnittfläche normal; oberhalb der Geschwulst aber sitzt in demselben ein weicher, doppeltbohnengrosser

Fig. 53.

Sagittaler Schnitt von vorne nach hinten durch ein Myxosarcoma tunicae vaginalis, von Dr. Schnyder. Nur die eine Hälfte des Durchschnittes ist gezeichnet. Unten an dem Tumor sieht man den quergelagerten, gesunden Hoden; zwischen ihm und dem etwas aufgehobenen Tumor den scharfen Rand des Nebenhodens. Hode und Geschwulst sind von der Tunica vaginalis communis überzogen. Links unten sitzt an derselben noch ein Stück Scrotalhaut. Ueber der Hauptgeschwulst sitzt ein kleiner isolirter Geschwulstknoten am Samenstrang.

Knoten. Die gemeinsame Scheidenhaut geht vom Samenstrang auf die Geschwulst über. Der Längsschnitt ergiebt, dass der unterste Theil der Geschwulst vom Hoden gebildet wird. Dieser kehrt seine mediale Fläche ab-, die laterale mit den Nebenhoden aufwärts, nimmt also ganz die Stellung ein, wie bei gewissen, früher beschriebenen

extravaginalen Hämatocelen. Für die Lehre von den letztern ist auch das Verhalten der serösen Flächen der Scheidenhaut interessant: Sie sind an der nach unten schauenden Fläche stärker verwachsen, nach oben hin dagegen nur durch gallertige, gelbliche Schichten verklebt und erscheinen nach ihrer Trennung ganz glatt. — Der Nebenhode erscheint in normaler Beziehung zum Hoden und gesund. Der Hode zeigt auch mikroskopisch keine Veränderung als starke Verfettung der Samenzellen.

§. 468. Die Geschwulst zeigt auf dem Durchschnitt flach erhabene Vorragungen, durch Einschnürungen getrennt, aber ohne Streifung, vielmehr ganz homogen. Einzelne Stellen sind gelblich, andere gallertig. Die Verwachsung mit der Tunica vaginalis communis ist eine recht innige, doch trennbar; hinten herunter läuft zwischen letzterer und der Geschwulst das Vas deferens — wiederum ganz wie bei den extravaginalen Hämatocelen. Die Verwachsung mit der obern (resp. äussern) Fläche der Tunica vaginalis propria ist eine so innige, dass die Serosa nur noch als ein glatter, glänzender Ueberzug der Geschwulst erscheint.

Mikroskopisch erweist sich die Geschwulst als Myxosarkom:

Fig. 54.

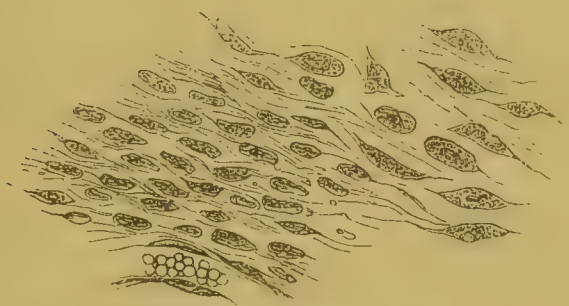

Mikroskopischer Schnitt aus einem Myxosarcoma tunicae vaginalis. Links unten ein Gefäss im Geschwulstgewebe liegend.
An einzelnen Stellen ist das Grundgewebe homogen oder spärlich gestreift mit feingekörnten, sternförmigen Zellen, welche deutlichen Kern zeigen. An andern Stellen wiegen spindelförmige Zellen vor, und durch reichliche Zunahme derselben und Verschwinden der Zwischensubstanz gehen diese in eigentliches Spindelzellensarkomgewebe über, wo die Zellkörper sich direct berühren und als körnig-streifige Zwischenmasse zwischen den stäbchenförmigen Kernen erscheinen, welche in gleichmässigen Abständen angeordnet sind.

Schon 3 Wochen nach der Vernarbung der Operationswunde trat ein kleines, knotenförmiges Recidiv auf, welches rasch wuchs und dieselbe Zusammensetzung zeigte.

§. 469. Einen analogen Fall hat Ehrendorfer aus der Klinik von Billroth beschrieben. Der kindskopfgrosse Tumor war seit 9 Monaten auf der rechten Seite des Hodens gewachsen. Er zeigte sich bei der histologischen Untersuchung mit lipomatösen Parthien combinirt. Der etwas atropische Hode und Nebenhode waren durch lockeres Bindegewebe mit demselben verbunden. Mikroskopisch erwiesen sich die centralen Parthien bindegewebig, die peripheren zeigten eine reichliche Einlagerung von zarten Spindelzellen und Riesenzellen. Patient war 10 Monate nach der Operation noch ganz wohl.

§. 470. Analog diesen Fällen sind diejenigen von Hunter, Spence, Bottini und Pott. In Spence's Fall wog der Tumor 6 Pfund. Der Patient starb an den Folgen der Operation. Der Patient von Hunter ging an Metastasen in den Lumbaldrüsen und Omentum zu Grunde. Auch ein Fall von Oré gehört zu den umschriebenen Samenstranggeschwülsten. Der Tumor sass der Scheidenhaut auf bei intactem Hoden und Nebenhoden und hatte sich binnen 3 Monaten nach einem Trauma zu einem eigrossen Tumor entwickelt von prall-elastischer Consistenz mit weichen Stellen, die Gallertcysten enthielten.

§. 471. Etwas abweichend sind die Fälle, wie wir einen aus der Basler anatomischen Sammlung von Hoffmann beschrieben haben, und wie Bryant eine Beobachtung mitgetheilt hat. Der Fall von Hoffmann ist ein Cystosarkom, wie man wohl auch den Oré'schen Fall bezeichnen dürfte. Er steigt als wurstförmige Geschwulst vom Samenstrang in die Höhe und füllt fast das ganze Becken aus. Ebenso erstreckte sich in Bryant's Fall eine harte, cylindrische Geschwulst aus der rechten Leiste bei dem 18jährigen Patienten durch den Bauchring in's Abdomen hinein. Der grösste Theil der Unterleibshöhle war mit weichen, fleischartigen Massen erfüllt, seitlich retroperitoneal, in der Mitte intraperitoneal; das von Geschwulstmassen erfüllte Becken enthielt das zusammengedrückte leere Rectum und unter der verdrängten Blase lag eine Geschwulstmasse, die beiderseits die Urethra und das rechte Vas deferens einschloss. Es ist gar wohl möglich, dass diese Geschwülste ihren primären Anfang von den Samenblasen oder der Prostata genommen haben.

§. 472. Während bei den beschriebenen circumscripten Samenstrangsarkomen die Diagnose sich wohl ohne zu grosse Schwierigkeiten stellen lässt, so lange sich der Hode irgendwie von der Geschwulst abgrenzen lässt, und die Anamnese, welche eine rasche Entwickelung der Geschwulst ergiebt, erhältlich ist, ist die Diagnose ungleich schwieriger, sowohl bezüglich des Sitzes der Neubildung als der Natur der Anschwellung überhaupt bei der zweiten Form, nämlich den diffusen Scheidenhautsarkomen. Für diese Behauptung zeugen die zahlreichen Irrthümer, welche man bei der Diagnose begangen hat. Einen sehr interessanten Fall beschreibt A. Reverdin. Bei dem 7jährigen Kinde war zufällig ein harter, eigrosser Tumor beobachtet worden von runder Form im linken Leistencanal, mit einer Einschnürung nach unten und einer Wiederanschwellung zu einer citronengrossen Geschwulst im Scrotum; die Haut des Scrotums ausgedehnt, stark vascularisirt; Consistenz derb elastisch, undeutliche Fluctuation, eine Art Transparenz überall gleichmässig; der Hode nicht zu fühlen. Bei der Incision zeigte sich das Bild einer Hämatocele: Eine Blutgerinnsel ähnliche Schicht, welche sich mit Leichtigkeit stumpf auslösen liess, kleidete die Scheidenhauthöhle aus und wurde auch als Ablagerung in eine Hämatocele angesehen, obschon sie eine auffallend ambragelbe Farbe darbot. Die Unterlage erschien stark injicirt, blutete leicht, der Hode aber zeigte normales Volumen und Consistenz. Die Wunde gelangte nicht zur Heilung, und nach 2 Monaten zeigte sich nicht nur

ein locales Recidiv, sondern Fortsetzung der Geschwulst in's Abdomen hinein, hectisches Fieber, und nach einigen Monaten ging der Patient an den Matastasen zu Grunde. Die mikroskopische Untersuchung durch Mayer ergab ein Spindelzellsarkom mit myxomatöser Erweichung. Wir haben in gleicher Weise in der ersten Auflage auf die Fälle von Everard Home und Desgranges hingewiesen. Home, nach Curling's Mittheilung, sah einige Monate nach Castration einer Geschwulst, welche vollständig die Veränderungen einer hämorrhagischen Periorchitis darbot mit normalem Verhalten des Hodens, secundäre Geschwulst im Bauch auftreten und constatirte ebensolche im Netz, in der Leber und im Samenstrangstumpf. Desgranges beschreibt einen Fall von Hämatocele bei einem 27jährigen Mann, wo sich nach der Incision schwammige Wucherung aus der Scheidenhauthöhle erhoben, welche auf das Peritoneum übergriffen und zum Tode führten. Wir haben eines Falles von Haematocele spontanea Erwähnung gethan, nach eigener Beobachtung, welchem ein Sarcoma testis zu Grunde lag, das sich nach der Incision rasch weiter entwickelte und die Castration nöthig machte. Wahrscheinlich gehören derselben Affection zu die Fälle von Benedikt, welcher bei einem Sarkom die Scheidenhaut des Hodens einen Zoll dick fand ohne flüssigen Inhalt, den Hoden in die speckige Masse eingebettet. Freilich giebt Benedikt keine mikroskopische Untersuchung. Ferner gehört wahrscheinlich die Beobachtung von Craven hieher von einem sog. „Medullärkrebs des Zellgewebes des Scrotum", wo bei einem 45jährigen Mann die Geschwulst sich binnen 2 Monaten über beide Hoden verbreitet hatte. Letztere waren gesund geblieben. Der Patient starb einige Monate nach der Operation an Krebs innerer Organe.

§. 473. Man begreift nach dieser Schilderung, dass es nicht nur sehr nahe liegt, bei einem rasch wachsenden Scheidenhautsarkom Verwechselungen mit malignen Hoden- und Nebenhodengeschwülsten zu begehen, eine Verwechselung, die noch als der geringste Fehler bezeichnet werden muss, da sich ja die Therapie gleichbleibt, sondern dass man ganz besonders der Gefahr ausgesetzt ist, das diffuse Scheidenhautsarkom für eine Hämatocele anzusehen, nicht nur bei der klinischen Untersuchung, sondern auch noch bei und nach der Operation. Wir wollen noch einmal daran erinnern, dass es hämorrhagische Periorchiten giebt, welche secundär zu Sarkomen in Hoden und Nebenhoden hinzutreten. Wir haben dafür sowohl im Kapitel der Periorchitis haemorrhagica als der Haematocele bilocularis Belege beigebracht. Man wird es sich desshalb zur Regel machen müssen, bei jeder Hämatoceleoperation, wie ja auch bei den Hydroceleschnitten den Hoden und speciell auch den Nebenhoden auf's Genaueste zu untersuchen, um die Entwickelung von Knoten in denselben nicht zur übersehen; man wird Abweichungen in Farbe, Consistenz der Auflagerungen, Unregelmässigkeiten besonderer Art, namentlich grosse Neigung zu Blutungen von der Innenfläche der Scheidenhaut sich zur Warnung dienen lassen; aber ganz besonders wird man möglichst bald eine mikroskopische Untersuchung vorzunehmen haben, damit es einem nicht geht, wie es A. Reverdin gegangen ist, welcher es unterliess, sofort oder in kürzester Zeit zur Castration überzugehen und so noch

eine radicale Heilung möglich zu machen. Unser Fall lehrt freilich, dass selbst die mikroskopische Untersuchung noch im Stiche lassen kann. Jedenfalls sprechen alle diese Erfahrungen zu Gunsten der partiellen Excision bei Hämatocelen, da man dann eine maligne Neubildung am wenigsten leicht wird übersehen können.

§. 474. Was die Therapie anlangt, so wird in der Mehrzahl der Fälle zwischen den diffusen und den circumscripten Sarkomen kein Unterschied zu machen, sondern in beiden Fällen die Castration vorzunehmen sein, angesichts der für die Mehrzahl der Fälle so schlechten Prognose, puncto Recidive und Metastasen. Wir haben ein Kind, welches wir wegen diffusem Sarkom der Scheidenhaut castrirten, während 7 Jahren in Beobachtung, ohne dass Recidive eingetreten wären. Wir werden den Fall, da gleichzeitig Sarkomknoten im Hoden dabei waren, bei den Hodengeschwülsten verwerthen.

Anhang.

§. 475. Englisch beschreibt vom Kopfe des Nebenhodens und vom Samenstrang kleine knotenförmige Gebilde beim Neugeborenen. Er verfügt über 10 Fälle, theils einseitig, theils doppelseitig. Sie lassen sich durch die äussere Haut hindurch als frei bewegliche Geschwülste im Samenstrang oder als Anhängsel des Nebenhodenkopfes hindurchfühlen. Beide Formen zeigen eine ziemlich enge Verbindung mit dem Plexus pampiniformis. Allein die mikroskopische Untersuchung derselben ist insofern eine verschiedene, als die gestielten, höher oben am Samenstrang liegenden Geschwülste als lymphoide Wucherungen sich darstellen, lymphdrüsenähnlich. Englisch fasst dieselben als selbstständige Drüsengeschwülste auf, längs der Vena spermatica, letzterer eng anliegend. Die am Nebenhoden liegenden Geschwülste dagegen sind isolirte Ausbuchtungen der Venen mit Gerinnselbildung an der Stelle, wo die Gefässe aus dem Hoden austreten. Diese lymphoiden sowohl als phlebogenen Geschwülste haben keine klinische Bedeutung, und wir machen auf dieselbe nur aufmerksam, weil sie möglicher Weise die Grundlage von später sich entwickelnden Tumoren bilden dürften.

Neunter Abschnitt.

Circulationsstörungen des Samenstrangs.

Kapitel XLI.

Varicocele.

§. 476. Der Samenstrang[1]) ist von der Fascia Cooperi umgeben, welche als Fortsetzung der Aponeurosis des Obliquus abdominalis externus namentlich den obern Theil des Samenstrangs als bindegewebige-elastische Scheide einhüllt. Dann folgt der Cremaster externus oder Cremaster schlechtweg, wahrscheinlich schon als ein Ueberbleibsel des Gubernaculum Halleri aufzufassen, zum Theil aus Faserbündeln des Obliquus abdominalis internus sich abzweigend.

Die gemeinsame Scheidenhaut, Tunica vaginalis communis testis et funiculi, ist ein Abkömmling des Gubernaculum und hängt zusammen mit der Fascia transversa, welche so wenig wie die Aponeurosis des Obliquus externus durchbrochen, sondern ausgestülpt ist.

In dieser gemeinsamen Scheidenhaut liegen die Organe des Samenstrangs in einer bestimmten Anordnung, wesentlich aus zwei auch durch die Palpation fühlbaren Bündeln gebildet, der Gefässgruppe und der Deferensgruppe.

Die Gefässgruppe besteht aus der Arteria spermatica interna mit den zugehörigen Hauptvenen, Lymphgefässen und Nervenplexus, die Deferensgruppe enthält Vas deferens und Vasa deferentialia. Letztere liegt hinten und aussen.

In der Gefässgruppe unterscheidet Pellacani die Gruppe der Hoden-, die der Nebenhodengefässe, die Bündel glatter Muskeln (Cremaster internus) und die Paradidymis mit Flimmerepithel. Die Lymphgefässe laufen in die Peripherie der Blutgefässe. Die Paradidymis liegt unten zwischen Hoden- und Nebenhodengefässen.

Der Cremaster internus nimmt mit der Pubertät zu und lehnt sich an die Längsmuskulatur der Gefässe, wie wenn diese enorm entwickelt wäre. Diess ist auch in der Deferensgruppe für die Venen der Fall. In höherem Alter nimmt der Cremaster internus ab, das Fettgewebe zu, die Venen werden weiter.

[1]) Das Anatomische ist unter Benützung von Pellacani's (unter Waldeyer's Leitung) Untersuchungen bearbeitet.

§. 477. Die Varicocele besteht in einer abnormen Erweiterung und Verlängerung der Venen des Samenstrangs und ist anatomisch den Varicen der untern Extremitäten völlig analog. Bezüglich der Aetiologie bestehen dagegen die grössten Verschiedenheiten.

Die Affection ist ausserordentlich häufig. Diess ist namentlich durch Militärärzte bei Rekrutenaushebungen noch in der neuesten Zeit hervergehoben worden. Nach Curling wurden von 166,317 in 10 Jahren in Grossbritannien ärztlich untersuchten Rekruten 23,5 pro mille wegen Varicocele untauglich erklärt. In 70,5 pro mille der Fälle von Dienstuntauglichkeit überhaupt war Varicocele der Grund.

Von 2,165,470 französischen Rekruten, welche in 10 Jahren ausgehoben werden sollten, wurden 10,05‰ wegen Varicocele zurückgewiesen.

§. 478. Aetiologie. Die Erweiterung der Venen des Samenstrangs kann entweder zu Stande kommen, wie jede andere Venenerweiterung, durch erhöhten Blutdruck innerhalb derselben oder durch Verminderung des Widerstandes der Wand. Ein erhöhter Druck kann bedingt sein durch Vermehrung der Widerstände für den Abfluss des Blutes aus den Venen oder durch Verminderung der Widerstände für den Blutzufluss in dieselben. Eine mangelhafte Resistenz der Venenwand ist auf Erkrankung (Entzündung z. B.) derselben oder auf Erschlaffung ihrer Umgebung zurückzuführen.

Die Berücksichtigung der normalen Verhältnisse muss Aufschluss geben über die grosse Disposition dieses Theiles zur Erkrankung überhaupt, und die Erörterung der besondern Verhältnisse des Vorkommens Aufklärung verschaffen über die grössere oder geringere Bedeutung obiger Gelegenheitsursachen.

§. 479. Die normalen Circulationsverhältnisse am Hoden bieten mehrfache Besonderheiten gegenüber denjenigen anderer Organe dar. Dieselben hängen zusammen mit der Lageveränderung des Hodens aus dem Bauch in's Scrotum herunter. Keine andern Gefässe bieten bei dem geringen Kaliber eine so grosse Länge dar. Die Arteria spermatica interna entspringt in der Höhe der Nierenarterie aus der Aorta, gelegentlich auch aus jener, und die Vena spermatica interna ergiesst in gleicher Höhe ihr Blut in die Vena cava oder links regelmässig in die Nierenvene zurück. In engern Canälen ist aber der Widerstand für die Fortbewegung des Blutes grösser. Es fliesst also letzteres in den Gefässen des Hodens relativ langsam und unter geringem Druck. Auf je geringern Normaldruck aber die Gefässwände construirt sind, desto bedeutender wird der Einfluss sein, welchen Störungen desselben ausüben.

§. 480. Eine erste und wichtige derartige Störung bedingt die secretorische Thätigkeit des Hodens. Diese wird mit Unterbrechungen von verschiedener Zeitdauer vom Gehirn aus in besonders intensiver Weise angeregt (vergl. das Kap. Functionsstörungen). Ranke hat gezeigt, dass durch Reizung secretorischer Nerven wegen Erweiterung der kleinen Arterien in den Venen der Blutdruck steigt. Es fragt sich, ob diese Beobachtung auch für den Hoden zutrifft.

§. 481. Ludwig und Tomsa[1]) haben nachzuweisen gesucht, dass die arterielle Zufuhr für den Hoden dadurch regulirt ist, dass die Arteria spermatica interna die Albuginea in schräger Richtung durchbohre, um dann innerhalb derselben ihre Zweige abzugeben. Die Venen dagegen durchbohren die Albuginea direct. So komme es, dass bei erhöhter Spannung innerhalb der Albuginea (durch verstärkte Secretion) der arterielle Zufluss vermindert, der venöse Abfluss offen erhalten werde. Ich kann diese Anschauung nicht bestätigen.

§. 482. Die Arteria spermatica interna verläuft, ohne grössere Zweige abzugeben, bis an den Hoden herunter, geht unter der Serosa auf dessen medialer und hinterer Seite bis mehr weniger gegen den untern Pol herab, um schräg die Albuginea zu durchbohren und sich dann auf der Innenfläche der Albuginea in ihre Zweige aufzulösen, die sich in den Septa testis zwischen die Hodenläppchen einsenken. Hier sammeln sich die kleinen Venenstämmchen, gelangen an die Innenfläche der Albuginea, verlaufen an dieser gegen das Rete hin, durchbohren sie aber nur zum Theil, um an ihrer Aussenfläche zu derselben Stelle zu verlaufen. Ein guter Theil der Venen sammelt sich innerhalb der Hodensubstanz zu Stämmchen, welche gerade gegen das Rete zu verlaufen und im Bereich desselben durch die Albuginea durchtreten.

In andern Präparaten theilt sich die Arteria spermatica interna 6—10 cm oberhalb des Hodens in 2 Zweige, von welchen der eine nach der gewöhnlichen Stelle hinläuft, der andere schon weiter oben die Albuginea im Bereich des Rete ganz gerade durchbohrt, um sich an der Peripherie in seine Zweige aufzulösen.

§. 483. Es ist demnach wohl unzweifelhaft, dass im Zustande vermehrter Secretion und erhöhten Druckes innerhalb der Albugineakapsel auch die Eintrittsstelle der Arterie oft zum Klaffen gebracht und nicht comprimirt wird. Wäre aber wirklich die Lage der arteriellen Zweige an der Innenfläche und das schiefe Durchtreten durch die Albuginea ein Beweis für die Compression derselben bei Ausdehnung des Hodenparenchyms, so müssten auch viele Venen comprimirt, überhaupt zur Zeit der stärksten Thätigkeit der geringste Blutgehalt vorhanden sein. Diess widerspricht allen Beobachtungen. Man kann im Gegentheil die Behauptung aufstellen, dass gerade die Spannung der Basen der Septa und der Albuginea die arteriellen Gefässwände zum Klaffen bringt und einen stärkern Blutzufluss möglich macht.

§. 484. Vor Kurzem hatten wir Gelegenheit, diese Thatsache klinisch zu verificiren. Herr D., Italiener, leidet an einer Varicocele mit multiplen Venenconvoluten. Dieselbe nimmt den obern, vordern Umfang des sonst normalen Hodens ein und erstreckt sich weit nach dem Samenstrang hinauf; sie entleert sich leicht und füllt sich sofort wieder. Während nun Patient im Gewöhnlichen keine Beschwerde von derselben hat, schwillt das Convolut bei geschlechtlicher Erregung

[1]) Ludwig und Tomsa, Wiener Sitzungsber. 1862. Bd. LVI. S. 221.

auf das Doppelte an und erregt bei stärkster Spannung lebhafte Schmerzen. Dieselben dauern bei Nichtbefriedigung 4—5 Stunden an. Patient war einmal, als bei lebhaftem Bedürfniss seine Frau ihm den Genuss versagte, genöthigt, ein warmes Bad zu nehmen; ein anderes Mal, als ihm dasselbe im Eisenbahnwaggon passirte, konnte er vor Schmerzen fast nicht aussteigen.

§. 485. Es war nöthig, weitläufig die Einwirkung der vermehrten Thätigkeit auf den Blutdruck in den Venen des Samenstrangs auseinanderzusetzen, weil diese Thatsache erklärt, warum die Varicocele im Gegensatz zu andern Varicen fast ausschliesslich im jugendlichen Alter und zur Zeit der höchsten Potenz beobachtet wird. Dieses Vorkommen in der Pubertätszeit kann jeder Chirurg mit Leichtigkeit, selbst an einem kleinern Material controlliren.

In 95 Fällen von Landouzy[1]) und Curling, 29 von Hélot[2]) und 12 von B. v. Langenbeck[3]), also 136 Fällen, wurde die Varicocele beobachtet im Alter von 15—25 Jahren in 54,9 %, darüber und zwar fast ausschliesslich vom 26.—35. Jahr in 26 %, vorher in 18,4 %. Nélaton[4]) sah bei Zöglingen der Militärschulen unter 50 Individuen 1—2 Varicocelen, dagegen fand er in Bicêtre bei 5000 Greisen kaum einen Fall.

Es ist also der intercurrent vermehrte hydrodynamische Druck in den Venen des Samenstrangs, welcher den ersten Anstoss zu varicöser Ausdehnung giebt.

§. 486. Ist einmal eine Erweiterung auch geringen Grades gegeben, so tragen zahlreiche Momente zur Vermehrung desselben bei. Ausser dem Alter ist ganz hauptsächlich auffällig das vorwiegende Ergriffensein der linken Seite. Es ist ganz leicht, diess selbst bei kleinen Statistiken zu verificiren. Curling fand unter 5639 mit Varicocele behafteten Rekruten die Affection in 86,5 % der Fälle links, in 6,1 % rechts, in 7,4 % beidseitig, in letzterem Falle meist links stärker.

§. 487. Worauf beruht dieser Vorzug der linken Seite? Der Vergleich der Gefässverhältnisse links und rechts ergiebt, dass einmal die Vena spermatica sinistra regelmässig in die Vena renalis, statt in die Vena cava sich ergiesst, und zwar mündet sie hier in ziemlich rechtem Winkel ein, während die Einmündung rechts in die Vena cava in spitzem Winkel geschieht. Es ist ohne Weiteres zuzugeben, dass der etwas höhere Druck in der Vena renalis als in der Cava und die Kreuzung der Stromesrichtung links eine vorhandene Stauung in der Vena spermatica vermehren kann. R. Dwight betont die Begünstigung der linksseitigen Dilatation auch der Vena ovarica beim Weibe durch Einmündung derselben in die linke Vena renalis und theilt einen exquisiten Fall von weiblicher Varicocele mit.

---

[1]) Landouzy, Du varicocele. Paris 1838.
[2]) Hélot, Arch. gén. Sept. 1844.
[3]) Langenbeck, laut gütigst mitgetheilten Krankengeschichten.
[4]) Nélaton, Gaz. d. hôp. 1858. Nr. 88.

Ein weiterer Unterschied zwischen beiden Seiten liegt darin, dass über die Samengefässe der linken Seite die Flexura sigmoidea des Darms sich hinüberzieht. Ohnehin steht im Bauch die Aussenfläche der Vena spermatica interna unter dem intraabdominalen Druck (= 30 cm Wasser) in aufrechter Stellung nach Hegar.

§. 488. Es kommt endlich dem linken Hoden noch als Besonderheit hinzu, dass er gewöhnlich tiefer herabhängt als der rechte. Diess hat zunächst die wichtige Folge, dass der hydrostatische Druck in dem Plexus venosus der linken Seite grösser ist als rechts. Die Samenvenen sind allerdings keineswegs klappenlos, bestehen aber aus einem Geflecht von Zweigen, welche gegen den Hoden zu sehr zahlreich sind und reichlich unter einander communiciren.

Dazu kommt noch, dass bei dem mit der grössern Länge zusammenhängenden grössern Gewicht des linken Samenstrangs, Erschlaffung des Cremaster und der Tunica dartos leichter Knickungen der Gefässe im Verlaufe des Leistencanals, am innern und äussern Ring veranlasst.

Welche Bedeutung der hydrostatische Druck hat, zeigt die sofortige Abnahme der Spannung beim Niederliegen des Patienten.

§. 489. Gegenüber dem bloss intercurrent wirkenden hydrodynamischen Druck bestätigt nun gleichsam der hydrostatische Druck die durch jenen herbeigeführte Erweiterung der Venen. Dem continuirlichen Drucke widersteht weder die Gefässwand selber, noch die Fasern von Bindegewebe und glatten Muskelfasern, welche das Gefässbündel umkreisen (Ludwig und Tomsa), noch die übrigen Hüllen des Samenstrangs und der Cremaster. Der hydrostatische Druck kommt nur in aufrechter Stellung wesentlich in Betracht. Daher sind Leute, welche viel stehen (nach Curling sind Polizeidiener und Wirthe oft befallen), der Varicocele mehr ausgesetzt. Auch lange Individuen sind mehr befallen wegen der längern Blutsäule in den Samenstrangvenen.

§. 490. Der hydrostatische Druck spielt auch für die Varicen der untern Extremität, wie wohl bekannt, eine grosse Rolle. Der Hauptunterschied in der Aetiologie besteht also in der Verschiedenheit des ersten Anstosses zur Venendilatation. Desshalb ist auch die Combination von Varicocele mit Varicen anderer Stellen eine recht seltene. Sistach[1]) hat unter 38 Fällen bloss 5 Mal Combination von Varicen des Samenstrangs und der untern Extremitäten gesehen. Landouzy konnte keine Beziehung von Varicocele und Hämorrhoiden herausfinden (s. Curling).

§. 491. Damit ist aber doch nicht gesagt, dass nicht gelegentlich auch ähnliche Momente bei der Aetiologie eine Rolle spielen können, wie bei den übrigen Varicen. Bei diesen kommen wesentlich wiederholte Stauungen in den Venen, wodurch die Geschwindigkeit des Blutes in Druck auf die Innenwand verwandelt wird, und zweitens alle Momente in Betracht, welche den Widerstand der Gefässwand verringern.

[1]) Sistach, Etude sur les varicocèles et les varices. Gaz. méd. de Paris 1863.

In ersterer Hinsicht ist bereits erwähnt, dass Kothstauungen einen Einfluss üben auf Entstehung von Varicocelen; dasselbe ist von heftigen und wiederholten Anstrengungen der Bauchpresse zu sagen. Geschwülste in der Leiste und Hernien geben gelegentlich Anlass zu fraglichem Leiden.

Auch die angeborene Disposition spielt eine nicht unbedeutende Rolle, sie ist sogar nach mehreren Autoren ein Hauptmoment. Guyot, Landouzy und Billroth legen ein Hauptgewicht auf dieselbe. Sie kann einerseits in einer grossen Schlaffheit des Scrotum und mangelhafter Action des Cremaster bestehen, wie sie schon in jüngern Jahren oft auffallend ist, und wie sie in heisser Jahreszeit, warmen Climaten und auch bei anämischen Individuen eine Rolle spielt. Oder es kann eine abnorme Dünnheit der Venenwände im Spiele sein. Verwandt mit dieser Veränderung ist die Bedeutung von namentlich infectiösen Erkrankungen. In unserem Falle ist mehrfach Typhus der Entwickelung der Varicocele vorausgegangen oder überhaupt langes Liegen. Es ist bekannt, dass nach derartigen Schädlichkeiten auch varicöse Erweiterungen der Venen an der untern Extremität häufig vorkommen oder wenigstens Verschlimmerungen derselben.

§. 492. Die Varicocele kann ziemlich rasch eintreten nach einmaliger heftiger Anstrengung. Curling beobachtete sie nach heftiger Anstrengung der Bauchpresse; bei einem unserer Patienten trat sie im 15. Jahre unter lebhaften Schmerzen in der Leiste bei heftigem Erbrechen in Folge eines Brechmittels ein. Ein 23jähriger Mann bekam nach dem ersten Coitus zugleich mit einem Tripper eine Varicocele. Ausserdem sind es heftige Zerrungen des Samenstrangs (bei einem Falle von Langenbeck durch Herabspringen), welche acute Entstehung veranlassen, oder endlich Quetschungen (Fälle von Pott und Langenbeck). Heftige Rücken- oder Kreuzschmerzen können diese rasche Entwickelung begleiten, und es ist fraglich, wie weit entzündliche Veränderungen hiebei eine Rolle spielen.

§. 493. Pathologische Anatomie. Der Bau der ektatischen Venen stimmt mit dem von den übrigen Varicen her bekannten überein[1]). Man findet die Venen des Plexus venosus spermaticus colossal erweitert, in Form von Schlingen verlängert, ihre Wand verdickt. Professor Langhans fand in unsern Fällen vorzüglich die Adventitia verdickt, auch unregelmässige Verdickungen der Intima. Nach Nebler sind Adventitia und Intima anfänglich verdickt, die Muscularis verdünnt; erstere werden später ebenfalls dünner. Die Veränderung reicht vom Hoden bis zum hintern Leistenring, selten drüber hinaus und nimmt im Leistencanal schon erheblich ab. Am stärksten ist sie gewöhnlich unmittelbar am Hoden.

§. 494. Beim Durchschnitt des Hodens zeigt sich in dem Parenchym desselben und an der Innenfläche der Albuginea, sowie unter der Serosa Erweiterung und Schlängelung kleiner Venen. Vom Hoden

[1]) Vergl. O. Weber in diesem Handbuch und Soboroff, Virch. Arch. Bd. LIV.

gehen 2 Hauptbündel ab, das eine in der Gegend des Rete testis, das andere am untern Pol des Hodens. Jenes erscheint beim Sagittalschnitt durch den Hoden wie der Durchschnitt eines cavernösen Tumors zwischen Caput epididymidis und obern hintern Pol des Hodens, letzteres

Fig. 55.

Fig. 54 illustrirt das Verhalten der Venen bei einer hochgradigen Varicocele nach Präp. 24, 37 der Sammlung in Giessen. Der linke Hode ist unten, über denselben der Nebenhode, mit dem Kopfe nach vorne (in der Zeichnung nach links) gewendet. Die Abbildung entspricht ganz der Schilderung im Text. Der Strang nach links, im obern Theil, ist das von einer Vene begleitete Vas deferens.

ist analog von der Cauda des Nebenhodens bedeckt. Beide Bündel treten an der medialen Seite des Nebenhodens zu Tage. Das obere ist das stärkere. Sie vereinigen sich durch zahlreiche, stark geschlängelte Queräste in einer dem Verlaufe des Nebenhodens parallelen Richtung vielfach, und es entsteht so ein massiges Venenconvolut, welches auf den Hoden drückt, so dass er genöthigt ist, eine horizontale

Stellung mit dem obern Pole vorwärts, wie bei Spermatocele einzunehmen.

Nicaise erwähnt nach Perrier, dass die Varicen bloss die Venae spermaticae betreffen, welche in die Cava inferior, resp. links in die Vena renalis eintreten, dagegen gar nicht oder wenig die Venae funiculares, welche in die Vena cruralis oder Iliaca externa einmünden.

§. 495. Aufwärts nimmt die Zahl der Venen allmählig ab. Die Zahl der Venen, aus denen sich die Varicocele zusammensetzt, ist viel weniger zahlreich, als man auf den ersten Blick glauben sollte. Es

Fig. 56.

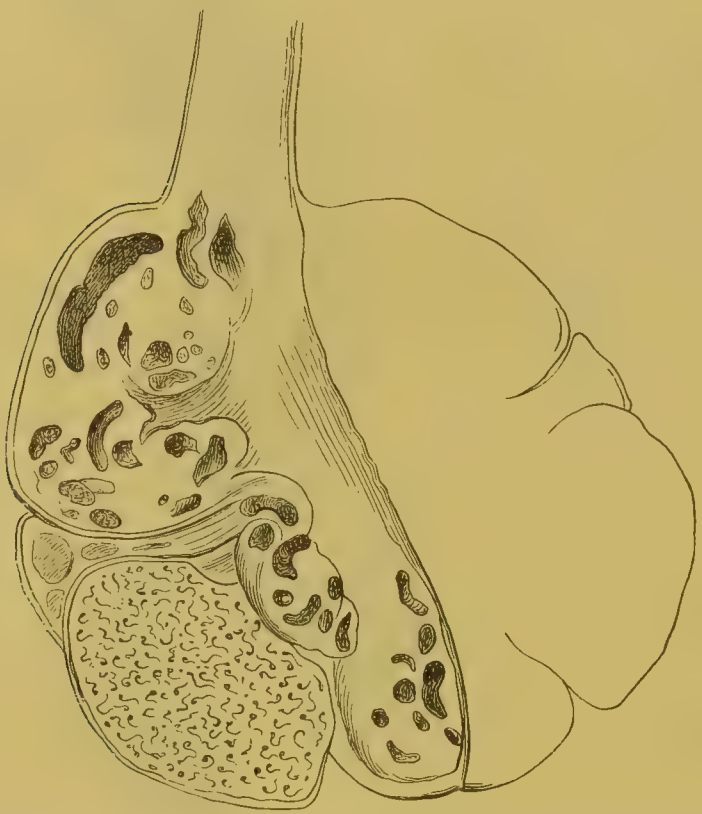

Präp. 24. 36 der Sammlung in Giessen. Erhärtete Varicocele sammt Hoden und Nebenhoden sagittal durchschnitten. Links unten der Hode, etwas verkleinert und deform. Nach oben der Samenstrang. Ueber und hinter dem Hoden die klaffenden Venenlumina.

handelt sich vielmehr um gewaltige Schlängelungen weniger Hauptstämme. Ein Hauptbündel vielfach communicirender Zweige ist mit der Arteria spermatica interna durch Bindegewebe zusammengehalten. Ein sehr weiter Stamm behält einen etwas selbstständigeren Verlauf. Derselbe lässt sich an der Hinterfläche des Hodens bis zur Cauda abwärts verfolgen. Endlich ist das Vas deferens von einer dilatirten Vene begleitet. Das Vas deferens mit seinen Venae collaterales lässt sich vom übrigen Gefässbündel leicht abscheiden. Der Musculus cremaster ist nach Lewin (loc. cit.) bei hochgradigen Fällen fettig degenerirt.

§. 496. Ein nicht seltenes Vorkommen sind Thrombosen und Phlebolithen. Ein Präparat von ausgedehnter Thrombose bei Varices des Samenstrangs besitzt die pathologisch-anatomische Sammlung in Göttingen.

Die Phlebolithen stellen hier wie anderwärts glatte, meist ovale oder längliche Körper dar von Stecknadelknopf- bis über Erbsengrösse, oft ausserordentlich zahlreich.

Fig. 57.

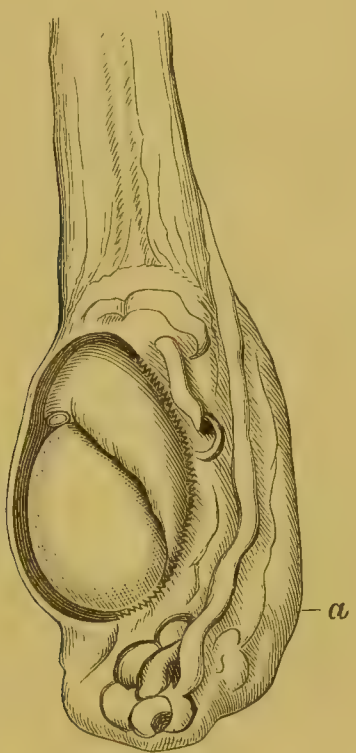

Präp. G. 1. f. 1 der Göttinger Sammlung, Varicocele mit Thrombosen. Nach links Hode und Nebenhode mit der dunkel gehaltenen Spalte des Cavum vaginale. Oben der verdickte Samenstrang, welcher sich bis über das untere Ende des Hodens an dessen Hinterfläche herabzieht. Bei a ist die Umbiegungsstelle des Vas deferens. Man sieht sehr deutlich die Windungen der thrombirten Venen, welche ein festes Paket darstellen, das namentlich am untern Ende grosse Aehnlichkeit mit einer Verhärtung des Nebenhodens selber hat. Die Strichelung entspricht der Umschlagstelle der Tunica vaginalis.

In einem Präparate der Freiburger Sammlung i. B. sind dieselben gelblich-braun, mit dem Messer mühsam zu schneiden, concentrisch geschichtet und bestehen aus structurlosen, körnig-kalkigen Massen. Sie liegen in rosenkranzförmig dilatirten Stellen der Venen, deren Wand glatt, aber verdickt ist.

In diesen, wie in einem ähnlichen Präparate der Heidelberger Sammlung ist die Varicocele gerade gar nicht besonders hochgradig, Hoden und Nebenhoden normal.

§. 497. Symptome. Ebenso wie die grosse Mehrzahl der Varicen auf der untern Extremität wenig oder keine Beschwerden macht, ebenso sind auch viele Individuen mit Varicocele behaftet,

ohne eine Ahnung davon zu haben. Die letztere wird meistens ganz zufällig, z. B. bei Rekrutenaushebungen entdeckt.

Nicht selten ist es der Fall, dass die Patienten nichts von ihrem Leiden wahrnehmen bei gewöhnlicher Beschäftigung und in kühlerer Jahreszeit, dagegen Beschwerden haben im Sommer, nach langen Märschen und körperlichen Anstrengungen anderer Art.

Die Mehrzahl der Patienten, welche den Arzt aufsucht, thut es immerhin wegen eingetretener Beschwerden. Diese sind sehr verschiedenartig: entweder ist es Brennen am Scrotum, namentlich wenn auch hier die Venen ektatisch sind, mit vermehrter Schweissabsonderung und den Folgen derselben, namentlich zur Sommerszeit; oder es sind eigentliche Schmerzen.

Beck hat gezeigt, dass bei Hemmung des Blutrückflusses die peristaltischen Bewegungen des Scrotum abnehmen. Bedenkt man dazu die, höhere Grade begleitende, Verfettung des Cremaster, welcher den Hoden zu tragen hat, so ist erklärlich, wenn der bekannte Leistenschmerz auftritt, mit seinen Ausstrahlungen nach der Lende, dem Oberschenkel bis in's Knie. Der Hode hängt weiter hinunter und durch die Menge Blut, welches die Venen erfüllt, ist das Gewicht desselben (resp. des Samenstrangs) in analoger Weise, wie bei einer Anschwellung des Hodens vermehrt.

§. 498. Ausser über Schmerzen in der Leiste, über welche übrigens meist bloss beim Stehen oder Anstrengungen geklagt wird, und die im Liegen verschwinden, klagen andere Patienten über Bauchschmerzen, Magenschmerzen, öfter Schmerzen nach der Lendengegend zu. Diese Schmerzen können einen intensiven Grad erreichen; ganz besonders intensiv sind sie bei rascher Ausbildung des Leidens. Gelegentlich haben sie den Character neuralgischer Anfälle. Aber auch wo dieselben nicht sehr intensiv sind, ist das beständige Gefühl des Ziehens im Verlauf des Samenstranges und das Gefühl der Völle im Scrotum dem Patienten oft in hohem Masse lästig. Dass hier die Varicen mehr und intensivere Schmerzen machen, selber wo sie nicht entzündet sind, als an der untern Extremität, rührt davon her, dass sie in eine relativ stramme Hülle eingeschlossen, in der Nähe von Nerven verlaufen, welche durch sie gezerrt werden, analog wie racemöse Angiome an den Extremitäten, sobald sie Nervenstämmen entlang gehen, sehr schmerzhaft sind.

§. 499. Ein weiteres Symptom der Varicocele sind Störungen der Geschlechtsfunctionen. Sehr gewöhnlich ist es, dass bestehende Beschwerden durch geschlechtliche Erregungen vermehrt werden. Namentlich häufige Aufregung ohne Befriedigung vermehrt die Beschwerden, während bei regelmässiger und seltener Ausübung ehelicher Pflichten dieselben eher abnehmen. Es ist desshalb eine bekannte Sache (Baum und Socin theilten mir mehrfache Beobachtungen mit), dass öfter durch Verheirathung die Varicocele geheilt wird, freilich zunächst nur in dem Sinne einer Beseitigung der subjectiven Symptome.

Einzelne Patienten leiden an häufigen Pollutionen, andere klagen über Druck im Hoden und Abnahme des Geschlechtstriebes. Und

dass alle diese Beschwerden wirklich von der Varicocele abhängen, zeigt das auch von uns mehrfach constatirte Verschwinden derselben nach glücklicher Operation. Die Abnahme des Geschlechtstriebs mag zum Theil als eine Art von Schmerzlähmung aufzufassen sein, wie mir einer der Patienten klagte, er könne überhaupt keine kräftige Anstrengung mehr ausführen, weil er sofort Schmerzen in der Leiste bekomme. Mit der Hebung der Schmerzen tritt auch Besserung der Geschlechtsfunctionen ein.

§. 500. Diagnose. Der Krampfaderbruch giebt ein characteristisches Bild: Das Scrotum, meist linkerseits, erscheint verlängert und ist von einer oft erheblichen, im untern Theile bis kinderfaustgrossen Geschwulst eingenommen. Dieselbe zeigt sich schon bei der Inspection von unregelmässigen Contouren, nimmt meist nach der Leiste hin bedeutend ab. In einzelnen Fällen schimmern die Venen durch die gedehnte und verdünnte Haut bläulich durch. Die bläuliche Farbe der Venen wird oft erst durch Anspannung des Scrotums deutlich gemacht.

Auch die Scrotalhaut selber zeigt hie und da ausgedehnte Venen, ein Zustand, welchen man früher als Varicocele von der Erweiterung der Venen im Samenstrang, Cirsocele, unterschied.

Selbst am Penis, auf dem Rücken desselben und auf der Corona glandis sind gelegentlich Venenektasien zu sehen.

§. 501. Die Palpation lässt in der Geschwulst stets den normalen oder verkleinerten Hoden mit Nebenhoden herausfinden und isoliren. Derselbe liegt gewöhnlich am untern Ende der Geschwulst und hat eine mehr weniger horizontale Lage eingenommen (vergl. Fig. 55). In einzelnen Fällen ist er durch das Venenconvolut kappenförmig verdeckt, oder ragt letzteres sogar weit über den Hoden herunter.

Nicht gerade selten ist der Hode druckempfindlicher als derjenige der andern Seite.

§. 502. Der erste Griff lässt gewöhnlich die Diagnose stellen. Man fühlt nicht nur die wurmartigen, rundlichen, auf und abwärts gehenden Schlingen der ektatischen Venen, sondern bei leichtem Druck verschwindet der Inhalt derselben unter dem Finger, ohne dass man weiss, wohin er gelangt, und es bleibt nur noch die derbe Venenwand fühlbar. An verschiedenen Stellen bekommt man das nämliche Gefühl.

Nicht ohne Bedeutung ist ferner der Umstand, dass in der Geschwulst das Vas deferens deutlich fühlbar und isolirbar bleibt.

Man darf nicht nur auf Reponibilität des Inhalts untersuchen im Stehen oder Sitzen, sondern es ist als ein kapitales Zeichen für die Diagnose zu betrachten, dass die Varicocelegeschwulst beim Niederliegen des Patienten entweder verschwindet oder wenigstens sehr erheblich sich verkleinert, und dass man nicht sieht, wie sie zurückgeht, oder wo sie hingekommen ist.

§. 503. Man sollte glauben, dass eine Verwechselung mit andern Zuständen kaum möglich wäre, und doch lehrt die Erfahrung, dass Irrthümer häufig sind. Am öftesten schwankt die Differentialdiagnose

gegenüber Hernien. Namentlich in den nicht seltenen Fällen, wo beim Husten ein starker Impuls vorhanden ist, ist es begreiflich, dass man bei grösserer und hochgradiger Dilatation einzelner Venen an einen Bruch denkt. Hier giebt schon das Alter einen Anhaltspunkt, da Varicocele bei Kindern und ältern Leuten fast gar nicht vorkommt. Das Vas deferens ist im Bereich einer Hernie nicht so deutlich zu fühlen. Wichtig für die Beurtheilung ist der Unterschied eines starken und schwachen Drückens auf den Leistenring, nachdem man den Inhalt der Geschwulst reponirt hat. Bei starkem Druck füllt sich auch eine Varicocele nicht wieder, auch beim Aufstehen oder Anstrengungen der Bauchpresse; bei leichtem Druck dagegen füllt sie sich so an, dass der palpirende Finger nichts durch den Leistencanal hindurchschlüpfen fühlt. Freilich ist nicht zu vergessen, dass man bei Erweiterungen des Leistenrings hie und da ein grösseres Convolut auch in toto reponiren zu können den Eindruck bekommt.

§. 504. Gewöhnlich ist bei der Varicocele der vordere Leistenring nicht erheblich erweitert; doch kommt diess auch vor, wenn dieselbe weit hinaufreicht, dann kann auch gelegentlich ein Venenpaket in toto vorfallen und reponirbar sein und so die Diagnose schwieriger werden. Netzklumpen geben ein sehr analoges Gefühl wie zahlreiche verdickte Venenwände, und es ist dann nur die Beweglichkeit und der Nachweis einer veränderbaren Füllung massgebend.

Lipome des Samenstrangs, namentlich die diffusen noch zum Theil in der Tunica vaginalis communis eingeschlossenen, sind ebenfalls nicht leicht zu unterscheiden, zumal auch sie einem gewissen Wechsel der Grösse unterliegen. Aehnlich ist es mit der Hydrocele multilocularis funiculi. Doch ist hier die Art der Entleerbarkeit eine andere, viel beschränktere.

§. 505. Eine gewisse Aehnlichkeit hat die Hydrocele communicans, insoferne als sehr leichte Reponibilität besteht und der Inhalt sich ohne Anstrengung und ohne das Gefühl eines durch den Leistenring schlüpfenden Körpers wieder reproducirt. Die Gleichmässigkeit der Form bei Hydrocele, die Transparenz und die Dauer der Affection sind zur Differentialdiagnose genügende Anhaltspunkte.

Nur beiläufig erwähnen wir noch mit Hinweisung auf Fig. 55 und 56 die Möglichkeit einer Verwechselung mit Epididymitis, wenn Thrombose und Entzündung einer Varicocele eintritt.

§. 506. Prognose. Es ist Regel, dass die Varicocele sich spontan zurückbildet. Diess geht schon aus der Seltenheit ihrer Erscheinung bei Greisen gegenüber der Häufigkeit bei jüngern Individuen hervor. Die Rückbildung tritt entweder schon mit der Regulirung (durch Verheirathung) oder mit Abnahme der Geschlechtsthätigkeit ein.

In Fällen acuter Entstehung hat man auch eine raschere Rückbildung beobachtet.

§. 507. Allein die Varicocele hat doch während der Dauer ihres Bestehens ausser der subjectiven Unannehmlichkeiten einige sehr er-

wähnenswerthe Bedenken. Vor nicht langer Zeit wurde ich von einem Patienten mit Varicocele wegen Abnahme der geschlechtlichen Fähigkeiten consultirt und hier wie in vielen andern Fällen konnte eine Atrophie des Hodens nachgewiesen werden. Es ist etwas Häufiges, dass der Hode der kranken Seite kleiner ist, als derjenige der gesunden. In einzelnen Fällen aber — wie schon A. G. Richter hervorgehoben hat — ist die Atrophie eine hochgradige.

Dass auch ohne derartige Atrophie Störungen der Geschlechtsfunctionen vorkommen, ist bei dem Lipom beschrieben.

§. 508. Es ist nicht schwer, für das Auftreten derselben eine Erklärung zu finden. Ludwig und Tomsa haben gezeigt, dass Plexus venosus des Samenstrangs, der dadurch klaffend erhalten wird, dass die Venen sich zum Theil in die zahlreichen Windungen der Arteria spermatica interna hineinlegen. In Anbetracht dessen sind auch die Contractionen des Cremaster dem venösen Rückflusse förderlich. Fallen nun letztere weg und werden durch das Tieferhängen des Hodens die Windungen der Arterie zum Theil ausgeglichen, so werden die Widerstände für den Rücklauf des Blutes um ein bedeutendes vermehrt. Denselben Einfluss hat die Verlängerung und Schlingenbildung der Venen und ganz besonders der bedeutend vermehrte hydrostatische Druck, welcher sich durch die Albuginea hindurch bis auf die Venen des Hodenparenchyms fortsetzt. Diese erhebliche Vermehrung der Widerstände bedingt eine hochgradige Verlangsamung der Circulation, mangelhafte Ernährung und nekrobiotische Vorgänge im Sinne von Verfettung der Zellen mit Schrumpfung des Bindegewebes.

Nach den Experimenten von Buchwald und Litten wird von Kaninchen und Hunden die Unterbindung der einen Nierenvene Wochen lang ertragen. Die Folge derselben ist Stauung und Schwellung des Organs, Oedem, Hämorrhagie und Verfettung der Epithelien, besonders der Marksubstanz. Diese Erscheinungen sind bis zum sechsten Tag mit Volumenzunahme verbunden. Von da ab tritt Verkleinerung ein unter ausgiebigem Zerfall zahlreicher Harncanälchen. Entzündungs- und Wucherungsvorgänge finden nicht statt.

§. 509. Eigentliche Gefahren erwachsen dem Träger einer Varicocele nur aus Thrombose und Phlebitis. Escallier[1]) beschreibt 2 Beobachtungen von Entzündung ausgedehnter Varicen des Samenstrangs, welche sich bis zur Niere erstreckten und durch Uebergang in Eiterung binnen wenigen Tagen zum Tode führten.

Vallin sah doppelseitige Thrombose und eiterige Phlebitis der Samenstrangvenen unter hohem Fieber, Schmerzen, Erbrechen und Schwellung des Scrotum verlaufen und nach 4 Tagen zum Tode führen. Auch Volkmann beschreibt einen Fall von ausgedehnter Thrombose des Plexus pampiniformis mit secundärer, spontaner Hodengangrän. Wir werden auf denselben bei Besprechung des Hodeninfarctes zurückkommen.

---

[1]) Escallier, Mém. de la soc. chir. Paris. Bd. II. 1849 u. 50.

§. 510. Therapie. Die sehr zahlreichen Behandlungsmethoden, welche gegen die Varicocele in Anwendung gekommen sind, zeugen ebensowohl von der Häufigkeit des Leidens und von der Mangelhaftigkeit der Therapie, als gleichsam von dem bösen Gewissen der Chirurgen, welche fühlten, dass viele ihrer Mittel gefährlicher seien als die Krankheit.

Die blosse Diagnose: Varicocele berechtigt angesichts der Regelmässigkeit ihrer spontanen Rückbildung zunächst nur zu einer prophylaktischen (causalen) Behandlung. Indication zu eingreifender (operativer) Therapie giebt nur ein höherer Grad subjectiver Beschwerden, die Atrophie des Hodens, wie sie bei höhern Entwickelungsstufen des Leidens vorkommt, und die damit zusammenhängende Abnahme der Zeugungsfähigkeit. Aus Furcht vor der ausnahmsweise beobachteten Thrombose und Phlebitis zu operiren ist nicht gerechtfertigt, da die Operationen gerade zu dieser vorzüglich führen.

Dass man durch die Operation im Stande ist, alle subjectiven Beschwerden und auch die Störungen der Geschlechtsfunction zu beseitigen, das habe ich durch vielfache diessbezügliche Mittheilungen meiner Operirten nach verschiedener Zeit mit Sicherheit feststellen können.

§. 511. 1. Prophylaktische und causale Behandlung. Wir brauchen hier nur auf die Besprechung der Aetiologie zurückzuweisen. Wie bei Varicen anderswo, hat man von der Dilatation des rechten Ventrikels hinweg alle Momente, welche eine Stauung des Blutes in der Vena cava und den Venae spermaticae veranlassen möchten, zu berücksichtigen, Anämie, Auftreibung der Därme und Kothstauung, Hindernisse im Leistencanal zu beseitigen.

Geschlechtliche Erregungen sind strengstens zu meiden und vollständige Enthaltsamkeit von jedem Anlasse dazu, bei Verheiratheten seltene Ausübung des Coitus in regelmässigen Pausen zu empfehlen.

§. 512. Nach Beseitigung direct veranlassender Einflüsse ist das Hauptaugenmerk denjenigen Umständen zuzuwenden, welche die einmal gegebene Dilatation der Venen aufrecht halten und vermehren. Hieher gehört der relativ verminderte Widerstand der Gefässwand und Umgebung und der verstärkte hydrostatische Druck.

Musser hat gegen Varicen der untern Extremitäten und varicöse Geschwüre das flüssige Extract von Hamamelis virginica, theelöffelweise 3—4 Mal täglich innerlich zu nehmen sehr empfohlen. Er erzielte in einigen Wochen Heilungen. Für Varicocele ist dasselbe Präparat von Ringer und Philipps empfohlen worden.

Beiden Umständen tragen die Methoden Rechnung, welche durch Verkürzung des Scrotum den Hoden zu heben suchen. Ein kräftiges Mittel, welches diesen Zweck durch Anregung der Contractionen der Tunica dartos erreicht, sind kalte Waschungen und kalte Douchen und die Inductionselectricität.

§. 513. In gleichem Sinne wirkt das Tragen eines gut anliegenden, zur Vermeidung der Wärme möglichst locker gewirkten Suspensorium.

Statt des Suspensorium hat Wormald[1]) angegeben, man solle den untern Theil des Scrotum durch einen 3 cm weiten Ring von Silberdraht durchziehen und diesen Ring dann zusammendrücken. Curling findet nach seiner Erfahrung, dass die Patienten in der Regel dem Suspensorium den Vorzug geben.

Dagegen erklärt Nélaton[2]) den Kautschukring von Richard, welcher nach Heraufschieben des Hodens um das Scrotum gelegt wird, für das beste Mittel zur Verhütung der Beschwerden.

§. 514. Die radicalste Verkürzung des Scrotums erzielt man durch die von A. Cooper eingeführte Excision eines Stückes Scrotalhaut. Cooper giebt auch an, 5 Patienten so geheilt zu haben. Little[3]) empfiehlt die Methode; dieselbe sei seit 15 Jahren im New-York-Hospital fast ausschliesslich angewendet worden. Allein die Mittheilung von Curling, dass er einige der von Cooper operirten Patienten mit Recidiv in Behandlung bekommen habe, entscheidet wohl definitiv gegen dieselbe.

Horteloup fasst mit einer eigenen Klammer eine gehörige Scrotalfalte, aber zugleich das den Hoden nach unten überragende Paket dilatirter Venen, schneidet letzteres sammt der Haut mit einem Messerschnitt ab und legt bei noch liegender Klammer ohne Blutverlust sofort eine Doppelnaht an. Dr. Roux in Lausanne rühmt die Methode als eine sehr erfolgreiche.

§. 515. Gute Erfolge bei Behandlung der Varicocele hat man in neuerer Zeit mittelst derjenigen Methoden erzielt, welche den hydrostatischen Druck berücksichtigen. Auch für die Varicen der untern Extremität verschaffen sich dieselben beiläufig mehr und mehr Eingang (Ravoth).

Der hydrostatische Druck muss schon in dem Sinn berücksichtigt werden, dass man die Patienten auf die Nachtheile langen Stehens und Gehens aufmerksam macht. Der Gedanke aber an eine directe Verringerung desselben ist bereits von Key (Curling) geäussert worden. Derselbe suchte den extraabdominalen Theil des Samenstrangs von dem Drucke der intraabdominalen Blutsäule zu entlasten durch Druck auf den Leistencanal. Dass ihm diess nicht gelang, ist leicht zu erklären. Zwar hat nach Reichert schon 1754 Heuermann eine Heilung mittelst dieses Verfahrens erreicht.

§. 516. Nach hydrostatischen Gesetzen ist der Druck, welchen eine in einem Gefäss befindliche Flüssigkeit auf den Boden desselben ausübt, unabhängig von der Form des Gefässes und dem Flächenraum des Bodens. Wenn daher durch einen Druck im Verlauf des Samenstrangs ein Zweig des Plexus spermaticus, welcher mit andern ober- und unterhalb communicirt, unvollständig zusammengedrückt wird, so werden die Venenwände unterhalb um gar nichts entlastet. Es darf desshalb ein Druck nur diejenigen Venen freilassen, welche nach oben

---

[1]) Wormald, Med. Gazette Bd. XXII.
[2]) Nélaton, Gaz. d. hôp. 1858.
[3]) Little, Americ. med. Times Oct. 1861.

oder unten nicht in den Plexus der varicösen Venen einmünden. Diess sind vorzüglich die Venae comites des Vas deferens oder gar nur die Venae funiculares, welche bloss peripheren Zusammenhang mit dem Plexus der Venae spermaticae haben und deren Stämme leicht ausserhalb der drückenden Pelotte bleiben, da sie unterhalb in die Vena cruralis münden.

Um aber eine solche anhaltende Wirkung auszuüben, ohne zu grosse Beschwerden, musste der Druck ein elastischer sein.

Fig. 58.

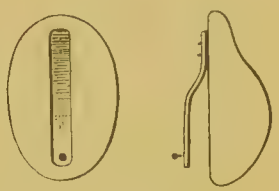

Fig. 58 stellt schematisch die federnde Pelotte des Curling'schen Bruchbandes dar. Die Pelotte wird mittelst eines weichen Gurtes auf den vordern Leistenring festgeschnallt und an der Feder der Pelotte als wichtige Beigabe ein elastischer Schenkelriemen angehängt, welcher in gleichmässiger Weise, ohne zu heftige Kraft, die Pelotte gegen den Samenstrang andrückt.

§. 517. Curling hat ein eigens construirtes Bruchband, welches er als „moc-main lever truss“ bezeichnet, zu diesem Zweck angegeben.

§. 518. Curling theilt 4 Fälle vollständiger Heilung mittelst dieses Bandes mit, und zwar binnen 7—9 Monaten bei bereits mehrere Jahre alten Varicocelen. Ravoth, Thomson und Morton sind Anhänger dieser Methode.

In andern Fällen, wo das Suspensorium keinen Erfolg gegeben hatte, trat völlige Beseitigung der Beschwerden durch das Bruchband ein.

Bei gleichzeitiger stärkerer Varicocele scroti lässt man mit dem Band ein Suspensorium verbinden.

Es ist kaum etwas geeigneter zur Demonstration, wie gering die Rolle ist, welche äussere Hindernisse des venösen Kreislaufes für Venektasien spielen, als die Behandlung der Varicocele mit dem Bruchbande. Von der Wirkung des letztern kann man sich schon überzeugen, wenn man den obern Theil des varicösen Samenstrangs zwischen den Fingern zusammendrückt.

Immerhin sind die erwähnten Erfolge nur bei verständigen und geduldigen Patienten zu erzielen.

§. 519. 2. Die operative Behandlung. Wenn man sich den schönen Erfolg der Behandlung mit dem Bruchband ansieht, so möchte man versucht sein, zu denken, es möchte dieselbe Wirkung für den hydrostatischen Druck dauernd durch die Unterbindung des Venenpakets am obern Theil des Samenstrangs erzielt werden. Es ist zur Beurtheilung der verschiedenen operativen Methoden sehr wichtig, hervorzuheben, dass dem nicht so ist.

Vielmehr gleicht die Wirkung jener Unterbindung, wie ich mich

selbst überzeugen konnte, nur dem früher versuchten nicht elastischen Bruchband: es bleiben stets noch genug Canäle übrig, welche den Druck der Blutsäule abwärts übertragen.

§. 520. Minkewitsch[1]) ist durch interessante experimentelle Studien zu dem Resultate gelangt, dass man bei Varicen der untern Extremität entweder oben und unten, oder bloss unten, aber ja nicht bloss oben die Unterbindung machen dürfe. Wenn sich dieses Resultat auch nicht ohne Weiteres auf die Verhältnisse des Samenstrangs übertragen lässt, so geht doch daraus hervor, dass die Unterbindung unten, welche am hydrostatischen Druck nichts ändert, aber den hydrodynamischen Druck centralerseits herabsetzt, für Thrombenbildung und Verschluss günstigere Verhältnisse schafft, als die Unterbindung oben.

Von den Methoden, welche auf Verschluss der Venen abzielen, ist nur diejenige von Horteloup in diesem Sinne vorgegangen. Dieser Autor exstirpirt nur das den Hoden nach unten überlagernde Venenconvolut. Die meisten Chirurgen haben sich mehr und mehr überzeugt, dass zur Erzielung eines bleibenden Erfolges eine Verödung der Venen auf grössere Strecken nöthig ist und nicht bloss ein Verschluss des Venenpakets an einer einzigen Stelle. Es gehen desshalb die operativen Methoden auch wesentlich auf eine Zerstörung oder Obliteration der ektatischen Venen in einer gewissen Ausdehnung aus.

§. 521. So ausserordentlich reichlich die Methoden operativer Behandlung der Varicocele sind, so hat doch auch hier die antiseptische Wundbehandlungsmethode aufgeräumt, und wir können das Resultat der durch sie geschaffenen Abklärung kurz dahin zusammenfassen, dass bloss noch diejenigen Operationsverfahren mehr zulässig sind, welche das Auftreten einer Eiterung mit Sicherheit ausschliessen, resp. eine sofortige Verklebung der Wunde zulassen. Man macht zwar auch jetzt noch in den Indicationen für die Wahl der Operationsmethode einen Unterschied für Chirurgen, welche in der Antisepsis geübt oder nicht geübt sind. Diese Unterscheidung hat zwar eine praktische Rechtfertigung, aber es muss über kurz oder lang, oder vielmehr binnen kurzem dazu kommen, dass die zweite Kategorie aus der Zahl der operirenden Aerzte verschwindet.

§. 522. Auf Grund dieser Darlegung können wir zahlreichen ältern Methoden nur noch einen historischen Werth beimessen und werden sie nur in diesem Sinn abhandeln. Wir dürfen nicht sagen, den ältesten Methoden, denn Reichert, aber ganz besonders Nicaise hat gezeigt, dass wir mit der antiseptischen Wundbehandlungsmethode zur Adoption derjenigen operativen Massnahmen zur Heilung der Varicocele zurückgekommen sind, welche uns die Geschichte der Chirurgie als die älteste Methode erweist. Celsus, Paul von Aegina, Guy de Chauliac, Arculanus, Franco, A. Paré, Jean Vigier haben ziemlich genau dieselbe Methode der Ligatur mit Durchschneidung benützt, welche gegenwärtig als die allerneueste empfohlen wird, und welche auch wir als die empfehlenswertheste benützt haben und be-

[1]) Minkewitsch aus Tiflis. Virchow's Archiv Bd. XLVIII.

schreiben werden. Es ist in hohem Masse interessant, den Nachweisen von Nicaise zu folgen, welcher zeigt, dass bis zur Mitte des letzten Jahrhunderts die Chirurgen recht zweckmässige antiseptische Verbände benutzt haben, und dass erst von dem Augenblicke ab, wo diese verlassen wurden, zu Gunsten von allerlei Salben und namentlich reizenden Mitteln, die Chirurgen auch mit der bisherigen operativen Behandlung viel schlechter gefahren sind und es nöthig gefunden haben, nach allerlei Ersatzmethoden sich umzusehen. Jean Vigier empfiehlt nach Guy de Chauliac, auf die Wunde unter Vermeidung von Eiterung erregenden Mitteln Perubalsam oder ähnliche Balsame zu appliciren; bei gleichzeitigem Substanzverlust der Haut soll man täglich mit gutem warmem Wein waschen, darüber ein balsamisches Pflaster und ein in guten Wein getränktes Kissen legen. Wird wohl auch bei unsern Nachkommen noch einmal eine Zeit kommen, wo sie der antiseptischen Wundbehandlung wiederum den Rücken kehren?

§. 523. Die ältern Methoden der septischen Zeit sind entweder direct auf Zustandekommen einer Eiterung angelegt, da sie zum Theil durch Verschorfung auch der Haut wirken, zum Theil geben sie keine Sicherheit für Ausschluss der Eiterung, weil sie einen vollkommenen Schlussverband nicht zulassen. Zu diesen unsichern ältern Methoden zählen wir die Compression, die Cauterisation mit glühenden Zangen oder Galvanocaustik, die Percutanligatur, die Acu- und Acufilopressur, das Enroulement, die Drainirung mit Faden, das „Isolement" der Venen.

§. 524. Die Compression ist im Jahre 1834 von Brechet der Academie der Wissenschaften vorgelegt worden und ist eine der bekanntesten Methoden geworden. Durch eine dem Dupuytren'schen Enterotom ähnliche Klammer wird eine Hautfalte sammt dem Venenbündel nach Isolirung des Vas deferens an 2 Stellen eingeklemmt und täglich fester geschlossen, bis ein brandiges Absterben der gefassten Hautfalte eingetreten ist. Wir haben die Methode in der ersten Auflage durch einen Fall illustrirt von Socin in Basel, welcher als Typus gelten kann zur Beleuchtung der Nachtheile des Verfahrens. Nicht nur ist dasselbe sehr schmerzhaft, sondern es treten nothwendiger Weise mit der Gangrän entzündliche Erscheinungen und Fieber ein, das ziemlich hochgradig werden kann, und der Verlauf ist ein verhältnissmässig langsamer.

§. 525. Dasselbe Ziel wie das Compressorium von Brechet erreicht Richet nach den Auseinandersetzungen von Picqué mittelst einer glühend gemachten Frisierzange. Auch hier wird zuerst das Vas deferens mit den begleitenden Gefässen isolirt und mittelst eines Kupferfadens, der eingeführt worden ist, auf die Seite abgezogen, die übrige Hautfalte sammt dem eingeschlossenen Venenpaket von der rothglühenden Zange gefasst und verschorft. Was Brechet langsam erreicht, wird hier in ein paar Minuten erzielt, und nach dieser Richtung ist dieses Verfahren jedenfalls bei Weitem vorzuziehen. Nicht nur soll die Heilung etwa nach 3 Wochen vollständig sein, sondern die Schmerzen sind jedenfalls sehr viel geringer, und es ist

durch Application von Jodoform oder Wismuth möglich, in einfacher Weise den Schorf antiseptisch zu halten. Desshalb will Picqué die Methode auch ganz speciell für die in der Antisepsis weniger geübten praktischen Aerzte reservirt wissen. Die durch die Cauterisation erzielte Narbe dürfte wohl öfter ein länger dauerndes Oedem der betreffenden Scrotalhälfte nach sich ziehen.

§. 526. Man kann das Durchbrennen auch mit Galvanocaustik besorgen. Reichert beschreibt das Verfahren in der Klinik von Bruns. Er hält es für einen besondern Vortheil, dadurch das Anlegen von Ligaturen zu vermeiden, giebt aber zu, dass starke entzündliche Schwellungen eintreten. Lotzbeck hat 2 Fälle veröffentlicht, bei denen Gangrän eintrat, wohl durch zu ergiebige Einwirkung des glühenden Drahts, so dass eine 4 cm tiefe, daumenbreite Spalte entstand. Sowohl Pitha als Bruns haben in je einem Fall Gangrän des Hodens als Folge dieser Methode gesehen, ein Vorkommniss, für das wir nachher die Erklärung geben werden.

§. 527. Die Ligatur ist weitaus am bekanntesten geworden in Form der Ricord'schen Schlinge. Nach Isolirung des Vas deferens und seiner begleitenden Gefässe wird von beiden Seiten her neben dem Venenbündel eine Fadenschlinge so durchgezogen, dass die eine Fadenschlinge medialwärts, die andere lateralwärts heraushängt, mit dem Unterschied, dass zwar die Faden von beiden Seiten durch den nämlichen Stich ein- und ausgehen, aber die eine unter dem Venenbündel, die andere zwischen diesem und der Haut hindurch. Die Fadenenden werden durch die betreffenden Schlingen durchgezogen, fest angezogen und über eine Pflasterrolle gebunden.

Fig. 59.

§. 528. Da man diese Ligatur in der vorantiseptischen Zeit ohne die nothwendigen Cautelen ausführte, so ist es nicht zu verwundern, dass mehrere Todesfälle und schwere Complicationen bei Anwendung derselben bekannt geworden sind. Hélot giebt unter 15 Fällen 3 Mal schwere Phlegmonen an. Ricord selbst hat einen Todesfall erlebt, Langenbeck hat von 13 Patienten einen an Pyämie verloren, und Curling schildert ebenfalls aus der Praxis eines Collegen einen Fall, der von einer solchen nur mit Mühe genas. Natürlich würde man derartige Complicationen gegenwärtig durch die richtige Antisepsis verunmöglichen. Immerhin ist die Methode sehr schmerzhaft, hat erhebliche Anschwellung der Venen zur Folge und hat alle die Nachtheile der Totalunterbindung des Samenstrangs, von denen gleich die Rede sein soll.

§. 529. Statt der doppelten Fadenschlinge kann auch ein einfacher Faden in analoger Weise unter und über dem Venenbündel durchgeführt und zusammengeschnürt werden.

L. Martini[1]) will eine hänfene Schnur um das Venenbündel subcutan herumführen, stark zuschnüren über einem kleinen Holzstück und nach 18—20 Stunden dieselbe schon entfernen. Die Eiterung dauere dann bloss 2—3 Wochen. Pitha zieht diese Methode der Ricord'schen vor.

Wie überall, so hat man auch hier der Eiterung vorzubeugen gesucht durch Anwendung metallener Drähte an Stelle der Faden. Jobert[2]) empfiehlt multiple silberne Fäden. Tufnell[3]) hat für die Ricord'sche Schlinge Metalldrähte genommen und durch Einlegen eines Drahtendes sie zu jeder Zeit entfernbar gemacht. Redfern Davies empfiehlt ebenfalls metallene Fäden. Man hat aber hier wie anderorts die Erfahrung gemacht, dass auch die metallenen Fäden gegen Eiterung keinen Schutz gewähren.

§. 530. Statt der subcutanen Durchtrennung des Samenstrangs mittelst Durchschneidens der Fäden nach Ricord hat man auch subcutan die Galvanocaustik angewandt, indem man die Drahtschlinge, analog wie Martini und Pitha ihre einfachen Fäden, um das Venenbündel herumführte. Diese Methode ist jedenfalls der Anwendung der Galvanocaustik mit gleichzeitiger Verschorfung der Haut weit vorzuziehen. A. Musset hat nach Lagardère's Angabe in dieser Weise operirt, ebenso Dubreuil, Lannelongue. Reichert verwirft ganz mit Unrecht dieses subcutane Verfahren, weil die eintretende Eiterung keinen freien Abfluss finde. Sie ist nicht eine nothwendige Beigabe.

§. 531. Einfacher noch in der Anwendungsweise, namentlich auch behufs beliebiger Entfernung ist die Acupressur und Acufilopressur. Eine feste Nadel von 6—10 cm Länge wird unter dem Venenbündel durchgestossen und mittelst Achtertouren aus Seidenfaden gegen das Venenbündel resp. die Haut angepresst. Velpeau hat diese Behandlungsmethode eingeführt. Die Achtertouren schneiden sehr bald ein, und selbst wenn nach 24 Stunden schon die Nadel entfernt wird, tritt in der Regel eine kleine Eiterung ein. Diese wird durch das Zwischenlegen einer Pflasterrolle zwischen Haut und Faden nicht verhütet. Im Uebrigen ist der Verlauf mit demjenigen bei der Ligatur sehr übereinstimmend.

Die Acupressurmethode zeichnet sich durch eine grosse Einfachheit aus, und es fragt sich, ob unter Gebrauch der Antisepsis dasselbe nicht noch jetzt Berücksichtigung verdient. Immerhin ist es auch hier nicht möglich, bloss die kranken Gefässe in die Umschnürung hineinzufassen.

§. 532. Wenn sich das Velpeau'sche Verfahren durch grosse Einfachheit auszeichnet, so lässt sich dasselbe von dem Enroulement

---

[1]) Martini, Zeitschr. f. Wiener Aerzte. 1867.

[2]) Jobert, Gaz. des hôp. 1859.

[3]) Tufnell, Dublin quart. Journ. 1861. Vergl. auch Ollier, Gaz. hebd. IX. ff. 1862.

von Vidal nicht sagen. Obschon Vidal nach diesem Verfahren 250 Fälle operirt und Wood in neuester Zeit die Methode passend modificirt hat, so gehört sie doch nicht zu den einfachsten und hat alle Nachtheile des im letzten Paragraphen genannten Verfahrens.

§. 533. Sehr einfach dagegen erscheint wieder die Rigaud'sche Behandlungsmethode, das Isolement des veines. Die Venen werden durch Schnitt blossgelegt, auf einer untergeschobenen Kautschukplatte ausgebreitet und durch Vertrocknung verödet. Da indessen das Verfahren, abgesehen davon, dass auch Complicationen bei demselben mit Entzündungen beobachtet sind, eine Heilung durch prima intentio unmöglich macht, so ist es von vorn herein gerichtet. Auch das Durchziehen von Seidenfaden behufs Erregung von Entzündung resp. Eiterung wird kaum Jemand mehr in Anwendung bringen wollen.

§. 534. Den geschilderten Operationsverfahren gegenüber hat gegenwärtig nur noch die subcutane Methode Gültigkeit, aber nicht subcutan in dem früher gebrauchten Sinn so, dass man die Verletzung der Haut auf einen blossen Einstich beschränkt, dessen Vorhandensein man vernachlässigen dürfte, sondern subcutan gemacht durch sofortigen exacten Schluss der Wunde und Sorge für eine primäre Verklebung der Wundränder. Dabei kann die Wunde so gross angelegt werden, wie man will.

§. 535. Man hat sich freilich einfach darauf beschränkt, an Stelle der Percutanmethode zur Durchtrennung des Venenbündels die subcutane Methode im ältern Sinn auszuführen, d. h. aseptische Faden von einem oder mehreren Einstichen aus um das Venenbündel herumzulegen und dann mit einem feinen Messer, z. B. einem Tenotom unter blossem Einstich durch die Haut subcutan das Venenbündel zu trennen. Einer Trennung mit dem Messer musste natürlich eine Ligatur vorausgehen, resp. eine vorübergehende Acupressur, wie sie Henry Lee und Curling geübt und auch wir schon in der ersten Auflage als zweckmässig bezeichnet haben.

§. 536. Der Grund, warum man sich nicht mit dieser verhältnissmässig einfachen aseptischen subcutanen Methode begnügt hat, liegt darin, dass man durch das Anlegen einer etwas längern Wunde in die Möglichkeit versetzt wird, einerseits ausser der blossen Durchtrennung eine theilweise Exstirpation der erkrankten Venen vorzunehmen und so die Aussicht auf eine rasche und radicale Heilung zu steigern; anderseits ganz besonders, weil man Gelegenheit bekommt zu einer viel exacteren Ausführung der Operation in dem Sinne, dass man die Arteria spermatica interna ausschaltet und bloss die Venen ligirt, resp. trennt. Eine derartige Schonung ist auch mit dem einfachen Horteloup'schen Verfahren nicht möglich, das sich aus diesem Grunde trotz verschiedener anderer Vortheile mit den neuesten Methoden nicht messen kann.

§. 537. Eine Isolirung der Arteria spermatica interna durch die Haut hindurch ist wegen der engen Verflechtung dieses Gefässes mit

dem Venenbündel schlechterdings nicht möglich (man vergleiche die Abbildungen von Ludwig und Tomsa), ja sogar am freigelegten Samenstrang bei Vorhandensein von Varicocele recht schwierig. Es ist desshalb nicht die geringste Frage, dass bei allen ältern Verfahren, bei denen man sich darauf beschränkte, das Vas deferens mit den zugehörigen Gefässen auf die Seite zu ziehen, nur die Arteria deferentialis nebst begleitender Vene geschont wird, während die Arteria spermatica interna verschlossen oder getrennt wird. Man darf sich billig verwundern, dass die Chirurgen nicht mehr üble Einwirkungen von der Behandlung der Varicocele nach bisherigen Methoden constatiren konnten. Nach Miflet, auf dessen Experimente wir bei Besprechung des Hodeninfarctes zurückkommen werden, spielt die Arteria spermatica interna die Rolle einer Endarterie, und es treten bei dieser Unterbindung bei Thieren constant Stauungserscheinungen im Hoden auf, mit secundären Veränderungen und Atrophie; nur der Nebenhode bleibt frei, weil derselbe wesentlich von der Arteria deferentialis versorgt wird.

§. 538. Von secundären Atrophien beim Menschen ist eigentlich nur der Fall von Delpech bekannt geworden. Dieser Chirurg wurde von einem Individuum ermordet, bei welchem nach doppelseitiger Varicoceleoperation Atrophie beider Hoden eingetreten war. Im Gegensatz dazu hat die Mehrzahl der Chirurgen constatirt, und wir können nach eigenen vielfachen Beobachtungen es nur bestätigen, dass nicht nur keine Hodenatrophie eintritt, sondern sogar der atrophische Hoden nach der Operation wieder grösser wird. Es muss demgemäss als sicher betrachtet werden, dass die Experimente von Thieren sich nicht unmittelbar auf den Menschen übertragen lassen, dass vielmehr beim letztern die Anastomosen der sehr starken Arteria deferentialis mit der Spermatica interna zur Ernährung des Hodens ausreichen, und daher die bei Thieren constatirten Folgen in der überwiegenden Mehrzahl der Fälle ausbleiben.

§. 539. Immerhin wird man auf Grund der Experimente von Litten und Werra, welche Autoren an der Niere zeigten, dass auch schon eine bloss vorübergehende Abschneidung der arteriellen Zufuhr von 1—2 Stunden erhebliche Veränderungen des Parenchyms bei intacten Gefässen zur Folge habe, und weiter angesichts der Versuche von Miflet die Läsion der Arteria spermatica interna gerne vermeiden, um so mehr, als Erfahrungen, welche Volkmann gemacht hat, darauf hinweisen, dass es nur einer verhältnissmässig geringen Zugabe von Circulationsstörungen mehr bedarf, um sehr schwere Ernährungsstörungen im Hoden herbeizuführen. Volkmann beobachtete mehrfach (2 Fälle sind von Miflet publicirt) Nekrose des Hodens in Folge einer Exstirpation der erkrankten Venen bei Varicocele, wenn gleichzeitig Arterienläsion dabei stattfand. Allerdings beziehen sich die Erfahrungen von Volkmann zunächst auf die Totalexcision und sind wohl geeignet, bei Anwendung dieses Verfahrens in Zukunft zu grösserer Vorsicht zu mahnen. Denn es scheint wesentlich die aseptisch entzündliche Infiltration des funiculären und peritesticulären Bindegewebes zu sein, welche die Circulation um den weitern Grad stört, der nöthig ist, um die Ernährung des Hodens schwer zu beeinträchtigen.

§. 540. Dasjenige Verfahren desshalb, welches gegenwärtig als die Normalmethode anempfohlen werden muss, für das sich die neuesten Autoren aussprechen (vergl. Nicaise, Picqué, Fischer u. A.), und welches wir auch in unsern letztern Fällen regelmässig zur Anwendung brachten, ist die aseptische partielle Excision. Dieses Verfahren erlaubt einerseits einen vollkommenen Schluss der Wunde, giebt die Aussicht auf primäre Verklebung, lässt am sichersten die Arteria spermatica schonen und ist auf die verschiedensten Fälle anwendbar, da man es bei grossen Varicocelen multipel benützen kann. Endlich macht es nicht durchaus die Anwendung der Chloroformnarkose nöthig. Letztere ist nämlich nicht nur wegen der ihr immerhin anklebenden Gefahren ein Nachtheil, sondern für die Varicoceleoperation besonders unangenehm, weil in horizontaler Lage die Venen des Samenstrangs oft ausserordentlich wenig zu Tage treten. Wir möchten empfehlen, hier speciell Cocaïninjectionen zu machen (15—20 Tropfen einer 5%igen Lösung), und wo es irgend angeht, den Patienten in halbsitzender Stellung zu operiren, um sich die Präparation der Venen zu erleichtern. Wir haben mit Modificationen 9 Fälle nach der zu beschreibenden Methode operirt, niemals einen üblen Zufall erlebt, ausser im Anfang noch kleinere Ligatur- und Suturabscesse, und haben bei denjenigen Fällen, die wir wieder zu Gesichte bekamen, niemals etwas von einer secundären Atrophie gesehen, im Gegentheil den günstigen Erfolg der Operation theils selbst, theils durch die Patienten bestätigt bekommen.

§. 541. Das Verfahren besteht darin, dass man an einer oder mehreren Stellen, unter Vordrängung des Venenbündels gegen die Haut, eine Incision durch letztere und die Samenstranghüllen bis durch die Tunica vaginalis communicans hindurch macht, die zu Tage tretenden Venen präparirt und herauszieht mit Hülfe einer Arteriennadel, und wo es angeht, jede einzelne grössere Schlinge für sich doppelt unterbindet und in möglichst grosser Ausdehnung mit der Scheere excidirt. Wo die isolirte Excision nicht möglich ist, kann man ein ganzes Venenbündel zusammennehmen, unter Schonung der Arteria spermatica. Letzteres wird freilich nicht ausnahmslos möglich sein, und auf Grund der Erfahrungen an Menschen wird man auch nicht immer zu ängstlich zu sein brauchen, die Arterie mit zu ligiren und zu exstirpiren. Sofort nach der Excision wird eine tiefgreifende Naht angelegt, etwas Wismuthbrei aufgestrichen und ein Collodialstreifchen aufgeklebt, darüber ein gut sitzendes Suspensorium; ruhige Lage im Bett.

Bei dem geschilderten Verfahren ist es Regel, dass eine erhebliche Anschwellung des Samenstrangs eintritt, am ersten Tag öfter mit starken Schmerzen oder wenigstens Druckempfindlichkeit. Die Anschwellung entspricht einer weitergehenden Thrombose der varicösen Venen und bleibt oft recht lange Zeit bestehen, nicht nur einige Wochen, sondern, allerdings unter allmähliger Verkleinerung und Verdünnung, sogar Monate lang. Die Schmerzen gehen in der Mehrzahl der Fälle rasch zurück. Nur ausnahmsweise kommt es zu einem Erguss in die Scheidenhaut. In Uebereinstimmung mit dem Befunde von Miflet an Thieren bei gleichzeitiger Unterbindung von Arterien und Venen des Samenstrangs haben wir den Inhalt serös blutig ge-

funden; in dem einzigen Falle, den wir beobachtet haben; die Heilung ist ungestört vor sich gegangen. — Fischer in Breslau hat ein analoges Verfahren nach Nebler in 5 Fällen ausgeführt und die radicale Heilung ohne Hodenatrophie nach einem halben, 3 und 4 Jahren zu constatiren Gelegenheit gehabt. — Navratil theilt einen Fall mit, wo er ausser dem Plexus pampiniformis unter Belassung zweier gesunder Venenzweige 5 cm aus der Arteria spermatica interna entfernte und trotzdem eine Heilung in 18 Tagen mit völlig intactem Testikel erzielte. — Annandale hat durch Excision von 6 cm aus der Vena spermatica bei einer grossen Varicocele, die bislang ohne Erfolg behandelt war, radicale Heilung erzielt.

§. 542. Wir erwähnen noch anhangsweise neuere Versuche, eine eigentliche Operation zu umgehen durch Injection von Chloral in die Venen nach Porta. Nigritta führte dieselbe in 2 Fällen in 2 Sitzungen aus mit je 3—4 Injectionen von 0,5 Chloral. Nach vorübergehender leichter Orchitis trat Heilung durch Obliteration ein. Es fragt sich, ob man bei dem Bedürfniss nach einer nicht operativen Behandlung nicht lieber die bei den Hämorrhoidalvaricen so beliebte Carbolinjection anwenden dürfte, 5 % bis zu concentrirter Lösung, nachdem dieses Verfahren in den Händen einzelner Chirurgen bei Hämorrhoiden sehr schöne Erfolge ergeben hat. Beim Samenstrang hat man ja noch den Vortheil, während der Injection central comprimiren zu können.

§. 543. Clementi in Catania hat eine grössere Varicocele zur Heilung gebracht, durch 3 Sitzungen mittelst Einstechens von 2 bis 3 Nadeln einer Batterie nach Ciniselli mit Wechsel der Pole. Allein der Verlauf ist etwas weniger ermuthigend: einmal sind während und nach der Operation viele Schmerzen vorhanden, nach jeder Sitzung 8 Tage Functionsunfähigkeit; es bilden sich Schorfe, welche Anlegung eines Verbandes benöthigen, und so begnügt sich denn auch Vincenzo Dragala unter Mittheilung eines Falles mit der Bemerkung, dass derselbe die Ungefährlichkeit der Methode in's Licht stelle, aber die dauernde Heilung nicht für gesichert erscheinen lasse.

DIE KRANKHEITEN

DES

HODENS UND NEBENHODENS.

Dritte Abtheilung.

Krankheiten des Hodens und Nebenhodens.

Anatomische Vorbemerkungen[1]).

§. 544. Zur Aufklärung der pathologischen Veränderungen ist für den normalen Bau der Samencanälchen in Erinnerung zu bringen, dass der eigentlich secernirende Theil des Organs in den gewundenen Samencanälchen zu suchen ist, welche dichotomisch mehrfach sich theilen, blind endigen, in 100—200 Läppchen zwischen den Septula testis angeordnet sind. Die gewundenen Samencanälchen haben überall gleiche Breite, eine Gesammtlänge von 276—341 Meter, eine innere Gesammtoberfläche von 867—2143 □cm.

Die Membran zeigt innen eine structurlose Basalmembran, besteht aussen aus einer circa 4fachen Schicht polygonaler platter Zellen mit runden blassen Kernen zwischen den netzförmig sie umziehenden Grenzlinien. Die Zellen decken sich dachziegelförmig. Die Aussenfläche zeigt ein polygonales Endothel.

Das Innere der Samencanälchen ist von einem badeschwammähnlichen Zellen-Balkennetz eingenommen, welches entweder gar kein oder nur etwa 1/4 ausmachendes centrales Lumen übrig lässt. Zwischen den Balken dieses Netzes der Spermatoblasten, welche als metamorphosirte Flimmerzellen aufzufassen sind, und welche mit polygonalen Fussplatten auf der Wand aufsitzen, liegen die grösseren und kleineren Samenzellen.

§. 545. Im Hoden vor der Pubertät finden sich noch ruhende Keimzellen, characterisirt durch deutliche Kernmembranen und Kernkörperchen. Nach der Pubertät kommen solche „ruhende“ Kerne auch in Spermatoblastenrudimenten und im Fuss der Spermatoblasten und Spermatogonien vor. Ausserdem finden sich bei Knaben noch grosse Zellen, „Spermatogonien“, mit kugligem Kern und Kernmembran, nicht nur an der Wand, sondern auch im Innern. Es ist möglich, dass zwischen diesen beiden Zellarten eine aus früherem Embryonalleben

---

[1]) Unter Benützung von Krause, Anatomie.

datirte Differenz besteht, in der die grösseren den weiblichen Eiern, die kleinen den Follikelzellen des Graf'schen Follikels entsprechen.

§. 546. Nach der Pubertät finden sich dagegen die Samencanälchen (bei jungen, kräftigen Säugethieren fast ausnahmslos) in aktivem Zustande, characterisirt durch lebhafte, karyokinetische Kerntheilung: der Membrana propria liegen in einfacher oder doppelter Schicht polyedrische Zellen auf mit intensiv sich färbenden chromatophilen Kernen ohne Kernmembran in Knäuelfiguren: Keimzellen. Diese Zellen theilen sich, und es entstehen senkrecht auf die Wand gestellte, aus 2—3 Zellen bestehende Keimzellensäulen. Durch Aufnahme achromatophiler Substanz vergrössern sich die Kerne, und so werden die Zellen zu den Samenknäuelzellen, da auch hier die Kerne fast stets im Knäuelstadium auftreten. Diese Zellen liegen in doppelter Schicht den Keimzellen auf und bilden in Säulenanordnung die Knäuelzellensäulen. Folgen nach innen die kolbenähnlichen Spermatogemmen, indem unter wiederholter Kerntheilung der Knäuelzellen ein grösserer Zellkörper entsteht, da auch hier wie schon bei der Bildung der Keimzell- und Knäuelzellsäulen der Kerntheilung eine entsprechende Theilung des Zellprotoplasma nicht folgt.

Die Spermatogonien contrahiren sich und werden zu erst unreifen Spermatoblasten: Spermatocyten mit schwach chromatophilen ovalen Kernen und durch stärkere Einkerbung, resp. lappiges Auswachsen entstehen die reifen Spermatoblasten und aus den Spermatocytenkernen in deren Ausläufern die Samenfädenköpfe. Jetzt werden die Samencanälchen als Spermatoblastencanälchen bezeichnet.

Endlich wachsen die Schwänze der Samenfädenköpfe in das Lumen herein, der reife Samenfaden löst sich in das Innere der Samencanälchen herab, der Spermatoblastenrest degenerirt fettig und reduzirt sich auf eine kernhaltige Fussplatte.

Die Zwischenzellen der Samencanälchen werden von Nussbaum nicht als Gefässperithel und nicht als Plasmazellen, sondern als Gruppen rudimentärer Abkömmlinge der Geschlechtszellen gedeutet. Sie wären abortiven Eischläuchen homolog.

§. 547. Das Rete testis und die geraden Samencanälchen gehören genetisch schon zum Nebenhoden. Die geraden Samencanälchen sind enger als die gewundenen, die trichterförmig in dieselben übergehen (Fig. 60). Nach Krause sind die gewundenen Samencanälchen 0,14—0,2 dick, die geraden 0,06, die Canälchen des Rete 0,02—0,18, Vasa efferentia 0,35—0,45, der Canalis epidid. 0,2—0,4 (Fig. 61).

Die Membran der geraden Canälchen ist gleich derjenigen der gewundenen, auf der Innenseite ein gegen das Rete niedriger werdendes Epithel. Das Rete ist nur ein Lückensystem von einem Netzwerk fester Bindegewebsbündel mit eckigen Maschen, deren Innenwand von niedrigem Cylinderepithel ausgekleidet ist.

Die Vasa efferentia in den Coni vasculosi und im Nebenhodencanal haben eine mediane glatte Muskelhaut mit Bindegewebe innen und aussen und ein hohes Flimmerepithel mit Ersatzzellen zwischen den Fussplatten (Richtung des Flimmerstroms gegen das Vas deferens). Die gewöhnlich zusammengeklebten Cilien der Flimmerzellen haben

grosse Aehnlichkeit mit Samenfäden enthaltenden Spermatoblastenkolben.

Die Vasa efferentia sind im Anfang 0,4—0,6, in der Basis 0,2, später 1,6—2,2 dick. Sie sind durch dichtes Bindegewebe aneinander

Fig. 60.



Gerades Samencanälchen nach Balbiani.
a gewundenes Samencanälchen-Ende. b Rete testis.

geheftet. Der durch die Coni vasculosi gebildete Nebenhodencanal ist 6,5—10 m lang. Das Vas deferens ist im Anfangsstück 0,5—0,7, dann 1,6—2,2 weit. Es ist 30 cm lang.

Das Vas deferens zeigt Cylinderepithel mit gelblich-bräunlichen Pigmentkörnchen und eiförmigen Kernen. Die Muscularis als Längs-

Fig. 61.

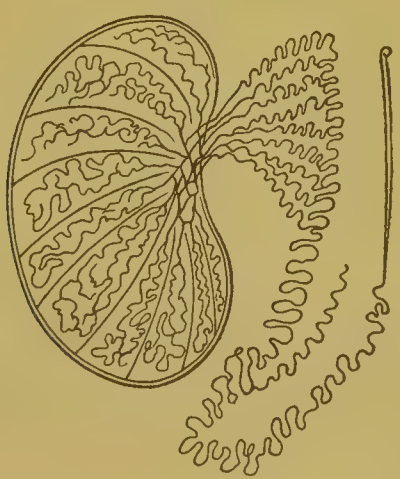

Schema des Verlaufs der Samencanälchen nach Krause und Leydig.

und Ringfaserschicht ist sehr stark entwickelt in ganzer Ausdehnung incl. Samenblasen und Ductus ejaculatorii. Nur in diesen Endstücken zeigen sich starke Ausbuchtungen der Schleimhaut und dichte Venenflexus in der Adventitia.

Die Lymphbahnen des Hodens beginnen in den Spalträumen zwischen den Endothelhäutchen der Samencanälchenwand, gehen von

da in die vom Endothel ausgekleideten Maschen zwischen den Bindegewebsfibrillen, resp. auch Gefässen über in den Septen, der „Tunica vasculosa“ der Innenseite der Albuginea, und bilden erst eigene Röhren in letzterer und im Corpus Highmori. Im Samenstrang laufen sie peripher.

Ueber die Blutgefässe ist die starke Schlängelung der zwischen den Samencanälchen verlaufenden Gefässe hervorzuheben, sowie der Umstand, dass die Capillaren die Samencanälchen mit einem ringförmigen Netz völlig umspinnen. Ein ebensolches Netz zeigt sich auch in der Wand der Nebenhodencanälchen unmittelbar unter dem Epithel, daher ist wohl der Nebenhoden nicht nur Abzugscanal, sondern auch Absonderungsstätte wichtiger Samenelemente.

Die Arteria spermatica int. durchbohrt die Albuginea schief, verästelt sich zunächst in der Tunica vasculosa und im Corpus Highmori und schickt von da ihre Aeste in die Septa und Läppchen.

Zehnter Abschnitt.

Verletzungen des Hodens und Nebenhodens.

Kapitel XLII.

Luxatio testis.

§. 548. Wir adoptiren den von P. Bruns in seinen trefflichen Mittheilungen aus der Tübinger chirurgischen Klinik gewählten Namen, da Bruns selbst das Hauptmaterial zur Kenntniss dieser Verletzungen beigebracht hat. Die verschiedenen Formen der Luxatio stimmen mit den Varietäten der Ektopia testis überein, mit Ausnahme des traumatischen Ursprungs im erstern Fall. Ein Theil der Fälle von Ektopia mag mit veranlasst sein durch mechanische Einwirkung weniger evidenter Art als bei den zu schildernden Fällen, und Bruns bringt eine Beobachtung von Salzmann bei, welcher bei der Obduction eines 27jährigen Mannes den linken Hoden in der Höhe der Spina ossis pubis unter der vordern Bauchhaut fand. Wahrscheinlich war bei verspätetem Descensus der Hode durch ein Bruchband dahin gedrängt worden.

§. 549. Bruns unterscheidet folgende Formen: Eine Luxatio testis abdominalis (Bruns'sche Beobachtung). Einem 33jährigen Mann stiess das Hinterrad eines leeren Wagens zwischen die Beine, und ging über Scrotum, Bauch und Brust hinüber. Keine äussere Wunde. Patient war offenbar in Folge Shoks nicht im Stande, aufzustehen. Es trat starke Anschwellung des Scrotum ein, und wahrscheinlich im Zusammenhang mit Beckenfractur ausgebreitete Sugillation, rechts mit

Abscessbildung, Aufbruch am Mastdarm und am Damm nach 4 Wochen. Zu dieser Zeit fand sich die rechte Scrotalhälfte leer, während sich vorher der rechte Hode an normaler Stelle befunden hatte. Der letztere lag vielmehr über der Wurzel des Penis unter der Haut des Schamberges, quer gelagert, verschieblich, von normaler Grösse und Consistenz und normalem Hodengefühl. Vom rechten Pol desselben liess sich deutlich der Samenstrang bis zum äusseren Leistenring verfolgen. Ein Repositionsversuch misslang. Nach $1\frac{1}{2}$ Jahren war der Befund noch genau derselbe, der Hode nicht atrophirt, keine Beschwerden vorhanden.

§. 550. Luxatio testis cruralis. (Nach einer Beobachtung von Hess.) Ein 30jähriger Mann fiel von einer Kanone, mit dem Säbel zwischen den Beinen, auf den Bauch und wurde so von einem Hinterrad überfahren. Er wurde in Folge heftiger Schmerzen ohnmächtig und konnte nicht gehen. Am dritten Tag fand sich das Scrotum ganz wenig geschwollen, zusammengezogen, durch Sugillation verfärbt, der linke Hode an normaler Stelle, der rechte dagegen unter der Haut der Innenfläche des rechten Oberschenkels, $2\frac{1}{2}$ Zoll unter der Schenkelbeuge, leicht verschieblich, sehr empfindlich. Indem der Arzt den Hoden zuerst nach oben und dann nach seiner normalen Stelle schob, gelang die Reposition durch einige energische Versuche. Keine Reaction. Nach einem Jahre war der Befund völlig normal.

§. 551. Luxatio testis perinealis. (Nach einem von Pardridge beobachteten Fall, welcher von Bruns mit Recht als nicht vollkommen beweiskräftig angesehen wird.) Der 24jährige Mann war vor 2 Jahren als Artillerist beim Reiten gewaltsam nach vorn geworfen worden, so dass der Sattelknopf heftig gegen das Scrotum stiess. In Folge des heftigen Schmerzes sank der Verletzte vom Pferd und bekam Erbrechen. Am folgenden Tage bemerkte er eine hühnereigrosse, sehr empfindliche Geschwulst am Damm. Nach 3 Monaten hatte sich die locale Empfindlichkeit verloren, aber der linke Samenstrang blieb schmerzhaft, so dass der Verletzte arbeitsunfähig war. Da es Pardridge nicht gelang, durch eine plastische Operation den Hoden in's Scrotum bleibend zurückzubringen, so wurde der Patient castrirt.

§. 552. Bruns bezeichnet als Luxatio ebenfalls die gewaltsame Zurückdrängung des Hodens in den Leistencanal, nach den Fällen von Gaudenz Fischer, Le Dentu und Maass. Diese Fälle sind freilich nur zum Theil auf Trauma zu beziehen, andere bedeuten eine Retraction des Hodens in Folge heftiger Contraction des Cremaster.

§. 553. Bezüglich Behandlung ist es jedenfalls das Richtige, zuerst subcutan den Hoden zu reponiren, und falls sich das nicht bewerkstelligen lässt, auf operativem Wege den Hoden an seine normale Stelle zurückzubringen; denn obschon in dem Falle von Bruns eine Atrophie des Hodens nach $1\frac{1}{2}$ Jahren nicht beobachtet worden ist, muss bei längerer Dauer ein solcher dislocirter Hode in Folge der Circulationsstörungen und mechanischer Schädlichkeiten nach den bei der Ektopie überhaupt gemachten Erfahrungen zu Erkrankungen in höherem Masse disponirt sein.

Kapitel XLIII.

Contusio testis (Haematocele parenchymatosa).

§. 554. Verletzungen des Hodens und Nebenhodens spielen für die Aetiologie der Entzündung dieser Organe eine wichtige Rolle. Man hat Contusion durch Geschosse beobachtet, welche in's Scrotum eindrangen. Schon J. L. Petit erwähnt solcher Fälle. Viel häufiger aber sind Quetschungen durch stumpfe Gewalten, welche bei gespreizten Beinen von unten her wirken. Ganz besondere Erwähnung verdient die Contusion, welche zu Stande kommt durch Fusstritt und diejenige, welcher Reiter durch Vorwärtsgeschleudertwerden gegen den Sattelknopf ausgesetzt sind.

§. 555. Die unmittelbare Folge der Quetschung ist ein äusserst intensiver Schmerz, welcher durch Reflexwirkung zu Erbrechen und plötzlicher Athemnoth, durch Reflex auf das Herz zu sofortiger Ohnmacht, ja unter dem Bild des „Shok" zum Tode führen kann.

Fischer[1]) erzählt, dass er einen kräftigen Mann binnen wenigen Stunden habe sterben sehen, nachdem ein wild gewordenes Pferd ihn in den Hoden gebissen und das Scrotum längere Zeit zwischen den Zähnen gequetscht hatte.

Schlesier[2]) berichtet über plötzlichen Tod durch die gleiche Ursache: Ein Individuum, welches im Streit heftig am Scrotum gepackt und gezerrt worden war, fiel unter heftigem Aufschreien nieder, bekam Convulsionen und starb sofort unter dem Bild eines Verbluteten. Man fand am Hoden nichts Abnormes, den Nebenhoden mit Blut durchtränkt, ebenso den Samenstrang; Arteria und Vena spermat. waren hinter dem hinteren Leistenring bis nahezu zum Zerreissen verdünnt.

§. 556. Der letzte Fall zeigt, dass der pathologisch-anatomische Befund, was den Hoden anlangt, völlig Null sein kann. Dagegen liegen eine kleine Zahl von Fällen vor, welche beweisen, dass Gewebszerreissung und Bluterguss bei heftiger Gewalteinwirkung auch beim Hoden vorkommt, trotz seiner sehr derben fibrösen Umhüllung.

Man könnte Fälle, wo Exitus lethalis eintrat und anatomisch gar nichts gefunden wurde, ganz wohl als Fälle von „Commotio testis" ansprechen und es scheint mir die Analogie mit Commotio cerebri nicht eine so sehr fernliegende.

§. 557. Die Fälle von J. L. Petit und Béraud[3]) lassen aber keinen Zweifel darüber, dass in Folge Contusion sich innerhalb der Albuginea Blut ergiessen kann. Diese Blutung tritt nur langsam ein. Wir haben die Beobachtung von Petit schon früher mitgetheilt. Das Vorhandensein flüssigen Blutes in der Hodensubstanz ist durch

---

[1]) Fischer, s. Volkmann klinische Vorträge: „Ueber den Shok."
[2]) Schlesier, Casper's Wochenschrift 1842.
[3]) Béraud, Arch. gén. de méd. Bd. XXIV.

Incision der Albuginea constatirt: ebenso, dass erst beim 3. Verbande eine stärkere Schwellung des Hodens zu beobachten war. Gleichzeitig bestand Bluterguss in die Unterhaut und Scheidenhauthöhle. Das Trauma war ein Hufschlag auf's Scrotum.

Béraud's Fall ist ganz ähnlich: Durch heftige Quetschung entsteht bei (wahrscheinlich) geringer Hydrocele eine Hämatocele der Scheidenhaut. Am folgenden Tage wird aus letzterer sero-sanguinolente Flüssigkeit entleert. Es tritt Eiterung ein und der Eiter wird nebst geronnenem Blute durch verschiedene Incisionen herausbefördert. Am 12. Tage tritt ein Prolapsus von Samencanälchen ein und die Untersuchung constatirt eine Oeffnung in der schwärzlich aussehenden Albuginea; durch Aufschneiden letzterer wird die durch Bluterguss chocoladebraun gefärbte Hodensubstanz freigelegt. Es erfolgte Heilung.

In der Beobachtung von Béraud muss durch die Gewalt die Albuginea zerrissen worden sein; der Fall von Petit ist dagegen ganz rein und beweist, dass eine Quetschung des Hodens in anatomischem Sinn vorkömmt. Der Fall Pihorel (von Coutan erwähnt) kann nicht als Zerreissung der Albuginea anerkannt werden, da keine Incision gemacht wurde.

§. 558. Béraud hat sich veranlasst gesehen, die Fälle von Bluterguss in die Hodensubstanz nach Quetschung als Haematocele parenchymatosa zu bezeichnen, analog wie der Bluterguss in's Scrotum als Haematocele scroti aufgeführt wird. Abgesehen davon, dass der Name durchaus überflüssig ist, wäre gegen die Bezeichnung nichts einzuwenden. Ganz unglücklich ist aber die Berufung auf die Affection gleichen Namens bei den älteren Autoren.

Pott[1]) theilt 3 Fälle mit, welche er als Hämatocele parenchymatosa auffasst, von welchen aber nur ein einziger etwas ausführlich beschrieben ist. Von den beiden andern starb der eine Patient an Verblutung nach der Incision, der andere nach sehr heftigen Blutungen an Tetanus. Bei der genaueren Beobachtung handelt es sich um einen ältern Hydropiker, welchem Pott aus seiner grossen, fluctuirenden Scrotalgeschwulst einmal 4 Unzen Blut entleert hatte, während nach einer zweiten Punction eine Blutung während 2 Tagen angedauert hatte. Anamnese fehlt; die Autopsie ergab: Verwachsung der Scheidenhaut; „das gefässartige Gewebe des ganzen Hodens sehr erweitert und zugleich so locker, dass ein Theil desselben in der Flüssigkeit aufgelöst zu sein schien, welche die Schwappung verursachte und die blosses Blut war; der Nebenhode verhärtet und sehr beträchtlich angeschwollen."

§. 559. B. Bell und Richter, welche die Haematocele parenchymatosa im Sinne Pott's ebenfalls beobachtet haben, sind schon zweifelhaft, ob man diese Affection als Blutbruch beschreiben dürfe: Obschon die Geschwulst so deutliche Fluctuation zeige, dass man sie leicht mit Hydrocele verwechsle, so lasse sich das dunkle, flüssige Blut, welches sie enthalte, durch Punction doch stets nur theilweise entleeren. Nach der Punction werde die Geschwulst, welche vorher jahrelang fast un-

[1]) Pott, chir. Werke

verändert geblieben sei, schmerzhaft, fange an zu wachsen und gebe zu wiederholten Blutungen aus der Stichöffnung Anlass und zu Wucherung aus der Wunde.

§. 560. Man wird bei Durchlesen dieser Beschreibungen den Autoren Recht geben, dass es sich bei den wiederholten Blutungen und der mangelhaften Entleerbarkeit nicht um bloss ergossenes Blut handeln kann. Während aber Bell und Richter die Affection gegenüber Pott als eine Varicocele des Hodenparenchyms bezeichnen, wird man sehr lebhaft an die Analogie mit Fällen erinnert, wie sie von Velpeau, Desgranges und Denis beschrieben sind. Die Beobachtung von Desgranges, zufolge welcher aus der Incisionswunde einer „Haematocele vaginalis ein Fungus hervorwucherte", haben wir schon im Kapitel der Periorchitis haemorrhagica besprochen und gewürdigt. Velpeau theilt einen Fall mit, wo eine „Hämatocele innerhalb eines Encephaloid" mit Schnitt behandelt wurde und Tod eintrat.

Denis[1]) berichtet über einen Fall von „erectiler Geschwulst" im Hodengewebe, welcher durch multiple Metastasen im Gehirn zum Tode führte.

Es ist mehr als wahrscheinlich, dass es sich auch in den Fällen von Pott, Bell und Richter um einen Bluterguss in dem Parenchym einer Neubildung des Hodens handelt.

§. 561. Notta[2]) hat noch in neuester Zeit als „Hématocèle parenchymateuse" eine Geschwulst beschrieben, welche bei einem 48jährigen Individuum vor 20 Jahren nach einem Trauma sich rasch ausgebildet hatte und seither nach wiederholten Traumen gewachsen war. Die Beschreibung enthält aber nichts, was nicht ganz genau auf unsere Periorchitis haemorrhagica passt, und da die mikroskopische Untersuchung fehlt, so können wir nicht umhin, den Titel der Beobachtung zurückzuweisen und die Existenz einer Haematocele parenchymatosa im Sinne Pott's überhaupt in Abrede zu stellen.

Die bisherigen positiven Nachweise beziehen sich nur auf das Vorkommen von frischen Blutergüssen unter die Albuginea, wie sie nach Quetschungen auch in anderen Geweben zu constatiren sind. Es ist aber der Verwechslung halber zweckmässig, die Bezeichnung dieser Blutergüsse als Haematocele parenchymatosa vorläufig nicht mehr zu gebrauchen.

Eine Veränderung des Hodenparenchyms, welche man mit dem in Frage stehenden Namen bezeichnen dürfte, hat uns Volkmann in dem Hodeninfarkt kennen gelehrt, welcher in Folge von Circulationsstörungen im Bereich der Samenstranggefässe auftritt. Wir werden im Kapitel über Hodeninfarkt darauf zurückkommen.

§. 562. Ueber die weiteren Folgen der Contusio testis geben die Experimente von Monod und Terrillon den besten Aufschluss. Diese Experimentatoren haben 3 Grade von Contusion unterschieden: Im ersten Grad kommt es bloss zu Ecchymosen im Zwischengewebe der Samencanälchen und Nebenhodencanälchen. Das Epithel der Samencanälchen bleibt intact, am Nebenhoden wird es abgelöst, weil hier

[1]) Denis, Gaz. hebd. 1833.
[2]) Notta, Gaz. hebd. 29. Juli 1870.

das intercanaliculäre Bindegewebe derber ist. In den nächsten Tagen kommt es zu Oedem und Rundzellinfiltration, später zu Bindegewebswucherung mit Verdickung der Samencanalwand, welche zu Atrophie des Hodens führt, des Nebenhodens öfter nicht.

§. 563. Schon viel seltener ist die Bildung erbsen- bis kirschgrosser Blutergüsse mit Zerreissung der Samencanälchen im Bereich derselben; aus diesen können Abscesse hervorgehen, unter Vermischung mit dem Inhalt der geplatzten Samencanälchen. Atrophie ist hier die Regel.

§. 564. Nur durch sehr bedeutende Gewalten kommt es zu einem Platzen der Albuginea. Hier erfolgt stets Atrophie, im Hoden sowohl als Nebenhoden. Bei jeder anatomisch nachweislichen Contusion kommt es zu Atrophie, namentlich in den jüngeren Jahren, und zu den Erscheinungen traumatischer Entzündung. Schon nach 4 Wochen kann die Atrophie eingetreten sein. Die Entzündung ist eine pericanaliculäre, während die gonorrhoische Entzündung intracanaliculär ist und desshalb auch nicht zu Schrumpfungen führt. Das Zwischengewebe verdickt sich, nur die eigentliche Wand der Canäle wird verdünnt, das Lumen verschwindet. — Die Atrophie kann auch eine bloss partielle sein. Unter 39 Fällen von Monod und Terrillon blieb bloss 6 Mal die Atrophie aus; es trat vielmehr eine völlige Restitution ein. Wenn man die tabellarischen Darstellungen ansieht, welche Coutan gemacht hat, so ist freilich der Ausgang ein ganz anderer. Neben 13 Fällen von Atrophie und 7 von Resolution, ist ausser mehrmaligem Uebergang in chronische Erkrankungen und in Verhärtungen 7 Mal der Ausgang in Vereiterung angegeben.

Wir haben in der ersten Auflage auf Fälle von Baudens und Larrey hingewiesen. Coutan führt weitere Fälle von Dumoulin, Revillant, Reclus, Gaucher, Ganjot und J. L. Petit an; hiezu kommt noch ein Fall von Tillaux. Allein es scheint diese Complication doch nur einzutreten einmal bei alten Männern und anderseits bei Individuen, welche ausserdem unter dem Einfluss von Infectionskrankheiten standen. So bestand in einem Falle von Gaucher gleichzeitig eine Gonorrhöe. In anderen Fällen betraf die traumatische Entzündung tuberculöse Individuen. Wir erwähnen hier die experimentell-histologischen Studien von Jacobsohn nicht, weil er die traumatischen Entzündungen durch Excision von Hodenstückchen mit offener Wundbehandlung und mittelst Durchziehen von Kupferdraht studirt hat, wo septische Einflüsse nicht mit Sicherheit ausgeschlossen waren.

§. 565. Selbstverständlich wird man beim Ausgang der traumatischen Entzündung in Eiterung letztere mittelst Incision zu behandeln haben, ausserdem in den Anfangsstadien durch Hochlagerung und allenfalls Application einer Eisblase die Schmerzen zu lindern suchen. Allein es frägt sich, ob es nicht angezeigt wäre, einen Schritt weiter zu gehen und behufs Verhütung der Atrophie primär bei Contusionen behufs Entlastung der gedrückten Samencanälchen eine antiseptische Incision in die Albuginea testis zu machen. Die Fälle von Petit und Béraud würden zu einem solchen Verfahren ermuthigen.

Kapitel LXIV.

Vulnera testis.

§. 566. Die Stichwunden des gesunden Hodens sind im Allgemeinen ungefährlich und von geringer Bedeutung. Sie kommen vor bei der Punction der Hydrocele, jetzt wohl am häufigsten in dieser Weise (s. Therapie der Hydrocele). Ausserdem sind sie sehr oft gemacht bei leichter Schwellung des Hodens, wie sie die gonorrhoische Epididymitis begleitet, nach Vidal's Auffassung vermeintlich als Heilmittel einer angenommenen Orchitis. Auch hier hat es sich gezeigt, dass die Verletzung fast stets ohne eine weitere Erscheinung vorübergeht. Der Schmerz bei dem Einstechen einer Lanzette ist nicht einmal ein besonders intensiver; lebhafter ist er beim Anstechen mit einem Trokar, weil hier mehr Quetschung mitwirkt. Die Blutung ist nicht unerheblich, steht aber nach einiger Zeit spontan. Die Oeffnung verklebt und es tritt Heilung per primam intentionem ein. Indessen giebt es Fälle, wo nach Stichverletzung Orchitis eintritt. Wir werden einen solchen im Kapitel über Orchitis mittheilen.

Bei einer Stichverletzung des Hodens ist nur die nöthige Ruhe zu beobachten. Geschieht jene bei der Hydrocelepunction, so ist es gerathen, die Injection nicht zu machen, vielmehr sofort eine leichte Compressiveinwickelung anzubringen, damit sich nicht Blut in der Scheidenhaut ansammle. Einen Fall haben wir im Kapitel der Hämatocele bereits erwähnt.

§. 567. Bei Schnittwunden des Hodens von über 1 cm Länge zieht sich die Tunica albuginea zurück und es kommt dadurch zu Vorfall der Samencanälchen. Dieser Prolapsus erscheint in Form eines röthlichgrauen, körnigen Höckerchens von weicher Consistenz. Wenn derselbe sich nicht vergrössert, so ist es Regel, dass er bald missfarbig, schwärzlich wird und sich abstösst. Kommt es dagegen zu einer Entzündung der Hodensubstanz, so kann durch den vermehrten Druck innerhalb der Albugineakapsel allmählig der grösste Theil der Hodensubstanz durch die Oeffnung herausgedrängt werden und durch Eiterung und Gangrän zu Grunde gehen. Den nämlichen Vorgang hat man auch bei Stichwunden beobachtet, welche den entzündeten Hoden trafen.

Schnittwunden kommen namentlich vor durch Fehler der Diagnose, indem schon der normale Hode, ganz besonders aber der durch Oedem oder entzündliche Infiltration geschwellte Hode ganz exquisit das Gefühl der Fluctuation darbietet.

§. 568. Der Prolapsus der Samencanälchen an und für sich bedarf keiner Behandlung, nur auf die Verhütung der Rückwirkung auf die übrige Hodensubstanz muss man bedacht sein, wenn das Stück

gangränös zu Grunde geht. Man muss sich aber hüten, nicht die gangränöse Parthie durch Zug mit der Pincette entfernen zu wollen, weil man an den prolabirten Samencanälchen leicht auch die gesunden herauszieht und so die ganze Albuginea ausleeren kann.

Um so mehr muss man daran denken, die Entzündung, welche zum Prolapsus führt, zu bekämpfen, durch Compression ganz besonders, durch geeignete Antisepsis und wenn der Prolapsus bereits nekrosirt, durch Zerstörung desselben mittelst concentrirter Carbolsäure oder mit dem Thermocauter. Hat man es mit einer reinen und frischen Schnittwunde zu thun, so soll die Naht angelegt werden. Ich habe mehr als einmal bei Anschneiden eines Hodens bei einer Schnittoperation der Hydrocele die klaffende Wunde sofort mit 2 feinen Fäden genäht und erste Vereinigung erzielt.

§. 569. Die Quetschwunden des Hodens kommen nur durch ausserordentliche Gewalteinwirkung zu Stande, da der Hode vermöge seiner Beweglichkeit leicht ausweicht und anderseits die Albuginea nur sehr schwer einreisst. Es sind namentlich Schussverletzungen, welche in Betracht kommen. Hier ist es, wie die Experimente von Monod und Terrillon auch erwarten lassen, Regel, dass Entzündung nicht nur mit folgender Atrophie, sondern auch Vorfall der Samencanälchen eintritt mit vollständiger Abstossung des Hodengewebes. Es ist demgemäss auch, mit Rücksicht auf die Gefahr der Gangraena testis, bei bereits eingetretener Infection, welche leicht diffuse Phlegmonen des Scrotum und Samenstrangs und Septicämie im Gefolge hat, indizirt, die primäre Castration bei allen Quetschwunden zu machen, welche nicht durch ausnahmsweise Verhältnisse eine bessere Prognose stellen lassen.

Anhang.

Vulnera funiculi spermatici.

§. 570. Die Quetschungen des Samenstrangs sind bei den Hüllen des Hodens und Samenstrangs abgehandelt (s. Haematoma diffusum funiculi). Wunden des Samenstrangs sind im Uebrigen, abgesehen von operativen Eingriffen, eine grosse Seltenheit. Das Vas deferens bietet eine sehr grosse Resistenz. Es vermag, wenn es bis zum vordern Leistenring isolirt wird, ein Gewicht von 15 Pfund zu tragen (Curling).

In einem Falle, wo der Hoden sammt einem 12 cm langen Stücke des Samenstrangs abgerissen wurde, trat Heilung ein[1]). Das betreffende Individuum war durch das Horn eines Stiers emporgeschleudert worden.

Birckett[2]) hat in 3 Fällen am Lebenden die Diagnose auf Zerreissung des Vas deferens gestellt; der anatomische Nachweis fehlt aber.

[1]) Gräfe und Walther's Journ. Bd. XXII.
[2]) Birckett, Holmes Surgery, 2 Vol. S. 502.

§. 571. Chauveau[1]) hat in einer höchst interessanten Abhandlung gezeigt, dass bei Thieren z. B. dem Widder, durch Drehung und Zerrung eine vollständige Zerreissung des Samenstrangs zu Wege gebracht werden kann, ohne dass die Hautbedeckung irgendwie lädirt wird. Die Reaction ist eine sehr geringe, höchstens tritt für ½ bis einige Tage eine geringe Schmerzhaftigkeit ein mit Anschwellung des Samenstrangstumpfes. Von besonderem Interesse ist bei diesen Experimenten das Verhalten des Hodens. Dasselbe geht nicht durch Gangrän, sondern durch Nekrobiose, theilweise körnigen, theilweise fettigen Zerfall zu Grunde und atrophirt. Gangrän tritt nur ein, wenn ein Thier vorher septicämisch gemacht war.

Es ergiebt sich aus dem Letzterwähnten, dass subcutane Zerreissungen des Samenstranges zu keiner Therapie Anlass geben, während vollständige Continuitätstrennungen mit gleichzeitiger Hautwunde die sofortige Castration indiciren. Der Hode wird im letzten Falle sicher gangränös und bewirkt die bei den Quetschwunden angeführten Gefahren, wenn er nicht entfernt wird.

Larrey erwähnt einer Beobachtung, wo der Samenstrang durchschossen war und wo er den Hoden aus dem Scrotum herausziehen konnte.

Elfter Abschnitt.

Circulationsstörungen des Hodens und Nebenhodens.

Kapitel XLV.

Infarctus et Necrosis testis (Gangraena spontanea).

§. 572. Die Einfügung eines eigenen Abschnittes über Circulationsstörungen des Hodens ist möglich geworden durch die höchst interessanten Beobachtungen aus der Volkmann'schen Klinik und durch die daran anschliessenden Studien, zu welchen Volkmann seine Schüler angeregt hat, ganz besonders die vorzügliche Arbeit von Miflet. Wir haben bereits bei der Varicoceleoperation der Beobachtungen Volkmann's Erwähnung gethan, dass bei totaler Exstirpation der Venen, wenn gleichzeitig die arterielle Zufuhr geschädigt wurde, Hodennekrose erfolge. Miflet berichtet über zwei dieser Beobachtungen: Bei dem einen dieser Patienten, einem 20jährigen, kräftigen Manne, welchem wegen zunehmender heftiger Beschwerden seine linksseitige Varicocele operirt wurde, wobei der linke Hode weich und schlaff erschien, wurde der Samenstrang durch einen langen Schnitt blossgelegt und die Hauptmasse der Venen nach einer mühsamen Abpräparirung des Vas deferens, das nicht verletzt wurde,

[1]) Chauveau, Lyon méd. Juni 1873.

in einer Ausdehnung von 2½ Zoll exstirpirt und dabei am Kopf des Nebenhodens die Tunica vaginalis eröffnet. Die Venen waren ausserordentlich stark dilatirt und ihre einzelnen Windungen fest miteinander verwachsen. Es zeigte sich, dass die Arteria spermatica interna mitexstirpirt worden war. Der Nebenhode war durch Ektasie seiner venösen Gefässe völlig in eine cavernöse Geschwulst umgewandelt. Antiseptischer Verband mit Vernähung der Scheidenhaut an die Scrotalhaut, Verlauf septisch. Am dritten Tage zeigte sich der freiliegende Hode unempfindlich. Am achten Tage war er total nekrotisch und wurde zum Theil weggeschnitten.

Die zweite Beobachtung ist ganz analog, nur wurden von zwei grossen arteriellen Stämmen, welche freigelegt wurden, der stärkere, den man für die Arteria spermatica interna hielt, isolirt und nicht verletzt. Im Uebrigen wurde auch hier die Hauptmasse der ausgedehnten Venen entfernt und die Scheidenhaut am obern Ende des Hodens eröffnet.

Wir haben diese Nekrose damit zu erklären gesucht, dass durch die Infiltration des Samenstrangs und perivasculären Bindegewebes bei der sehr ausgedehnten Verletzung die Circulation in den noch übrig gebliebenen Gefässen eine stärkere Beeinträchtigung erlitt, und aufmerksam gemacht, dass die blosse Mitverletzung der Arteria spermatica interna auf Grund anderer Erfahrungen keine genügende Erklärung bieten dürfte. — Anders ist freilich das Ergebniss der Versuche an Thieren, welche auf die Erfahrungen von Volkmann durch Miflet angestellt wurden. Miflet unternahm 16 Versuche an ausgewachsenen Hunden und zwar wurde 7 Mal die Arteria spermatica interna embolisirt in der Weise, dass 5 Mal Quecksilber, 2 Mal feingepulvertes Chromoxyd in 2%iger Kochsalzlösung suspendirt mittelst einer feinen Glascanüle peripherwärts in die Arteria spermatica interna eingespritzt wurde. Nachher wurde die Arterie mit Catgut unterbunden und die Wunde geschlossen. In 2 Fällen wurde gleichzeitig die Blutzufuhr durch die Arteria deferentialis aufgehoben; 4 Mal wurde die Arteria spermatica interna, 5 Mal gleichzeitig mit ihr die Venen des Samenstrangs und zwar doppelt mit Catgut unterbunden und dazwischen durchschnitten. 2 Mal wurden die Venen allein unterbunden.

Der Erfolg dieser Versuche war, dass bei blosser Verschliessung der Venen starke Oedeme des Scrotum und gleichzeitig colossale Vergrösserung und Spannung des Hodens eintrat. Sonst fehlten aber alle weiteren Erscheinungen einer Entzündung und die Symptome waren nur durch starke Stauungshyperämie bedingt. Sehr interessant, namentlich für diejenigen, welche noch immer die Hydrocele als Product blosser Transsudation aufgefasst wissen wollen, ist es, dass in keinem einzigen der Versuche Miflet's durch die Circulationsstörungen ein seröser Erguss in die Scheidenhaut zu Stande gebracht wurde. Nur in 2 Fällen, wo gleichzeitig Arteria spermatica interna und deferentialis verschlossen wurden, fand sich eine geringe Menge leicht blutiger Flüssigkeit in der Scheidenhauthöhle. Ganz anders verhielt sich das Hodenparenchym. Jede Behinderung der Blutzufuhr durch die Arteria spermatica interna hatte einen partiellen und totalen Verlust an Drüsensubstanz zur Folge. Es traten hämorrhagische Infarcte ein, und zwar im Hoden stets unter der Albuginea, und an den unmittelbar an den

Nebenhoden angrenzenden Parthien. Die Capillaren und grösseren an der Peripherie gelegenen venösen Stämme zeigten sich dicht mit Blut gefüllt. Auch zwischen den Samencanälchen fand sich eine grosse Menge rother Blutkörper frei. Gegen das Centrum des Organs waren die Blutgefässe ganz leer. Miflet erklärt diese Differenz aus den Anastomosen der subalbuginösen Venen. Mikroskopisch zeigten sich die Zellen der Samencanälchen bereits nach 48 Stunden zu einer fast homogenen Masse zusammengeschmolzen, die Zellengrenzen verschwunden, die Zellkerne sich nur schwach oder gar nicht färbend. Eine grosse Resistenz zeigten die Samenfäden, deren Köpfchen sich stets intensiv färbten. Die Räume zwischen den veränderten Canälchen waren verbreitert und mit dicht gedrängten rothen Blutkörperchen angefüllt (Fig. 62).

Fig. 62.

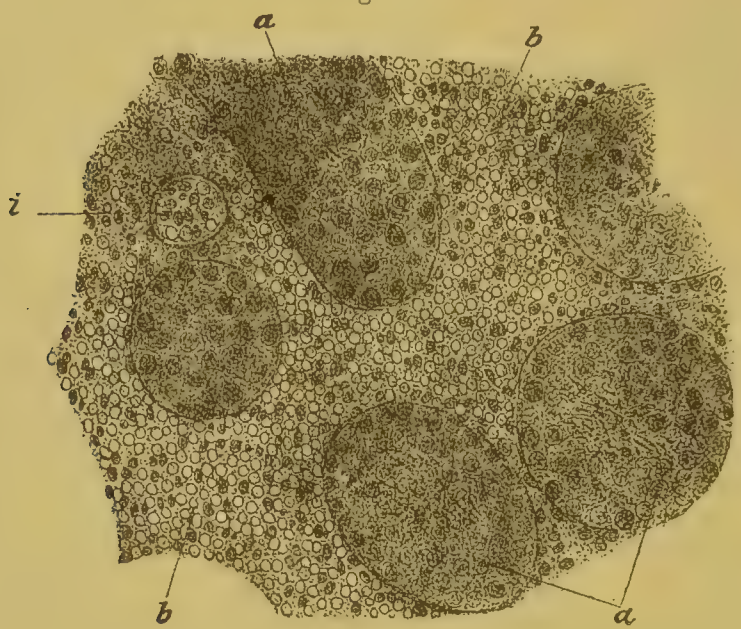

In wechselnder Menge traten lymphoide Zellen auf, sämmtlich nach 3—5 Tagen. Diese Veränderungen betrafen nur die peripher gelegenen Theile des Hodengewebes und verschwanden nach der Mitte. Die Capillaren der Zwischensubstanz waren durchweg leer; auch zwischen den Canälchen fanden sich Haufen von fettigem Detritus. Bei gleichzeitiger Unterbindung der Arteria spermatica interna und der Samenstrangvenen zeigten sich die Veränderungen mikroskopisch nach 2—5 Tagen fast gleich, wie nach Verschluss der Arteria spermatica allein. In späteren Stadien kam es zu Atrophie des ganzen Organs, und zwar durch Untergang der Samencanälchen, welche zum Theil durch neugebildetes Bindegewebe ersetzt waren. Diese Bindegewebsneubildung stand im Verhältniss zu dem Grade noch erhaltener Nahrungszufuhr oder des Wiedereintritts derselben. Sie war desshalb am stärksten nach Unterbindung bloss der Arteria spermatica interna. So zeigte sich 6 Wochen nach einer solchen Operation unter der Albuginea nichts als faseriges Bindegewebe mit pigmentirten Zellen und

obliterirte Gefässe, mit zum Theil zerfallenem Blut gefüllt. Gegen die Mitte des Organs fanden sich noch Canälchen mit feinem, kernigem Detritus. Wo gleichzeitig Arteria spermatica interna und Samenstrangvenen unterbunden wurden, erfolgte die Bindegewebsneubildung nur höchst spärlich.

Der Nebenhode blieb unverändert, wenn die Arteria spermatica interna allein oder die Venen allein unterbunden wurden. Wurden beide gleichzeitig unterbunden, so zeigte sich der Nebenhode vergrössert, ödematös, dunkelroth.

§. 573. Bei Embolie der Arteria spermatica interna entstanden im Nebenhoden herdweise Hämorrhagien mit Untergangder Canälchen, Zerfall des Protoplasma und Schwund der Kerne der Epithelzellen, so dass im Canalinhalt nur die Köpfchen der Spermatozoen übrig bleiben. Die Interstitien zwischen den Canälchen waren von rothen Blutkörperchen durchsetzt und mit lymphoiden Zellen infiltrirt. In den Fällen, wo gleichzeitig mit der Arteria spermatica interna die Arteria deferentialis embolisirt oder einmal auch nur unterbunden worden war, trat diffuse hämorrhagische Infarcirung des Nebenhodens ein.

§. 574. Aus den Versuchen schliesst Miflet, dass die Arteria spermatica interna die Bedeutung einer Endarterie im Cohnheimschen Sinne habe; allein wir müssen ausdrücklich hinzufügen: zunächst nur für den Hundehoden. Nach den Auseinandersetzungen bei der Therapie der Varicocele können wir jenes Resultat für den Menschen zunächst nicht adoptiren. Wir haben noch vor Kurzem einem jungen Manne, bei welchem die Isolirung der Arteria spermatica interna von den varicösen Venen bei einer Varicocelenoperation nicht gelang, Arterien und Venen in einer Länge von etwa 3—4 cm excidirt ohne folgenden Infarct oder Atrophie. Offenbar kommt bei dem menschlichen Hoden die Arteria deferentialis in ergiebigerer Weise für die Circulation im Gebiete der Arteria spermatica auf, als diess bei Thieren der Fall ist. Diese Bemerkung thut dem Werthe der Miflet'schen Untersuchungen keinen Eintrag, da dieselben immerhin eine sehr werthvolle Illustration zu den gleich zu schildernden Beobachtungen von hämorrhagischem Infarct beim Menschen geben.

§. 575. Wir haben im Anschluss an die Beobachtungen Miflet's bei einem 4 Monate alten Knaben eine acute venöse Infarcirung mit erheblicher Schwellung des Hodens, Nebenhodens und Samenstrangs mit Oedem und Röthung der Haut beobachtet, in Folge eines sehr energisch angelegten, schnürenden Bruchbandes während 12 Stunden. Die Schwellung ging rasch zurück, als der Druck beseitigt war.

§. 576. Der erste Fall von spontanem acutem hämorrhagischem Infarct des Hodens ist von Volkmann bekannt gegeben worden. Bei einem 15jährigen Knaben traten am 5. Juli 1876 ohne alle Ursache plötzlich heftige Leibschmerzen, Durchfall und Erbrechen ein. Die Schmerzen nahmen während der Nacht in ausserordentlichem Masse zu und strahlten am nächsten Morgen und am folgenden Tage in den linken Hoden aus.

Schon am nächsten Morgen zeigte sich eine starke Schwellung der linken Scrotalhälfte. Die Symptome nahmen die nächsten Tage stetig zu, es bestand leichte Diarrhoe. 3 Tage nach Beginn der Erkrankung bot der kranke Knabe ein collabirtes Aussehen dar. Das Abdomen war weich, das Scrotum durch ein hartes, entzündliches Oedem geschwellt, von doppeltem Umfang einer Männerfaust. Man diagnosticirte eine acute eiterige Periorchitis und schritt zur Incision. Die Scheidenhaut schimmerte tief blauschwarz durch und entleerte nach der Spaltung etwas mehr wie einen Esslöffel reinen, flüssigen, sehr dunkeln Blutes, und nunmehr erschien der auf das Fünffache vergrösserte Hode, dessen Oberfläche gleichmässig dunkel schwarzroth, glatt und glänzend war. Am Samenstrang ging eine strotzend mit flüssigem Blut gefüllte Aussackung der Scheidenhaut herauf, der Nebenhode erschien noch dunkler blauschwarz und im Plexus pampiniformis war das Blut überall gleichmässig geronnen. Es wurden nur einige Nähte angelegt und im Uebrigen die Wunde offen behandelt. Binnen 9 Tagen war die Geschwulst des Scrotum so gut wie verschwunden, der vergrösserte Hode war ganz leicht palbabel, völlig unempfindlich auf Druck, lederartig; binnen weiteren 14 Tagen stiess sich der nekrotische Hode los. Die mikroskopische Untersuchung verschiedener abgetragener Stücke zeigte stets vollständigen Mangel jeglicher entzündlicher Veränderung, stets dieselben colossal dilatirten, strotzend mit rothem Blut gefüllten Gefässe, hie und da extravasirtes Blut in verschiedenen Umwandlungen, die Epithelien der Samencanälchen getrübt. Heilung ohne weitere Störung.

§. 577. Ein zweiter Fall aus der Volkmann'schen Klinik ist von Miflet beschrieben. Der 30jährige Mann trat mit einer acut entstandenen, rechtsseitigen Hydrocele in die Klinik ein. Vor 3 Monaten war in Folge eines Stosses Hode und Scrotum rasch unter heftigen Schmerzen angeschwollen. Der Tumor zeigte pralle Fluctuation, war äusserst empfindlich, die Scrotalhaut war ödematös infiltrirt. Der Hode wurde mit schmalen Gummibinden fest eingewickelt und nachher bei Erfolglosigkeit der Behandlung zur Incision geschritten. Es entleerten sich 75 g bräunlichrother Flüssigkeit, der Hode absolut nicht vergrössert, mit subserösen Blutextravasaten besetzt, von schwarzer Farbe; jene spärlich, auch auf der Tunica vaginalis parietalis zerstreut; Consistenz des Hodens ausserordentlich schlaff; der Nebenhode dunkel scharlachroth, von festerer Consistenz; Parietalblatt der Scheidenhaut scharlachroth, geschwollen, ödematös. Bei Spaltung des Hodens blutete derselbe nicht. Das Hodengewebe war dunkel violettgrau mit zahlreichen miliaren hämorrhagischen Herden. Der Hode völlig unempfindlich. Mikroskopisch zeigte sich völlige Verfettung des Epithels, Blutgefässe strotzend mit geronnenem Blut gefüllt, nirgends lymphoide Elemente, die miliaren Herde innerhalb der Hodensubstanz entsprachen nur geronnenem Blut innerhalb dilatirter Gefässe ohne Extravasat. Im Verlauf stiess sich der Hode ohne weitere Zufälle ab, der Nebenhode blieb erhalten mit characteristischer Empfindlichkeit. Miflet glaubt den Fall so erklären zu können, dass durch das Trauma auf irgend eine Weise die Circulation in der Arteria spermatica interna dauernd unterbrochen wurde, sei es durch Quetschungsthrombose, sei es durch Abreissung.

Wir möchten fragen, ob das pathologisch-anatomische Bild nicht auch etwa dadurch beeinflusst worden ist, dass vor der Incision elastische Einwickelungen gemacht wurden. Schuhmacher hat einen Fall beschrieben, wo bei einem 62jährigen Herrn mit rheumatischer Epididymitis binnen 4 Tagen durch einen schonenden Frick'schen Verband Gangräna senilis des rechten Hodens und Nebenhodens eintrat, mit Abstossung der Theile binnen 3 Wochen und baldiger Heilung.

§. 578. Einen dem Volkmann'schen ähnlichen Fall hat Niemann aus der Klinik von Maas veröffentlicht. Der 14jährige Patient hatte am 11. Mai 1883 plötzlich eine mit Schüttelfrost aufgetretene, schmerzhafte Anschwellung des linken Hodens bemerkt, die er auf gröbliche Durchnässung zurückführte. In dem vorhandenen Urethralsecret konnten Gonokokken nicht gefunden werden. Die bisherige Behandlung hatte in Eisapplication bestanden. Der linke Hode erschien über taubeneigross, von knorpeliger Härte, der Samenstrang geschwollen. Am 13. Juni wurde incidirt. Die Scheidenhautblätter zeigten sich verdickt. Ein Schnitt in den Hoden liess trockenes, derbes, bräunlichgelbes Gewebe zu Tage treten, gegen das Rete Halleri hin bräunlichroth. Es floss gar kein Blut ab. Da demgemäss eine Nekrose des Hodens angenommen werden musste, wurde die Castration ausgeführt. Die mikroskopische Untersuchung zeigte die Samenstranggefässe leer, die Gefässe der Hodensubstanz enthielten bindegewebig veränderte Thromben; der Hauptthrombus sass in der Arteria spermatica interna an der Stelle, wo sich die Arterie am Corpus Highmori theilt. Der Nebenhode war zum grössten Theil gesund. Im Hoden zeigten sich die Drüsenepithelien nekrobiotisch, eine Kernfärbung war unmöglich.

§. 579. Eine Ursache des Hodeninfarcts hat uns Nicoladoni kennen gelehrt in der Torsion des Samenstrangs. Wir kommen auf seine Beobachtungen im Kapitel des Leistentestikels zurück. Nicoladoni sah bei Mangel des Mesorchium und abnormer Stellung des Hodens durch Ansatz des ganz freien Funiculus spermaticus bloss an einem Punkte Torsion des Samenstrangs zu Stande kommen, mit hochgradiger Stauung bis zur Infarctbildung im Hoden. Seine Beobachtung bezieht sich auf einen 62jährigen Arbeiter, welcher ohne Ursache vor einigen Tagen unter Schmerzen und Erbrechen eine Anschwellung der rechten Scrotalhälfte bekommen hatte. Bei der Incision der wie vermuthet eiterigen Periorchitis entleerten sich 200 g blutiger Flüssigkeit, und es prolabirte der dunkelkirschrothe Hode und Nebenhode, welche um $^1/_3$ vergrössert und gespannt erschienen. Der Samenstrang bestand aus 2 Strängen, welche umeinandergedreht waren in einer halben Umdrehung. Das interstitielle Hodengewebe war dicht mit Blutkörperchen erfüllt. Im Rete fanden sich weite Venen mit geronnenem Blut, und ein massiger Blutaustritt zwischen die Vasa efferentia im Kopf des Nebenhodens; daneben bestand theilweise Adhäsion der Scheidenhaut.

§. 580. Dieser Fall von Nicoladoni erinnert ganz besonders an die schon bei den Samenstrangwunden erwähnten Experimente von Chauveau mit subcutaner Torsion des Samenstrangs bei Widdern,

welche er behufs Entscheidung der Frage nach dem Vorkommen von Fäulnissorganismen im thierischen gesunden Organismus anstellte. Nur wenn Chauveau vor dieser Torsion Einspritzungen von Fäulnisskeimen in's Blut vornahm, trat in Folge der Torsion eine eigentliche Gangrän des Hodens auf; sonst aber kam es zu einfacher Nekrobiose, indem sich unter rascher Verklebung der Scheidenhäute eine geringe Gefässzufuhr, von den Gefässen der Hodenhülle aus, einstellte.

§. 581. Die geschilderten Beobachtungen haben ein zu grosses Interesse, um ein Resumé derselben zu geben, da jede einzelne derselben für sich gewürdigt zu werden verdient. Immerhin sei für das praktische Bedürfniss darauf aufmerksam gemacht, dass man sich bei dem Auftreten von unmotivirten, scheinbaren Hodenentzündungen, zumal wenn diese mit grosser Acuität sich einstellen, in Zukunft an die Möglichkeit des hämorrhagischen Infarctes zu denken hat und ganz besonders auf das Verhalten des Samenstrangs, auf allfällige Aetiologie, welche Circulationsstörungen von Seite desselben zur Folge haben könnte, und auf Gelegenheit zur Embolie seine Aufmerksamkeit richten muss. In 2 der Fälle ist die Diagnose auf acute, eiterige Periorchitis gestellt worden, doch werden sich bei genauerer Kenntniss der Krankheit sicherlich Anhaltspunkte für die Differentialdiagnose ergeben.[1]

§. 582. Wir müssen den Erwägungen von Niemann beistimmen, welcher in acut und intensiv auftretenden und verlaufenden Fällen es für einen Vortheil hält, an Stelle der zuwartenden Behandlung von Volkmann die sofortige Castration treten zu lassen, zumal wenn der andere Hode gesund ist, weil durch dieses Verfahren der Verlauf um ein ganz Bedeutendes abgekürzt wird. Es ist ja doch mit Sicherheit Nekrose des Hodens zu erwarten.

Zwölfter Abschnitt.

Entzündungen des Hodens und Nebenhodens.

Kapitel XLVI.

Spermatitis (Funiculitis) und Deferenitis acuta.

§. 583. Sehr häufig wird bei Entzündungen des Nebenhodens und Hodens der Samenstrang angeschwollen gefunden, und zwar geht diese entzündliche Anschwellung der Erkrankung jener Organe voraus, wie bei allen von der Urethra fortgeleiteten Entzündungen, wie bei Erkrankung von Samenblasen, Prostata u. s. w., oder sie folgt den-

selben nach. Die erstere descendirende Form ist viel öfter als Begleiterscheinung der Epididymitis zu beobachten, während die zweite ascendirende Form sehr gewöhnlich ist bei der eigentlichen Orchitis, mit oder ohne Periorchitis. Die beiden Entzündungen haben nicht den gleichen anatomischen Sitz, insofern als bei der descendirenden Form sehr gewöhnlich nur das Vas deferens erkrankt, in Form der Deferenitis, obschon allerdings auch die Entzündung des Zellgewebes um das Vas deferens hinzutreten kann. Bei der ascendirenden Entzündung dagegen geht in der Mehrzahl der Fälle die Entzündung wahrscheinlich den Lymphgefässen entlang und hat ihren Sitz in dem das Gefässbündel umgebenden Zellgewebe, stellt sich desshalb als diffuse Erkrankung des Samenstrangs dar, als Spermatitis. Demgemäss ist das klinische Bild verschieden, insofern als bei der Deferenitis ein selten über Bleistiftdicke hinausgehender cylindrischer Strang zu constatiren ist, der gewöhnlich nur an einzelnen Stellen, namentlich im Bereich des Nebenhodens, umschriebene Anschwellung darbietet, während bei der Spermatitis der ganze Samenstrang als ein fingerdicker oder dickerer Wulst sich darstellt, welcher bis zum vordern Leistenring emporsteigt und nach unten in den obern Theil des Hodens überzugehen scheint. Wenn sich dagegen die Schwellung bei Deferenitis abwärts fortsetzt, so kann man dieselbe bis an die Cauda des Nebenhodens verfolgen.

§. 584. Es ist leicht erklärlich, dass es wesentlich die Deferenitis ist, welche als isolirte Erkrankung in die Erscheinung tritt, aus dem einfachen Grunde, weil die primäre Entzündung in der Tiefe liegt und unbeachtet bleiben kann. Hier soll nur von dieser isolirten Erkrankung die Rede sein. Fälle solcher Entzündung werden von Hunter, Fournier, Boyer, Ricord berichtet. Auch ich habe bei Tripper diese bleistiftdicke cylindrische Verdickung des Vas deferens, welcher das Gefässbündel am vordern Umfang nicht isolirbar auflag, unter Leistenschmerz auftreten sehen. Bei diesen Tripperentzündungen hat Schepelern die katarrhalische Entzündung der Schleimhaut anatomisch nachgewiesen. Ausser bei Tripper hat Hutchinson in Folge mechanischer und anderweitiger Reizung der Pars prostatica urethrae isolirte Entzündungen des Samenstrangs auftreten sehen, sogar mit Abscessbildung im Leistencanal und am vordern Leistenring.

§. 585. Das pathologisch-anatomische Museum in Würzburg besitzt das Präparat einer isolirten Spermatitis, resp. bei gesundem Hoden und Nebenhoden bloss mit Vereiterung der einen Samenblase complicirt. Das Vas deferens zeigt sich allerdings verdickt, aber die Hauptanschwellung kommt auf Rechnung des, Vas deferens und Gefässe umschliessenden und hier enge mit denselben verwachsenen Bindegewebes. Dadurch wird eine Geschwulst hergestellt, welche einigermassen eine Helmform darbietet, wie wir sie bei der Epididymitis als characteristisch wieder finden werden. Es findet sich eine starke Anschwellung unmittelbar über dem Hoden, und dieselbe geht nach oben und nach unten bis zur Cauda epididymidis in einen etwas dünneren harten Strang über. Die Differentialdiagnose gegen Epididymitis ist daraus zu machen, dass man zwischen der Geschwulst und dem Hoden

den Nebenhoden fühlt; sie sitzt dem Hoden nicht so unmittelbar auf, namentlich im obern Theil nicht.

Gosselin hat eine ähnliche Beobachtung bei Tripper mitgetheilt. Man fühlte bei dem 25jährigen Kranken in der Höhe des Nebenhoden-

Fig. 63.

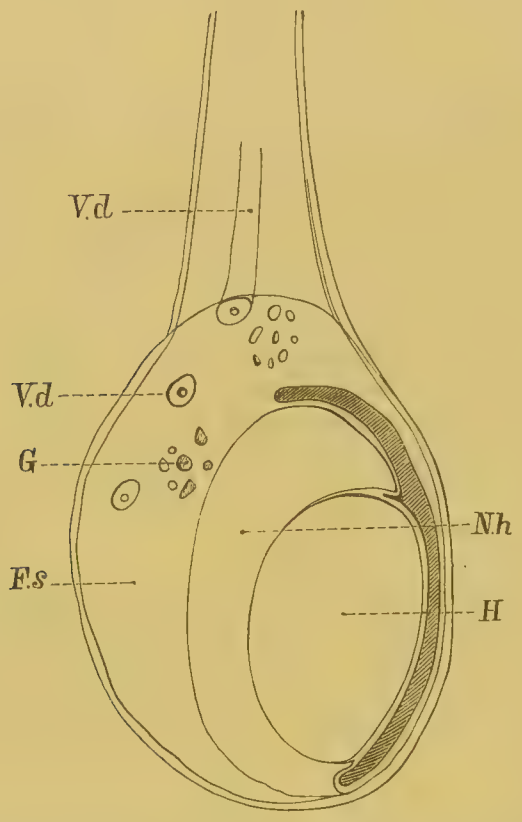

Längsschnitt durch eine Spermatitis. Oben der verdickte, nicht durchschnittene Samenstrang, in welchen das ebenfalls verdickte Vas deferens (V. d.) herabläuft. Jener zeigt seinen grössten Querdurchmesser über dem Hoden (resp. Nebenhodenkopf) und läuft dann (F. s.) hinter dem Nebenhoden bis zur Cauda hinab. Nh. = Nebenhode. H. = Hode. Rechts die dunkle Spalte des Cavum vaginale. G. = Gefässdurchschnitte des Samenstrangs.

kopfes einen sehr harten, wenig empfindlichen Tumor, von welchem ein harter, federkieldicker Strang nach unten bis zur Cauda epididymidis und ein dicker, ebenso harter bis an den Leistencanal nach oben auslief. Hode und Nebenhode waren vollständig gesund. An Samenblase und Ductus ejaculatorii nichts Abnormes. Das ist offenbar ebenfalls eine Deferenitis mit Perideferenitis.

§. 586. Bezüglich der Symptome haben wir bereits den Leistenschmerz und die Druckempfindlichkeit des Samenstrangs erwähnt. Bei der Spermatitis kann bei acuter Anschwellung der Rand der vordern Leistenöffnung Anlass geben zu Einklemmungserscheinungen (Fournier). Bei der Deferenitis wird ein tiefer Schmerz in der Fossa iliaca als erstes Symptom angegeben. Druck ist stets empfindlich. Der Anschwellung des ganzen Samenstrangs geht die Schwellung des Vas deferens voraus.

§. 587. Die Aehnlichkeit der Symptome mit denen einer eingeklemmten Leistenhernie ist bei Bestehen von Reflexerscheinungen eine grosse. Indess ist die Form der Geschwulst, namentlich die sich verjüngende Verlängerung derselben hinter dem Nebenhoden herab der Spermatitis eigenthümlich. Die Verabfolgung eines Purgans durch den Mund wird dem Zweifel ein Ende machen, wenn nicht das Vorhandensein eines Trippers oder das Vorangehen einer mechanischen oder anderen Harnröhrenreizung genug Anhaltspunkte schon vorher geliefert hat.

§. 588. Bildung von Abscessen in der Nähe des Peritoneum und Peritonitis sind die einzigen, aber nicht zu unterschätzenden Gefahren des Leidens und hier wird eine angemessene Therapie, d. h. frühe Eröffnung der Abscesse durch Spaltung des Leistencanals indicirt sein. Sonst besteht die Therapie in absoluter Ruhe und Unterstützung des Scrotum.

Kapitel XLVII.

Epididymitis acuta.

§. 589. Der Nebenhode wird weitaus häufiger von Entzündung befallen als der Hode. Während früher die entzündliche Schwellung der intrascrotalen Organe stets auf den Hoden bezogen wurde, hat Moreau 1834 und Blandin im Jahr 1837 aufmerksam gemacht, dass es bei der gonorrhoischen Entzündung sich fast immer um Erkrankung des Nebenhodens handle, der Hode aber frei bleibe. Was die beiden Affectionen trotz ihrer characteristischen Eigenthümlichkeiten so lange verwechseln liess, ist der Umstand, dass mit Epididymitis sich häufig acute Periorchitis verbindet, welche zu ähnlicher Gestalt des Tumor und zu ähnlicher Consistenz desselben führt, wie wir sie bei Orchitis beobachten.

§. 590. Aetiologie. Von 3 Seiten her können Irritamente auf den Nebenhoden einwirken, welche eine acute Entzündung desselben zur Folge haben: Entweder trifft eine Gewalt von aussen den Nebenhoden direct, und es entsteht die Epididymitis traumatica, oder es waren Entzündungserreger zugeführt durch den Infectionsweg von der Urethra, das Vas deferens: Epididymitis urethralis (Velpeau). Endlich können die Entzündungserreger von irgend einer andern erkrankten Körperstelle fortgeleitet, durch das Blut in den Nebenhoden gelangen und sich festsetzen, eine Form, welche wir unter dem allgemeinen Namen der Epididymitis metastatica den 2 andern gegenüber gestellt haben.

§. 591. Bei Epididymitis traumatica sind es vorzüglich Quetschungen, wie das Auffallen bei gespreizten Beinen auf das Scrotum oder ein Stoss gegen letzteres von unten her, welche die Entzündung

veranlassen. Die Cauda des Nebenhodens reicht am weitesten hinab und hat desswegen auch die Gewalt in erster Linie auszuhalten. Hier beginnt auch Schmerz und Schwellung.

Wir haben im Kapitel der Contusio testis auf die Folgen der Quetschungen aufmerksam gemacht nach den Versuchen von Monod und Terrillon, welche Blutergüsse zwischen den Hodencanälchen mit Abhebung des Epithels fanden, nachheriges Oedem und Rundzellen-Infiltration und Verdickung der Wand.

Es braucht schon gehörige Gewalten, um eine traumatische Entzündung hervorzurufen. Wo auf eine relativ geringe mechanische Schädlichkeit hin schon Entzündung des Nebenhodens auftritt, spielen sehr häufig frühere Tripper und Nachtripper eine Rolle. In diesem Fall kann man die Erscheinungen fortgeleiteter Entzündung daran erkennen, dass gleichzeitig mit der Nebenhodenentzündung eine Schwellung des Vas deferens vorliegt. Auch nach Anstrengungen kommen Epididymiten vor in den Fällen, wo schon frühere Erkrankungen vorhanden gewesen sind.

§. 592. Das Hauptcontingent aller Nebenhodenentzündungen liefert die Epididymitis urethralis. Jegliche infectiöse Erkrankung der Urethralschleimhaut, welche bis an die Ausmündungsstelle der Ductus ejaculatorii gelangt, kann gelegentlich dem Vas deferens entlang fortgeleitet werden bis in den Nebenhoden.

Freilich tritt nach scheinbar rein traumatischen Einwirkungen auf die Schleimhaut der Urethra eine Epididymitis auf, so nach der Einführung eines Katheters, nach der Lithothripsie, nach der Lithotomie. Vorübergehende Hodenentzündungen von Leuten, welche sich aus irgend einem Grunde längere Zeit kathetrisiren müssen, sei es wegen Stricturen, Prostata-Hypertrophie u. s. w., sind etwas ganz Gewöhnliches. Ja, die wenigsten Patienten entgehen dieser Complication auf die Dauer, selbst bei sorgfältiger Behandlung. Allein fast ausnahmslos handelt es sich um Einwirkungen, welche auf eine schon vorher kranke Schleimhaut stattfinden. Man wird daher nicht sowohl das Trauma direct beschuldigen[1], als man das Zutreten eines Entzündungserregers oder die Eröffnung einer Bahn für dessen Eindringen und Fortleitung wird anklagen müssen. Es besteht hier eine sehr naheliegende Analogie mit dem Auftreten einer Lymphangitis nach Sondirung einer alten granulirenden Wunde oder eines Fistelgangs.

Einen interessanten Fall von acuter Epididymitis sah ich bei einem Individuum, das in Folge Cantharidengebrauchs fast gleichzeitig acute Cystitis membranosa, mit heftigem Drang und Brennen, Prostatitis und Entzündung des Nebenhodens bekommen hatte. Wir haben in der ersten Auflage eine Reihe von Fällen von Hutchinson, Velpeau, Baum, Garden, Langenbeck angeführt, wo nach den verschiedensten Urethral- oder Prostataleiden in Folge von Catheterismus oder andern Operationen Entzündung des Nebenhodens auftrat, zum Theil mit Abscessbildung, ja sogar mit zersetztem Eiter als Inhalt.

§. 593. Die weitaus grösste Zahl von Nebenhodenentzündungen überhaupt, sowie auch der Epididymitis urethralis liefert die gonorrhoische Epididymitis.

Fournier giebt nach einer Beobachtung von 222 Fällen von Epididymitis an, dass auf 8—9 Tripper eine Nebenhodenentzündung auftrete. Bergh fand 1/3 bis 1/2 aller Tripperkranken mit Epididymitis behaftet. Gewisse Individuen bekommen letztere nach jedem Tripper.

§. 594. Bezüglich der Zeit des Eintritts nach Beginn des Trippers sind die Angaben ziemlich genau übereinstimmend. Nach Fournier, Aubry und einer Zusammenstellung von 640 Fällen[1]) ist die Epididymitis vor Ablauf der ersten Woche eine Ausnahme; sie wird nach Ablauf des zweiten Monats sehr selten, kann aber noch jahrelang nachher eintreten — gewiss nur unter dem Einfluss einer bestimmten Gelegenheitsursache. Es ist hier oft secundäre Cystitis, Prostatitis und Strictur, welche das Zwischenglied zwischen Tripper und Epididymitis bildet. Unter obigen 640 Fällen trat die Entzündung 24 Mal in der 1. Woche auf, 93 Mal in der 2., 182 in der 3. und 4. und 150 Mal vor Ablauf des 2. Monats.

§. 595. Da nun in der zweiten Woche des Trippers schon ein Nachlass der acutesten Erscheinungen eintritt, so ergiebt sich ohne Weiteres, dass nicht die Intensität der Urethritis bestimmend ist für das Auftreten der Entzündung im Nebenhoden, sondern dass einmal dieselbe erst in einem Stadium auftritt, wo die Urethritis nicht mehr bloss im vorderen Theile der Harnröhre sitzt, sondern sich bereits nach dem hinteren Abschnitt ausgebreitet hat, anderseits dass die Complication in eine Zeit fällt, wo der Patient weder stärkere Körperbewegung, noch Diätfehler so ängstlich mehr vermeidet, wie im Anfange. Aus einigen Krankengeschichten, welche mir zu Gebote stehen, entnehme ich, dass die Epididymitis gerade dann besonders früh auftritt, wenn der Patient sich gar nicht schonen konnte, anderseits bei sehr frühen, roh ausgeführten Injectionen, wobei das Trippersecret direct rückwärts geschleudert wird.

§. 596. Forscht man nach der unmittelbaren Veranlassung der Fortleitung der Entzündung, so könnte man versucht sein, anzunehmen, dass die letztere recht oft der Schleimhaut entlang bis in den Nebenhoden herabreicht, aber nicht über das Stadium eines Katarrhs hinausgeht, resp. das interstitielle Bindegewebe intact lässt. Fälle, wo bei Tripper eine Epididymitis erst auftritt nach einem leichten Stoss gegen den Hoden, z. B. beim Kreuzen der Beine oder nach einem angestrengten Marsche, dürften an ein derartiges Verhältniss denken lassen. Monod und Terrillon sahen eine eitrige Orchitis nach Trauma bei bestehendem Tripper. Curling führt als Beleg für die Möglichkeit einer häufigen Fortleitung noch die ungewöhnlich häufigen und heftigen geschlechtlichen Erregungen mit Erection und Ejaculation an, welche bei chronischer Urethritis prostatica beobachtet werden. Er hat hiebei den Hoden schwerer als gewöhnlich und druckempfindlich gefunden.

Für die anderen Beobachtungen, wo erst nach Einführen einer

[1]) Gaz. hebdom. 1869.

Sonde, nach einer ungeschickten Injection die Complication auftritt, haben wir schon auf die Analogie mit den Lymphgefässen und die Sondirung von lange bestehenden Wunden aufmerksam gemacht. Wie oft leiten nicht Lymphgefässe, ohne selber sichtbar zu erkranken, Entzündungserreger in die Lymphdrüsen fort.

§. 597. Bergh fand in 98 von 226 Fällen den Samenstrang erkrankt. Curling giebt nach Aubry an, dass auf 104 Fälle von Epididymitis 73 mit, 31 ohne Betheiligung des Vas deferens verliefen. Hunter giebt an, dass der Samenstrang erst nach dem Nebenhoden gewöhnlich anschwelle. Ricord hat die Spermatitis stets erst nach der Epididymitis gesehen. Fournier hat das Gegentheil als Regel beobachtet und Hutchinson, welcher das Vas deferens stets verdickt gefunden hat, konnte oft constatiren, dass diese Verdickung vor der ersten Veränderung am Nebenhoden auftrat. Auch bei unsern Fällen war die Schwellung des Vas deferens durchaus die Regel, ein Umstand von grosser Wichtigkeit, um die rein traumatische Form von den gonorrhoischen zu unterscheiden. Bei einem 23jährigen Manne konnten wir auch Schwellung und Infiltration mit Druckempfindlichkeit um die gleichseitige Samenblase herum nachweisen. Bei einem andern Fall, wo die Verdickung des Vas deferens sehr deutlich war, liess sich auf der entsprechenden Seite eine Verdickung des Ductus ejaculatorius nachweisen.

§. 598. Es ist noch ein Umstand, welcher die richtige Erklärung der Epididymitis aus Fortleitung der Urethritis gestört hat, nämlich die Thatsache, dass die Erscheinungen des Trippers, namentlich Schmerzen und Ausfluss mit dem Auftreten der Nebenhodenschwellung nachlassen, mit ihrem Verschwinden wieder eintreten können. Ersteres war unter 154 Fällen, welche Curling aus Aubry und Gaussail zusammengestellt hat, 125 Mal der Fall. Anderseits aber giebt es sicher constatirte Fälle, wo der Ausfluss sich nicht verändert oder gar heftiger wird oder wo endlich ein zurückgetretener Ausfluss sich wieder einzustellen beginnt mit dem Auftreten der Epididymitis. Es geht daraus hervor, dass von einer Metastase, d. h. einem Auftreten des Trippers im Nebenhoden, während er auf der Urethra verschwindet, keine Rede sein kann. Es ist vielmehr das mit der Epididymitis auftretende, oft intensive, oft geringgradige Fieber, welches das Verschwinden des Tripperausflusses erklärt, so gut wie das Trockenwerden jeder eiternden Wunde. Ist das Fieber unbedeutend, so bleibt auch der Tripper unverändert.

§. 599. Es mag bei der Erklärung einer Erkrankung durch Fortleitung auffällig erscheinen, dass nicht öfter die Urethritis in die nahe aneinanderliegenden Mündungen der beiden Ductus ejaculatorii gleichzeitig eindringt. Unter 879 Fällen von Fournier waren 408 Mal der linke, 405 Mal der rechte und 66 Mal beide Nebenhoden ergriffen, also in 7,5% doppelseitig. Ausserdem ist es Regel, dass nicht zur gleichen Zeit beide Nebenhoden erkranken, sondern der zweite erst mehrere Tage oder noch längere Zeit nach dem ersten. Es bedarf eben meistens eines äusseren Anstosses.

§. 600. Die dritte Kategorie von Entzündung, welche man von ätiologischer Seite aufstellen kann, ist die metastatische. Alle hieher gehörigen Formen sind aber soviel öfter als Orchitis, denn als Epididymitis beobachtet worden, dass wir es vorziehen, sie unter der Aetiologie der Orchitis acuta abzuhandeln und daselbst der Epididymitis beiläufig zu gedenken.

§. 601. Symptome. Zur Beurtheilung der Anfangssymptome einer acuten Epididymitis muss man bei der traumatischen Form die unmittelbaren Folgeerscheinungen der Quetschung, bei der gonorrhoischen (überhaupt urethralen) diejenigen der oft vorausgehenden Spermatitis acuta abziehen.

Der sofortige heftige Schmerz, die Uebelkeit bis zum Erbrechen, die Ohnmacht bei Einwirkung eines Trauma kommen auf Rechnung der Quetschung. Bei der gonorrhoischen Form können Blutbeimischung zum Urin, Empfindlichkeit im hinteren Theile der Harnröhre, Schmerzen im Damm uud in der Fossa iliaca, Druckempfindlichkeit daselbst vorangehen. Sie gehören der Affection des Vas deferens an, sowie der Samenblase.

Ein constantes, höchst beachtenswerthes Anfangssymptom der Epididymitis dagegen ist Schmerz in der Leiste, von den Franzosen als „Douleur susinguinale“ (Fournier) beschrieben. Dieser Schmerz geht nicht nur bei Gonorrhoe den unangenehmen Empfindungen im Nebenhoden selber vorauf, sondern ist auch, wenn auch seltener, bei traumatischer Form die erste Erscheinung.

§. 602. Der Leistenschmerz ist oft sehr intensiv und kann bei alleinigem Bestehen die Diagnose auf falsche Fährte leiten. Fournier erwähnt eines Falles, wo man eine Phlegmone iliaca annahm.

Da der nämliche Schmerz auch bei chronischen Leiden des Hodens auftritt, wie bei Hydrocele, wenn dieselbe eine gewisse Grösse erreicht hat, da ferner der Patient unwillkürlich zur Beseitigung desselben den Hoden hochhebt und in der Rückenlage bei geeigneter Unterstützung des Scrotum oft schmerzlos ist, so liegt es am nächsten, die Zerrung und Quetschung des Samenstrangs bei seinem Eintritt und Austritt aus dem Leistencanal zu beschuldigen. Veranlasst ist dieselbe durch das zunehmende Gewicht des Nebenhodens, soweit nicht Entzündung des Samenstranges daran schuld ist.

§. 603. Wenn vor jeder örtlichen Erscheinung Fieber mit allen seinen secundären Störungen des Allgemeinbefindens auftritt, so muss dies auf acute Spermatitis bezogen werden. Das mit der Epididymitis verbundene Fieber kann erst mit den ersten objectiven Veränderungen dieses Organs selber zu Tage treten.

Das Fieber erreicht in einzelnen Fällen eine erhebliche Höhe und kann einige Tage zwischen 38,x des Morgens und 39,x des Abends schwanken. Oft ist es geringer; selten hält es über die ersten Tage hinaus an und verliert sich nahezu immer vor Ablauf der ersten Woche.

§. 604. Sobald der Leistenschmerz und fieberhafte Symptome auf eine Epididymitis aufmerksam gemacht haben, ist bei der objectiven

Untersuchung Schwellung und meist hochgradige Druckempfindlichkeit eines Theiles des Nebenhodens nachzuweisen, in weitaus den meisten Fällen die Cauda betreffend. Bald macht sich die locale Veränderung auch dem Patienten bemerklich genug. Beim Gehen, bei jedem Anstossen des Schenkels ist der Schmerz intensiv und Patient schützt desshalb den Hoden durch Erhebung mit der untergelegten Hand.

In ruhiger Rückenlage ist ein localer Schmerz meist nicht vorhanden. Nur in einzelnen Fällen erreicht er auch hier höhere Grade, wie man sie bei acuter Orchitis öfter beobachtet, so dass der Patient aufschreit vor Schmerz oder sich am Boden wälzt. Fournier hat entschieden Recht, diese ausnahmsweisen Fälle auf die rasche Ausdehnung der Scheidenhaut durch entzündlichen Erguss, d. h. auf Periorchitis acuta zu beziehen. Man braucht nur einmal das sofortige Aufhören des intensivsten Schmerzes durch Punction oder Incision der Scheidenhaut beobachtet zu haben, um von dieser Auffassung überzeugt zu sein. Wir werden sehen, dass auch für die Schmerzhaftigkeit bei Orchitis dieselbe Auffassung gilt.

§. 605. Ein besonderes Interesse haben die Ausstrahlungen der Schmerzen bei Epididymitis (und Orchitis). Tamarel-Mauriac[1]) hat darüber eine ausführliche Abhandlung geschrieben. Ausser dem erwähnten Leistenschmerze sind es namentlich Kreuzschmerzen und Lendenschmerzen, welche geklagt werden. In dem Falle Ryser, welchen wir bei der Therapie ausführlicher mittheilen werden, waren bei traumatischer Epididymitis die Lendenschmerzen auf der entsprechenden Seite so intensiv, dass Patient sich nicht wollte überzeugen lassen, dass seiner Hodenaffection irgend eine Bedeutung zukomme. Interessant war es zu beobachten, dass diese hochgradigen Schmerzen mit der Punction der Scheidenhaut nicht nachliessen, wohl aber mit der Eröffnung eines Abscesses im Kopfe des Nebenhodens. Obschon hier palpable Veränderungen, nämlich Schwellung der Retroperitonealdrüsen vorhanden waren (s. unten den Sectionsbericht), so waren doch die Lendenschmerzen peripheren Ursprungs. Auch bei traumatisch entstandenen Epididymiten mit Infiltration des Samenstrangs haben wir die Angaben über starke Schmerzen am Oberschenkel gefunden.

§. 606. Hunter schon erwähnt die Theilnahme der Verdauungsorgane und T. Mauriac bespricht als „reflexe Visceralneuralgien“: localisirte Kolikschmerzen mit galligem Erbrechen, Abgang von Gasen nach beiden Seiten, Verstopfung. Er fasst diese Erscheinungen auf als durch das Rückenmark vermittelte Reflexe in Folge Reizung der Nervenendigungen in dem entzündeten Organe. Für den Ursprung der Schmerzen im letzteren bietet mein obenerwähnter Fall Ryser einen Beleg. Ob es sich aber nicht um Fortleitung der Entzündung entlang den Nervenverbindungen mit dem Plexus lumbalis, solaris, mesentericus, renalis handelt, wie Leyden[2]) in einer vorzüglichen Abhandlung nachgewiesen hat, bleibt dahingestellt. Galliard beschreibt einen Fall, wo eine Ischias einmal zu einseitiger, ein zweites Mal zu doppel-

[1]) Tamarel-Mauriac. Gaz. méd. 25. Sept. 1869.
[2]) Leyden, Klin. Vorträge von Volkmann.

seitiger Epididymitis hinzutrat. Hier mag wohl eine gonorrhoische Entzündung vorliegen.

Dagegen mögen die Schmerzen im Uebrigen doch wohl meistens auf Erregung eines Nerven von einer bestimmten Stelle aus, namentlich auch im Bereich des Samenstrangs, beruhen. Der Hode ist vom Plexus spermaticus versorgt. Auf dem Samenstrang verläuft der Nervus spermaticus externus aus dem ersten oder zweiten Lumbalnerven. Derselbe verbindet sich mit Aesten des Nervus iliohypogastricus und ilioinguinalis, welche die Hüfthaut und mit den obern Aesten auch die Lendenhaut versorgen. Auch die Nerven der Oberschenkelhaut, der Nervus externus femoris und obturatorius hängen durch Schlingen mit den erwähnten Nerven zusammen.

§. 607. Die Anschwellung erreicht im Verlauf eines oder einiger Tage ihre volle Grösse. Die Patienten wissen gewöhnlich bestimmt anzugeben, dass sie nicht plötzlich und nicht im Verlauf weniger Stunden entstanden ist. Ausser der exquisiten und hochgradigen Druckempfindlichkeit ist die Form für die Anschwellung eine in hohem Masse characteristische.

Fig. 64.

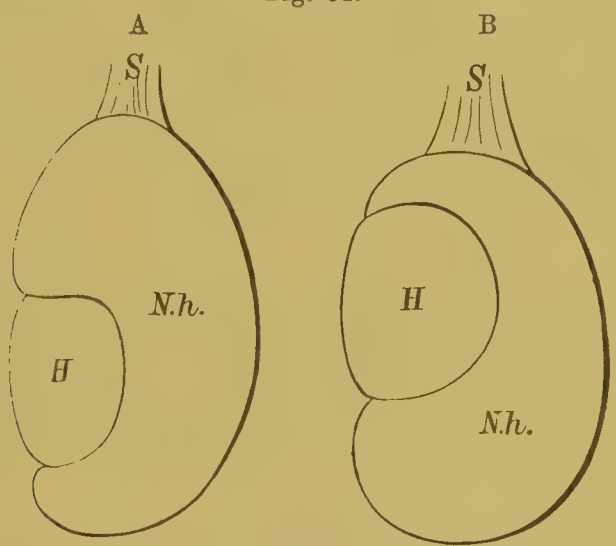

Fig. 64 stellen schematisch die Form der Epididymitis bei acuter Entzündung dar, A mit vorwiegender Betheiligung des Caput, B der Cauda. H = Hode, N.h. = Nebenhode, S = Samenstrang. Hälfte der natürlichen Grösse.

Schon bevor man wusste, dass die gonorrhoische Epididymitis vorzüglich den Nebenhoden befällt, hat man hervorgehoben, dass die Anschwellung gewöhnlich die Form eines Helmes annehme [1]). Man unterscheidet an der Geschwulst einen sehr harten, auf gelinden Druck schon sehr empfindlichen Körper und eine weiche, pseudofluctuirende Parthie, welche die gewöhnliche Empfindlichkeit des Hodens darbietet. Der harte Körper umfasst von hinten, oben und unten den weichen, so dass von letzterem (dem Hoden) nur die Vorder- und 2 Seitenflächen

[1]) S. Signoroni, Schmidt's Jahrb. 1837.

frei bleiben. Die harte Geschwulst entspricht dem oft kolossal vergrösserten Nebenhoden, welcher einen Tumor von stark über Eigrösse darstellen kann. Er kehrt eine convex rundliche Oberfläche nach hinten, oben und unten, während man zu beiden Seiten, besonders deutlich aber auf der lateralen, den Rand des Nebenhodens als eine abgestumpfte, durch ihre Härte und ihr Vorspringen von dem weichen Hoden scharf abgegrenzte Kante fühlt, welche eine sehr stark ausgesprochene Concavität nach vorne wendet.

Diese ganz eigenthümliche Form der Geschwulst ist so characteristisch und constant und nur nach der stärkeren Betheiligung des Kopfes oder Schweifes des Nebenhodens einigermassen wechselnd, dass man sie nur 1 Mal im Präparate gesehen zu haben braucht, um sich am Lebenden nicht mehr zu täuschen. Der innere concave Rand ist nicht so deutlich zu fühlen, weil hier die Gefässe mit perivasculärem Gewebe aus dem Hoden heraus und am Nebenhoden vorbeitreten.

§. 608. Verdeckt wird die Form der Geschwulst durch das Hinzutreten einer Periorchitis mit Erguss in das Cavum vaginale. Die Scheidenhaut überzieht normaliter noch den scharfen Aussenrand des Nebenhodens und wenn ihr parietales Blatt durch Flüssigkeit abgehoben wird, so ragt eine Schicht der letzteren noch über den Rand des Nebenhodens nach hinten. Dadurch wird die Fühlbarkeit der characteristischen Concavität beeinträchtigt und man hat bei starker Spannung der Scheidenhaut eine prall fluctuirende Geschwulst, welcher der Nebenhode als eine harte Leiste eingelagert ist, die von hinten, oben und unten deutlich fühlbar bleibt.

§. 609. Ein weiteres nicht seltenes Vorkommniss, das über das Ergebniss der Palpation täuschen kann, ist bei gleichzeitiger Periorchitis das Zustandekommen einer Ausstülpung nach oben, wie sie für die chronisch-seröse Periorchitis etwas so sehr Gewöhnliches ist. Durch dieselbe wird der Kopf der Epididymis von oben her verdeckt. Es kann ausserdem der Rand des geschwollenen Epididymiskopfes rings mit der Serosa verkleben und so die Ausstülpung nach oben abgeschlossen werden von der unteren.

§. 610. Der Verlauf der Epididymitis gestaltet sich so, dass in wenigen bis 8 Tagen erst das Fieber und dann die Lokalerscheinungen deutlich abnehmen. Schwellung, Härte und Druckempfindlichkeit werden geringer. Die mittlere Heilungsdauer von 16 Tagen, welche Velpeau für 37 Fälle fand, entspricht der gewöhnlichen Zeit, vorausgesetzt, dass nicht das Leiden vollständig vernachlässigt wird.

Binnen dieser Zeit verliert sich die Druckempfindlichkeit auf Berührung vollständig und es bleibt, vorzüglich im Schweif und Kopf nur noch eine Härte zurück, welche bei starkem Zufassen einige Schmerzhaftigkeit darbietet.

§. 611. Einzelne Fälle zeigen grössere Hartnäckigkeit, und zwar kommen derartige sowohl bei Trauma als Gonorrhoe als Ursache vor. Nicht nur wird die Scheidenhaut in Form einer Periorchitis sero-fibri-

nosa mitergriffen, sondern auch der Samenstrang mit Vas deferens erkrankt öfter secundär, wenn er primär keine palpablen entzündlichen Veränderungen dargeboten hat. Er fühlt sich als ein sehr empfindlicher cylindrischer Strang an, wie bei der Spermatitis beschrieben worden ist. Die Anschwellung tritt am zweiten bis achten Tag auf und bildet sich erst mit Nachlass der Entzündung im Nebenhoden wieder zurück, indem oft noch längere Zeit, wie im Nebenhoden, ausgedehnte oder circumscripte Härte der Wand des Vas deferens zurückbleibt.

§. 612. Die Mitbetheiligung der Scheidenhaut zeigt sich ausser durch intensivere Schmerzen und eine pralle Fluctuation durch Röthung und Oedem der Scrotalhaut an. Dieses diffuse, resp. namentlich den ganzen vorderen Umfang des Scrotum einnehmende entzündliche Oedem der Haut ist gegenüber der Erkrankung der Epididymis allein einigermassen charakteristisch. Auch bei letzterer kommt es zu Oedem, aber dasselbe ist circumscript und entspricht der Stelle der Cauda epididymitis, welche der Haut am nächsten liegt und von welcher aus die Infiltration des anliegenden Zellgewebes sich oft als ein Strang bis zur Cutis verfolgen lässt.

Der Erguss in die Scheidenhaut resorbirt sich und verschwindet mit dem entzündlichen Oedem meist Ende der ersten oder im Verlauf der zweiten Woche. Doch haben M. d'Espine und Goussail in 52 Fällen bei Nichtbehandlung die mittlere Dauer des Leidens auf 30—35 Tage berechnet (Curling). Nach traumatischen Epididymiten kommt es häufig zu chronischen Hydrocelen, öfter noch als nach der gonorrhoischen Form, weil bei letzterer öfter fibrinöse Ausschwitzungen mit Verwachsungen vorkommen.

§. 613. In den intensivsten Fällen kommt es zur Eiterung. Es treten Abscesse im Nebenhoden, eiterige Periorchitis auf. Hutchinson (loc. cit.) erwähnt einen hieher gehörigen Fall durch Entzündung von der Urethra aus; ich habe zweimal abscedirende Epididymitis nach Trauma beobachtet. Unter diesen Umständen lassen die Schmerzen in der Leiste oder im Kreuz nicht nach und werden, wenn Patient sich nicht schont, äusserst intensiv. Es tritt, auch wenn die ersten Fieberregungen abgelaufen sind, ein Nachfieber auf, so dass man der Angabe über öfteres Frösteln begegnet, bei genauerer Beobachtung das Vorhandensein eines continuirlichen oder hektischen Fiebers constatirt.

Das Oedem an der der Cauda epididymitis entsprechenden Stelle hält sich dann länger als gewöhnlich, Druck bleibt schmerzhaft, obschon der Schmerz dabei nicht so intensiv ist, wie im Anfang. In die dritte und vierte Woche ziehen sich die acuten Erscheinungen hin, bis dieselben unter dem Einflusse der Behandlung verschwinden.

§. 614. Diagnose. Velpeau hat schon gegenüber Rochoux betont, man dürfe nicht die Pseudofluctuation des Hodens mit einem Erguss in die Scheidenhaut verwechseln. Letzterer ist praller, druckempfindlicher, mit Oedema scroti und Röthung über der fluctuirenden Stelle complicirt und zeigt ganz besonders, wenn auch nicht immer, Transparenz. Bei Erguss ist ferner der nach vorne concave Rand

des Nebenhodens nicht mit der Deutlichkeit zu fühlen, wie bei Fehlen desselben.

Eine Berücksichtigung der characteristischen Form des geschwellten Nebenhodens lässt die differentielle Diagnose gegen acute Orchitis leicht stellen.

Exsudative Periorchitis spricht ebenso sehr für Epididymitis als gegen Orchitis.

Bei Einwirkung eines Trauma kann noch Hämatocele in Frage kommen gegenüber der acuten, mit Periorchitis complicirten Epididymitis. Wir verweisen auf das Kapitel über Haematoma vaginale, wo gezeigt ist, dass fast immer ein Bluterguss in das Cavum vaginale einen solchen ausserhalb desselben, ein Haematoma funiculi voraussetzt. Der Verlauf zeigt ferner beim Hämatom nicht die Periode der Zu- und nachherigen Abnahme der Schwellung, Empfindlichkeit und andern Symptome, wie bei Epididymitis.

§. 615. Die Prognose ist quoad vitam als eine günstige zu bezeichnen. Auch hier sehen wir vom Leistentestikel ab, wo Peritonitis hinzutreten kann. Velpeau beobachtete einen Todesfall in Folge secundärer Vereiterung einer Samenblase[1]). In dem unten beschriebenen Falle von Ryser erfolgte der Tod durch Wundcomplication nach Incision des Abscesses bei traumatischer Epididymitis.

§. 616. Viel schlimmer ist die Prognose für die spätere Functionsfähigkeit des erkrankten Organs. Der Nebenhode ist nur Ausführungsgang des Samens, aber gerade als solcher wird er durch Entzündung seiner Wände und des interstitiellen Bindegewebsgerüstes unbrauchbar. Am schlechtesten ist die Prognose bei der gonorrhoischen Entzündung, wohl wegen ihrer grösseren Intensität und Dauer als bei den meisten traumatischen Formen.

Liégeois fand nach einseitiger Epididymitis bedeutende Verminderung der Spermatozoen. Bei 28 Individuen mit doppelter Epididymitis constatirte er 21 Mal Abwesenheit der Spermatozoen; von den 7 Fällen, wo solche sich noch vorfanden, betrafen 5 nicht gonorrhoische Entzündungen, 2 ganz leichte Fälle, bei welchen keine Induration zurückgeblieben war. In 83 Fällen doppelter gonorrhoischer Epididymitis trat nur bei 8 Individuen wieder Zeugungsfähigkeit ein.

§. 617. Es muss demzufolge ein Contingent der Fälle von männlicher Sterilität auf überstandene Epididymitis zurückgeführt werden. Es sind daher auch die nach solchen Entzündungen so regelmässig zurückbleibenden Verhärtungen als ein bedenkliches Residuum zu betrachten, namentlich in der Cauda. Sie beruhen, wie Gosselin gezeigt hat, auf Obliteration des Nebenhodenganges (s. Path. Anatomie) durch Wucherung und Druck des entzündet gewesenen Bindegewebes der Wand und Umgebung. Curling führt 2 Fälle an, wo er nach

[1]) Ich habe vor wenigen Tagen die Section eines auf unserer Klinik verstorbenen Mannes gemacht, bei welchem traumatische Epididymitis zu Abscessbildung im Kopfe des Nebenhodens, eitriger Periorchitis und durch Vereiterung der gleichseitigen Samenblase zum Tode geführt hat — durch metastatische Abscesse.

dem Coitus regelmässig Zunahme der Verhärtung und unangenehme Empfindung auftreten sah.

§. 618. Die zurückbleibenden Veränderungen disponiren zu Recidiven. Ein Individuum, welches einmal Epididymitis, namentlich gonorrhoische, überstanden, ist ausgesetzt, bei jeder Reizung der Urethra, bei Einwirkung eines Trauma wieder acute Entzündung des Organs auftreten zu sehen.

Wir haben endlich bei der Periorchitis serosa schon erwähnt, dass sich ein grosser Theil der gewöhnlichen Hydrocelen auf chronisch gewordene Epididymiten zurückführen lässt. Während die traumatische Nebenhodenentzündung bezüglich der Dauer (sie läuft meist in wenigen Tagen ab) und bezüglich der functionellen Prognose günstiger steht, ist sie hinsichtlich des letzterwähnten Folgezustandes auf gleiche Stufe mit der gonorrhoischen Form zu stellen.

§. 619. Pathologische Anatomie. Schepelern[1]) hat in neuester Zeit den pathologisch-anatomischen Befund bei urethraler Epididymitis beschrieben nach zwei Beobachtungen: Die eine betrifft ein Individuum, welches 8 Tage nach Auftreten der Entzündung an allgemeiner Peritonitis gestorben war, die andere ein Individuum, welches 23 Tage nach Eintritt der Affection an Decubitus mit purulenter Infection zu Grunde ging.

In beiden Fällen fand sich ausser der Infiltration, Schwellung und fibrösen Verdickung, welche den ganzen Nebenhoden betraf, ein erbsengrosser Eiterherd in der Cauda. Die Scheidenhaut enthielt einen geringen serösen Erguss und pseudomembranöse Auflagerungen im untersten Abschnitte mit Verdickung und fester Verlöthung mit dem untersten Theile der Scrotalhaut.

In dem ersten der erwähnten Fälle fand sich das Vas deferens in seiner ganzen Länge ½ Mal dicker als ein gesundes, seine Gefässe injicirt und erweitert. Die Harnröhrenschleimhaut zeigte nur in ihrem oberen Theile unbedeutende Injection.

§. 620. Mikroskopisch fand sich in den obigen Fällen leichter Katarrh des Vas deferens. An dem Eiterherd zeigten sich die Wandungen des Nebenhodencanals bis zur Unkenntlichkeit infiltrirt von lymphoiden Zellen, Infiltration des anliegenden Bindegewebes und Ansammlung von Eiterzellen in diesem.

Auch nach Virchow's Untersuchung handelt es sich bei Epididymitis gonorrhoica um eitrigen Katarrh des Nebenhodencanals, dessen Wände infiltrirt werden, meist verhärten, selten vereitern.

§. 621. In dem Falle einer traumatischen Epididymitis fand ich (s. den Fall Ryser unten) 4 Wochen nach Beginn im Nebenhodenkopf einen Abscess, der nur wenig dicken Eiter enthielt, fast ganz mit bläulichen Granulationen ausgefüllt. Die Scheidenhaut war im oberen Theile circulär verwachsen, so dass ein mit gelblichem Serum erfüllter Theil abgeschnürt wurde; hier war die Oberfläche der Serosa

[1]) Schepelern, Hosp. Tid. XIV S. 41 und Schmidt's Jahrb. S. 258. 1873.

glatt. Im unteren Theile, welcher ebenfalls Serum enthielt, fanden sich bindegewebigfetzige Adhärenzen und dem Rande der Epididymis entlang eine ziemlich derbe Verwachsung.

Wir haben früher ein Experiment mitgetheilt, wo nach einem starken Trauma 3 Wochen später ein an die Serosa reichender Abscess im unteren Theile des Nebenhodens sich vorfand.

Man vergleiche ausserdem die Beschreibung zweier Fälle von abscedirender Epididymitis bei der pathologischen Anatomie der Orchitis, sowie den Fall in der Anmerkung §. 615.

§. 622. Gosselin[1]) fand 26 Tage nach Beginn einer gonorrhoischen Epididymitis nichts als eitrigen Katarrh (gelbe Fettkörnchen, Eiterkörperchen im Innern des Canals des Nebenhodens und Infiltration desselben ohne Betheiligung des ausserhalb liegenden Bindegewebes. Curling dagegen giebt nach 2 eigenen und 2 Fällen von Goussail an, dass die Hauptverdickung durch die Infiltration des Bindegewebes zu Stande kommt, welches die Windungen des Canals zusammenlöthet. In älteren Fällen findet man (ich habe ein weiter unten zu beschreibendes Präparat zu untersuchen Gelegenheit gehabt) bei bedeutenden Schwellungen und Verdickungen, dass unzweifelhaft der Haupttheil der Geschwulst auf Rechung des interstitiellen Gewebes kommt, sei es bloss durch Infiltration desselben mit lymphoiden Zellen, sei es durch Ansammlung derselben in einem Abscessherd. Abscessbildung aber scheint viel häufiger zu sein, als man gewöhnlich annimmt; sie erklärt leichter die Neigung zu Recidiven der Entzündung.

Monod und Terrillon fanden bei Injection einer 1%igen Höllensteinlösung ins Vas deferens von Hunden eine tripperähnliche Entzündung des Nebenhodens mit erheblicher Schwellung und später narbiger Schrumpfung. Das Epithel des Vas deferens wurde zerstört und der Canal durch Bindegewebe obliterirt. Im Nebenhoden trat Katarrh mit Dilatation der Gangwindungen ein, mit Uebergang zum Theil in Cysten, zum Theil in Sclerose und Atrophie, indem secundär auch das interstitielle Gewebe sich mitbetheiligte. Der Hode war vollständig normal.

§. 623. Unzweifelhaft geht aus den mitgetheilten Beobachtungen hervor, dass es sich um Fortleitung eines eiterigen Katarrhs von der Wand des Nebenhodencanals auf die Umgebung handelt. Die Produkte dieses eiterigen Katarrhs zerfallen, weil sie nicht weggeführt werden, werden resorbirt und die infiltrirte Wand schrumpft, wenn sie nicht durch Eiterung zu Grunde ging, und führt durch diese Schrumpfung zu Obliteration des Lumen. Gosselin hat gezeigt, dass hinter vollständigen Obliterationen Ausweitungen des Canals und kleine Cystenbildungen vorkommen können.

Die nach doppelter Epididymitis eintretende Sterilität wird durch jene Obliterationen erklärt; ebenso begreift es sich, warum die gonorrhoische Epididymitis, bei welcher, im Gegensatz zur traumatischen, der eiterige Katarrh das Primäre ist, vorzüglich zur Verödung des Lumens führt.

---

[1] S. Curling S. 233.

§. 624. Bei secundärem Ergriffensein des Samenstrangs findet sich der harte cylindrische Strang, entstanden durch Infiltration des die Gefässe begleitenden und das Vas deferens umgebenden Bindegewebes; die Wand des Vas deferens selber bleibt frei (Fall Ryser).

Die Veränderungen auf der Scheidenhaut zeigen sich entschieden als entzündliche Vorgänge und weisen die Anschauungen von Salleron, welcher den Erguss als Stauungsprodukt, und von Rindfleisch, welcher ihn dem bei Unterbindung der Lymphgefässe eintretenden analog auffasst, zurück. Curling hat den Erguss auch durch Blutbeimischung röthlich und durch Fibrinflocken getrübt gefunden.

Die Verdickung des Bindegewebes, wie sie zwischen den Canälen der Epididymis und in Continuität damit in der Tunica propria gefunden wird, bringen das Bild dieser Theile demjenigen näher, welches sich beim Foetus normaliter findet. Auch da wiegt das Bindegewebe über die specifischen Elemente erheblich vor.

§. 625. Ueber das Verhalten des Hodens selber geben die Incisionen, welche man in denselben am Lebenden wegen intensiver Schmerzen gemacht hat, den besten Aufschluss. Hutchinson (loc. cit.) fand in einem solchen Falle den Hoden bläulich, blutreicher und weicher, mit anderen Worten etwas Stauung in demselben, sonst normal. Die Stauung erklärt sich durch Druck des geschwollenen Nebenhodens auf die aus der Hinterfläche des Hodens austretenden Gefässe leicht.

§. 626. Behandlung. Angesichts der functionell so üblen Prognose der Epididymitis sowohl als Orchitis acuta wird man für die Therapie die Mahnung Paré's beherzigen: „Ces organes sont nécessaires à la génération et font la paix dans la maison.“

Hat einmal eine fortgeleitete Entzündung von der Urethra her oder eine Quetschung die Veränderungen der Gefässe bedingt, welche zur Emigration von Wanderzellen führen, so kann man entweder einen exspectativen Weg einschlagen und nur durch möglichste Verhütung weiterer Circulationsstörungen, welche sich an die Infiltration der Gewebe knüpfen, zu bewirken suchen, dass bei Zuleitung des normalen Blutes die Gefässwände wieder zum Normalzustande zurückkehren und die lymphoiden Zellen durch die Lymphwege oder durch Zerfall weggeschafft werden; oder man kann direct auf Gefässe und Zellenauswanderung zu wirken suchen. Das erste geschieht durch absolute Ruhe, das zweite durch Kälte und Compression.

Ausserdem handelt es sich um Erfüllung symptomatischer Indicationen, wie Bekämpfung des Schmerzes und Behandlung von Folgezuständen, z. B. Entleerung von Abscessen.

§. 627. Die Behandlung mit absoluter Ruhe ist in neuester Zeit wieder als das beste Mittel zur raschen Heilung der Epididymitis von Fiorani[1]) empfohlen worden. Derselbe hat 21 Fälle, wovon 12 gonorrhoische, nur durch Ruhe behandelt und eine Heilung in durchschnittlich 10 Tagen erzielt, bloss einmal erst nach 24 Tagen.

[1]) Fioràni, Gaz. lomb. 38. 1872.

Auch die Behandlung von J. Rouse[1]) gehört hieher, obschon der Autor mehr Vertrauen auf das anfängliche Purgans mit Senna, dann Opium Morgens und Abends 0,06 und Umschläge mit Aq. Goulardi und Tinct. Opii, als auf die Ruhe zu setzen scheint. R. heilt seine Patienten in 8 Tagen.

Allein nur die kleinste Zahl der Patienten entschliesst sich dazu, wegen dieses Leidens länger als die ersten Tage, wo der Schmerz besonders intensiv ist, das Bett zu hüten.

Desshalb ist auch die Kälte in ihrer Anwendueg sehr beschränkt, so vortrefflich sie sonst wirkt.

§. 628. Die Kälte wird in Form der Eisblase auf das Scrotum applicirt. Letzteres ist durch ein Stück Wachstaffet vor Durchnässung geschützt und wird mittelst eines zwischen die Beine geschobenen Spreukissens unterstützt. Der Penis muss mit Watte bedeckt werden.

Die Schmerzen schwinden binnen wenigen Stunden vollständig und Patient befindet sich sehr angenehm. Freilich giebt es Ausnahmen, wo die Kälte nicht vertragen wird. Curling hat nur am ersten und zweiten Tage erhebliche Wirkung gesehen. Ich habe dagegen noch nach 14tägiger Dauer einer gonorrhoischen Entzündung mit grosser Druckempfindlichkeit entschieden Einfluss beobachtet, indem eine gleichzeitige Hydrocele binnen 8 Tagen verschwand und die Schwellung von Nebenhoden und Samenstrang bedeutend abnahm.

Bei der oberflächlichen Lage des Organs ist ein Eindringen der Kälte bis auf die Gefässe wohl unzweifelhaft und eine daherige Contraction derselben zu hoffen, welche die Emigration beschränkt. Ausserdem wirkt dieselbe durch Anregung der Contraction der Tunica dartos noch als gleichzeitige Compression.

§. 629. Das Hauptmittel für Individuen, welche sich nicht ruhig verhalten wollen, ist die Compression und hier verdienen die altbewährten Heftpflastereinwicklungen von Fricke in Hamburg (1835) vorangestellt zu werden: Man zieht die Haut über das erkrankte Organ nach dem Samenstrang zurück, spannt sie an und legt dann zuerst einen $1^1/_2$ Finger breiten Heftpflasterstreifen um den Samenstrang herum dicht über dem Hoden, damit letzterer nicht mehr entschlüpfen kann. Von dieser circulären Tour aus legt man spiralförmig bis zu vollständiger Einwicklung in Form der Achtertouren die übrigen Streifen an.

§. 630. Es ist durchaus nicht nöthig, dabei dem Patienten heftige Schmerzen zu verursachen. Man zieht langsam und gerade so fest an, als derselbe es vertragen kann. Man darf nicht vergessen, dass man einen dauernden Druck mit der Einwicklung nur insofern ausübt, als die Entzündung und Schwellung noch in der Zunahme begriffen ist. Das Organ drückt sich selber gegen den Verband und es kommt sehr wenig darauf an, dass man bei der ersten Anlegung mit grosser Kraft die Touren anziehe. Wo bereits die Abschwellungs-

[1]) Rouse, St. George's Hosp. Rep. IV. 1869.

periode da ist, wirkt die Fricke'sche Einwicklung nur als exactes und billiges Suspensorium.

Die Anlegung eines Suspensoriums hat aber für alle Hodenentzündungen eine grosse Bedeutung, insofern als die durch das vermehrte Gewicht bedingten Kreislaufsstörungen in den Gefässen des Samenstrangs dadurch vermieden und bis zu einem gewissen Grad eine Immobilität des Hodens hergestellt wird durch die Verhütung der wechselnden Contractionen des Cremaster oder der T. dartos, sowie durch Abhebung des Hodens von der Innenfläche der Schenkel. Diese Wirkung des Suspensoriums ist so sicher, dass man behaupten darf, ein Patient hat mehr Ruhe für sein krankes Organ, wenn er mit jenem herumgeht, als wenn er ohne Unterstützung des Scrotum im Bette liegt. Dass die Einwicklungen wesentlich die Bedeutung eines Suspensorium haben, ergiebt sich daraus, dass gerade in den ersten Stadien der Erkrankung dieselben nicht ertragen werden (wo sie also als Compression wirken) und oft unerträgliche Schmerzen verursachen. Sonst aber tritt gleich nach der Anlegung Erleichterung ein.

§. 631. Eine ähnliche Compression macht das Collodium, in Form des Collodium rhicinatum aufzustreichen in dicker Schicht. Es ist noch in neuester Zeit als eine unfehlbare Abortivmethode empfohlen [1]). Beim Aufspringen macht es aber auf der runzligen Scrotalhaut leicht unangenehme Empfindungen.

Eine dauernde und energische Compression, welche aber nur nach Beseitigung der Acme der Entzündung verwertbar ist, ist diejenige mittelst Einwicklung mit elastischen Binden. Dieselben werden aus sehr elastischem Material gewählt, von ½ Querfingerbreite, und bieten ein vorzügliches Mittel, die zurückgebliebene Härte im Nebenhoden möglichst rasch zur Resorption zu bringen. Sie werden meist nicht ohne Unterbrechung ertragen.

Ueber die Wirkungsweise der Compression bei Entzündung ist experimentell festgestellt, dass der Druck auf die ausgedehnten Venen den Austritt der weissen Blutkörperchen hintanhält.

§. 632. Wo man Patienten ganz in den ersten Stunden der Erkrankung in Behandlung bekam, ist das Vertrauen auf die erwähnten mechanischen Hülfsmittel nicht gross genug gewesen und hat man es mit Abortivkuren mittelst Ableitungen versucht.

Ausser der Verabreichung von Senna nach Rouse, macht Curling die Angabe, durch innerliche Anwendung von Tart. stibiatus in ekelerregender Dosis acute Orchitis in 30 Stunden geheilt zu haben. Aeusserlich hat man Blasenpflaster aufs Scrotum applicirt oder — was wegen rascherer Wirkung den Vorzug verdient — die Haut mit starker Höllensteinlösung (1 : 4 nach Jordan) bestrichen. Ich kann bestätigen, dass man die Schmerzen mit letzterer Methode auf ein geringes Mass beschränken kann, wenn man gleich nach der Aetzung Watte und ein Suspensorium auflegt. Nach dem ersten, ein bis einige Stunden anhaltenden Brennen hebt sich die Epidermis ab; es darf dann die Watte nicht entfernt werden. Ich sah bei einer ganz frischen,

[1]) Dr. Campana, Jl Morgagni 1870.

acuten Epididymitis gonorrhoica in 24 Stunden jeglichen spontanen Schmerz durch obige Behandlung schwinden, die Druckempfindlichkeit und Schwellung erheblich abnehmen.

§. 633. Sicher ist bei diesen sog. Abortivkuren nur, dass man sehr rasch den Schmerz zu beseitigen im Stande ist. Allein diess vermag man auch durch absolute Ruhe, Kälte und andere Mittel. Application eines constanten Stromes (der posit. Pol von 25 Elementen auf die Epididymis, der negative auf den Samenstrang gesetzt) hat den Schmerz weggenommen [1]).

Denselben Effect hat ein Haarseil am Damm [2]), Girard [3]) sah bei Anwendung von Höllensteincompressen die Krankheit in 2 Fällen ebensolange dauern wie sonst.

Zur Beseitigung des Schmerzes dienen auch Blutentziehungen, 1—2 Blutegel an den Samenstrang oder Eröffnung einer ausgedehnten Scrotalvene nach Curling.

§. 634. Wo aber der Schmerz besonders intensiv ist, bleibt noch ein operatives Verfahren in Frage, nämlich die Punction. Vidal de Cassis hat von der Punction, welche er als „Débridement der Tunica albuginea“ auffasste, eine ausserordentlich ausgedehnte Anwendung gemacht. Er behauptet, in 400 Fällen dieses Verfahren in Ausführung gebracht zu haben, mit dem besten Erfolg und ohne je einen Nachtheil davon zu beobachten.

Die Vidal'sche Anschauung, als ob er dabei den Hoden stets angestochen habe, ist wohl als widerlegt zu betrachten. Wo diess aber geschah, ist ebenso erwiesenermassen der Eingriff ein völlig unnützer gewesen, weil in der überwiegenden Zahl der Fälle der Hode frei bleibt und nur der Nebenhode erkrankt.

§. 635. Nach Beseitigung der Extravaganzen hat sich Folgendes von dem Vidal'schen Verfahren als von reellem Werthe erwiesen: Besonders intensive Schmerzen bei Epididymitis acuta beruhen in einer guten Zahl von Fällen auf gleichzeitiger Periorchitis mit Erguss. Hier bewirkt nun eine Punction, sei es mit der Lanzette, sei es mit einem feinen Trokar, sofortigen Nachlass der Schmerzen durch Entspannung der Serosa. Die Punctionen können ohne Schaden wiederholt werden (s. Periorchitis acuta).

Dieses Verfahren hat schon Velpeau empfohlen. Gosselin, Fournier bestätigen die überraschende Wirkung auf den Schmerz; auch der Erguss bildet sich rascher zurück.

Schon im Interesse der Verhütung einer chronischen, serösen Periorchitis ist die Punction mit eventueller nachheriger Sublimatausspülung empfehlenswerth.

§. 636. Was aber die Wirkung des Débridement der Tunica albuginea anlangt, so verweisen wir dafür auf die Behandlung der acuten Orchitis.

---

[1]) Cheron und Moreau, Revue de thér. méd.-chir. 1869. 9 Fälle.
[2]) Courrier méd. 1869.
[3]) Girard, Journ. de méd. Bourdeaux 1869.

Spencer-Watson [1]) rühmt die Punction der Tunica albuginea mit sofortiger Pflastereinwickelung bei gonorrhoischer Epididymitis. Auch hier kann nur der gleichzeitigen Punction der T. vaginalis eine Bedeutung zukommen, da natürlich nach Beseitigung eines Ergusses die Einwickelung um so intensiver wirkt.

Eine andere Frage ist es, wie man sich der Bildung von Abscessen im Nebenhoden gegenüber zu verhalten habe. Wir haben bei der pathologischen Anatomie erwähnt, dass kleine Eiterherde etwas Häufiges zu sein scheinen. Bildung grösserer Abscesse verräth sich durch die Intensität und Dauer der Schmerzen und dadurch, dass letztere bei Punction der Scheidenhaut nicht abnehmen.

Wo sich ein Abscess diagnosticiren lässt, soll derselbe incidirt werden. Wir haben in der ersten Auflage einen Fall mitgetheilt, wo wegen äusserst intensiver Kreuzschmerzen mit vorübergehendem Fieber ein Einschnitt gemacht und ein Abscess im Kopfe des Nebenhodens entleert wurde und der Patient an septischer Phlegmone zu Grunde ging. Allein ein solcher Ausgang ist jetzt natürlich nicht mehr zu befürchten. Eine begleitende Tripperentzündung ist so zu behandeln, dass man jegliche mechanische Schädigung der Urethra bei Seite lässt, oder sich auf innerliche Behandlung beschränkt. Die Verabfolgung des in neuester Zeit so warm empfohlenen Natrium salicylium möchte hier am besten am Platze sein.

Kapitel XLVIII.

Orchitis acuta.

§. 637. Aetiologie. Die nämlichen Kategorien, welche bei der acuten Epididymitis aufgestellt sind, finden wir auch hier wieder. Es giebt eine Orchitis traumatica, O. urethralis und O. metastatica. Wir verweisen daher auf die Besprechung der Aetiologie der acuten Epididymitis und heben hier nur die Unterschiede und Abweichungen im Auftreten hervor.

Nach einem Trauma kann statt des Nebenhodens der Hode selber sich entzünden, so nach heftigem Fusstritt, nach Stoss gegen den Sattelknopf, überhaupt nach starken Quetschungen, deren unmittelbare Folgen wir bei der Contusion schon beschrieben haben. Gemäss der starken Gewalt, welche nöthig ist, sind die Erscheinungen hier oft intensiv, ja es kommt sogar zur Eiterung, wie wir am gleichen Orte bei alten Leuten 2 Abscedirungen erwähnt haben. Auch nach Anstrengungen sind Orchiten beobachtet worden, und es lässt sich nach dem bei der Contusio testis Gesagten wohl begreifen, dass intraparenchymatöse Blutungen eine Atrophie zur Folge haben können. Terrillon beschreibt einen Fall von einem 45jährigen Individuum, das nach einer Kraftanstrengung heftige Schmerzen im linken Hoden bekam. Derselbe

[1]) Spencer-Watson, Med. Times April 1867.

wurde in die Leiste emporgezogen. Es traten Entzündungserscheinungen ein unter Erbrechen, Empfindlichkeit des Bauches und Auftreibung. Nach 3 Wochen bestand der Schmerz noch und der Oberschenkel befand sieh in Flexion, Abduction und Auswärtsrotation. Die Castration ergab fibröse Atrophie des Hodens und Reduction auf $^1/_5$ der normalen Grösse.

§. 638. Die Orchitis urethralis weicht in Bezug auf ihre Veranlassung von der entsprechenden Epididymitis erheblich ab. Die Gonorrhoe, die Hauptursache für Epididymitis, führt relativ sehr selten zu Orchitis. Wir haben schon betont, dass man darüber früher erheblichen Täuschungen unterlag, weil man die Schwellung durch Erguss in die Scheidenhaut für den entzündeten Hoden hielt.

Doch kommt sogar doppelte gonorrhoische Orchitis vor, und die Ausbreitung dem Vas deferens entlang lässt sich auch hier gelegentlich demonstriren.

Fournier behauptet mit Ricord, dass die gonorrhoische Orchitis nur im Verein mit Epididymitis vorkomme. Wir werden unten ein Präparat der Zürcher Sammlung (Prof. Eberth) beschreiben, welches die Unrichtigkeit dieser Behauptung darthut. Auch am Lebenden haben wir ebenso wie traumatische Orchitis ohne Betheiligung des Nebenhodens unzweifelhaft gonorrhoische Orchitis gesehen, bei welcher der Nebenhode frei war. Wir verweisen auf das Ergebniss der Palpation bei den Symptomen. Anderseits ist nicht zu bestreiten, dass gleichzeitige Erkrankung von Hoden und Nebenhoden bei der traumatischen und urethralen Form vorkommt.

§. 639. Relativ häufiger sind die Fälle, wo nach früherem Tripper in Folge unbedeutender äusserer Schädlichkeiten anscheinend spontane Orchiten eintreten, und zwar relativ oft schwere eitrige Entzündungen. Diess ist auch der Fall nach früheren Eiterungen an anderen Körperstellen. So sahen wir bei einem 63jährigen Mann ohne Ursache eine Panorchitis auftreten, nachdem er 7 Jahre vorher einen Tripper überstanden hatte, damals mit Nebenhodenentzündung ohne weitere Folgen. Bei einem 66jährigen Mann, welcher an Rheumatismus litt, hatten vor 4 Wochen spontane Schwellung und Schmerzen des Hodens sich eingestellt, nachdem er 2 Mal früher an Tripper gelitten hatte, das letzte Mal vor 7 Jahren. Nach dem letzten war der Hode etwas grösser geblieben. Bei einem 44jährigen Manne trat nach ganz vorübergehender, nicht infectiöser Urethritis ohne Ausfluss eine eiterige Orchitis auf. Der Patient hatte vor 2 Jahren ein Empyem durchgemacht. Solche Orchiten mit Uebergang in Eiterung nach ganz vorübergehendem Wasserbrennen haben wir noch 2 Mal gesehen.

§. 640. Tritt die Orchitis gonorrhoica gegenüber der Epididymitis so sehr in den Hintergrund, so ist diess bei den übrigen Formen nicht der Fall, wo die Entzündung von der Urethra her fortgeleitet wird. Pitha macht aufmerksam, dass die acutesten Formen von fortgeleiteter Entzündung nach Affection der Pars prostatica urethrae das Hodenparenchym betreffen. Desshalb wohl ist sie seltener nach Tripper, als bei Stricturen, Prostatahypertrophie, Abscedirung der

Prostata, chronischer Cystitis, Blasenstein und wiederholter Application von Kathetern und Instrumenten beobachtet worden.

Nach Salleron kommen auf alle Fälle von secundärer Testitis 5% wirklicher Orchitis.

Garden[1]) sah auf 799 Fälle von Lithotomie, welche in den letzten 23 Jahren in Indien (Suddur Dispensary) ausgeführt wurden, 16 Mal Orchitis eintreten (2% der Fälle). Er hebt ausdrücklich hervor, dass hauptsächlich der Körper des Hodens selber erkrankt gefunden worden sei, wenn auch Schwellung des Samenstrangs in den meisten Fällen bestanden habe. Ueber die näheren Momente, welche das Eintreten der Hodenentzündung veranlassten oder begünstigten, macht Garden folgende Angaben:

§. 641. Zuweilen werden mehrere Fälle der Complication mit Orchitis hinter einander beobachtet, dann wieder Monate lang kein einziger. Diess deutet darauf hin, dass die mechanische Verletzung an und für sich nicht den Anstoss zu der Fortleitung der Entzündung bildet, dass vielmehr durch Instrumente oder von aussen Entzündungserreger eingeführt werden.

Aeltere Individuen erkranken öfter, „weil ihre Harnorgane intensivere Erkrankungen darbieten“. Diese Disposition, welche ein höheres Alter mit sich bringt, lässt sich leicht bestätigen. Auch Hutchinson sah öfter ältere Individuen nach Operationen an der Urethra Orchitis bekommen.

§. 642. Unter 14 Fällen trat die Affection 6 Mal links, 4 Mal rechts und 4 Mal beidseitig auf. Die Häfigkeit beidseitiger Orchitis können wir aus der Casuistik bestätigen, ganz speciell für die Orchitis urethralis. Die Epididymitis ist im Verhältniss nicht so oft beidseitig beobachtet, weil bei Orchitis tiefere und länger dauernde Veränderungen Ursache sind. Das Vorwiegen der linkseitigen Erkrankung nach dem Steinschnitt lässt sich wohl aus der häufigeren Ausführung des linken Lateralschnittes erklären.

Nur in 3 von Garden's Fällen trat die Entzündung vor dem ersten Durchtreten des Urins durch die Harnröhre auf, 2 Mal am gleichen Tage, meist erst nachher, bis zum 30. Tage. Also ganz ähnliche Verhältnisse, wie für das sog. Urethralfieber.

§. 643. Dass bei urethralen Orchiten die Entzündung sich durch den Nebenhoden fortleiten kann, ohne dass dieser selber in Mitleidenschaft gezogen wird, ist nicht auffälliger, als wenn bei Epididymitis das Vas deferens frei bleibt, oder bei Lymphadenitis die eine Drüsengruppe frei bleibt und eine zweite erkrankt. Katarrhalische Erkrankung des Nebenhodens wird doch wohl immer dabei sein. Je rascher sich diese fortpflanzt, desto mehr wird es im Hoden zu einer Entzündung des interstitiellen Gewebes kommen. Ich habe bei einem Franzosen der Bourbaki-Armee im Jahre 1870 eine doppelseitige acute Orchitis gonorrhoica gesehen, ohne dass der Nebenhode der einen oder anderen Seite eine andere Veränderung als eine geringe Ver-

[1]) Garden, Med. Times Juli 29, 1871.

härtung der Cauda dargeboten hätte. Patient hatte starkes Fieber. Die Hoden waren stark geschwellt, druckempfindlich; die Haut geröthet und ödematös.

§. 644. Der traumatischen und urethralen Orchitis gegenüber steht diejenige, welche wir als metastatische bezeichnen wollen. Die Literatur über diese Form ist ausserordentlich gross, wenigstens über eine Hauptform derselben, welche bei Parotitis epidemica vorkommt und oft kurzweg als Mumpsorchitis bezeichnet wird. Ich selber habe 2 Epidemien von Parotitis epidemica beobachtet, von denen die letzte, ein schweizerisches Infanteriebataillon betreffend zur Zeit des Einmarsches der Bourbaki-Armee in die Schweiz, mit Orchitis besonders gesegnet war. Die Fälle betrafen ausschliesslich Männer aus dem Anfang der Zwanziger Jahre. Im Zeitraum vom 10. Febr. bis 5. März 1871, also von 23 Tagen [1]) traten 23 Fälle von Parotitis auf. Davon komplicirten sich 7 mit Orchitis; ausserdem kamen in gleichem Zeitraum noch 4 primäre Orchiten vor.

Baum sah einen 10jährigen Jungen befallen; dagegen berichtet Soltmann über eine ausgedehnte Parotitis-Epidemie in Breslau, bei welcher gar keine Orchitis vorkam, weil, wie Leichtenstern schon hervorhebt, dieselbe nur bei pubertätsreifen Knaben und Männern zu beobachten sei.

Rilliet [2]) hat bei einer Genfer Epidemie 23 Mal die Complication mit Orchitis behandelt, fast immer bei jüngeren Männern, meist zwischen 23 und 38 Jahren. Der jüngste war 14, der älteste 45 Jahre. Die Complication kommt aber noch bei jüngeren Individuen vor.

Bei 191 Fällen, welche ich aus den Statistiken von Laurens, Nohle und Settekorn und eigenen Beobachtungen zusammenstellte, trat 64 Mal, also ziemlich genau in einem Drittel der Fälle, zu Parotitis Orchitis hinzu: in 3 von Heller's 29 Fällen gab ein Trauma den Anstoss.

§. 645. Es ist durchaus Regel, dass der Hode selber der befallene Theil ist, und dass der Nebenhode vollständig frei bleibt. Darüber ist die grosse Zahl der Autoren einig; nur Sorel findet in der Mehrzahl der Fälle zuerst den Nebenhoden ergriffen. Und es ist nicht zu bestreiten, dass auch Entzündung des Nebenhodens und Samenstrangs vorkommt, ja dass auch der Nebenhode allein befallen sein kann; wenn die Epididymis befallen war, kann auch ausnahmsweise Erguss in die Scheidenhaut eintreten. In einem Fall sah ich eine Schwellung des Vas deferens. Oefter ist der Samenstrang in toto verdickt und druckempfindlich. Rilliet fand in seinen Fällen den Samenstrang nur einmal und den Nebenhoden nur einmal erkrankt. Baum und Pitha haben es öfters gesehen, letzterer sogar Erkrankungen des Nebenhodens und den Scheidenhauterguss gewöhnlich. Oefter waren beide Hoden ergriffen, aber ausnahmslos der eine nach dem anderen. — In Bezug auf die Seite ist kein grosser Unterschied.

---

[1]) Die Zahlen sind zum Theil dem Rapporte des Bataillonsarztes Prof. Dr. R. Demme entnommen.

[2]) Rilliet, Gaz. de Paris 1850.

In der einen Epidemie ist häufiger rechtsseitige, in der anderen häufiger linksseitige Erkrankung angegeben.

§. 646. Ganz unrichtig ist es, wenn Boyer[1]) den Satz aufstellt, die epidemische Orchitis betreffe nur das Scrotum und die serösen Hüllen des Hodens, während Hode, Epididymis und Vas deferens frei bleiben. Wir möchten die Möglichkeit, dass es sich in einzelnen Fällen bloss um eine acute seröse Periorchitis handelt, durchaus nicht in Abrede stellen, aber die Regel ist es nicht, vielmehr bleibt die Scheidenhaut und demgemäss auch das Scrotum gewöhnlich unbetheiligt. Heller bestätigt dies für seine 29 Fälle. In der uns vorliegenden Casuistik ist Röthung und Oedem des Scrotum vorzüglich angegeben in den Fällen, wo die Epididymis am meisten erkrankt war.

Boyer spricht übrigens von secundärer Atrophie des Hodens, was auf die Erkrankung des Hodenparenchyms auch in seinen Fällen hinweist.

Die Auffassung von Sorel, dass es sich gar nicht um Entzündung handle, sondern bloss um eine „Fluxion active", brauchen wir wohl nicht zu discutiren. Es wäre wenig tröstlich, wenn der „Fluxion active" gegen den Hoden so oft Atrophie folgen würde, wie diess bei Orchitis epidemica der Fall ist.

§. 647. In unseren Fällen trat regelmässig die Orchitis am sechsten Tage des Bestehens der Parotitis auf, bei Sorel zwischen dem ersten und sechsten, bei Billroth zwischen dem sechsten und achten, bei Humphry zwischen dem fünften und sechsten Tage. Doch kann Parotitis und Orchitis zu gleicher Zeit auftreten. Heller sah 2 derartige Fälle, ich ebenfalls. Anderseits kann die Orchitis erst nach 14 Tagen sich einstellen, wenn der Mumps schon ganz verschwunden ist. Namentlich ist hervorzuheben, dass zur Zeit von Parotitisepidemien die Orchitis auch für sich auftreten kann. Boyer hat 7 Mal epidemische Orchitis gesehen, welcher die Parotitis erst nachfolgte. Allein vielfach bleiben die Parotiten ganz aus. Heller beobachtete unter seinen 29 Fällen nicht weniger als 16 primäre Orchiten, Sorel unter 35 — 3; wir haben 4 Fälle gesehen und Boyer erwähnt ebenfalls 4 derartige Beobachtungen. Blupf beschreibt eine acute doppelseitige Orchitis bei einem Manne, dessen Frau er an Parotitis behandelte. Sieben von den Heller'schen Fällen von primärer Orchitis gaben ein Trauma als Ursache an.

§. 648. Es ist sehr gewöhnlich, dass mit dem Eintritt der Orchitis sich Fieber einstellt und zwar oft hochgradiges bis über 40° Temperatur mit Frost, selten über 8 Tage dauernd, selbst bei doppelseitiger Affection nicht. Das Fieber tritt meistens gleichzeitig mit der Hodenschwellung auf, geht aber letzterer in einzelnen Fällen auf einige Tage voraus. Auch wo mit der Parotitis kein Fieber verbunden ist — und diess ist die Regel — (Sorel sah bei 20 Fällen von Parotitis nur 1 Mal Fieber und zwar bei einer Erkrankung der Glandula submaxillaris) stellte sich bei Anfang der Orchitis das Fieber

[1]) S. L. J. Lynch, Dublin Journal 1856.

ein. Sehr merkwürdig sind die Fälle, wo Erkrankung der Speicheldrüse nach traumatischer Orchitis aufgetreten ist. Wir haben in der ersten Auflage eines solchen Falles von Billroth Erwähnung gethan, wo Parotitis hinzutrat. Einen ferneren Fall hat de Cérenville veröffentlicht: Der Kranke trat mit typhusähnlichem Bild, hohem Fieber in Behandlung, und es fand sich ausser einer Anschwellung der Submaxillarspeicheldrüse und der vorderen Halslymphdrüsen eine empfindliche Hodenanschwellung. Der Patient hatte vor 5 Tagen einen Schlag auf den Hoden bekommen und war Tags darauf mit Frost unter Anschwellung des Hodens erkrankt. Nach 8 Tagen war die ganze Affection vorüber. Von Parotitis gleichzeitig oder vorher war nichts nachweislich; trotzdem mag das Trauma bloss die Ursache gewesen sein für die Localisation bei einer schon bestehenden allgemeinen Infection, analog wie bei Mumps.

§. 649. Von Interesse sind ferner die Beobachtungen von Parotitis nach Operationen an den weiblichen Geschlechtstheilen. Wenn auch ein Theil der in der American Gynecologial Society, September 1885, mitgetheilten Fälle offenbar pyämischer Natur war, so sind doch nach Ovariotomien und Uterusoperationen auch leichte Formen von Parotitis beobachtet worden.

Preuschen bezieht diese Erkrankungen der Parotis auf Fortleitungen vom Munde aus, nachdem die Speichelsecretion durch Eröffnung der Bauchhöhle und Reflex auf den Lingualis sistirt worden sei.

§. 650. Schon aus dem Gesagten ist zu entnehmen, dass man die Mumpserkrankungen nicht mit der Parotitis identificiren darf. Die Schwellungen der Wange gehören in einer Reihe von Fällen nicht der Parotis an, sondern den Lymphdrüsen der Parotisgegend. Wir haben selber Fälle beobachtet und Heller, Fehr, Sorel, Settekorn machen ähnliche Angaben, wo mit oder an Stelle der Parotitis eine entzündliche Schwellung der Submaxillarspeicheldrüsen bestand; ausserdem hat Gosselin eine Anschwellung der Prostata constatirt gleichzeitig mit Mumpsorchitis.

§. 651. Wenn man nun nach der gemeinsamen Ursache dieser verschiedenen Localisationen bei der Mumpserkrankung sich umsieht, so erscheint es am natürlichsten, zunächst auf eine Stomatitis zur Erklärung einer Fortleitung nach Parotis, Unterkiefer-Speicheldrüsen und Halslymphdrüsen zu recurriren. Wir haben in mehreren Fällen Erscheinungen von Stomatitis constatirt, in 2 Fällen mit gleichzeitiger Blasenbildung. Dazu kommt nicht selten Angina hinzu, die wir am zweiten und fünften Tage eintreten sahen, ferner Erbrechen und gastrische Erscheinungen, wie auch Settekorn das Vorhandensein von Unterleibsschmerzen notirte. Auch Bouchut hat aphthöse Stomatitis bei Parotitis gefunden, und Desprès giebt ausdrücklich als erste Erscheinung der Parotitis Schmerzen im Munde an. Wir können uns des Ferneren auf eine Beobachtung von Dr. Howald in Burgdorf berufen, welcher mehrfach Parotitis vor einem Masernausschlag auftreten sah; in einzelnen Fällen blieb während einer Masernepidemie der Ausschlag aus, aber es kam zu der characteristischen Röthung

der Augen, zu Angina und hohem Fieber. Aehnlich haben wir einen jungen Mann gesehen, der 8 Tage nach einer Tonsillitis mit fibrinösem Belag eine acute Orchitis mit Hautröthung und starker Empfindlichkeit bekam.

§. 652. Wie kommt es nun, dass von dieser Affection des Verdauungstractus aus der Hode in Mitleidenschaft gezogen wird? Ich habe bei einem 8jährigen Knaben während einer Epidemie in Bern 1870 mich sehr deutlich von der Mitleidenschaft der Schleimhaut der Harnwege bei diesem Leiden überzeugen können. Die Parotitis und gleichzeitige Lymphdrüsenschwellungen bestanden seit 2 Tagen, die Wangenschleimhaut war ödematös, die Mündung des Ductus Stenon. und Warton. geröthet. Patient klagte über öfteren Drang zum Wasserlassen, liess dann aber nur wenige Tropfen; die Harnröhrenmündung zeigte sich geröthet. Seither habe ich mehrfach constatirt, dass Wasserbrennen und ziehender Schmerz in der Leiste der Schwellung des Hodens vorausging. Auch Settekorn hat diese Leistenschmerzen constatirt.

§. 653. Durch diese Beobachtungen bin ich zu der Anschauung geführt, dass die Orchitis nach Mumps als Orchitis urethralis aufzufassen ist, indem sich eine Entzündung der Urethralschleimhaut fortpflanzt dem Vas deferens entlang in den Hoden. Es handelt sich um eine infectiöse Krankheit, welche dem Verlauf der Entzündungen nach zu schliessen erst zu einer Stomatitis und von dieser aus nach einigen Tagen gewöhnlich zu Entzündung der Speicheldrüsen und Lymphdrüsen durch Fortleitung des Infectionsstoffes führt. Danach tritt ebenfalls per continuitatem Angina, Katarrh des Intestinaltractus auf und nach einer ziemlich constanten Reihe von Tagen wird durch Hineingelangen des Giftes in die Harnwege durch das Blut eine leichte Cystitis und Urethritis angeregt, aus welcher secundär die Hodenentzündung sich herleitet.

Die Affection der Schleimhäute hat mit einem leichten Erysipelas klinisch die grösste Aehnlichkeit. Auch diesem ist die grosse Neigung, ausserordentlich rasch in die Fläche und gewissen Canälen entlang sich auszubreiten, eigen, während eine Betheiligung der tieferen Gebilde gewöhnlich fehlt.

Dabei wird die primäre Affection wenig beachtet, kommen selten deutliche Funiculiten und Epididymiten vor und wird die Localisation erst im Hoden auffallend, wo die zarten Wände der Samencanälchen die Ueberleitung auf das interstitielle Gewebe ermöglichen. Die von uns gebotene Auffassung ist von Heller adoptirt worden, während die Ueberzahl der Autoren vor einer Stomatitis nichts gesehen haben will, ebenso wenig von einer Erkrankung der Harnorgane.

§. 654. F. Eklund fand bei einer Parotitisepidemie in Stockholm im stagnirenden Wasser der feuchten Ufererde unter vielen anderen eine Bacillusform, die er Bacillus ulna nennt, in Form von 2 rechtwinkligen zusammenhängenden Stäbchen mit selbstständiger Bewegung. Dieselbe Bacillusform fand er im Harn von Parotitiskranken constant in grosser Menge am Schluss der Fieberanfälle. Auch an den Mün-

dungen der Speichelausführungsgänge im Mund fand er zahlreiche Bacillen. — Eklund vertritt die Auffassung, dass Parotitis gemäss ihrem acuten Auftreten und vorgängigen Fiebererscheinungen auf Embolie zurückzuführen sei. Durch letztere kommt es zu einer Reizung der Fasern des Trigeminus und des Facialis und Hyperämie der Speicheldrüsen. Er will von Stomatitis und Katarrh bei Parotitis nichts gefunden haben, dagegen acute circumscripte Schwellungen verschiedener Schleimhäute und der Lymphdrüsen in den Leisten und der Achselhöhle.

§. 655. Nahe verwandt der Mumpsorchitis, besonders deren Varietäten, ist die Orchitis rheumatica. Ollivier giebt zu, dass Stoll zuerst die Orchitis rheumatica beschrieben habe und angegeben, dass die Affection der Scheidenhaut dabei die Regel sei. Mercier hat Beobachtungen zusammengestellt, wo gastrische Erscheinungen die Anfangssymptome einer fieberhaften Erkrankung darstellten, welche nach acht und mehr Tagen zu einer Hodenanschwellung führte.

Gérin-Roze beobachtete bei einem 43jährigen Mann, welcher vor 9 Jahren Tripper und doppelte Orchitis überstanden hatte, binnen 8 Monaten 3 Mal ein völlig alternirendes Auftreten einer Lumbago und einer Orchitis. Die dritte Exacerbation letzterer heilte erst nach 1 Monat mit Wiederauftreten der Lumbago. Einen ganz ähnlichen Fall beobachtete Bower[1]).

Macleod und Bouisson haben ebenfalls Lumbago und rheumatische Schwellung der Kniegelenke mit acuter Schmerzhaftigkeit der Hoden mit oder ohne Schwellung derselben abwechseln sehen. Die Affection sprang von einem Hoden auf den anderen über und verschwand ebenso plötzlich, wie sie gekommen war.

Beide Autoren beziehen das Leiden nur auf Veränderungen in der T. albuginea und vaginalis. Wir sahen mit Dr. Howald einen Herrn, bei dem nach Masern vor 14 Tagen gleichzeitig mit dem Ausschlag ein acuter Gelenkrheumatismus und Phlebothrombose der Wadenvenen eingetreten war, eine Orchitis rheumatica mit starker ödematöser Anschwellung des Scrotum, vorzüglich rechts; Lebert sah 3malige alterirende Entzündungen eines Kropfs mit dem Hoden.

Erwähnung verdienen hier die intermittirenden Hodenentzündungen, welche durch Chinin geheilt werden, nachdem sie vorher sehr hartnäckig waren[2]). Auch eine Orchitis bei Gicht ist in neuester Zeit als ein keineswegs seltenes Vorkommniss besuhrieben worden.

§. 656. Als Orchitis typhosa hat Ollivier eine Reihe von Beobachtungen gesammelt. Zu 19 vor ihm bekannten hat er 3 eigene und 15 neue hinzugefügt, also im Ganzen ein Material von 27 Fällen. Velpeau habe dieser Formen zuerst Erwähnung gethan im Jahre 1844, aber genaue Beobachtungen datiren erst von 1873 von Hannot, Vidal und Duplay. Liebermeister gebe an, auf 200 Typhen 2 Fälle von Orchitis in der Reconvalescenz gesehen zu haben.

Am 21. Dezember 1886 stellten wir in der Klinik den 35jäh-

---

[1]) Bower, Johnson's med. chir. Review 1834.
[2]) Simon, Prenss. med. Ztg. 1834.

rigen G. Fr. vor, welcher von Ende September bis Mitte November einen Typhus im Spital durchgemacht hatte und plötzlich noch im Spital in letzterer Zeit eine Hodenentzündung bekam, links, mit Schmerzen in der Leiste, 1 Tag lang heftigen localen Schmerzen und starker Anschwellung mit Röthung und Oedem des ganzen Scrotum. Zugleich trat wieder Fieber ein von 38,5° bis 39°. Jetzt nach 5 Wochen ist er fieberlos, und die verkleinerte Geschwulst hat die Grösse eines kleinen Apfels, Hode und Nebenhode sind nicht zu unterscheiden, Haut derb ödematös verwachsen, Samenstrang im Gefässbündel und Vas deferens verdickt. Prostata und Samenblasen normal. Auf der Oberfläche der Geschwulst 4 blaurothe Erhebungen, deutlich fluctuirend, während der Tumor im Uebrigen derb ist. Am übrigen Körper normale Verhältnisse, namentlich keine Thrombosen.

In diesem Falle gelang der Nachweis des Vorhandenseins des Typhusbacillus in den Abscessen. Letztere wurden punctirt und von Dr. Tavel, dem Dirigenten des bacteriologischen Laboratoriums unserer chirurgischen Klinik, zur Cultur geimpft. Im entleerten Eiter zeigten sich Fäden von Samencanälchen mit regelmässigen Contouren und stark verfettetem Inhalt, mit Körnchen fein bestäubt. Neben den zahlreichen Eiterkörperchen fanden sich kurze, dicke Stäbchen in fast allen Präparaten, welche gemacht wurden. Dr. Tavel macht über seine Untersuchungen folgenden Bericht:

„Der am 21. Dezember 1886 unter allen üblichen Cautelen punktirte Eiter der Orchitis typhosa wurde folgendermassen untersucht:

Es wurden sofort 2 Reagirgläser mit verflüssigter Nähr-Gelatine geimpft, von dem einen zwei weitere Impfungen in Gelatine gemacht und damit Plattenculturen nach Esmarch's Angabe (Zeitschrift für Hygieine B. I Nr. 2) angefertigt, dann 3 Reagirgläser mit Nähragar geimpft. Die Gelatinegläser in Zimmertemperatur gelassen. Die Agargläser zu 32° gezüchtet.

Es wurden dann viele Deckgläschen mit Eiter der Punction und der nachherigen Incision bestrichen und mit Löffler'schem Methylen blau gefärbt: In allen Präparaten sieht man in mehr oder weniger grosser Anzahl gerade Bacillen von ziemlich gleichmässiger Dicke von verschiedener Länge, oft mit einer oder mehreren hellen Stellen, isolirt oder in kleineren Gruppen; hier und da sieht man in grossen Eiterzellen einige Bacillen; an einer Stelle befindet sich wahrscheinlich in einem abgesprengten Stück eines Capillargefässes eine grössere Menge Bacillen (Fig. 65).

Die Bacillen färben sich sehr schwer und langsam, nach der Gram'schen Methode bekommt man keine gefärbten Mikroorganismen.

Die Resultate der Impfungen waren, dass in einem Reagirglas Gelatine nur 3 Colonien nach einigen Tagen sich entwickelten, im anderen ungefähr 50 Colonien, in den zwei nachträglich geimpften wuchs nichts. Diese Colonien verflüssigen die Gelatine nicht, sind grau weisslich; mit der Loupe betrachtet sehen sie alle ähnlich aus.

Mikroskopisch bestehen sie aus Bacillen von unregelmässiger Länge, stark beweglich, die sich schwer lebend färben lassen, nur nach Eintrocknung besser und dann auch sehr langsam und sehr ungleich

stark; sie zeigen oft eine ungefärbte Stelle in der Mitte, bilden längere Faden.

Die Colonien, die sich schon am anderen Tage in Agar entwickelt hatten, sind den Controlculturen von Typhusbacillen völlig analog, welche aus dem Koch'schen Laboratorium stammen.

Fig. 65.

Typhusbacillen in einer Orchitis typhosa. Trockenpräparat. 1/12 Leitz. Oc. 3. Camera lucida v. Malassez. Das Präparat ist durch Streichen von Eiter und von abgestossenen Samencanälchen erzielt worden, und mit der Löffler'schen Methylenblaulösung gefärbt worden. Die Bacillen liegen wahrscheinlich in einem durch Reibung abgesprengten Stück Capillargefäss. Ringsum sind stark gefärbte Eiterzellenkerne.

Von Agar auf Kartoffeln geimpft (30. Dez. 1886) entwickeln sich für Typhusbacillen ganz characteristische Colonien, indem die Oberfläche der Kartoffel mit einem feuchten Belag bedeckt wird, wobei nichts in ihrer Farbe geändert wird.

Wir haben also hier mikroskopisch und nach den Impfungen und weiteren Züchtungen alle characteristischen Merkmale der Typhusbacillen und zwar Reinculturen derselben ohne Beimischung eines andern Bacillus oder Coccus."

Es ist hiemit der Beweis geleistet, dass die Orchitis typhosa, auch wo sie erst nach Abfall des Fiebers eintritt, im Reconvalescenzstadium des Typhus, auf Eindringen des Typhusbacillus in das Hodenparenchym beruht. Da es sich um Vereiterung des Hodenparenchyms gemäss dem Nachweis zerfallender und verfetteter Samencanälchen im Eiter handelte, so liegt eine metastatische Entstehung am nächsten, um so mehr, als Seitens der Harnorgane, Prostata und Samenblasen nicht die geringste Veränderung nachweislich war.

§. 657. Das Alter, in welchem die Krankheit beobachtet ist, ist hauptsächlich vom 16.—30. Jahre, also wie bei der Orchitis metastatica in der Zeit der Blüthe des Organs; nur vereinzelt ist die Affection später beobachtet. Nur 6 der Fälle sind zur Zeit noch bestehenden Fiebers, 16 dagegen in der Reconvalescenz aufgetreten. Mit dem Auf-

treten der Orchitis kommt es zu Fieberrecidiven, 12 Mal war der rechte, 9 Mal der linke Hode befallen, 12 Mal war Hode und Nebenhode zugleich, 8 Mal bloss der Hode erkrankt, aber auch im ersteren Fall der Hode zuerst und stärker. Die mittlere Dauer des Leidens betrug 12 Tage. 6 Mal kam es zu Eiterung und in Folge dessen langsamerer Ausheilung. In auffälligem Gegensatz zur Mumpsorchitis kam es nur in einem Falle zu Atrophie des Hodens. Wir haben eines Falles zu gedenken von Harrison, welcher bei einer Typhusorchitis partielle Gangrän zu Stande kommen sah. Vidal hebt hervor, dass es sich wohl nicht immer um eigentliche Entzündungen, sondern um die Folgen einer Thrombose der Vena spermatica handle. Ollivier lässt letztere Form nur für einzelne Fälle zu.

Wir erinnern an unsere Fälle von acuter Strumitis bei Typhus, welche nicht auf Thrombose, sondern auf eigentliche Infectionsmetastase zu beziehen sind.

Nach den im folgenden Paragraphen zu schildernden Beobachtungen von Chiari über Orchitis variolosa darf man die Frage erheben, ob nicht möglicher Weise auch bei Typhus schon in früheren Stadien der Erkrankung Veränderungen des Hodenparenchyms anatomisch nachweislich wären, welche klinisch keine Erscheinungen machen, da Velpeau acute Orchitis gegen Ende von Variolaerkrankung auftreten sah, während Chiari nachwies, dass die anatomischen Veränderungen im Hodengewebe sich schon in dem Anfangsstadium der Erkrankung anatomisch auf's schönste nachweisen lassen. Diese Auffassung hat nach den von Tavel in unserem Falle geleisteten Nachweisen über die Natur der Mikroorganismen im Eiterherd eine positive Basis erhalten.

§. 658. Analoge Mittheilungen von grösserem Interesse für die Pathologie überhaupt hat Chiari in jüngster Zeit bei Anlass der Naturforscherversammlung in Berlin 1886 über Orchitis variolosa gemacht. Es ist diesem Forscher gelungen, bei einer Zahl von 45 Variolafällen constant Ablagerungen im Hodengewebe zu finden, welche er als gleichartig mit den Efflorescenzen auf der Haut aufzufassen Grund zu haben erklärt.

Béraud hat über eine „Orchite varioleuse“ zuerst Mittheilungen gemacht. Er fand bei einem 40jährigen Mann im Hodengewebe zahlreiche, stecknadelkopf- bis erbsengrosse, starre, gelbliche Herde neben serös-fibrinöser Vaginalitis. Die Variolaaffection wurde aber seltener in der Form der parenchymatösen Veränderungen, denn als „Orchite varioleuse“ périphérique mit Entzündung der Tunica vaginalis und des Schweifes des Nebenhodens gefunden.

Nach Béraud haben Velpeau und Gosselin schon die Affection beschrieben. Trousseau hat gezeigt, dass sich dieselbe auch klinisch demonstriren lasse. Chiari weist im Ferneren noch auf die Beobachtungen von Curschmann, Laboulbène, Wagner und Géraud hin. Letzterer beobachtete auch nach Revaccination eine „vaccinale“ Orchitis.

Die Beobachtungen von Chiari beziehen sich auf Knaben, im acuten sowohl als Ablaufsstadium und in einem Falle nach völliger Abheilung der Variola. In sämmtlichen 15 Fällen konnten schon makro-

skopisch, allerdings zum Theil erst nach Zuhülfenahme von Färbemitteln, kleinste bis erbsengrosse Herde im Hodenparenchym wahrgenommen werden, meist im Bereiche der Läppchen gelegen, seltener im Mediastinum, oder gar auf den Nebenhoden übergreifend, in einzelnen Fällen auch der Albuginea eingelagert. Die Ablagerungen waren meist zahlreich und stets in beiden Hoden. Ihr Aussehen war trocken, graugelblich in den frischen Fällen, gelb im Stadium exsiccationis, im Heilungsstadium wie käsig erscheinend. Die Herde waren namentlich frisch nicht scharf begrenzt, öfter doch mit röthlichem, zum Theil hämorrhagischen Hof umgeben oder auch mit Hämorrhagien durchsetzt. Consistenz der Herde starr, derb. Die Herde waren zum guten Theil schon durch die Albuginea sichtbar oder wenigstens fühlbar. Blase, Harnröhre, Samenbläschen und Prostata waren frei. Auch die Scheidenhaut zeigte im Gegensatz zu Béraud's Angaben keine Veränderungen.

Mikroskopisch fand sich in den frischesten Herden eine stellenweise Rundzelleninfiltration im Zwischengewebe zwischen den Samencanälchen mit baldiger Nekrose dieser Rundzellen sowohl, als der im Zwischengewebe liegenden Mastzellen. Beim Wachsthum der Herde an Grösse nahm die Ausdehnung der nekrotischen Antheile im Centrum derselben zu; die Epithelien der Samencanälchen begannen von der Peripherie her nekrotisch zu werden, ihre Kerne wurden untingirbar und verschwanden. Zuletzt verschmolz der ganze Inhalt zu scholligen Klumpen, die sich noch stark tingirten, wie auch im Zwischengewebe das Protoplasma der Zellen zum Theil zu einem anfänglich noch färbbaren Detritus zerfiel.

Mit der centralen Nekrose Hand in Hand ging eine Verschiebung der Zone der Rundzelleninfiltration nach der Peripherie hin und in den ältesten Fällen fand sich um die Infiltrationszone noch ein heller Hof einee Exsudationszone mit Quellung des Zwischengewebes durch eine feinkörnige geronnene Substanz.

Chiari macht mit vollem Recht anfmerksam, dass die ersten Erkrankungsherde hier auf Ablagerung eines Giftstoffes im Zwischengewebe bezogen werden müssen, welche zunächst eine Alteration dieses Gewebes mit Nekrose und secundärer Exsudation zur Folge hatte, und durch weiter gehende Nekrosen auch der exsudirten Rundzellen zu Bildung der grösseren Herde mit ihrem nekrotischen, käsigen Centrum und der peripheren Infiltrationszone führt. Dabei werden die eingelagerten Samencanälchen in Breite von 1—6 derselben ebenfalls in die Nekrose hereinbezogen, zum Theil ebenfalls unter Austritt von Rundzellen in deren Lumen.

Wir geben aus Chiari's Arbeit einen Schnitt bei 4facher und 120facher Vergrösserung zur Demonstration der Herde mit der centralen Nekrose (die schlecht tingirten Parthien rechts), der gut tingirten Zone der Rundzelleninfiltration und der helleren Exsudatzone. (Fig. 66 u. 67)

Leider konnte Chiari keine Impfungen und Culturen von den Herden im Hoden vornehmen, da er die Autopsie zu spät vornehmen konnte. Bloss in 2 seiner Fälle gelang der Nachweis von Mikrokokken, welche in Grösse und Anordnung den Variolakokken vollkommen zu entsprechen schienen. Dieselben lagen in den Blutgefässen, waren aber auch durch deren Wand hindurchgetreten.

Chiari will die Hodenaffection nicht als eine Complication der Hauterkrankung bei Variola aufgefasst wissen, sondern als eine gleichsinnige Localisation, was wohl so zu verstehen ist, dass eben derselbe pathogene Mikroorganismus und nicht ein secundär, etwa in die Hautulceration eingetretener, die Hodenaffection bedinge, dass es sich also um eine wahre Orchitis variolosa in demselben Sinn handle, wie wir diess für unseren Fall von Typhusorchitis nachgewiesen haben. Chiari erinnert an die Befunde von Weigert von Kokkencolonien, in den kleinsten Gefässen der Leber, Milz, Nieren und Lymphdrüsen bei Variola mit secundärer Nekrose der Umgebung und reactiver Entzündung der Nachbarschaft. Die Hodenherde werden zum Unterschied von diesen Herden grösser, dauern länger und führen, wie ich unter Berücksich-

Fig. 66.

Fig. 67.

tigung der Beobachtungen Velpeau's hinzufügen möchte, wahrscheinlich in der Reconvalescenz gelegentlich eiterige Entzündung herbei, wie die Typhusbacillen unter begünstigenden, bis jetzt nicht näher zu characterisirenden Verhältnissen.

Jedenfalls scheint mir die Analogie mit der Localisation des Syphilisinfectionsstoffes sehr bemerkenswerth, welcher im Gegensatz zu Tuberkulose ebenfalls in Form metastatischer Herde den Hoden afficirt und in analoger Weise, wie gezeigt werden soll, das eigentliche Hodenparenchym im Bereich der Läppchen und gegen die Albuginea zu zunächst ergreift, nur ausnahmsweise im Mediastinum testis und Nebenhoden sich von Anfang an localisirt und wie die Variola zumeist in Form kleinster Herde und in Anlehnung an die Blutgefässe und Zwischengewebe der Hoden zu Tage tritt.

§. 659. Das Vorkommen von Orchitis bei Rotz erwähnt Klebs. Nach diesem Forscher soll sie hauptsächlich bei der visceralen Form

vorkommen, oft nach längerem Latenzstadium. Die Schwellung sei gewöhnlich eine sehr rapide, und hohes Fieber führe den tödtlichen Ausgang herbei.

Pyämische Hodenabscesse hat Humphry beobachtet, und ich habe ebenfalls einen Fall gesehen. Klebs erwähnt unter dem Titel der septischen Orchitis Fälle von multiplen kleinen Eiterherden mit geringen Symptomen beim Lebenden, welche in Folge von septisch-mykotischen Herzklappenaffectionen zu miliaren Embolien geführt haben.

Es kommt endlich acute Orchitis bei kleinen Kindern vor mit raschem Uebergang in Abscedirung mit und ohne Bildung eines Fungus testis. Die Ursache ist nicht oft nachweislich. Flemming[1]) sah bei einem 14 Tage alten sonst gesunden Kinde eine acute empfindliche, hühnereigrosse Anschwellung des „Hodens", mit Aufbruch, Losstossung einer nussgrossen Masse und Rückbildung zum Normalzustand.

§. 660. Symptome und Diagnose. Wie man bei der Epididymitis verschiedene Grade der Intensität beobachtet, von den leichten traumatischen und gonorrhoischen bis zu den in Abscedirung ausgehenden, so hat man auch mildere und heftige Formen von Entzündungen des Hodens selber.

Zu den milden Formen gehören ganz vorzüglich die metastatischen Orchiten nach Mumps. In ganz gleicher Weise haben wir traumatische Fälle verlaufen sehen.

Intensivere Grade erreicht schon die gonorrhoische Orchitis. Ganz acute und rasch zur Eiterung führende Fälle aber liefert die nicht gonorrhoische urethrale Form, wie sie nach Prostatitis, nach Stricturen, nach Operationen an der Harnröhre auftritt. Wir haben dafür schon bei der Aetiologie Belege beigebracht.

§. 661. Der Leistenschmerz mit ganz demselben schmerzhaft ziehenden Gefühl kann die acute Orchitis, ebenso wie die Epididymitis einleiten. Doch ist er nicht so constant, öfter mit gleichzeitigen Lendenschmerzen, Kreuzschmerzen und Schmerzen im betreffenden Oberschenkel gepaart. Namentlich die Kreuzschmerzen treten oft sehr in den Vordergrund und sind intensiv und bestehen auch in der Rückenlage fort. Besonders zu betonen aber gegenüber der Epididymitis sind die häufigen Schmerzen im Hoden selber. Sie sind öfter das erste und hervorstechendste Symptom. In einem Falle, den mir Dr. Kaufmann mittheilte, bestanden bei einem 50jährigen Manne während 2 Monaten heftige Schmerzen in der Nabelgegend und im Epigastrium, nie in den Hoden; bei der Castration fanden sich 6 kleine Abscesse im Hodenparenchym. Die Affection war ohne Ursache aufgetreten, mit bloss leichter Vergrösserung des Hodens, Hydrocele und Härte am hinteren Theil des Hodens.

§. 662. Der Schmerz im entzündeten Organe schwindet ebenfalls in der Rückenlage und bei Unterstützung des Scrotum, aber es

---

[1]) Flemming, Dubl. Journ. 1866.

ist einigermassen gegenüber Epididymitis characteristisch, dass es nicht wesentlich ein Druckschmerz ist. Die Erklärung hiefür liegt darin, dass mit der Schwellung des Hodens eine Dehnung und Zerrung der Scheidenhaut verbunden ist, was für den Nebenhoden nicht der Fall ist. Es sind demgemäss auch bei Epididymitis starke spontane Schmerzen — abgesehen von sehr acut abscedirenden Fällen — nur vorhanden, wenn ein rascher Erguss in das Cavum vaginale zu Stande kommt. Dass aber bei Orchitis der Schmerz auf die gleiche Ursache sich bezieht, ist aus dem Erfolg eines kleinen Stichs oder Schnittes mit der Lanzette ersichtlich, welche die spontanen Schmerzen oft in einem Nu beseitigen.

§. 663. Mit dem Schmerze tritt auch Schwellung des Hodens auf. Es ist richtig, dass dieselbe im Verhältniss zum Normalvolumen nicht so rapid und hochgradig ist, wie die entzündliche Vergrösserung des Nebenhodens. Immerhin soll man sich über die Nachgiebigkeit der Albuginea bei Entzündung nicht täuschen. In einem halben Tage sah ich den Hoden auf doppelte Grösse anschwellen und sehr gewöhnlich erreicht er binnen 2 Tagen die Grösse eines Hühnereies; dies war bei der Mumpsorchitis, welche ich beobachten konnte, die Regel. Es wird aber häufig auch die Grösse eines Gänseeies erreicht bei acuter Vergrösserung (Präparat von Prof. Hoffmann in Basel).

§. 664. Der entzündlich geschwellte Hode stellt einen ovalen Tumor dar von glatter gleichmässiger Oberfläche, mehr weniger prall gespannt, pseudofluctuirend; Druck ist in der Periode der Zunahme ausserordentlich empfindlich, so dass Patient oft nahezu ohnmächtig wird vor Schmerz. Die Empfindlichkeit ist nicht immer an allen Stellen gleich stark; entweder ist der vordere Umfang bevorzugt oder der untere, dem Schweif des Nebenhodens gegenüberliegende Theil.

Aus der blossen Palpation des Hodens an und für sich möchte man wohl in den wenigsten Fällen genügende Anhaltspunkte zur Differentialdiagnose gegen acute seröse Periorchitis finden. Freilich besteht bei letzterer oft eine Verlängerung aufwärts (Birnform) und zwischen der Ausstülpung und der Hauptgeschwulst zieht sich eine quere, für Scheidenhautentzündung so characteristische derbe Leiste hin; ferner thut sich die Periorchitis oft kund durch die bestehende Transparenz, aber constante Anhaltspunkte bieten diese Verhältnisse nicht.

§. 665. Vielmehr ist entscheidend das Verhalten des Nebenhodens und der Scrotalhaut. Der Nebenhode zieht sich, deutlich fühlbar und umgrenzbar in Form eines cylindrischen und in die Länge gezogenen Wulstes, vom hinteren oberen bis zum hinteren unteren Pol der Geschwulst hin. Derselbe fühlt sich normal oder etwas härter an, wenn er an der Entzündung Antheil nimmt, niemals aber so hart, wie etwa bei einer gonorrhoischen Epididymitis. Durch diese Auflagerung des Nebenhodens erhält der Tumor, von der Seite gesehen, eine abgerundet dreieckige, auf dem Horizontalschnitt eine Eiform (s. Fig. 67).

Freilich ist man nicht immer im Stande, den Nebenhoden deutlich durchzupalpiren, und ganz besonders in diesen Fällen ist die Diagnose

gegen acute Periorchitis nicht leicht und kann in einzelnen Fällen nur durch Punction festgestellt werden.

§. 666. Ein zweites Characteristicum ist das Verhalten der Scrotalhaut. Dieselbe ist angespannt, ihre Venen sind ausgedehnt, im Uebrigen aber ist sie normal. Dieser Gegensatz zu dem Verhalten der Haut bei Epididymitis und Periorchitis beruht darauf, dass das Hodengewebe durch eine derbe fibröse Kapsel nicht nur, sondern durch eine seröse Höhle in ihrer ganzen Ausdehnung von Cutis und

Fig. 68.

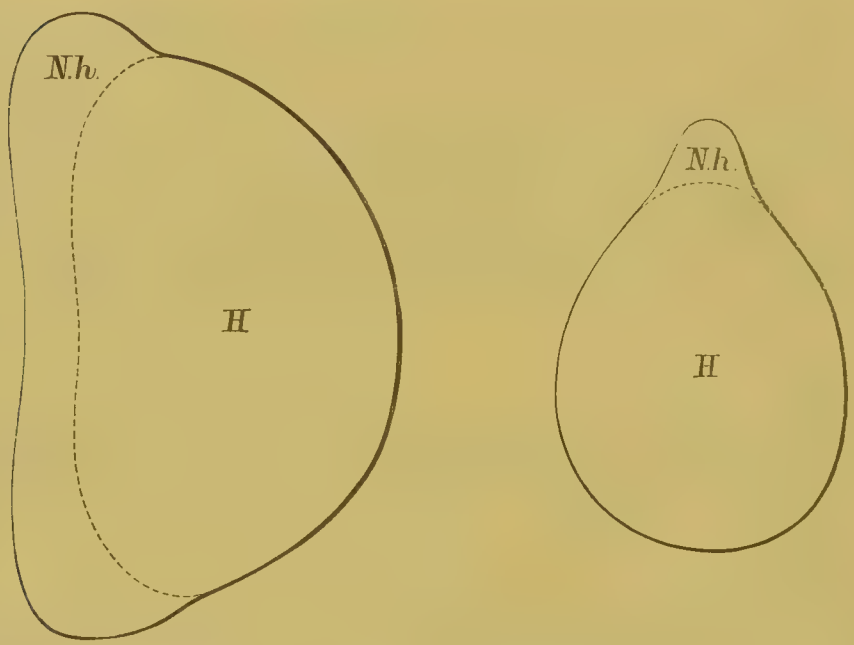

Fig. 67 stellt schematisch die Form der Geschwulst bei Orchitis acuta dar. H = Hode. N.h. = Nebenhode. A = von der Seite gesehen. B. = Horizontalschnitt.

subcutanem Zellgewebe geschieden ist. Bei gleichzeitiger Epididymitis und Periorchitis ist natürlich die Haut auch geröthet und infiltrirt, ganz besonders am vorderen Umfang der Geschwulst.

§. 667. Der Samenstrang ist nach den ersten Tagen des Bestehens der Orchitis gewöhnlich verdickt, druckempfindlich, kleinfinger- bis daumendick, derb, aber die Schwellung gehört nicht dem Vas deferens an; ich habe mir vielmehr ausdrücklich öfter notirt, dass dasselbe normal neben dem dickeren Gefässstrang zu fühlen war. In anderen Fällen ist eine isolirte Palpation des Vas deferens nicht mehr möglich.

In intensiven Fällen tritt neben der Lendenwirbelsäule, auf der entsprechenden Seite eine Druckempfindlichkeit auf mit Schwellung der Retroperitoneallymphdrüsen; letztere sind freilich nicht immer zu fühlen. Auch bei Epididymitis, welche in Eiterung übergeht, wird dieselbe gefunden.

§. 668. Mit dem Auftreten der ersten Schmerzen tritt auch Temperaturerhöhung mit den übrigen Fiebererscheinungen ein. Die Temperatur schwankt zwischen 38,x und 39,x Morgens und Abends und steigt nach einigen Tagen, selbst in rasch ablaufenden Fällen wie Mumps, wo es nicht zu Eiterung kommt, öfter auf 39° des Morgens und 40° des Abends.

Die Mumpsorchitis erreicht ihre Höhe gewöhnlich mit dem 5.—6. Tage oder in noch kürzerer Zeit und mit dem raschen Nachlass des Schmerzes fällt die Temperatur auf normale Stufe herunter. Die pralle Spannung des Hodens und seine Druckempfindlichkeit lassen nach. Der Hode wird schlaff, auch wenn er noch grösser ist, die Empfindlichkeit kann sich auf eine einzelne Stelle beschränken, namentlich oft auf die der Cauda epididymidis anliegende Parthie.

Nach circa 8 Tagen sind die entzündlichen Erscheinungen zurückgegangen, und es bleibt eine grössere Schlaffheit des Hodens mit theilweiser Verkleinerung desselben zurück, oder es kommt zu hochgradiger Atrophie.

§. 669. Denselben Verlauf bieten leichte traumatische und gonorrhoische Entzündungen, abgesehen von der consecutiven Atrophie. Bei schweren, aber noch nicht in Abscedirung ausgehenden dagegen, erreicht erst Ende erster oder im Verlauf der zweiten Woche die Entzündung ihre Höhe, das Fieber steigt auf 40°, die Schmerzen im Hoden werden anfallsweise excessiv, die Rückbildung nimmt 14 Tage und länger in Anspruch, so dass die Gesammtdauer der Krankheit 4 Wochen und länger beträgt.

Wir haben in der ersten Auflage eines Falles von Tripperorchitis gedacht, wo nach 8 Tagen die Temperatur noch zwischen 39 und 40° schwankte bei intensiven Schmerzen, hochgradiger Empfindlichkeit, und wo erst nach einem Einstich mit der Lanzette Nachlass der Erscheinung eintrat.

§. 670. Den acutesten Verlauf haben, wie oben erwähnt, die urethralen Orchitiden nach subacuten oder chronischen Leiden der Urethra, der Prostata oder Samenblasen. In den bei der Aetiologie angeführten Fällen von Garden, wo nach Lithotomie Orchitis eintrat, kam es unter 16 Fällen 5 Mal zur Abscedirung, 3 Mal links und 2 Mal doppelseitig. Die Eiterung trat unter intensiven Schmerzen sehr rasch, binnen 2—6 Tagen ein.

Fälle von Eiterung nach traumatischer Orchitis haben wir schon bei der Hodenquetschung erwähnt nach Coutan. Wo keine Tuberkulose vorlag, handelte es sich um alte Leute, oder ein früherer Tripper spielt eine Rolle. Eine rapide Hodeneiterung, welche durch eine Incision geheilt wurde, ist nach Hutchinson in der ersten Auflage mitgetheilt, nach früherer Gonorrhoe mit 2maliger Tripperorchitis. Wir haben mehrere Fälle dieser Art zu Gesichte bekommen; bei einem derselben kam es wahrscheinlich nach acuter Spermatocystitis sehr rasch zur Hodeneiterung mit multiplem Aufbruch. Auch hier hatte 5 Wochen vorher ein vorübergehendes Wasserbrennen sich eingestellt, ohne Ursache. Der Patient fieberte, die Eiterentleerung war eine sehr reichliche und hörte spontan 14 Tage nach Beginn auf. Die Abscesse heilten rasch aus.

Die nicht tuberkulöse Natur des Leidens wurde von Langhans histologisch constatirt. Nach 1 Jahr stellte sich der Patient vollständig gesund. Ein anderer unserer Patienten bot ebenfalls nach ganz kurz dauernden Symptomen von Cystitis und Urethritis eine eiterige Hodenentzündung dar. Dieselbe war in die Scheidenhaut perforirt und subcutan geworden. — In all diesen zu Eiterung gelangenden Fällen ist die Haut diffus geröthet, infiltrirt, verwachsen, Nebenhode und Samenstrang stark gleichmässig geschwellt.

§. 671. Prognose. Hinsichtlich der Dauer des Leidens stellt sich die Orchitis ebenso günstig wie die Epididymitis, indem selbst die schwersten Formen binnen 14 Tagen bis 4 Wochen ablaufen. Dagegen binden die intensiven Schmerzen und das tiefe Ergriffensein des Allgemeinbefindens den Patienten öfter an's Bett.

Gefahren erheblicher Art drohen wie bei der Epididymitis für die Function des Organs, und es ist bemerkenswerth, dass gerade die leichteren Formen in erhöhtem Masse diese Folgen nach sich ziehen.

§. 672. Der am häufigsten beobachtete Folgezustand ist Atrophie des Hodens mit Zugrundegehen des specifischen Hodenparenchyms; weitaus am häufigsten ist dieselbe zu beobachten nach Mumpsorchitis. In 79 Fällen, welche wir zusammengestellt haben, trat sie 28 Mal, d. h. in über 1/3 der Fälle, ein. Laveran findet auf 163 Mumpsorchitiden 103 Fälle von Atrophie. Wenn diese Atrophie beidseitig ist, so ist Sterilität die Folge. Die Atrophie ist eine totale, oder es ist nur eine partielle Atrophie vorhanden. Bei verschiedenen Mumps-Epidemien ist sie in sehr verschiedener Häufigkeit beobachtet; während sie Heller unter 29 Fällen nur 5 Mal sah, ist sie in den Fällen von Lawrence unter 32 Fällen 16 Mal notirt. Diese Differenz lässt wohl auf eine verschiedene Intensität des Infectionsstoffes bei verschiedenen Epidemien schliessen. Sorel macht aufmerksam, dass die Atrophie um so bestimmter eintrete, je länger die Hodenschwellung dauert. Er hat sie desshalb auch in den Fällen weniger gesehen, wo die Hodenschwellung erst nach mehrtägigem Fieber eintrat.

§. 673. Wenn es zu Eiterung gekommen ist, so kann sich ein chronischer Zustand herausbilden. Wir werden bei den Hodenabscessen darauf zurückkommen. Dieselben scheinen relativ nicht gerade selten zu sein, was mit dem Einschluss des Hodengewebes in die stramme Albuginea zusammenhängt. Die Abscesse umgeben sich mit einer derben, nach innen granulirenden Bindegewebsmembran. Bei Kindern erfolgt der Aufbruch gewöhnlich rasch spontan, und auch bei Erwachsenen ist der Aufbruch die Regel. Eine Beigabe zu dem Aufbruch ist die Bildung eines kleinern oder grössern Fungus benignus testis, indem das Hodengewebe durch den Druck aus der Perforationsöffnung heraus gepresst wird, mehr oder weniger vollständig mit Abstossung des nekrotisch gewordenen Gewebes; namentlich bei Kindern bildet sich gerne ein solcher Fungus aus.

§. 674. Wenn bei dem Zustandekommen einer Orchitis septische Einflüsse sich geltend machen, sei es in Folge directer Verletzung,

wie nach Punctionen, oder durch Fortleitung septischer Processe von der Urethra her, oder endlich bei gewissen infectiösen Allgemeinkrankheiten wie Typhus, so kann es nicht nur zu Nekrose des Hodens wie bei jeder Eiterung, sondern zu einer Gangraena testis im engern Sinn des Wortes kommen. Harvey Ludlow in seinem Price Essay über Hodenkrankheiten [1]) beschreibt einen Fall von Stanley, wo dieser bei einer Orchitis acuta wegen der heftigen und hartnäckigen Schmerzen eine Incision in den Hoden machte. Es zeigte sich eine Höhle mit schwarzgefärbter Wand und entleerte sich Jauche von fauligem, sehr üblem Geruch. Der Tod erfolgte durch Peritonitis; circa die Hälfte der Drüsensubstanz fand sich gangränös. Der Fall betraf ein schwächliches, an Stricturen leidendes Individuum. Ludlow beschreibt einen ähnlichen Fall von Gangrän nach acuter Orchitis in Folge von Lithothripsie, Hutchinson einen analogen bei Prostatahypertrophie eines alten Mannes.

Beispiele für Gangrän bei Typhus haben wir bei der Orchitis diffusa erwähnt. Acute Orchitis mit Gangrän und Entwickelung von Gasblasen beschreibt Gerster. In dem Falle des Letztern zeigte sich bei der Incision Blut in der Tunica vaginalis. Die Albuginea dunkelbraun, die Hodensubstanz erweicht, wie gekocht aussehend. Die Erscheinungen können sehr intensive werden, neben Zeichen septischer Intoxication, wie hohem Fieber, Frösten, trockener Zunge, Durchfällen, Appetitlosigkeit, eingenommenem Sensorium, tritt local eine hochgradige Schwellung bis zu Kopfgrösse auf. Die Haut wird glänzend, roth, ödematös. Die Entwickelung von Gas am tympanitischen Schall erkennbar; septische Phlegmone und Gangraena scroti kann hinzutreten.

§. 675. Bei Uebergang in Gangrän ist grosse Gefahr für das Leben vorhanden. Foucher [2]) erzählt eine Beobachtung an einem 72jährigen Manne, welcher wegen Prostatahypertrophie katheterisirt wurde. Nach 14 Tagen trat abscedirende Orchitis auf; dieselbe wurde eröffnet. Es erfolgte partielle Nekrose und Abstossung der Drüsensubstanz durch die Oeffnung, Abscesse längs des Samenstrangs, Peritonitis und Tod.

Der oben erwähnte Patient von Ludlow starb ebenfalls an Peritonitis.

Septische Infection oder iterung, welche längs dem Samenstrang bis in's Beckenzellgewebe dringt oder zu Peritonitis führt, sind die Todesursachen nach Orchitis.

§. 676. Pathologische Anatomie. Mikroskopischer Befund bei eiteriger Orchitis nach Langhans. „Von eiteriger Orchitis habe ich 3 Fälle untersucht. Alle verhielten sich im Wesentlichen gleich. Der Abscess sass im centralen Theil des Hodens, bald von runder, bald von mehr verästelter Form, und nahm nur einen kleinen Theil des bedeutend vergrösserten Organs ein. Trotzdem aber fand sich normales Hodengewebe nicht mehr vor; überhaupt war erkennbares Hodengewebe,

---

[1]) s. Curling.
[2]) Foucher, Gaz. des hôp. 34. 1867.

das noch Samencanälchen enthielt, nur in meist schmaler Schicht an der Peripherie, unter der Albuginea, sowie nach dem Rete hin nachzuweisen. Das Rete selbst, sowie der Nebenhoden waren normal.

Die nächste Umgebung des Abscesses wird von einer dicken Schicht Granulationsgewebes gebildet, das sich namentlich durch bedeutenden Gefässreichthum auszeichnet, die Gefässe bieten dieselbe Anordnung wie sonst im Granulationsgewebe dar: senkrecht aufsteigende Blutcapillaren, die nach der centralen Höhe hin bogenförmig sich vereinigen, von bedeutender Weite, mit dickem Endothel. Hie und da sind auch Extravasate zu erkennen, sowohl frische, wie auch Pigmentkörner, welche grosse Zellen ganz anfüllen, oder feine, radiär angeordnete Hämatoidinnadeln. Die Zellen dieser Schicht sind in der Tiefe klein, nehmen nach oben hin an Grösse zu, haben 3—4 kleine runde Kerne. Die gleichen Elemente mit Fetttropfen angefüllt, finden sich auch im Eiter, gemischt mit undeutlich faserigen Bündeln, denen Fett, kleinere Eiterkörperchen und rothe Blutkörper anhaften.

Nach aussen von diesem Granulationsgewebe kommt dann entweder Hodengewebe, dessen Stroma stark mit Lymphkörpern infiltrirt und daher verbreitert ist; die Samencanälchen sind weit auseinandergedrängt, verengt, und enthalten ausser dem grossen, kernigen, epithelialen Inhalt noch Lymphkörper. Oder in dem Falle, den Herr Dr. Kaufmann übersandte, war diese Zone ganz an die Peripherie gedrängt und sehr schmal, während zwischen sie und die Granulationsschicht sich eine mächtige Schicht fibrösen Gewebes einschob. In der aus wellenförmigen Fibrillen bestehenden, in schmalen, sich durchflechtenden Bündeln angeordneten Grundsubstanz finden sich neben den durch lange, fast stäbchenförmige Kerne ausgezeichneten Bindegewebszellen noch Lymphkörper, hie und da in kleinen rundlichen Herden, wie bei Syphilis, doch meist zerstreut, und auch etwas grössere „epithelioide“ Zellen, mit bald kleinem, bald grösserem Kern. Besonders reichlich ist das dichte Gefässnetz, dessen Wände verdickt sind; doch hat die Wand der Capillaren nur eine Schicht von dicken Endothelien, nicht eine faserigstreifige Adventitia, wie bei Syphilis. Nach aussen zu finden sich dann auch noch Samencanälchen mit stark verdickter Membrana propria, mit undeutlich körnigem, von Fetttröpfchen durchsetztem Inhalt.

Weder Gentianeviolett, noch Methylenblau, noch Fuchsin geben in den 3 Fällen eine Andeutung von Pilzen.“

§. 677. Die Darstellung von Langhans bestätigt und erweitert unsere in der ersten Auflage gegebene Schilderung des mikroskopischen Verhaltens und stimmt auch mit der Darlegung von Jacobsohn überein. Es handelt sich um eine diffuse Rundzellinfiltration des Zwischengewebes der Samencanälchen, welche sich aber auch in die Wand und bis in's Lumen herein erstreckt und später zu Umwandlungen in faseriges Bindegewebe führt; die Epithelien der Samencanälchen zerfallen sehr rasch, körnig, fettig. Jacobsohn lässt dieselben mit Granulationszellen sich anfüllen. Die protoplasmatischen Zwischenzellen, welche Jacobsohn wegen einer nachweislichen Membran für unverbrauchte Hodenschläuche hält, analog den Pflüger'schen Schläuchen, quellen nach diesem Untersucher auf, wuchern und zerfallen. Nach Coutan

sind bei traumatischer und metastatischer Orchitis bloss die Samencanälchen ergriffen, und es kommt unter Hypertrophie der Propria zu Atrophie des Epithels. Wir haben schon früher erwähnt, dass auf chemischem Wege durch Höllensteineinspritzungen ins Vas deferens keine sehr ausgedehnten Entzündungen sich erzielen lassen.

Zur Schilderung des makroskopischen Verhaltens stehen uns ausser den 4 in der ersten Auflage erwähnten Beobachtungen 4 weitere zu Gebote, wo es bereits zu Perforation gekommen ist und durch die Scheidenhaut die Incision eine Eiterung im scrotalen Zellgewebe mit graugelben nekrotischen Fetzen ergab. Die Aussenseite der Scheidenhaut ist stark injicirt, aus der gewulsteten Perforationsstelle entleert sich Eiter. Im Scheidenhautsack finden sich fibrinöse Verklebungen und eiteriger Belag, die Albuginea erscheint von gelblicher Farbe und auf ihr, sowie der Aussenfläche des Nebenhodens finden sich flachhöckerige, weiche Ablagerungen eiterig infiltrirter Granulationen, wie bei einem beginnenden Fungus superficialis, daneben stellenweise subseröse Ekchymosen. Bei dem Schnitt in die Hodensubstanz quillt dieselbe stark vor, giebt in einzelnen Fällen in Folge der starken Verfettung mit Zersetzung des Fettes einen eigenthümlichen penetranten Geruch, die Drüsensubstanz erscheint gelblich verfärbt in Zügen, welche häufig den Septa entlang laufen. Die stärkeren Züge der letzteren sind aber noch deutlich erhalten. Unterhalb der Albuginea ist die eiterige Infiltration besonders stark. Die Hodensubstanz fasert sich unter Wasser auf, ist matsch ödematös, blassröthlich mit zahlreichen weissgelben Windungen der Hodencanälchen. Letztere lassen sich bei stärkerer Eiterung mit der Pincette ausziehen und lange Fäden erscheinen unter dem Mikroskop als gewundene, zum Theil varicöse Schläuche verschiedenen Durchmessers mit deutlichen Contouren. In fortgeschrittenen Fällen finden sich multiple Abscesse, durch ödematöses Gewebe getrennt, oder auch nur vereinzelte grosse Abscesse ohne deutliche Abkapselung, mit gelbeiteriger Infiltration und Erweichung der Umgebung. Die anstossende Albuginea ist in diesem Falle ganz gelb. Die kleinen Abscesse sind oft sehr zahlreich, von Nadelkopf- bis Bohnengrösse, in der Mitte gelbgrünlich, meist an der Peripherie, doch kommen auch im Rete Abscesse vor. Der Nebenhode kann in ganzer Ausdehnung eiterig entzündet sein, ist übrigens von derber Consistenz, die gelben Läppchen sind in graues, gallertig gequollenes Zwischengewebe eingelagert; in anderen Fällen ist der Nebenhode nicht vereitert, sondern das Gewebe bloss gallertig gequollen und infiltrirt. Die Präparate, auf die sich diese Schilderung bezieht, entstammen Fällen von acuter Tripperorchitis, traumatischer Orchitis und Orchitis nach allgemeinen Infectionskrankheiten.

§. 678. Aus dem Vas deferens lässt sich gelegentlich etwas Eiter ausdrücken, sonst erscheint dasselbe nicht verändert. Das Zellgewebe um die Gefässe herum ist ödematös oder phlegmonös infiltrirt und backt die Samenstrangelemente zu einem festen Strang zusammen.

§. 679. Behandlung. Die Therapie der acuten Orchitis ist mit derjenigen der acuten Epididymitis vielfach übereinstimmend, und

wo es irgend thunlich ist, wird man auch hier von Anfang an absolute Ruhe mit Hochlagerung des Scrotum beobachten lassen.

Ausser der Application der Eisblase ist von Nunn 1867 die abwechselnde Anwendung von Wärme und Kälte empfohlen worden. N. giebt ein heisses Bad und lässt nach 6—10 Minuten einen Strom kalten Wassers über das Scrotum fliessen während 1—2 Minuten. Diess wird 3—4 Male wiederholt. N. sah augenblicklichen Nachlass der subjectiven Symptome und überraschend schnelle Heilung in 3 Fällen.

Da kein Erguss in die Scheidenhaut die Wirkung direct applicirter Mittel hindert, so ist nicht bloss der Erfolg der Eisblase, sondern auch der Compression hier besonders evident. Beide, namentlich letztere, werden aber weniger gut vertragen als bei Epididymitis. Nach leichter Compression schon hat man unerträgliche Schmerzen gesehen.

Es ist namentlich ausser dem Heftpflaster das Collodium ricinatum (6,0 Ol. Ric. : 30,0 Collod.), welches hier empfohlen ist (Velpeau, Caze[1]). Ein rascher Nachlass der Schmerzen zeigt den Erfolg im individuellen Falle an.

§. 680. Nun giebt es aber auch hier Fälle, wo Eis und Ruhe die Schmerzen nicht zu stillen, den Fortschritt der Entzündung nicht hintanzuhalten vermögen, wo die Compression nicht vertragen wird. Auch hier steht man daher vor der Frage: Incision oder Bekämpfung der Entzündung mit den Mitteln der inneren Medicin, namentlich rasch sich folgenden Gaben von Calomel (zu 0,05).

Wir haben uns schon darüber ausgesprochen, dass die Angaben von Vidal über die Unschädlichkeit des Debridement der Albuginea bei Orchitis keine Bedeutung haben, weil in seinen Fällen es sich um Epididymitis bei gesundem Hoden handelte. Dass aber kleine Schnitte (nach Salleron bloss unter 1 cm) in den gesunden Hoden völlig ohne Folgen sind, haben wir schon bei den Verletzungen des Hodens hervorgehoben.

§. 681. Es giebt nun freilich Fälle genug, wo die erwähnte rein exspectative Methode nicht zum Ziele führt. Die entzündlichen Erscheinungen gehen nicht zurück, das Fieber lässt nicht nach, Schmerzen und Druckempfindlichkeit bleiben bestehen. Bei allen Fällen, welche sich durch grössere Hartnäckigkeit auszeichnen, ganz besonders dann, wenn sie intensiv aufgetreten sind und mit starken Entzündungserscheinungen einhergehen, ist Verdacht vorhanden, dass Abscessbildung eingetreten sei. Dieselbe ist ohnehin häufiger, als man gewöhnlich annimmt, und kann namentlich auch, wie bei der Aetiologie betont worden, aus der Ursache zum Theil erschlossen werden. — Wo man Grund hat, einen Abscess anzunehmen, da ist zweifellos die sofortige Incision indicirt, nicht nur um die Symptome zu beseitigen, sondern auch, um womöglich die Hodensubstanz vor völligem Zugrundegehen zu bewahren.

Die Fälle, bei welchen man durch Incision rasche Heilung erzielt hat, sind zahlreich. Freilich sind auch mehrere Todesfälle nach der Incision bekannt gegeben. Wir haben in der ersten Auflage einen Fall

[1]) Caze, Gaz. des hôp. 1855.

dieser Art beschrieben und einen zweiten hat Foucher erwähnt. Allein derartige Wundcomplicationen wird man gegenwärtig zu vermeiden wissen.

§. 682. Immerhin darf nicht ausser Acht gelassen werden, dass die Abscesse oft multipel sind, die Orchitis mit anderweitigen schweren Affectionen der Harnorgane complicirt ist und die Abscessbildung mit besonderer Vorliebe bei alten Individuen vorkommt. Man soll desshalb in Fällen, wo die Incision den Abscess nicht gehörig zu eröffnen vermag, wo kein Nachlass der Erscheinungen nach der Operation auftritt, sich nicht besinnen, zur Castration überzugehen.

§. 683. Es frägt sich, ob man das Recht hat, auch in denjenigen Fällen, wo eine Eiterung nicht vorhanden ist, durch Incision eine Entspannung des Hodengewebes durch das sog. Debridement der Albuginea herbeizuführen. Angesichts der Möglichkeit des Eintrittes eines Prolapsus testis, resp. Fungus benignus wird man selbst in unserer antiseptischen Zeit mit diesen Punctionen mittelst des Messers etwas vorsichtig sein. Wir haben in der ersten Auflage Fälle von Salleron und Beaunis beschrieben, wo entweder schon in den nächsten Tagen oder kurze Zeit nach Punctionen mit der Lanzette Prolaps von Samencanälchen mit vollständiger Abstossung der Hodensubstanz eingetreten ist. Dass in Folge der Punction mit der Lanzette oft ein sehr rascher Schmerznachlass erzielt wird, haben wir durch eigene Beobachtung constatiren können.

Kapitel XLIX.

Chronische Entzündung des Hodens und Nebenhodens.

§. 684. In vielen Handbüchern spielen die chronischen Entzündungen eine grosse Rolle. Allein, wenn man näher zusieht, so überzeugt man sich leicht, dass der grössere Theil dessen, was als chronische Entzündung beschrieben wird, in das Kapitel der Hodentuberkulose und der Hodensyphilis gehört. So bleiben viele Autoren, wie Curling, hartnäckig dabei, die Hodensyphilis unter dem Titel der chronischen Orchitis abzuhandeln, während sie der Tuberkulose ein eigenes Kapitel einräumen. Die Unterscheidung gegenüber der Hodensyphilis ist natürlich besonders schwierig, weil die Producte der syphilitischen Gewebswucherung nicht in allen Stadien etwas so Characteristisches haben, wie diess bei der Tuberkulose der Fall ist. Andererseits hat man bei der Tuberkulose gegenwärtig einen capitalen Anhaltspunkt der Unterscheidung in dem Nachweis des Tuberkelbacillus. Leider kann dieser Anhaltspunkt auf die zahlreichen Fälle aus früherer Zeit nicht mehr angewandt werden und ist desshalb nicht mit Sicherheit zu entscheiden, wie viel von der früheren klinischen und pathologisch-anatomischen Casuistik der Hoden-Tuberkulose zugehört. So viel ist sicher, dass eine Reihe von Fällen, die anfänglich

nur als chronische Entzündung imponirt haben, bei eingehender Untersuchung sich als tuberkulöser Natur herausstellen.

§. 685. Diejenigen Affectionen des Hodens und Nebenhodens, welche auch gegenwärtig unbestrittenerweise dem Gebiet chronischer Entzündungen zufallen, schliessen sich alle mehr oder weniger direct an acute Entzündungen an. Entweder handelt es sich um recidive acute Entzündungen durch verhältnissmässig unbedeutende und desshalb oft unbeachtete Schädlichkeiten, oder aber es handelt sich um Ueberbleibsel acuter Entzündungen, deren Producte zu keiner vollständigen Rückbildung gelangt sind, mögen sie sich nun in Form von proliferirenden bindegewebigen Wucherungen oder von granulirenden Herden oder von grösseren und kleineren Abscessen darstellen.

Epididymitis chronica.

§. 686. Bei dem, was man als chronische Epididymitis geschildert hat, handelt es sich in der Mehrzahl der Fälle um eine Verhärtung und Verdickung der Cauda epididymidis durch Wucherung des interstitiellen Bindegewebes. Derartige Wucherungen können lange Zeit empfindlich bleiben und bei stärkeren Anstrengungen unter Vermehrung der Anschwellung Schmerzen hervorrufen, sei es nur in Form des bekannten Leistenschmerzes, sei es stärkerer Lendenschmerzen, sei es in Form von neuralgischen Schmerzen. Ein ganz besonderes Interesse haben diese Fälle durch ihre Beziehungen zu chronischen Erkrankungen der Scheidenhaut. Wir haben bei der Periorchitis serosa hervorgehoben, dass Ueberbleibsel acuter Entzündungen im Nebenhoden nach Trauma und Gonorrhoe mit zu den häufigsten pathologisch-anatomischen Befunden gehören. Allein nicht immer sind es blosse Bindegewebsverdickungen, sondern wohl öfter, als man angenommen hat, handelt es sich um kleine Abscesse. Wir haben sie gesehen und Curling beschreibt bei einem 37jährigen Individuum, welches seit 7 Monaten an einer schmerzhaften Vergrösserung und Verhärtung des linken Hodens litt, das Vorhandensein eines Abscesses mit dicker, derber Wand im Kopf des Nebenhodens. Der Hode war gesund, die Operation war der anhaltenden Schmerzen wegen gemacht worden. — Eine Castration wegen Hodenneuralgie machte Langenbeck und fand einen derben Bindegewebsknoten als Ursache des Leidens im Nebenhoden.

§. 687. Die Diagnose einer chronischen Epididymitis gegenüber Syphilis und namentlich Tuberkulose des Nebenhodens ist nicht immer leicht zu stellen: Die diffuse, gleichmässige Form der Anschwellung kann als einigermassen characteristisch gelten gegenüber der knolligen Oberfläche tuberkulöser Herde (Fig. 68 u. 69).

Natürlich wird häufig die Aetiologie Aufschluss über das Bestehen chronischer Entzündungen geben müssen und man wird im Allgemeinen den Grundsatz festhalten müssen, eine einfach chronische Entzündung nicht anzunehmen, wo sich keine Ursache für dieselbe eruiren lässt.

§. 688. Wo man nicht die Ursache des Leidens beseitigen kann, ist nur an Incision und Castration zur Beseitigung allfälliger stärkerer Beschwerden zu denken. (Fig. 69 u. 70.)

Orchitis chronica circumscripta (Abscessus testis).

§. 689. Die noch am wenigsten bestrittene Form chronischer Entzündung des Hodens selber ist diejenige, welche mit Abscessbildung

Fig. 69.

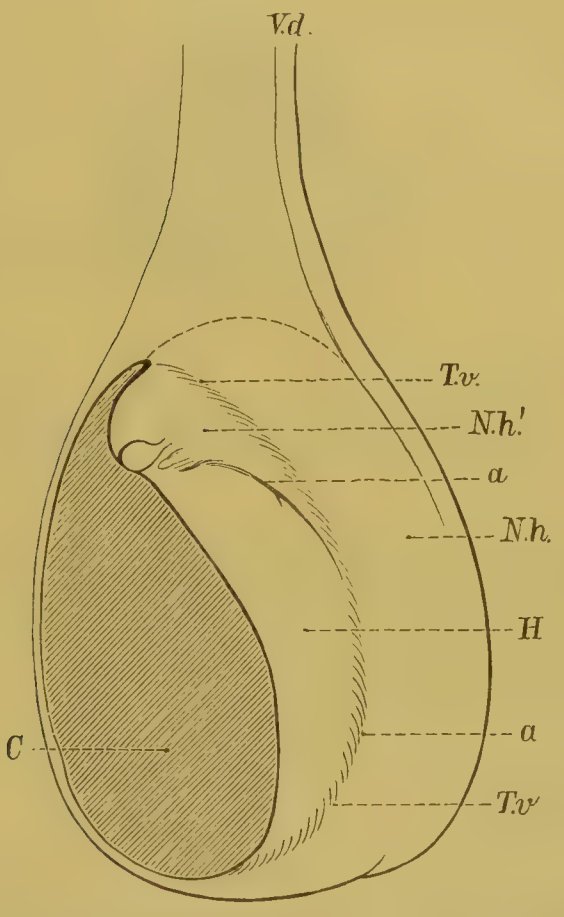

Epididymitis chronica nach einem Präparate der Heidelberger Sammlung. C. = Cavum vaginale durch Erguss ausgedehnt. H. = Hode. N.h. = Nebenhode. V. d. = Vas deferens. T. v. ist die Umschlagsstelle der Scheidenhaut, welche oben den Kopf des Nebenhodens überzieht, unten am Hoden selber entlang verläuft. — a a ist der characteristische harte, nach vorne] concave Rand, welchen wir schon als für die Diagnose der acuten Epididymitis so wichtig beschrieben haben. Der Hode ist ganz abgeplattet, von oben nach unten concav.

im Hoden einhergeht. Die Bindegewebs- und Granulationsbildung in circumscripten Knoten, wie am Nebenhoden, kommt am Hoden nicht vor. Wenigstens hat ihr Vorkommen keine klinische Bedeutung. Allerdings ist es auch für die Hodenabscesse nicht immer leicht festzustellen, ob nicht eine andere Erkrankung, ganz besonders Hodentuberkulose, vorliegt, und wir müssen zugeben, dass in allen denjenigen

Fällen, wo nicht entweder Impfversuche mit dem Abscesseiter auf Meerschweinchen oder Excision der Wand des Abscesses und Untersuchungen auf Tuberkel und Tuberkelbacillen gemacht worden sind, Zweifel über die Natur des Leidens übrig bleiben. Reclus nimmt demgemäss die chronischen Abscesse gar nicht unter die Orchitis chronica auf, weil man zu wenig über dieselben wisse, und wir müssen von vorn herein erklären, dass auch in den von uns geschilderten Fällen, denen wir 10 Präparate zu Grunde legen konnten, die obigen pathognomonischen Untersuchungen nicht angestellt worden sind.

Fig. 70.

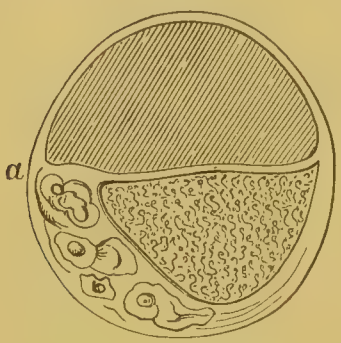

Horizontalschnitt durch das vorige Präparat. Nach oben das Cavum vaginale, durch Hydrocelenflüssigkeit ausgedehnt. Der Hode nach rechts und unten, hat in der queren Ausdehnung noch eine leichte Convexität nach vorne behalten. Nach links der verdickte Nebenhodenkörper. Bei a der harte Rand gegen das Cavum vaginale zu.

§. 690. So viel ist sicher, dass ein Theil der chronischen Abscesse sich von demjenigen wesentlich unterscheiden, was man bei Tuberkulose zu sehen gewöhnt ist, nicht nur in Bezug auf Inhalt und Verhalten der Abscesswand und ihrer Umgebung, sondern auch in Bezug auf den Sitz im Hoden selber und auch auf die Isolirtheit des kranken Herdes. An verschiedenen Stellen, entweder gegen den vorderen Umfang oder den unteren Pol zu oder gerade in der Mitte des Hodens zeigt sich ein Erweichungsherd von weich-faseriger oder flüssiger Consistenz. Die Grösse ist verschieden, erbsen- bis wallnussgross. Fast stets ist nur ein einziger Herd da, in einem Präparate 4 von der Grösse einer Traubenbeere. Die Wand erscheint unregelmässig durch Fetzen abgerissener Bindegewebszüge oder zeigt eine membranöse Auflagerung, welche sich abziehen lässt. Die Umgebung ist derb, meist weisslich gestreift und öfter ziehen sich einzelne Streifen in die makroskopisch sonst normal aussehende Hodensubstanz hinein. Der Rest des Hodenparenchyms kann in toto verhärtet sein. In selteneren Fällen ist die Veränderung des anliegenden Hodenparenchyms keine so auffällige für das blosse Auge.

§. 691. Während bei der diffusen Orchitis der Nebenhode anfangs unbetheiligt, später ganz in die Veränderung mit herbeigezogen wird, findet sich beim Hodenabscess die Epididymis vollständig gesund oder im Zustande der diffusen Induration, namentlich wenn die den Abscess umgebende Hodensubstanz sich ebenso verhält.

Die Scheidenhaut ist normal oder an den Stellen, wo der Abscess der Oberfläche am nächsten tritt, durch Adhäsionen verwachsen, wodurch zwei vollständig getrennte Hälften des Cavum vaginale entstehen können. Endlich kommt seröse Periorchitis vor.

Das Vas deferens fand ich in keinem Falle verändert, dagegen das Zellgewebe im Samenstrange verdickt, wie diess auch in einem Falle der diffusen Form sich darbot.

§. 692. Die mikroskopischen Veränderungen bei Hodenabscess schliessen sich den bei der acuten Hodeneiterung geschilderten an. Es zeigt zunächst die Innenwand des Abscesses ein körniges Gewebe, in welchem keine Samencanälchen, noch bestimmte Zellen zu unterscheiden sind. Weiter auswärts liegen stark körnige lymphoide Zellen als reichliche Infiltration im Gewebe. Ausser körnigem zeigen sich die Zeichen fettigen Zerfalles im letzteren. Weiter nach aussen treten Körnchenkugeln auf, die zellige Infiltration wird spärlicher, dagegen characterisiren sich die Zellen deutlicher als lymphoide. Die Samencanälchen treten hier wieder auf, zeigen noch eine deutliche Tunica propria. Endlich nimmt das körnige Zwischengewebe einen faserigen Character, die Wand der Samencanälchen ihr normales Aussehen an; im Grundgewebe sind nur noch spärliche Zellen zu sehen (Präp. 24. 1 der Sammlung in Giessen).

§. 693. Durch die bindegewebige Wucherung der Umgebung wird eine Art Kapsel gebildet, welche bei längerer Dauer derb und schwielig wird. Das plastisch infiltrirte (Granulations-) Gewebe, welches sie vom Abscessinhalt scheidet, wird durch rückgängige Metamorphosen verändert, erscheint als membranöse Auflagerung (pyogene Membran), welche sich abziehen lässt. Der Inhalt dickt sich ein zu einer gelben, zerdrückbaren Masse, welche sich leicht aus ihrer Kapsel ausräumen lässt. Dieselbe Veränderung der Wand kann auch erst nach Durchbruch des Abscesses auftreten. Es kommt zu Schrumpfung des in Folge des erneuten Reizes weithin plastisch infiltrirten interstitiellen Bindegewebes und zu Ausheilung, oder es bleiben Fistelgänge im indurirten Gewebe zurück.

§. 694. Für die Aetiologie des Hodenabscesses muss es als characteristisch gelten, dass ein Nachweis geleistet werden kann, entweder für das Vorangehen acuter Entzündungen oder für die Einwirkung von zureichenden Entzündungsreizen. Unter letzteren sind namentlich zu erwähnen wiederholte Tripperentzündungen, Nachtripper, Anstrengungen oder Trauma, denen in früherer Zeit Tripper vorangegangen sind, Erkrankungen der Blase, Prostata und Harnröhre, namentlich Stricturen. Es ist zuzugeben, dass es nicht immer möglich sein wird, die Aetiologie nachzuweisen, und dass es Fälle giebt, wo der Anfang des Leidens ein insidiöser ist, nicht genau characterisirt.

§. 695. Der chronische Hodenabscess unterscheidet sich von der acuten Eiterung durch den langsamen Verlauf des Leidens. Wir haben in der ersten Auflage einen Fall von Nélaton erwähnt, wo sich ohne Veranlassung bei einem gesunden Individuum von 40 Jahren

binnen 2½ Jahren eine über eigrosse Hodengeschwulst entwickelt hatte ohne Schmerzen. Dieselbe ergab sich als ein abgekapselter, centraler Abscess.

§. 696. Diese schmerzlose Entwickelung ist nicht die Regel. Vielmehr treten selbstverständlich Schmerzen auf, wenn es zu acuten Schüben kommt, oder zu spontanem Aufbruch des Eiterherdes. Wir haben dafür ebenfalls Belege aus eigener Beobachtung und einen Fall von Bryant beigebracht. Das eine Mal bei einer traumatischen Strictur, das andere Mal bei Anstrengungen nach früherem Tripper traten Abscedirungen auf. In einem der Fälle blieb der Hode gross und empfindlich und zeigte reichliche Knoten, in dem andern atrophirenden wurde er unempfindlich auf Druck, aber es blieb eine Fistel bestehen. Derartige Fälle können sich sehr lange Zeit hinziehen.

§. 697. In einer dritten Kategorie von Fällen wird das Leiden durch chirurgische Hülfe abgekürzt, weil von vornherein Schmerzen bestehen, welche durch jede Anstrengung und jeden Stoss vermehrt werden. Die Schmerzen sind entweder locale, jedenfalls in der Mehrzahl der Fälle, wenn nicht spontan, so doch nach Druck vorhanden; oder sie stellen sich in Form von ausstrahlenden Schmerzen in den Vordergrund, namentlich als Leisten-, Kreuz-, aber auch Bauchschmerzen. Diese Schmerzen sind eines der wesentlichen Symptome des Hodenabscesses, weil die Anschwellung im Uebrigen nicht besonders characteristisch erscheint. Meistens kommt es zu einer mässigen Vergrösserung des Hodens, mit Consistenz-Veränderung, öfter mit Bildung eines derbern oder prallern Knotens in der Tiefe. Ein Erguss in der Scheidenhaut kann dazukommen. Der Nebenhode bleibt frei.

Curling[1]) berichtet einen eigenen und einen Fall von Hodenabscess von A. Cooper. Letzterer bezieht sich auf einen Militärarzt, welcher an chronischer Hodenvergrösserung litt und bei jeder Gelegenheit subacute Entzündungserscheinungen bekam. Die Castration ergab einen Abscess im Centrum des Hodens.

In Curling's Fall war acute Entzündung vorangegangen in beiden Hoden und mehrere Monate vor dem plötzlichen Tode ein beständiger Schmerz vorhanden gewesen. Es fand sich ein centraler Abscess mit eingedicktem Eiter, abgekapselt im linken Hoden, dessen übriges Gewebe fibrös geschrumpft war. Ein gleicher aber kleinerer Abscess befand sich im anderen Hoden.

§. 698. Ob Fälle, wie wir sie in der ersten Auflage beschrieben haben von Beck und Kappeler, mit subacutem Verlauf hieher gehören und nicht vielmehr der Hodentuberkulose zuzuweisen sind, muss fraglich erscheinen. Bei Beck's Fall hatte sich eine multiple Abscessbildung mit theilweisem Aufbruch unter Schmerzen und ohne Ursache entwickelt und bei der Incision des mannsfaustgrossen Hodens zeigten sich theils rahmartig flüssige, theils fettig käsige Eiterherde im verdickten Bindegewebe. In dem Falle unseres Freundes Kappeler

[1]) Curling S. 298 und 235.

war nach verschiedenen Anstrengungen, Gonorrhoe, Variola, Intermittens vor 5 Wochen Schmerz und Schwellung aufgetreten. Der Hode war gänseeigross, uneben, hartelastisch, äusserst druckempfindlich, und es fand sich ein hühnereigrosser Eitersack mit zum Theil käsigem Eiter und durch normale Hodengewebe getrennt ein zweiter Eiterherd und einige kleinere käsige Herde vor. Die Tunica albuginea bildete eine 3—4 Linien dicke Schwarte.

§. 699. Die Differentialdiagnose des Hodenabscesses muss vorzüglich gegen Hodentuberkulose und gegen Syphilis gemacht werden; gegenüber Syphilis schützt die Anamnese, namentlich positive Anhaltspunkte für Syphilis, die Indolenz syphilitischer Orchitis gegenüber den Beschwerden bei Hodenabscess, das Vorkommen von syphilitischen Erscheinungen am übrigen Körper und die Wirksamkeit des Jodkalium bei dieser Krankheit. Gegenüber der Hodentuberkulose ist auf den verhältnissmässig langsamen Verlauf des Hodenabscesses aufmerksam zu machen, bei oft ziemlich intensiven, subjectiven Beschwerden. Dazu kommt, dass man bei der Tuberkulose ebenfalls begleitende Erscheinungen in andern Organen constatirt, namentlich in Prostata und Samenblase, und was ganz besonders wichtig ist, dass man bei Tuberkulose die Haupterkrankung im Nebenhoden findet. Denn bei Hodenabscess ist der Nebenhode entweder frei oder zeigt nur eine gleichmässig derbe Infiltration ohne Knotenbildung. Es kommt hiezu, dass bei der Hodentuberkulose meist verhältnissmässig rasch und unter nicht zu intensiven Beschwerden Aufbruch und Fistelbildung stattfindet.

§. 700. Bei der Behandlung wird man zunächst auf Beseitigung der Ursachen auszugehen suchen, namentlich die begleitenden Erkrankungen der Harnorgane behandeln. Auch das Tragen eines Suspensorium ist wie bei allen Hodenerkrankungen selbstverständlich. Jodkali wird man nur in diagnostischem Interesse zu verabfolgen haben.

§. 701. Die eigentliche Therapie des Hodenabscesses ist die Incision. Die Ausheilung nach derselben ist freilich im Gegensatz zu derselben Behandlungsmethode acuter Abscesse eine viel langsamere, was sich aus der Bildung einer schwieligen Kapsel in der Umgebung leicht erklären lässt und zum Theil wohl auch aus der tuberkulösen Natur einiger der beschriebenen Fälle erklärt werden muss. Man wird desshalb nicht lange zögern, zur Castration des kranken Hodens überzugehen, da bei grösseren Abscessen wenig gesunde Hodensubstanz mehr übrig bleibt. Um so mehr ist eine solche Behandlungsweise nöthig, wenn es sich nicht um einen abgegrenzten, sondern um mehrere Abscesse handelt.

Orchitis chronica diffusa.

§. 702. Wenn es schon schwierig ist, für die umschriebene chronische Hodenentzündung ein bestimmtes Bild zu entwerfen, so ist die Verwirrung noch viel grösser in Betreff dessen, was man als chronische

diffuse Entzündung zu bezeichnen hat. Verschiedene Autoren haben ganz verschiedene Krankheiten unter diesem Titel aufgenommen, während andere von derartigen Erkrankungen gar keine Notiz nehmen. Es liegt nahe, auch hier die 3 Formen chronischer Entzündung in Betracht zu ziehen, welche wir bei der chronischen Epididymitis erwähnt haben: Die Entzündung mit Bindegewebsneubildung, diejenige mit Granulationsbildung und die Entzündungen mit Eiterung.

§. 703. Reclus ist es gewesen, welcher als einzige Form der Orchitis chronica die Sclerose des Hodens gelten lassen will, welche er in Beziehung zur Schrumpfniere und Lebercirrhose setzt. Diese Form hat selbstverständlich die grösste Verwandtschaft mit dem, was man als Hodenatrophie bezeichnet, und Reclus macht auch bei der Aetiologie auf die verschiedenen Formen vorausgehender acuter Orchitis aufmerksam, auf die traumatische, gonorrhoische und besonders Mumpsorchitis.

Er betont, dass die Atrophie nach Hodensyphilis ein viel derberes Organ zurücklässt, als die nach einfacher Entzündung, so dass man es, wie wir später sehen werden, gelten lassen darf, in einzelnen dieser Fälle von einer chronischen bindegewebsbildenden Entzündung oder Sclerose des Hodens zu sprechen. Allein schon Reclus giebt zu, dass bei dem Hoden im Gegensatz zum Nebenhoden die Sclerose meistens eine bleibende nicht sei, sondern in die Atrophie übergehe. — Von Formen, welche primär chronisch auftreten, nennt Reclus nur diejenige nach Varicocele, bei welcher er 2 Fälle gesehen hat. Wir erinnern an die interessanten Versuche von Miflet, welcher bei Circulationsstörungen nicht zu intensiven Grades diese Bindegewebswucherungen im Anschluss an Infarcte beschrieben hat. Ausserdem hat Reclus seine chronische fibröse Orchitis nach chronischem Tripper auftreten sehen. — Wir möchten hieher einen Fall zählen, den wir beobachtet haben bei einem älteren Mann nach Jodinjection bei einer Hydrocele, und einen zweiten Fall, bei welchem ebenfalls eine derbe Schwellung mit Druckempfindlichkeit auftrat, nachdem durch Monate hindurch häufig wiederholte, kleine Injectionen mit Alkohol in die Scheidenhauthöhle gemacht worden waren. In beiden Fällen erfolgte Rückbildung der Schwellung.

§. 704. Für die chronische granulirende Orchitis ist Klebs (S. 1023) eingetreten und hat die Ansicht aufgestellt, dass ein guter Theil der hieher gehörenden Erkrankungen unter dem Kapitel der Sarkome abgehandelt worden sei. Er zählt in Uebereinstimmung damit auch ein Granulationssarkom, welches wir beschrieben haben, der granulirenden Orchitis zu. Freilich giebt er an, dass die frischen derartigen Formen etwas Tumorartiges haben, da sie als gleichmässige, häufig doppelseitige Schwellung des Organs auftreten. Klebs selber giebt keine speciellen Beispiele eigener Beobachtung der frischen Formen dieser Affection an, und es ist desshalb nicht möglich, nach dieser Richtung ein bestimmtes Urtheil über seine Beobachtungen zu fällen. Als Characteristicum aber gegenüber dem Sarkom giebt er das Merkmal an, dass theilweise bindegewebige Rückbildung mit Schrumpfung bei granulirender Orchitis eintreten. Als zweites Stadium be-

schreibt er eine ausgebildetere Form dieser Affection, bei welcher auf dem Durchschnitt eine gleichmässig grobkörnige Beschaffenheit stellenweise hervortritt und die mikroskopische Untersuchung reichliche Mengen neugebildeten Bindegewebes zwischen den theilweise atrophischen, theilweise mit colloiden Massen erfüllten Hodencanälchen ergiebt. Zwischen vertieften, derben fibrösen Zügen findet er die körnigen Einlagerungen aus frischen Ansammlungen von Rundzellen, hauptsächlich um die Blutgefässe herum gebildet.

§. 705. Die Beschreibung von Klebs bezieht sich auf ein Präparat der Bernersammlung; aber gerade diese Form von Orchitis ist, wie bei der Hodentuberkulose erwähnt, von Langhans als tuberkulöser Natur des Bestimmtesten nachgewiesen worden. Klebs selber beschreibt einige Seiten später bei der Hodentuberkulose als diffuse chronische Tuberkulose ein Präparat der Prager Sammlung, wo der Schnitt durch den Hoden ein von bindegewebigen Zügen dicht durchsetztes Gewebe ergiebt, mit gelblichen Einlagerungen, welche aber nirgends erweicht sind. Er stellt diesen Fall nicht zu der interstitiellen Orchitis, sondern zur Tuberkulose, weil es ihm gelang, eine grosse Zahl miliarer Herde im Bindegewebe nachzuweisen, in der Mitte verkäst, in der Peripherie von verfetteten Lymphzellen gebildet.

§. 706. Wir haben mit der oben gegebenen Schilderung eines Präparates von Hodentuberkulose schon das Gebiet derjenigen chronischen Entzündungsformen betreten, welche wir als die Hauptrepräsentanten derselben in der ersten Auflage hingestellt haben und noch jetzt ansprechen müssen, freilich nicht ohne ausdrücklich hervorzuheben, dass uns nicht jeder Zweifel beseitigt erscheint, dass auch unsere Fälle der Tuberkulose nahestehen, und dass möglicherweise sogar Fälle hiehergezählt werden, welche verkästen oder verfetteten Neubildungen, so speciell dem Kystoadenoma atheromatosum zugehören. Wir hätten desshalb gerade nichts einzuwenden, wenn man, um die Eigenartigkeit der Krankheit zu bezeichnen, den indifferenten Namen von Rindfleisch dem Leiden reserviren würde, nämlich denjenigen der Orchitis atheromatosa.

§. 707. Jedenfalls haben die Präparate, die wir zu Gesichte bekommen haben, etwas sehr Uebereinstimmendes und weichen zunächst mikroskopisch ganz bedeutend von dem ab, was man bei der gewöhnlichen Tuberkulose des Hodens zu Gesichte bekommt. Zu den in der ersten Auflage geschilderten Fällen ist noch ein Fall von Laborde hinzugekommen, und eine von Klebs untersuchte Geschwulst bei einem 37jährigen Manne.

§. 708. Die Orchitis chronica diffusa bildet beträchtliche Tumoren bis zur Grösse des Kopfes eines Neugeborenen. Der Tumor ist gleichmässig oval. In frischen Fällen erscheint die Epididymis langgezogen als wulstförmige Leiste auf der hinteren Seite, später geht sie ohne Grenze im Tumor auf.

Der Durchschnitt zeigt eine fächerförmige Anordnung der Theile, indem man ein Gerüst und eingelagerte abgegrenzte Herde unter-

scheiden kann. Die Tunica albuginea ist mit der T. vaginalis verschmolzen und stellt eine dicke Schale mit concentrisch faserigem Durchschnitt dar. Mit der Schale hängen direct die Septa, welche die Geschwulst durchziehen, zusammen.

Diese Septa stellen sich mikroskopisch als derbe Bindegewebszüge dar.

Während Schale und Gerüste faserig, stellenweise homogen erscheinen, ist das die Maschen erfüllende Gewebe körnig-feinfaserig, von gelber Färbung. Die Herde trennen sich ziemlich scharf von den Balken des Gerüstes ab, haben sehr verschiedene Grösse und Form: sie sind rund, oval, dreieckig, spindelförmig. Stärkere Bindegewebszüge vereinigen eine Anzahl grösserer und kleinerer Herde zu einer Gruppe, welche von schmaleren Septa durchzogen ist. In den grösseren Bindegewebszügen und ganz besonders in den inneren Schichten der verdickten Albuginea liegen die gelblichen Herde in spindelförmiger Anordnung.

§. 709. Die folgende Abbildung stellt den makroskopischen Anblick dar:

Fig. 71.

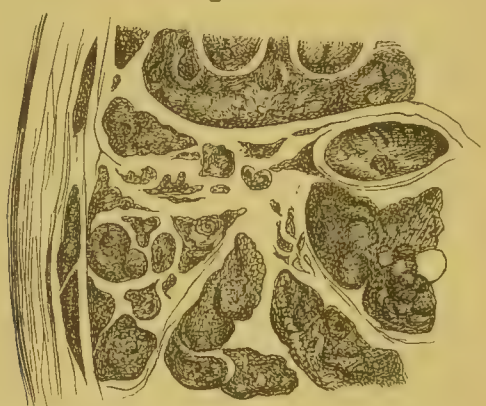

Orchitis chronica diffusa. Lupenvergrösserung. Nach links die stark verdickte und mit der Tunica vaginalis verschmolzene Albuginea mit concentrischer Faserung. Nach der Hodensubstanz zu lagern sich in dieselbe spindelförmige Herde von Zellen ein. Nach rechts hin die Hodensubstanz, bestehend aus einer grossen Anzahl unregelmässiger Läppchen, rundlich, länglich, dreieckig; dieselben getrennt und getragen von einem starken Gerüst, welches durch schmalere Fortsätze die grössern Läppchen in kleinere zerlegt.

§. 710. Die mikroskopische Untersuchung ergiebt Folgendes:

An den besser erhaltenen Stellen zeigt sich eine reichliche Ansammlung ziemlich grosser, mehrkerniger, lymphoider Zellen. Dieselben zeigen sich bald am stärksten angehäuft um die Gefässe, bald um die Samencanälchen herum. Jenes Verhältniss erscheint als das frühere Stadium, weil an den Stellen, wo die Gefässe am reichlichsten von der Zellenansammlung umgeben sind, die Samencanälchen noch wohl erhalten sind; nicht nur ihre Wand ist noch wenig verändert, sondern auch die Samenzellen zeigen scharfe Contouren.

Im Weiteren verschwindet die Adventitia der Samencanälchen, es bleibt nur die schmale Propria übrig. Der Inhalt ist nicht vermindert, doch bildet derselbe eine körnige oder homogene Masse; einzelne

Zellen lassen sich nicht mehr unterscheiden. Nun erst erscheinen die Samencanälchen am massenhaftesten von lymphoiden Zellen umgeben.

§. 711. Im weiteren Fortschritt verschwinden die Samencanälchen vollständig in den Zellenherden; nach Rindfleisch findet man in den letzteren, wenn sie zerfallen, oft lange Bruchstücke macerirter Tunicae propriae. Die Zellen selber zerfallen und es treten massenhafte, grosse und kleine scharfrandige Fetttropfen und oft makroskopisch messbare Tafeln von Cholesterin auf.

§. 712. Parallel aber der Ansammlung der Zellen in Herden geht eine Wucherung mit Vermehrung und Verdichtung des anstossenden Bindegewebes und mit der Rückbildung der Zellen und ihrem Zerfall ist auch eine Kapsel gebildet, welche ohne Unterbrechung in das Bindegewebe der Septa übergeht. So entsteht eine Art von Cysten mit fettigem bröckligem Inhalt und derber Wand, von welcher feinere Bindegewebszüge in die Inhaltsmasse hineingehen. Letztere hängt desshalb auch der Wand anfänglich noch fest an. Später aber wird der Zerfall unter reichlicherem Zutritt von Flüssigkeit ein vollständiger, und es entstehen so die Cysten mit breiigem Inhalt, welche Rindfleisch den Namen der Orchitis atheromatosa für diese Affection wählen liessen.

§. 713. Rindfleisch hat die mit dem Atherombrei erfüllten Cysten von einer Schicht ächter Granulationen ausgekleidet gefunden. Ich konnte dieselben in den länger conservirten Präparaten nicht nachweisen. Von ihnen aus kommt eine Vergrösserung der Cyste zu Stande, indem beständig neue Zellen an die Oberfläche der Granulationsschicht treten, um dort sofort fettiger Umwandlung anheimzufallen.

Einzelne Stellen der Cystenwand zeigen keine Bekleidung mit Granulationen, sind vielmehr hart, mit Kalk incrustirt oder es treten auch förmliche Kalkplatten in derselben auf.

Die Cysten können sehr gross werden, bis Hühnereigrösse und mehr erreichen, ja es kann eine Cyste den Hauptantheil an der Geschwulst ausmachen. In diesem Falle begreift sich nach obiger Schilderung, dass selbst anatomisch die Unterscheidung gegenüber gewissen Formen chronischer plastischer Periorchitis sehr schwierig werden kann und nur zu entscheiden ist durch den Nachweis frischerer Stadien der Entzündung in dem anstossenden Gewebe der Wand oder durch den Nachweis des bloss abgeplatteten Hodens in der Wand bei Periorchitis.

§. 714. Rindfleisch fasst als das Primäre bei der eben geschilderten chronischen Orchitis die Hyperplasie der Septa testis auf. Dieselbe sei partiell, schnüre grössere Abschnitte des Hodenparenchyms ab und nöthige sie zur fettigen Umwandlung. Die reichliche Zellenproduction an der Oberfläche der Septa und die fettige Umwandlung der Zellen führen zu atheromatösen, allmählig grösser werdenden Cysten.

Das Präparat der Göttinger Sammlung welches seiner Entwickelungsgeschichte nach zwischen acuter und chronischer Orchitis in der Mitte steht, ist geeignet, einer etwas anderen Auffassung Vorschub zu leisten.

§. 715. Die Affection ist von vornherein eine vollkommen diffuse und beginnt mit ausgedehntester zelliger Infiltration der bindegewebigen Grundlage des Hodens. Die Zellen, erst um die Gefässe am reichlichsten, finden bald um die Samencanälchen herum am wenigsten Widerstand und sammeln sich daselbst stärker an. Je stärker aber diese Ansammlung, um so mehr werden sie von ihren Ernährungsquellen abgeschnitten. Es tritt deutlich zuerst in dem Inhalt der Samencanälchen Zerfall der Zellen zu Körnchenkugeln und Fetttropfen ein, die Wand wird blasser und dann erfahren auch die anliegenden lymphoiden Zellen dieselbe rückgängige Umwandlung. Nur entlang den Septa, welche die Gefässe führen, vermag sich die zellige Hyperplasie zu halten und fortwährend neue Zellen zu liefern. Die centralen Parthien aber der Septa, welche nicht unmittelbar an die zerfallenden Herde stossen, schreiten aus dem Zustande der ursprünglichen zelligen Hyperplasie zu demjenigen einer Ausbildung zu schwieligem Bindegewebe fort.

Die Ausbildung der kleineren Herde zu grösseren Cysten ist an das Vorhandensein der begrenzenden Granulationsschicht gebunden.

§. 716. Anfänglich findet sich bei der diffusen käsigen Orchitis, wie wir diese Form nach Klebs bezeichnen können, der Nebenhode unbetheiligt; später verschwindet er in der Geschwulst, während er beim Hodenabscess in der Mehrzahl der Fälle völlig gesund bleibt oder sich diffus indurirt zeigt. Die Scheidenhautblätter sind verwachsen, das Vas deferens ist unverändert, das Zellgewebe des Samenstrangs zum Theil verdickt.

§. 717. Der Beginn der diffusen Orchitis scheint nicht genau characterisirt und der Verlauf ein chronischer zu sein. Jedenfalls bildet die chronisch diffuse Orchitis ziemlich bedeutende Tumoren, ohne dass während des Verlaufs des Leidens wesentliche Beschwerden bestanden hätten. Leistenschmerz ist bei der Grösse dieser Tumoren von vornherein vorauszusetzen.

Curling[1]) beschreibt eine ächte Orchitis mit multiplen, durch dicke fibröse Septa getrennten Eiterherden. Dieselbe war bei einem 43jährigen Herrn ohne Ursachen und ohne Schmerzen binnen einigen Monaten entstanden.

Es ist nicht ausgemacht, ob es auch bei dieser Form zu spontanem Aufbruch und Fistelbildung kommen kann. Socin hat diess in einem Falle beobachtet, welchen er als chronische Orchitis angesehen hat. Wir haben des Falles bei Besprechung der Periorchitis haemorrhagica Erwähnung gethan.

§. 718. Eine differentielle Diagnose ist gegenüber Hodentuberkulose nicht zu machen, da anatomisch das Verhalten der beiden Affec-

[1]) S. Curling S. 297.

tionen noch nicht abgeklärt ist. Wo Hodensyphilis in Frage kommt, würde sie in derselben Weise auszuschliessen sein, wie beim Hodenabscess besprochen. Diejenigen Affectionen, welche häufig in Frage kämen, sind gewisse Neoplasmen des Hodens, speciell das Adenom und die Periorchitis haemorrhagica und prolifera. Ganz besonders liegt die Verwechselung mit Periorchitis haemorrhagica nahe. Es handelt sich in beiden Fällen um einen ovalen, von den Seiten her oft etwas abgeplatteten Tumor von elastischer Consistenz und gleichförmiger Oberfläche. Das Wachsthum kann bei beiden ein völlig ununterbrochenes und sehr langsames, durch viele Jahre sich hindurchziehendes sein, oder es sind von Zeit zu Zeit vorübergehende Schmerzen und leichte Schwellung aufgetreten. Endlich kann bei beiden Aufbruch und Bildung einer Fistel stattgefunden haben und bei beiden stösst gelegentlich die eingeführte Sonde auf eine derbe Wand, ja stellenweise auf verkalkte Stellen.

§. 719. Zur Unterscheidung sind folgende Anhaltspunkte gegeben: Bei der Orchitis ist in der früheren Zeit der Nebenhode sehr wohl palpabel in seiner ganzen Ausdehnung. Er sitzt dem hinteren Umfange der Geschwulst auf. Bei Periorchitis verschwindet er sehr bald zwischen den Schwarten der Scheidenhäute. Bei Periorchitis kann man in der Wand härtere und weichere Stellen unterscheiden, entsprechend stärkerer Verdickung, resp. Kalkeinlagerung, oft auch einen quer über die Vorderfläche laufenden härteren Streifen; häufig ist ferner am hinteren Umfange eine Stelle von abweichender Consistenz mit etwas grösserer Empfindlichkeit bei starkem Druck. Bei Orchitis ist die Consistenz eine gleichförmige und wenn auch einzelne Stellen fester, andere pseudofluctuirend erscheinen bei Bildung grösserer Erweichungsherde, so erscheinen doch die ersteren nicht so auffällig hart, nicht als circumscripte unregelmässige Platten und Knoten in der Wand; eine besonders empfindliche Stelle von abweichender Consistenz am hinteren Umfang besteht nicht.

Einen wichtigen Anhaltspunkt kann eine Punction mit Aspiration geben. Entweder fördert dieselbe ein fettiges, bröckliges Gewebe zu Tage, welches bei Orchitis und Periorchitis mikroskopisch ähnlich aussehen kann; oder es wird zerfallenes Blut herausbefördert, wie es der Periorchitis zukommt, oder ein seröser Inhalt wie bei Periorchitis prolifera oder endlich schleimige Flüssigkeit, wie bei den Formen von Kystoadenoma.

§. 720. Von einer andern Therapie der chronischen diffusen Orchitis in unserm Sinne als durch Castration kann keine Rede sein. Es ist diess bei der Schwierigkeit der Deutung des Leidens nicht nur vom klinischen, sondern auch vom pathologisch-anatomischen Standpunkt aus wenigstens eine praktische Beruhigung.

Dreizehnter Abschnitt.

Infectionsgeschwülste des Hodens und Nebenhodens.

Kapitel L.

Tuberculosis testis et epididymidis.

§. 721. Die Hodentuberkulose ist die weitaus häufigste Erkrankung des Hodens resp. Nebenhodens. Zu den in der 1. Auflage erwähnten Beobachtungen verfügen wir über 45 neue eigene Fälle, deren Krankengeschichten uns bei Ausarbeitung dieser 2. Auflage vorliegen. Das Gebiet der Hodentuberkulose hat sich mehr und mehr erweitert auf Kosten der chronischen Entzündungen, denen gegenüber man seit Koch's Entdeckung den Bacillus tuberculosis als pathognomonisches Kriterium benutzen kann. Wir haben im Kapitel der chronischen Entzündungen betont, dass der kleine Rest von Hodenerkrankungen, welchen wir demselben reservirt haben, nicht über allen Zweifel erhaben ist, da in den meisten Fällen auf Tuberkelbacillen nicht untersucht worden war.

§. 722. In der grossen Mehrzahl der Fälle, immerhin mit beachtenswerthen Ausnahmen, ist die Tuberkulose dadurch characterisirt, dass der Nebenhode der erste und am ausgedehntesten ergriffene Theil ist. Im Nebenhoden zeigt sich im Anfangsstadium Tuberkulose in der Form eines Knotens, häufig im Caput epididymidis. Der Knoten ist hart anzufühlen. Der Durchschnitt bietet ein graurothes oder rosarothes, etwas gallertig aussehendes festes Grundgewebe. Dasselbe geht in das ähnlich, wenn auch blasser und weisslicher aussehende Bindegewebe der Umgebung über. In jenem Gewebe sind rundliche, ovale und cylindrische gekrümmte und gewundene gelbliche Durchschnitte eingelagert. Wir haben mehrfach dieses Anfangsstadium durch frühe Castration zu Gesicht bekommen, bei welchem nur noch ein oder wenige Knoten im Nebenhoden die ganze Veränderung ausmachten. Bei einem Patienten, der erst seit 2 Monaten einen Knoten im Kopf des rechten Nebenhodens sich hatte entwickeln sehen, und bei dem der Hode sich noch ganz intact anfühlte, ebenso die andere Seite, Prostata und Samenblasen, fand sich der deutlich abgegrenzte harte Knollen im Nebenhodenkopf, aus dem erwähnten homogenen, graulich glänzenden Grundgewebe bestehend, mit Einlagerung der zahlreichen gelben Windungen des Nebenhodencanals. Von ausgedehnten Verkäsungen war noch nichts vorhanden, dagegen doch schon das Rete testis in eine derbe, grauliche, körnige Masse verwandelt.

§. 723. Im weiteren Verlaufe treten mehrfache ähnliche Knoten im Körper und der Cauda auf, bis der ganze Nebenhode aus Knoten zusammengesetzt ist, welche wieder aus kleineren, gegen einander sich abplattenden secundären Knoten bestehen. Der Inhalt der Nebenhodencanälchen erweicht durch körnig-fettigen Zerfall und Verflüssigung der Zellen, und es entsteht ein Bild, wie Fig. 72 es darstellt.

Fig. 72.

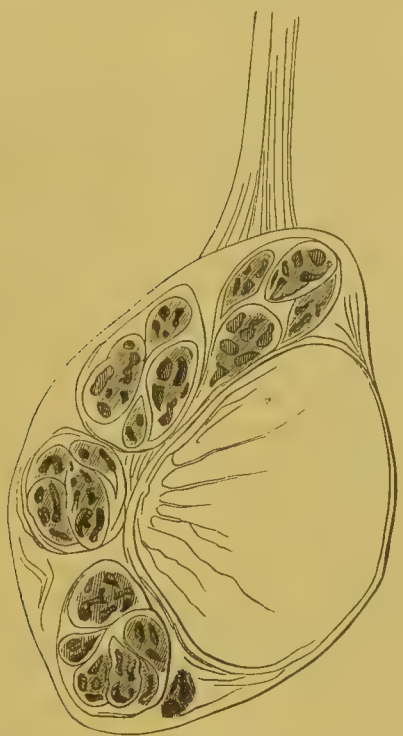

Tuberculosis epididymidis. Der bedeutend vergrösserte Nebenhode (nach links) stellt vier Knoten dar, welche aus kleineren, gegen einander abgeflachten Knötchen gebildet sind. Die Lumina der Nebenhodencanälchen sind bedeutend erweitert, auf dem Durchschnitt von verschiedenster Form. Sie enthalten schmierig käsige Masse, welche sich herausheben lässt. Der Hode (nach rechts) ist gesund, in der Gegend des Rete durch den Nebenhoden von oben nach unten zusammengedrückt. Nach einem Präparate der Züricher Sammlung.

§. 724. Schreitet die Affection weiter vor, so weiten sich die Lumina der Nebenhodencanälchen durch käsigen Zerfall ihrer zellig infiltrirten Wand und Umgebung mehr und mehr aus, um schliesslich zum Theil zusammenzufliessen und so Herde mit käsig schmierigem, leicht zu entfernendem Inhalte darzustellen, deren Wand unregelmässige Höcker und Leisten zeigt. Zuletzt wird auch die Wand des Herdes durch Zerfall ulcerirt oder ohne dass man eine Communication finden kann, entstehen paradidymäre Abscesse mit breiig-käsigem oder dünnflüssigem, hellgelblichem Inhalt und schlaffen Granulationen als Wand mit hochrother Vascularisation. Danach erfolgt Aufbruch und Fistelbildung.

Die Affection kann auch von dem ersten Knoten aus, ohne dass dieselbe auf den übrigen Nebenhoden oder den Hoden selber sich verpflanzt, insofern Fortschritte machen, als sich durch Zerfall der

Wandungen zuerst kleinere und dann grössere Käseherde bilden mit hellgelbem, käsigem, schmierigem oder dünnerem Inhalt und, bei Vergrösserung der betreffenden Caverne, Ausbildung eines dünnern oder dickern grauröthlichen Granulationsgewebes auf der Wand. Durch Verkäsung kann auch dieses Granulationsgewebe in einen schmierigen gelben Belag sich umwandeln. Nach aussen liegt statt des derben, graulich infiltrirten tuberkulösen Gewebes zuletzt nur noch zähes Bindegewebe, und es kann auf diese Weise aus einem anfänglich characteristischen Käseherd makroskopisch das Bild eines gewöhnlichen Abscesses sich entwickeln.

§. 725. Die Nebenhodentuberkulose stellt sich also wesentlich dar als eine käsige Entzündung mit ulcerös eiterigem Katarrh. Ganz analog verhält sich die Tuberkulose des Vas deferens, welche sich gewöhnlich mit jener combinirt findet. Auch hier sitzt die tuberkulöse Infiltration resp. die käsige Entzündung wesentlich in der Wand und durch Wucherung und Zerfall von Zellen sammt dem Epithel wird ein schmieriger gelblicher Brei geliefert, welcher das Lumen ausfüllt.

Das Vas deferens schwillt entweder gleichförmig zu einem oft fingerdicken Strang an oder zeigt knotige oder spindelförmige Verdickungen, durch Infiltration mit schwefelgelben Käsemassen gebildet, welche auch nach dem Lumen zu Vorragungen bilden. Die Hauptverdickung betrifft die Mucosa, sodann die Muscularis, während die Adventitia kaum verdickt erscheint. Auch hier handelt es sich um die kleinzellige Infiltration des Bindegewebes mit reichlicher Gefässentwickelung. Das Lumen ist anfänglich nicht weiter als normal; bei Druck tritt etwas käsige Masse aus; später sammelt dieselbe sich in grösseren Quantitäten an, wenn die Wand durch Zerfall der inneren Schichten des Zelleninfiltrates zu Grunde geht. Auch um das Vas deferens herum können käsige Abscesse entstehen. Das Samenstranggefässbündel ist gewöhnlich normal.

§. 726. Im Hoden selber ist es der seltenere Fall, dass das Bild demjenigen des Nebenhodens gleicht, d. h. dass die Erkrankung in Form eines käsigen Katarrhs den Hodenläppchen entlang im Verlauf der Samencanälchen sich ausbreitet. Exquisite Anfangsstadien dieser Form haben wir nur 2 Mal gesehen: ein erstes war ein Präparat, welches uns durch die Güte unseres befreundeten Collegen Dr. Kottmann zuging. Hier enthielt die faustgrosse Geschwulst in dem schwieligen Nebenhoden im obern Theil eine Höhle, mit einer dicken, sammetartigen Granulationsmembran ausgekleidet. Das Rete testis erschien diffus hellgelb, ebenso die Hodencanälchen bis zur Peripherie, während die Septa, etwas unregelmässige Furchen bildend, als graulich-sulzige Züge zusammenliefen. In den gelben Parthien erschienen zum Theil längliche und punktförmige Lumina. Die Scheidenhäute verwachsen. Wir wollen zu dem Fall gleich bemerken, dass er einem 30jährigen Manne angehörte, der im dritten Monat nach Eintritt der Erscheinungen zur Castration kam. Die Affection hatte sich nach zweimaligem Trauma plötzlich mit grosser Heftigkeit entwickelt und zeigte auch zur Zeit der Beobachtung von Dr. Kottmann noch entzündliche Erscheinungen wie bei gelinderen Formen acuter Orchitis. Der Samenstrang war

stark verdickt, der andere Hode war ebenfalls etwas vergrössert, wenig schmerzhaft auf Druck. Analog waren die Verhältnisse bei einem Fall eigener Beobachtung: Der Nebenhode war nicht stark vergrössert, zeigte aber das Bild des Anfangsstadiums, wie wir es geschildert haben; an Stelle des Rete testis war hier ein nussgrosser Abscess, mit dickem, gelbweissem Inhalt, nach aussen eröffnet, die Eintheilung der Septa und Hodenläppchen deutlicher als normal, in den Läppchen die käsigen, gewundenen, weissgelben Samencanälchen makroskopisch deutlich sichtbar; von circumscripten Knoten war gar nichts vorhanden. Ein drittes Präparat unter Nr. 2420A. sahen wir in der Hunter'schen Sammlung. Wenn diese Formen weiter fortschreiten durch Verkäsung der Wand, analog wie beim Nebenhoden, so bilden sich zahlreiche Käseherde oder Abscesse ohne irgendwelche starre, diffuse Infiltration. In noch weiterer Ausbildung gehen diejenigen Fälle daraus hervor, wie wir sie schon bei den multipeln Hodenabscessen als der Tuberkulose verdächtig geschildert haben, wo mehrere grössere und kleinere Abscesse im Hoden combinirt sind, zum Theil mit rahmartigem, flüssigem Inhalt. Wenn man sich diese käsigen katarrhalischen Formen der Hodentuberkulose nicht in der Weise, dass grössere Abscesse entstehen, sondern — wohl bei langsamerer Entwickelung und besserer Gefässbildung — nach der Richtung weiter ausbilden lässt, dass das Bindegewebe sich erheblich verdickt und die Verkäsung nirgends zu Erweichung fortschreitet, so müssen nothwendiger Weise Bilder entstehen, wie wir bei der diffusen chronischen Orchitis sie geschildert haben.

§. 727. Anders ist das gewöhnliche Bild der Hodentuberkulose. Bei der primären Tuberkulose des Hodens finden sich in der Regel grössere Knoten, haselnuss bis nussgrosse, daher auch nur einer oder wenige gleichzeitig. Ist das ganze Organ erkrankt, so erscheint es als ein sehr harter Körper mit entweder ziemlich homogener Schnittfläche oder öfter unregelmässigen Zeichnungen auf dem Durchschnitt (Fig. 73).

§. 728. In anderen Fällen liegt nur ein heller, gewöhnlich gelblichweiss aussehender Knoten in dem sonst gesunden Hodengewebe, ganz ähnlich wie bei den Gummata der Syphilis. Derselbe ist viel derber als die Umgebung, ragt über die Oberfläche vor. Den Rand des Knotens bildet oft ein grauröthlicher, mit dem Knoten vorragender Saum, welcher aber keine Kapsel und keine scharfe Trennung gegen die gesunde Hodensubstanz bildet, wie wir sie bei den abgekapselten Hodenabscessen kennen gelernt haben.

Im Verlaufe tritt in der Mitte der gelblichen Knoten eine Erweichung auf unter Bildung eines schmierig käsigen, meist gelblichweissen Breies. Der grösste Theil des Knotens kann zerfallen, die Randparthien werden derber, gehen aber stets noch unmerklich in die Umgebung über; die Innenfläche überzieht sich mit einer schmierigen pyogenen Membran. Es bildet sich eine Caverne. Diese kann aufbrechen und zu Fistelbildung Anlass geben.

§. 729. Bei der auf käsige Nebenhodenentzündung folgenden Hodentuberkulose kann das Bild ein ähnliches sein. Gewöhnlich aber ist diess nicht der Fall; sondern es finden sich entweder multiple harte, kuglig vorragende kleine Knötchen in dem übrigens gesund aussehenden Hodengewebe dessiminirt eingelagert und fest mit demselben zusammenhängend. Bei einem Patienten, der auch Tuberkulose des andern Nebenhodens und der Prostata darbot, und bei welchem sich die

Fig. 73.

Tuberculosis testis bei nicht betheiligtem, aber sehr in die Länge gezogenem Nebenhoden (nach rechts). Der Durchschnitt des Hodens zeigt unregelmässig zackige und sternförmige weissliche Figuren in eine homogene, dunklere Grundsubstanz eingelagert. Im obern Pole und gegen das Rete zu zeigt sich je eine auf dem Durchschnitt sternförmige und halbmondförmige Höhle, beide von weisslichem Gewebe umgeben. Vom normalen Gefüge des Hodens ist nichts mehr zu erkennen. Der Hode hat eine birnförmige Gestalt angenommen. Präparat der Züricher Sammlung: halbe Grösse.

Affection langsam entwickelt hatte auf tuberkulöser Grundlage nach früherer gonorrhoischer Epididymitis, war der derbe, stark vergrösserte Hode von matt weissgraulichen stecknadelkopfgrossen Knoten in dem wenig infiltrirten, locker streifigen Hodengewebe durchsetzt. Der Nebenhode, stark vergrössert, in der ganzen Ausdehnung gelb, erweicht und verkäst. In vielen Fällen sieht man auf der Oberfläche der weissen Höcker gelbe, käsige Punkte und daneben ranken die gelben Samencanälchen herum, welche sich abreissen lassen. In andern Fällen rückt die tuberkulöse Infiltration in geschlossener Phalanx in das Rete testis vor als eine harte, kleinknollige, zusammenhängende Masse von

grauröthlicher, gleichmässiger Farbe; endlich können sich die beiden Formen der Hodenaffection combiniren, wie diess in der folgenden Figur dargestellt ist.

Fig. 74.

Histologie der Hodentuberkulose (Langhans).

§. 730. „Meine Untersuchungen über Hodentuberkulose sind in ihren Resultaten, so wie sie in Folgendem vorliegen, schon vor mehr als 4 Jahren vollendet und niedergeschrieben. Ich habe natürlich auch das in den letzten Jahren hinzugekommene Material benutzt, und namentlich mit Anwendung der neuesten technischen Fortschritte und mit Berücksichtigung der Tuberkelbacillen untersucht. Leider aber war es nicht der Art, um über manche, noch nicht abgeschlossene Frage hinsichtlich der Genese der Tuberkelelemente Aufschluss zu geben. Ich habe dies um so mehr zu bedauern, als für das Studium, inwiefern der epitheliale Inhalt der Drüsencanäle sich an der Bildung der Tuberkelelemente betheiligt, vielleicht kein Organ mehr Aufschluss zu geben verspricht, als gerade der Hoden. Ich finde wenigstens diese Verhältnisse in keinem andern Organ, weder in Leber, Lungen, noch Nieren, so ausgesprochen wie gerade hier. Hierzu ist es aber nothwendig, feinste Schnitte zu verwenden, wie man sie an dem Hoden, dessen Canäle durch das lockerste Bindegewebe zusammengehalten werden, nur durch die neueren Methoden der Einbettung und die Anwendung der grösseren, namentlich des Thoma'schen Mikrotomes erhalten kann. Ist es doch ferner möglich, den tuberkulösen Hoden von dem Chirurgen noch lebenswarm zu erhalten, so dass die gegründete Hoff-

nung vorliegt, die histogenetischen Fragen, die Beziehung der Bacillen zu den entstehenden Tuberkelelementen hier mit der gleichen Sicherheit zu entscheiden, wie dies Baumgarten[1]) für die Impftuberkulose des Kaninchens in so hervorragender Weise geleistet hat.

§. 731. Vor der letzten Durchsicht des folgenden Textes erschien die erste Hälfte der eben erwähnten, trefflichen Untersuchung Baumgarten's. Sie giebt zum ersten Male eine exacte Grundlage für die Beurtheilung der Entstehung der Tuberkelelemente. Es kann für denjenigen, der in diesem Moment die Histologie des menschlichen Tuberkels zu schreiben hat, nur die Aufgabe sein, seine Befunde auf Grund der Baumgarten'schen Arbeit zu deuten.

Das interessanteste Ergebniss der genannten Untersuchung besteht darin, dass als erste Folge der Ansiedlung der Tuberkelbacillen an den Zellen der Gewebe, vor Allem an den Bindegewebszellen oder Endothelien der Blutcapillaren, doch auch an Epithelien Kerntheilungsfiguren auftreten, welche, verbunden mit Vermehrung des Protoplasmas, zur Theilung der Zelle und zur Bildung von epithelioiden Zellen führen. Diese vermehren sich weiter und so entsteht das erste Stadium des Tuberkels, welches nur epithelioide Zellen zeigt. Erst später erfolgt eine Auswanderung farbloser Blutkörper, welche in diesen primitiven Tuberkel einwandern, die zuerst gebildeten Elemente verdecken können und so den früher lange Zeit allein geltenden Typus des lymphoiden Tuberkels erzeugen. Auch Riesenzellen entstehen, wenigstens wenn nur eine beschränkte Zahl von Bacillen vorhanden ist. Jedoch kam Baumgarten über ihre Entwickelung — ob Proliferation, ob Confluenz — nicht zur Entscheidung; wenigstens fand er keine Kerntheilungsfiguren in ihnen; doch spricht er sich für ersteren Modus aus.

§. 732. Ich kenne keine Thatsache aus der Histologie des menschlichen Tuberkels, welche hinsichtlich der Genese der Elemente gegen die directe Uebertragung der Beobachtungen Baumgarten's spräche. Das erste Stadium der Tuberkelbildung beim Menschen war den pathologischen Anatomen bisher fast durchgängig entgangen.

Dagegen lässt sich nicht leugnen, dass die Angaben des genannten Forschers über die Beziehung der Tuberkelelemente zu den Bacillen Manches enthalten, was mit den zur Zeit herrschenden Vorstellungen in einem unerwarteten Widerspruch steht. So namentlich die Angabe, dass die Tuberkelbacillen gerade in den epithelioiden Zellen sich finden, dass diese epithelioide Form des Tuberkels dann am reinsten sich entwickelt, wenn viel Bacillen vorhanden sind, dass die Riesenzellen nur bei Anwesenheit von wenig Bacillen sich bilden, während wir bisher gewohnt waren, gerade die Riesenzellen als Hauptfundort der Bacillen anzusehen.

Nach diesen Vorbemerkungen gehe ich zur Schilderung des Hodentuberkels über, an welcher man die durch Baumgarten's Arbeit nöthig gewordenen Einschiebungen leicht erkennen wird.

---

[1]) Zeitschrift für klinische Medicin, IX und X.

1. Zusammensetzung des Hodentuberkels.

§. 733. Lymphkörperähnliche Zellen, epithelioide Zellen und Riesenzellen mit wandständigen Kernen, sowie ein Reticulum, in dessen Maschen diese Elemente eingebettet sind, setzen den ausgebildeten Hodentuberkel zusammen. Es sind fast immer alle Elemente vorhanden, namentlich Lymphkörper, Riesenzellen und Reticulum, während die epithelioiden Zellen sehr zurücktreten können. Letztere bilden meist die nächste Umgebung der Riesenzellen; doch liegen diese auch mitten in kleinzelligem Gewebe. Riesenzellen habe ich nie fehlen sehen; sie sind sogar meistens sehr zahlreich und ausserordentlich gross, durch gleichmässige Körnelung der centralen Protoplasmamasse, die in der Regel keinen Farbstoff annimmt, ausgezeichnet, während das zwischen und nach aussen von den Kernen gelegene Protoplasma meist hell, blass, fast homogen ist; nicht selten finden sich in jener grosse und kleine Vacuolen, oder eine continuirliche Reihe von kleinen Vacuolen trennt sie von der kernhaltigen Peripherie; auch jene sonderbaren Gebilde, die ich früher unter der Bezeichnung von Mänteln beschrieb, finden sich manchmal vor: dünnere oder dickere Schalen von kernfreiem Protoplasma, welche die Riesenzelle von allen Seiten umgeben; ich kann über die Bedingungen ihrer Bildung leider nichts Neues mittheilen. Die kleineren Riesenzellen sind meist rundlich, mit glatter Oberfläche versehen, die grösseren dagegen haben zahlreiche Ausläufer, welche sich mit dem Reticulum der Umgebung vereinigen.

Ganz besonders schön ist in den meisten Fällen das Reticulum entwickelt, schöner als in den Tuberkeln der meisten andern Organe; nur der Tuberkel des lymphatischen Gewebes dürfte in diesem Punkte neben den Hodentuberkel zu stellen sein. Es hat nicht immer das gleiche Aussehen; in manchen Fällen besteht es ganz deutlich aus schönen, grossen, sternförmigen Zellen mit langem, schmalem, fast stäbchenförmigem Kerne; die Zellsubstanz ist hell, blass, fast homogen, und so gleicht dieses Reticulum sehr demjenigen des lymphatischen Gewebes; nach dem Centrum des Tuberkels hin pflegt es seinen Charakter zu ändern; es wird körnig und dem Protoplasma ähnlich. Durch ihre anastomosirenden Ausläufer begrenzen diese Elemente Maschen von nicht unbedeutender Grösse, so dass bequem eine der epithelioiden Zellen darin Platz hat. In andern seltenern Fällen sieht es ganz anders aus; seine breiten Balken bestehen aus körnigem Protoplasma und enthalten fast überall zahlreiche, meist kleine runde oder ovale Kerne, die dann namentlich an den breiten und langen Knotenpunkten in grösserer Anzahl (bis zu 10 und mehr) sich finden. Manchmal findet man in einem Knötchen nur das letztere Reticulum. Die Maschen enthalten durchaus nicht immer Zellen, sondern sind sehr häufig leer, namentlich bei der letzteren Form — Ausfallen der Zellen beim Anfertigen des Präparates muss natürlich ausgeschlossen werden — und es hat der Tuberkel ein schon bei schwacher Vergrösserung sehr in die Augen fallendes poröses Aussehen. Da ferner häufig an den Stellen, wo die epithelioiden Zellen sich finden, manchmal das Reticulum fehlt, während es dicht daneben mit leeren Maschen auf das schönste ausgesprochen ist, so weist dies darauf hin, dass Reticulum und die in

den Maschen enthaltenen Zellen nicht in scharfem Gegensatze zu einander stehen. Es ist mir vielmehr wahrscheinlich, dass das kernreiche Reticulum — das ja sicher neugebildet sein muss — die epithelioiden Zellen ersetzt, vielleicht aus ihnen direct hervorgegangen ist. Besteht doch auch, wie bekannt, kein solcher Gegensatz gegenüber den Riesenzellen, von denen die grösseren constant durch Ausläufer mit den Balken des Reticulum zusammenhängen. Ich möchte aber daraus nicht mit manchen Forschern den Schluss ziehen, dass die Riesenzellen nunmehr als integrirender Bestandtheil des Reticulum anzusehen seien; denn bei den kleineren Riesenzellen, die sich namentlich ganz im Beginne der Tuberkelbildung in den Samencanälchen vorfinden, finden sich, wie erwähnt, solche Fortsätze nicht; ihre Oberfläche ist glatt; mit der zunehmenden Grösse der Zellen scheint auch die Zahl der Fortsätze zu wachsen. Ich sehe daher die Verbindung der Riesenzellen mit dem Reticulum als etwas Secundäres, spät Entstandenes an; ich komme noch einmal hierauf zurück.

2. Beziehung des Hodentuberkels zu den Samencanälchen.

§. 734. Die Geschichte des Hodentuberkels ist gerade in neuester Zeit von allgemeinerem Interesse geworden. Virchow ging bekanntlich bei seinen Untersuchungen von dem Tuberkel der serösen Häute aus und übertrug die dabei gewonnenen Ansichten auf die übrigen Organe. Der Tuberkel war für ihn nur ein Product des Bindegewebes und für die Drüsen, namentlich für die Lungen, kam er in Folge dessen zu einer scharfen Trennung der Processe im Stroma von denen, die sich in den Drüsencanälen und den Alveolen abspielen. Die letzteren sollten nach seiner Anschauung nicht tuberkulöser Natur sein, sondern waren als entzündliche zu betrachten. Der spätere gleiche Verlauf, die Neigung zu Verkäsung, Zerfall und Ulceration kam dabei ebensowenig in Betracht, wie die Thatsache, dass bei käsig-pneumonischen Processen constant auch wirkliche Tuberkel und umgekehrt sich einstellen. Viele Nachfolger Virchow's, wie z. B. Colberg (D. Arch. II, 470), kamen zu dem Resultat, dass bei der chronischen Lungenschwindsucht 90 % der Fälle auf käsiger Pneumonie beruhten und in dem Rest eine Combination dieses Processes mit der Tuberkulose sich vorfinde. Man weiss, wie lange diese Lehre die deutsche pathologische Anatomie in ausschliesslicher Weise beherrscht hat. Indessen schon seit mehr als anderthalb Jahrzehnten macht sich, immer stärker werdend, eine Reaction dagegen geltend, welche wieder zu einer klinisch einheitlichen Auffassung sämmtlicher Processe bei Phthise, wie sie Laennec ausgesprochen hat, hinstrebt und in der glänzenden Entdeckung des Tuberkelbacillus ihren Abschluss und schönste Rechtfertigung erhalten hat. Es hat dieselbe bei dem Studium der Lungenschwindsucht eingesetzt; es wurde der Nachweis geliefert, dass denn doch der wirkliche Tuberkel häufiger sei, als Colberg meine. Man versuchte namentlich auch die scharfe Trennung zwischen alveolären und interstitiellen Processen zu mildern [1]). Diese Anschauungen machten sich besonders

[1]) Ich darf hier wohl erwähnen, dass mir in dieser Beziehung die Untersuchungen von v. Ins über Staubinhalation von grosser Bedeutung erschienen sind.

in den Arbeiten von Rindfleisch und Buhl geltend. Der, wie mir scheint, gewichtigste Einwand gegen die Virchow'sche Anschauung kann gerade von dem Hodentuberkel genommen werden. Virchow verlegte den Sitz desselben strenge in das bindegewebige Stroma; dem gegenüber hatte schon Curling in der ersten Auflage seines Werkes über die Hodenerkrankungen die Ansicht ausgesprochen, dass der Tuberkel sich in den Samencanälchen entwickle, aber ohne Beachtung zu finden. Es war daher von grosser principieller Bedeutung, als Malassez (Arch. de phys. 1876, 56) und Gaule (Virchow's Archiv 69, 213) unabhängig von einander nachwiesen, dass der Hodentuberkel an die Samencanälchen sich anschliesse und die intracanaliculären Processe eine sehr wichtige Rolle dabei spielen. Der Gegensatz, in welchen dadurch die Lehre von der Genese des Tuberkels zu den bis dahin gang und gäben Anschauungen trat, erhellt so recht aus den allgemeinen Betrachtungen Gaule's. Denn Gaule glaubte gerade wegen dieses Gegensatzes den Hodentuberkel nicht als Tuberkel, sondern als perispermatophoritische Entzündung bezeichnen zu müssen. Seitdem ist der gleiche Nachweis auch für die Tuberkel anderer Drüsen geliefert, so für die der Nieren, Leber, Lunge (besonders Arnold, Virchow's Archiv 82, 83, 88, und die neueste Arbeit Baumgarten's). Mit dem Hodentuberkel speciell haben sich seitdem Lübimow (Virchow's Archiv 75, 80) und Waldstein (ebenda 85) beschäftigt. Nachdem ich selbst schon vor Gaule und Malassez in einem Falle von acuter miliarer Tuberkulose den Sitz der Knötchen an den Samencanälchen erkannt und Herrn Collegen Klebs demonstrirt hatte (s. dessen Pathol. Anatomie II, 1028), kann ich jetzt in umfassender Weise auch für die gewöhnliche chronische Tuberkulose die Angaben der obigen Forscher wesentlich bestätigen.

§. 735. Das intracanaliculäre Bindegewebe, in welches auch Rindfleisch den Hauptsitz des Tuberkels verlegt, ist in erster Linie nicht betheiligt, und man wird daher auch jede engere Beziehung des Tuberkels zu den hier vorhandenen röhrenförmigen Lymphgefässen, sowie zu Arterien und Venen ausschliessen dürfen.

Die erste Veränderung betrifft Wand und Inhalt der Samencanälchen; das Stroma betheiligt sich erst später, namentlich bei dem Zusammenfliessen der Tuberkel, in erheblicherer Weise.

Mag es sich nun um acute und chronische Tuberkulose handeln, jedenfalls ist immer schon gleich im Anfang ein intracanaliculärer Process vorhanden. Das sah ich gerade bei der acuten Miliartuberkulose auf das deutlichste ausgesprochen. In dem einzigen Falle, den ich beobachtete, sassen die wenigen Tuberkel in der Nähe des Rete, dicht an dasselbe angrenzend. In ihrer Umgebung enthalten die Canälchen, sowohl die des Rete wie die gewundenen, schon Zellen, die als Vorläufer des Tuberkels angesehen werden

---

Es treten dabei zuerst rein alveoläre Processe auf, emigrirte farblose Blutkörper und grössere Elemente, den desquamirten Lungenepithelien von Buhl und andern Autoren gleich, aber von v. Ins auch als farblose Blutkörper aufgefasst, und später sind die Alveolen vollständig frei, alle diese Elemente finden sich nun im Stroma in Form von kleinen Herden. Ein alveolärer Process wandelt sich also hier durch Ueberwanderung der Zellen in einen rein interstitiellen um.

müssen. Sie sind bis auf das Doppelte erweitert, von ihrer continuirlichen Lage von cylindrischen Epithelien ausgekleidet, während im Lumen zahlreiche runde Zellen sich finden, wenige von der Grösse der Lymphkörper, meistens grösser, um das 4—5fache des Durchmessers, alle mit kleinem, ganz excentrisch gelegenem Kern, der fast die gleiche Grösse hat wie der der Lymphkörper, manche mit 3—4 solcher Kerne. Sie liegen bald locker, bald dicht zusammengepresst. Da das Cylinderepithel überall, auch in der weiteren Nachbarschaft intact erscheint, so wird man sie wohl nicht als desquamirte Epithelien ansehen können; die kleineren Elemente unter ihnen, der kleinere Kern weisen auf Lymphkörper hin, und da solche auch im umgebenden Stroma in geringer Zahl sich finden, so wird man sie von diesen ableiten dürfen.

§. 736. Wir haben also hier als Vorläuferstadium einen typischen Katarrh, bei dem die meisten Elemente in das Lumen des Canals gelangen; irgend etwas Specifisches kann zunächst nicht darin gefunden

Fig. 75.

Schnitt aus einem tuberkulösen Hoden in der Nähe von deutlichen Tuberkelknötchen. Neben Samencanälchen mit senkrecht gestreiftem epithelialem Inhalt sieht man in der rechten Hälfte der Figur 5 ovale Felder, die durch die concentrisch geschichtete Membrana propria als veränderte, mit Zellen angefüllte Samencanälchen characterisirt sind. In ihnen liegen schon Riesenzellen mit wandständigen Kernen.

werden. Denn das grössere Volum der meisten Zellen wird wohl Niemand mit Rindfleisch als Zeichen der Scrophulose anzusehen geneigt sein[1]).

Aber auch an den eigentlichen Samencanälchen kann man solche Bilder erhalten (Fig. 75). Sie finden sich in der Umgebung der Tuberkel, an Stellen, die für das unbewaffnete Auge noch normal erscheinen. Die Canäle, quer oder in kurzer Ausdehnung vielleicht an einer Biegung längs getroffen, sind mässig erweitert, etwa auf das Doppelte, und zeichnen sich vor den übrigen, die noch ein deutliches, von dem Epithel begrenztes Lumen besitzen, dadurch aus, dass sie

[1]) Diese Beobachtung stammt aus älterer Zeit auch vor Einführung der stark kernfärbenden Mittel. Ich wollte sie, obwohl jetzt unvollständig, nicht unterdrücken, weil sie sich auf die seltene acute Tuberkulose des Hodens bezieht.

ganz mit Zellen angefüllt sind. Ihre bindegewebige Wand ist noch vorhanden, leicht durch Infiltration mit Lymphkörpern und Serum verdickt und gelockert, oder auch stellenweise schon ganz in ein feinmaschiges Reticulum aufgelöst, dessen längliche Maschen aber noch den früheren Contouren der Membrana propria parallel laufen. Das Innere wird nun vollständig von Zellen eingenommen, die dem Feld schon ganz das Aussehen des Tuberkels verleihen, nämlich von Lymphkörpern, epithelioiden Zellen, Riesenzellen und Reticulum; namentlich sind die beiden letzteren Elemente besonders reichlich entwickelt; die Riesenzellen, oft von nicht bedeutender Grösse, meist rund, doch nicht immer scharf gegen die umgebenden, dicht gelagerten Elemente abgegrenzt und in der Mehrzahl zu 4, 8 und 10 auf einem Durchschnitt vorhanden, oder von ganz bedeutendem Volum, von sehr variabler Form und scharf gegen die andern Zellen durch eine Spalte abgesetzt, welche letztere von ihren zahlreichen Ausläufern durchsetzt ist, dann meist nur in der Einzahl vorhanden und in der Mitte des Canals gelegen. Das Reticulum bietet bald das typische bekannte Bild mit grossen, rundlichen Maschen dar, oder seine Balken sind radiär gestellt und gehen oft in ein fast continuirliches Lager von kernhaltigem Protoplasma über, welches nach Art stark geschwellter Endothelien die Innenfläche der Membrana propria auskleidet. Manchmal liegen alle diese Elemente so dicht, dass man die Form der einzelnen nicht gut erkennen kann.

§. 737. Welche Rolle spielen hiebei die Elemente der Samencanälchen, ihre bindegewebige Wand sowohl wie die Epithelien? Ich kann hierüber Folgendes mittheilen:

Ich halte es für unzweifelhaft, dass die Elemente der Membrana propria sich an der Bildung des Tuberkels betheiligen. Gar häufig sind die Endothelien, aus denen ihre Lamellen bestehen, zu dicken, auf dem Durchschnitt spindelförmigen Elementen angeschwollen. Sie betheiligen sich jedenfalls an der Bildung des Reticulum, denn man sieht zu deutlich bei dem Beginn der Zellinfiltration ihre Lamellen durch die Lymphkörper auseinandergedrängt, durch sparsamere oder zahlreichere Queräste miteinander verbunden und so ein Netz darstellen, das mit dem intracanaliculären zusammenhängt, und sich von ihm nur durch geringere Grösse, längliche Gestalt und parallele Anordnung der Maschen unterscheidet. Auch die oben angeführte Beobachtung, dass manchmal das Reticulum des Tuberkels mit dicken endothelienartigen Zellen auf der Innenfläche der Membrana propria zusammenhängt, lässt sich in dieser Weise auffassen. Da die Grenze zwischen Reticulum und den andern Zellen, wie oben hervorgehoben, sich verwischt, so sehen wir also hier die Elemente der vorhandenen Gewebe an der Bildung des Tuberkels Antheil nehmen. Von besonderem Interesse könnte hier ein genaueres Studium der Riesenzelle der Choroidealtuberkel sein, deren Pigmentgehalt wohl auch auf der Betheiligung der normalen Pigmentzellen beruhen kann; ich habe früher (Virchow's Archiv 42, 397) diese Idee zurückgewiesen, allein die vervollkommneten technischen Methoden dürften wohl sicherere Resultate herbeiführen.

Schwieriger ist es, über den Inhalt der Samencanälchen in dieser

Beziehung klar zu werden. Indessen halte ich auch hier eine Betheiligung für unzweifelhaft, wenn die Sache auch durchaus nicht so einfach liegt, wie Jene meinen, nach denen die Riesenzellen nur die zusammengeschobenen und zusammengeflossenen Epithelien darstellen.

Die eigenthümliche Lagerung ihrer Kerne schien bei dem ersten Blick darauf hinzudeuten, dass diese seltsamen Gebilde Abgüsse von Canälen darstellen, deren Epithelien zu einem grossen Klumpen zusammengeflossen seien.

Gaule und Waldstein bezeichnen sie geradezu als epitheliale Pfröpfe. Ich habe schon in meiner ersten Arbeit diese Frage erörtet und mich gegen diese Ansicht aussprechen müssen, und meine späteren Erfahrungen haben mich nicht vermocht, diesen Standpunkt zu verlassen, wenigstens insofern, als ich einer solchen Entstehung keine Bedeutung für die Erklärung der peripheren Lagerung der Kerne zusprechen kann, also für die Erklärung desjenigen anatomischen Verhältnisses, welches zuerst zu dieser Vermuthung Veranlassung gab. Durch die Untersuchungen der späteren Forscher ist dann manches neue Material hinzugekommen, aus welchem hervorgeht, dass die Riesenzellen wirklich in Drüsencanälen, Lymphgefässen sich entwickeln können. Wenn aber diese Beobachtungen dazu benutzt wurden, ganz allgemeine Schlüsse für die Entstehung dieser Elemente auszusprechen, so scheint mir gegenüber meiner Arbeit ein Rückschritt vorzuliegen. Denn die Aussprüche dieser Art stützen sich in der Regel auf eine viel zu geringe Zahl von Beobachtungen, manche nur auf den Tuberkel eines Organs; ich hatte mich bemüht, eine allgemein gültige Anschauung zu erhalten; von der Beziehung der Drüsencanäle zu den Riesenzellen musste ich daher von vornherein absehen, obgleich ich, wie ich mich wohl erinnere, diese Gebilde zuerst in Lebertuberkeln fand; der erste Blick auf den Tuberkel einer Serosa wies aber sofort diese Idee zurück. Es kamen für mich nur Lymphgefässe in Betracht und hier hatte meine Untersuchung negativen Erfolg. Meine bald darauf gemachten Beobachtungen über das Vorkommen ganz gleicher Riesenzellen an der Oberfläche von Extravasaten bei Tauben waren nur im Stande, mich in der Idee zu bestärken, dass die periphere Lagerung der Kerne nicht in dieser Weise erklärt werden kann.

Indessen, wenn ich auch die Beziehung der Riesenzellen zu dem Epithel der Samencanälchen nach dieser Richtung hin für völlig bedeutungslos halte — und das Folgende wird diesen Satz bestätigen — so ist doch selbstverständlich die Frage, ob auch epitheliale Elemente an ihrer Bildung sich betheiligen, noch von grossem Interesse.

Noch eine andere Einschränkung muss ich dem Folgenden voraussenden; auch für den Hodentuberkel lässt sich der Nachweis führen, dass die Riesenzellen nicht bloss intracanaliculär, sondern auch ausserhalb der Canäle sich befinden, dass also die Discussion über ihre Beziehungen zu dem Epithel auch hier sich auf eine kleinere Zahl derselben beschränkt.

§. 738. Die Beschaffenheit der Kerne, auf welche E. Marchand und Baumgarten sich stützen, giebt auch hier Aufschluss. Die Kerne der ausgebildeten Riesenzellen sind durchgängig bläschenförmig, haben eine deutliche Contour und helles Innere mit zahlreichen feinen Körn-

chen, unter denen nicht immer ein grösseres als Kernkörperchen zu erkennen ist. Grösse und Form wechseln sehr; bald stellen sie breite und hohe, oft verbogene Platten dar, die, von der Kante gesehen, oval aussehen; bald sind sie regelmässig oval (0,0012 mm lang und 0,006 mm breit) oder rund. Man findet hier also nur eine Kernform von gleichem inneren Bau, von wechselnder, aber ziemlich erheblicher Grösse. Je mehr man aber zu den kleineren Exemplaren der Riesenzellen sich wendet, um so mehr verschwindet dieses gleichmässige Aussehen der Kerne, um so häufiger treten auch andere Formen auf. Als entscheidend für die uns hier beschäftigende Frage sehe ich nun die nicht selten zu machende Beobachtung an, dass in manchen der kleineren Riesenzellen, in denen — im optischen Durchschnitt — 10 bis 20 Kerne schon ganz die typische periphere Lagerung haben, dieselben völlig der einen Kernform des normalen Inhalts der Samencanälchen, und zwar den Kernen der Follikelzellen (Lavalette) gleichen (Fig. 75).

Die benachbarten, noch nicht tuberkulösen Samencanälchen enthalten nämlich 2 Arten von Kernen, die in ihrem inneren Bau, aber nicht in ihrer Grösse verschieden sind; ihr Durchmesser beträgt bei Allen etwa 0,01 mm; aber die eine Art Kerne, die der Follikelzellen, sind im Inneren ganz hell und enthalten nur ein einziges grosses glänzendes Kernkörperchen mit einem Durchmesser bis zu 0,002 mm; die anderen dagegen, die den Keimzellen angehören, sind stark gefärbt und fast homogen (s. verschiedene Abbildungen bei dem Abschnitt über Krebs).

In den kleineren Riesenzellen findet man nun manchmal ausschliesslich Kerne der ersteren Art, von der gleichen Grösse, der gleichen, fast kugligen Form, mit einem glänzenden Kernkörperchen in dem sonst wasserklaren Inneren. Wenn man die Identität dieser kleineren Riesenzellen mit den grösseren zugiebt — und ich kenne keinen Grund, der sich dagegen anführen liesse — so ergiebt sich daraus unmittelbar, dass die Follikelzellen bei der Bildung der Riesenzellen betheiligt sind, anderseits aber auch, dass in den Riesenzellen die Kerne eine allmählige Umwandlung erleiden; denn in den grösseren Elementen enthalten alle Kerne zahlreiche feine Körnchen.

§. 739. Ferner findet man, wenn auch seltener und niemals ausschliesslich, sondern nur neben den erwähnten Kernformen, Kerne von viel geringerem Durchmesser (0,005—0,006 mm), also erheblich kleiner als die eben geschilderten, selbst solche von nur 0,004 mm, von runder Form, oder auch etwas zackig, wie verbogen, stark gefärbt, homogen.

Es können dies nur Kerne von Lymphkörpern sein. Allein auch wenn man dieser Deutung folgt, so schliesst sich doch nicht nothwendig die Folgerung an, dass diese Kerne gleichberechtigt mit den anderen wären. Denn die Möglichkeit, dass sie nach ihrer Aufnahme in die Riesenzellen zu Grunde gehen, ist nicht auszuschliessen; die erwähnten kleinen Unregelmässigkeiten in der Form könnten dafür angeführt werden. Kernbröckel allerdings habe ich, seitdem ich kernfärbende Mittel anwende, niemals in Riesenzellen gesehen. Für die andere Möglichkeit aber, dass auch diese kleinen homogenen Kerne

sich in bläschenförmige umwandeln, liesse sich leicht positives Material von allerdings nicht strenger Beweiskraft herbeischaffen. Denn es ist kaum möglich, einen scharfen Unterschied der homogenen gegenüber den bläschenförmigen Kernen zu statuiren, denn auch an den homogenen hebt sich öfter schon die Grenzcontur scharf und deutlich als eine dunkle Linie von dem noch homogenen Inneren ab.

Wenn ich also auch eine Betheiligung der Epithelien als bewiesen ansehe, so unterscheidet sich meine Auffassung doch wesentlich von derjenigen jener Forscher, welche die Riesenzellen als epitheliale Pfröpfe bezeichnen und die Lagerung der Kerne hierauf zurückführen. Denn man findet, wie ja auch aus der Abbildung (Fig. 76) sich er-

Fig. 76.

Ein Theil eines der in Fig. 74 dargestellten tuberkulös veränderten 5 Samencanälchen. 500 1. Am obern und untern Rande der Figur ist die Membrana propria angedeutet. Als Inhalt treten auf: Riesenzellen, epithelioide Zellen, beide mit gleich gestalteten Kernen, welche im wasserhellen Innern ein glänzendes Kernkörperchen enthalten, und Lymphkörper mit dunklem kleinerem Kern.

giebt, in den ersten Stadien manchmal 6—10 Riesenzellen in einem Canal, ganz zerstreut zwischen den anderen Zellen liegen und in jeder schon die Kerne peripher gelagert. Oder eine solche Zelle mit vielleicht 40—50 Kernen liegt dicht der Membrana propria an und sind auch hier schon die Kerne peripher gestellt, auch auf der Seite nach dem Lumen hin.

Es erscheint mir fast überflüssig, noch darauf hinzuweisen, dass bei Sarkomen und einfacher Atrophie, wo man nach der Darstellung von Gaule und Waldstein Riesenzellen erwarten könnte, keine solchen sich finden.

§. 740. Als ich vor 20 Jahren diese Elemente zuerst genauer beschrieb, stellte ich mit Rücksicht auf ihre Genese die beiden Möglichkeiten der Entstehung durch Proliferation und durch Zusammenfliessen vieler Zellen einander gegenüber. Auch jetzt ist die Entscheidung noch nicht gefallen. Koch, Baumgarten und Weigert haben sich zwar für die Proliferationstheorie ausgesprochen; allein auffallend ist es doch jedenfalls, dass es Baumgarten nie geglückt ist, Kerntheilungsfiguren in ihnen nachzuweisen, dass sie erst in späteren Stadien sich bilden, wenn Kerntheilungen im Tuberkel immer seltener werden, wenn also die Proliferationsfähigkeit in ihm erlischt. Es ist daher auch jetzt immer noch die Hervorhebung der anderen Möglichkeit erlaubt.

Ich führte früher für dieselbe besonders die Lockerheit des Baus in der nächsten Umgebung an; die Riesenzelle ist in der Regel durch eine weite Spalte von den anderen Elementen getrennt, deren Breite mit der Grösse der Zelle erheblich zunimmt; die umliegenden Elemente bieten nicht die geringsten Zeichen eines Wachsthumsdrucks dar, sie zeigen auch nicht jene Beraubung von Protoplasma, welche Ziegler bei seinen bekannten Glasplättchenversuchen veranlasst hat, die Riesenzelle auf eine Zelle zurückzuführen, welche die benachbarten auffrisst[1]). Diese Lockerheit des Baus ist besonders auffallend, wenn der Tuberkel in dem geschlossenen Markraum der Knochenspongiosa sitzt, wo jede Vergrösserung des ganzen erkrankten Feldes leicht zu constatiren und auch leicht auszuschliessen ist[2]). Die Resorption des Knochens erfolgt manchmal sehr spät, öfters gar nicht, doch findet sich hier der gleiche lockere Bau. Man wird zugeben, dass derselbe aus der Confluenztheorie sich von selbst ergiebt. Indessen ich will diese Discussion nicht weiter fortspinnen, da ich Entscheidendes nicht beibringen kann.

§. 741. Riesenzellen mit wandständigen Kernen finden sich bekanntlich auch bei andern pathologischen Veränderungen, so beim Lupus, bei welchem Nachweis der Bacillen und Impfversuche die tuberkulöse Natur festgestellt haben, aber auch in syphilitischen Ulcerationen und Gummata, bei Aktinomykose, bei Rotz in der Umgebung von jungen Blasen des Echinococcus multilocularis; wie ich ferner noch hinzufügen kann, finden sich solche auch gelegentlich im Nävus, in melanotischen Sarkomen. Ferner hat man gleiche Gebilde auch bei Gelegenheit von Experimenten an Thieren beobachtet, so an der Oberfläche von Extravasaten bei Tauben, wo sie die Resorption besorgen, um carbolisirte Seidenfäden, bei Catgut. Auf diesem letzteren Gebiete aber treffen sie mit anderen Riesenzellen zusammen, deren Kerne gleichmässiger vertheilt sind; dahin gehören die Riesenzellen, die sich um Glasplättchen, Hollundermark, Stücke todter thierischer Gewebe (Knochen, Muskeln, Hornhaut, Nieren, Lungen, Haare) entwickeln

[1]) Ziegler hat seine Theorie als eine Confluenztheorie bezeichnet, und Weigert wie Baumgarten sehen ihn sogar als Urheber der Ansicht an, nach welcher viele kleine Zellen zu einem grossen Element sich vereinigen. Ziegler's Anschauung basirt aber auf der Proliferation der einen Zelle, welche die andern auffrisst; die Kerne der aufgefressenen gehen zu Grunde, nur der Kern der ersten proliferirt und bildet die zahlreichen Kerne der Riesenzellen.

[2]) Feurer, Virchow's Archiv, 82.

(s. die betreffende Literatur bei E. Marchand über die Bildungsweise der Riesenzellen etc. Dissertation, Königsberg 1883); ich führe ferner noch die Beobachtung Werth's an, der sie an der Oberfläche von abgestorbenen Früchten fand (Archiv für Gynäkologie 18, 14). Die scharfe Grenze zwischen beiden Formen verwischt hier insofern, als bei beiden Reihen von Beobachtungen sich auch Riesenzellen finden, bei denen die Kerne am einen Ende angehäuft sind, und zwar, wenn sie sich um grössere Fremdkörper entwickeln, an dem demselben abgewandten Ende, worauf Baumgarten zuerst hingewiesen hat, in Tuberkeln nur dann, wenn die Riesenzellen an einen Käseherd anstossen und auch hier an dem abgewandten Ende (Vallat, Weigert).

§. 742. Es ist zur Zeit noch unmöglich, die Bedingungen anzugeben, welche das Auftreten dieser 2 Arten von Riesenzellen beherrschen. Allerdings hat die glänzende Entdeckung der Tuberkelbacillen durch Koch auf die erste Reihe ein neues Licht geworfen, welches die engsten Beziehungen zwischen beiden Formen erwarten lässt. Denn jetzt wird man alle diese Gebilde als Reaction des Organismus gegenüber Fremdkörpern auffassen dürfen. Man kann ferner sagen, dass die Fremdkörper, welche die Riesenzellen der zweiten Art hervorrufen, sich durch chemisch indifferentes Verhalten auszeichnen, während die andern zum Theil jedenfalls sehr zerstörend auf die thierischen Gewebe einwirken. Allerdings ist dabei vorausgesetzt, dass jene Experimente an Thieren mit den gehörigen antiseptischen Vorsichtsmassregeln ausgeführt sind und eine Verunreinigung der Fremdkörper durch Pilze vermieden wurde. Das seltsame Räthsel, die Blutextravasate von Tauben in einer Reihe mit dem Tuberkelbacillus, dem syphilitischen Virus zu sehen, hat sich wenigstens durch die Untersuchungen von Nägeli (Dissertation Bern 1885 und Archiv für experim. Pathologie 19) dahin aufgelöst, dass nur dann Riesenzellen entstehen, wenn Pilze in das Extravasat gelangt sind, während bei Anwendung der Antisepsis niemals derartige Elemente sich bilden; die durch die Pilze in dem Extravasat angeregten chemischen Processe bedingen das Auftreten von Riesenzellen; auch die Art der Pilze wirkt offenbar darauf ein, wie Nägeli fand.

Für eine theoretische Erklärung der Riesenzellenbildung ergiebt sich aus dem mitgetheilten Material noch eine Schwierigkeit, welche gerade die Riesenzellen mit wandständigen Kernen betrifft. Man wird in ihnen, entsprechend den Erfahrungen über die gleichen Elemente mit endständigen Kernen, den Fremdkörper in ihrer grossen centralen Protoplasmamasse suchen müssen. Das passt wohl auf die Tuberkelriesenzellen, aber nicht auf die bei Actinomykose, auf die in der Umgebung von Echinococcusblasen und Extravasaten entwickelten. Vielleicht aber dass hier eine Revision des anatomischen Materials die Schwierigkeit beseitigt.

§. 743. Jeder Versuch, auch nur einen kleinen Theil dieses Gebietes aufzuklären, ist mit Dank zu begrüssen. Bis jetzt liegt nur ein solcher Versuch vor. Weigert[1]) nimmt an, dass der Tuberkel-

[1]) Deutsche medic. Wochenschrift 1885, Nr. 45.

bacillus, der in eine Zelle eingedrungen ist, eine partielle Nekrose ihres Protoplasmas herbeiführt. Dieser abgestorbene Theil hindere bei der nunmehr eintretenden Kernvermehrung die vollständige Theilung der Zelle, die Kerne häuften sich dann an, bald am einen Ende, bald in der Peripherie, je nachdem die primäre Nekrose einen centralen oder peripheren Theil des Protoplasmas betroffen habe. Es lassen sich gegen diese Anschauung manche Bedenken erheben. Mir ist nicht ganz klar, wie daraus die so constante periphere Lagerung der Kerne sich ohne Weiteres ergiebt (die Lagerung der Kerne am einen Ende sehe ich, wie sich später ergeben wird, als eine secundäre Erscheinung an); selbst wenn der Bacillus immer eine centrale Nekrose veranlassen sollte, selbst dann ist eine gleichmässige Vertheilung der Kerne in dem lebenden peripheren Protoplasma nicht ohne Weiteres selbstverständlich.

Weigert findet seine Anschauungen im besten Einklang mit den Beobachtungen Baumgarten's; mir scheint hier ein scharfer Gegensatz vorzuliegen. Nach Baumgarten entstehen die Riesenzellen nur, wenn wenig Bacillen vorhanden sind; Weigert fasst diess so auf, dass dann eine nur partielle Zellnekrose einträte und damit die Vorbedingung für die Bildung der Riesenzellen erfüllt wäre. Wandern aber viel Bacillen ein, so haben wir nach Weigert totale Nekrose, d. h. Verkäsung zu erwarten. Nach Baumgarten aber ist die Folge davon, dass nunmehr die Zellen mit den proliferirenden Kernen sich vollständig theilen. Weigert stellt, wenn ich ihn richtig verstehe, hier die in späterem Stadium eintretende Verkäsung in eine Reihe mit der Nekrose, welche nach seiner Anschauung die erste Folge der Wirkung des Bacillus ist, und die Proliferation der Zellen resp. der Kerne, die Bildung der Tuberkelzellen auslöst.

Nach Weigert ist die centrale Protoplasmamasse als abgestorben zu betrachten; er hält es für unwahrscheinlich, dass überhaupt solche grosse Massen ohne Kerne lebensfähig sind. Ich erlaube mir, hier auf die Riesenzellen mit endständigen Kernen hinzuweisen, wie sie gemischt mit den andern an der Oberfläche von Extravasaten bei Tauben sich ausbilden; consequenter Weise müsste man auch hier den grossen kernfreien Theil des Protoplasmas, der dem Blutkuchen zugewendet ist, als abgestorben betrachten. Doch besorgen diese Parthien die Resorption des geronnenen Blutes auf's Beste, wie sich auf das Evidenteste daraus ergiebt, dass sie die im Blute sich ausbildenden Farbstoffe — Hämatoidin und Biliverdin — in sich aufnehmen.

§. 744. Nur mit wenig Worten gedenke ich hier der Tuberkelbacillen. Meine Stellung gegenüber der Koch'schen Entdeckung habe ich schon oben gekennzeichnet. Für die Tuberkulose des Hodens habe ich in dieser Beziehung nichts mitzutheilen, was nicht schon bekannt wäre. Ich finde die Bacillen constant, wenn auch gerade nicht immer in jedem Schnitt, besonders in den Riesenzellen, vereinzelt oder auch 6—8 in einer Zelle, ferner in der peripheren Parthie des Käses, hier recht reichlich. In dem erweichten Käse aber, in dem tuberkulösen Eiter habe ich gerade dann vergeblich danach gesucht, wenn derselbe in besonders grosser Menge vorhanden war.

3. Ausbreitung der Tuberkulose.

§. 745. Im Vorhergehenden haben wir als erstes, aber gerade nicht sehr häufig zur Beobachtung kommendes Stadium des Hodentuberkels ein Bild kennen gelernt, in welchem der centrale Theil desselben, Riesenzellen sammt grosszelliger lockerer Umgebung, dem Lumen des Samencanälchens entspricht, während die mehr kleinzellige periphere Zone der Membrana propria angehört. Es lässt sich natürlich nicht der Nachweis führen, dass dieses Stadium ganz allgemeine Gültigkeit für alle Hodentuberkel hat; aber es verdient hervorgehoben zu werden, dass ein anderes Anfangsstadium, welches etwa auf die Membrana propria oder das bindegewebige Stroma beschränkt wäre, mir nicht vorgekommen ist.

Fig. 77.

Erklärung im Text.

Was nun die spätere Entwickelung, das Fortschreiten des Tuberkels auf die nächste Umgebung anlangt, so sehen wir in der sich bedeutend verdickenden Membrana propria die gleiche Entwickelung Platz greifen; während die intracanaliculären Massen käsig zerfallen, bilden sich hier neue Tuberkel, und so erhalten wir ein Bild wie in Fig. 77. Drei grössere Felder liegen direct nebeneinander durch wenig lockeres Stroma mit einigen comprimirten Samencanälchen voneinander getrennt; in zweien derselben fällt sofort das helle, scharf be-

grenzte Centrum in die Augen, in dem jede Kernfärbung fehlt; die Masse ist hier verkäst; die angrenzenden Fasern oder Lamellen der Membrana propria haben durch die Verkäsung einen besonderen Glanz erhalten und bewirken dadurch diese scharfe Abgrenzung schon für schwache Vergrösserung. Die periphere körnige trübe Parthie dieser Felder ist die von jungen Tuberkeln mit Riesenzellen durchsetzte Membrana propria; wenigstens ist eine Betheiligung anderer Samencanälchen nicht sehr wahrscheinlich. Das dritte Feld entbehrt des käsigen Centrums; der Schnitt hat dasselbe nicht getroffen.

§. 746. In anderen Fällen steht der intracanaliculäre Process nicht so im Vordergrund, wie ich es bisher schilderte; das Lumen ist

Fig. 78.

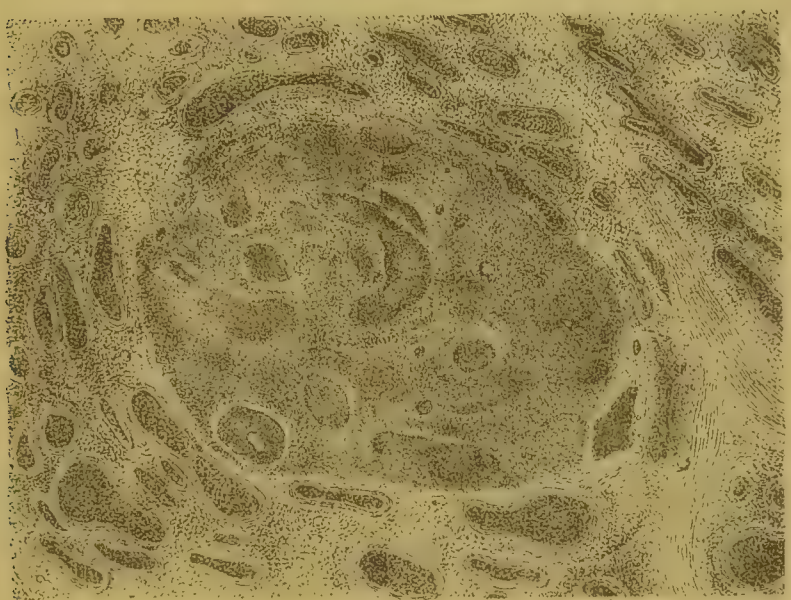

In der Mitte eine rundliche Gruppe von vollständig zusammengeflossenen Tuberkeln. Die verkästen (weniger punktirten, sondern mehr gleichmässig schattirten) Parthien entsprechen dem Inhalt von Samencanälchen.

wohl von Zellen angefüllt, aber kaum erweitert. Die Hauptmasse oder wenigstens ein grosser Theil des Tuberkels sitzt in der Membrana propria. In solchen Fällen schreitet dann sehr rasch der Process auf die benachbarten Canälchen fort, und so entstehen kleine Tuberkelgruppen, welche, wie schon Malassez nachgewiesen hat, mit mehreren Samencanälchen zusammenhängen. Auch auf dem Durchschnitt (Abbildung 78) lassen sich noch leicht die einzelnen Canälchen erkennen, sowie Verkäsung eingetreten ist; der verkäste Inhalt derselben hebt sich auch hier in Folge des starken Glanzes der angrenzenden Fasern der Membrana propria scharf ab von der mehr kleinzelligen Peripherie.

Aber nicht immer findet man solche Bilder; sehr häufig erhält man auch andere, welche hauptsächlich der älteren Darstellung zu

Grunde liegen, nach denen der Hodentuberkel ausschliesslich zwischen den Samencanälchen im Stroma sich bilden soll (Abbildung 79).

Die Tuberkel und Tuberkelconglomerate grenzen sich in diesem Stadium noch scharf gegeneinander ab; zwischen ihnen liegen Samencanälchen mit ihrer concentrisch faserigen Wand, stark comprimirt und ohne jede Zellinfiltration der Wand, während die spärlichen Streifen des Stroma an ihrem körnigen Ausschen sofort ziemlich erhebliche Zellinfiltration verrathen. Die Tuberkel selbst mit ihrer kleinzelligen

Fig. 79.

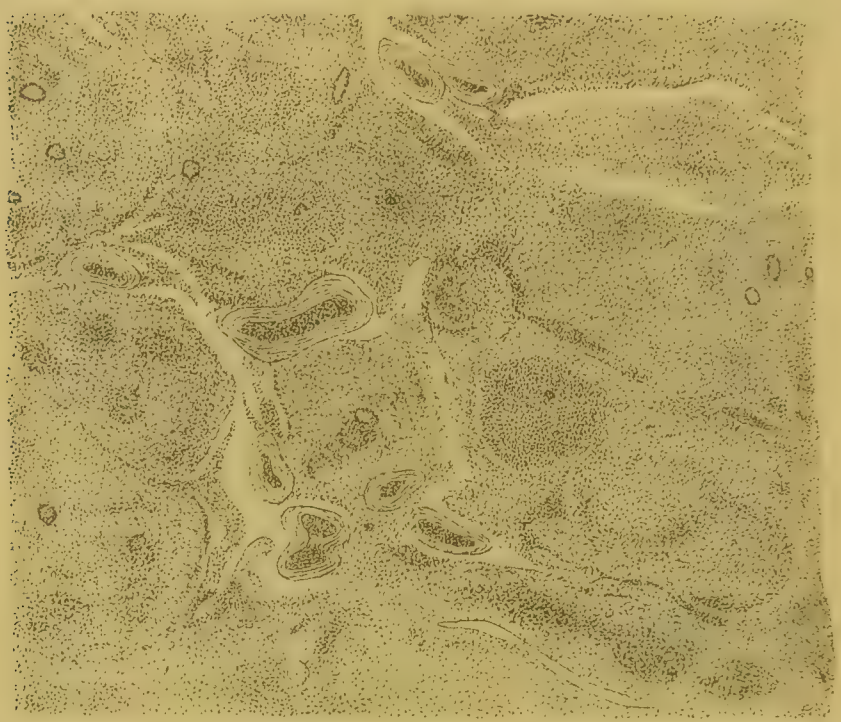

Die noch erkennbaren Samencanälchen sind an ihrer concentrisch faserigen Wand zu erkennen. Weitere Erklärung s. im Text.

Peripherie, dem grosszelligen und Riesenzellen haltigen Centrum geben nirgends eine Andeutung, dass sie mit Samencanälchen in Beziehung stehen; nirgends hebt sich ein centraler Theil als Ausfüllungsmasse des Lumens von der Peripherie ab. Fasst man die Beziehungen derselben zu den spärlichen, zwischengelegenen Resten des Hodengewebes ins Auge, so scheinen sie viel eher mit dem Stroma als mit den Canälchen in Zusammenhang zu stehen. Wenn auch hier die Möglichkeit einer Entstehung der Tuberkel im Stroma zugegeben werden muss, so ist doch immer festzuhalten, dass die ersten Stadien für diese Entwickelung noch fehlen, und dass die vorliegenden Bilder nicht als streng beweisend angesehen werden dürfen; auch findet man in der Umgebung solcher Stellen gar nicht selten ganz deutlich Samencanälchen mit dem typischen Bild des intracanaliculären Processes.

§. 747. Während in der Mehrzahl der Fälle die vom Nebenhoden ausgehende Tuberkulose vom Rete testis auf das Hodengewebe übergreift und mehr oder weniger grosse, knotige Conglomerate in dasselbe hinein vorschiebt, ist in seltenen Fällen der Hoden ganz ergriffen, unter der Albuginea kein Rest von Hodengewebe mehr vorhanden. Die ganze Schnittfläche erscheint grob- oder feinhöckerig, grau, transparent; doch treten nach dem Rete hin im Centrum der Höcker weisse, käsige Stellen auf, jedoch von geringer Ausdehnung, die nicht zu grösseren Feldern zusammenfliessen. Man gewinnt den Eindruck, als ob entweder die Verkäsung ausserordentlich spät ein-

Fig. 80.

trete oder als ob die Tuberkulose sehr rasch längs der Samencanäle auf den ganzen Hoden sich erstreckt habe. Mikroskopisch macht die Diagnose wenig Schwierigkeit; die intracanaliculären Processe sind hier stark entwickelt. Fast jeder kleinere Höcker entspricht dem Durchschnitt eines tuberkulösen Samencanälchens, das bis auf 1 mm erweitert sein kann; Riesenzellen von sehr bedeutender Grösse finden sich vor und können leicht den epithelialen Inhalt vortäuschen. Hat man die Canälchen der Länge nach getroffen, so ist an der Deutung des Bildes kaum ein Zweifel, besonders an den Stellen mit Verkäsung; der degenerirte Inhalt der Canäle (die Abbildung stellt die Gegend des Rete dar) grenzt sich scharf ab; dazwischen liegt ein Gewebe mit sehr wechselndem Zellreichthum, doch treten vereinzelte grosszellige Herde mit Riesenzellen deutlich hervor.

Hieher muss ich die Orchitis granularis von Klebs (Pathol. Anatomie I, 1024) stellen. Das Präparat der Berner Sammlung, nach

welchem Klebs seine Schilderung entworfen hat, stellt ein Beispiel mit ungemein grossen Riesenzellen dar; gerade dieser Umstand dürfte Veranlassung zu der Deutung gegeben haben. In einem frischen Präparate konnte ich übrigens auch die Bacillen nachweisen.

Fig. 81.

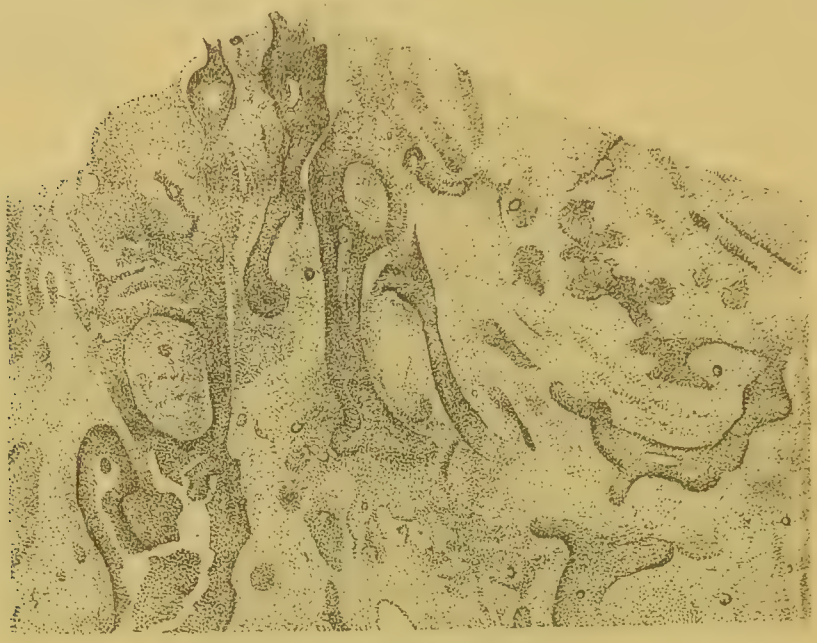

Die Angabe von Busch (Zeitschrift für Biologie 18, 518), welcher die Schilderung von Klebs bestätigt und diese Form am stärksten bei Phthisikern beobachtet hat, dürfte sich so am einfachsten erklären.

4. Das restirende Hodengewebe.

§. 748. Was das restirende Hodengewebe anlangt, so bietet dasselbe in manchen Fällen das Bild der einfachen Atrophie mit Verdickung der Membrana propria dar (s. bei Atrophie), wie es schon von Malassez und Gaule geschildert ist, oft mit sehr reichlichen interstitiellen Zellsträngen. Meist aber ist Lumen und Inhalt der Samencanälchen erhalten. Das Studium des letzteren hat jetzt, wo wir die Bedeutung der intracanaliculären Processe kennen gelernt haben, sehr an Interesse gewonnen. Manchmal unterscheiden sich die Kerne der Follikel- und Keimzellen nicht sehr deutlich, so dass man über die Natur der vorhandenen Elemente in Zweifel sein kann. Meist aber sind auffallende Unterschiede bemerkbar, nicht in der Grösse, denn die Kerne der Keimzellen übertreffen meist nicht die anderen, wohl aber in der inneren Structur. Ich habe schon oben hervorgehoben, dass diejenigen der Keimzellen dunkel und homogen erscheinen, diejenigen der Follikelzellen dagegen hell mit grossem glänzendem Kernkörperchen. Dazu kommt noch die auffallend helle

Zellsubstanz der Keimzelle, so dass ihre Kerne in dem körnigen, die Follikelkerne einschliessenden Protoplasma wie in eine Vacuole eingebettet liegen. Diess Bild, die Keimzellen immer in einfacher Lage dicht an der Membrana propria gelegen, findet sich nicht selten. Häufiger dagegen verarmt der Inhalt an Keimzellen, und nur eine dicke Lage von Protoplasma mit den hellen Follikelkernen kleidet die Samencanälchen aus; dann wird in der Regel dies Protoplasma durch glänzende, vom Lumen radiär ausstrahlende Linien in hohe Cylinderzellen zerlegt. Namentlich findet sich dieses Bild ausschliesslich an solchen Canälchen, die schon von den peripheren Theilen der Tuberkelmassen umschlossen noch keine Veränderung des Inhalts zeigen.

Ich habe oben gesagt, dass ich nur Follikelkerne in Riesenzellen vorgefunden habe; es stimmt diess also mit den vorliegenden Angaben über das Schwinden der Keimzellen überein.

5. Verkäsung.

§. 749. Die Zerfallsproducte des Tuberkels haben nicht das gleiche Interesse erregt, wie die früheren Stadien. Eine genaue Kenntniss der Vorgänge bei der Verkäsung, und damit dieses Processes selbst fehlt zur Zeit noch. Ich kann in Folgendem auch nur Bruchstücke geben, aus denen aber hoffentlich die Lückenhaftigkeit unserer bisherigen Kenntnisse erhellen wird.

Der Käse besteht vorzugsweise aus blassen, feinkörnigen Kernen, von etwas wechselnder Grösse, doch nicht wesentlich kleiner als die Kerne der Lymphkörper, rund oval, für Farbstoffe unzugänglich, und kleineren unregelmässig gestalteten Körnern, die nach ihrem Verhalten gegen Kernfarbstoffe als Kerndetritus anzusehen sind. Nur wenig Zwischensubstanz findet sich vor, die jedoch hie und da noch um die Kerne zusammengeballt ist. Im Centrum des Käses, noch vor der Erweichung ist das letztere die Regel; die Kerne sind hier grösser. Auch hier ist noch jener Kerndetritus vorhanden. Der Eiter enthält zum Theil noch gut erhaltene, grosse, runde Zellen, die oft mit Membran versehen sind und mässig zahlreiche Fetttröpfchen enthalten.

Canalisirtes Fibrin habe ich nur in kleinen Herden gesehen, die in mehr fibrösem Gewebe gelegen waren und zu dem letzteren die gleichen Beziehungen darboten, wie sie Vallat für den Tuberkel der Milz schilderte; die Balken des Bindegewebes schwellen an, werden hyalin und bilden ein Netz, dessen Knotenpunkte den Anschein von dicht nebeneinanderliegenden Kugeln erwecken; in den Maschen oder Canälen finden sich runde Kerne. Oder hie und da findet es sich an der Peripherie des Käses mit radiärer Anordnung der Balken, die zum Theil weit in den gleichmässig körnigen Käse hineinreichen.

Wenn man diesen Käse mit dem direct vorhergehenden Stadium der Riesenzellen und ihrer nächsten Umgebung vergleicht, so fällt zunächst sein dichter Bau auf; die Elemente sind fest aneinandergepresst, während vorher zahlreiche Spalten und Lücken, die nur Serum enthalten können, zwischen den Zellen sich fanden, oft von einer solchen Grösse, dass der poröse Bau dieses Theils des Tuberkels schon bei schwacher Vergrösserung sichtbar ist. Das Wesentliche bei der Ver-

käsung sucht man in der Regel in einem Wasserverlust, in einem Eintrocknen oder Einschrumpfen der Elemente; wie wenig diess gerechtfertigt ist, hat schon Vallat nachgewiesen, da dann die käsigen Stellen stark einsinken müssten, während in der Regel gerade das Gegentheil der Fall ist. Es müssen also bei dem Uebergang des grosszelligen Theils des Tuberkels in Käse noch andere Processe abspielen, die sich bis jetzt unserer Forschung entzogen haben.

In zweiter Linie ist das Verschwinden sämmtlicher Unterschiede in Form und Bau der Elemente hervorzuheben; Riesenzellen, epithelioide Zellen, Lymphkörper, Reticulum fliessen zu einer gleichmässig körnigen Masse zusammen, welche auf den ersten Blick keine besonderen Elemente erkennen lässt. In dritter Linie die dichte Lagerung der Kerne, die man aber nur nach starker Aufhellung durch Essigsäure und bei Zerzupfen deutlich erkennen kann. Rücken die Kerne durch Schwund des zwischengelegenen Protoplasma zusammen, oder vermehren sich dieselben noch? sind sie wirklich absolut zahlreicher? Dieser vielleicht wichtigste Punkt bedarf noch der Aufklärung.

Ich beschränke mich, auf gewisse Veränderungen aufmerksam zu machen, welche der Verkäsung vorhergehen. Die Riesenzellen möchte ich nicht direct mit der regressiven Metamorphose in Zusammenhang bringen; sie gehören freilich der späteren Periode des Tuberkels an, bilden sich erst spät und sind in frischen Tuberkeln bei acuter miliarer Tuberkulose nicht immer nachzuweisen; die Idee Schüppel's, nach welcher sie von allen Elementen zuerst auftreten, und die übrigen durch Abschnürung an ihrer Peripherie entstehen lassen, bedarf jetzt wohl keiner Widerlegung mehr.

Ich hebe in dieser Richtung folgende Thatsachen hervor:

1) Das Zusammenfliessen der Riesenzellen mit dem Reticulum; denn wie oben erwähnt, entstehen ihre zahlreichen Ausläufer erst spät; die kleineren Elemente haben nur wenige und manche stellen sogar einfach kuglige oder ovale Gebilde dar mit glatter Oberfläche.

2) Das Körnigwerden des Reticulum, dessen Balken in der Peripherie deutlich homogen, leicht glänzend und glatt conturirt sind, nach der Mitte aber körnig und trüb werden.

3) Die radiäre Stellung sämmtlicher Elemente, die den Käse umgeben (Arnold, Weigert). Es ist diess ausserordentlich häufig und schon vor der Verkäsung an den Elementen in den Samencanälchen ausgesprochen. Hier erhält sie sich auch noch nach der Verkäsung in der peripheren Schicht, die der Membrana propria anliegt. Es zeichnet sich diese radiäre Zone vor dem centralen Käse immer noch durch grössere Protoplasmamengen, durch sehr lange stäbchenförmige, im Einzelnen aber unregelmässig gestaltete Kerne, sowie durch fast vollständige Farblosigkeit aus, während das Centrum sich mit Kernfärbungsmitteln nur blass und diffus mit Ausnahme der obigen Kerntrümmer färbt. Es findet sich die radiäre Stellung auch dann, wenn die Verkäsung über das Samencanälchen hinaus auf das benachbarte Stroma oder nahe liegende Canäle übergegriffen hat, sowohl im Stroma wie an dem Inhalt der letzteren oft ganz partiell, soweit sie in die periphere Zone des Käses fallen.

4) Die Umlagerung der Kerne in den Riesenzellen. Dieselben sind, wie schon lange bekannt, nicht immer gleichmässig in der Peri-

pherie vertheilt, sondern manchmal am einen Ende angehäuft. Wie Vallat nachgewiesen, findet sich diess in denjenigen Zellen, welche dicht am Käse, namentlich am Fibrin anliegen und zwar ist das den regressiven Massen zugewandte Ende kernfrei; die Kerne sind ausschliesslich an dem gegenüberliegenden angehäuft. Wenn ich hier von Umlagerung sprach, so will ich damit den Effect des Processes schildern; ich lasse es unentschieden, ob die Anhäufung der Kerne am einen Ende wirklich durch Ortsveränderung der Kerne erfolgt, ob diese Anhäufung nur scheinbar ist und dadurch entsteht, dass die Kerne im übrigen Theil zu Grunde gehen.

Man fasst die Verkäsung ganz allgemein als anämische Nekrose auf, bedingt durch die Gefässlosigkeit des Tuberkels oder auch durch Verschluss der Arterien in Folge von endarteriitischen Processen. Als gefässlos kann man den Tuberkel nur dann bezeichnen, wenn man nach Vorgang von Wagner, Köster, Schüppel nur gerade die grosszelligen Herde darunter begreift, in der kleinzelligen Peripherie sind Gefässe leicht nachzuweisen, und ich gestehe, dass ich keinen Grund sehe, die kleinzellige Peripherie als Entzündung von dem grosszelligen Herd als Tuberkel zu trennen. Für mich ist auch der Tuberkel selbst gefässhaltig. Da nun diese Gefässe sehr nahe an das grosszellige Centrum herantreten und das letztere einen äusserst lockeren Bau hat, manchmal mit zahlreichen Maschen von der Grösse der epithelioiden Zellen, so kann ich mir in der That nicht vorstellen, dass die grosszelligen Elemente der passenden Menge von Ernährungsmaterial entbehren sollen; ich möchte eher eine Ueberschwemmung damit erwarten. Die Entfernung der nächsten Gefässe vom Centrum ist doch eine sehr geringe. Man bedenke nur, wie die Hornhaut unter viel ungünstigeren Bedingungen, unter dem bedeutenden intraocularen Druck, bei viel feineren Saftspalten überall genügend ernährt wird. Da die Verkäsung regelmässiger Ausgang des Tuberkels ist, so kann ihre Ursache nur in dem Moment gesucht werden, welches auch den Tuberkel selbst erzeugt hat, also in einer directen Einwirkung des Tuberkelvirus, des Tuberkelbacillus von Koch, wie diess in den letzten Jahren von anderer Seite, namentlich von Weigert geäussert wurde."

§. 750. Der Nachweis, welchen Langhans über die Entstehung der Tuberkel in den Samencanälchen in so überzeugender Weise geliefert hat, bestätigt einzelne Mittheilungen, welche vor ihm gemacht worden sind. Curling hat schon den Zusammenhang der Tuberkel mit den Samencanälchen nachgewiesen. In gleicher Weise Verneuil, Bouisson nach der Angabe von Reclus, und Malassez hat den Ausgang und Zusammenhang mit dem Endothel zwischen und an der Aussenfläche der Bindegewebslagen der Wand der Samencanälchen hervorgehoben. Auch Nicaise hat die Tuberkel in ähnlichem Zusammenhang gefunden. Der Befund von Langhans kommt einem eigentlichen Erforderniss für die Pathogenese der descendirenden Formen der Hodentuberkulose entgegen, wie wir in der Aetiologie des Ausführlicheren zeigen werden. Die Langhans'sche Darstellung lässt auch unschwer verstehen, warum eine so grosse Zahl von Autoren den Ausgang der Tuberkel vom interstitiellen Gewebe als die Hauptsache ansehen, weil die Tuberkulose, über die Wand der Samencanälchen

herausgehend, sich im Weitern im Zwischengewebe ausbreiten kann. Aber es ist nicht nur möglich, sondern wahrscheinlich, dass diess auch primär geschieht, denn bei der metastatischen Form der Tuberkulose, im Gegensatz zur descendirenden, liegt es am nächsten, an eine Entstehung des Tuberkels im Anschluss an die Gefässe, also im interstitiellen Bindegewebe zu denken. Es haben denn auch schon mehrere Autoren die Entstehung der Tuberkulose an beiden Stellen angenommen, nicht in dem Sinne von Gaule, welcher die grössere Zahl der tuberkulösen Knoten als perispermatophoritische Phthisis testis bezeichnet wissen will, sondern wie Tizzoni, der zwischen intra- und intertubulärer Entstehung unterscheidet, oder ganz besonders wie Klebs, der schon auf die differente Genese dieser beiden Formen aufmerksam machte. Wir schliessen uns letzteren Autoren vollständig an und heben schon hier hervor, dass die metastatischen Formen besonders als primäre imponiren, obschon ja auch hier der Bacillus tuberculosis an irgend einer Körperstelle eingedrungen sein muss. Freilich sind sie primär insofern, als analoge Erkrankungen der Urogenitalorgane vom Hoden aus veranlasst werden können.

§. 751. Aetiologie. Seit wir den Bacillus als die Ursache der Tuberkulose kennen gelernt haben, stellt sich die Frage, wie derselbe in den Hoden hineingelangt, in gleich scharfer Weise, wie wir diess für die Entzündung und Eiterung erregenden Infectionsstoffe formulirt haben. Auch hier ist an 3 Möglichkeiten zu denken: Einmal Fortleitung auf dem Schleimhautwege nach Analogie der Orchitis urethralis; zweitens auf dem Blutwege, der Orchitis metastatica analog; endlich kann daran gedacht werden, dass der Tuberkelbacillus schon hereditär im Hoden sich vorfindet und bloss auf günstige Bedingungen, wie z. B. ein Trauma, zu seiner Entwickelung wartet.

§. 752. Für die vorstehenden Fragen sehr wichtige Untersuchungen über das Vorkommen von Tuberkelbacillen in gesunden Hoden sind in neuester Zeit von mehreren Seiten beigebracht worden. Wir erwähnen als die wichtigste Arbeit diejenige von Jani unter Weigert's Aegide über das Vorkommen von Tuberkelbacillen in gesunden Hoden von Phthisikern.

Indem Jani sich beruft auf die Publicationen von Langerhans, wonach hereditär Belastete ein ungleich grösseres Contingent zu Todesfällen an Tuberkulose liefern (11% gegen 0,7%) als unter ganz analogen Verhältnissen Lebende aus nicht tuberkulösen Familien, hebt er die Schwierigkeiten der Erklärung der hereditären Uebertragung hervor.

Er hat desshalb unter Ausschluss der Fälle von acuter Miliartuberkulose und derjenigen, wo die Hoden, Prostata und Samenblasen Sitz tuberkulöser Herde waren, in 9 Fällen von Lungenphthise die gesunden Hoden, Samenbläschen und Prostata untersucht. Die Uebertragung der Tuberkulose bei schon erkrankten Hoden oder Prostata scheint ihm klar, aber er hält sie, wie uns scheint, nicht mit Recht — man achte bloss auf die Angaben der Patienten über Kinderzeugung bei schon erkrankten Organen — für praktisch bedeutungslos, da „es mehr als zweifelhaft sei, ob tuberkulös erkrankte Hoden zeugungsfähigen Samen liefern".

Im Inhalt der Samenblasen fand er niemals Bacillen, will aber doch ihr Vorkommen damit nicht bestritten haben.

Bei der Prostata, für welche Prof. Weigert übrigens wie für die Samenbläschen darauf hingewiesen habe, dass bei der Hälfte aller Fälle Eiterung bei pyämischen Processen vorkomme, wurden in einem Fall von acuter Miliartuberkulose zahlreiche Tuberkelbacillen im abgestrichenen Saft der Schnittflächen gefunden. Bei chronischer Lungenphthise fand er unter 6 Fällen 4 Mal Bacillen in der Nähe der Drüsenepithelien der Prostata. Für den Hoden wurden von 8 Fällen 5 Mal Bacillen gefunden, theils im Inhalt der Samencanälchen, theils neben denselben, keine Spur von Gewebsveränderung in der Nachbarschaft. Jani ist der Ansicht, dass zwar die Gewebe durch Entzündung und Kapselbildung oder Nekrose dem Vordringen der Tuberkelbacillen Widerstand entgegensetzen, aber doch etappenweise letztere in die Blutbahn gerathen, sobald kleine Gefässe rasch tuberkulös zerfallen, oder vor definitivem Verschluss eines Gefässes etwas in das Blut gelangt. Gerade bei Lungenphthise sei desshalb diese chronische Miliartuberkulose häufig, indem man über die verschiedensten Organe verbreitete kleine Knötchen bei Lungenphthisikern findet, zumeist in den Nieren.

Jani meint, die Bacillen blieben nicht einfach an der Capillarwand haften, sondern müssen mit dem Flüssigkeitsstrom durch die Capillarwand durch in die Gewebe dringen. Bei Drüsen (Lymphdrüsen) sei nun z. B. das Filter der Capillarwand viel weniger fein als anderswo und auch bei der Niere dringen nach Grawitz Schimmelsporen leicht durch die Capillarwand. Die Tuberkelbacillen seien ja viel feiner als Schimmelpilze. Bei den Geschlechtsdrüsen sei es ähnlich und die Tuberkelbacillen vermögen selbst das Epithel zu passiren, um in's Lumen zu gelangen.

So könne der Samen eines Phthisikers infectiös werden.

Gewöhnlich sei die Nierenerkrankung eine ascendirende und es handle sich um Pyelonephritis tuberculosa. Die Eingangspforte seien die Geschlechtsdrüsen und ihre Adnexen.

Bei Frauen sei diese ascendirte Nierentuberkulose sehr selten.

Im Ganzen setzen die Geschlechtsdrüsen der Entwickelung der Tuberkelbacillen erheblichen Widerstand entgegen. Uebergang von Bacillen in den Placentarkreislauf konnte Jani nicht nachweisen.

Aehnliche Nachweise haben Sirena und Pernice auf anderem Wege beigebracht. Sie fanden in anscheinend gesunden Hoden und Ovarien von an Tuberkulose gestorbenen Personen zwar keine Tuberkulosebacillen vor, jedoch gelang es ihnen, durch intraabdominale Injectionen einer Anschwemmung von Ovarieninhalt oder Sperma der bezeichneten Art 3 Meerschweinchen erfolgreich zu inficiren. Die Arbeit schliesst an eine solche von Laudouzy und Martin an, welche uns nicht zur Verfügung steht.

Wir haben der Nachweise von Tuberkelbacillen in anscheinend ganz gesunden Hoden in erster Linie gedacht, weil sie für die Genese der sog. spontanen Hodentuberkulose von der grössten Bedeutung sind, und nicht nur für diese Form, sondern auch für die durch bloss mechanische Schädlichkeiten hervorgerufenen Tuberkuloseformen. In einer guten Anzahl von Fällen ist nämlich ein Trauma in Form von Quetschungen als Ursache des Auftretens des Leidens angegeben.

Wir finden diese Angabe bei 6 von unsern 52 Patienten; allein nur ein einziger war bis zu dem Einwirken der Schädlichkeit völlig gesund. Bei einem zweiten war in der Familie Phthise nachweislich. Bei diesem kam es übrigens 2½ Monate nach Trauma zu einseitiger Castration, und schon 7 Wochen später trat eine acute Miliartuberkulose ein mit tödtlichem Ausgang. Einer der erwähnten Patienten war hereditär belastet und hatte seit Langem gehustet; ein anderer hatte in früherer Zeit Bluthusten gehabt; bei einem war schon zur Zeit der Beobachtung Lungenaffection nachweislich; bei ihm hatte sich die Hodenerkrankung nach dem Trauma langsam entwickelt. Ein letzter Patient hatte vor dem Trauma an Wasserbrennen gelitten. Während es also bei diesem Patienten möglich war, dass es sich um Fortleitung längs des Vas deferens handelte, ist es bei allen andern naheliegend, die Erklärung von Jani zu acceptiren; zumal derjenige Fall ist beachtenswerth, wo in nicht viel mehr als 4 Monaten nach Einwirkung des Trauma schon tödtlicher Ausgang erfolgte.

Simmonds fand die Angabe über vorangegangene Traumen öfters, 4 Mal aber war eine schwere Verletzung vorausgegangen bei unbelasteten Individuen.

Ein sehr interessantes Experiment über die traumatische Entstehung der Hodentuberkulose theilt Simmonds mit. Er injicirte einem Kaninchen eine Anschwemmung tuberkulösen Sputums in das Peritoneum und brachte Tags darauf eine starke Contusion des linken Hodens bei. Der letztere schwoll stark an, verkleinerte sich aber wieder. 2 Monate später ergab die Section allgemeine Miliartuberkulose mit einem halberbsengrossen rahmigen Eiterherd mit Bacillen im linken Nebenhoden.

§. 753. Eine zweite für die Entwickelung der Hodentuberkulose wichtige Schädlichkeit ausser dem Trauma ist der Tripper. In unsern 52 Fällen war 14 Mal gonorrhoische Urethritis vorangegangen; aber bloss 3 Mal in der Weise, dass sofort an die Harnröhrenentzündung sich die Erscheinungen der Hoden- resp. Nebenhodentuberkulose anschlossen. 8 Mal war die gonorrhoische Nebenhodenentzündung zunächst vorbeigegangen und die Tuberkulose trat erst nachträglich hinzu, einmal durch ein Trauma angeregt. In 3 Fällen endlich war gar keine Nebenhodenentzündung nach dem Tripper aufgetreten, sondern die Tuberkulose schloss sich nach einiger Zeit an die Harnröhrenentzündung an. In Simmonds' 60 Fällen war 11 Mal Tripper vorangegangen, 4 Mal mit Epididymitis. Wir haben in der ersten Auflage Fälle von Tuberkulose nach Tripper erwähnt und dabei des exquisitesten Falles gedacht von Birch-Hirschfeld. Ein 24jähriger Soldat, welcher sonst gesund gewesen war, bekam eine Epididymitis gonorrhoica, im Verlaufe welcher er binnen 8 Tagen an Miliartuberkulose zu Grunde ging. Es fanden sich miliare Tuberkel auf dem Peritoneum, namentlich am inneren Leistenring der Seite, auf welcher der Nebenhode krank war: miliare Tuberkel der Pleuren, der Meningen, der Lungen, Leber, Milz, Nieren. Der Nebenhode war in ein käsiges Paket verwandelt. Mikroskopisch aber fanden sich ausser den Käsemassen, hypertrophischen Bindegewebszügen und comprimirten Nebenhodencanälchen zweifellos tuberkulöse Neubildungen, freilich nicht als miliare Knötchen, aber diffus infiltrirt: Es fand sich ein kernhaltiges Reticulum, in dessen

Maschen epithelioide, Lymphzellen und Riesenzellen lagen. Im Hoden selber waren intercanaliculär zahlreiche Miliartuberkel und bis erbsengrosse käsige Knoten vorhanden.

Rilliet[1]) giebt an, dass er unter 23 Fällen von Orchitis durch Mumps einmal tuberkulöse Verhärtung und allgemeine Tuberkulose habe folgen sehen.

§. 754. Bei Tripper sowohl wie Trauma liesse sich der sofortige Anschluss einer bacillären Tuberkulose an die gonorrhoischen und traumatischen Entzündungen am besten erklären bei Vorhandensein der Infectionsstoffe in loco schon vor Eintritt der Schädlichkeit, und es muss angenommen werden, dass entzündliche Infiltration überhaupt, sei sie traumatischen oder infectiösen Ursprungs, der Entwickelung der Bacillen günstig und förderlich ist. Denkbar wäre ja freilich auch, dass die auswandernden Rundzellen die Bacillen selber herbeibringen von irgend einer Stelle des übrigen Körpers her. Zwar sind die histologischen Mittheilungen Baumgarten's aus neuester Zeit einer solchen Auffassung nicht günstig und die Phagocytenlehre von P. Metschnikoff widerspricht ihr direct. Viel weniger als die leichten Entzündungen des Hodens disponiren schwere eitrige Entzündungen desselben zu Tuberkulose, wohl weil hier ausgedehntere Zerstörung stattfindet, daher gewöhnlich anderweitige Therapie nöthig wird. Auch wiederholte mechanische Schädlichkeiten geringerer Intensität scheinen nicht besondere Einflüsse auf die Entwickelung der Tuberkulose zu haben, denn der Leistenhode ist beispielsweise nicht besonders ausgesetzt.

§. 755. Zu den zwei genannten Schädlichkeiten kommt als eine keineswegs seltene die functionelle Congestion. Dafür spricht nach übereinstimmendem Urtheil der Autoren das Alter, in welchem man überwiegend der Hodentuberkulose begegnet. In 50 eigenen Fällen waren die betreffenden Individuen

3	Mal	unter	20 Jahren
18	„	„	20—30 „
8	„	„	30—40 „
11	„	„	40—50 „
7	„	„	50—60 „
3	„	„	60—70 „

Unter 69 Fällen von Simmonds waren

2	Kinder	von	1½—17 Jahren
15	Kranke	„	20—30 „
15	„	„	30—40 „
16	„	„	40—50 „
6	„	„	50—60 „
5	„	„	60—70 „
1	„	„	70—80 „

Es geht aus derartigen Statistiken hervor, dass das zeugungskräftige Alter in hohem Masse bevorzugt ist, während bei Kindern und in höherem Alter Tuberkulose nicht über das gewöhnliche Verhältniss tuberkulöser Erkrankung überhaupt auftritt. Natürlich wirkt

[1]) Rilliet, Gaz. de Paris 1850.

hier schon der Umstand mit, dass Trauma und Tripper öfter den Anstoss zur Entwickelung des Hodenleidens geben. Nicht unerwähnt wollen wir diejenigen Beobachtungen lassen, wo Hodentuberkulose bald nach der Verheirathung eintritt. Interessant ist auch Simmonds' Fall, wo bei einem 29jährigen Manne mit doppelseitiger Genitaltuberkulose 4 Wochen nach der Hochzeit Meningitis tuberculosa auftrat.

§. 756. Es ist nach dem Besprochenen wohl über allen Zweifel erhaben, dass die Hodentuberkulose zu ihrer Entwickelung in recht vielen Fällen einen äusseren Anstoss erhält, dass Gelegenheitsursachen die Veranlassung dazu werden; immerhin bleibt ein nicht kleines Contingent übrig, wo jegliche Gelegenheitsursachen fehlen, wo die Hodentuberkulose den Charakter einer spontanen Erkrankung darbietet. Wir haben Eingangs die Möglichkeit und Wege besprochen, auf denen der Bacillus in den Hoden gelangen kann. Es gehört zu dieser Fortleitung nur, dass irgendwo im Körper der Tuberkelbacillus bereits Eingang gefunden habe oder abgelagert sei. Dass man häufig Combinationen von Hodentuberkulose mit Tuberkulose anderer Organe, speciell der Lungen und der übrigen Abschnitte des Urogenitalapparates antrifft, ist aus jeder Statistik zu entnehmen. Allein für das praktische Bedürfniss ist von höchstem Interesse zu erfahren, welches der Zusammenhang dieser Affectionen ist und in welcher Reihenfolge sie auftreten.

§. 757. Dass in einzelnen Fällen an Hodentuberkulose sich acute Miliartuberkulose oder die Bildung secundärer tuberkulöser Herde anschliesst, wird jetzt nicht mehr verwundern dürfen, seit durch Koch's Entdeckung ein ganz neues Licht auf die Ausbreitungsweise der Tuberkulose gefallen ist. Wir wissen durch Ponfick's, Weigert's und anderer Forscher Untersuchungen, dass jene Verschleppung des Infectionsstoffes zum Theil Zufälligkeiten anheimgegeben ist, welche sich in jedem Organe, wenn auch mehr oder weniger leicht, wiederholen können. Es handelt sich um einen Durchbruch von Tuberkelbacillen in eine Vene, Arterie oder in einen grössern Lymphstamm oder Lymphhöhle. Fälle von acuter Tuberkulose nach Tripperentzündung oder traumatischer Epididymitis, wie wir sie erwähnt haben, müssen in ähnlicher Weise erklärt werden. Aber diese Fälle bilden Ausnahmen. Die grössere Wichtigkeit hat die Entscheidung der Frage: Welches ist der gewöhnliche Weg der Entstehung der Hodentuberkulose und ihrer Rückwirkung auf den übrigen Körper? Diese Frage hat man in neuester Zeit in zu enger Form in der Weise formulirt, ob man bei Erkrankung der Urogenitalorgane es mit einer descendirenden oder ascendirenden Tuberkulose zu thun habe.

§. 758. In einer sehr gediegenen Arbeit sucht auf Grund eines reichen Materials, das namentlich französischen Autoren entnommen ist, Collinet die Frage zu lösen, ebenso Steinthal, dessen sehr exacte Untersuchungen besondere Berücksichtigung verdienen; in letzter Zeit hat Simmonds wichtige Beiträge zu der Frage hinzugefügt.

L. Collinet stellt 5 Autopsien von Velpeau zusammen, 2 mit doppel-, 3 mit einseitiger Tuberkulose der Hoden, bei denen sonst nirgends im Körper andere Tuberkel nachweislich waren. Papavoine

fand bei 50 Autopsien von Kindern mit Urogenitaltuberkulose 12 Mal die Lungen frei, ebenso Rilliet und Barthez bei 312 analogen Autopsien 47 Mal die Lungen frei, Reclus bei 30 Autopsien 20 Mal Genitaltuberkulose mit Lungentuberkulose, 10 Mal ohne letztere; Thompson in 18 Fällen bloss 10 Mal Angaben, dass die Lungen krank waren. Jullien fand in 41 Autopsien der Harn-Geschechtsorgane 18 Mal die Lungen frei.

Die Beispiele, welche Collinet selber bringt, sind durchaus nicht beweisend. Wenn daher angenommen werden soll, dass der Bacillus Kochii doch durch die Lungen eindringt in diesen Fällen, so muss er das können, ohne hier locale Erscheinungen zu machen, oder wenigstens, wie in den meisten von Collinet's Fällen, hier bloss vorübergehend pathologische Veränderungen bewirkend in Form von geheilten Pleuritiden, Adhäsionen, vernarbten Cavernen, vereinzelten Tuberkelknoten in den Spitzen.

Die Zahl der Urogenitaltuberkulösen überhaupt wird auf 18 % der Phthisischen im Maximum berechnet.

Die Niere kann krank sein, ohne dass die übrigen Theile des Urogenitalapparates oder wenigstens die Genitalorgane krank sind: Jaccoud fand neben Lungentuberkulose in einem Fall bloss die Nieren krank, Lebert neben Meningitis bloss 1 Niere und die Prostata, in einem zweiten Fall bloss Nieren, Ureteren, Blase und Prostata, ebenso Magnan Niere—Blase erkrankt. Sala fand einen Fall, wo beide Nieren tuberkulös waren, sonst nichts; Rayer einen Fall von Lungentuberkulose mit Nieren-, Ureteren- und Blasenerkrankung, Rosenstein Niere—Blase und Prostata. Lancereaux und Defoe Niere—Prostata; Guelliot Niere—Prostata und Urethra; Thorens Niere—Prostata.

Es giebt also primär und auch secundär Harnorgantuberkulose ohne Affection der Geschlechtstheile, erstere bis zur Prostata gerechnet. Die Niere scheint bei Affection der Harnorgane stets die erst ergriffene Parthie zu sein.

Aber auch die Beispiele von Tuberkulose der Hoden bei freien übrigen Urogenitalorganen sind zahlreich.

Nach Reclus kann die Tuberkulose im Hoden ablaufen und ausheilen ohne Localisation. In 12 Fällen von Reclus von Tuberkulose der Hoden war 2 Mal bloss der Nebenhode ergriffen, 7 Mal gleichzeitig die Prostata, 3 Mal ausserdem Samenstrang und Samenblasen. Vergleiche hiezu die obigen 5 Fälle ausschliesslicher Hodentuberkulose von Velpeau und 2 von Lebert, wo bloss die Hoden krank waren. Hoden ohne Nebenhoden fand Reclus bloss 3 Mal ergriffen, allerdings Nebenhoden ohne Hoden auch bloss 7 unter 34 Fällen.

Bei Tuberkulose der Prostata fand

Thompson auf 18 : in 11 noch die Niere,
„ 5 den Hoden,
„ 2 beide krank.

Guelliot „ 49 : der Prostata und Samenblasen
34 Mal Hoden krank.

Jullien „ 41 : der Prostata
27 Mal Harnorgane krank,
24 „ Genitalorgane,
resp. 23 „ Niere,
13 „ Epididymis.

Collinet hat unter 70 Fällen von Urogenitaltuberkulose

53 Mal Nieren krank,
41 „ Hoden „
44 „ Prostata „ gefunden,
resp. 20 „ Nieren, Hoden, Prostata,
6 „ Hoden und Prostata,
16 „ Nieren und Prostata,
9 „ Hoden,
10 „ Nieren,
7 „ Nieren und Hoden,
2 „ Prostata.

Bei 59 Tuberkulosen der Prostata waren 36 Tuberkulosen der Samenblase.

Auf seine 70 Tuberkulosen der Urogenitalorgane waren ergriffen

33 Mal Blase,
29 „ gleichzeitig Niere,
24 „ „ Prostata,
11 „ „ Hode,
9 „ „ alle diese Organe.

Hode mit der Blase allein bloss 2 Mal und in beiden noch die Prostata krank, ergo der Hode sozusagen nie einen Infectionsherd für die Harnorgane bildend.

Die Blase ist am Blasengrund und die Urethra in der Pars prost. am meisten afficirt. Bei Urethraltuberkulose meistens Prostata, Blase und Nieren incl., vielleicht nie vom Orificium ext. aufsteigend. Ergo gelangt die tuberkulöse Infection wohl nie durch die Urethra primär in den Hoden der Schleimhautcontinuität, sondern diess geschieht von oben herunter, also kaum je durch geschlechtliche directe Uebertragung.

Die Tuberkulose von Niere und Hode sei öfter ein- als beiderseitig. Rayer, Chambers und Bright fanden unter 67 Fällen bloss 27 doppelseitig und Reclus von 79 Hodentuberkulosen bloss 21 doppelseitig. Dagegen die Prostata nach Jullien sei meist beiderseitig, einseitig bloss bei secundärer Erkrankung nach Hodentuberkulose. Collinet meint, dass Harn- und Geschlechtsorgane, wenn einseitig, bald auf derselben, bald auf entgegengestellter Seite erkranken, aber ich ersehe aus seinen zusammengesetzten Fällen, dass diess nur insofern richtig ist, dass zu einseitiger Nierenaffection auch anderseitige Affection der Samenblase oder Prostata zutritt (wo also der Urin inficirt), wo aber letztere Organe mit Hoden ergriffen, ist's stets dieselbe Seite. Immerhin habe ich an Lebenden ebenfalls 1 Mal die entgegengesetzte Prostatahälfte und 1 Mal die entgegengesetzte Samenblase krank gefunden.

§. 759. Eine zweite Arbeit, welche sich mit der Frage der Beziehung der Hodentuberkulose zu derjenigen der Harnorgane und der Lungen beschäftigt, ist diejenige von Steinthal.

Rokitansky habe zuerst einen vom Hoden ascendirenden Verlauf der Urogenitalorgane angenommen, Virchow sei anderer Meinung gewesen, Cornil und Randin schliessen sich ersterem an. Im Allgemeinen seien die pathologisch-anatomischen Anschauungen der von den Nieren descendirenden Tuberkulose nicht günstig.

Bemerkenswerth sei zwar, dass bei Ergriffensein der Blase stets das Trigonum Lieuhardii der meist ergriffene Theil sei und dass oft bei kranken Nieren und Hoden die zwischenliegende Blase gar nicht krank sei.

Steinthal bringt nun eine Zusammenstellung von 24 Fällen von Urogenitaltuberkulose, darunter 6 eigene.

Von 24 in 22 Status der Lungen angegeben:
22 Mal die Lungen krank,
7 „ davon miliare Affection der Lungen, bei chronischer der Urogenitalorgane, also erstere secundär.

Wie die Bacillen eindringen, zeigt ihm 1 Fall, wo die Lungen intact waren, aber 3 verkäste Bronchialdrüsen vorhanden.

Von 24 Fällen waren die Nieren krank:
12 Mal beiderseitig,
5 „ rechts,
7 „ links,
} = 24,

Sitz vorzüglich in der Marksubstanz, speciell Basis der Pyramiden,
in 9 bloss die Harnorgane (4 Niere allein), Niere sets am stärksten dabei,
„ 15 gleichzeitig Genitalapparat,
davon: 8 bloss Prostata,
12 Prostata und übrige Genitalorgane,
1 bloss Samenblase und Vas deferens,
2 „ Nebenhoden.

In beiden Fällen, wo bloss der Nebenhode krank, ist Niere und Lunge sehr stark erkrankt. Danach kann bloss die Prostata primärer Genitalherd sein.

Steinthal kommt auch zu dem Schluss, dass bei primärer Urogenitaltuberkulose die Niere das erstergriffene Organ ist und die Fortleitung eine descendirende sei. Wo gleichzeitig die Genitalorgane ergriffen wurden, wird meist die Prostata krank gefunden.

Hodentuberkulose mit Erkrankung der Harnorgane als Folge ist sehr selten.

Wo also die Hodentuberkulose primär constatirt wird, da hat man eine Ascension auf die Harnorgane nicht zu fürchten, wird daher die metastatische resp. Miliarinfection durch Castration verhüten können. Aber ob da überhaupt grosse Gefahr der Allgemeininfection? (S. d. Arbeit von Collinet.)

Bei descendirend entstandener Hodentuberkulose kann Castration nicht viel nützen. Ich sehe zwar wohl bei Collinet und bei Steinthal Belege, dass Urogenitaltuberkulose nicht ascendirend entsteht, daher für die Harnorgane von Seite des Hodens nichts zu fürchten ist, dagegen sehe ich nirgends Nachweise, dass für die Lungen oder andere Organe von dem Hoden aus etwas zu fürchten ist. Es will das eben aus klinischen Beobachtungen entschieden sein, aber es ist sehr aufzupassen, ob nur bei Combination mit Harnorgan-Affection, also die primäre Urogenitaltuberkulose zu secundärer Lungenaffection führt, oder ob diess auch bei reiner Hodentuberkulose der Fall ist.

Simmonds bezieht sich auf 60 Beobachtungen und 35 Autopsien von Genitaltuberkulose, welche er als Tuberkulose trotz der verschiedensten Formen dadurch characterisiren konnte, dass er in

jedem der Fälle die Tuberkelbacillen nachweisen konnte, sowohl in dem hyalinen Centrum der Tuberkel als an der Grenze gegen die innere Bindegewebsschicht, bei grösseren Infiltrationen in unglaublicher Zahl, zu Hunderten per Gesichtsfeld, im Nebenhodencanal, Vas deferens zwischen dem sich abstossenden Epithel und im subepithelialen Gewebe.

Unter 35 Sectionen waren

31 Mal Lungen afficirt neben metastatischer Tuberkulose anderer Organe (11 Mal des Gehirns und seiner Häute),
31 „ die Nebenhoden,
29 „ die Samenblasen,
26 „ die Prostata,
15 „ der Hoden

Sitz der Tuberkulose. Er hat Fälle gefunden, wo bloss Prostata und Samenblasen und das centrale Ende des Vas deferens krank waren, die Nebenhoden intact. Im Gegensatz hiezu waren selbst bei doppelseitiger Nebenhodentuberkulose unter 5 Fällen nur 2 Mal Prostata und Samenblasen krank, 1 Mal bloss eine Samenblase, 2 Mal beide Organe frei.

Aus seiner Statistik von 14 Fällen von Urogenitaltuberkulose, bei welcher er bloss

9 Mal die Niere,
13 „ „ Harnblase,
12 „ „ Prostata,
12 „ „ Nebenhoden,
13 „ „ Samenblasen

erkrankt fand, glaubt er den Schluss machen zu dürfen, dass die Urogenitaltuberkulose in der Regel im Genitalsystem ihren Ausgang nehme, im Gegensatz zu Steinthal, und dass die Descension von den Nieren Ausnahme sei. Die Niere war, wenn nicht doppelseitig, so stets auf der nämlichen Seite erkrankt, wie der Genitaltractus.

In 3 Fällen von Miliartuberkulose war ausser den Käseherden im Genitalsystem (Nebenhoden?) kein anderes Organ erkrankt.

Wenn Steinthal nach seinen Beobachtungen schliesst, dass die Hodentuberkulose fast immer descendirend entsteht, so ist das laut seiner Statistik eine völlig gerechtfertigte Annahme und man wird sich seinen Schlussfolgerungen nicht entziehen können. Mit dieser descendirenden Entwickelung stimmt auch der überwiegend häufig constatirte primäre Sitz der Tuberkelherde im Nebenhoden völlig überein, ganz analog, wie bei der gonorrhoischen Entzündung. Und wir müssen Steinthal beistimmen, wenn er behauptet, dass viel öfter als man hiebei angenommen, bei Hodentuberkulose die primäre Erkrankung in der Niere zu suchen sei. Aber nach den Beobachtungen von Jani und Weigert, laut welchen die Postata und auch die Samenblasen einerseits sehr häufig Sitz metastatischer Entzündungen, anderseits von Ablagerungen von Tuberkelbacillen ohne weitere Krankheitserscheinungen sind, ist mehr Werth, als Steinthal ihr beimisst, auf die primäre Erkrankung dieser Organe, zumal der Prostata zu legen. Wir haben wenigstens in einer beträchtlichen Zahl von Fällen, namentlich dann, wenn andere Ursachen nicht eingewirkt hatten, aus der Anamnese die Angabe erhalten, dass leichte Harnbeschwerden der Entwickelung der Hodenschwellung vorausgegangen waren. Dazu

kommt, dass wir in Fällen von völlig beschränkter und isolirter Tuberkulose des Nebenhodens, welche nur in einem Knoten der Cauda bestand, bei genauerer Untersuchung doch schon ein kleines Knötchen in der Prostata nachweisen konnten.

§. 760. Daneben giebt es freilich zahlreiche Beobachtungen, wo vorgängige Affectionen im Bereich des Urogenitalapparates klinisch durchaus fehlen. Ich habe eine nicht kleine Zahl von Fällen selber beobachtet, wo zur Zeit der ersten Untersuchung an Prostata, Harn und Samenblasen durchaus nichts Krankhaftes aufzufinden war. Es stehen mir 11 einschlägige Krankengeschichten zu Gebote, wo neben der Hoden-, resp. Nebenhodentuberkulose keine andern Erkrankungen nachgewiesen werden konnten, also das letztere Organ als primär und einzig erkrankt angenommen werden musste. Socin giebt an, unter 22 Fällen von Hodentuberkulose 8 Mal die übrigen Urogenitalorgane gesund gefunden zu haben. Auch bei der 6 Mal von ihm beobachteten beidseitigen Hodenerkrankung sei diese meistens primär gewesen. Bei meinen Patienten ist mehrfach Phthise in der Familie angegeben. Relativ selten dagegen hat in diesen primären Fällen eine bestimmte Ursache eingewirkt. Sehr bemerkenswerth erscheint mir, dass, während das Vas deferens und der Samenstrang klinisch als durchaus gesund erschienen, doch in der Mehrzahl der Fälle bei der Castration eine Erkrankung des Vas deferens sich vorfand in Form eines käsigen Katarrhs. Dazu kommt, dass in allen unsern Fällen von primärer Hodentuberkulose der Nebenhode mit erkrankt war, 4 Mal dessen Cauda allein; auch bei den blossen Caudaerkrankungen ist 2 Mal die Erkrankung des Vas deferens ausdrücklich hervorgehoben. Diese letzteren Thatsachen erregen doch auch wieder den Verdacht, dass eine descendirende Erkrankung im Spiele sein möchte. Nimmt man dazu, dass bei der Hälfte dieser Patienten, allerdings oft erst nach einer langen Reihe von Jahren, Gelegenheit geboten war, die Erkrankung auch des zweiten Hodens zu constatiren, so weist auch diese Erfahrung darauf hin, dass geringe Affectionen im Bereich der Prostata lange Zeit ohne Erscheinungen bestehen können und selbst kleinen Knoten innerhalb dieses Organs oder auch kleinen Verhärtungen, wie wir sie im Bereich der Pars membranacea constatiren konnten, eine grössere Bedeutung beizumessen ist. Freilich fügen wir gleich hier hinzu, dass oft die Patienten, wenn sie bei Beginn der Erscheinungen über Unwohlsein zu klagen hatten und Abmagerung sich eingestellt hatte, nach der Operation sich bedeutend erholten.

§. 761. Immerhin sind eine gewisse Zahl von Fällen übrig, wo die Erkrankung der Hoden wenigstens laut vorliegenden Autopsien die einzige tuberkulöse Veränderung war und blieb bis zum Tode. Velpeau, Lebert, Reclus u. A. haben solche Fälle mitgetheilt. Friedländer fand ganz isolirte miliare Hodentuberkulose bei sonst gesundem Körper vor, und Volkmann schildert eine doppelseitige intensive Form einer ächten Miliartuberkulose beider Hoden bei einem alten Herrn, bei dessen Ableben man sonst in keinem andern Organ eine ähnliche Erkrankung nachweisen konnte. Es giebt also auch anatomisch eine primäre, resp. isolirte Tuberkulose des Hodens, wie sie

klinisch in verhältnissmässig viel häufigeren Fällen sich darbietet. Auch Steinthal ist keineswegs der Meinung, die primäre tuberkulöse Erkrankung des Hodens in Abrede stellen zu wollen. Freilich muss man sich über diesen Ausdruck der primären Hodentuberkulose von vornherein verständigen. Wie dieses Vorkommen in der Mehrzahl der Fälle aufzufassen ist, entnehme ich einer Anzahl eigener Beobachtungen. In 12 dieser Fälle gingen der Entwickelung des Leidens vorübergehende Lungenerscheinungen voran, von denen zum Theil zur Zeit der Beobachtung entweder gar nichts mehr nachweislich war, oder doch nur geringe Reste in Form von Spitzendämpfungen oder leichten Katarrhen. Wir dürfen demgemäss auch diese primäre Hodenerkrankung als metastatische Orchitis und Epididymitis auffassen, welche ihren Ausgangspunkt oder Durchgangspunkt in der Mehrzahl der Fälle in den Lungen hat, freilich nicht ausnahmslos in den Lungen: in vier unserer Beobachtungen war die tuberkulöse primäre Affection im Knochen localisirt, ohne weitere Erkrankung, und es ist wohl nach Analogie sicher anzunehmen, dass auch von Drüsentuberkulose gelegentlich Metastasen ausgehen. So viel geht aus dem Vorhergehenden hervor, dass eine primäre Hodentuberkulose in dem Sinn, dass gar kein anderes Organ Tuberkelherde enthält, zu den Ausnahmen gehört, während die Erkrankung des Hodens bei intacten Urogenitalorganen doch immerhin häufig zu beobachten ist. Man vergleiche hiezu noch die interessanten Mittheilungen Hegar's über die Genitaltuberkulose beim Weibe.

§. 762. Es ist am besten, hier gleich die Discussion der Frage anzuschliessen, wie es sich mit der secundären Erkrankung des Urogenitalapparates verhält, mit der von einem primären Hodenherd ausgehenden Erkrankung der Samenblasen, Prostata, Urethra, Blase und Nieren, obschon ja diese Frage die Prognose interessirt. Wir haben hier noch einmal zu betonen, dass der Samenstrang, der bei Hodentuberkulose gewöhnlich miterkrankt gefunden wird, in der Regel in der Weise verändert ist, dass das Vas deferens tuberkulös entartet oder Sitz eines tuberkulösen Katarrhs wird, während das Gefässbündel des Samenstrangs gar nich selten frei, in andern Fällen leicht infiltrirt sich vorfindet. Wie wir bei den Entzündungen auseinandergesetzt haben, deutet diese eigenthümliche Art der Betheiligung des Samenstrangs auf eine Fortleitung der Entzündung peripherwärts, also descendirend, während Infiltration im Bereich des Gefässbündels auf Fortleitung von Infectionsstoffen auf dem Lymphwege, d. h. Erkrankung des Samenstrangs secundär nach Hodenaffectionen hinweist. Es ist des Ferneren festgestellt (Reclus), dass Hodentuberkulose ohne irgend eine Betheiligung des übrigen Urogenitalapparates zu localer Ausheilung gelangen kann, wie wir bei der Prognose genauer auseinandersetzen werden. Aber alle die erwähnten Thatsachen genügen nicht, um die bisherige Annahme von der Ausbreitung der Tuberkulose vom Hoden aus auf Vas deferens, Samenblasen u. s. w. zu beseitigen. Bei doppelseitiger Erkrankung haben wir, wenn nicht beide Vasa deferentia erkrankt sind, gewöhnlich wenigstens dasjenige der erst erkrankten Seite afficirt gefunden. Häufig geht ohne anderweitige Veränderung am Körper mit dem Auftreten der Hodentuberkulose

Hand in Hand eine Verschlechterung des Allgemeinbefindens, und dieses Allgemeinleiden wird beseitigt durch eine frühzeitige Castration. Patienten, welche sich vor der Operation über alles Mögliche beklagten, erklärten mir nachher mehrfach schriftlich und mündlich, dass sie sich seit derselben ausgezeichnet wohl befinden. Ebenso sind wir der Angabe begegnet, dass die die Hodenaffection begleitenden Urinbeschwerden, Wasserbrennen etc., nach der Operation vollständig verschwunden sind. Mit Sicherheit glauben wir auch durch genaue wiederholte Untersuchungen die theilweise Rückbildung von tuberkulösen Knoten in der Prostata festgestellt zu haben nach der Operation. Ueber allen Zweifel erhaben endlich sind die Fälle, wo, ohne dass eine anderweitige Erkrankung verantwortlich gemacht werden könnte, zu Hodentuberkulose Miliartuberkulose des übrigen Körpers hinzugetreten ist. Steinthal selber fand neben älterer Erkrankung der Urogenitalorgane frischere Miliartuberkulose der Lungen. Barde beschreibt einen Fall von primärer Nebenhoden- und Hodentuberkulose mit secundärer Tuberkulose des Kleinhirns bei einem $3^3/_4$ Jahre alten Knaben. Die Kopferscheinungen hatten 2 Monate nach Beginn der Hodenaffection begonnen und der Tod trat 4 Monate nach letzterer ein.

§. 763. Symptome und Verlauf. Die Hoden- und Nebenhodentuberkulose kann in sehr verschiedener Weise in die Erscheinung treten. Als der überwiegenden Mehrzahl der Fälle gemeinsam können wir aber nach einer grossen Zahl genauer detaillirter Krankengeschichten, worunter 52 eigene Beobachtungen, Folgendes hervorheben:

Es bildet sich in kurzer Zeit unter zunehmenden Schmerzen eine Anschwellung des Hodens resp. Nebenhodens. Dieselbe erreicht gewöhnlich schon im Verlauf von 8 Tagen, nicht selten erst nach einigen Wochen, ihre definitive Grösse, und wie sie dieselbe erlangt hat, so tritt auch fast regelmässig schon ein Aufbruch und Bildung einer Fistel ein, welche nun durch Jahre hindurch bestehen bleibt. Der Aufbruch erst nach einigen Wochen ist keineswegs selten; es kann auch Monate dauern, bis derselbe erfolgt, aber sein Eintreten ist als Regel zu betrachten. Auch die Geschwulst bleibt und so kann man nach 1 und mehreren Jahren noch ein ähnliches Bild treffen, wie es nach 8—14 Tagen zu Stande gekommen war. Die acuten Fälle entsprechen dem diffus-käsig-tuberculösen Katarrh des Nebenhodens und eventuell auch Hodens.

§. 764. Oft ist allerdings der nach dem ersten Beginn chronisch gewordene Verlauf durch Exacerbationen unterbrochen: Es tritt eine neue Schwellung, neuerdings etwas Schmerzen ein und in eben so kurzer Zeit wie das erste Mal bildet sich eine Fistel aus. Der Beginn kann auch ein durchaus langsamer, symptomloser sein. Die Schwellung wird zufällig beobachtet, oder ziehende Leistenschmerzen beim Gehen machen auf dieselbe aufmerksam. Diess ist namentlich bei primärer Erkrankung der Fall. Auch die Fisteln können sich symptomlos ausbilden. Hie und da geben die Patienten an, dass sie einen Furunkel am Scrotum gehabt haben. In einzelnen Fällen besteht selbst nicht einmal Druckempfindlichkeit.

Entweder bleibt die Affection auf den einen Hoden (Nebenhoden) beschränkt oder ergreift nach Wochen, Monaten oder vielen Jahren in ähnlicher Weise auch die andere Seite.

§. 765. In einer grossen Zahl von Fällen wird nach dem ersten der zweite Hoden ergriffen. Die Zeit, in welcher diess geschieht, ist ausserordentlich verschieden. Entweder kann diess kurz hintereinander der Fall sein, öfter nach längerer Zeit. Besonders lange Zwischenräume von 6 und 9 Jahren haben wir beobachtet in Fällen, wo wir bei primärer Erkrankung frühzeitige Castration ausführten. Ein Uebergang auf den zweiten Hoden kann auch erfolgen, ohne dass irgend ein weiteres Symptom seitens der Lungen oder Harnorgane aufgetreten wäre. Allerdings ist es nicht selten, dass man trotz Fehlens der Symptome in solchen Fällen Veränderungen an der Postata nachweisen kann. Wo die doppelseitige Hodenerkrankung unter acuten Symptomen sich ankündigt, liegt fast immer Erkrankung der Harnorgane vor. Bei Erkrankung des zweiten Hodens begegnet man öfter der Angabe einer Abnahme der Geschlechtslust und Aufhörens der Pollutionen.

§. 766. Es ist so sehr Regel, dass zuerst der Nebenhode und erst secundär der Hode erkrankt, dass man darin mit Recht ein Hauptunterstützungszeichen für die Diagnose erblickt. Es erkrankt entweder gleich der ganze Nebenhode oder, viel häufiger, nur ein Theil desselben oder doch ein Theil hochgradiger als der Rest. Man findet eine Anschwellung bald nur im Kopf, bald nur in der Cauda; ersterer wird für primär häufiger befallen erklärt. Wir haben die Cauda häufiger primär erkrankt gefunden. Eine primäre Erkrankung des Hodens mit Bildung eines elastischen, plattovalen Tumors sahen wir bei einem Patienten, welcher Tripper und Schanker überstanden hatte, aber an Lungeninfiltration mit Tuberkulose litt. Dagegen muss eine primäre circumscripte Erkrankung des Corpus epididymidis allein als Seltenheit bezeichnet werden.

§. 767. Häufig, und im Falle bereits beide Seiten erkrankt sind, regelmässig, findet sich, wie bei der Aetiologie erwähnt, wenigstens das eine Vas deferens mitergriffen, entweder bis in den Leistenring hinein als gleichmässig cylindrischer derber Strang neben den Gefässen zu fühlen, oder es zeigt rundlich knollige oder spindelförmige, ein- oder mehrfache Anschwellungen, oft mehrere Centimeter lang und breit bei käsiger Abscedirung um das Vas deferens herum.

Bei tuberkulöser Orchitis können beide Vasa deferentia frei bleiben. Wo nur das eine derselben erkrankt ist, habe ich es öfter auf der Seite der ursprünglichen Affection verändert gefunden.

§. 768. Die Scheidenhaut ist anatomisch in der Mehrzahl der Fälle mitergriffen, in der Form der adhäsiven Periorchitis. Da diese klinisch keine besonderen Erscheinungen macht, so stellt sich eine Mitleidenschaft im Leben nur in den selteneren Fällen heraus, wo ein Erguss in das Cavum vaginale zu Stande kommt. Meist ist es eine Periorchitis serosa, eine einfache Hydrocele, welche hinzutritt. Dieselbe nimmt den gewöhnlichen chronischen Verlauf und kann eine

erhebliche Grösse und dadurch, dass sie sich mit partieller adhäsiver Periorchitis combinirt, abnorme Form annehmen. Einmal sahen wir eine Periorchitis haemorrhagica und haben ähnlicher Fälle bei letzterer Affection Erwähnung gethan.

§. 769. Den Uebergang zu der eitrigen Periorchitis bilden Beobachtungen, wie wir sie in einem Falle machen konnten, wo eine transparente, anscheinend gewöhnliche Hydrocele sich entwickelt hatte, bei welcher nur die Schmerzhaftigkeit auf abnorme Verhältnisse hinwies; ebenso der acute Verlauf bei einem älteren Individuum, wo sonst keine Veranlassung vorlag. Die Incision zeigte den Hydroceleinhalt leicht getrübt, zarte, fibrinöse Ablagerungen auf der Scheidenhautinnenfläche mit einzelnen Ekchymosen, warzigen Excrescenzen und vereinzelten Tuberkelknötchen. Eigentlich eitrige Formen haben wir beispielsweise von Kappeler erwähnt in der ersten Auflage und werden wir bei Besprechung des Fungus testis noch mittheilen. Die eitrigen Formen kommen zu Stande durch Perforation eines Erweichungsherdes, sei es des Hodens oder des Nebenhodens, in die Höhle der Scheidenhaut. Letztere entzündet sich eitrig, ihre Wände fangen an zu granuliren und durch Aufbruch entsteht ein Fungus testis. Wir werden bei Besprechung des Fungus testis auf diesen Bildungsmodus zurückkommen. Simmonds hat 8 Fälle von Scheidenhauttuberkulose beschrieben, in Form seröser oder serofibrinöser Periorchitis, selten eitriger Entzündungen.

§. 770. Grosse Verschiedenheiten zeigt das Verhalten des übrigen Körpers bei Auftreten von Hodentuberkulose. Die anderen Organe erscheinen entweder zur Zeit noch functionell und für die physikalische Untersuchung vollständig gesund, oder es gehen der Hodenerkrankung analoge Veränderungen an anderen Organen voraus oder treten gleichzeitig mit demselben ein. Wir haben die hieher gehörenden Thatsachen schon bei der Aetiologie ausführlich besprochen.

Am häufigsten ist die Combination mit gleichzeitiger Lungenaffection. Socin fand in 22 Fällen 14 Mal die Lungentuberkulose. Unter unsern 52 Beobachtungen war 6 Mal neben dem Hoden die Lunge das allein erkrankte Organ. Bei einem Patienten der Langenbeck'schen Klinik traten vor 8 Monaten Brustschmerzen und Husten auf. 4 Monate später schwoll der Hode rasch unter Schmerzen zu der Grösse eines Gänseeis an. Die Incision entleerte Eiter. Analoge Beobachtungen sind zahlreich.

Sehr häufig sind die Fälle, wo die Lungenerkrankung dem Hodenleiden vorangeht, aber zur Zeit der Beobachtung sich zum guten Theil wieder zurückgebildet hat. Wir haben hiefür die nöthigen Belege schon beigebracht und verweisen auch auf die erste Auflage.

Andere Male treten die Brusterscheinungen erst nach der Hodenaffection auf. Bei einem Patienten der Socin'schen Klinik war vor 5 Jahren ohne Ursache der linke Hode angeschwollen unter allgemeinem Unwohlsein. Die Schwellung ging zurück, um erst vor 3 Wochen wieder aufzutreten, diesmal gleichzeitig mit Durchfällen und trockenem Husten. Die Untersuchung der Lunge ergab bloss in der Spitze Dämpfung rechts, am linken Nebenhoden die gewöhnlichen Erschei-

nungen tuberkulöser Erkrankung, Ausfluss aus der Urethra von trübem Serum mit Eiterkörperchen; Prostata vergrössert und druckempfindlich.

§. 771. Dem gegenüber giebt es aber Fälle, welche sich Jahre hindurchziehen, ohne dass ein anderes Organleiden irgend einer Art sich hinzugesellt. Einen solchen Fall erzählt Friedländer (loc. cit. S. 520). Einen gleichen Fall habe ich gegenwärtig noch in Behandlung.

Wir haben einen Fall ausführlich mitgetheilt, bei welchem beide Hoden unter mehrfachen Perforationen zu unförmlichen Organen zusammenschrumpften, der Samenstrang unregelmässige, harte Anschwellungen darbietet, auch Verhärtungen in der Prostata nachweislich sind, der Patient sich aber einer sehr guten Gesundheit erfreut, noch Erectionen hat, aber nur noch schwache Ejaculationen ohne Spermatozoen.

§. 772. Zwischen den Beobachtungen, wo sich eine Hodentuberkulose mit Tuberkulose entfernter Organe combinirt, seien diese nun vorangegangen oder nachfolgend, und den Fällen, wo jahrelang die Gesundheit nicht weiter leidet, stehen diejenigen in der Mitte, wo das Allgemeinbefinden oder wenigstens entfernte Organe nicht wesentlich leiden, dagegen per continuitatem Prostata, Samenblasen, Urethra, Blase und Nieren in den gleichen Process hineingezogen sind.

Die Erkrankung der Urogenitalorgane kann entweder vor oder nach der Erkrankung des Hodens in die Erscheinung treten. Wir haben schon erwähnt, dass wir vorgängige Erkrankung mehrfach beobachtet haben. So trat bei einem Individuum im 10. Jahre eine Urethrorrhöe (wohl Prostatorrhöe) auf. Der betreffende Patient entleerte jedesmal zu Anfang des Urinirens 2—3 Tropfen grauweiss gefärbter Flüssigkeit. Bei andern Patienten kommen Brennen und Schmerzen beim Wasserlassen hinzu. Oefter treten die Erscheinungen der Erkrankung von Prostata, Samenblasen u. s. w. erst nachträglich in den Vordergrund. Bei einem jungen Mann, der vor $4^1/_2$ Jahren eine doppeltfaustgrosse Schwellung des rechten Hodens bekommen hatte und vor 4 Jahren des linken mit Fistelbildung, trat erst nachträglich Harndrang, Lendenschmerz, Empfindlichkeit in den Nierengegenden hinzu und seit einem halben Jahre zeitweiliger Abgang von Blut mit dem Urin. Gegenwärtig sind die Schmerzen in Blase und Harnröhre heftig, der Drang hochgradig, der Patient hat noch Erectionen, aber keine Ejaculationen mehr. Bei einem andern Patienten war vor 2 Jahren die Hodenaffection aufgetreten, beiderseits, aber mit Narbenbildung ausgeheilt. Jetzt aber finden sich Prostata und Harnorgane intensiv erkrankt, vor einem Jahr waren auch Kreuzschmerzen hinzugetreten und vor einem halben Jahre Zeichen von Lungenaffection. — Bei einem Fall von Verneuil, welchen dieser Autor ungerechtfertigter Weise zur Illustration der Bedeutung von Traumen für die Entwickelung der Hodentuberkulose in's Feld führt, hatte der Patient nach einem frühern Tripper und einem Trauma ohne weitere Folgen vor 4 Jahren Lungensymptome bekommen, mit Husten und Blutspucken, und im letzten Jahre waren auch Schmerzen in den Nierengegenden

und im Bauch, Harnbeschwerden, Ausfluss aus der Urethra, rapide Verschlimmerung des Allgemeinzustandes, circumscripte Verhärtungen im Nebenhoden aufgetreten, daneben unregelmässige Vergrösserung von Prostata und Samenblasen.

§. 773. Die Combination der Hodentuberkulose mit tuberkulösen Affectionen der erwähnten Theile ist an Präparaten sehr häufig zu sehen. Am öftesten erkrankt nach dem Vas deferens die entsprechende Samenblase, deren Wandungen verdickt werden durch zellige Infiltration nach innen, fibröse Verdickung nach aussen, während das Lumen sich

Fig. 82.

Tuberkulose der Samenblasen und des untersten Theiles des Vas deferens nach Präp. 801 der Züricher Sammlung. Oben die Hinterfläche der Blase. Unten die Prostata, aus welcher abwärts die Urethra austritt. Rechts die Samenblase doppelt so gross als links, durchgeschnitten sammt dem untersten Theile des Vas deferens. Zwischen letzteren und der Samenblase sind die untern Enden der Ureteren des Vas deferens.
Die Samenblase zeigt zum Theil verdickte, zum Theil verdünnte Wandungen und enthält grössere und kleinere Höhlen mit käsigem Inhalt, ebenso wie das unterste Ende des Vas deferens.

durch eitrig-käsiges Secret ausdehnt. Durch käsigen Zerfall wird die Wand allmählig dünner. Die Samenblasen sind in diesem Zustande per rectum leicht zu fühlen; sie stellen vom obern seitlichen Rande der Prostata aufwärts zu verfolgende rundliche, harte, meist etwas druckempfindliche Wülste dar.

§. 774. Sehr gewöhnlich ist zur Zeit nachweislicher Samenblasenerkrankung (wir haben letztere nur ein einziges Mal völlig isolirt

gefunden) auch die Prostata ergriffen, schwillt meist erst auf der entsprechenden Seite zu einem rundlichen, etwas empfindlichen Knollen auf. Später kann sie, wie die Herde im Hoden und Nebenhoden, zu einer grossen, mehr oder weniger dickwandigen Caverne erweichen und nach der Urethra zu perforiren, resp. gleichzeitig nach dem Damm oder der Aftergegend zu, und so Anlass zu Urinabscessen und Urinfisteln geben. Wir haben die Prostata-Erkrankung 12 Mal, jedenfalls viel zu selten notirt, in der Hälfte der Fälle ohne, in der andern mit gleichzeitiger Lungenveränderung.

§. 775. Von der Prostata aus setzt sich unter der Form tuberkulöser Geschwüre mit den Symptomen von Wasserbrennen, Harndrang, Blutabgang am Ende des Urinirens und mit Harntrübung die Affection auf Harnröhre und Blase fort. In einem Präparate (Nr. 1770) der Züricher Sammlung zeigen sich multiple tuberkulöse Geschwüre der Blasenschleimhaut neben Tuberkulose der Samenblasen und beider Nebenhoden. Nur in einem Hoden ist das Rete in Form gelber, undeutlich begrenzter, grösserer Knoten erkrankt.

Soloweitschick[1]) beschreibt einen Fall von Tuberkulose der Hoden, Vasa deferentia, Samenblasen und Prostata. Letztere enthielt eine in die Urethra perforirte Caverne. Bis vorne in die Harnröhre fanden sich schankerähnliche tuberkulöse Geschwüre. Der dünne, schleimig-eitrige Ausfluss erklärt sich aus derartigen Fortpflanzungen leicht. Ebenso der Harndrang, die Schmerzen in Harnröhre und Blase, der zeitweilige Blutabgang, deren wir Erwähnung thaten.

Kleine Knötchen im Bereich der Pars membranacea habe ich mehr als einmal gefühlt.

§. 776. Die Nieren finden sich erkrankt in der Form der Pyelitis (ein solches Präparat besitzt die Heidelberger Sammlung) oder in Form käsiger Nephritis mit Kreuz- und Lendenschmerzen. Die Würzburger Sammlung besitzt ein Präparat (578. XI).

Der Patient H., dessen Geschichte in §. 771 erzählt ist, hat voriges Jahr (Juli 1873) eine acute Pyelitis überstanden. In einem andern unserer Fälle (Beck, Mai 1873) gingen der Hodenerkrankung ein Jahr vorher heftige rechtsseitige Lendenschmerzen voraus. Die gleichseitige Samenblase und Hälfte der Prostata waren hier mit erkrankt.

§. 777. Für das Auftreten der acuten Miliartuberkulose nach Hodentuberkulose haben wir bereits bei der Aetiologie Beobachtungen beigebracht. Es ist das Seltenere, dass eine Hodentuberkulose unvermittelt durch andere locale Erkrankungen hindurch zu miliarer Erkrankung führt; häufiger sind die Fälle, bei welchen die Miliartuberkulose ausgeht von der Erkrankung des Samenstrangs, der Samenblase und der Prostata. Teirlink[2]) theilt einen Fall von primärer Nebenhodentuberkulose bei einem 32jährigen Weber mit. Dieselbe war durch eine Gonorrhöe angeregt. Die tuberkulöse Entzündung hatte sich auf den Hoden, Samenstrang und Samenblase, auf die Prostata fortgesetzt.

---

[1]) Archiv für Dermatol. 1870.
[2]) Teirlink (L'Union 1852, 38 u. 40).

Letztere beiden waren in eine grosse Caverne verwandelt, welche mit Blase und Rectum communicirte. Ergriffen waren ferner der andere Hode, die linke Niere. Endlich fanden sich Miliartuberkel des Peritoneum und der Pleuren. In den Lungenspitzen beiderseits verkreidete Herde.

§. 778. Bei einem unserer Patienten entstand nach der Castration Fieber und Abmagerung, nach 8 Tagen Auftreibung und Schmerzhaftigkeit des Abdomen mit Erbrechen. Nach einem Monat stellte sich ein Anfall von Krämpfen mit Cyanose, vorübergehender Besinnungslosigkeit und Aphasie ein. Die Autopsie ergab eine ausgedehnte Miliartuberkulose des Peritoneum mit Verklebung der sämmtlichen Därme mit der Bauchwand, vereinzelten käsigen Tuberkeln in Niere und Lungen und eine Miliartuberkulose der Pia mit einem grössern Conglomerat von Knötchen an der Spitze der ersten Schläfenwindung und Erweichung eines 7 mm dicken Knotens auf dem medianen Theil der mittlern Stirnwindung. Einen zweiten analogen Fall haben wir in der ersten Auflage ausführlich beschrieben. Bei dem Patienten hatte sich nach 4jähriger Dauer eines Lungenleidens und 3jähriger seines Hodenleidens bedeutende Auftreibung des Leibes eingestellt, unter Schmerzen mit Harnbrennen, und er war plötzlich gestorben. Die Autopsie ergab Tuberkulose des rechten Hodens mit tuberkulöser Erkrankung der Scheidenhaut, des Vas deferens und geringerer Erkrankung der linksseitigen Organe. An Stelle der Prostata und Samenblasen fand sich ein faustgrosser Abscess mit Perforation in die Pars prostatica urethrae; Harnröhre, Blase und Nieren sonst unverändert; Peritoneum mit massenhaften miliaren Knötchen übersäet, mit zahlreichen Verklebungen; das grosse Netz verdickt, hart; Milz, Leber und Lungen von miliaren Tuberkeln durchsetzt. Einen ähnlichen Fall werden wir bei der Tuberkulose der Samenblasen zu schildern haben.

§. 779. Diagnose. Die tuberkulöse Entzündung steht in der grossen Mehrzahl der Fälle in ihrer Entwickelung der acuten Orchitis und Epididymitis am nächsten. Was sie von derselben ganz besonders unterscheidet, ist das Missverhältniss zwischen der raschen Anschwellung und noch mehr der rapiden Bildung von Erweichungsherden einerseits und anderseits der geringen Intensität der subjectiven Symptome. Während eine acute Orchitis (Epididymitis), welche binnen 1—2 Wochen zu Abscedirung und Aufbruch führt, mit intensiven Schmerzen, hochgradiger Druckempfindlichkeit und Fieber einhergeht, ist hier die Schmerzhaftigkeit so gering, dass die meisten Patienten nicht einmal das Bett hüten; es besteht höchstens ein geringes allgemeines Unwohlsein. Nach einem Fall unserer Beobachtung ist erwähnenswerth, dass die erste Behandlung scheinbare Verkleinerung bedingen kann, aber bei Wiederaufnahme der Arbeit die Perforation dennoch eintritt. Während ferner bei der genuinen Entzündung der Aufbruch der Abscesse durch Kunsthülfe gefördert werden muss, tritt hier in einer guten Zahl von Fällen die Perforation spontan ein. Während dort die Oeffnung sich bald wieder schliesst, bleibt hier für lange Zeit eine Fistel zurück.

Endlich ist für die rasch abscedirenden Fälle acuter genuiner

Entzündung gewöhnlich eine sehr bestimmte Ursache aufzufinden, namentlich vorherige Affectionen der Harnwege. Bei der käsigen Entzündung fehlt oft jeder genügende Grund.

§. 780. Bei weniger acutem Beginn resp. langsamer Bildung von Verhärtungen und Knoten liegt es näher, eine Verwechslung mit einfach chronischer Orchitis (Epididymitis), mit Tumor und mit Hodensyphilis zu begehen. Auch hier kommt völlig grundloses Auftreten vor, speciell bei Tumoren.

In der grossen Mehrzahl der Fälle hat man in der Palpation schon sehr wichtige Anhaltspunkte. Der Nebenhode ist das zuerst ergriffene Organ. Dadurch schon wird Syphilis und chronische Orchitis ausgeschlossen. Gegenüber der chronischen Epididymitis aber zeigt sich der Nebenhode bei der käsigen Entzündung meistens sehr unregelmässig knotig. Man fühlt mehrere harte Knollen oder, falls nur Caput oder Cauda ergriffen sind, eine harte, unregelmässig höckerige Geschwulst. Dieselbe ist meist erheblich grösser als bei der Epididymitis, wo das vergrösserte Organ entweder noch in toto seine früher geschilderte characteristische Form und Begrenzung beibehält oder eine einzelne knollige Verhärtung besteht. Druck ist sowohl bei den harten Knollen, als wenn Erweichung eingetreten ist, niemals so schmerzhaft, wie bei einfacher Entzündung. Endlich findet man bei der käsigen Form viel öfter harte Stellen neben erweichten Parthien mit oberflächlicher Fluctuation und Hautröthung.

§. 781. Wo der Hode allein oder zumeist ergriffen ist, kann die Unterscheidung gegen chronische Entzündung und ganz besonders gegen Hodensyphilis und Tumoren, bei acutem Verlauf auch gegenüber der acuten Orchitis schwierig werden, ganz besonders wenn noch für die eine oder andere der Affectionen ein bestimmter Grund vorliegt. So habe ich 2 Mal Hodentuberkulose bei syphilitischen Individuen auftreten sehen, das eine Mal sogar während eines bestehenden Roseola-Exanthems. In solchen Fällen kann man oft bloss durch längere Beobachtung zu der richtigen Diagnose kommen, sowie durch genaue Berücksichtigung der Anamnese und Untersuchung des übrigen Körpers. Allein auch hier bleibt noch ein Hauptanhaltspunkt im Verhalten der übrigen Theile des Urogenitalapparates, welchen wir für die Diagnose als den durchgreifendsten Character der tuberkulösen Hodenerkrankung bezeichnen müssen, nämlich die Miterkrankung der Samenblase, Prostata, der Blase und Niere. Auch das Verhalten des Vas deferens kann sehr wichtig sein. Nur ausnahmsweise sind im Samenstrang vom Vas deferens unabhängige Knötchen zu beobachten. Ich habe sie nur ein einziges Mal gesehen.

An der gleichmässig cylindrischen oder knotigen Verdickung des Vas deferens ist die grosse Härte und geringe Druckempfindlichkeit characteristisch, ganz besonders die oft unregelmässige Form der einzelnen Knoten. Erweichen einzelne derselben, so bilden sich wenig gespannte und mässig empfindliche fluctuirende Anschwellungen, circumscript oder gelegentlich zu Senkungen im Samenstrangzellgewebe führend. Deferenitis bei einfacher Entzündung ist mit lebhaften Schmerzen verbunden, sehr oft von Infiltration des ganzen Samen-

strangs begleitet und bei Bildung von Abscessen im Verlauf des Samenstrangs besteht erhebliche Druckempfindlichkeit. Bei Syphilis kommt eine ähnliche Erkrankung des Vas deferens nicht vor, ebensowenig bei Geschwülsten.

§. 782. Dieselben Charactere zeigen auch die Anschwellungen der Samenblasen, der Prostata. Es handelt sich in der Mehrzahl der

Fig. 83.

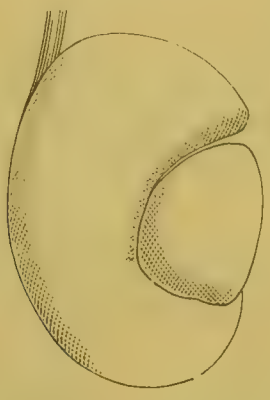

Hälfte der natürlichen Grösse, wie die 2 folgenden Abbildungen. Links der von käsigen Herden durchsetzte, namentlich oben und unten sehr harte, bedeutend vergrösserte Nebenhode, welcher den deformen, kleinen, aber normalen Hoden (nach rechts) umfasst. Nach oben das normale Vas deferens.

Fälle um eine knotige Vergrösserung oder einzelne Knoten, die meistens nur bei stärkerem Druck etwas empfindlich sind, es sei denn, dass

Fig. 84.

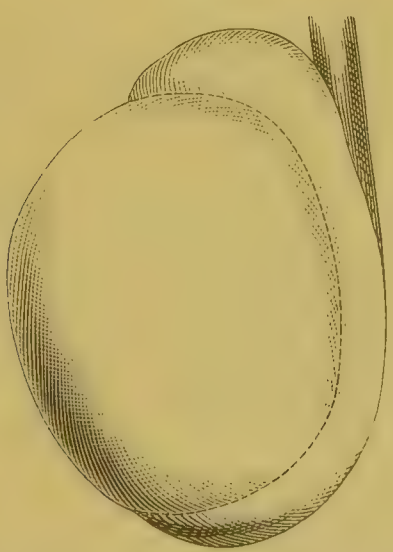

Links der mehr als gänseeigrosse, ovale, sehr derbe Hode. Der ebenfalls kranke Nebenhode (nach rechts) erscheint als flache platte Auflagerung. Nach oben das 3—4fach verdickte, derbe Vas deferens.

Erweichung eingetreten ist. Die Knoten zeichnen sich durch derbe Consistenz aus. Bei eintretender Erweichung kann eine entzündliche

Infiltration der Umgebung hinzutreten, während sonst sowohl die Knoten, als die Form der Samenblasen vom Rectum aus sich gut umschreiben lassen. Fig. 83—85 zeigen nach einem Präparate der Würzburger

Fig. 85.

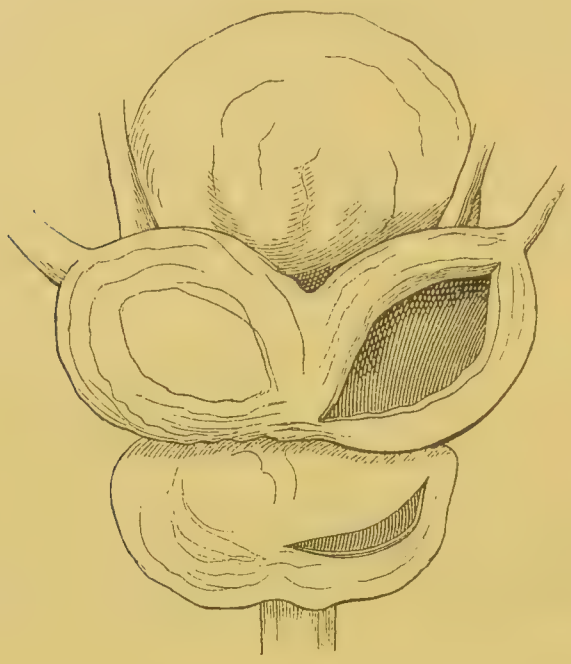

Oben die Hinterfläche der Blase. Dieser seitlich anliegend die Ureteren. Unten die vergrösserte, einen harten queren Knollen darstellende Prostata, rechts hinten eingeschnitten. Abwärts die Urethra. Zwischen Blase und Prostata 2 mit einander verschmelzende wallnussgrosse rundliche und derbe Knollen, gebildet von den Samenblasen mit den einmündenden Vasa deferentia.

Sammlung (Nr. 505 XI) das Bild einer Combination von rechtsseitiger tuberkulöser Epididymitis mit linksseitiger Hodentuberkulose und analoger Erkrankung beider Samenblasen und der Prostata.

§. 783. Prognose. Die Prognose hängt wesentlich mit der Entwickelungsweise des Leidens zusammen, speciell mit der Frage, ob es sich um primäre metastatische oder descendirende Hodentuberkulose handelt. Da eine Entscheidung nach dieser Richtung nicht immer möglich ist, so muss die Prognose bestimmt werden auf Grund der Untersuchung des übrigen Körpers im gegebenen Augenblick. Man kann Reste früherer Lungenaffectionen constatiren, während wohl manche Nierenaffection unbeachtet vorübergeht. Frühere Erkrankung der Prostata und Samenblasen wird sich gewöhnlich durch indolente unregelmässige Schwellung des Organs noch anzeigen. Wo floride Lungen- oder Nierenaffectionen bestehen, treten diese für Bestimmung der Prognose in den Vordergrund; wo aber nur die erwähnten Reste derselben vorhanden sind, oder bloss derbe Stellen in der Prostata und Vergrösserung der Samenblasen ohne bestimmte Erscheinungen einer Erkrankung seitens der Harnorgane nachweislich sind, da hat bei ordentlichem Allgemeinbefinden das Hodenleiden für die Entscheidung

des weiteren Verlaufs und Bestimmung der Therapie das erste Wort. Letzteres ist um so mehr der Fall, wenn es sich um primäre Hodentuberkulose handelt.

§. 784. Wir haben bei der Aetiologie eine Art des spontanen Ablaufs der Hodentuberkulose kennen gelernt, nämlich die Rückbildung der Affection unter vollständiger Localisirung auf Hoden resp. Nebenhoden, in der grossen Mehrzahl der Fälle unter Aufbruch mit länger dauernder Eiterung und Fistelbildung und wenigstens theilweiser Schrumpfung und Atrophie des Organs. Die tuberkulös erkrankten Theile werden durch die Eiterung ausgestossen, und die Umgebung erleidet eine fibröse Umwandlung und Schrumpfung. Diese Veränderungen sind nicht nur klinisch häufig constatirt, sondern auch anatomisch untersucht worden. (Vergl. das Präparat G. 1. d. 1. der Göttinger Sammlung.) Viel seltener ist die höchst wahrscheinlich ebenfalls auf tuberkulöse Verkäsung zurückzuführende Verkalkung des Hodens. Einen vollkommenen Kalkhoden besitzt dieselbe Sammlung. Der Hode besteht aus 2 Knollen von der Grösse einer grossen Kirsche und ist in der Mitte eingeschnürt. Die Oberfläche ist höckrig, die Consistenz sehr derb, knorpelartig, von Structur ist nichts mehr zu sehen.

Mag die Heilung auf die eine oder andere Weise erfolgen, immer gehen in ausgedehntem Maasse die Samencanälchen im Bereich der tuberkulösen Herde zu Grunde, die Wand des Nebenhodencanals zerfällt sammt dem auskleidenden Epithel und obliterirt. Im Hoden selber kann freilich noch functionsfähiges Gewebe zurückbleiben und thatsächlich trotz der Erkrankung beider Hoden noch ein befruchtungsfähiges Sperma geliefert werden. Diess ist bei doppelseitiger tuberkulöser Epididymitis nicht der Fall. Hier geht der Ausführungsgang zu Grunde und die Patienten werden steril, die Geschlechtslust, Erectionen und Ejaculationen bleiben bei einseitiger Erkrankung Jahre lang bestehen, ja selbst bei doppelseitiger Erkrankung. Oefter aber treten keine Ejaculationen mehr ein (Aspermatismus), oder die ejaculirte Flüssigkeit enthält keine Spermatozoen mehr.

§. 785. Eine zweite Form des Verlaufs, die früher als die häufigste Art der Weiterentwickelung der Hodentuberkulose angesehen wurde — auch von uns — muss in ihrer Bedeutung nach neuern Untersuchungen wesentlich eingeschränkt werden: Wir meinen die Ausbreitung der Erkrankung vom Hoden auf die übrigen Theile des Urogenitalapparates durch das Vas deferens hindurch. Wir haben das Für und Wider dieser Möglichkeit schon des Ausführlichen bei der Aetiologie discutirt und dürfen hier auf das dort Gesagte zurückweisen.

§. 786. Eine verhältnissmässig seltene, vielleicht auch etwas wenig gewürdigte Art der Weiterentwickelung der Hodentuberkulose ist diejenige auf die Drüsen im Abdomen. Sommer[1]) sah nach primärer Hodentuberkulose zahllose Tuberkel in den Lungen auftreten, ohne dass Nebenhoden, Vasa deferentia oder Prostata miterkrankt

[1]) Sommer, Med. Ztg. in Preussen. 1836.

gewesen wären. Dagegen waren die Mesenterialdrüsen tuberkulös. Die doppelseitige Hodenaffection war bei dem 36jährigen, sonst gesunden Manne 15 Monate vor dem Tode aufgetreten und erst 2 Monate vor dem Tode waren die Brusterscheinungen hinzugetreten. In beiden Hoden fanden sich 6—8 bohnengrosse, käsige Herde und zahlreiche hanfkorngrosse Knötchen. Der naheliegende Gedanke, dass hier von der Hodentuberkulose aus erst die Retroperitonealdrüsen in gleicher Weise erkrankt seien und von da die Weiterausbreitung ausging, findet in der Mittheilung nicht die genügende Stütze.

§. 787. Das schlimmste Vorkommniss bei der Hodentuberkulose ist der Zutritt von Miliartuberkulose. Wir haben schon bei den Symptomen erwähnt, in welcher Weise gewöhnlich der tödtliche Ausgang bei Hodentuberkulose erfolgt, wenn allgemeine Tuberkulose hinzutritt. In der Mehrzahl der Fälle, welche uns zu Gebote stehen, bedarf es einer Zwischenerkrankung, um Miliartuberkulose zu erzeugen, namentlich des Zutritts der Tuberkulose des Vas deferens, der Prostata und der Samenblasen. Erst von diesen Organen aus, welche von einer serösen Haut überzogen sind, bildet sich die miliare Ausbreitung, indem von einem käsigen Herde aus das Peritoneum inficirt wird und hier Gelegenheit zu rapider Weiterentwickelung der Tuberkulosebacillen geboten ist. Aber auch wo sich nicht direct nachweisen lässt, dass mit Hodentuberkulose Erkrankung anderer Organe verbunden ist, ist es eine häufige Angabe der Patienten, dass seit Auftreten der Krankheit sich ihr Zustand verschlimmert hat, Abmagerung, Verdauungsstörungen u. s. w. eingetreten sind.

§. 788. Therapie. Wenn wir nach den Auseinandersetzungen der Prognose die Möglichkeit einer spontanen Ausheilung in einzelnen Fällen festhalten müssen, so geschieht diese doch fast ausnahmslos unter Verlust der Zeugungsfähigkeit für das betroffene Organ, und man hat sich demgemäss zu fragen, warum man denn mit der sofortigen radicalen Entfernung des kranken Theils zögern solle. Kann man doch jetzt die Operation der Castration in solchen Fällen als eine völlig ungefährliche bezeichnen, indem der Patient in der Regel in Zeit von 8 Tagen in der Lage ist, wieder seiner gewöhnlichen Beschäftigung nachzugehen. Es bleibt demnach als einziger Grund, die Erhaltung eines tuberkulös erkrankten Hodens anzustreben, der Wunsch, dem betreffenden Individuum seine Potenz, d. h. Geschlechtslust und Copulationsfähigkeit zu erhalten. Es ist nun freilich nicht zweifelhaft, dass es von allgemeinen Gesichtspunkten aus durchaus nicht wünschenswerth ist, dass ein tuberkulöser Hode überhaupt noch functionirt. Hegar erörtert in positivem Sinn die Möglichkeit einer Uebertragung der Tuberkulose von einem Mann mit kranken Geschlechtsorganen auf die Frau, und auch die Uebertragung auf die Nachkommen durch das bacillen- oder sporenhaltige Sperma ist keineswegs ausgeschlossen. Und für das Individuum selber, das an Hodentuberkulose leidet, ist angesichts des schlechten Einflusses der geschlechtlichen Erregung, wie wir ihn bei der Aetiologie geschildert haben, wünschenswerth, dass es Enthaltsamkeit übe. — Alle diese Rücksichten kommen zunächst nur in Frage, wenn es sich um doppelseitige Erkrankung handelt, allein

da man schon zu Beginn der Behandlung eine Erkrankung auch des zweiten Hodens wenigstens in Aussicht zu nehmen hat, so hat der Arzt die Pflicht, dem Patienten von vornherein die Folgen der Operation klar zu machen und ihm die Entscheidung für oder wider in die Hand zu legen. Wenn in Folge von doppelseitiger Erkrankung auch vollständige Sterilität eingetreten ist, so bleibt doch noch eine Reihe von Jahren die Potenz vollständig erhalten.

§. 789. Wenn man sich aber zur Castration entschliessen soll, so ist die zweite, noch wichtigere Frage zu entscheiden, ob durch diese Operation die Gefahren der Hodentuberkulose für den übrigen Körper beseitigt oder wenigstens gemildert oder hinausgeschoben werden, speciell die Gefahr der Miliartuberkulose. Diese Frage ist unbedingt zu bejahen. Wir haben eine grosse Zahl unserer Operirten wiederzusehen Gelegenheit gehabt und konnten nach 2—4 Jahren bei 19 Operirten constatiren, dass sie sich einer guten Gesundheit erfreuten. Diese Erfahrung gilt selbst für diejenigen Patienten, bei welchen nach kurzer oder längerer Zeit wegen Erkrankung des zweiten Hodens die doppelseitige Castration vorgenommen werden musste. Diejenigen Patienten natürlich, bei welchen Tuberkulose anderer Organe, speciell der Lungen, zur Zeit der Operation bestand, sind durch die Operation nicht vor dem tödtlichen Ausgang bewahrt worden. Wir haben schon früher angedeutet, dass wir mehrfach Gelegenheit hatten, zu constatiren, dass durch die Operation einerseits eine Verbesserung des Allgemeinzustandes herbeigeführt wurde, so dass mir die Patienten mittheilten, dass sie sich nach derselben im Vergleich zu früher ausgezeichnet wohl befinden, ferner dass wir constatirt haben, dass Anschwellungen der Prostata theilweise zurückgingen und Vergrösserungen der Samenblase binnen 2 Jahren sich zurückbildeten. Endlich sahen wir nach der Operation subjective Erscheinungen seitens der Harnorgane, Harnbeschwerden, Wasserbrennen verschwinden. So giebt auch Simmonds an, dass ein 61jähriger Mann, der an doppelter Hodentuberkulose litt, nach der Castration seine hysterischen Erscheinungen verlor, an denen er gelitten hatte.

§. 790. Wir halten demgemäss dafür, dass wir in der Castration ein äusserst wichtiges Mittel der Behandlung besitzen für alle diejenigen Fälle von Hoden- und Nebenhodentuberkulose, bei denen nicht gleichzeitig ein fortgeschrittenes Lungen- oder Nierenleiden oder schwere sonstige Erkrankung vorliegt, und empfehlen die Ausführung der Operation für alle Fälle, wo solche Complicationen ausgeschlossen werden können, selbst dann, wenn der Allgemeinzustand zu wünschen übrig lässt, wo Erkrankung des Vas deferens, der Prostata und der Samenblase nachweislich ist. In Bezug auf die Doppelcastration möchten wir nur hervorheben, dass Socin von seinen Operirten den Bericht erhielt, sie seien fröhliche Leute geblieben; und auch unter meinen Fällen zählen einige der 2 Mal Operirten zu denjenigen Patienten, welche am dankbarsten sind und über den Erfolg der Operation am glücklichsten.

Finkh hat aus der Klinik von P. Bruns sehr werthvolle Beiträge zur Beurtheilung des Erfolges der Doppelcastration geliefert, sowie der Castration bei Hodentuberkulose überhaupt. Die Bruns'schen

Resultate sind ebenfalls sehr ermuthigend für das operative Vorgehen: Von 29 Operirten waren zur Zeit der Erkundigung noch 14 am Leben, 8 an nicht tuberkulösen Leiden gestorben und nur 6 nachträglich an Tuberkulose zu Grunde gegangen nach 1/4, 2, 2 und 4 Jahren. Es werden nun Reihen von Fällen aufgezählt, wo die Operirten 5, 6, 13, 14, 15, 22, 29 Jahre nach der Operation lebten und gesund waren. Aber auch von Doppeltcastrirten lebten einzelne sehr lange, ohne dass je wieder etwas von Tuberkulose aufgetreten wäre: 3, 5, 10, 22, 23 und 30 Jahre über die Operation hinaus.

Leider ist in den Fällen von Bruns versäumt worden, auf das Verhalten von Samenblasen und Prostata zu untersuchen. Dagegen ist es höchst interessant, zu erfahren, dass bei constatirter abdomineller Erkrankung des Vas deferens doch kein Recidiv auftrat: die 7 Patienten erfreuten sich nach 1, 1, 2, 3, 5, 6, 24 Jahren guter Gesundheit. Wir können uns nicht mit den sämmtlichen von Finkh aus diesem Ergebniss gezogenen Schlüssen einverstanden erklären, da, wie gesagt, die Untersuchung von Prostata und Samenblasen fehlt, aber soviel geht jedenfalls zur Bestätigung und Erweiterung unserer oben formulirten Indication zur Castration daraus hervor, dass man sich auch durch doppelseitige Erkrankung und Betheiligung des Vas deferens nicht von der Operation abhalten zu lassen braucht. Auch Bruns fand keinen üblen Einfluss der Doppelcastration auf das psychische Verhalten.

§. 791. Selbst bei Complication der Hodentuberkulose mit Eiterung am Samenstrang und Bildung von Erweichungsabscessen von der Prostata aus lässt sich noch eine Operation mit Erfolg ausführen. Ich habe in einem derartigen Falle vom Damm aus eine Incision in den Abscess gemacht und eine sehr schöne Ausheilung erzielt.

Was die partielle Resection bei Hodentuberkulose, wenn es sich bloss um isolirte Erkrankungen einzelner Theile, zumal des Nebenhodens handelt, anbelangt, so haben wir diesen Versuch selten ausgeführt, möchten ihn aber entschieden nicht empfehlen. Man braucht nur bei Totalexstirpation sich ein paar Mal überzeugt zu haben, wie intensiv die Erkrankung des Hodens sein kann in Fällen, wo man klinisch nur den Nebenhoden verändert fand und den Hoden völlig gesund glaubte, um zu verstehen, warum bei derartigen halben Operationen Recidive eintreten.

§. 792. Ueber die Ausführung der Castration ist wenig Besonderes zu sagen, als dass man bei Bildung subcutaner oder überhaupt nach Perforation eingetretener Abscesse ausgiebige Excision machen soll, um die Wunde vor jeder weitern Infection von Tuberkelbacillen zu schützen. Eine ganz besondere Sorgfalt verlangt aus diesem Grunde das Vas deferens. Weil hier so oft ein tuberkulöser Katarrh besteht, so ist bei Durchschneidung dieses Gefässes Gelegenheit zu Infection der Wunde vom Lumen her gegeben. Wir haben es eine Zeit lang für zweckmässig erachtet, das Vas deferens möglichst weit hervorzuziehen, und es gelingt das auch in ergiebigem Masse, und oberhalb der verdickten Parthien abzuschneiden. Allein wir können diese Praxis doch nicht für sicher halten, da es schwer ist, die Grenzen der tuber-

kulösen Erkrankung zu bestimmen. Es ist desshalb besser, wenn man im Gegentheil das Vas deferens, soweit es nicht gerade intensiv erkrankt ist, möglichst unten trennt, seine Wand durch Cauterisation mit einem feinen Ignipuncturansatz mittelst des Thermocauters zerstört oder auch durch Einführung eines Stäbchens mit concentrirter Carbolsäure und eine Catgutnaht um die betreffenden Parthien anlegt. Es würde sich sogar fragen, ob man nicht vorübergehend eine extracutane Behandlung des Vas deferens einleiten sollte.

Kapitel LI.

Syphilis testis et epididymidis.

§. 793. Pathologische Anatomie. Wir haben schon in der ersten Auflage davon gesprochen, dass wir eine diffuse und circumscripte Form der Orchitis nicht in dem Sinne von Virchow anerkennen, welcher die fibröse und gummöse syphilitische Erkrankung am Hoden unterscheidet. Es lässt sich ja freilich eine solche fibröse, cirrhotische Form makroskopisch sehr leicht abtrennen. Aber man muss sich hüten, die fibröse Form, die zugleich als diffuse sich darstellt, als eine einfache chronische Entzündung aufzufassen und der gummösen als einer specifisch-syphilitischen Erkrankung gegenüberzustellen. Wir haben schon damals erklärt, dass das Verhältniss nicht anders aufgefasst werden dürfe, als wie dasjenige der käsigen Orchitis zur Hodentuberkulose: Specifische Veränderungen finden sich in beiden Fällen, auch bei der diffusen Form. Es bestehen nur quantitative Unterschiede, welche freilich insofern eine praktische Bedeutung haben, als sich ein anderer Verlauf an diese Unterschiede anknüpft. Wie ungerechtfertigt es ist, die diffuse Form der Hodensyphilis, wie Curling thut, ganz von der specifischen abzutrennen und als chronische Orchitis abzuhandeln, haben wir bereits hervorgehoben. Mikroskopisch fällt die nicht gummöse Form so wenig mit der chronischen Entzündung zusammen, als diejenige mit ausgebildeten Gummata. Auch möchten wir hinzufügen, dass der Unterschied einer fibrösen und gummösen Form nicht mit der Bezeichnung einer diffusen und umschriebenen Form sich deckt, da wir Klebs gegenüber noch einmal betonen, dass die verkäsende Form ebenfalls diffus vorkommt mit ausgedehnter Zerstörung des Hodengewebes, wie die fibröse Form. Wir verzichten desshalb auf den früher benützten Namen der syphilitischen Hodenentzündung lieber ganz und beschreiben nur vorweg diejenigen Präparate, in welchen specifische Producte nicht nachweislich sind, sondern bloss diffuse entzündliche Veränderungen, mit der ausdrücklichen Erklärung, dass wir in denselben spätere Stadien der Krankheit oder Ausheilungsformen erblicken.

§. 794. Es ist bei der diffusen Orchitis einer Form von Entzündung gedacht worden, welche von Reclus einzig als diesem Titel

zugehörig anerkannt wird, die diffuse Sclerose. Wenn es auch Fälle von diffuser Sclerose giebt, welche nicht auf Syphilis beruhen, so ist doch die grosse Mehrzahl derselben in späteren Stadien der Syphilis zu beobachten, in Fällen, wo entweder Verkäsungen ausgeblieben sind, oder wo kleinere Käseherde durch Resorption verschwunden sind.

§. 795. Solche spätere Stadien des Lokalleidens stellen sich in der Weise dar, dass der Hode erheblich härter ist als normal. Die Scheidenhautblätter sind im ganzen Umfange verwachsen, das anliegende Bindegewebe bis zur Cutis verdickt, daher der Hode oft weniger verschieblich. Der Nebenhode ist normal oder mitverhärtet. Der Durchschnitt des Hodens erscheint durch weissliche breite Bindegewebszüge, welche vom Rete nach der Albuginea ausstrahlen, fibrös. Dieselben nehmen nur einen Theil oder den ganzen Hoden ein.

Gelegentlich findet sich eine Höhle mit unregelmässiger und derber Wand, welche Vorwölbungen bildet, vielleicht eine Form resorbirter Gummata. Die Hauptmasse des Gewebes besteht aus derbem, starkwelligem und gestreiftem Bindegewebe. Die Samencanälchen sind sehr spärlich, auseinandergedrängt, zusammengeschrumpft, von einer wellenförmigen gefalteten Bindegewebsschicht umgeben. Ihr Inhalt erscheint gelblich oder dunkler; die Zellen sind durch Fett- oder Pigmentkörnchen ersetzt. Gewöhnlich finden sich beide Hoden in gleicher Weise verändert. (Nach Präparaten der Würzburger und Freiburger Sammlung.)

§. 796. Die neueren histologischen Untersuchungen haben die Auffassung, dass die fibrösen und gummösen Formen der Hodensyphilis im alten Sinn auf denselben specifischen Veränderungen beruhen, auf einen ganz bestimmten Boden gestellt. Allerdings wird bald das eine, bald das andere Characteristicum der syphilitischen Entzündung in den Vordergrund gerückt. Malassez und Reclus legen den Hauptwerth auf die miliaren Knötchen, welche sie im interstitiellen Gewebe nachgewiesen haben. Diese Knötchen sind in den Anfangsstadien makroskopisch nicht zu constatiren. Hier treten blosse diffuse Veränderungen hervor. Aber auch diejenigen Forscher, welche auf die Bildung der Knötchen weniger grosses Gewicht legen, finden in der Localisation der ersten Veränderung so characteristische Anhaltspunkte, dass sie daran die Syphilis in ihren diffusen Anfangsformen zu erkennen sich anheischig machen und finden dieselben characteristischen Veränderungen auch in den späteren Stadien, speciell in der gummösen oder verkäsenden Form wieder. Wir verweisen auf die histologischen Untersuchungen von Langhaus, welcher beispielsweise eine Syphilis congenita des Hodens beschreibt, wo von Herderkrankung nichts aufzufinden war, aber die diffusen Veränderungen dieselben characteristischen Erkrankungen der Gefässe darboten, wie er sie regelmässig bei isolirten Knoten gesehen hat.

§. 797. Der mikroskopischen Schilderung der Hodensyphilis können wir ausser den für die erste Auflage benutzten Präparaten 6 eigene Präparate zu Grunde legen. Da diese Präparate durch Castration gewonnen sind, so ist es leicht zu erklären, warum in allen ohne Aus-

nahme gummöse Herderkrankungen vorliegen. Diese Gummata nehmen entweder nur einen kleinen Theil des Durchschnitts des Organs ein und bilden kleine stecknadelkopfgrosse Herde; oder aber es ist fast der ganze Durchschnitt durch den Hoden von der characteristischen Verkäsungsmasse eingenommen, ein Verhältniss, das wir 2 Mal gefunden haben und von neuern Autoren angegeben finden, so dass Klebs im Irrthum ist, wenn er in diesem Sinn eine diffuse Verkäsung leugnet. Wir geben freilich zu, dass auch derartige Fälle von einem kleineren Herd ausgegangen sein mögen. Zur Illustration des Verhaltens der Knoten zum übrigen Gewebe und namentlich ihrer gegenseitigen Lagerung geben wir nacheinander 4 Durchschnitte, 3 nach eigenen Präparaten.

Fig. 86.

Sagittaldurchschnitt durch eine Hodensyphilis. Nach links der Nebenhode; nach rechts die Haut, welche in der Mitte durchbrochen ist von einer flachen Auflagerung der Albuginea (Fungus benignus). Im Hoden erscheint das normale Parenchym körnig, die Gummata dunkel, die Bindegewebszüge weiss. Nach einem Präparate der Heidelberger Sammlung.

Der Hode ist entweder bloss wenig vergrössert oder gänseeigross, oder wie in einem unserer Fälle faustgross. In letzterem Fall kann er eine rundliche Gestalt annehmen, wie wir sie von der hämorrhagischen Periorchitis her kennen. Sonst aber behält er seine plattorale Hodenform mehr oder weniger bei. Die Oberfläche ist gewöhnlich nicht ganz glatt, sondern es ragen derbe und weichere Knollen vor. In vielen Fällen ist diess freilich nur durch die Palpation zu constatiren. Die Consistenz ist meistens eine recht derbe, die einzelnen

Knoten sind noch derber oder auch weicher. Auf dem Durchschnitt springen am meisten die Käseknoten in die Augen, weil dieselben nicht nur eine characteristische Farbe darbieten, sondern auch die übrige Oberfläche überragen. Allein neben denselben zeigt sich das Hodengewebe in der überwiegenden Mehrzahl der Fälle wesentlich verändert. Allerdings sind sehr häufig noch Reste gesund aussehender Hodensubstanz vorhanden, oder wenigstens solcher, wo man die Samencanälchen noch erkennen kann. Häufig ist die Farbe auch dieser Parthien schon etwas gelblich oder grauröthlich, und es ist schon von Malassez und Reclus hervorgehoben, dass man daselbst die Samencanälchen nicht mehr ausfasern könne. Die Lage, welche der-

Fig. 87.

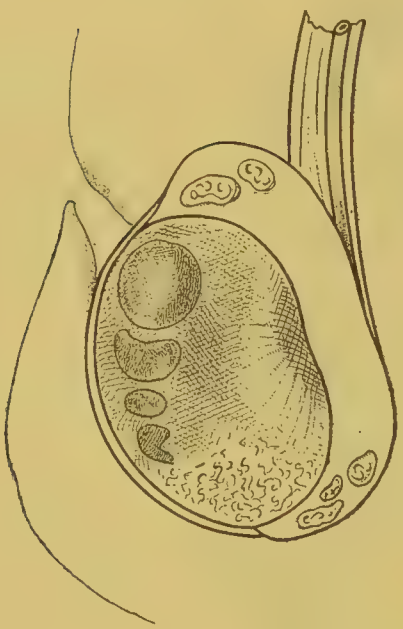

Fig. 88.

artige Reste des Hodengewebes einnehmen, ist für die pathologisch-anatomische Diagnose gegenüber verwandten Erkrankungen oft recht characteristisch. Während bei Tuberkulose und einer grossen Zahl von Neoplasmen die restirende Hodensubstanz den vordern Umfang der Geschwulst einnimmt, ist es bei der Hodensyphilis Regel, dass der Rest von Hodengewebe gegen das Rete zu oder wenigstens gegen den hintern Umfang des Hodens sich findet. Diess ist selbst dann der Fall, wenn er gegen den obern oder untern Pol hin gelegen ist. Freilich kommen auch Ausnahmen vor und es kann das restirende Hodengewebe zwischen Gummaknoten bis gegen die Albuginea heranreichen. Als eine weitere Eigenthümlichkeit der Hodensyphilis ist es zu betrachten, dass regelmässig neben gummösen Knoten auch diffuse Veränderungen des Hodengewebes vorliegen, die makroskopisch in die Er-

scheinung treten und zwar in Form diffuser Bindegewebsneubildung, je nach Stadium von weisslicher oder grauröthlicher Farbe; die Knoten sind gewöhnlich in diese Bindegewebszüge eingelagert.

Fig. 89.

Syphilis testis mit diffuser Verkäsung; Castratio 8 Jahre nach der Infection. Pat. ist seit Langem wegen Knochenschmerzen in Behandlung; die Hodenschwellung hat sich vor 4—5 Jahren entwickelt. 1/2 natürlicher Grösse.

§. 798. Was die Gummata selber, resp. die verkästen Parthien anlangt, so ist zu betonen gegenüber ähnlichen Affectionen, dass man meistens, wenn diese Knoten mehrfach sind, dieselben in verschiedener Grösse antrifft. Sie wachsen offenbar von kleinern Knötchen aus in einer Weise, dass sie schliesslich, wie oben erwähnt, das ganze Hodengewebe einnehmen können, also bei der Vergrösserung des Hodens eine sehr bedeutende Grösse erreichen. Wenn sie auch multipel vorkommen, so ist doch gar keine Rede von dem massenhaften Auftreten von Knötchen, wie man es bei der Hodentuberkulose zu sehen bekommt. Die Knoten haben eine gelbe Farbe mit verschiedenen Nüancirungen. Entweder sind sie rein gelb bis an den äussersten Rand, oder der Rand zeigt röthliche Flecken, oder bildet einen grauröthlichen Saum ohne scharfe Abgrenzung. In einem Falle, wo das Centrum erweicht war, bildete das derbere Gewebe einen 1/2 cm breiten, grauröthlichen Saum. Doch kommt auch umgekehrt bei hellgelber Peripherie ein röthlich-graues Centrum vor. In einzelnen Fällen wird der Farbton gelbweiss, offenbar wenn stärkere Bindegewebsentwickelung stattgefunden hat. Die Grenzen der Knoten sind in der Mehrzahl der Fälle sehr unregelmässig, und es geht der Knoten ohne eine bestimmte Abgrenzung als die durch Consistenz und Farbe bedingte in die Umgebung über. Eine eigene Kapsel ist eine Ausnahme. Malassez und Reclus beschreiben fibrinöse Zonen. Wie bereits Virchow angegeben hat, ist Erweichung innerhalb des Knotens eine Ausnahme. In der Mehrzahl der Fälle zeigen die Knoten eine durchweg derbere Con-

sistenz als die Umgebung. Wir haben die Erweichung nur in einem Falle gesehen, wo der Rand von grauröthlicher Farbe und von der gewöhnlichen, sehr derben Consistenz, das Centrum dagegen als graugrünliche, streifig fasrige Masse sich darstellte mit gallertiger Erweichung, fast wie ein gangränös infiltrirtes Bindegewebe aussehend. Dieses fasrig erweichte Centrum hing übrigens mit den Randparthien noch ganz fest zusammen. Langhaus macht die Angabe, dass Erweichungen vorkommen in ganzer Ausdehnung des Knotens, so dass eine abscessartige Höhle mit flüssigem Inhalt entsteht und einem dünnen Rest derben Gewebes als Kapsel, wie man es bei den Abscessen gewöhnlich antrifft. Die Knoten zeigen, abgesehen von der Erweichung auf dem Durchschnitt, keine besondere Zeichnung, sind homogen, lassen keinen Saft abstreichen.

§. 799. Die anatomische Unterscheidung einer syphilitischen von einer tuberkulösen Orchitis und von einfach chronischer Entzündung ist nicht immer leicht, unter Umständen nicht einmal gegenüber einem stark verkästen Neoplasma. In Fällen, wie derjenige, der nach Langhans im vorigen Paragraphen erwähnt wurde, wo ein gummöser Knoten vollständig flüssig erweicht und nur eine kapselartige Randparthie übrig bleibt, kann nur die mikroskopische Untersuchung mit den characteristischen Veränderungen der Gefässe vor einer Verwechselung mit Hodenabscess schützen. Gegen Verwechselung mit Hodentuberkulose schützt in der Mehrzahl der Fälle die Vertheilung und Grösse der einzelnen Knoten, ihre Einlagerung in fibrös verdichtetes Hodengewebe, der Mangel von Erweichung selber bei den grössern Knoten oder die Art dieser Erweichung.

§. 800. Aber ganz besonders wichtig ist, wie für die klinische, so für die pathologisch-anatomische Unterscheidung, der Sitz der Syphilis im Hoden und nicht im Nebenhoden.

Nicht als ob Nebenhodensyphilis nicht auch vorkäme, aber dieselbe ist fast immer mit Hodensyphilis combinirt. So fand Reclus unter 14 Fällen nur 6 Mal den Hoden allein ergriffen, 8 Mal den Nebenhoden miterkrankt, aber stets war der Hode intensiver verändert. Die gewöhnliche Art und Weise, wie der Nebenhode bei Hodensyphilis verändert ist, ist nach unsern Präparaten die, dass derselbe eine gallertige oder derbe Verdichtung seines interstitiellen Bindegewebes darbietet, und dem Hoden fester als gewöhnlich anliegt. In diesem derben Bindegewebe kann der characteristische Durchschnitt des Nebenhodens zum Theil, namentlich im Bereich der Cauda, unkenntlich werden, aber in einer grossen Zahl der Fälle ragt Corpus und Caput epididymitis, namentlich das Letztere, aus der derben Masse heraus, oder es ist auch der ganze Nebenhode von unten bis oben völlig frei zu präpariren und unverändert. Nach diesen Angaben ist eine frühere Behauptung von Ricord, dass der Nebenhode bei Syphilis stets gesund sei, zu corrigiren. In späteren Stadien, bei ausgedehnter Verkäsung des Hodens, findet man auch gummöse Entartung des Nebenhodens, wie wir schon bei einem unserer Patienten in der 1. Auflage ausführlicher geschildert und mit Abbildungen belegt haben.

§. 801. Aber nicht nur secundär erkrankt der Nebenhode, sondern auch primär und allein. Dron hat 1863 diese primäre isolirte Nebenhodenerkrankung zuerst beschrieben, und seine Angaben sind seither durch Balme, Pinner und Schadeck bestätigt und weiter ausgeführt worden. Balme fand in 70 Fällen von Hodensyphilis 30 Mal die Epididymitis miterkrankt, 13 Mal isolirte Erkrankung des Nebenhodens. — Es ist gegenüber der Tuberkulose zu bemerken, dass öfter der Kopf als die Cauda ergriffen ist. Balme fand 5 Fälle, bei denen der Kopf beider Nebenhoden ergriffen war, ohne Hodenaffection, und 8, wo ebenfalls ohne Hodenaffection bloss ein Nebenhodenkopf afficirt war. In 5 Fällen war ohne gleichzeitige Hodenerkrankung die Cauda des Nebenhodens verändert. Ferner hat Balme Fälle gesammelt, wo die beiden Nebenhoden, aber bloss ein Hode ergriffen war, neben solchen, wo die Erkrankung der Epididymitis ausgesprochener war, als die begleitende Hodenaffection. Die bisher beigebrachten Belege für die syphilitische Natur der Nebenhodenerkrankung sind nicht sowohl pathologisch-anatomisch, als klinisch von Seiten der Aetiologie und Behandlung begründet.

§. 802. Wie man für die Syphilis das Freibleiben des Nebenhodens bis zu einem gewissen Grade für characteristisch halten muss, so ist nicht weniger bedeutungsvoll das Intactbleiben des Vas deferens. Aber ebensowenig gilt das in der absoluten Weise, wie für den Nebenhoden. Freilich sind Erkrankungen des Vas deferens noch ungleich seltener beschrieben worden als für den Nebenhoden, aber immerhin führt Balme 2 Beobachtungen an, eine von Vidal de Cassis und eine von Méliot nach Malgaigne, wo das Vas deferens sich verändert zeigte. Einen 3. Fall erwähnt Balme nach Fournier's Beobachtung, wo mit dem Hoden und Nebenhodenkopf das Vas deferens erkrankt war. Der Hode war übrigens auch in den beiden andern Fällen mitafficirt. Regel bleibt es desswegen doch, dass das Vas deferens sowohl klinisch als anatomisch durchaus normal gefunden wird. Von den für die Tuberkulose characteristischen knolligen oder spindelförmigen Auftreibungen ist nichts bekannt geworden. Anders ist es mit dem übrigen Samenstrang. Hier ist eine Erkrankung mindestens ebenso häufig, wenn nicht häufiger als bei Tuberkulose. Das Gefässbündel findet sich verdickt mit gallertigem oder derbem Bindegewebe, welches die Gefässe einhüllt, die Samenstrangbestandtheile mehr oder weniger verdeckend. Ausserdem aber sind eigentliche Gummata im Samenstrang mehrfach gesehen worden. Wir haben in der ersten Auflage einer eigenen Beobachtung Erwähnung gethan von 2 Gummata im Verlauf des Samenstrangs, deren eines gänseeigross war. Dasselbe erstreckte sich, wie bei einem Fall von Verneuil, bis in die Fossa iliaca. Der Tumor bei Verneuil erreichte die Grösse zweier Fäuste. Nach Rohmer hat Ricord ebenfalls einen Fall von Gumma des Samenstrangs beschrieben.

§. 803. Während die Erkrankung des Nebenhodens und Vas deferens so selten ist, dass man deren Abwesenheit für die pathologisch-anatomische Diagnose benutzen darf, darf man für die Betheiligung der Albuginea gerade das Umgekehrte sagen. Hier ist eine Erkran-

kung in mehr oder weniger ausgedehntem Grade durchaus Regel. Die Albuginea ist verdickt, entweder diffus bindegewebig und es geht dann das Bindegewebe oft ohne scharfe Grenze in die Bindegewebswucherung des Hodenparenchyms über und in das derbe gallertig infiltrirte Unterhautbindegewebe hinein; oder bei den verkäsenden Formen greifen die gelben Herde direct vom Hoden auf die Albuginea über, und es entstehen dicke hellgelbe Schwarten in derselben mit gelbröthlichen Einlagerungen. Die Theilnahme der Albuginea ist häufig eine ungleichmässige, so dass derbe Leisten- und plattenförmige Verdickungen sichtbar werden. Die gummöse Infiltration reicht über die Oberfläche der Albuginea heraus, und es ist nichts Seltenes, dass mit stumpfem Rande überhängende breite Verdickungen als Auflagerungen der Albuginea erscheinen. Die Scheidenhaut ist gemäss diesen Veränderungen der Albuginea ebenfalls fast constant erkrankt. Entweder, und zumal in den Anfangsstadien, finden sich seröse Ergüsse, in den späteren Stadien adhäsive Entzündungen, nicht selten in der Weise, dass noch Reste der ursprünglichen, serösen Ansammlung übrig geblieben sind in Form von durch Adhäsionen abgekapselten Höhlen an verschiedenen Stellen.

§. 804. Die Erkrankung der Haut ist in frühern Stadien eine Ausnahme, in spätern Stadien die Regel. Wie bereits angegeben, erstreckt sich die Verdickung der Albuginea oft durch die verwachsenen Scheidenhautblätter hindurch ohne bestimmte Grenzen bis in die Unterhaut oder die Cutis hinein. Oder die gummösen käsigen Wucherungen erstrecken sich in beschränkterer oder grösserer Ausdehnung bis durch die Cutis hindurch und liegen unter Zerfall der Epidermis zu Tage.

Histologische Untersuchung (Langhans).

§. 805. „Das Material, das den folgenden Untersuchungen zu Grunde liegt, besteht aus 8 Fällen von Hodensyphilis und 1 von Syphilis des Nebenhodens. Jene wurden durch Operation entfernt; bei ihnen lag die Aetiologie klar vor; dieser dagegen war nur ein zufälliger Sectionsbefund, und es bedarf daher bei der Seltenheit der Nebenhodensyphilis die Diagnose einer besondern Begründung. Im mittlern Theil des Nebenhodens fand sich ein fester, käsiger Knoten von etwas eckiger, verästelter Gestalt, etwa von 1 cm Durchmesser, mit schmaler transparenter Randzone. Es kann hier neben Lues nur noch Tuberkulose in Frage kommen. Gegen letztere aber spricht die völlige Intactheit des Vas deferens und das Fehlen sonstiger tuberkulöser Veränderungen; ferner finden sich auch einige auffallende histologische Unterschiede: in der transparenten Randzone sind kleinere herdförmige Erkrankungen nicht abzugrenzen, und namentlich sind die Blutgefässe in der unten zu schildernden Weise stark afficirt.

Ferner stand mir zum Vergleich eine grössere Anzahl von syphilitischen Producten andrer Organe zur Verfügung: 7 harte Schanker, an dem Lebenden excidirt, excidirte Bubonen, Gummata von Leber, Milz, Nieren, Nebennieren, Oesophagus, Darmwand, Haut, Muskeln, alle diese letztern von einem 26jährigen Frauenzimmer stammend, das

in den letzten 14 Tagen vor dem Tode zum ersten Male einer antisyphilitischen Behandlung unterworfen wurde (gestorben an ausgedehnter amyloider Degeneration), von Leber, Haut, Knochen bei Lues congenita, Schleimpapeln, ulceröse Syphilide, Rypia etc. Conservirt waren die Präparate in chromsaurem Kali und Spiritus oder nur in Spiritus; als Färbemittel wurden angewandt Boraxkarmin, Gentianaviolett und die Ehrlich'sche Hämatoxylinlösung.

Die exstirpirten Hoden boten natürlich die höchsten Grade der Veränderungen dar. Normales Gewebe fand sich in dem secernirenden Theile nirgends mehr vor; dagegen waren Nebenhoden und selbst Rete intact, ihr Cylinderepithel wohl erhalten, ihr Lumen leer und selbst ihr Stroma enthielt nur in einzelnen Fällen kleine rundliche Herde von Lymphkörpern.

§. 806. Nach dem Vorgange von Virchow unterscheidet man allgemein neben den circumscripten, eigentlichen Gummata die mehr diffusen Processe, welche als einfach entzündliche angesehen werden und von den nicht specifischen Entzündungen histologisch gar nicht, höchstens topographisch durch ihre Vertheilung unterschieden sind. Diese Identität mit den gewöhnlichen entzündlichen Processen bedarf einer Correctur. Denn neben der Verdickung und Zellinfiltration des Stromas sammt Membranae propriae der Canälchen sind ganz besonders die Blutgefässe betheiligt; die Capillaren erhalten eine doppelschichtige Wand; unter ihrem Endothel bildet sich noch eine fibrös streifige Adventitia. Ich will gleich hier bemerken, dass das Resultat meiner Untersuchungen fast in allen Punkten mit den sehr eingehenden Angaben von Malassez und Reclus (Archives de physiologie par Brown-Séquard etc. 1881, 946) übereinstimmt. Nur in Einem weiche ich von ihnen ab; die französischen Forscher lassen die Samencanälchen unter Verdickung der Membrana propria veröden, während ich sehr häufig auch intracanaliculäre Processe, wenn auch nicht so constant wie bei dem Tuberkel, finde.

Betrachten wir die einzelnen Elemente der syphilitischen Veränderungen. Sie sind identisch für entzündliche und gummöse Processe.

§. 807. Das Stroma ist in hohem Masse bei jenen verdickt (Fig. 90); jedoch wäre es ein Irrthum, wenn man sich dasselbe in allen Fällen auch als besonders dicht und derb, von sehr fester Consistenz vorstellen wollte. Gegen die Norm hat es allerdings an Consistenz gewonnen und ist mit der Membrana propria der Samencanälchen verwachsen, so dass diese sich nicht leicht durch Herausziehen isoliren lassen; aber trotzdem ist es manchmal recht locker gewebt und seine wellenförmigen Fibrillen oder Bündel durch weite, ein feinfasriges Netzwerk (Fibrin) enthaltende Saftspalten von einander getrennt, stellenweise sogar zu einem Reticulum aufgelöst. Seine Kerne sind gross, oval, oft fast stäbchenförmig, von bläschenförmiger Beschaffenheit. Daneben findet sich immer noch eine grössere oder geringere Zahl von Lymphkörpern zerstreut, deren kleiner, kugliger, homogener Kern sich scharf von den andern abhebt. Meist haben die letztern Elemente nur wenig Protoplasmen, doch hie und da finden sich auch schon grössere protoplasmareiche Zellen mit dem gleichen Kern.

Bei Syphilis congenita beschränkt sich in dem Hoden die Veränderung auf diesen Zustand; dabei ist die Verdickung des Stroma eine gleichmässige, diffuse; Herderkrankungen habe ich nicht gefunden.

§. 808. Während die histologische Beschaffenheit des Stromas nichts Besonderes darbietet, was irgendwie für die Diagnose der Syphilis verwerthet werden könnte, sehen wir an den Blutgefässen und besonders an den Capillaren Alterationen, welche in diesem Grade bei andern, auch chronischen Entzündungen nicht vorkommen. Ich möchte dieselben gerade nicht als pathognostisch für Syphilis ansprechen, aber immerhin können sie bei der Diagnose z. B. gegenüber dem

Fig. 90.

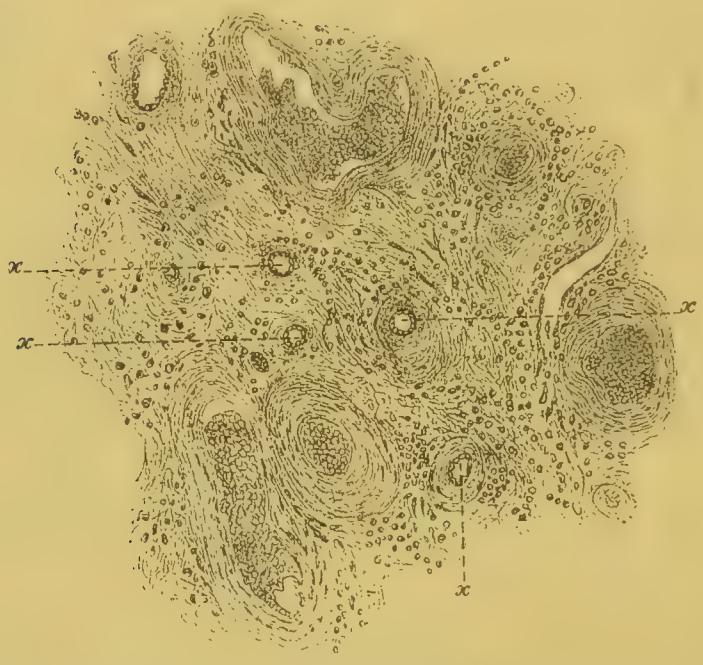

Gleichmässige Induration des Stromas, Verdickung der Wand der Samencanäle; die Blutcapillaren (x) mit hellem, leerem Lumen, verdicktem Endothel und einer dicken concentrisch streifigen Adventitia.

Tuberkel, wohl verwerthet werden. Die Wand der Capillaren wird doppelschichtig (Fig. 90 x). Reclus und Malassez haben diess schon mit vollem Recht hervorgehoben. Unter dem geschwellten Endothel findet sich eine ziemlich dicke, homogen oder concentrisch fasrige, also wohl lamellös gebaute Adventitia, mit ovalen Kernen, die sich überall gegen das umgebende Stroma abgrenzt; ihr Kernreichthum ist verschieden, in den früheren Stadien reichlich, später aber sehr gering, so dass die Capillaren gerade dadurch als helle Bänder in dem zellreicheren Stroma auffallen. Weniger constant sind Arterien und Venen betheiligt, am häufigsten noch ihre Adventitia durch Verdickung und Zellinfiltration, etwas seltener die Intima mit fleckweiser Verdickung, die bald das Lumen gleichmässig umgibt, bald vorzugsweise oder allein nur eine Seite betrifft. Malassez und Reclus lassen auch die Muscularis regelmässig hypertrophiren; ich finde ebenfalls,

wenn auch nicht ganz so häufig, die Media ganz ungewöhnlich dick im Verhältniss zur Weite des Lumens.

Diese Veränderung an den Blutgefässen muss ich nach meinen Untersuchungen der Bedeutung nach für den syphilitischen Process in zweite Stelle rücken. Sie ist nicht ganz constant und nicht immer so deutlich wie die beschriebene Alteration des Stromas; sie kann stellenweise fehlen, selbst in dem Hoden sieht man, wenn auch nur selten, hie und da Blutcapillaren mit normaler Wand; sie werden von den französischen Forschern als neugebildet angesehen, freilich ohne einen andern Grund, als die Verschiedenheit in dem Bau der Wand.

Ich finde die Alteration der Blutcapillaren schwach ausgesprochen z. B. in dem Condyloma latum, in Papeln der Schamlippen, in Haut-

Fig. 91.

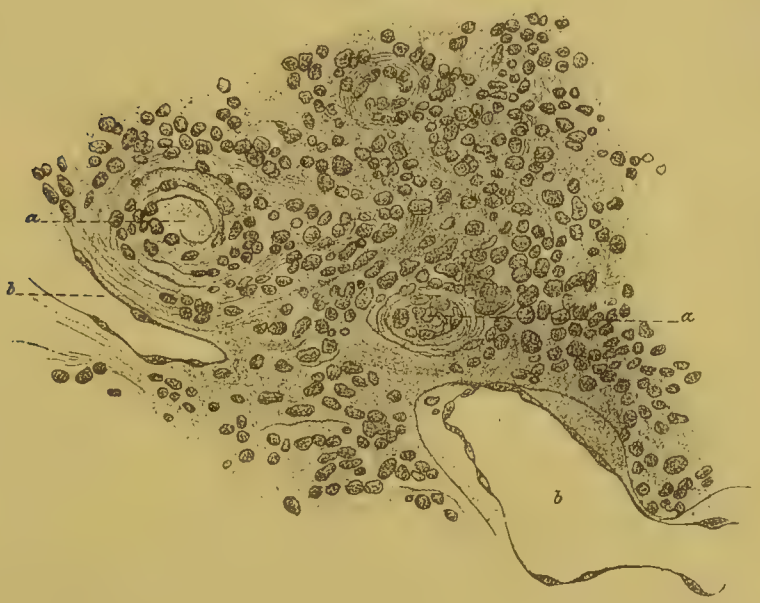

Schnitt aus einem harten Schanker; bei a Blutcapillaren mit Adventitia, b Lymphgefässe.

pusteln bei congenitaler Syphilis; in den Gummata von Haut und Leber ist sie schon stärker, ebenso in Bubonen; am stärksten aber finde ich sie im harten Schanker und in der Leber bei Syphilis congenita. In ersterem (Fig. 91) tritt sie bei langer Dauer der Induration immer deutlicher hervor. Aber selbst an einer nur 3 Tage alten kleinen, nicht ulcerativen Induration, die etwa 4 Wochen nach der Infection entstand, liess sie sich schon an den Capillaren zahlreicher Papillen nachweisen. In älteren Indurationen dagegen zerfällt auf Schnitten, die quer zu dem Gefässverlauf angelegt sind, die Neubildung öfters in sehr zahlreiche, dicht stehende, glänzende, runde Flecke, welche Querschnitten von Blutcapillaren entsprechen; ihr bald enges, durch die stark vorspringenden Endothelkerne sternförmiges, bald weites Lumen ist abgesehen vom Endothel noch von einem dicken, fast homogenen Ring einer kernarmen Adventitia umgeben, an welcher nach aussen relativ schmale Septa von mit Rundzellen infiltrirtem Gewebe

sich anschliessen. An Längsschnitten bilden die Gefässe in dem zellreichen Gewebe entsprechend breite helle Bänder, in deren Mitte das Endothel sich findet.

Noch deutlicher ist der Process in der Leber. Er ist hier schon von verschiedenen Forschern gesehen worden, so von Charcot und Gombault (Arch. de physiol. 1876. 453.), welche ihn als monocelluläre Form der Cirrhose bezeichnen, von Ziegler (Pathol. Anatomie. 2. Aufl. II, 369). Es handelt sich dabei um Entwickelung einer dicken, ziemlich deutlich fasrigen Adventitia um die Capillaren des Acinus, welche das Endothelrohr von den Leberzellen abdrängt, das erstere wohl etwas verengt, wesentlich aber die letzteren comprimirt; es erfolgt diess, wie ich sehe, ganz gleichmässig durch den ganzen Acinus und ist mit einer mässigen Zellinfiltration der Glisson'schen Scheide combinirt. Das makroskopische Aussehen wird dadurch nicht wesentlich geändert, sondern nur die Consistenz eine festere. Die Bezeichnung, welche Charcot und Gombault wählten, ist nicht sehr passend, da nicht jede Leberzelle auf allen Seiten von Bindegewebe umgeben ist, sondern nur auf derjenigen, welche der Blutcapillare anlag. Ich möchte den Namen der intraacinösen Hepatitis vorschlagen.

§. 809. Man ersieht hieraus, dass die Veränderungen an den Blutgefässen in der Geschichte der Syphilis eine grosse Rolle spielen und sich nicht bloss auf die grösseren Gefässe beschränken, wo wir sie ja in den letzten Jahren durch zahlreiche, an die Arbeit von Heubner sich anschliessenden Untersuchungen kennen gelernt haben. Bei keiner andern Infectionskrankheit wird das Gefässsystem in ähnlicher Intensität in Mitleidenschaft gezogen.

Ich habe dieselben noch nach zwei Seiten zu besprechen, hinsichtlich der Frage nach dem Ausgangspunkt und nach ihren physiologischen Folgen.

Der erste Punkt ist durch die obige Schilderung eigentlich schon erledigt. Denn aus der grösseren Häufigkeit der Veränderung der Capillaren, aus ihrer Gleichmässigkeit ergiebt sich ohne Weiteres, dass sie früher afficirt sind als Arterien und Venen; und höchstens könnte in Frage kommen, ob nicht vielleicht die Uebergangsgefässe in gleiche Linie zu stellen sind; in einer 3wöchentlichen primären Sclerose war wenigstens zu constatiren, dass die Capillaren der Papillen noch meist normal waren oder höchstens unter dem Endothel nur einen ganz schmalen, glänzenden, homogenen Saum besassen, während die Gefässe in der Tiefe schon stark verändert waren.

Die physiologischen Folgen liegen nicht so klar vor; nur die Hypertrophie der Muscularis der Arterien, die unter Anderm auch im harten Schanker sehr stark ausgesprochen ist, wird man wohl ohne Widerspruch auf die Vermehrung der Hindernisse im Capillargebiet zurückführen dürfen. Was aber die Veränderung der Capillarwand und ihre Folgen für die Ernährung des umgebenden Gewebes anlangt, so liegt es am nächsten, an Verminderung der Transsudation und mangelhafte Ernährung zu denken, in deren Gefolge das Gewebe abstürbe und verkäse. Malassez und Reclus sprechen sich auch unbedenklich in dieser Weise aus. Ich kann mich aber dieser Ansicht nicht anschliessen. Die Hypertrophie der Arterienmuscularis gleicht

gewiss manches der Hindernisse aus, die durch die Verdickung der Capillarwand geschaffen werden; von einer Obliteration des Lumens ist nicht die Rede, und aus einer Blutleere post mortem ist kein Schluss auf ihren Blutgehalt während des Lebens gerechtfertigt. Zudem sind die Gefässe sehr häufig geradezu mit Blutkörpern vollgepfropft, meist mit rothen, seltner mit farblosen, ohne dass an dem Inhalt irgend ein Zeichen von stattgehabter vitaler Gerinnung sich fände. Und solche bluthaltige Gefässe findet man nicht bloss im verdickten Stroma, sondern auch ganz dicht am Käse, ja selbst noch im Käse, weit in denselben hinein. Zum directen Beweis, dass dieses Blut noch flüssig war, finden sich nicht selten in der Umgebung grössere und kleinere Extravasate, vollständig frisch, die Blutkörper derselben von dem gleichen Aussehen wie die in den Gefässen befindlichen, und auch diess nicht nur in den Gegenden gleichmässiger Induration, sondern auch in den herdweisen Erkrankungen und selbst im Käse. Es sind diese Extravasate manchmal so bedeutend, dass die Farbe des frischen Gumma eine braunrothe werden kann. Es scheint mir daher nicht zulässig, die Verkäsung als Folge einer mangelnden Ernährung anzusehen, sondern sie muss ebenso wie der ähnliche Process bei der Tuberkulose als Folge der Einwirkung des syphilitischen Giftes aufgefasst werden.

§. 810. Was die Lymphgefässe anlangt, so tritt deren Veränderung in dem Hoden sehr zurück. Die öfter genannten französischen Forscher finden nur hie und da grössere Canäle, mit Endothel ausgekleidet, zum Theil mit farblosen Blutkörpern ganz angefüllt; sie halten dieselben für Lymphgefässe. Da ich ebensowenig wie jene Injectionen machte, so kann ich dies nur einfach bestätigen und hinzufügen, dass manchmal auch breite anastomosirende Züge von fein netzförmigen Fibringerinnseln sich vorfinden, welche in Lymphgefäss ähnlichen Canälen liegen, an denen ich jedoch kein Endothel nachweisen konnte. Vergleicht man im Allgemeinen das Verhalten der Lymphgefässe bei syphilitischen Erkrankungen verschiedener Organe, so findet man sehr grosse Schwankungen. Während bei den einen, wie bei Schleimpapeln, Condyloma latum, Hautpusteln bei Syphilis congenita, die Lymphgefässe ebenso schwer und selten zu erkennen sind wie im Hoden, ist ihre Affection in andern Organen sehr ausgesprochen, so bei Gummata der Haut, Muskeln, von Oesophagus und Darm, sowie auch namentlich bei der primären Sclerose [1]). Sie haben ein weit klaffendes Lumen von meist kreisförmigem Querschnitt, wie man es sonst nur bei starker künstlicher Füllung sieht (Fig. 91); ihr Endothel, oft von der Wand etwas losgelöst, ist stark verdickt, namentlich springen die Kerne stark vor; das Lumen enthält netzförmiges Fibringerinnsel, farblose und selbst rothe Blutkörper, oder (so besonders in der primären Sclerose) Haufen von groben, unregelmässig gestalteten und angeordneten Körnern, die in der Nähe der Wand zu einer homogenen, leicht glänzenden Masse zusammenfliessen (Recklinghausen's Hyalin). In älteren Sclerosen ist die Erweiterung geringer, das Lumen oft nur spaltförmig. An den Gummata der Haut greift diese Ver-

[1]) Biesiadecki, Untersuchungen aus dem pathol. Institute in Krakau. 1872, 4. Caspary, Vierteljahrsschr. für Dermatol. u. Syph. 1876, IV, 45.

änderung auch weit über die Grenzen des Tumors in die Umgebung hinein vor, wo oft noch in der Entfernung von mehreren Quadratcentimetern die Lymphgefässe sämmtlicher Schichten das gleiche Aussehen zeigen und zugleich noch eine starke Lymphkörperinfiltration ihrer nächsten Umgebung darbieten.

Wir sehen also die Lymphgefässe bei Weitem nicht so constant betheiligt wie die Blutgefässe. Ihre Affection scheint eine secundäre zu sein, die selbst bei längerer Dauer der Localerkrankung nur schwach angedeutet sein kann, während die Veränderung der Blutcapillaren nur in den frischesten Stadien, bei mehr acuten Erkrankungen schwer nachzuweisen ist.

§. 811. Während ich bei Stroma, Blut- und Lymphgefässen die Angaben von Malassez und Reclus bestätigen konnte, muss ich bei den Samencanälchen von ihnen abweichen. Wie ich schon oben erwähnte, lassen sie die Canälchen einfach zu Grunde gehen: Verdickung der Membrana propria mit Schwund des Inhalts und Lumens, so dass schliesslich das ganze Canälchen in ein solides Bindegewebsbündel sich umwandeln kann. Es ist diess vollständig richtig; indessen ist diese Obliteration doch nicht constant, und man findet in den käsigen Massen noch häufig deutliche Canälchen, an ihrer glänzenden, verdickten Membrana propria zu erkennen, und das bis 0,1 mm weite Lumen mit zell- und kernähnlichen Körpern ausgefüllt, die gleichmässig trüb und körnig sind und die feineren Einzelheiten nicht mehr erkennen lassen. Da die benachbarten Canälchen ausserhalb des Käses enger sind und zum Theil recht erheblich, so dürfte jedenfalls eine starke Einwanderung von Lymphkörpern stattgefunden haben.

Seltener sieht man am Rande von nicht eingekapseltem Käse in der zellreichen Umgebung noch deutliche Canäle; sie sind allerdings weniger an ihrer Wand zu erkennen; denn ihre Membrana propria ist wie das umgebende Stroma in ein Reticulum aufgelöst, dessen Maschen zum Theil leer sind, zum Theil Lymphkörper einschliessen und sich von denen des Stromas nur dadurch unterscheiden, dass ihr Längsdurchmesser der Innenfläche des Kanals parallel steht. Indessen in diesem fast gleichmässig aussehenden Stroma, mit dem die Membrana propria zusammengeflossen ist, erkennt man die Samencanäle noch recht gut an ihrem grosszelligen Inhalt, der sich scharf von der kleinzelligen Umgebung abhebt und dessen Umrisse ganz die Form der Canäle in Quer-, Schräg- und Längsschnitt nachahmen (Fig. 92). Der Inhalt erscheint schon bei schwacher Vergrösserung grosszellig und reticulär. Die Zellen sind reich an körnigem Protoplasma; die Kerne treten nicht alle deutlich hervor; doch sieht man grosse, runde, helle Kerne mit glänzendem Kernkörperchen und kleine, runde, homogene Kerne, also solche, die dem epithelialen Inhalt angehören, und solche von Lymphkörpern. Es ist ein Bild, wie ich es von dem Tuberkel beschrieben habe; das Protoplasma der Zellen zieht sich in schmale Fäden aus, welche zu einem Netz sich vereinigen; die Kerne liegen in den Zellkörpern selbst, die durch Zusammenfliessen von Lymphkörpern und Epithelzellen gebildet zu werden scheinen. Später kann noch eine bedeutende Erweiterung des Canals stattfinden; denn man sieht in der Nähe grössere runde oder ovale Felder von dem doppelten Durch-

messer der normalen Samencanälchen, die durch ihren lockeren, netzförmigen, grosszelligen Bau von der Umgebung sich unterscheiden und

Fig. 92.



Im rechten Drittel der Abbildung sieht man in dem verdickten Stroma noch deutliche Samencanäle mit grob- und dunkelkörnigem Inhalt und verdickter, aber leicht erkennbarer Membrana propria. In dem mittlern Drittel ist die letztere durch Zellinfiltration und Auflockerung breiter und feinkörnig geworden, ihre concentrische Streifung hat sie verloren; aber der Inhalt der Canäle ist noch an seiner feineren Zusammensetzung, die bei der schwachen Vergrösserung natürlich nicht deutlich ist, ganz besonders aber an seiner äussern Form und an der topographischen Anordnung zu erkennen. Links sieht man zwei grössere, feinkörnige, runde Felder, das eine mit 1, das andre mit 2 dunkel-grobkörnigen, locker gebauten Stellen, welche ebenfalls nach ihrer Anordnung Samencanälen, d. h. deren Wand und Lumen entsprechen.

dadurch, sowie durch ihre Lagerung in regelmässigen grossen Abständen ihre Abstammung aus Samencanälchen andeuten.

§. 812. Es führt mich diess zu den herdweisen Erkrankungen. Dieselben bestehen in der Anhäufung von Lymphkörpern, von epithelioiden und Riesenzellen. Sie gleichen bekanntlich sehr den Tuberkeln; die gleichen Fragen über Genese und Bedeutung ergeben sich hier wie dort; ich habe dieselben bei dem Tuberkel ausführlich erörtert und fasse mich daher hier kurz.

Die Lymphkörperanhäufungen (Fig. 93) sind bald klein, rund, bald über grössere Parthien ausgedehnt; dann richtet sich ihre Form nach den benachbarten Samencanälchen, in deren Interstitien sie Fortsätze senden; sie werden dadurch sternförmig, verästelt, netzförmig. Sie bestehen nur aus Lymphkörpern, deren dicht gelegene Kerne fast alles Uebrige verdecken; ihr Bau ist locker; ein regelmässiges Reticulum ist nicht nachzuweisen; nur hie und da ziehen sich spärliche Fasern zwischen den Zellen hindurch. Ich kann nicht sagen, dass diese Anhäufungen an bestimmte Stellen des Stromas, etwa an die Gefässe, sich anschliessen; man sieht wohl hie und da mitten in einem solchen Herd ein grösseres Gefäss, aber nicht constant.

Das Auftreten von vereinzelten epithelioiden Zellen im verdickten Stroma erwähnte ich schon oben. Hauptsächlich bilden aber sie kleine runde Herde von etwa ¼ bis ½ mm Durchmesser. Die Zellen sind bald rund, bald länglich, spindelförmig oder polyedrisch, eckig. Sie zeichnen sich häufig durch gelbe Farbe aus, die sowohl auf diffuser Färbung des Protoplasmas, wie auch auf der Einlagerung von gelben Körnern beruht; die letzteren sind zum Theil klein, zum Theil von der Grösse der rothen Blutkörper und rund; sie sind offenbar auf die früher erwähnten Extravasate zurückzuführen. Dem Kern nach

Fig. 93.

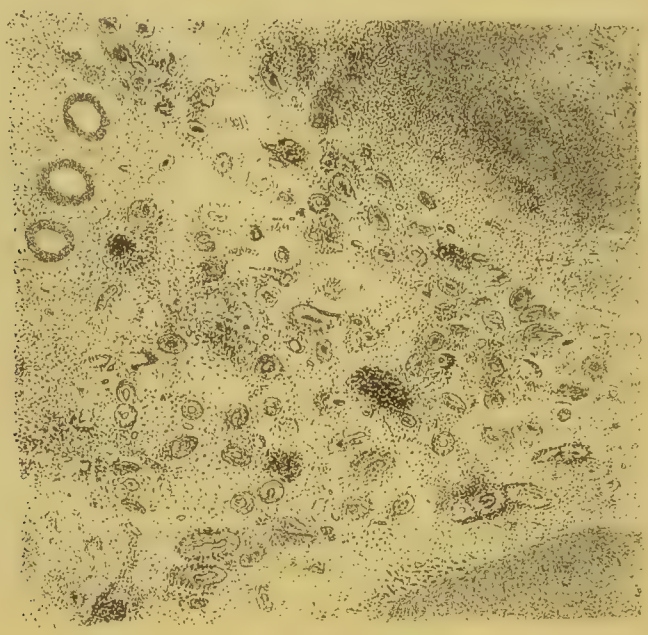

Hodengewebe mit verdicktem Stroma, mit Samencanälchen (das Lumen körnig) und Blutgefässen (Lumen hell). Ferner mehrere dunkle Herde von Lymphkörperanhäufung; unten rechts und links kommen käsige Stellen zum Vorschein.

muss man unter diesen Zellen 2 Formen unterscheiden: 1) solche mit kleinem, rundem, homogenem Kern; sie sind als umgewandelte Lymphkörper anzusehen, wie sich auch daraus ergiebt, dass gleiche Elemente selbst in den Blutcapillaren liegen; 2) solche mit grossem, blassem, hellem Kern, der ein grosses Kernkörperchen einschliesst. Da gleiche oder ähnliche Kerne sich sowohl im epithelialen Inhalt der Samencanälchen (Follikelzellen), wie auch im Stroma, namentlich in den räthselhaften interstitiellen Zellsträngen finden, so erhebt sich die berechtigte Frage, ob nicht diese Elemente bei der Bildung der epithelioiden Zellen sich betheiligen. Was die Beziehung der Samencanälchen zu den herdweisen Erkrankungen überhaupt anlangt, so habe ich schon oben hervorgehoben, dass sie grosszellige Herde von reticulärem Bau bilden mögen; es scheint mir aber nicht wahrscheinlich, dass die hier vorliegenden, mehr compacten Herde, in denen die Zellen dicht nebeneinander liegen, in irgend welchen Beziehungen zu ihnen stehen. Wenigstens habe ich ausser der Kernform keinen andern Grund hierfür

anzuführen. Denn diese Herde liegen mitten im Stroma, ohne besondere Begrenzung, und so viele Schnitte ich auch untersucht habe, so ist es mir doch nie geglückt, irgend einen derselben zu einem evidenten Samencanälchen verfolgen zu können. Nie sieht man um dieselben die eigenthümliche Zeichnung der Membrana propria oder nur eine Andeutung davon.

§. 813. Ueber die andern Elemente, die fixen Zellen des Stromas und die interstitiellen Zellstränge kann ich mich nicht bestimmt aussprechen. Malassez und Reclus lassen die letzteren zu Grunde gehen, durch die Bildung der Herde von Lymphkörpern zerstört werden. Ich bin nicht im Stande, etwas darüber mitzutheilen und muss daher die oben aufgeworfenen Fragen offen lassen.

Die Riesenzellen gleichen ganz denen des Tuberkels, zeichnen sich nicht durch besondere Grösse aus, sind meist rundlich oder oval, ohne oder mit nur wenig Ausläufern; ihre hellen, bläschenförmigen, etwas körnigen, oder mit Kernkörperchen versehenen Kerne sind ebenfalls peripher angeordnet. Sie sind nicht in grosser Zahl vorhanden, liegen mehr vereinzelt, häufiger von Lymphkörpern als von epithelioiden Zellen umgeben, doch auch gar nicht selten in zellarmem Stroma.

Ueber den Lustgarten'schen Syphilisbacillus wage ich aus eigner Erfahrung kein Urtheil; meine Versuche, ihn zu finden, sind missglückt; doch lege ich diesem negativen Resultate keinen Werth bei, da ich leider nicht die genügende Zeit auf diese Untersuchung verwenden konnte.

§. 814. Ich komme zu den regressiven Metamorphosen Das Schicksal der Gummata, d. h. aller kleineren und grösseren geschwulstartigen Herde, ist bekanntlich nicht immer gleich. Manche zerfallen ausserordentlich rasch zu Eiter, wie z. B. die Gummata der Haut, der Muskeln, besonders bei Lues congenita. Die Infiltrationszone am Rande ist nur äusserst schmal und makroskopisch hat man hier vollständig das Bild eines gewöhnlichen Abscesses; denn die grosse Höhle enthält zähen, dickflüssigen, leicht grünlichen Eiter. Aber doch unterscheidet sich mikroskopisch die kleinzellige Infiltrationszone von der eines gewöhnlichen Abscesses durch die Betheiligung der Blut- und Lymphgefässe. Der Eiter enthält fast gleichmässig grosse, kuglige Zellen, 0,015 mm Durchmesser, mit grossem, blassem, glanzlosem, wenige Fettkörnchen enthaltendem Protoplasma und einem grossen oder mehreren kleinen Kernen, oder das Protoplasma ist mehr zerfallen und hängt in unregelmässig zackigen Fetzen den Kernen an oder letztere sind auch vollständig frei. Es gehen diese Elemente direct aus den kleineren Elementen der Wand hervor; ihr Protoplasma nimmt Flüssigkeit auf und wird dadurch blass, ihr Volum wird grösser, und auch ihr Kern schwillt an.

§. 815. Gewöhnlich aber tritt Verkäsung ein. In der Schilderung des Käses stimme ich wiederum mit Malassez und Reclus überein [1]). Abgesehen von derberen Bindegewebszügen, den verdickten

[1]) Nur in einem Punkte kann ich ihre Angaben nicht bestätigen; sie sprechen

Wänden der Samencanälchen und wenigen Fetttröpfchen findet man körnige trübe oder helle glasige Zellen, die an dünnen Stellen oder an Rissrändern sich noch als solche erkennen lassen, hie und da auch sogar noch die Contouren des Kerns, wenn auch undeutlich, zeigen. Daneben aber kommen auch noch gut färbbare Kerne oder Kerntrümmer vor, sowohl im eingekapselten wie nicht eingekapselten Käse, namentlich in den peripheren Zonen; nach innen zu nehmen sie an Zahl ab; aber selbst an grossen Käseknoten lassen sich im Centrum noch Kerne erkennen, die Farbstoffe leichter annehmen als ihre Umgebung. Es sind aber alles Kerne, die in Grösse, homogenem Aus-

Fig. 94.

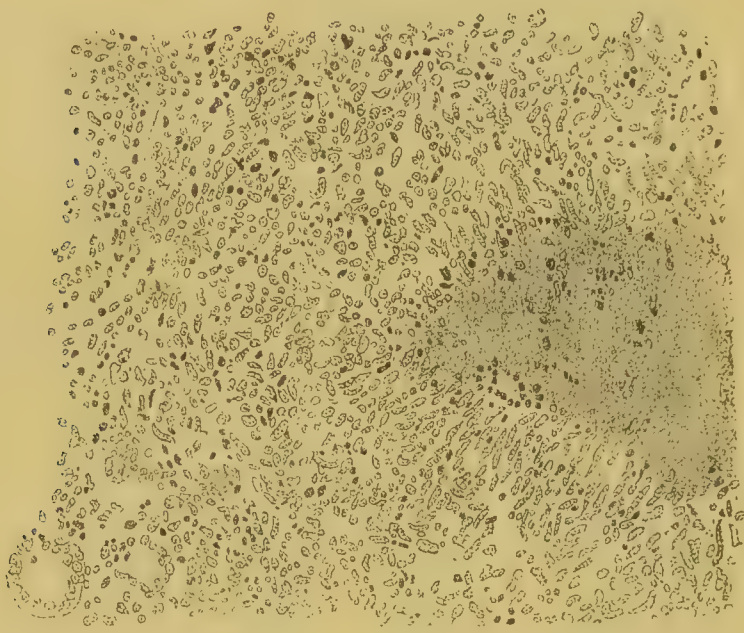

Periphere Schicht eines Käseherdes sammt Umgebung aus einem Hodengumma. In dem Käse hoch ovale helle und besonders dunkle kleinere Kerne von Lymphkörpern. Die angrenzenden Kerne des noch nicht verkästen Gewebes zum grossen Theil radiär gestellt. Im übrigen Theil besonders helle, bläschenförmige Kerne und zerstreute dunkle Kerne von Lymphkörpern; ferner 2 Riesenzellen.

sehen und gleichmässiger Färbung den Kernen der Lymphkörper gleichen. Die grossen, ovalen, bläschenförmigen Gewebskerne sind nicht mehr nachweisbar und haben zum mindesten ihre Fähigkeit, Farbstoffe aufzunehmen, verloren. Ausserdem sieht man auch, wie erwähnt, die fasrigen Elemente in aller Deutlichkeit, aber in ihrem optischen Verhalten verändert; auch sie sind eigenthümlich glänzend, hyalin.

Die käsigen Massen finden sich mehr im centralen Theile des veränderten Hodens, unregelmässig zerstreut und von sehr wechselnder Gestalt. Manchmal sind sie in das Hodengewebe eingesprengt, ohne dass eine scharfe Grenze sich fände; das nicht verkäste Gewebe geht

---

von besondern Körnern, die sich stark mit Purpurin färben; mir ist diese Färbung nie geglückt.

allmählig in das verkäste über, indem alle Elemente den eigenthümlichen glasigen Glanz annehmen, welcher die feinere Zeichnung nicht mehr erkennen lässt; zugleich schwindet das verschiedene Verhalten gegenüber Farbstoffen; abgesehen von den erwähnten zerstreuten, noch färbbaren Kernen des Käses nehmen alle übrigen Elemente ziemlich gleichmässig und in geringem Grade Farbstoffe an. Auch die radiäre Richtung der an den Käse anstossenden Zellen und Kerne, welche ich beim Tuberkel erwähnte, stellt sich hier ein (Fig. 95).

§. 816. In den meisten Fällen (Fig. 95) aber ist der Käse von einer schmalen, hellen, stark transparenten Zone umgeben, die ihn scharf gegen die benachbarte gleichmässige Zellinfiltration, die wir oben kennen gelernt haben, absetzt; in dieser liegen die Zellen oft sehr dicht, so dass die Grenzen der einzelnen Elemente verschwinden und

Fig. 95.

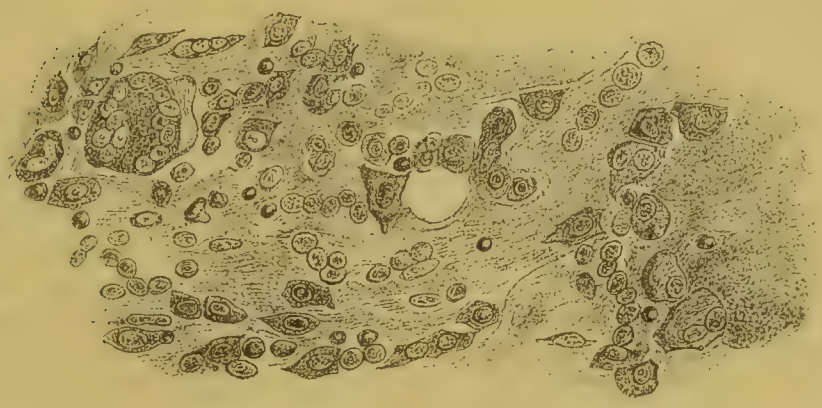

Eingekapseltes Gumma des Nebenhodens; am rechten Rande die Peripherie des Käseherdes.

nur die Kerne deutlich hervortreten. Nach diesen zu urtheilen, sind die Lymphkörper in grösserer Zahl vertreten, wie die epithelioiden Zellen. In der hellen Zone liegen in der reichlichen fasrig-streifigen Intercellularsubstanz sehr grosse, protoplasmareiche Zellen, die meist die Form von sehr dicken, unförmlichen Spindeln haben, und zum grossen Theil ganz mit Fetttröpfchen vollgepfropft sind; ganz vereinzelt findet sich hier und da eine Riesenzelle. Die Kerne dieser Zellen gehören wiederum jenen beiden Formen an, sind entweder klein, rund, homogen, oder gross, mit Kernkörperchen im hellen Inneren.

Diese fasrige Zone geht entweder direct in die periphere Zone des Käses über, oder es schiebt sich noch eine schmale Zone von epithelioiden Zellen dazwischen.

Malassez und Reclus haben eine sehr ausführliche Schilderung dieser Kapsel gegeben und darauf die Ansicht begründet, dass es sich nicht um die Matrix der käsigen Masse handle, sondern um eine secundäre Bildung, welche die Resorption des Käses bewirke. Sie stützen sich dabei namentlich auf die Thatsache, dass die Samencanälchen im Käse geringere Veränderungen zeigen, wie in der Kapsel und meistens sogar wie in weiterer Entfernung; es stelle daher die Kapsel nicht

frühere Stadien des Käses dar, sondern sie müsse secundär entstanden sein. Da sie ferner die gleiche Zusammensetzung besitzt wie jene, die sich um resorbirbare, in die Bauchhöhle eingebrachter Fremdkörper ausbildet, so schliessen sie, dass auch hier die Kapsel die Fähigkeit und Bedeutuug besitze, den eingeschlossenen Käse zu resorbiren. Was den ersteren Punkt anlangt, so muss man gestehen, dass die Ansicht der französischen Forscher nicht unbegründet ist, nur muss man dann auch annehmen, dass die Verkäsung auf die Kapsel selbst übergreifen kann. Denn ihre Bündel laufen nicht überall der Oberfläche des Käses parallel, wie es doch sein müsste, wenn eine secundäre Bildung vorliegt, sondern häufig sieht man sie auf grosse Strecken des Randes senkrecht auf diesen zulaufen und in den Käse eindringen. Auch jene Forscher erwähnen diess freilich mit dem Zusatz: mais ce n'est là qu'une exception apparente. Sollte damit gesagt sein, dass diess eine Täuschung sei, durch Schnittrichtung hervorgebracht, so müsste ich widersprechen; denn man sieht diess an vielen Schnitten einer und derselben Reihenfolge.

Gegen die Theorie, dass die Kapsel die Resorption besorge, dass alle eingekapselten Gummata in Resorption, im Verschwinden begriffen seien, muss in dieser Allgemeinheit Widerspruch erhoben werden. Denn jene Forscher haben übersehen, dass die gleichen Elemente auch um Fremdkörper sich ausbilden, die durchaus nicht resorptionsfähig sind; ich brauche in dieser Beziehung ja nur auf meine Darstellung des Tuberkels zu verweisen, wo die betreffenden Beobachtungen zusammengestellt sind. Dass die Gummata, welche die französischen Forscher untersuchten, in Resorption begriffen waren, geht aus ihrer Schilderung nicht hervor. Indessen das dürfte wohl richtig sein, dass die Elemente, die der Innenfläche der Kapsel aufliegen, auch die Resorption besorgen können, falls der Käse resorptionsfähig wird.

§. 817. Schliesslich habe ich bei der Verkäsung noch jener eigenthümlichen Substanz zu gedenken, die ich als canalisirtes Fibrin, Recklinghausen als Hyalin bezeichnete. Ihr Vorkommen in den Gummata ist von Vallat (Virchow's Archiv 89) beschrieben worden. In dem Hodengumma habe ich sie nicht gesehen, wenigstens nicht in ihrer ausgebildeten Form, welche für mich Veranlassung war, ihr den obigen Namen beizulegen. Man wird aber vielleicht schon das homogene Aussehen, das Glasigwerden der verkästen Zellen hieher rechnen dürfen. Ich bin daher nicht im Stande, hier etwas Neues darüber mitzutheilen und beschränke mich auf 2 Nachträge zu der Arbeit von Vallat. Neben den Gummata der Milz, des Oesophagus und des Rückenmarks, die jener untersuchte, fand ich sie auch noch in Knoten der Leber und Nebennieren und zwar in letzteren mit nachträglichem puriformem Zerfall. Was ihre chemische Reaction anlangt, so legt Recklinghausen darauf Gewicht, dass das Hyalin gegen Essigsäure und Ammoniak sich ziemlich resistent verhält. Für das Hyalin des Tuberkels und Gummas, ebenso für das der diphtheritischen Membran gilt diess nicht; frisch untersucht und aus seiner Umgebung herausgelöst, quillt es bei Zusatz von Essigsäure ganz ausserordentlich auf, ebenso auch in Natronlauge. Ich möchte daher die Zugehörigkeit dieser Substanz zu dem Fibrin doch noch nicht von der Hand weisen.

§. 818. Aetiologie. Die Thatsache, dass so überwiegend häufig die syphilitische Erkrankung ihren Sitz im Hoden selber oder wenigstens im Hoden zuerst und zumeist und nicht im Nebenhoden hat, dass sie sich auch im Hoden mit Vorliebe unter Freilassung der Gegend des Rete in den vordern peripheren Abschnitten localisirt, dass, wenn der Nebenhode überhaupt ergriffen wird, derselbe nicht in Form einer katarrhalischen Erkrankung der epithelialen Antheile, sondern einer interstitiellen Veränderung mitleidet, weist des Bestimmtesten darauf hin, dass die Aetiologie der Syphilis testis von derjenigen der Hodentuberkulose principiell abweicht. Wenn wir daran erinnern, dass wir bei Orchitis die metastatischen Formen in der überwiegenden Mehrzahl der Fälle im Hoden finden, die urethralen dagegen im Nebenhoden, so dürfen wir daraus auch für die Syphilis den Schluss ziehen, dass die Syphilis auf metastatischem Wege zu Stande kommt, und dass wir es nicht wie bei der Tuberkulose mit der urethralen Form resp. einer descendirenden Hodenerkrankung zu thun haben. Mit dieser Anschauung stimmt des Entschiedensten auch der histologische Bau. Nicht nur findet man die frühesten characteristischen Veränderungen an den Gefässen, speciell an der Wand der Capillargefässe, sondern Malassez und Reclus betonen das frühe Auftreten kleiner selbstständiger Knötchen, wie man sie auch bei ächter metastatischer Miliartuberkulose des Hodens zu sehen bekommt. Wir dürfen daher wohl den Schluss machen, dass der Infectionsstoff der Syphilis auf dem Blutwege in den Hoden gelangt, hier zunächst auf die Gefässwand und das interstitielle Gewebe einwirkt und nur secundär die Samencanälchen und ihren Inhalt in Mitleidenschaft zieht. Auch die Entwickelung kleinerer Knötchen zu grösseren Knoten, wie sie beim Gumma das Gewöhnliche ist, stimmt mit der Ablagerung des syphilitischen Infectionsstoffes an bestimmten Mittelpunkten überein.

§. 819. Was die Häufigkeit der Hodensyphilis im Verhältniss zu syphilitischen Erkrankungen überhaupt anlangt, so fand Fournier das Verhältniss von 1 : 32, Jullien dasjenige von 1 : 10. Nach Balme wurde unter 2300 Fällen von Syphilis 70 Mal die Hodensyphilis gefunden und endlich Parrot und Hutinel geben an, dass bei hereditär-syphilitischen Kindern in einem von 3 Fällen der Hode erkrankt gefunden wurde.

Für das congenitale Vorkommen der Hodensyphilis haben wir schon früher der Beobachtungen von Curling, Bryant und Gosselin Erwähnung gethan. Wir haben bei einem 4 Tage alten Kind eines Vaters, der an tertiärer Syphilis litt, auf der einen Seite eine Hydrocele, auf der andern Seite eine pflaumengrosse, harte, etwas druckempfindliche Schwellung gefunden, die Haut adhärent, verdickt und ödematös. Das Kind befand sich sonst ganz wohl und war wohl gebildet. In andern Fällen ist die Vergrösserung des einen, häufig auch beider Hoden als hart, glatt und schmerzhaft angegeben. Henoch beschreibt 7 Fälle infantiler Syphilis bei Kindern von 3½ Monaten bis 2½ Jahren, die Hoden dabei mehr oder weniger vergrössert, sehr derb, 3 Mal bloss linksseitig, 4 Mal beidseitig. Ein Präparat von Hodensyphilis bei einem 1½jährigen Kinde verdanken wir der Güte von Dr. Hoffmann.

§. 820. Das gewöhnliche Alter, in welchem die Hodensyphilis zur Beobachtung kommt, ist das kräftige Mannesalter. (70% der von mir beobachteten Fälle standen in den 30er Jahren, die übrigen im 40. und 50., abgesehen von den Fällen von infantiler Syphilis.) Die Zeit, in welcher die Erkrankung des Hodens nach der primären Ansteckung beobachtet wird, ist sehr variabel. Sie scheint in auffälliger Weise verschieden für die Erkrankung des Nebenhodens und für diejenige des Hodens. Tédenat nimmt an, dass im Durchschnitt die Erkrankung des Nebenhodens $4^1/_2$ Monate nach der Ansteckung erfolge. Diesem stimmen die andern Autoren über Nebenhodensyphilis bei und erklären dieselbe für der condylomatösen Periode zugehörig. Doch kann nach Balme auch in der tertiären Periode noch isolirte Nebenhodenerkrankung zu Stande kommen. Meistens erkranken beide Nebenhoden gleichzeitig oder doch nacheinander.

§. 821. Die Erkrankung des Hodens lässt gewöhnlich sehr viel länger auf sich warten. Es ist eine Ausnahme, dass sie bereits nach Monatsfrist in die Frscheinung tritt. Vidal sah dieselbe bereits am Ende des 2. Monates, Nelaton nach $3^1/_2$ Monaten, Bumstead in 4—5 Monaten zur Zeit von Halsentzündungen und milderen Hauteruptionen. In 22 Fällen, worunter 10 eigenen, trat die Affection nach der primären Erkrankung nach einem Jahr 4 Mal auf,

nach	3	Jahren	1	Mal
„	6	„	1	„
„	7	„	1	„
„	8	„	3	„
„	9	„	1	„
„	10	„	3	„
„	12	„	1	„
„	15	„	1	„
„	16	„	2	„
„	30	„	1	„
„	31	„	1	„

Bei mehr als einem Kranken begegneten wir der Angabe, dass er nichts von Syphilis wisse, aber vor so und so viel Jahren an einem verhältnissmässig leichten Tripper gelitten habe. In zwei der Fälle war die Hodenerkrankung das einzige Symptom der Syphilis und zwar in einem Falle nach einem Jahr nach der Ansteckung, in einem Falle nach 30 Jahren. Gemäss der verschieden langen Zeit, welche zwischen der Primäraffection und dem Hodenleiden verfliesst, sind die Begleiterscheinungen der Hodensyphilis ausserordentlich schwankend. Wir fanden bei 5 Patienten vernarbte und bei einem floride Hautulcerationen, bei einem Elephantiasis, bei einem Laryngitis, bei 3 syphilitische Gelenkaffectionen in Form proliferirender und plastischer Arthriten und in 3 gummöse Ostiten. Wir bestätigen andre Angaben, dass das gleichzeitige Vorkommen von Weichtheilgummata im Allgemeinen die Periode der Hodenerkrankung kennzeichnet, und dass Knochengummata öfter erst nachher kommen. Beidseitige Erkrankung der Hoden und zwar hier meistens nacheinander, ist etwas Gewöhnliches wie beim Nebenhoden.

§. 822. Das Leiden tritt ohne besondere Gelegenheitsursache auf. Doch ist nicht zu übersehen, dass es auch von einem Trauma oder einer andern bestimmten Veranlassung her seinen Ursprung nehmen kann. In 2 Fällen der Langenbeck'schen Klinik war ein Stoss auf das Scrotum die nächste Ursache einer Hodenschwellung, welche sich dann in characteristischer Weise weiter entwickelte.

§. 823. Symptome und Diagnose. Für die Bearbeitung der Symptomatologie stehen mir 10 eigene Krankengeschichten zur Verfügung. Danach bildet sich langsam eine Schwellung eines Hodens aus, welche ebenso langsames Wachsthum zeigt. Gegenüber dem subacuten Beginn einer käsigen Hodenentzündung ist das durchaus chronische Auftreten der syphilitischen Orchitis von Anfang recht characteristisch. Allerdings giebt es auch Fälle, welche einen ziemlich acuten, nach Reclus sogar sehr acuten Anfang darbieten und wo sich die Schwellung unter sehr heftigen Schmerzen einstellt. Bei einem meiner Fälle kamen, ganz wie bei der tuberkulösen Entzündung, Schmerzen und Schwellung über Nacht zu Stande, welche während 5 Tagen zunahmen, nach welcher Zeit die Arbeit ausgesetzt werden musste, ohne dass übrigens Patient das Bett zu hüten genöthigt war. In einzelnen Fällen tritt die Hodensyphilis auch in die Erscheinung unter dem Bild einer verhältnissmässig rasch anwachsenden Hydrocele.

In der Mehrzahl der Fälle sind bei der Entwickelung Schmerzen, sogar intensiver Art, angegeben. Doch scheinen dieselben besonders empfindliche Individuen zu betreffen. Die Schmerzen können auch spontan wieder nachlassen. Broca behauptet, dass bei tiefliegenden Gummata häufig Schmerzen eintreten, bei oberflächlichen nicht.

In der Mehrzahl der Fälle bestehen Schmerzen nur in Folge der Gewichtszunahme des Hodens; es wird über ein drückendes oder zerrendes Gefühl in der Leiste geklagt. Indess sind Beobachtungen mitgetheilt, wo in der Leiste oder im Kreuz oder auch im Hoden selber intensive Schmerzen bestanden, welche dem Patienten die Entfernung des Organes wünschbar machten. Kappeler beobachtete [1]) einen Fall letzterer Art, Ricord [2]) giebt das Vorkommen unerträglicher Schmerzen im Samenstrang und in der Lendengegend an.

§. 824. Die Weiterentwickelung der Hodensyphilis ist im Allgemeinen ebenso leicht, wie die andern Symptome der Syphilis, durch innerliche Behandlung zu beeinflussen. Geschieht diess nicht, so können zwei Veränderungen eintreten. Entweder bildet sich die Wucherung spontan zurück unter Verkleinerung und Verhärtung des Organes; es kommt zu fibröser Induration, das eigentliche Parenchym wird durch die Schrumpfung des interstitiellen Gewebes zerstört: der Hode bleibt als harter, unempfindlicher Körper zurück, meist von kleinerem Volumen, als normaliter.

§. 825. Der 2. Ausgang ist der in Aufbruch und Ulceration. Es ist eigenthümlich, wie lange man sich gewehrt hat, den Aufbruch

---

[1]) Kappeler, laut Krankengeschichte.
[2]) Ricord s. Hélot, Journ. de chir. 1846.

eines syphilitischen Hodens anzuerkennen, gerade so, wie man bis in die letzte Zeit den Fungus syphiliticus bestreiten wollte. Die Ulceration kommt meistens in wesentlich andrer Weise zu Stande, als bei der Hodentuberkulose. Der Aufbruch ist nicht begleitet von nennenswerthen Schmerzen und nicht von entzündlichen Erscheinungen; es bildet sich an irgend einer Stelle eine kleine Pustel, seltener ein kleiner Abscess, es entleert sich eine geringe Quantität eiterig-seröser Flüssigkeit, oft mit gelblichen Gewebsfetzen und es bildet sich eine Fistel resp. Ulceration aus, welche längere Zeit, durch Monate hindurch offen bleibt und meist sehr wenig absondert. Nur zeitweise wird etwas reichlicher dünner Eiter mit gelbweissen, zähen Fetzen geliefert oder durch Druck zu Tage gefördert. Durch Zurückhaltung des Secrets kann in solchen Fällen sogar Fieber eintreten. So war es in dem Falle Fuchser, welcher oben Erwähnung fand.

§. 826. Die Verschiedenheit gegenüber Aufbruch bei Tuberkulosis testis ist auffällig genug. Bei letzterer kommt es zu grösseren Erweichungsherden und zu eigentlichen Abscessen, welche unter entzündlichen Erscheinungen die Haut verdünnen und perforiren. Bei Syphilis dringt auf langsamem Wege die Wucherung im Bindegewebe, in die Scheidenhäute, Unterhaut und Cutis vor; die Haut wird derb, infiltrirt, geröthet, sie verliert ihre Faltbarkeit, und durch Erweichung oberflächlich gelegener Gummata wird der Aufbruch auf langsamem Wege zu Stande gebracht. In einem Falle meiner Beobachtung lag sofort nach der Ulcerationsbildung in dem Grunde des Geschwürs, von unterminirten bläulichen Rändern umrahmt, das gelbe, nekrotische Bindegewebe der gummösen Neubildung zu Tage. Ebenso in einem zweiten Falle. Als characteristisch muss noch hervorgehoben werden, dass die Vorbereitung zur Perforation oft sehr lange andauerte. Es wird eine Stelle infiltrirt, auch geröthet, vielleicht sogar erweicht und flach erhaben; aber längere Zeit bleibt es hiebei ohne weitere Veränderung, ohne Fortschritt zum wirklichen Aufbruch. Die Angabe von Virchow, welcher auch Diday beipflichtet, dass der syphilitische Hode nie aufbreche, muss ich des Entschiedensten bestreiten. Es ist die Rückbildung ohne Aufbruch das Gewöhnliche, immerhin die Ulceration keine grosse Seltenheit. Curling (S. 300 loc. cit.) giebt an, 10—12 Fälle von Fungus testis syphiliticus binnen 10 Jahren gesehen zu haben. Wir werden bei der Besprechung des Fungus testis sehen, dass die Syphilis ein gutes Contingent zu demselben liefert. Man darf aus dem Aufbruch mit ziemlicher Sicherheit auf das Vorhandensein von Verkäsung schliessen. Die Fisteln gelangen zur Heilung, indem sich die Haut an der betreffenden Stelle einzieht, festwächst und meist von unregelmässigen Narbenzügen durchzogen bleibt.

§. 827. Die Hodensyphilis zeigt grosse Neigung zu Rückfällen. Wenn durch Behandlung eine Rückbildung einer ersten Schwellung erreicht ist, so kann in Zeit von wenigen Monaten eine erneute Anschwellung eintreten und dieser Gang der Krankheit sich 6 Mal und öfter wiederholen. Schon A. Cooper hat derartige Fälle erwähnt. Diese Schwankungen im Verlauf, der ganz chronische Beginn und die ebenso chronische Weiterentwickelung der Erscheinungen, der Mangel

jeglicher Exacerbation sind schon recht characteristisch für die Hodensyphilis. Es kommt aber noch die Eigenthümlichkeit der objectiven Erscheinung hinzu, um der Diagnose meist über jede Schwierigkeit hinwegzuhelfen.

§. 828. Der syphilitische Hode stellt eine rundlich-ovale Anschwellung dar, welche die Grösse eines Gänseeies, einer Faust erreichen kann. Die Oberfläche erscheint gleichförmig, glatt oder aber höckrig und knollig, mit einzelnen Leisten und Platten. Immerhin wird die Grösse eines Gänseeies selten überschritten. Die Unregelmässigkeiten der Oberfläche beruhen auf Miterkrankung der Tunica albuginea hauptsächlich, können aber auch bedingt werden durch ungleichmässige Erkrankung der Hodensubstanz selber, so dass nur die erkrankten Stellen als Knollen erscheinen.

Von Wichtigkeit für die Diagnose ist der Umstand, dass die Höcker und Verhärtungen mit besonderer Vorliebe auf der Vorderfläche des Hodens localisirt sind. Sie zeichnen sich gegenüber den Stellen, wo das Hodenparenchym noch wenig verändert ist, durch eine grosse Derbheit aus und erscheinen oft als plattenartige Verdickungen oder Einlagerungen in die obern Schichten des Hodens. Im Ganzen ist der Hode nicht immer von derselben Consistenz. Frisch ist oft eine elastische Consistenz vorhanden, während in älteren Fällen, namentlich gegen die Ablaufsstadien zu, die Derbheit eine auffällige ist. Ebenso ist es mit der Empfindlichkeit bei Druck. Diese ist oft in den Anfangsstadien nicht unbedeutend, während man mit Recht die Indolenz als eines der Hauptcharacteristica des syphilitischen Hodens gegenüber andern Hodenerkrankungen betrachtet. In der Mehrzahl der Fälle ist auch an den Stellen drohenden Aufbruchs noch die derbe Consistenz zu constatiren, da sie auf fortgesetzter gummöser Infiltration durch die Albuginea, Scheidenhaut, Unterhaut bis auf die Haut beruht.

§. 829. Wir haben schon bei der pathologischen Anatomie hervorgehoben, dass für die anatomische Diagnose das Verhalten des Nebenhodens, Samenstrangs und des Vas deferens von grosser Wichtigkeit ist. Es ist characteristisch, wenn neben der höckrigen, mehr oder weniger diffusen Verhärtung des Hodens der Nebenhode unverändert bleibt. Nun ist er freilich nicht immer in normaler Weise zu fühlen, aber auch, wenn er vergrössert ist und entweder elastische oder derbe Consistenz angenommen hat, so bleibt er immer noch hinter dem Hoden palpabel, bis zu einem gewissen Grad abgrenzbar, und seine Anschwellung tritt in den Hintergrund. Anders ist die Sache freilich in den seltenen Fällen, wo der Nebenhode der primär oder gar einzig befallene Theil ist.

Die Epididymitis syphilitica entwickelt sich meistens in der gleich langsamen Weise wie die Orchitis aus derselben Ursache. Doch giebt es auch hier Beobachtungen acut aufgetretener Fälle. Auch für den Nebenhoden gilt nämlich für spätere Stadien die characteristische, derbe Consistenz der Schwellung und die geringe Empfindlichkeit derselben. Hiezu kommt, dass der Kopf des Nebenhodens in der Mehrzahl der Fälle der betroffene Theil ist. In einem Falle von Bertolle, welchen Balme erwähnt, hatten die Gummata

des Nebenhodens seit einem Jahr zu Fisteln geführt, die übrigens durch antisyphilitische Behandlung in der Frist von einigen Wochen ausheilten.

§. 830. Das Vas deferens ist in der überwiegenden Mehrzahl der Fälle vollständig intact auch anatomisch gefunden worden. Die Untersuchung am Lebenden lässt das meist direct constatiren. Dagegen ist es ein häufiger Fall, dass das Gefässbündel des Samenstrangs infiltrirt und mehr oder weniger verdickt ist. In sehr seltnen Fällen kommen vereinzelte Höcker im Samenstrang im Bereich des Gefässbündels vor. Ich habe solche multipel gesehen. Anderseits muss man sich gefasst machen, selbst ohne Affection des Hodens sehr grosse derbe gummöse Geschwülste im Samenstrang zu finden, welche bis in die Fossa iliaca interna sich erstrecken können. In einem Falle sah ich eine solche Infiltration als zapfenförmige Verlängerung vom Hoden nach dem Samenstrang zu.

Ueber das Verhalten der Haut haben wir schon das Nöthige hervorgehoben. Bei den gummösen Formen und im Stadium der Verkäsung ist die Betheiligung der Haut das Gewöhnliche. Entweder ist dieselbe nur infiltrirt oder geröthet oder zeigt eine bräunliche Pigmentirung. Sie ist an irgend einer Stelle, namentlich am vordern Umfang adhärent und zeigt bei Aufbruch die bereits geschilderten characteristischen Ulcerationen.

Das Bild einer syphilitischen Orchitis kann natürlich verändert werden durch das Vorhandensein einer Hydrocele. Fournier, Gosselin, Boursier halten die Hydrocele bei Syphilis für die Regel und sie ist wohl für die Anfangsstadien ein häufiges Vorkommniss. Die Hydrocele zeigt in Verlauf und Erscheinung Ungewöhnlichkeiten, namentlich unregelmässige Formen in Folge theilweiser Verwachsung der Scheidenhaut durch entzündliche Ausschwitzungen. Wo eine Betheiligung des Vas deferens vorliegt, stellt sich dasselbe nach Fall Fournier und Balme als eine cylindrische Verdickung dar. Leistendrüsenschwellungen haben wir bei Syphilis gesehen in Fällen, wo ein Aufbruch durch die Haut stattgefunden hatte.

§. 831. Nach dem, was wir bei der Aetiologie erwähnt haben, lässt sich die Diagnose in einer guten Zahl von Fällen unschwer stellen, namentlich gegenüber der Tuberkulose, welche der Affection in vielen Punkten so verwandt ist. Namentlich ist die Theilnahme andrer Organe an der Erkrankung bei Syphilis und Tuberkulose so vollständig different, dass man daraus einen Hauptanhaltspunkt entnehmen kann. — Auch gegenüber einfach entzündlichen Affectionen und Hodenabscess müssen die gleichzeitigen Veränderungen am übrigen Körper gelegentlich den Hauptanhaltspunkt geben. Sehr wichtig ist die Unterscheidung einer Hodensyphilis von Carcinom, und da gar nicht selten bei Leuten, welche an Hodenkrebs erkranken, wie später gezeigt werden soll, Syphilis vorausgegangen ist, so ist es von Wichtigkeit, darüber noch ein Wort zu sagen. Die Entwickelung der Hodensyphilis ist eine ungleich langsamere als die des Hodenkrebses. Es findet bei Syphilis gelegentlich spontaner Stillstand oder gar Rückgang der Schwellung statt. Schmerzen sind meistens nicht vorhanden. Aber in Fällen, wo

aus diesem Anhaltspunkte nichts zu entnehmen ist, oder wo sogar Kreuzschmerzen entstehen, hat man noch 2 Veränderungen zu berücksichtigen, welche entscheidend sein können. Es ist bei Syphilis oft nicht viel weniger als bei Krebs eine Vergrösserung der Vasa spermatica interna zu constatiren, aber während bei Syphilis eine Infiltration des Gefässbündels etwas häufiger ist, sind bei Carcinom die erweiterten Gefässe frei zu fühlen. Dazu kommt die häufige Doppelseitigkeit der Erkrankung bei Hodensyphilis, welche sie mit der Tuberkulose theilt. Entweder erkranken die Hoden rasch hintereinander, oder es liegen Monate oder Jahre zwischen der Erkrankung der einen und andern. Dadurch erhält man Gelegenheit, verschiedene Stadien des Leidens nebeneinander zu sehen, und wenn man nicht im Falle ist, aus der Veränderung des vergrösserten Hodens der einen Seite die Diagnose zu stellen, so giebt oft der verkleinerte Hode der andern Seite durchschlagende Anhaltspunkte. Es kann nämlich ein solcher Hode im Ablaufstadium durch seine grosse Derbheit, auffallende Unempfindlichkeit, kleinhöckerige Oberfläche, seine Härte, namentlich im vordern Umfang bei normalem Nebenhoden, Samenstrang und Vas deferens, etwas recht Characteristisches bekommen.

§. 832. Prognose. Die Hodensyphilis bringt eine Gefahr für's Leben nicht mit sich, und nur im Falle des Aufbruchs, sowie durch beständige Recidive grössere Unbequemlichkeiten. Dagegen hat sie ihre bedenklichen Folgen mit Rücksicht auf die Function des ergriffenen Organs. Während bei einseitiger Affection davon nichts beobachtet wird, hören bei doppelseitiger Erkrankung Erectionen und Ejaculationen nach einiger Zeit auf, die Spermatozoen verschwinden aus der Ejaculationsflüssigkeit; es ist desshalb von grösster Bedeutung, eine frühzeitige Behandlung eintreten zu lassen. Glücklicherweise giebt die Therapie Mittel an die Hand, mit grösster Sicherheit in den Anfangsstadien nicht nur das Fortschreiten der Krankheit zu verhindern, sondern eine vollständige Rückbildung zu erzielen. Man kann den Hoden wieder zu normaler Consistenz und Empfindlichkeit zurückbilden und die erloschene Thätigkeit wieder hervorrufen. Dass die Thätigkeit der Drüse in dieser Weise erlischt und wieder eintritt auf geeignete Behandlung, erklärt sich unschwer auf Grund der geschilderten pathologisch-anatomischen Befunde, wonach das eigentliche Parenchym im Anfang nicht in ergiebiger Weise mitleidet, sondern wesentlich eine Störung der Ernährungszufuhr durch Erkrankung der Gefässe und des interstitiellen Gewebes in Frage ist. Sehr zu berücksichtigen ist übrigens, dass zur Zeit noch bestehender Function, namentlich bei einseitiger Erkrankung die Möglichkeit einer Uebertragung der Syphilis durch den Samen auf die Nachkommenschaft vorhanden ist. Klebs hat mit Recht auf diese Gefahr bei Localisation der Syphilis im Hoden Nachdruck gelegt.

§. 833. Nach längerer Dauer des Leidens, wenn Monate oder Jahre darüber hingegangen sind, oder zahlreiche Rückfälle stattgefunden haben, ist die Hoffnung auf eine Herstellung der Function nicht mehr vorhanden. Vielmehr ist alles, was dann noch zu erreichen ist durch eine antisyphilitische Behandlung der Ausgang der Erkrankung in Sele-

rose des Hodens oder in Atrophie. Die erstere ist die gewöhnliche Art des Ablaufs. Wo dieselbe doppelseitig eintritt, ist Sterilität zu erwarten. Auch wo Verkäsung in ausgedehnter Weise vorhanden ist, wo das Organ eine erhebliche Grösse erreicht hat, grössere Knollen sich durchpalpiren lassen, oder ein Aufbruch stattgefunden hat, wie er ja nur bei gummöser Umwandlung eintritt, ist die Prognose keine so günstige mehr. Es kommt im Gegentheil trotz aller Behandlung, wenn auch zu vorübergehender Besserung und Beseitigung von Beschwerden und theilweiser Abschwellung doch immer wieder zu Recidiven und es ist desshalb die operative Behandlung hier in vielen Fällen nothwendig, um so mehr, als angenommen werden muss, dass diese käsigen Herde eine Brutstätte für die Infectionsstoffe der Syphilis bilden und insofern eine beständige Gefahr für Erkrankung des übrigen Körpers darstellen. Zu erwähnen ist noch bezüglich Prognose, dass man (Schadeck) die primäre und frühe Erkrankung des Nebenhodens als ein Zeichen einer schweren Erkrankung an Syphilis angesehen hat.

§. 834. Behandlung. Die eclatante Wirkung der antisyphilitischen Behandlung ist schon für gewisse Hodentumoren anerkannt worden zu einer Zeit, wo man von einer Localisation der Syphilis im Hodengewebe nichts wusste. Nach Bardeleben [1]) hat J. L. Petit das Verdienst, die Möglichkeit der Heilung gewisser Hodengeschwülste durch innerliche Kuren dargethan zu haben.

§. 835. Da es sich meistens um späte Folgen der Syphilis handelt, so ist mit Recht das Jodkalium das am meisten gebräuchliche Mittel. Wenn man mit demselben einen raschen Erfolg erzielen will, so muss man es in grössern Dosen verabfolgen, vorausgesetzt natürlich, dass dieselben vertragen werden. Tägliche Dosen von 4—5 g dürften hier am zweckmässigsten sein, indem man mittelst derselben im Stande ist, in Zeit von 1—2 Wochen eine rapide Abschwellung und Rückgang etwaiger Beschwerden zu erzielen. Gleichzeitige Hydrocelen bilden sich mit Besserung der Hodenaffection zurück, doch nicht immer. Im Gegentheil haben wir einmal gesehen, dass nach Jodkaligebrauch Hydrocele aufgetreten ist. Es kann desshalb eine nachträgliche Behandlung der Hydrocele für sich nöthig werden.

§. 836. Wo man mit dem Jodkali nicht zum Ziele kommt, kann es am Platze sein, noch einen Versuch zu machen mit einer ebenfalls energischen Schmierkur, mit mehreren Grammen grauer Salbe per Tag, oder mit innerer Verabreichung von Proto-Joduretum hydrargyri. Locale Behandlung nützt nichts. Wo die antisyphilitische Behandlung daher nicht den erwünschten Erfolg hat, ganz besonders also in dem Falle, wo ausgedehntere Verkäsung besteht, hat man zur Castration zu schreiten, welche eine ebenso rapide Heilung ergiebt, wie die Castration wegen Tuberkulose. In einzelnen Fällen ist es zweckmässig, gleichzeitig grössere Dosen Jodkali nehmen zu lassen.

---

[1]) Bardeleben, Lehrbuch der Chirurgie.

Kapitel LII.

Fungus testis benignus.

§. 837. Der gutartige Hodenschwamm ist nur eine Folge anderer Hodenerkrankungen und Hodenverletzungen. Wenn man alle Formen desselben unter einen Abschnitt zusammengefasst hat, so geschah diess, weil seine klinische Erscheinung trotz verschiedener zu Grunde liegender Krankheiten eine ziemlich übereinstimmende ist. Einzelne Autoren haben sogar die anatomische Grundlage für eine bei den meisten Fällen gleichartige halten zu dürfen geglaubt. Klebs hält dafür, dass dem gutartigen Hodenschwamm eine interstitielle granulirende Orchitis zu Grunde liegt. Und es ist gar keine Frage, dass sich eine solche mit den verschiedenen Formen des Fungus combiniren kann, weil in Folge des nackten Zutagetretens des Hodens durch die Haut hindurch secundär entzündliche Störungen hinzutreten können. Allein trotzdem bleibt es sicher, dass jeder Form ganz specifische anatomische Eigenthümlichkeiten zukommen, welche sich sehr wohl von einander unterscheiden lassen, und dass auch das praktische Bedürfniss eine Unterscheidung dringlich erscheinen lässt.

§. 838. Die gewöhnlichste Form, in welcher der gutartige Hodenschwamm beobachtet wird, ist der Fungus syphiliticus. Derselbe zeigt sich als ein röthlicher oder gelbrother oder auch graugrün belegter Tumor, welcher, von einer Schicht Granulationen überzogen, in der Grösse einer Haselnuss, Nuss bis eines Eies aus der Scrotalhaut herausragt. Die Scrotalhaut ist in sich selber zusammengeschrumpft, verdickt und stark gerunzelt und von dem granulirenden und glänzenden Tumor durch eine meist tiefe Furche getrennt. In dieser Furche verläuft ein unterminirter Rand verdünnter Haut von meist etwa $^1/_2$ cm Breite.

§. 839. Im Scrotum fühlt man die Elemente des Samenstrangs, Gefässe und Vas deferens gegen die Rückfläche des Fungus zu verlaufend, und als Basis der letzteren liegt noch innerhalb der Scrotalhaut eine meist derbe kleine Masse, deren Uebereinstimmung mit dem Nebenhoden nicht selten sofort auffällt. Der Nebenhode kann aber ebenfalls ausserhalb der Scrotalhaut liegen und die Basis der Geschwulst umgeben (Fig. 96).

§. 840. Ein Sagittalschnitt durch den Tumor ergiebt die Zusammensetzung desselben. Er besteht aus drei Parthien: eine oberste $^1/_2$ cm breite Schicht, welche dieselbe röthliche Farbe besitzt, wie die Oberfläche des Fungus und durch eine deutliche Grenze, welche durch radiäre röthliche Streifen und kleine Ekchymosen gelegentlich noch klarer hervortritt, von der Hauptmasse des Fungus getrennt ist. Diese oberflächliche Schicht erweist sich als aus gestreiftem Bindegewebe bestehend, dessen Fasern durch reichliche Zellenwucherung nach der Ober-

fläche zu immer mehr in den Hintergrund gedrängt werden; es ist eine granulirende Bindegewebsschicht.

§. 841. Unter dieser etwas weicheren Schicht erscheint ein grauröthliches wie myxomatös aussehendes, doch derbes Hodengewebe. In demselben entdeckt das Mikroskop Querschnitte der Samencanälchen mit deutlicher verdickter Wand, aber geschrumpftem Inhalt aus scharf gezeichneten Fettkügelchen und Körnchenzellen; das Lumen entsprechend verengt. Das interstitielle Gewebe zeigt sich bedeutend vermehrt und zwar durch die Wucherung eines äusserst kernreichen Bindegewebes, welches zahlreiche Gefässdurchschnitte aufweist und von dicken Zügen streifigen Gewebes durchzogen ist.

Fig. 96.

Fig. 96 stellt nach einem Präparate der Göttinger Sammlung (G. I. i 2) die Aussenansicht eines Fungus testis dar. Nach links der wallnussgrosse Fungus mit strahligen, unregelmässigen Furchen und höckeriger Oberfläche. Nach rechts die runzlige, in sich zusammengeschrumpfte Scrotalhaut, vom Fungus durch eine tiefe Furche getrennt.

§. 842. Die dritte Schicht endlich, welche den Stiel des Tumor bildet, oft auch noch ganz im Scrotum liegt, besteht aus kernreichem wuchernden Bindegewebe, welches die Durchschnitte der Nebenhodencanäle umschliesst. Die Wand letzterer ist nicht so deutlich, wie normal, die Zellen des Inhalts weniger scharf, körnig, von der Wand retrahirt. An den Stiel schliesst sich, den Rest der im Scrotum liegenden Masse bildend, faseriges Bindegewebe mit reichlichen Gefässen, stellenweise mit eingelagerten Fettmassen; es ist der unterste Theil des Samenstrangs (Fig. 97).

§. 843. In anderen Fällen ist der Fungus durch Zerfall der vorragenden Masse wesentlich kleiner geworden. Er ist unregelmässiger, von tiefen Rissen und Furchen durchzogen, immerhin derb und zeigt

Fig. 97.

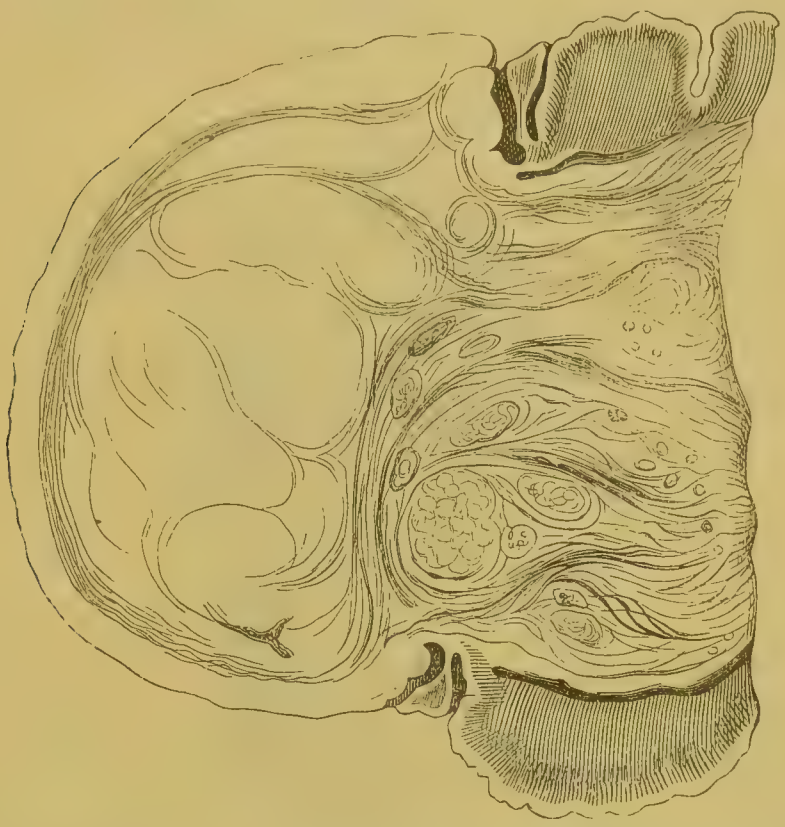

Fig. 97 stellt den Sagittalschnitt durch dasselbe Präparat wie Fig. 96 dar. Links der vorragende Fungus, rechts der Stiel, von der verdickten und gerunzelten Scrotalhaut (oben und unten die dunkleren Parthien) umschlossen. Zwischen beiden eine tiefe Furche, in welcher oben und unten ein dreieckiger Durchschnitt eines adhärenten Hautsaumes zu Tage tritt. Zumeist nach links findet sich die oberflächliche granulirende Bindegewebsschicht, von ihr deutlich getrennt die Hauptmasse des Tumor von Bindegewebszügen durchzogen, im Uebrigen homogen. Endlich der Stiel mit viel schärfer vortretenden Bindegewebsbalken, rundliche Herde umschliessend und in der Tiefe reichliche Gefässdurchschnitte.

mikroskopisch genau dieselben Verhältnisse wie in dem vorhin beschriebenen Falle. In der folgenden Abbildung ist noch deutlicher als in Fig. 97 zu sehen, dass die geschrumpfte Scrotalhaut nur am Rande des Fungus mit demselben verlöthet ist, sonst frei beweglich.

§. 844. Höhlen, mit Serum gefüllt, können scheinbar mitten in dem Stiele des Fungus liegen. Sie sind als Reste der im Uebrigen durch Adhäsionen verwachsenen Scheidenhaut aufzufassen (Fig. 99).

§. 845. Gerade diese gewöhnliche Form des Fungus benignus hat die verschiedenste Bedeutung und Bezeichnung erfahren. Ganz besonders ist sie als chronische Entzündung aufgefasst worden. Auf diese bezieht sich wahrscheinlich ein Theil dessen, was Klebs als in-

terstitielle granulöse Orchitis bezeichnet. A. Cooper hat sie als granular swelling bezeichnet. Der Unterschied im makroskopischen und mikroskopischen Aussehen gegen die chronische Orchitis, welche wir geschildert haben, ist in die Augen springend. Dagegen stimmt Anatomie und klinische Erscheinung vollständig mit der Hodensyphilis überein, sobald man absieht von dem Ueberzug mit Granulationen: Die Wucherung von Bindegewebe mit vereinzelten stärkeren und unregelmässigen Zügen faserigen Gewebes, die Verschmelzung der Albu-

Fig. 98.

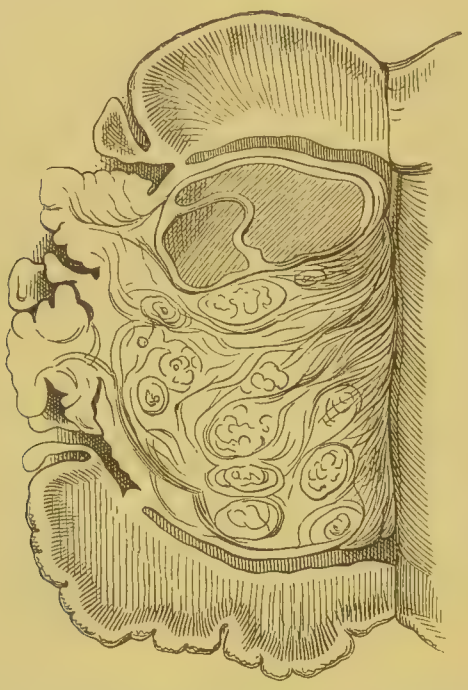

Fungus testis, bis auf einen kleinen Rest zerfallen, in der Abbildung nach links als höckrige Masse. Oben und unten die geschrumpfte Scrotalhaut; derselben gegen den Fungus zu der auf dem Durchschnitt dreieckige Hautsaum anhängend. Im Scrotum ist der veränderte Nebenhode und ein Theil des Samenstrangs, ausserdem ist im obern Theil ein Rest der Tunica vaginalis zu sehen, in zwei Fächer getheilt und durch Serum ausgedehnt.

ginea testis mit diesem Wucherungsgewebe oder der Uebergang auf das interstitielle Gewebe des Nebenhodens stimmt vollständig mit dem Bilde der Syphilis.

Förster führt sie unter dem Namen Sarcocele als chronische Orchitis auf. Broca und Guillerie haben syphilitische Fungus für Tuberkulose gehalten. Rollet hat zuerst das Vorkommen des Fungus syphiliticus sichergestellt.

§. 846. Auch die klinische Uebereinstimmung des Fungus testis syphiliticus mit der Hodensyphilis ist unverkennbar. Wir haben in der 1. Auflage eine eigene Beobachtung ausführlich geschildert. Es bildet sich eine schmerzlose Vergrösserung, in einem unserer Fälle nach vorübergehenden heftigen Schmerzen auf einen Schlag hin, ohne acute Erscheinungen oder Schmerzen kommt es zu Aufbruch nach Bildung

einer kleinen Blase, Entleerung von wenig gelblicher Flüssigkeit, und unter Vergrösserung der Oeffnung zum Eintritt des Fungus, welcher entweder rothe oder gelbrothe Oberfläche oder bei Granulationsblutungen eine marmorirte, schwärzliche Oberfläche darbietet, oder auch vorübergehend weisslich belegt sein kann. Die Oberfläche ist gleich-

Fig. 99.

Fig. 99 stellt einen Fungus testis dar von einem Individuum, dessen Krankengeschichte unten angegeben ist (Niklaus). Er stimmt mikroskopisch vollständig überein mit 2 Fällen der Göttinger Sammlung. Die Angaben über das Aussehen des frischen Durchschnittes sind diesem Falle entnommen. Der Hode wurde im Nov. 1871 von Prof. Lücke exstirpirt. Nach links der Fungus. Nach rechts der veränderte Nebenhode und Theil des Samenstrangrestes. Mitten im Stiel eine seröse Höhle. Oben und unten ist nur der Hautsaum angedeutet, die übrige Scrotalhaut in der Abbildung weggelassen.

mässig höckrig, der Hautrand unterminirt, durch eine tiefe Furche vom Fungus getrennt, die Geschwulst von derber, ungleichmässiger, stellenweise weicher Consistenz, in unserem Falle gänseeigross, der Nebenhode deutlich fühlbar, derb und fest, der zur Basis verlaufende Samenstrang normal, der Tumor auf Druck auffällig wenig empfindlich. Marc See beschreibt einen doppelseitigen syphilitischen Fungus testis, aus einer Punctionsöffnung bei Hydrocele hervorgegangen und macht aufmerksam, dass die gleichzeitige Erkrankung in dieser Form äusserst selten sei. Dagegen folgt nicht so selten ein Fungus syphiliticus der einen Seite auf die gleiche Erkrankung der andern Seite.

§. 847. Wenn wir nicht umhin können, nach den oben erwähnten Gründen, die Hodensyphilis als die häufigste Ursache und Form des Fungus testis benignus zu bezeichnen, so stellt doch andrerseits auch die Hodentuberkulose ein nennenswerthes Contingent zu dieser Affection. Es ist nichts Seltenes, nach Berstung grösserer käsiger Abscesse einen Substanzverlust in der Haut entstehen zu sehen

durch welchen ein Stück des Hodens oder auch des Nebenhodens zu Tage tritt.

Der Fungus bei Hodentuberkulose kann äusserlich demjenigen bei Hodensyphilis fast vollkommen ähnlich sehen, da auch hier die Oberfläche durch eine hochrothe oder so oder anders veränderte Granulationsschicht gebildet wird. In andern Fällen führen dagegen Fisteln, aus welchen sich käsige Masse ausdrücken lässt, in die Tiefe (so in einem Falle von Herff)[1]). Der Durchschnitt lässt ohne Schwierigkeit den Unterschied feststellen. Man findet käsige Herde oder multiple Tuberkelablagerungen vor, dazu die Veränderungen im Rete testis und im Nebenhoden, wenn dieser mitergriffen war.

§. 848. Wir haben 2 Fälle dieser Affection beobachtet, von denen der eine in exquisiter Weise einen oberflächlichen Fungus darstellt, während bei dem zweiten ein Uebergang zum tiefen Fungus gegeben ist, von welch' Letzterem die erwähnte Beobachtung von Herff ein exquisites Beispiel darstellt. Der erste unserer Fälle betrifft einen 26jährigen Mann, dessen Fungus superficialis testis durch eine derbe, wenig empfindliche Geschwulst des Hodens dargestellt war, mit stark vergrösserten Nebenhoden, die Oberfläche unregelmässig granulirend, der Tumor durch eine tiefe Furche von der ebenfalls gut granulirenden Haut getrennt. Der Fungus war zu Stande gekommen durch Perforation eines Käseherdes aus dem Nebenhoden in die Scheidenhaut, Bildung einer eitrigen Periorchitis unter intensiven entzündlichen Erscheinungen, mit mannskopfgrosser Schwellung, Röthung der Haut und starker Schmerzhaftigkeit. Unter multipeln Perforationen war der von der granulirenden Albuginea überzogene Hode prolabirt. Die Abbildung, welche wir beifügen, zeigt das typische Bild einer tuberkulösen Affection, eine käsige Erkrankung der Epididymitis mit Vorrücken einer graulichen Masse vom Rete aus in den Hoden. Die Albuginea ist noch wohl erhalten, nur von einer dicken Granulationsschicht bedeckt.

Während dieser Fall eine bemerkenswerthe Abweichung gegenüber der Entstehungsweise des Fungus syphiliticus darbietet, tritt bei einem zweiten Fall diese Differenz weniger in den Vordergrund. Bei einem 2½jährigen Knaben stellte sich August 1885 spontan eine schmerzhafte Schwellung des rechten Hodens ein von praller Consistenz mit Hautröthung. 3 Monate später öffnete sich eine Fistel mit serösem Ausfluss, welcher im Verlauf der nächsten Monate eitrig wurde und zu Vergrösserung der bestehenden Oeffnung Anlass gab. Bei der Aufnahme zeigte sich ein wallnussgrosser Tumor mit blassrothen Granulationen bedeckt, deren Oberfläche schmierigen Belag bot. Consistenz hart, Druck schmerzhaft, der Kopf und übrige Theil des Nebenhodens verdickt und ebenfalls hart. Samenstrang bleistiftdick, hart, mit einer rundlichen Anschwellung am untersten Theil. Der linke Hode zeigte eine starke, glatte, runde Anschwellung der Cauda epididymitis von derber Consistenz; das Vas deferens ebenfalls verdickt. Ausserdem bestanden die Erscheinungen einer Ostitis des

[1]) Herff, Ueber Tuberkelablagerungen und den gutartigen Schwamm des Hodens. Giessen. 1853.

dritten Metacarpus rechts und die Grundphalanx des vierten Fingers links. Patient hatte im Alter von 10—12 Wochen eine Hustenperiode mit hochgradiger Abmagerung durchgemacht. Gegenwärtig war auf den Lungen nichts nachweislich. Die mikroskopische Untersuchung durch Prof. Langhans ergab die Hodensubstanz verhältnissmässig wenig verändert, aber ohne bestimmte Grenze in die dicke Granulationsschicht übergehend, welche ganz aus tuberkulösen Elementen zu-

Fig. 100.

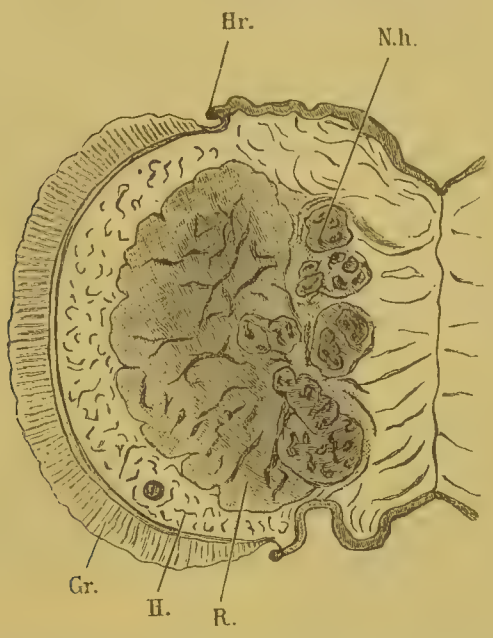

Fungus testis tuberculosus superficialis. N.h. = Tuberkulös-käsiger Nebenhode. — Hr. = Hautrand. — Gr. = Granulationsüberzug der Albuginea. — H. = Normale Hodensubstanz. — R. = Tuberkulös-käsiges Infiltrat der Rete testis.

sammengesetzt war, mit den schönsten Riesenzellen. Wenn dieser Fall nicht in der Art des Auftretens characteristisch ist, so sind doch die objectiven Erscheinungen, im Gegensatz zur Hodensyphilis, in völliger Uebereinstimmung mit Hodentuberkulose überhaupt, ganz abgesehen von den Begleiterscheinungen.

§. 849. Eine dritte Form des Fungus ist die nach einfacher Entzündung auftretende, sobald dieselbe zu Eiterung führt. Man kann diesen Fungus am besten als Fungus benignus simplex bezeichnen. Er kommt bei chronischer und bei acuter Entzündung vor. Curling beschreibt Fälle erster Art, namentlich bei Kindern. Bei den bisherigen Schilderungen des Fungus simplex nach chronischer Entzündung ist die Frage, in wie weit Tuberkulose und namentlich Syphilis im Spiele ist.

Eine Beobachtung von Fungus benignus nach acuter Entzündung theilt Hennequin [1]) mit: Er machte bei akuter Orchitis mit Phlegmone

[1]) Hennequin, Thèse de Paris 1865.

scroti die Incision. Aus dieser wurde die ganze Drüsenmasse des Hodens als aschgrauer Tumor hervorgepresst und allmählig gangränös abgestossen. Dann wucherten von Grund aus Granulationen hervor als himbeerartiger Fungus mit guter Eiterung. Allmählig verkleinerte sich der Fungus, es trat vollständige Heilung ein und es erwies sich, dass nur noch die Epididymis zurückgeblieben war.

§. 850. Es bleibt uns endlich noch übrig, an den Fungus testis zu erinnern, welcher nach Verletzung der Scrotalhaut und des parietalen Blattes der Scheidenhaut oder nach Gangrän dieser Theile eintritt. Virchow hat einen Fall letzterer Art beobachtet. Diese Fälle sind es auch, welche dem Leiden den Namen der „Hernia testis" haben beilegen lassen. Der Name Hernia ist unrichtig und wir haben es auch vorgezogen, bei den Verletzungen des Scrotum den Namen des Prolapsus testis zu gebrauchen, wenn durch einen Hautdefect der Hode vorfällt und sich mit Granulationen überzieht.

§. 851. Wie entsteht nun endlich der Fungus testis? Es müssen zwei Formen desselben unterschieden werden, wie Malgaigne und nach ihm besonders Jarjavay[1]) hervorgehoben hat, eine oberflächliche und eine tiefere Varietät. Bei ersterer ist der Fungus noch von der, wenn auch veränderten, Albuginea testis überzogen, bei letzterer dagegen ist die Albuginea durchbrochen.

Weitaus am klarsten wird das Verständniss der beiden Formen dadurch, dass man sie in Parallele mit den Verletzungen bringt und zwar einerseits mit denen, welche bloss das Parietalblatt der Scheidenhaut sammt der Haut treffen, und anderseits mit solchen, welche durch die Albuginea hindurchdringen.

§. 852. Wird durch einen ergiebigen Schnitt Haut und Scheidenhaut gespalten bis in die Höhle der letzteren hinein, so tritt eine eitrige Periorchitis ein, die ganze seröse Fläche und mit ihr die Oberfläche der Albuginea überzieht sich mit Granulationen. Man sieht dann als Grund der Wunde eine granulirende Fläche, zwischen welcher und der Haut (Parietalblatt der T. vaginalis) eine Sonde an der ganzen Vorder- und den Seitenflächen des Hodens hingeführt werden kann. Einen Fall analoger Art habe ich beobachtet bei einer Hodentuberkulose (s. bei dieser den Fall Burkhalter): Ein käsiger Abscess in der Cauda epididymidis und ein zweiter im oberen Theile des Hodens selber hatten die Albuginea durchbrochen, ihren Inhalt in das Cavum vaginale entleert und so zu einer käsig-eitrigen Periorchitis Veranlassung gegeben. Von dieser aus entstand Durchbruch durch die Haut und nun lag im Grunde der Perforation die mit schlaffen, schmierigen Granulationen bedeckte Oberfläche der Albuginea bloss.

Sobald der Defect in der Haut gross genug wird, retrahirt sich dieselbe sammt dem Parietalblatt der Scheidenhaut und es tritt der von seiner granulirenden Albuginea bedeckte Hode in vollem Umfang zu Tage. (Vergl. unsere Schilderung bei den Verletzungen des Scrotum.) So entsteht der oberflächliche Fungus testis = analog dem Pro-

[1]) Jarjavay, Arch. gén. de méd. Juni. 1849.

lapsus des unverletzten Hodens, und es wäre ganz correct, von einem Prolapsus eines syphilitischen, tuberkulösen Hodens zu sprechen und den Namen Fungus für die Fälle mit Defect der Albuginea zu reserviren. Allein diese strenge Scheidung findet keinen genügenden praktischen Grund.

§. 853. Der tiefe Fungus dagegen, über dessen Natur schon Lawrence anno 1808 (Curling) Aufschluss gegeben hat, entsteht in gleicher Weise, wie der Prolapsus der Samencanälchen nach einer Schnittverletzung, welche die Albuginea testis in ergiebiger Weise mitgespalten hat.

Fig. 101.

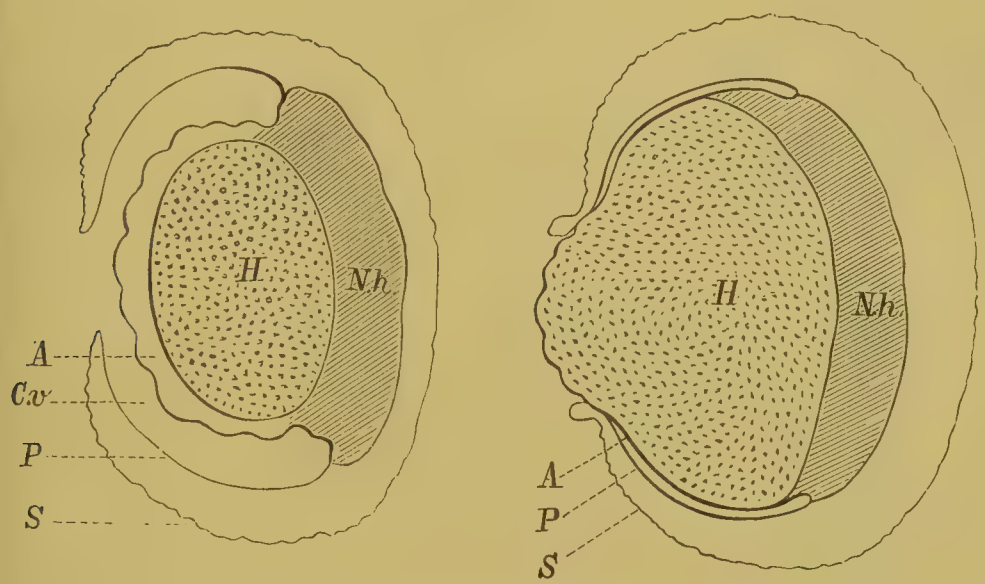

A. Schema des oberflächlichen Fungus testis benignus.
B. Schema des tiefen Fungus.
H. = Hode. — N.h. = Nebenhode. — A. = Albuginea. — C.v. = Cavum vaginale. — P. = Scheidenhaut. — S. = Scrotalhaut.

Bei Besprechung der Vidal'schen Behandlung der Orchitis mit Lanzettstichen haben wir den Mechanismus auseinandergesetzt, nach welchem der Prolapsus der Samencanälchen zu Stande gebracht wird. Sobald durch Infiltration des interstitiellen Bindegewebes oder durch Wucherungsvorgänge in demselben ein vermehrter Druck innerhalb der Kapsel der Albuginea stattfindet, so wird die Hodensubstanz nothwendig zu jeder Oeffnung herausgedrängt werden, welche sich darbietet. Wenn daher bei Syphilis testis die Albuginea durch gummöse Wucherung an einer Stelle erweicht und durchbrochen wird, so wird an dieser Stelle ein Durchbruch des wuchernden Hodengewebes stattfinden, welcher zu einem Fungus führt, sobald — wie diess so gewöhnlich ist, durch fortgesetzte gummöse Wucherung in Scheidenhäuten und Haut diese verlöthet und ebenfalls perforirt sind.

§. 854. Die Vergrösserung eines einmal bestehenden Fungus ist leicht zu erklären, einmal aus der fortschreitenden krankhaften Neu-

bildung an und für sich, anderseits aus der Retraktion der verlötheten Haut, Scheidenhaut und Albuginea.

Bei dem tiefen Fungus testis, der analog ist dem Prolapsus der Hodensubstanz aus der Albuginea heraus, ist es also das so oder anders veränderte Hodenparenchym selber, welches zu Tage liegt, von seinem interstitiellen Bindegewebe aus mit Granulationen überzogen. Der oberflächliche Fungus testis scheint sowohl bei Syphilis als bei Tuberkulose der erheblich häufigere zu sein.

§. 855. Nach den Angaben von Virchow und dem Falle von Hennequin handelt es sich bei dem Fungus nach chronischer und acuter Orchitis um eine tiefe Form und sind es hier fast oder völlig ausschliesslich Granulationen, welche den Tumor ausmachen. Ein Abscess des Hodens bricht nach Verlöthung der Bedeckungen durch und von der noch gesunden Hodensubstanz aus oder von der Innenfläche der Albuginea sprossen wuchernde Granulationen hervor, welche durch die Oeffnung herauswachsen. Ob ein Fall von Sistach [1]) hieher gehört, ist nicht möglich zu entscheiden. Nach Perforation eitriger Periorchiten, mit und ohne primäre Orchitis oder Epididymitis, entsteht natürlich die oberflächliche Form des Fungus simplex.

§. 856. Die Diagnose eines Fungus benignus gegenüber malignen Tumoren ist nicht schwierig. Namentlich der Umstand, dass man mit dem Tumor zusammenhängend, noch innerhalb des Scrotum den normalen oder in characteristischer Weise verhärteten Nebenhoden, sowie den Samenstrang, aber keine weitere Geschwulst fühlt, ist characteristisch. Der Fungus ist von guten oder hämorrhagischen, käsigen oder speckigen Granulationen überzogen, je nachdem er einer Orchitis, einer Tuberkulose oder Syphilis angehört. Er ist weicher, wenn er aus Granulationsgewebe besteht, fest und derb oder zerklüftet bei Syphilis, derb oder von Furchen, Fisteln und Höhlen durchzogen bei Tuberkulose.

Die Differentialdiagnose stützt sich übrigens gegenüber Neubildung und zwischen den einzelnen Formen auf die Entwicklungsgeschichte und auf dieselben Zeichen, welche die Erkennung einer Orchitis simplex, einer käsigen oder syphilitischen Entzündung auch sonst möglich machen (s. d. betreffenden Kapitel). Für die Behandlung und Prognose ist es von der grössten Wichtigkeit, nicht bei der Diagnose eines Fungus benignus stehen zu bleiben, sondern die Natur desselben aufzuklären.

§. 857. Behandlung. Wenn wir bei Prolapsus des gesunden Hodens in Folge Schnittverletzung hervorgehoben haben, dass die Heilung sich ebenso sicher spontan mache, wie der Prolapsus zu Stande gekommen sei, so müssen wir dieselbe Thatsache hier auch für den Prolapsus testis in Folge Krankheit des Organes hervorheben. Alles was zu thun ist, ist die Beseitigung der syphilitischen Wucherungen, der käsigen Herde, der Eitersenkungen und Eiterverhaltungen, der fortschreitenden Entzündung, und man wird sich überzeugen, dass der

[1]) Sistach, Gaz. méd. de Paris 42 u. 45 und Canstatt's Jahresbericht 1867.

Fungus von selbst verschwindet, d. h. dass die Haut durch den Zug der vernarbenden Granulationen an seiner Oberfläche wieder über denselben zusammenwächst. In der Beseitigung des zu Grunde liegenden Hodenleidens liegt also die Schwierigkeit.

§. 858. Für die häufigste Form des Fungus, den Fungus syphiliticus, ist es durch zahlreiche Beobachtungen nachgewiesen, dass derselbe, welcher doch zu den allergrössesten Tumoren führt, durch den alleinigen Gebrauch innerlicher antisyphilitischer Mittel zur Heilung gebracht werden kann. Rollet [1]) hat 3 Fälle durch den blossen Gebrauch von Jodkali innerlich binnen 2, 3 und 5 Monaten zur Heilung gebracht. Wie schon bei der Hodensyphilis hervorgehoben, kann man durch grosse Dosen Jodkali die Heilung ausserordentlich beschleunigen.

§. 859. Die Art und Weise des Ausgangs der Behandlung bei Fungus testis syphiliticus hängt von dem Stadium ab. Wir haben in der 1. Auflage über einen Fall von Simonet bei einem 55jährigen Individuum Auskunft gegeben, welches sich vor 18 Jahren inficirt hatte, vor 2 Jahren Hodenschwellung, vor 6 Monaten eine Perforation und vor einem Monat die Bildung des Fungus wahrgenommen hatte. Der Fungus zeigte die characteristischen klinischen Charactere, und auf Gebrauch von Jodkali trat Heilung mit eingezogener adhärenter Narbe ein, bei sonst beweglichem Hoden. Letzterer blieb von normaler Grösse, aber etwas härter und weniger empfindlich. Trotzdem auch der andere Hode in gleicher Weise erkrankt war, hatte Patient Ejaculationen und Erectionen. Wir haben eine ähnliche eigene Beobachtung gemacht.

§. 860. Bei Fungus tuberculosus wird man weniger als bei Tuberkulose Anstand nehmen, zur Castration zu schreiten. Der Fungus zeigt entweder eine tiefe Erkrankung des Hodenparenchyms mit Perforationen käsiger Abscesse aus der Tiefe; oder, wo es sich um die oberflächliche Form handelt, ist anzunehmen, dass die vorgängige eitrige Periorchitis ebenfalls auf tuberkulöser Erkrankung der Scheidenhaut und Albuginea beruht. Vergl. die Schilderung bei dem zweiten unserer Fälle.

§. 861. Bei Fungus simplex wird in der Regel spontane Heilung eintreten, sobald die Entzündung zurückgebildet ist. Zur Abkürzung der Heilung kann man in der bereits 1845 von Syme vorgeschlagenen Methode operativ vorgehen, in derselben Weise, wie wir es bei Prolapsus testis geschildert haben: Abschaben der Granulationen mit antiseptischem Verband bis zu völliger Blutstillung, Anfrischung der Haut mit sorgfältiger Secundärnaht.

---

[1]) Rollet, Annuaire de la Syphilis 1858.

Vierzehnter Abschnitt.

Geschwülste des Hodens und Nebenhodens.

Kapitel LIII.

Kystoma epididymidis (Spermatocele).

§. 862. Anatomische Vorbemerkungen. Es ist hier der Ort, den normalen Inhalt der Samencanälchen etwas genauer ins Auge zu fassen, um abnorme Secretansammlungen im Innern der Samenwege richtig zu würdigen. Zunächst kommen die specifischen Produkte der secretorischen Hodenthätigkeit, die Samenfäden, in Betracht.

Fig. 102.

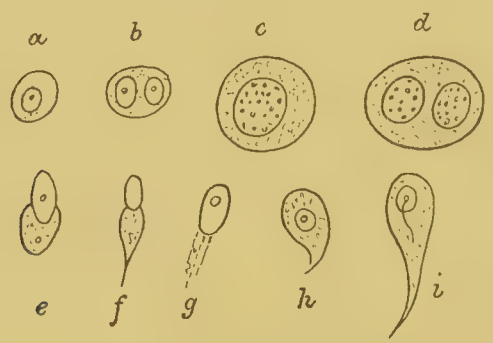

Formelelemente aus dem Inhalt der Samencanälchen eines 34jährigen Mannes, frisch in Glaskörperflüssigkeit. a—d. Kleinere und grössere indifferente Hodenzellen, wohl ruhenden und wachsenden Keimzellen entsprechend; e—i. abgetrennte Enden von Spermatoblasten. (Nach Krause.)

Zur Histologie der Samenfäden nach Krause ist anzugeben, dass ausser dem Centralfaden am Schwanz auch beim Menschen sich ein Spiralfaden findet, welcher denselben umgiebt, und gebildet ist durch den Saum einer Membran, welche speciell der Bewegung des Samenfadens dient, nach Art einer Dampferschraube. Lavalette St. George hat den Spiralsaum bei Bufo viridis entdeckt. Er lässt sich als Membran durch Härtung in 1% Osmiumsäure und Färbung mit Safranin darstellen.

Constant zeigt der Samenfaden einen dunklen Querstreifen am Kopf und dieselbe Differenzierung findet sich auch an Kernen unreifer Spermatoblasten. Die hintere Hälfte ist undurchsichtig und stärker glänzend als die vordere. An der Spitze ist eine glänzende Ver-

dickung: Spitzenknopf (Kernrest) und darüber eine Protoplasmaumhüllung als Kopfkappe. Der Kopf ist 0,0045 lang. Das Mittelstück ist stäbchenförmig 0,006 lang. Der Schwanz ist 005. Die Bewegung der Samenfäden fehlt in der concentrirten Flüssigkeit in Hoden, Nebenhoden und Vas deferens und tritt erst auf bei Zusatz indifferenter Flüssigkeit aus den accessorialen Drüsen, sowie auch 1% Lösungen von Chlornatrium, phosphorsaurem Natrum; concentrirte Zuckerlösungen und freie Alkalien regen die Bewegung wieder an. Die Samenfäden sind sehr vereitert und scheinen aus einem festgewordenen Eiweisskörper und phosphorsaurem Kalk zu bestehen. Im eingetrockneten Samen finden sich Krystalle in Form von Doppelpyramiden klinorhombischem System. Beim Hunde blieben die Samenfäden bis 7 Tage in den weiblichen Geschlechtstheilen beweglich (Fig. 102).

§. 863. Was den übrigen Inhalt der Samencanälchen anbelangt, so ist derselbe, wie Klebs betont hat, wechselnd im ruhenden und samenproduzirenden Zustand. Für krankhafte Ansammlung kommt der letztere am meisten in Betracht. Lavallette und Klein geben über die betreffenden Zellumwandlungen folgenden Bericht: Klein sieht in theilweiser Bestätigung von Angaben Flemming's beim Menschen zunächst der Membrana propria der Hodencanälchen eine Schicht pflasterförmiger Zellen, die äussern Samenzellen. Ihre Substanz ist durchsichtig mit einem einzigen Kern. Letzterer entweder ebenfalls durchsichtig, oval, mit deutlicher Membran und in der hellen Grundsubstanz ein schwach sich färbendes, zartes, schwammiges Netzwerk mit Kernkörperchen oder rund, ohne deutliche Membran, mit einem Netz kurzer, sich tief färbender Fäden in durchsichtiger Grundsubstanz. Nach dem Lumen zu eine einfache, meist mehrfache Schicht innerer Samenzellen von polyedrischer Form mit durchsichtiger Substanz. Der Kern derselben ist identisch mit den zwei beschriebenen der äussern Samenzellen. In manchen dieser Kerne bilden die Fäden Körbe, Rosetten, Sterne und Doppelsterne, welche sich in zwei kleinere Sterne trennen, in Rosetten- oder Korbform. Als Resultat dieser Theilungsvorgänge der inneren Samenzellen finden sich nach dem Lumen zu kleine einkernige Tochterzellen mit weniger durchsichtigem Protoplasma in einfacher oder mehrfacher Reihe. Das sind die Spermatoblasten, welche zu Samenfäden werden. Der Kern wird länglich; an seinem obern Theil entwickelt sich ein helles Säckchen, das zu einem Schlauch auswächst, der Kern wird zum Kopf, der Schlauch zur Membran des Mittelstücks, und der Zellkörper zum Schwanzfaden des Samenkörpers. Die Spermatoblasten stecken in Gruppen mit ihrem Stiel zwischen den innern Samenzellen und ragen in's Lumen des Samencanals. Auch Lavalette macht aufmerksam, dass die Theilungsproducte der Spermatogonien sich durch die grossgranulirten Kerne mit einem grösseren Kernkörperchen auszeichnen.

§. 864. Ausser dem Inhalt der Samenwege sind die Anhangsgebilde des Hodens und Nebenhodens von Interesse für die Genese der zunächst zu besprechenden cystischen Geschwülste, da in diesen Appendices sich Samenflüssigkeit ansammeln und verhalten kann. Roth erklärt die Anhangsgebilde des Hodens resp. Nebenhodens, wie

diejenigen des völlig analogen Parovarium als Reste der früheren Communicationen zwischen Leibes(Peritoneal-)höhle, resp. Cavum tunicae vaginalis und der Urniere, aus welcher die Epididymis hervorgegangen ist.

Die (ungestielte) Morgagni'sche Hydatide ist das obere Ende des Müller'schen Ganges, analog der Pars infundibuliformis tubae und wie diese einen Flimmerepithelüberzug besitzend.

Die Hydatide ist bald solide, bald cystisch. Dann kann sie zu einem Vas aberrans der Epididymis (einem segmentalen Canälchen entsprechend) in Verbindung treten. Dieses endigt in den cystischen Hohlraum der Hydatide oder öffnet sich auf deren Oberfläche (Ueberbleibsel eines segmentalen „Trichters") oder es kommen auch mehrfache blind endigende in der Hydatide vor. Das Vas aberrans enthält Flimmerepithel und geht vom Kopf des Nebenhodens aus.

Das Vas aberrans ist dem Tubo-Parovarialcanal homolog.

Die gestielten Hydatiden kommen ebenfalls als ausgebildete Trichter oder als geschrumpfte (Fransen) oder geschlossene Cysten vor, das Innere den Trichter bis über den Rand, das Innere der Cysten trägt Flimmerepithel, das Aeussere dagegen das Plattenepithel, resp. Endothel der Serosa.

Endlich ist nach Dagonet zu erwähnen, dass auch Reste der Nebenniere als ein 3 mm dickes Anhängsel zwischen Hoden und Kopf des Nebenhodens gefunden worden sind.

§. 865. Pathogenese. Cystenbildungen kommen am Nebenhoden ausserordentlich häufig vor, ungleich häufiger als am Hoden selber. Wenn man einigermassen danach sucht, so trifft man dieselben namentlich in ihren kleinen Formen am Lebenden und bei Leichen recht oft. Duplay fand bei 59 Greisen 16 Mal Cysten der Epididymis, Lewin unter 100 Hoden 8 Mal samenhaltende Cysten. Hochenegg, welcher aus der Klinik von Albert in Wien 6 Fälle von Spermatocele mittheilt, giebt an, bei der Untersuchung von 332 Leichenhoden 97 Mal Cysten gefunden zu haben und zwar 27 Mal spermatische Cysten, 10 intravaginal, 17 extravaginal und 70 nicht spermatische Cysten. Davon lagen 58 unter der Tunica vaginalis visceralis, 3 unter der Tunica vaginalis parietalis. 3 fasst er als Lymphgefässektasien auf, 3 lässt er aus Blutergüssen entstanden sein. Grössere praktische Bedeutung erhalten nur diejenigen Cysten, welche Samenelemente enthalten. Dieser Form ist der specielle Name der Spermatocele reservirt, welcher nach Hochenegg schon von Morgagni gebraucht sein soll, obschon der characteristische Gehalt an Samenfäden erst 1843 von Liston und Lloyd nachgewiesen wurde.

Genetisch besteht zwischen den häufigsten Cysten, welche man beim männlichen und weiblichen Geschlecht antrifft, ein grosser Unterschied. Während beim weiblichen Geschlecht die vom Ovarium ausgehenden Cystenbildungen überwiegen, treten beim männlichen Geschlecht diejenigen vom Hoden aus in den Hintergrund. Diejenigen dagegen, welche man ausserordentlich häufig antrifft, die Nebenhodencysten, finden ihre Parallele in verhältnissmässig seltenen Cystenbildungen beim weiblichen Geschlecht, namentlich in den parovariellen Cysten. Die Analogie der epididymidären Cystome mit den parovariellen zeigt

sich histologisch bezüglich Wand und Inhalt vielfach auf's deutlichste.

§. 866. Die nicht spermahaltigen Cysten zeichnen sich dadurch aus, dass sie gegenüber der Spermatocele in der Mehrzahl der Fälle kein so erhebliches Wachsthum zeigen. Das ist der nächste Grund ihrer geringen praktischen Bedeutung. Die Erklärung für diese beschränkte Entwickelung liegt darin, dass sie mit den Samengängen keine offene Verbindung haben, welche ihnen eine Zufuhr sichert. Desswegen ist es nicht gesagt, dass eine solche von vornherein nicht stattgefunden hätte, sie kann sich secundär geschlossen haben. Aber auch eine relativ grosse Zahl von Samen haltenden Cysten kommt zu keiner erheblichen Entwickelung, sondern wird als zufälliger Befund am Lebenden oder bei Sectionen gefunden. Seit ich danach gesucht habe, habe ich bei ältern Männern namentlich nicht selten bis haselnuss- und pflaumengrosse Geschwülste gesehen von weich-elastischer Consistenz, oft unregelmässiger Form, dem obern Theil des Nebenhodens ansitzend, ein- oder doppelseitig. Dabei zeigte sich der Nebenhode selber öfter in der Consistenz verändert und vergrössert. Eine Punction ergab die characteristische Samenflüssigkeit, trübe oder wasserklar mit zahlreichen Spermatozoen; die Patienten wussten nichts von ihrer Geschwulst. Es ist desshalb nicht wünschenswerth, die beiden Formen der spermatischen und nicht spermatischen Cysten völlig zu trennen. Vielmehr haben wir uns zunächst zu fragen, welche Nachweise über den Ausgangspunkt dieser Cysten überhaupt vorliegen.

§. 867. In erster Linie ist zu untersuchen, inwieweit der nächstliegenden Annahme der offenen Communication der Cysten mit dem Lumen der ableitenden Samenwege ein positiver Boden geschaffen worden ist. Derartige Nachweise sind geliefert von Curling[1]), Luschka[2]), Steudner[3]), und Rosenbach[4]). Ich konnte durch Injection von Carminlösung in eine Spermatocele die Vasa efferentia injiciren. Das Präparat entnahm ich der Leiche eines Mannes aus den 40er Jahren. Der Hode zeigte sich atrophisch, aus zähem Bindegewebe bestehend, in welchem — namentlich im Rete — die Hodencanälchen als ockergelbe Windungen spärlich zu sehen waren. Vorne am Kopfe des Nebenhodens sass eine haselnussgrosse Cyste mit mehrfachen queren Einschnürungen. Der Kopf des Nebenhodens erstreckte sich über den hinteren Theil der Cyste herauf, um in die auf der Innenfläche desselben zum Hoden verlaufenden Vasa efferentia überzugehen. Die Cyste zeigte eine klare, farblose Flüssigkeit mit spärlichen starren Spermatozoen; die dünne Cystenwand war von der Tunica vaginalis des Hodens überzogen.

§. 868. Die Beobachtungen von Nebenhodencysten, bei welchen Spermatozoen oder Communication nachgewiesen ist, zeichnen sich

---

[1]) Curling loc. cit. S. 157.
[2]) Luschka, Appendiculargebilde des Hodens, Virchow's Arch. Bd. VI.
[3]) Steudener, Ueber Spermatocele, Langenbeck's Archiv Bd. X.
[4]) Rosenbach, Spermatocele, Langenbeck's Archiv Bd. XIII.

aus durch ihren constanten Sitz in der Gegend der Vasa efferentia. Hier entwickelt sich die Cyste im Rücken des Hodens, dem Rete des-

Fig. 103.

Spermatocele, nach einem Präparate der Zürcher Sammlung gezeichnet. Nach links der Hode. Auf seiner Rückfläche nach rechts und oben die Cyste, in den Winkel zwischen Samenstrang und Hoden hereingeschoben, so dass der letztere mit dem obern Pol nach vorne herabgedrückt wird. Der Nebenhode liegt der lateralen Fläche der Cyste als ein nach hinten convexer bogenförmiger Wulst an. Am Kopfe desselben sitzt die gestielte und vor ihm die ungestielte Hydatide, beide unverändert. Der zackige Rand nach rechts und unten ist die nahe an der Umschlagsstelle abgeschnittene Tunica vaginalis.

Fig. 104.

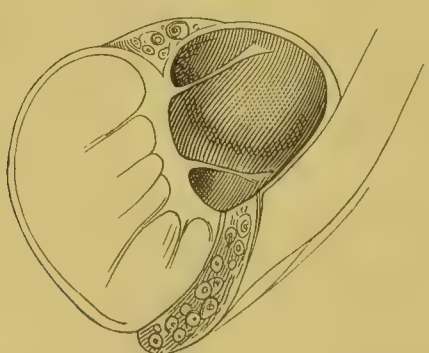

Sagitalschnitt durch eine der vorigen völlig ähnliche, nur kleinere Spermatocele. Nach einem Präparate der Zürcher Sammlung. Links der Hode, rechts der davon abgedrängte Samenstrang. Oben und unten Durchschnitte von Kopf und Schweif der Epididymis. Die Cyste sitzt dem Rete des Hodens in seiner ganzen Ausdehnung auf und zeigt, von letzterem ausgehend, 2 starke Querfalten der Innenwand.

selben anliegend, zwischen ihm und dem Samenstrang. Die enge Beziehung, welche die Geschwulst zu den Verbindungen von Hoden und Nebenhoden hat, zeigt sich daraus, dass mit der Entwickelung des Tumor der Nebenhode abgezogen wird, so dass namentlich sein Mittelstück einen starken Bogen mit hinterer Convexität zu beschreiben genöthigt ist. Die Cauda bleibt am Hoden festsitzen, so meist auch der Kopf, welcher indessen in einzelnen Fällen 2 und mehr Centimeter weit abgezogen wird unter bedeutender Streckung der Vasa efferentia. Letztere können dadurch sogar zur Atrophie und vollkommenem Schwund gebracht werden (Gosselin)[1]. Der Theil der Tunica vaginalis visceralis, welcher sich von dem Hoden zum Nebenhoden herüberzieht, wird ausgedehnt und überzieht anfänglich die Cyste ganz mit Ausnahme des hintern Umfanges.

§. 869. Die Communication der an erwähnter Stelle sitzenden Cysten ist nun in verschiedener Weise dargethan worden. Lewin giebt an, in einem Falle durch Druck auf den Nebenhoden den Zusammenhang nachgewiesen zu haben. Luschka hat durch directe Inspection die Oeffnung constatiren können. Ebenso fand Curling, indem er in das Vas deferens Quecksilber injicirte, nach Eröffnung der Cyste, durch eine feine Oeffnung mit abgerundeten Rändern jenes tropfenweise aus einem der Ductus des Nebenhodenkopfes heraustreten.

§. 870. Bei einem Präparate einer birngrossen Spermatocele, welches wir der Güte unseres Collegen Langhans verdanken, machten wir eine Quecksilberinjection mit einer Druckhöhe von 70 cm in das Vas deferens. Die Injection gelang vollkommen, erstreckte sich bis in den Kopf des Nebenhodens und die Cyste füllte sich mit Quecksilber. Bei querer Eröffnung der Cyste auf der hintern und lateralen Seite zeigte sich ein Convolut von aus dem Rete testis heraustretenden Vasa efferentia erheblich dilatirt und eines derselben in der Wand der Cyste sich auf $1\frac{1}{2}$ cm auf- und rückwärts erstreckend. Dasselbe zeigte Einschnürungen und Ausbuchtungen und aus seinem scharf abgerundeten Ende traten stark stecknadelkopfgrosse Tropfen Quecksilber hervor. Von diesem Ende setzten sich 2 langauslaufende Falten in die Cystenwand fort. (Vergl. Fig. 109.)

Vor Kurzem gelang es uns, in einem Falle einer Spermatocele bei einem Manne in kräftigem Mannesalter die Ursache insofern nachzuweisen, als es sich um eine Obliteration des Nebenhodencanals handelte im untersten Theile des Corpus epididymidis. Eine 24 Stunden lang fortgesetzte Quecksilberinjection unter constantem Druck in das Vas deferens füllte die Windungen der Cauda epididymidis auf's schönste an, über eine durch ihre besondere Schmalheit ausgezeichnete Stelle des Corpus dagegen ging die Injection nicht hinaus.

Desshalb wurde nun der umgekehrte Weg eingeschlagen und die Injection mit Quecksilber unter constantem Druck direct in die Spermatocele gemacht. Die letztere füllte sich ganz mit Quecksilber an, und von da ging die Injection aufwärts in Caput und Corpus epididymidis in schönster Füllung der Windungen bis an die Stelle heran, wo

[1] Gosselin, Gaz. méd. 1850 Paris.

sie vom Vas deferens her stecken geblieben war. Damit ist der Beweis erbracht, dass es sich um Obliteration handelte an der Epididy-

Fig. 105.

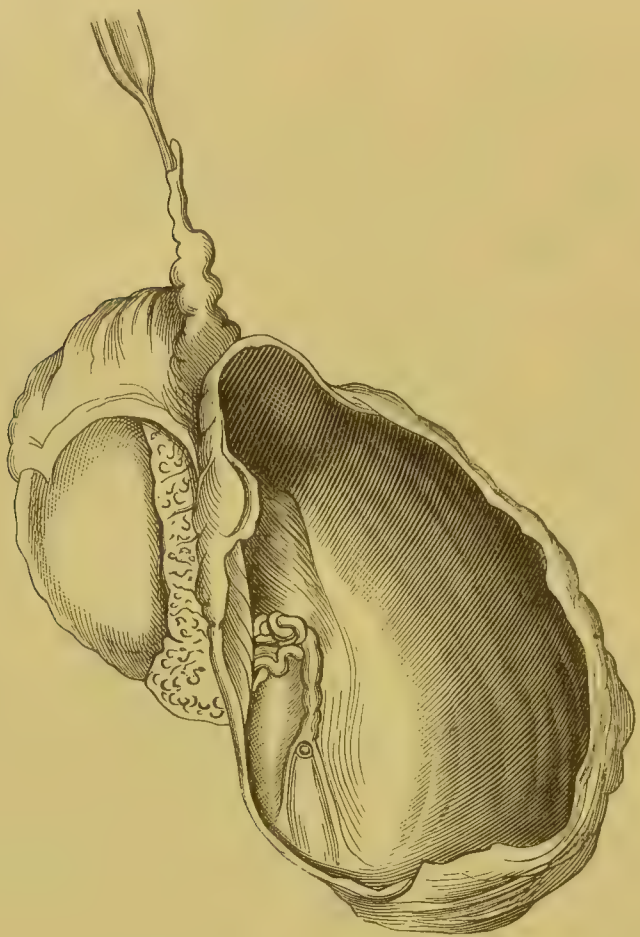

Fig. 105 giebt eine Abbildung dieser Verhältnisse. Der obere Pol ist abwärts gekehrt. Nach oben sieht man das Vas deferens mit der eingesetzten Kanüle. Nach links der Hode, nach rechts die eröffnete Cyste. Zwischen beiden der injicirte Nebenhode. In Figur anstossend sieht man auf der Innenwand der Cyste ein Convolut von Wülsten sich erheben, dem Rete testis anliegend, von diesem aus hat sich einer isolirt, um nach unten (in der Figur) mit 2 auseinandergehenden Falten sich zu öffnen; er lässt einen Tropfen Quecksilber austreten.

midis und die Spermatocele eine wahre Retentionscyste darstellte. Dieselbe zeigt eine blasische Stelle im Rücken des Hodens, der Vasa efferentia entsprechend, von der Grösse eines Taubeneies.

§. 871. In den beiden Fällen Steudener und Rosenbach war die Samencyste leicht loslösbar von Nebenhoden, Samenstrang und Scheidenhaut, hing dagegen an einer kleinen Stelle mit dem obern Ende der Hinterfläche des Rete testis innig zusammen. Hier ging ihre Wand untrennbar in die Albuginea über. In der Vertiefung, welche auf der Innenfläche der Cyste dieser Stellen entsprach, fand sich eine Anzahl feiner Oeffnungen und der Medianschnitt zeigte, dass einige Drüsencanälchen des Rete in dieser Stelle einmündeten. Die Beobachtungen von Steudener und Rosenbach lassen sich nur ver-

stehen aus einer Erweiterung der Canäle im Rete testis resp. der Anfänge der Vasa efferentia. Wenn demnach noch Curling die Communication, welche er fand, als eine möglicher Weise secundäre und zufällige ansah, so ist durch jene Fälle der Beweis geleistet, dass sie eine primäre essentielle ist.

§. 872. In diesen klarsten Fällen ist also ein Ausgang der Cysten von dem Anfangs- und Endtheil der Vasa efferentia evident. Es handelt sich um Fälle eines blind endigenden Anhängsels der letzteren, mag dieses Anhängsel dem Rete aufsitzen oder dem Nebenhodenkopf. Durch den Druck der Samenflüssigkeit wird dasselbe dilatirt, und es scheint desshalb am praktischsten, diese Formen von Cysten als Dilatationscysten zu bezeichnen. Der Samen hat neben diesen Cysten freien Abfluss nach unten durch die offen gebliebenen Theile der Vasa efferentia. Die Communication ist hier ersichtlich bloss für eine kleine Zahl der spermatischen Cysten nachgewiesen worden. Diess darf bei der Schwierigkeit des Nachweises nicht zu sehr verwundern, und es ist nicht die geringste Frage, dass die Communication auch für eine Reihe derjenigen Fälle besteht und angenommen werden muss, wo der objective Nachweis fehlt.

§. 873. Ein zweiter Beweis für die Genese der Spermatocele ist ein indirecter und beruht auf dem negativen Ergebniss der Versuche die Communication nachzuweisen, namentlich der Injection vom Vas deferens aus. Wir haben seit unserer ersten Auflage 4 Spermatocelen zu untersuchen Gelegenheit gehabt. Bei einem Präparat einer characteristischen Spermatoceleform zwischen Hoden und abgezogenen Nebenhoden von Hühnereigrösse und ovaler Form zeigte der Inhalt wohl ausgebildete Spermatozoen nebst grossen, stark gekörnten Zellen. Eine Injection mit Quecksilber unter einem Drucke von 95 cm gelang ganz hübsch bis in die Cauda epididymidis, aber nicht weiter. An der Stelle, wo die Injectionsflüssigkeit aufgehalten wurde, liess sich eine Verhärtung und Verdickung nicht nachweisen. Um desshalb der Impermeabilität ganz sicher zu sein, wurde der Injectionsdruck während 8 Stunden aufrecht erhalten. Es injicirte sich dabei noch ein $2\frac{1}{2}$ cm langes Stück des Nebenhodens bis an die Stelle heran, wo dem Rücken desselben die Cyste auflag. Hier hörte in querer Linie die Injection auf, und in dieser Linie erschien der Nebenhode dünner und schlaffer als ober- und unterhalb. Gegen das Licht gehalten sah man die Windungen des Nebenhodencanals auf einer Seite oberhalb der Injection sehr hübsch. Dann folgte eine schräge Linie, wo man von Windungen gar nichts sah und oberhalb waren die Windungen wieder ganz gut sichtbar. Es ist klar, dass hier eine Impermeabilität des Nebenhodencanals gegeben ist. Wir haben in der ersten Auflage eines ähnlichen Falles gedacht, wo wir bei 70 cm Druckhöhe trotz stundenlanger Fortsetzung die Quecksilberinjection nicht über die Cauda des Nebenhodens weiterbrachten. Es geht aus diesen und ähnlichen Nachweisen hervor, dass mit der Spermatocele eine Obliteration der abführenden Samenwege sich combiniren kann, und man darf wohl daraus ohne Weiteres den Schluss ziehen, dass auch durch Retentio seminis und darauffolgende Dilatation einiger besonders nachgiebiger Stellen peripherwärts Sper-

matocelen entstehen können. Solche Stellen sind besonders die wenig geschützten Vasa efferentia und die ihnen gleichwerthigen Vasa aberrantia. Die Cysten, welche auf diesem Wege entstehen, gehören desshalb recht eigentlich in das Gebiet der Retentionscysten. Unsere Nachweise zeigen, dass die Behauptung von Roth, dass Verstopfung des Samenleiters nur äusserst selten vorkomme, nicht zutreffend ist.

§. 874. Es giebt eine Reihe klinischer und experimenteller Thatsachen, welche die Annahme von Retentionscysten im obigen Sinne stützen.

Bouisson[1]) unterscheidet als die 2 Anfangsgrade der Spermatocele: 1. Eine Anschwellung der Nebenhodencanälchen mit Hart- und Schmerzhaftwerden der Epididymis während einiger Stunden bei jungen, enthaltsamen Leuten. 2. Theilt er ein Präparat mit aus dem Montpellier-Museum, wo sich an Stelle der Epididymis eine haselnussgrosse Höhle fand, die sich trichterförmig in das Vas deferens fortsetzte, während auf der andern Seite die Vasa efferentia einmündeten. Einen ähnlichen Fall von circumscripter Ausdehnung des Nebenhodencanals, „Tumor spermaticus", beobachtete er bei einem jungen Soldaten in Form einer schmerzlosen und weichen Geschwulst, welche sich besonders während geschlechtlicher Erregung bildete und durch Druck gegen das Vas deferens zu verschwand.

§. 875. Dass Spermatocelen gar oft bei Individuen sich bilden, welche in der Zeit geschlechtlicher Erregung auf Enthaltung vom Coitus angewiesen sind, wie beispielsweise durch Genitalerkrankung der Frau, ist eine klinisch leicht zu erklärende Thatsache. Wir haben bei mehreren unserer Patienten die Auskunft bekommen, dass die betreffenden Individuen seit Eintritt der Geschwulst keine Pollutionen mehr gehabt haben, wenn auch noch Erectionen vorkamen. In anderen Fällen gehen die Geschlechtsfunctionen ungestört weiter. Bei einem Manne trat die Geschwulst ein halbes Jahr nach dem Tode der Frau auf, welche ihm 13 Kinder geboren hatte.

§. 876. Man hat früher mit dem Namen der Spermatocele ganz ausschliesslich eine durch Retentio seminis (namentlich bei Mönchen vorkommende) veranlasste, schmerzhafte Schwellung des Hodens und Nebenhodens bezeichnet, welche sogar platzen und zur Bildung einer Hodenfistel Veranlassung geben sollte (Curling). Man hatte offenbar damals einen guten Begriff von der Kraft, mit der ein enthaltsames Individuum den Samen zurückhalten müsse. Roth weist darauf hin, dass diese Fälle wohl nur rasch anschwellende Varicen gewesen sein mögen, was für einen Theil derselben wohl richtig ist.

Analoge Fälle, welche sich dem von Bouisson mitgetheilten anschliessen, sind in neuerer Zeit nur dann beobachtet worden, wenn Verengerung und Obliteration des Vas deferens durch gonorrhoische Epididymitis vorangegangen war.

Cavasse[2]) beobachtete eine schmerzhafte linksseitige Hoden-

---

[1]) Bouisson, Montpellier méd. April 1863 (Canstatt's Jahresber. 1863).
[2]) Cavasse, Gaz. des hôp. 1860.

anschwellung nach geschlechtlicher Aufregung bei einem gesunden 30jährigen Manne, welche durch Pollutionen schwand.

Curling führt einen Fall von Crompton an, wo vor und während des Coitus jedesmal excessive Schmerzen auftraten. Bei der Betastung bildete sich unter den Fingern ein Tumor am Anfangstheil des Vas deferens aus, welcher bis zu heftigen Schmerzen zunahm. Der Patient hatte früher auf dieser Seite eine gonorrhoische Hodenentzündung überstanden und wahrscheinlich „eine Strictur des Vas deferens" zurückbehalten.

§. 877. Wenn hochgradige Störungen in der Samen-Excretion zu so ausgedehnten Dilatationen des ganzen oder eines Theiles des Nebenhodencanals führen können, so können Hindernisse geringerer Art um so leichter Ausdehnung der communicirenden Divertikel (Vasa aberrantia und ungestielte Hydatide) und der Vasa efferentia zur Folge haben.

Dolbeau[1]) fand in mehr als 100 Fällen von Quecksilberinjection 11 Mal anatomische Anfänge von Retentionscysten, 2 Mal spindelförmige Erweiterung der Vasa efferentia am Austritt aus den Hoden, 2 Mal völlig kuglige linsen- bis haselnussgrosse, Spermatozoen-haltige Cysten. Dieselben füllten sich nicht mit Quecksilber. Am Schwanze des Nebenhodens fand er öfter kleine communizirende Divertikel.

In einem Falle von Kystoma epididymidis, welchen mir Prof. Hoffmann in Basel zur Untersuchung überliess, fand sich eine haselnussgrosse Cyste im Kopfe und eine eben solche im Schweife des Nebenhodens, glatt ausgekleidet, auf der medialen Seite von der Tunica vaginalis überzogen. Im Kopfe der Epididymis waren die Canälchen so sehr erweitert, dass man in die Lumina eine dicke Nadel einführen konnte.

§. 878. Sehr interessante Versuche über die Wirkungen der Retentio seminis haben Brissaud und Kehrer angestellt, durch Unterbindung des Vas deferens. Brissaud machte diese Operation bei Kaninchen. Wurden diese Thiere ausser Contact mit Weibchen gehalten, so traten keine Folgeerscheinungen ein. Gegentheiligen Falles kam es zu Schwellung der Epididymitis. Das Vas deferens zeigte sich bald mit Sperma gefüllt, mit Beimischung reichlicher Rundzellen, die Canäle des Nebenhodens dilatirt, das Cylinderepithel derselben zum Theil mit reichlichen kleinen Rundzellen untermischt, in anderen Abschnitten das Flimmerepithel durch cubisches Epithel ersetzt.

Auch im Hoden fand sich regelmässig in der ersten Zeit Dilatation der Samencanälchen; die Samenproduction dauerte zunächst fort, wenn auch in unregelmässiger Weise. Zuletzt sistirte die Samenproduction, und es kam in Folge chronischer Epididymitis nach etwa 30 Tagen regelmässig zu einer Umwandlung in tuberkulöse Epididymitis. Kehrer fand noch nach 40 Tagen im peripheren Stück des Vas deferens normale, bewegungslose Samenfäden, nach 5—6 Monaten dieselben im Nebenhoden im Zerfall, im Hoden gar keinen Samen

[1]) Dalbeau, Gaz. hebd. 1861, IX, 19.

mehr. Wir bemerkten, dass diese Experimente zweifellos nicht ohne Weiteres von Thieren auf den Menschen übertragen werden dürfen, da sich bei letzterem möglicher Weise die Spermatozoen viel länger halten können und auch die Samenproduction viel länger fortbesteht. Sollten aber analoge Verhältnisse wie beim Thier vorkommen, so geben die Experimente von Kehrer namentlich hübsche Belege dafür, wie aus einer Samen haltenden Cyste eine nicht Samen haltende hervorgehen kann.

§. 879. Wie die vorgängige Schilderung ergiebt, zeichnen sich die Retentionscysten zum Theil dadurch aus, dass die Erweiterung der

Fig. 106.

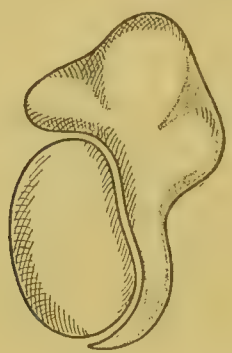

Spermatocele mit lebenden Spermatozoen, den Kopf des Nebenhodens einnehmend.

Samenwege sich nicht auf eine umschriebene Stelle beschränkt, sondern einen grösseren Abschnitt betrifft. Das bedingt vielfach andere Lage und anderes Aussehen der Cysten, als sie bei den Dilatationscysten haben. Wir geben (Fig. 110) die Abbildung eines hieher gehörenden Falles unserer Beobachtung. Wie hier dargestellt, kann ganz besonders der Nebenhodenkopf völlig in der Cyste aufgehen, ja der ganze Nebenhode zu einer Blase werden. Die Abbildungen 2 und 3 von Hochenegg gehören möglicherweise hieher. Wir werden dieselben bei der Spermatocele intravaginalis reproduziren. Es gehört also ein Theil dieser Cysten den Continuitätscysten an, wie Roth sie bezeichnet, und wir müssen sie entgegen der Annahme des letzteren Autors für nicht so selten halten gegenüber den allerdings häufigern Endcysten. Wie durch Retention diffuse Ausdehnungen der Canäle zu Stande kommen können, so erklärt sich auch durch dieselbe die öfter beobachtete Multiplicität namentlich kleinerer Cystengeschwülste.

§. 880. Man braucht bei den Retentionscysten nicht immer an eine vollständige Obliteration der samenableitenden Wege zu denken. Es können auch vorübergehende Hindernisse oder Verengerungen der Canäle Anlass zu Dilatationen geben. Bei keinem andern drüsigen Organe wird die Secretion in so unregelmässiger und gleichzeitig intensiver Weise angeregt, wie am Hoden. Bei keinem andern sind die Excretionswiderstände so stark, sowohl was Länge des Aus-

führungsweges, Ergiebigkeit seiner Windungen und Wechsel seiner Weite anlangt. Das Secret sämmtlicher Samencanälchen, welche [1]) zusammen eine abzusondernde Oberfläche von 1,77 □′ darbieten, gelangt in das zwischen einem Gitterwerk von Bindegewebsbalken mit Blutgefässen liegende Canalsystem des Rete testis, welches schon der Epididymis zuzurechnen ist. Beim Uebergang der Tubuli seminales contorti in die Tubuli recti und vor dem Rete findet schon eine beträchtliche Verengerung statt, eine zweite Beeinträchtigung des Lumens am Austritt aus dem Rete und eine dritte beim Uebergang der Vasa efferentia in den Kopf des Nebenhodens. Schon diese physiologischen Verengerungen müssen bei momentaner Verstärkung des Absonderungsdruckes Anstoss zur Dilatation und zu Retention des Samens geben.

§. 881. Wenn bei Retentio seminis die Möglichkeit der Dilatation der normalen Samenwege auf der Hand liegt, so liegen für die Annahme einer Dilatation derselben in der Continuität die Sachen anders für die vorher geschilderten Dilatationscysten. Hier ist ein Zusammenhang der Cysten mit den normalen Wegen oft ein sehr enger, auf eine ganz kleine Stelle beschränkter, und hier treten Roth's Endcysten, wie schon in dem betreffenden Paragraphen erwähnt, in den Vordergrund. Wir begreifen wohl, dass eine Ansammlung von Samenflüssigkeit in blinden Anhängseln stattfinden kann, trotz relativ freier Communication mit den normalen Wegen. Roth hat für die Genese der Endcysten die nöthigen entwickelungsgeschichtlichen Belege beigebracht. Er hat mehrfach vom Nebenhodenkopf ausgehende Vasa aberrantia nachgewiesen, welche er als Reste der Seminaltrichter auffasst. Dieselben endigen blind, oder stehen in Verbindung, wie später zu erwähnen, mit der ungestielten Hydatide. Sie sind von Flimmerepithel ausgekleidet, und Roth fand mehrfach Spermatozoen darin. Ebenso fand derselbe Autor gelegentlich ein oder zwei vom Rete ausgehende Blinddärmchen wie die Vasa efferentia mit cylindrischem Flimmerepithel bekleidet. Auch diese fasst er als Canälchen des Wolfschen Körpers auf, welche wohl mit dem Hoden, aber nicht mit dem Wolf'schen Gang (dem Canalis epididymidis) in Verbindung getreten seien. Roth ist der Meinung, dass auch Cysten, welche nicht mehr Flimmerepithel, ja sogar Pflasterepithel enthalten, nicht gegen diese Genese sprechen, da das Epithel die verschiedensten Umwandlungen erleiden könne. Hiefür giebt eine Schilderung der Auskleidung einer Spermatocele in einem unserer Fälle nach Prof. Langhans einen Beleg: Ein Stück wurde zum Studium des Epithels in Osmium gelegt, leider hatte es kein Epithel. An dem in Spiritus gesetzten grösseren Stück liess sich noch vielfach Epithel nachweisen, besonders in Spalten, die in der Dicke der bindegewebigen Wand gelegen sind und offenbar seitliche Ausbuchtungen der grossen Cysten darstellen. Das Epithel ist ziemlich niedrig, abgeplattet, doch immerhin auf dem Durchschnitt noch als ein etwa 0,002 m breiter Saum sichtbar. Die Kerne liegen in ihm sehr dicht. Von der Fläche unterscheidet man 2 Formen: dunkel gefärbte glänzende, länglich, doch von sehr

[1]) Die Angaben sind Henle's Anatomie (Handbuch 1866) entnommen.

wechselnder Form im Einzelnen, und grosse ovale helle, deutlich bläschenförmige Kerne mit blasskörnigem Inhalt, nicht mit deutlichem Kernkörperchen. Die letzteren finden sich nicht überall. Wo sie zahlreich sind, sind sie durch je einen der dunkleren Kerne von einander getrennt, so dass jeder ovale Kern auf diese Weise von vier dunklen Kernen umgeben ist, auf deren andrer Seite wieder helle grosse Kerne sich finden. Die dunkeln Kerne erhalten so an ihren Längsseiten concave Eindrücke, sie werden biconcav mit zacken- und zipfelartigen Fortsätzen an den Ecken; durch Verlängerung derselben können sie fast sternförmig werden. An andern Stellen sind die grossen ovalen Kerne spärlicher, durch je 3—4 Reihen dunkler Kerne von einander getrennt, an wieder andern fehlen sie ganz.

§ 882. Aber nicht nur die Umwandlung des Epithels vom Flimmerepithel zu cubischem oder Plattenepithel darf nicht gegen die von Roth geschilderte Genese sprechen, sondern es ist zweifellos, dass wir auch einen Theil derjenigen Cysten, welche keine Samenfäden enthalten, welche aber dieselbe Beziehung zu den Vasa efferentia haben, auf dieselbe Entstehungsweise zurückführen müssen, um so mehr natürlich einen grossen Theil der andern, welche die specifischen Samenelemente aufweisen, aber bei denen der Zusammenhang nicht direct demonstrirt werden kann. Am meisten sprechen diejenigen Fälle für den Ausgang von Vasa aberrantia, welche nur stielförmigen Zusammenhang mit dem Rete oder dem Nebenhoden zeigen. Dieselben sind zahlreich.

Wir sahen bei einem älteren Individuum eine Cyste von Grösse und Form eines dritten Hodens, sehr beweglich, hinter dem normalen Hoden und Nebenhoden gelegen und mit dem obern Theil des letztern in dünner strangförmiger Verbindung. Die Punction entleerte eine emulsionsartige röthlich-gelbe Flüssigkeit mit zahlreichen Spermatozoen und Samenzellen. Gerade der Umstand, dass derartige Cysten sich zum grössten Theil sehr leicht ausschälen lassen, welcher von den Gegnern dieser Auffassung gegen den ursprünglichen Zusammenhang mit den Samenwegen geltend gemacht wird, scheint uns ein Beweis für dieselbe zu sein, denn der feine stielförmige Zusammenhang kann bei der Präparation sehr leicht unabsichtlich getrennt werden.

Eine ähnliche Genese können ausnahmsweise Cysten haben, welche nicht im Bereich des Rete oder Nebenhodenkopfs liegen, sondern weiter unten am Nebenhoden, sei es, dass sie demselben gestielt anhängen nach aussen hin, oder als subseröse Geschwülste in die Scheidenhauthöhle vorragen. Auch hier findet sich ein mit dem Nebenhodencanal communicirendes Vas aberrans, das eine ähnliche Bedeutung als verirrter und abnorm inserirter Segmentaltrichter hat.

§. 883. Gegenüber den geschilderten typischen und praktisch bedeutsamsten Formen von Spermatocele an der klassischen Stelle giebt es andere Cysten mit Samenflüssigkeit als Inhalt, welche innerhalb der Scheidenhauthöhle liegen. Wir haben schon bei der bisherigen Besprechung erwähnt, dass durch Dilatation der Canäle des Nebenhodens Cysten entstehen können, welche wie dieser selber in seinen oberen zwei Dritteln eine Vorragung in das Cavum vaginale bilden. Allein

die Spermatocele intravaginalis im engern Sinn, im Gegensatz zu der typischen extravaginalen, hat eine andere Genese, wie das wiederum die ausgezeichneten Untersuchungen von Roth auf dem entwickelungsgeschichtlichen Gebiet der Anhangsgebilde des Hodens klar gemacht haben. Eine andere Bewandtniss hat es mit der ungestielten Hydatide als Entwickelungsstelle von Spermatocelen. Luschka (loc. cit.) hat hierauf besonderes Gewicht gelegt. Er vermochte vielfach durch Borste oder Quecksilberinjection den Zusammenhang der Höhlung dieser Hydatide mit den Nebenhodencanälchen nachzuweisen. Er hat einen Fall mitgetheilt, wo bei einem 40jährigen Manne eine geborstene, dünnwandige, haselnussgrosse Hydatide dicht unter dem Kopfe des Nebenhodens gefunden wurde. Dieselbe zeigte deutliche Communication und enthielt noch Samenfäden. Aus ihr waren aber beim Platzen auch Samenfäden in den Sack der Tunica vaginalis gelangt.

Einen ganz ähnlichen Befund hat Curling[1]) mitgetheilt. Er fand in einer trüben Hydroceleflüssigkeit Spermatozoen: am Kopfe der Epididymis mehrere gestielte Cysten, von welchen eine geborsten war.

§. 884. Die ungestielte Hydatide ist zwar eine Zeit lang als Ovarium masculinum betrachtet worden und zwar gestützt auf die Einstülpungen des Oberflächenepithels und abgerundet endigender Schläuche. Allein damit reimt sich das Vorhandensein eines Canals, der sich trichterförmig gegen das Cavum vaginale öffnen kann und die Besetzung des Trichters und der Oberfläche mit Flimmerepithel neben dem Endothel der Lymphspalten von der Oberfläche her nicht. Vielmehr entspricht diese ganze Anordnung dem Infundibulum der Tube, und Waldeyer erklärt desshalb die ungestielte Hydatide als Homologon des lateralen Tubenendes, während die gestielte Hydatide das blinde Ende des Müller'schen Ganges sei. In seiner Aussenwand zeigt sich eine continuirliche Schicht glatter Muskelfasern.

Roth trennt die Reste der Tube (Müller'schen Gangs), welche in dem Trichter der Morgagni'schen Hydatide endigen, von dem Vas aberrans, welches er als einen Rest eines Canälchens des Wolf'schen Körpers oder der Urniere, d. h. als Segmentaltrichter auffasst und welches ebenfalls in der Morgagni'schen Hydatide offen in die Scheidenhauthöhle mündet. Dieses Vas aberrans kann vom Nebenhodenkopf oder Rete ausgehen und cystisch entarten. Roth fand eine kirschgrosse und eine taubeneigrosse Cyste von demselben ausgehend; ganz besonders ist diese Beobachtung geeignet, das Vorkommen von Spermatozoen in Hydroceleflüssigkeit zu erläutern. Wir haben bei Besprechung der Periorchitis serosa einer Mittheilung von Krause Erwähnung gethan, wonach dieser Forscher in einer grösseren Zahl einfacher Hydrocelen der Scheidenhaut Samenfäden nachweisen konnte. Man muss danach annehmen, dass das Platzen kleiner Cysten, welche vom Nebenhodenkopf sich entwickelnd in das Cavum vaginale hereinhängen, öfter vorkommt und bei der Entstehung der Hydrocele eine Rolle spielt. In den Nachweisen von Roth haben wir nicht nur Aufschluss über die Beimischung von Samenfäden zu dem Inhalt gewöhnlicher Hydrocelen, sondern auch für das Auftreten spermahaltiger Cysten im Bereich der Morgagni'schen

[1]) Curling, loc. cit. S. 160.

Hydatide. Derartige intravaginale Spermatocelen sind in den verschiedensten Grössen gesehen worden. Wir geben in Figur 107 zwei Illustrationen dazu, welche wir der Abhandlung von Hochenegg entnehmen.

Fig. 107.

Gosselin theilt die Beobachtung einer faustgrossen Geschwulst mit, welche sich als Spermatozoen-haltende Cyste auf Kosten des Cavum vaginale entwickelt hatte. Eine ähnliche, noch nicht veröffentlichte Beobachtung scheint laut mündlicher Mittheilung Dr. Feurer in St. Gallen gemacht zu haben.

§. 885. Wenn die kleinen vom Nebenhodenkopf in das Cavum vaginale hereindrängenden Cysten grösser werden, so können sie platzen und ihren Inhalt in die Scheidenhauthöhle entleeren (Fälle von Paget[1]), Curling[2]), Luschka[3]) und Anderen).

Man kann demnach unterscheiden zwischen den Fällen, wo eine geschlossene Cyste in das Cavum vaginale hineinhängt (Spermatocele intravaginalis) und denjenigen Fällen, wo die Cyste geplatzt ist und ihr Inhalt entweder einen Hydroceleerguss zur Folge gehabt hat oder sich mit dem Erguss einer gewöhnlichen Hydrocele vaginalis gemischt hat (Hydrospermatocele intravaginalis). Parrini schildert eine hieher gehörende Beobachtung an einem 50jährigen Manne, wo er aus der Scheidenhaut eine Flüssigkeit mit lebhaft beweglichen Spermatozoen entleerte.

§. 886. Auch für die extravaginale Spermatocele hat man ähnliche 2 Varietäten angenommen. Gosselin hält es für wahrscheinlich, dass die Ruptur eines Nebenhodencanälchens die Entstehung einer

[1]) Paget, Lectures 1853.
[2]) Curling, loc. cit.
[3]) Luschka, loc. cit.

Spermatocele einleiten könne. Bouisson[1]) betrachtet es geradezu als den dritten Grad der Entwickelung der Spermatocele, dass eine ausgedehnte Stelle platze, Samen inner- oder ausserhalb der Albuginea epididymidis ergossen werde und so eine Cyste entstehe. Die Möglichkeit einer derartigen Entstehung ist sicherlich nicht zu bestreiten, da nicht nur für intravaginale und gestielte, sondern auch für extravaginale Cysten am Nebenhoden Berstung und nachherige Schrumpfung oder Einziehung nachgewiesen ist. Wenn noch Communication mit den Nebenhodencanälen besteht, so kann auch sehr wohl das stets erneute Austreten des Secrets eine allmählige Abkapselung und Cystenbildung zur Folge haben. Es giebt klinische Beobachtungen, welche es nicht nur wahrscheinlich, sondern fast nothwendig machen, auch bei der extravaginalen Spermatocele eine Entstehung durch Ruptur anzunehmen. Der Einfluss von traumatischen Einwirkungen mit plötzlich rascherem Wachsthum und Eintritt von Schmerzen ist in vielen Fällen unverkennbar. Wir haben bei Spaltung einer Ranula einen Riss im Ductus Wartonianus direct demonstriren können, und es ist nichts Auffälliges, dass eine differente Flüssigkeit sich länger im Bindegewebe halten und sich abkapseln kann.

§. 887. Wenn wir für die extra- und intravaginalen Nebenhodencysten eine Umwandlung von spermahaltenden Cysten für nicht unwahrscheinlich erklärt haben, in der Weise, dass die Communication, die ursprünglich bestand, sich nachträglich schliesst und die Spermatozoen im Verlauf der Zeit zerfallen, können wir dafür noch geltend machen, dass man verhältnissmässig oft neben grösseren Spermatocelesäcken noch kleinere, für sich abgeschlossene findet, welche höchst wahrscheinlich ursprünglich mit dem Hauptsack in Verbindung gewesen sind. Allein es giebt doch auch Beobachtungen, welche dafür sprechen, wie wir bereits betonen mussten, dass beim Menschen die Spermatozoen sich ausserordentlich lange halten können. Und auch das Verhalten des Epithels in den spermatischen Cysten macht es wünschenswerth, bei ihrer ausserordentlichen Häufigkeit nach einer andern Erklärung für deren Zustandekommen sich umzusehen. Hiefür ist nun sowohl bei extra- als intravaginalen Spermatocelen Gelegenheit geschaffen. In demselben Trichter der ungestielten Hydatide, in welchem das beschriebene Vas aberrans mündet (wo ersterer als Tubenpavillonrest beim Manne, letzteres als Analogon des Tuboparovarialcanals erscheint), mündet auch das Ende eines Fadens, der dem Müller'schen Gange entspricht und im scharfen Rande des Nebenhodens sich gelegentlich bis in den Samenstrang verfolgen lässt, mit Cylinderepithel ausgekleidet. Es hat nichts Gezwungenes, auch von diesem Reste des Müller'schen Ganges cystische Bildungen ausgehen zu lassen, welche man also im Bereich der gestielten und ungestielten Hydatide und dem Rande des Nebenhodens entlang zu erwarten hat, als subseröse Geschwülste, die namentlich auch multipel beobachtet und beschrieben sind.

Auch zur Erklärung der nicht spermatischen extravaginalen Cysten findet sich ein Organ, welches entwickelungsgeschichtlich ganz den Vasa efferentia gleichwerthig ist, mit dem Unterschied, dass diese Reste

[1]) Bouisson, Montpellier médical, Bd. X.

der Canälchen des Wolf'schen Körpers weder mit dem Hoden, noch mit dem Nebenhoden in Zusammenhang getreten sind: wir meinen die Paradidymis, das Giraldès'sche Organ. Dasselbe zeigt ebenfalls Flimmerepithel, liegt zwischen Hoden und Nebenhoden medianwärts vom Kopf des letzteren und besteht aus mehreren abgeschlossenen Blinddärmchen. Die Flüssigkeit, welche diese nicht spermatischen Cysten, sowohl extra- als intravaginale, enthalten, ist wasserklar oder milchig, gerade wie bei den spermatischen Cysten, nur fehlen die Samenfäden. Sie hat also mit Trans- oder Exsudaten seröser Häute nichts zu thun, sondern die Ansammlung derselben geht unter Betheiligung specifischer Wandelemente vor sich, welche aus einem unbekannten Grunde zur Thätigkeit angeregt werden. Wir wählen desshalb für diese Cysten den Namen der Proliferationscysten. Dieselben lassen sich mit Leichtigkeit völlig aus dieser Umgebung herausschälen; sie bleiben gewöhnlich, da eine neue Zufuhr von aussen her fehlt, nur von beschränkter Grösse.

§. 888. Wir fügen anhangsweise noch eine Notiz über Cysten des Nebenhodens bei, welchen eine andere Genese als den bisher beschriebenen zugetheilt wird. Hochenegg nimmt bei einzelnen Cysten den Ausgangspunkt von Blutergüssen an, weil er Blutreste in denselben vorgefunden hat, was wohl ohne Weiteres als möglich zuzugeben ist. Eine weitere Form dagegen von multipeln Geschwülsten, entlang dem scharfen Rande des Nebenhodens, werden als aus Lymphgefässen hervorgegangen erklärt, einmal wegen der eigenthümlichen Aneinanderreihung der Cysten, und dann, weil Hochenegg einen einfachen Endothelbelag auf der Wand nachweisen konnte. Auch war die Wand viel zarter als bei den übrigen Cysten. Der Fall erinnert einigermassen an einen andern, den wir schon bei Besprechung der Hydrocele multilocularis erwähnt haben, von Leser aus der Volkmann'schen Klinik beschrieben. Es handelt sich um einen 38jährigen Mann, bei welchem sich nach einer heftigen Quetschung binnen 2½ Jahren eine Geschwulst der rechten Scrotalhälfte von doppelt Mannsfaustgrösse entwickelt hatte. Der kugelige Tumor zeigte grössern Quer- als Längsdurchmesser, leicht buckelige Oberfläche, der Nebenhode erschien stark vergrössert, nach der Cauda zu lappig. Bei der Excision enthielt die Scheidenhauthöhle eine weissliche, seifenartige Flüssigkeit, die Scheidenhaut durchaus normal bis zur äussersten Dünne ausgedehnt. Am Kopf des Nebenhodens trat zunächst eine ganz durchsichtige, sehr dünnwandige Blase hervor, die gleiche Flüssigkeit enthaltend wie die Scheidenhauthöhle, und bei weiterer Freilegung zeigten sich noch drei kleinere, ganz durchsichtige Blasen am Kopf des Nebenhodens und 3—4 ebensolche am Schwanz des Nebenhodens. Im Uebrigen waren Hode und Nebenhode völlig unverändert. Die durch ihre Farblosigkeit characterisirte Flüssigkeit sämmtlicher Cysten enthielt Spermatozoen, theils in reichlichen, theils in mässigen Mengen, zum Theil in lebhafter Bewegung. Diese Beschreibung von Leser entspricht nun zunächst vollständig den Fällen multiloculärer oder multipler Spermatocele, wie wir Fälle unten beschreiben und abbilden werden. Allein Leser erklärt sie nicht als solche auffassen zu können, da er statt eines Epithels mittelst Silberlösung bloss eine Endothelzeichnung auf der Wand nachweisen

konnte. Es ist bekannt, dass die Silberlösung nicht vollständig sichere Resultate giebt. Es ist desshalb Täuschung in den Fällen von Hochenegg und Leser nicht absolut ausgeschlossen und es bleibt immerhin möglich, dass diese multipeln Cysten von einem der oben beschriebenen Gänge resp. Vasa aberrantia ausgegangen sind. Wenn wirklich ein Endothelbelag vorhanden war, so wüssten wir das Bild in keiner andern Weise zu erklären, als wie wir bereits bei der multiloculären Hydrocele analoge Cystenbildungen auch mit Vorliebe am Rande des Nebenhodens erklärt haben. Wir müssen entweder ein Platzen einer Spermatocele mit Ansammlung der Flüssigkeit in mehreren cystösen Räumen annehmen, oder eine Abkapselung durch entzündliche Vorgänge für das Wahrscheinliche halten.

§. 889. Aetiologie. Obschon verhältnissmässig selten Spermatocelen znr Behandlung des Arztes kommen, so muss doch nach den Untersuchungen an der Leiche diese Affection als eine sehr häufige betrachtet werden, ganz besonders in spätern Jahren. Hochenegg fand jeden fünften Menschen nach seinen Leichenuntersuchungen mit Spermatocele behaftet. Ob hiebei ausser den erwähnten Ursachen Gerinnungen des Samens in den Ausführungswegen einen Beitrag liefern, bleibt dahingestellt. Hochenegg fand Gerinnselbildungen in den Vasa efferentia. Unter 10 Fällen, welche wir in der ersten Auflage erwähnt haben, begann das Leiden 4 Mal zwischen dem 23. und 30. Jahre, 6 Mal nach dem 40. Jahre. Die 9 Fälle, welche wir seither selber zu Gesichte bekommen haben, betreffen ausnahmslos die Zeit nach den 40er Jahren. Nur 2 Patienten waren zwischen 40 und 50, einer in den 50er Jahren; von den übrigen standen 3 in den 60er und 3 in den 70er Jahren. Allerdings bestand auch hier die Spermatocele zum Theil schon eine Reihe von Jahren, doch nur bei dem 58jährigen Mann bereits 28 Jahre. Der letztere Fall ist noch in anderer Beziehung interessant für die Pathogenese. Der Mann hatte infolge von Tripper seit 28 Jahren keine Pollutionen mehr gehabt und doch waren noch Spermatozoen in seiner Geschwulst gut erhalten, obschon unbeweglich. Bei einem zweiten Patienten, welcher 13 Kinder gehabt und angeblich seit 7 Jahren keine Pollutionen mehr gehabt hatte, waren die Spermatozoen 6 Jahre nach Beginn der Krankheit noch beweglich. Die von uns früher gemachte Angabe eines Vorwiegens der rechten Seite wird von Hochenegg bestätigt, indem derselbe 15 rechtsseitige auf 12 linksseitige Spermatocelen gefunden hat. Nicht selten findet man Spermatocelen auf beiden Seiten, namentlich die kleinen Formen; recht häufig ist die Combination von Spermatocele mit Hydrocele, entweder so, dass die Hydrocele auf einer Seite, die Spermatocele auf der andern, oder beide Affectionen gleichzeitig sich finden. Hochenegg hat sogar in allen Fällen eine, wenn auch geringe Hydrocele mit Spermatocele combinirt gefunden.

§. 890. In ursächliche Beziehung zu der Entwickelung des Leidens müssen, wie bei so vielen andern Hodenkrankheiten, Tripper und traumatische Einwirkungen gebracht werden. In welcher Weise der Tripper wirkt, haben wir schon bei der Pathogenese hervorgehoben; bei Besprechung der gonorrhoischen Epididymitis ist gezeigt worden,

dass Obliterationen des Nebenhodencanals eine keineswegs seltene Folge dieser Entzündungen sind, und es ist eine willkürliche Annahme, zu glauben, dass eine Atrophia testis die Folge dieser Obliteration sei, da im Gegentheil in diesen Fällen die Geschlechtslust und die Möglichkeit der Ausübung des Coitus erhalten bleibt. Auch Hochenegg beschreibt einen Fall, wo er bei Quecksilberinjection die Cauda Epididymitis obliterirt fand und die Vasa efferentia zu dicken Strängen dilatirt. Er hebt mit Recht hervor, dass auch andere Entzündungen die Samensecretion erschweren und dabei zu Bildung von Obliterationscysten Anlass geben können, ganz besonders alle diejenigen Entzündungen der Serosa, welche die Uebergangsfalte zwischen Hoden und Nebenhoden betreffen.

Eine traumatische Entstehung ist nicht selten angegeben oder wenigstens plötzlicher Eintritt von Verschlimmerungen nach solchen. Bei zwei solcher Fälle ist ein Trauma direct beschuldigt. Bei einem derselben traten in Folge einer heftigen Quetschung erst intensive Schmerzen auf, die 6 Monate lang in geringem Grade anhielten, aber die Geschwulstentwickelung war trotzdem eine langsame; so scheint es in der Mehrzahl der Fälle zu sein. Welche Bedeutung das Trauma hat, wird durch eine interessante Beobachtung von Hochenegg aufgeklärt, welcher Spermatocelen ebenfalls in 2 Fällen auf Anstrengungen zurückführen konnte, auf welche plötzlich stechender Schmerz eintrat. Hochenegg constatirte bei einem Arbeiter, der 3 Tage nach einem Fall an Fettembolie zu Grunde ging, im Bereich der Uebergangsstelle von Hoden zu Nebenhoden eine beträchtliche Anschwellung, welche auch in das Cavum vaginale einen Vorsprung bildete, und fand einen Erguss von Samenflüssigkeit neben Gefässzerreissung als Ursache derselben. Er hebt mit Recht hervor, dass eine Schwellung des Hodens, wie sie bei solchen Gelegenheiten stattfinden kann, eine Abreissung eines Vas efferens vom Nebenhoden bewirken dürfte, und wir möchten betonen, dass diess um so eher der Fall sein kann, als das Gewicht des Hodens wohl öfter schon vorher durch das Vorhandensein von Hydrocele vermehrt ist. In einer guten Anzahl von Fällen bemerkte Patient von der Entwickelung seines Leidens gar nichts, bis ihn die Geschwulst oder das Hinzutreten von Beschwerden auf dasselbe aufmerksam machte. Wir erwähnen noch, dass wir zwischen verheiratheten und unverheiratheten Individuen in Bezug der Häufigkeit der Spermatocele keinen Unterschied constatiren können.

§. 891. Symptome. Für die Besprechung der Symptome wenden wir uns zunächst an diejenige Form der Spermatocele, welche mit wenigen Ausnahmen allen klinischen Beobachtungen dieses Leidens zu Grunde liegt, nämlich diejenige, welche sich im Rücken des Hodens, im Bereich der Vasa efferentia anliegend, entwickelt und von hier sich ausdehnt.

Eine intravaginale Spermatocele ist objectiv von einer Hydrocele nur durch Punction und Untersuchung des Inhaltes sicher zu unterscheiden. Wahrscheinlich wird in vielen Fällen die Art der Entwickelung bereits auf das Verhältniss aufmerksam machen.

Wenn sich Cysten im Nebenhoden-Körper oder -Schweif zu einer beträchtlichen Grösse entwickeln, so erscheinen dieselben als mehr

weniger pralle, rundlich-kuglige, gelegentlich auch unregelmässige Anschwellungen, in das Organ eingelagert, ohne engere Beziehung zu dem nach vorne abgrenzbaren Hoden.

§. 892. Was die im Bereich der Vasa efferentia auftretende Spermatocele anlangt, die gewöhnliche Form, so ergiebt hier die Anamnese in der Mehrzahl der Fälle nichts, was man gegenüber andern gutartigen Geschwülsten als characteristisch bezeichnen dürfte. Die Entwickelung ist eine langsame, in der Regel stetige. Gegenüber der Periorchitis ist hervorzuheben, dass allerdings die Geschwulst meist erheblich langsamer wächst und selten die kolossale Ausdehnung erlangt, wie eine Hydrocele oder Hämatocele. Sie kann während 12 und mehr Jahren bestehen, ohne grösser zu werden als ein kleiner Apfel. Die Grösse einer Faust ist schon nicht mehr die Regel; aber anderseits giebt es bedeutende Anschwellungen durch Spermatocele. Wir sahen eine zweifaustgrosse und eine strausseneigrosse Geschwulst. Die erstere hatte sich sogar binnen einem Jahre entwickelt. Curling erwähnt einer Beobachtung von Stanley, wo 46 Unzen Flüssigkeit entleert wurden. Pitha sah eine Cyste mit 2 Pfund Inhalt.

§. 893. Wir haben schon früher hervorgehoben, dass Curling in der Mehrheit seiner Fälle ein schubweises rascheres Wachsthum beobachtet hat, namentlich auf intercurrente, traumatische Einwirkungen hin. Allein wir können in den uns zu Gebote stehenden Fällen durchaus kein Vorwiegen dieses Entwickelungsmodus erkennen und haben betont, dass nahezu in derselben, zum Theil noch grösseren Häufigkeit eine schubweise Vergrösserung bei Hydro- und Hämatocele beobachtet ist. In einem unserer Fälle verschwand plötzlich die Geschwulst über Nacht vollständig, um sich nachher langsam wieder zu bilden. Etwas häufiger ist es, dass von einer gewissen Zeit ab der Tumor ohne besondere Ursache rascher zu wachsen beginnt. Werthvoller ist das freilich ganz seltene Vorkommen von Volumensveränderungen unter Einfluss des Coitus. Dauvé beobachtete bei einem Falle bald Zu- bald Abnahme der Geschwulst nach dem Coitus [1]). Ebenso characteristisch sind die nur bei weiter Communication beobachteten Schmerzen bei geschlechtlicher Aufregung. Ueberhaupt veranlasst die Spermatocele im Ganzen mehr subjective Beschwerden als die Hydrocele. Wo Trauma im Spiele ist, sind dieselben sehr intensive. Sie können aber auch unmotivirt auftreten, in Form von Brennen, auch von Leistenschmerzen. Beachtenswerth ist es, dass bei ganz kleinen Spermatocelen im Beginn oft sehr unangenehme Empfindungen von Spannung, zumal bei geschlechtlichen Erregungen angegeben werden. Ich habe einen Fall operirt, wo eine kaum bohnengrosse Cyste derartige Erscheinungen machte.

§. 894. Die Spermatocele stellt eine kuglige oder ovale Geschwulst dar, welcher am untern Pol, bald mehr nach vorne, bald mehr nach hinten, bald etwas innen oder aussen der Hode anliegt. Man kann dess-

[1]) Dauvé, Gaz. des hôp. 34. 1867. Vergl. auch Bouisson, Montpellier méd. April 1863, ferner Sédillot, Gaz. de Strasbourg. 2. 1853.

halb die Geschwulst auch als birnförmig bezeichnen mit dem schmaleren Ende abwärts, und viele Autoren (Pitha) sehen diese Form als geradezu kennzeichnend für Spermatocele an. Wir geben nach einer unserer Beobachtungen bei einem 65jährigen Manne eine Abbildung dieser typischen Birnform.

Fig. 108.

Hochenegg hat durch ein sehr hübsches Experiment gezeigt, worauf diese Birnform zurückzuführen ist. Wenn er innerhalb der gemeinsamen Scheidenhaut eine Kautschukblase durch den Leistencanal bis zum Hoden hinunterzog und dieselbe aufblähte, so bildete sich von einer gewissen Füllung ab eine birnenförmige Anschwellung mit dünnem unterm Ende aus, wobei die gemeinsame Scheidenhaut aus dem Leistencanal hervorgezogen wurde, um zur Bedeckung des obern Theils verwendet zu werden.

§. 895. Abweichungen von der Birnform kommen aber ausserordentlich vielfach vor, je nach dem Widerstand, welche die Cyste nach oben und unten findet und auch je nach Verwachsungen, welche sie eingegangen ist, oder je nach ihren ursprünglichen Beziehungen zu Hoden und Nebenhoden. Wir geben die Abbildung zweier weiterer Fälle unserer Beobachtung zur Illustration dieser Verhältnisse wieder.

Bei der ersten derselben hat der Tumor diejenige Birnform, wie sie gewöhnlich bei Hydrocele beobachtet ist, und zwar in Folge ausgedehnter Verwachsungen mit dem obern Umfang des Hodens resp. der Scheidenhaut. Im zweiten Falle ist die Form eine rein ovale, wie man sie häufiger bei Haematocele extravaginalis beobachtet. In dieser

letzteren Figur ist eine zweite kleinere Cyste im Bereich des Nebenhodens angedeutet und besteht gleichzeitig Hydrocele.

Fig. 109.

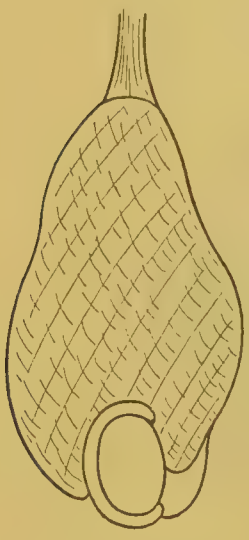

Fig. 110.

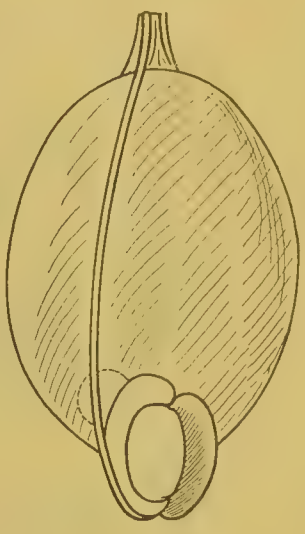

§. 896. Durchaus characteristische Verhältnisse kann der Hode darbieten insofern, als die Palpation es möglich macht, nachzuweisen, dass sich die Geschwulst zwischen ihm und dem Nebenhoden entwickelt hat. Der Hode sitzt mit der Gegend des Rete der Geschwulst auf, während man den Nebenhoden als einen Wulst, der stark vom Hoden abgezogen ist, meist abgeplattet über die Aussenseite des Tumors verfolgen kann. Kopf und Schweif des Nebenhodens bleiben in Verbindung mit dem Hoden. Auch der Umstand kann Verwerthung finden, dass man an der zugänglichen Seite des freiliegenden Hodens das Parietalblatt der Scheidenhaut falten kann. Der Samenstrang ist völlig normal, das Vas deferens lässt sich eine Strecke weit an der Oberfläche des Tumors verfolgen.

§. 897. Die Nachweislichkeit des Hodens ausserhalb der Geschwulst ist ein Anhaltspunkt, welchen die Spermatocele mit allen ausserhalb der Scheidenhauthöhle gelegenen Flüssigkeitsansammlungen im Samenstrang gemeinsam hat. Aber auch hier bleibt die Stellung des Hodens zur Geschwulst, wenn sich dieselbe durch Palpation bestimmen lässt, entscheidend. Wo sich eine Cyste widerstandslos nach oben entwickelt oder mit dem obern Theil des Hodens verwachsen ist, kann der Hode in aufrechter Stellung am untern Ende der Geschwulst stehen bleiben, wie der Fall Steudener zeigt und die zwei letzten Figuren von Fällen eigener Beobachtung. Noch characteristischer aber ist gegenüber den extravaginalen Hydro- und Hämatocelen das Verhalten des Hodens, wenn derselbe unter dem Druck der Geschwulst verschoben wird. Er kommt dann ebenfalls in eine horizontale Stellung oder sogar mit dem obern Theil abwärts gerichtet. Aber immer bleibt

der vordere Umfang des Hodens der vorstehende und der Geschwulst am meisten abgewendete (Fig. 111 u. 112).

Fig. 111.

Fig. 111 stellt eine Spermatocele dar mit der gewöhnlichen Lage des Hodens. Nach einem Präparate der B. v. Langenbeck'schen Sammlung. Nach unten liegt der vollkommen horizontal gelagerte Hode; dem hintern, jetzt nach oben schauenden Umfang desselben (Rete testis) sitzt die Geschwulst auf, deren Gewicht und Ausdehnung den obern Pol des Hodens nach abwärts gedrückt hat. Ueber die Aussenfläche der Cyste geht — stark vom Hoden abgezerrt — als flacher Wulst der Nebenhode. Nach oben der Samenstrang.

Fig. 112.

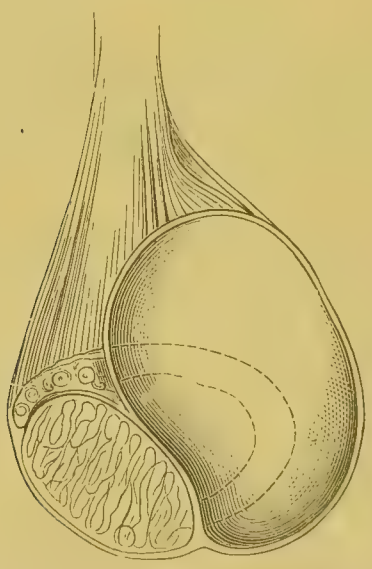

Fig. 112 stellt eine gewöhnliche Spermatocele dar im Sagittalschnitt nach einem Präparat der Züricher Sammlung. Nach rechts hat man sich die Vorderfläche des Körpers zu denken. Die Cyste hat sich der obern Hälfte der Rückfläche des Hodens anliegend entwickelt, letzteren aber bei ihrer Vergrösserung zu einer Drehung von nahezu 180° um eine durch den untern Pol des Hodens gehende Queraxe gezwungen. Die Vorderfläche desselben sieht daher nach hinten (in der Figur nach links) und unten. Durch die Innenwand der Cyste ist der stark bogenförmige Verlauf des Nebenhodens angedeutet. Nach oben der Samenstrang.

§. 898. Wenn eine Spermatocele gestielt wird oder nicht an der classischen Stelle aufsitzt, so kann sie ganz andere als die geschilderten

Fig. 113.

Fig. 113 stellt nach einem Präparate der Göttinger Sammlung eine aus 3 getrennten Cysten bestehende Spermatocele dar. Aussenansicht. Nach oben der Samenstrang mit Gefässen und Vas deferens. Links der Hode in der eröffneten Tunica vaginalis; rechts von ihm der Nebenhode. Letzterer verdeckt die Basis der 3 getrennten Samencysten, welche der Innenfläche des Nebenhodens und Rückfläche des Hodens aufsitzen. Die Oberfläche der Cysten erscheint unregelmässig, gefurcht, trotz ziemlich praller Spannung. Die Hauptcyste (nach rechts) hat eine nierenförmige Gestalt.

Palpationsverhältnisse darbieten, es wird dann durch das Gewicht der Cyste der Nebenhode nach unten gezogen, so dass der Hode nach vorn aufwärts schaut.

§. 899. Die vorstehende Abbildung zeigt schon ein Beispiel einer aus multipeln Cysten bestehenden Spermatocele. Es ist klar, dass dadurch die gewöhnlich völlig gleichartige Oberfläche der Geschwulst unregelmässig werden muss. Es entstehen entweder vollständig getrennte mehrfache Geschwülste, wie auch bei Stielung eine Spermatocele fast völlig unabhängig von Hoden und Nebenhoden werden kann, oder es

bilden sich Geschwülste mit vielfachen Vorragungen und Einschnürungen, wie in einem Falle unserer Beobachtung, den wir durch die folgende Abbildung illustriren.

Fig. 114.

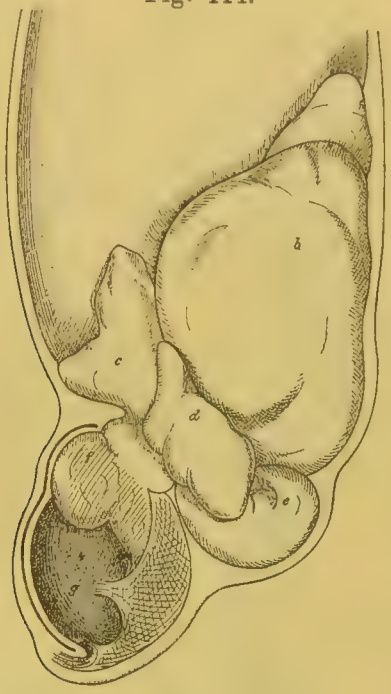

Joh. Guggisberg, 67 J. alt. Strausseneigrosse Spermatocele aus einer obern grossen Cyste bestehend, $^2/_3$ der Geschwulst ausmachend, und einer ganzen Anzahl grösserer (b) und kleinerer (c, d, e) Cysten der allerverschiedensten Form bis in den Nebenhodenkopf hinein und relativ dünn gestielt der Gegend des Rete testis aufsitzend. Inhalt leicht gelblich, fast wasserklar, eiweissarm mit bloss vereinzelten bewegungslosen Spermatozoen. Leichte Hydrocele. g = Adhäsionen der Scheidenhaut. Inhalt der Cysten communizirt nicht.

§. 900. Die Consistenz ist verschieden: entweder besteht exquisite Fluctuation bei geringer Spannung. Es ist eine häufige Angabe in unsern Krankengeschichten, dass der Tumor weich elastisch sei. Prallere Consistenz bekommt er natürlich bei starkem Wachsthum, und bei Verdickungen der Wand kann er sogar derb-elastische Consistenz darbieten. Druck auf die Geschwulst ist ebenso wenig empfindlich wie bei Hydrocele. Nur ausnahmsweise wird Druckempfindlichkeit angegeben (so in einem Falle von Baum in Göttingen).

Es ist durchaus die Regel, dass Samencysten durchscheinend sind, selbst in denjenigen Fällen, wo nicht etwa wasserklarer, sondern so oder anders getrübter Inhalt entleert wird. Bei dem am öftesten zu findenden seifenbrühartigen Inhalt ist Transparenz gewöhnlich leicht zu constatiren. Wir finden nur 2 Mal Fehlen derselben angegeben.

Zwei Momente sind es, welche die Transparenz einer Spermatocele beeinträchtigen: einmal kann dieselbe durch Beimischung massenhafter Fettkörnchen das Aussehen der schon früher beschriebenen Galaktocele annehmen und dadurch undurchsichtig werden, oder es können auch hier Proliferationsvorgänge in der Wand Platz greifen, wie wir sie für die Tunica vaginalis gefunden haben.

§. 901. Dann entsteht das Kystoma epididymidis proliferum. Dieses stellt sich mit so ziemlich denselben Characteren dar, wie die Periorchitis prolifera, und ist von dieser nur durch die Punction zu unterscheiden (Fig. 115).

Fig. 115.

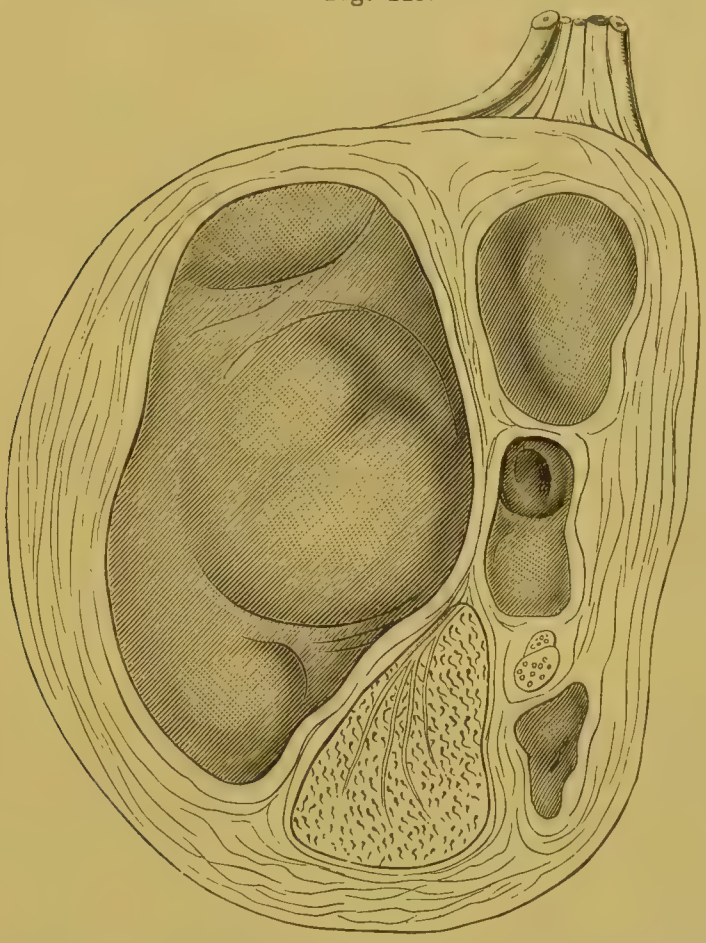

Fig. 115 stellt ein Kystoma epididymidis multiloculare proliferum dar, eine multiloculäre Spermatocele mit colossal verdickten Wandungen. Nach einem Präparate B. v. Langenbeck's. Sagittaldurchschnitt. Ein faustgrosser, etwas unregelmässig kugliger Tumor mit starren, concentrisch geschichteten Wandungen aus faserigem Bindegewebe enthält eine grössere und mehrere kleinere Cysten mit unregelmässiger, durch derbe Leisten unterbrochener, aber glatter Innenwand. Die Cysten sind durch verschieden dicke Bindegewebs-Septa vollständig getrennt. Der Hode liegt unten, zwischen den Cysten eingekeilt und die Ausstrahlungen des Corpus Highmori zeigen deutlich, dass die grösste der Cysten sich im Rücken des Hodens entwickelt und denselben ganz in ähnlicher Weise wie bei Fig. 115 mit dem obern Pole nach vorne abwärts gedrückt hat. Hinter dem deformen Hoden erscheint zwischen den 2 kleinsten Cysten ein Durchschnitt des Nebenhodens. Nach oben der Samenstrang.

§. 902. An dieser Stelle verdient noch ein Fall Erwähnung, welchen ich in Analogie mit den früher beschriebenen Fällen von Periorchitis ossificans als Kystoma multiloculare ossificans epididymidis (multiloculäre Spermatocele mit verknöcherten Wandungen) bezeichnen möchte.

Es handelt sich um ein Präparat der Göttinger Sammlung (G. 1. f. 8). Eine zwetschgenförmige, aber grössere Geschwulst sitzt den untern zwei Dritttheilen der Hinterfläche des Hodens auf, innig mit dem Corpus Highmori verschmolzen und den untern Pol des Hodens noch deckend.

Letzterer ist etwas atrophisch und enthält neben zähem Bindegewebe und Resten von Drüsensubstanz kleine Cysten. Der Nebenhodenkopf stellt einen derben Körper dar; der Körper des Nebenhodens läuft dem hintern Rande des Hodens entlang auf der Aussenfläche der Geschwulst herunter. Letztere ist unregelmässig, kleinhöckerig, sehr hart (doch nicht steinhart) und erweist sich als aus kleinen Cysten zusammengesetzt mit einem Gerüste dickbalkigen Knochens.

§. 903. Erreichen Spermatocelen eine erhebliche Grösse, so entwickeln sie sich nach der Leiste hinauf bis zum vordern Leistenring oder an der Vorderfläche der Bauchwand in die Leistenfalte hinauf. Es ist aber der gewöhnliche Fall, dass die Spermatocele bei einer gewissen Grösse stationär bleibt. Im Gegensatz hiezu kann eine solche auch platzen, ihren Inhalt in das Samenstrangzellgewebe ergiessen und so zu einer Form der „Hydrocele diffusa“ führen, welche früher (s. d. betr. Kap.) beschrieben ist.

Hochenegg erwähnt eines Falles von Backer, wo eine Spermatocele durch den Leistencanal hindurch einen Zoll weit in die Bauchhöhle hineinragte, bei einem 60jährigen Mann, bei welchem die Geschwulst seit 14 Jahren bestand. Dieser Fall ist sehr lehrreich für unsere Auffassung von der Genese der biloculären Hydrocele, welche so vielfach bestritten wird.

Die Fälle der Langenbeck'schen und Göttinger Sammlung lehren endlich, dass auch hier chronisch-entzündliche Wucherungen Platz greifen können.

§. 904. Diagnose. Ausser der eigenthümlichen Beziehung des Hodens und Nebenhodens zu der Geschwulst ist bloss noch das Ergebniss der Punction massgebend. Die Entdeckung der Samenfäden durch Liston und Lloyd im Jahre 1843 war es, welche die Aufmerksamkeit auf eine von der gewöhnlichen Hydrocele zu unterscheidende Hydrocele cystica oder Spermatocele lenkte. Die anatomischen Untersuchungen aber haben dargethan, dass nicht das Vorhandensein der Samenfäden für die Abstammung der Cysten allein entscheidend ist, sondern dass auch ohne diese Formbestandtheile aus der Untersuchung des Inhalts eine klinische Diagnose möglich ist.

Hochenegg ist sogar der Meinung, dass die chemische Analyse für die Diagnose viel wichtiger sei als die makroskopischen und mikroskopischen Verhältnisse, und allerdings ist die Analyse der Flüssigkeit nach vielen Richtungen bezeichnend. Die Reaction der Flüssigkeit ist, wie ich bestätigen kann, nach den von Hochenegg erwähnten Untersuchungen von Ultzmann, Hammarsten und Schilder nur schwach alkalisch oder gar neutral, während Hydroceleflüssigkeit deutlich alkalisch reagirt. Recht auffällig ist das geringe specifische Gewicht, zwischen 1002—1009 schwankend, gegenüber 1020 bei Hydrocele. Zum Unterschied von letzterer, welche einen Eiweissgehalt von 4,4—7 darbietet, ist bei Spermatocele nur 0,2—0,5 Albumin vorhanden, dafür 0,78—0,88 gegenüber 0,68 Salze, besonders Chlornatrium. Immerhin giebt es auch Fälle, wie einen der unsern, der von Prof. Neucky untersucht wurde, welche reichlichen Eiweissgehalt aufweisen. Steudener fand Traubenzucker, Bouisson reichlich Harnstoff in der Flüssigkeit.

§. 905. Der Inhalt der Spermatocelen wird gebildet durch wasserklare Flüssigkeit ohne Formbestandtheile (Fall aus Langenbeck's Klinik) oder durch ebensolche Flüssigkeit mit Samenfäden (nach Böckel, Hochenegg und eigener Beobachtung; oder die Flüssigkeit ist trüb, in der grössten Zahl der Beobachtungen als seifenbrühähnlich bezeichnet, opalescirend (nach Blasius[1]) und mehreren eigenen Fällen) und milchig; im letzteren Falle wieder mit und ohne Samenfäden (Fälle der Baum'schen und Langenbeck'schen Klinik). Endlich hat man aus Spermatocelen gelbbraune und olivengrüne Flüssigkeit entleert (Pitha). Auch gelbe Flüssigkeit, ähnlich wie bei Hydrocele, haben wir beobachtet.

Das Vorkommen wasserklaren Inhaltes mit Samenfäden beweist, dass letztere nicht wesentliche Trübungen und Farbebeimischungen bedingen. Man hat zu bedenken, dass eine Probepunction gelegentlich wasserklare Flüssigkeit entleert, während bei der Incision die letztere sich getrübt erweist. Allerdings ist, soviel ich ersehen kann, massenhafte Beimischung von Samenfäden nur in weniger getrübten Flüssigkeiten gefunden worden. Die milchige Beschaffenheit dagegen, die braune und grüne Färbung ist auf dieselbe Ursache zurückzuführen wie bei der Periorchitis prolifera. Sie findet sich auch in nicht Sperma haltenden Cysten. Es ist eine emulsive Vertheilung feinster Körnchen durch Zerfall zelliger Elemente und die Diffusion von Farbstoff aus zu Grunde gehenden Blutkörperchen, welche diese Veränderungen des Inhaltes verschuldet. Es findet sich denn auch regelmässig in den trüben Flüssigkeiten Beimischung von feinsten Molecülen, von Fetttröpfchen, lymphoiden und Körnchenzellen, von grösseren Zellen mit Kernen und von Epithelzellen der Wand angegeben.

§. 906. Wo die Punctionsflüssigkeit Samenfäden enthält, ist dieser Befund für Spermatocele pathognomonisch. Es können ja freilich auch einer Hydrocele Samenfäden beigemischt sein; aber mit Ausnahme der Fälle, wo spermatische Cysten geplatzt sind, sind dieselben in geringer Quantität vorhanden. Die makroskopische Eigenthümlichkeit der Flüssigkeitspuncte, Farbe und Aussehen und die chemische Untersuchung helfen leicht über die Schwierigkeit hinweg. Neben den Samenfäden sehe ich, zum Theil ebenfalls in recht characteristischen Formen, zellige Bestandtheile vorhanden, welche für die Genese der Samenfäden beim Menschen ihre Bedeutung haben. Wir geben daher die Abbildung des mikroskopischen Befundes von 6 unserer Fälle wieder. Mit Ausnahme eines Falles, bei welchem die Spermatocele bereits seit 28 Jahren bestand und wo diese ganze Zeit keine Pollutionen mehr stattgefunden hatten, haben wir bei der Punction und frischen Untersuchungen lebhaft bewegliche Spermatozoen gefunden, die Bewegungen der Mehrzahl sind solche mit dem Kopf ruckweise vorwärts und schlangenförmig hin- und hergehend mit dem Schweife, mit dem Treiben von in einem Glase eingeschlossenen Fischen, welche gegen die Wand des Behälters anschwimmen, vergleichbar. Andere machen eine sehr energische Hin- und Herbewegung mit dem Kopfende, welches nach beiden Seiten, mindestens im rechten Winkel gegen den Schweif abgebogen war.

[1]) Blasius, prakt. Beiträge zur Chirurgie 1848.

Die Mehrzahl der Individuen hat die gewöhnliche Form der Spermatozoen, bei Drehung um die Längsachse sieht man deutlich, dass der Kopf birnförmig ist, wenn er auf der Kante steht, dagegen von der

Fig. 116.

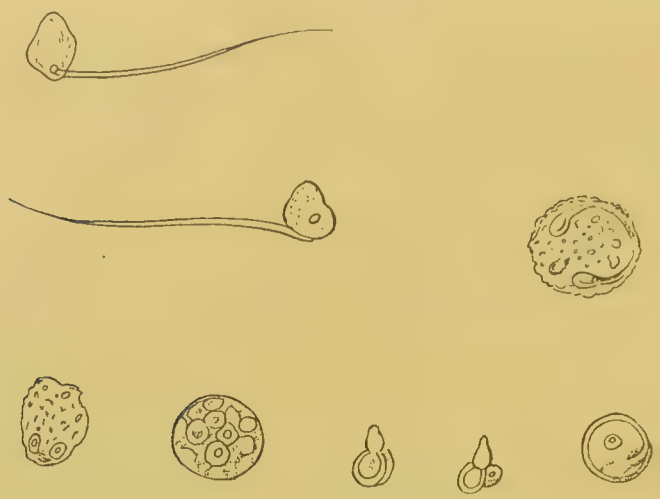

(Hartnack Oc. 3. Immers. X.) Spermatoceleinhalt von einem älteren Manne 6 Jahre nach Beginn des Leidens. Pat. hatte 7 Jahre keine Pollutionen mehr gehabt. Die Spermatozoen beweglich.

Oberfläche aus gesehen, entweder oval oder eiförmig erscheint, mit dickerem vordern Ende. Hinter dem Kopf hängt dem Faden ganz gewöhnlich ein verschieden geformter Rest von Zellprotoplasma an.

Fig. 117.

Unter den (noch lebendigen) Spermatozoen sind verhältnissmässig wenige, die die normale Form darbieten. Viele zeigen noch Protoplasmareste am stumpfen Ende des Kopfes oder eine Knickung zwischen Kopf- und Halstheil. (Roux.)

Dagegen waren wir nicht im Stande, den Prostatamantel dem Faden entlang zu verfolgen, wohl weil wir anfänglich darauf zu wenig geachtet haben. Eine Querstreifung des Kopfes findet sich in auffälliger Weise erst mit dem Aufhören der Bewegung, so dass man sich fragen darf, ob sie in gleicher Weise dem lebenden Spermatozoen zukommt; dagegen ist die Theilung in einen vordern, hellern, blassern und einen hintern dunklern, stark glänzenden Theil oft sehr schön zu sehen. Einzelne Faden tragen vorn eine grössere Anschwellung von hellerer Farbe, ähnlich dem Protoplasmarest am Halse der andern. Sie gehen unmittelbar von dieser Protoplasmamasse aus, oder, wenn dieselbe gut abgegrenzt ist, münden sie in ein kleines dunkles Gebilde innerhalb

desselben, das wie ein Kernkörperchen aussieht. In andern Fällen ist dieses Kernkörperchen getrennt vom Faden und bewegt sich im Innern des Zellprotoplasma. In exquisiter Weise zeigen einzelne der Köpfchen

Fig. 118.

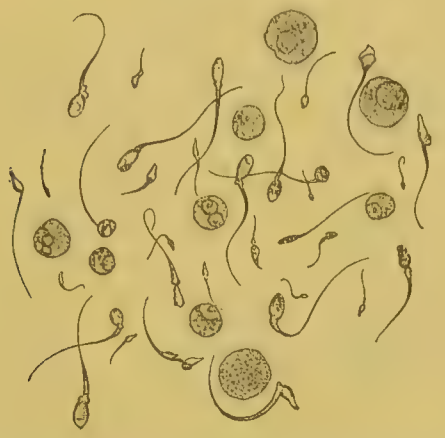

Inhalt der Spermatocele eines 58jährigen Mannes (Hug). Bräunliche Flüssigkeit mit zahlreichen unbeweglichen Spermatozoen. Fettkügelchen im Kopfe der Samenfäden. Der Pat. hatte in Folge Tripper seit 28 Jahren keine Pollutionen mehr gehabt.

ein Kernkörperchen. Häufig sind die Köpfe abgebogen im rechten Winkel.

Nach 8 Stunden fanden wir in einem Fall die Bewegung viel weniger lebhaft, bei vielen erloschen. Dann fanden wir auch die

Fig. 119.

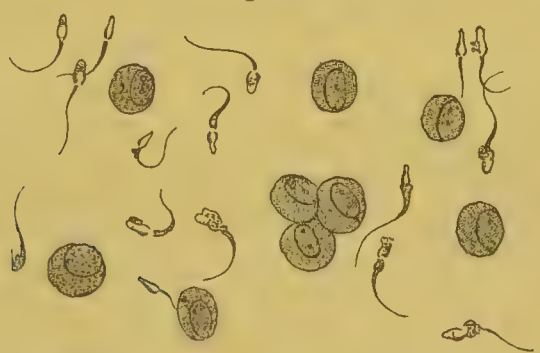

Spermatocele mit sehr vielen Zellen im Verhältniss zur Zahl der Spermatozoen; diese sehr oft verkümmert. Die Zellen meist rund, alle körnig mit grossen Kernen und deutlichen Kernkörpern. Inhalt leicht getrübt. Spermatozoen beweglich. Die Geschwulst besteht seit 3 Jahren.

posthornartige Zusammenrollung der Faden, wie sie von Menzel beschrieben ist. Letzterer fand übrigens die Samenfäden erst nach 24 Stunden regungslos. Einzelne der bewegungslosen Samenfäden sind aber auch vollständig gerade und starr. In einzelnen der Spermatozoen fanden wir zahlreiche Fettkörperchen im Kopf. Auffällig ist es, dass nach 5 Stunden sich die zahlreichsten Spermatozoen nicht in dem Satze finden am Boden des Reagenzglases, sondern in der oberflächlichsten, mit der Pipette abgehobenen Schicht. Sie sind also offenbar leichter als die übrige Flüssigkeit.

Der Bodensatz, der maskroskopisch nur als leichte Trübung auffällt, enthält vorzüglich die Zellen in verschiedener Form und Grösse. Am auffälligsten sind mittelgrosse und sehr grosse Zellen

Fig. 120.

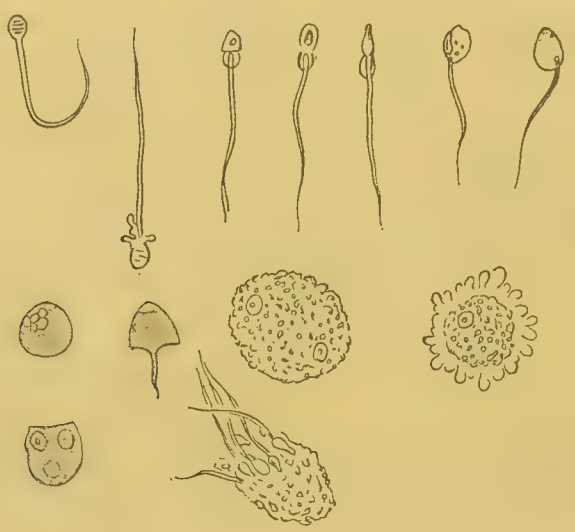

Inhalt einer doppelseitigen Spermatocele mit beweglichen Spermatozoen und Samenzellen.

mit starker grober Körnung des Protoplasma und 1—2 Kerne mit sehr markirten Kernkörperchen. Ausnahmsweise findet sich eine sternförmige blasse Contour um diese Zellen, wie ausgetretener Zellinhalt. Die Zahl der Kerne kann so gross werden, dass die Zellen

Fig. 121.

wie Furchungskugeln aussehen. Am auffälligsten aber sind diejenigen Zellen, welche Samenfäden beherbergen. Letztere liegen entweder in der Zelle zusammengebogen, oder in den exquisitesten Fällen findet sich ein Bündel von Samenfäden, mit meist kurzem Schwanz, mit dem Kopf in dem körnigen Protoplasma steckend und bündelförmig herausragend. Amöboide Bewegungen dieser Zellen, wie sie Menzel

beschreibt, haben wir nicht gesehen. Daneben finden sich kleine Kugeln und ovale Zellen mit blassen Kernen oder mehreren Kernen und ganz blassem, fein granulirtem Protoplasma. Einzelne sind becherförmig mit 1—2 Kernen gegen die Mündung des Bechers. Andere zeigen fadenförmige Fortsätze. Es ist kaum zu verkennen, dass es sich in diesen Fällen zum grössten Theil um in Proliferation begriffene Samenzellen bis zu ihrer Ausbildung zu Spermatoblasten handelt; aber jedenfalls ist die Entwickelung der Spermatozoen zum Theil eine gestörte, anormale, wenn man sie mit den Angaben der Embryologen vergleicht. Es ist zu bemerken, dass in einzelnen Fällen nach Entleerung der Samenflüssigkeit bei einer zweiten Punction nur sehr spärliche Samenfäden wiedergefunden werden (Fig. 120 u. 121).

§. 907. Behandlung. Die Behandlung der Spermatocele stimmt mit derjenigen der Hydrocele überein. Auch hier hat man je nach den Verhältnissen, worunter wir speciell die Möglichkeit der Durchführung strenger Antisepsis verstehen, die Punction und Jodinjection oder die Incision anzuwenden. Liston hat zwar angegeben, dass Punction und Jodinjection hier nicht denselben Erfolg habe, wie bei der Hydrocele, und Hochenegg stimmt diesem Ausspruch bei. Wir entnehmen demselben nur, dass es hier noch nothwendiger ist, als bei der Hydrocele, mittelst der Jodeinspritzung eine energische Wirkung auszuüben, d. h. reine Jodtinctur, wie wir empfohlen haben, anzuwenden in genügender Quantität und dieselbe im Sack zu belassen. Wir haben wenigstens mittelst dieses Verfahrens ganz gute Resultate erzielt. Allerdings tritt auch hier Entzündung auf ziemlich intensiven Grades, welche sich sogar unter Umständen der Scheidenhaut mittheilt und Anlass zu fibrinöser Periorchitis giebt. Aber der Sack schrumpft zu einem harten Knollen im Verlauf von Wochen zusammen.

§. 908. Allerdings ist das Incisionsverfahren nach vielen Richtungen ein befriedigenderes, und wir möchten auch hier nach eigener Erfahrung nicht sowohl die Incision als die Excision empfehlen. Schon Albert hat dieselbe geübt und wenn man sie richtig ausführt, d. h. die gemeinsame Scheidenhaut gehörig spaltet, bis der gewöhnlich sehr dünne Balg der Spermatocele völlig nackt liegt, so lässt sich der Haupttheil der Cyste mit Leichtigkeit ausschälen und der Samenstrang ohne Schwierigkeit schonen. Soweit directe Verwachsungen mit dem obern Theil des Hodens und Nebenhodens bestehen, muss man auf Ausschälung verzichten. Der Verlauf nach der Operation ist bei richtiger Antisepsis ein äusserst einfacher und die Heilung in wenigen Tagen vollendet. — Was der partiellen Excision besonders noch das Wort spricht, ist die Möglichkeit, die Complication mit kleinern Cysten zu erkennen und auch diese zu beseitigen. Diese Complication kommt öfter vor, als sie vermuthet ist. Kleine, seit Jahren stationäre Cysten wird man namentlich bei älteren Individuen lieber unbehelligt lassen, wenn dieselben keine Beschwerden machen. Ein Patient, bei welchem wir eine beidseitige Spermatocele durch Operation heilten und welcher seit 3 Jahren keine Kinder mehr gehabt hatte, machte uns 2 Jahre nach der Operation Mittheilung, dass seine 40jährige Frau wieder schwanger geworden sei.

Kapitel LIV.

Kystoma et Adenoma testis.

§. 909. Wir sehen uns auch jetzt, wie bei Abfassung der früheren Auflage, ausser Stande, ein eigenes Kapitel als Kystom von dem Adenom abzutrennen. Es ist ja mehr als wahrscheinlich, dass nicht alle Cysten, welche man im Hodengewebe beobachtet hat, auf epitheliale Wucherung, wie sie das Adenom characterisirt, zurückzuführen sind. So giebt es seröse Cysten unter der Albuginea, bei welchen der Zusammenhang mit dem Nebenhoden sich erweisen lässt, wie bei den zahlreicheren subserösen Cysten des letzteren, welche auf die Oberfläche des Hodens selber übergreifen. Curling hat in 4 Fällen subalbuginöse Cysten beobachtet, 2 Mal im Zusammenhang mit dem Nebenhoden. Giessen's pathologisch-anatomische Sammlung besitzt das Präparat einer solchen Cyste (Präp. 24, 69), welche wohl bei ihrer Lage nahe dem Caput epididymidis auch genetisch mit den Nebenhodencysten Verwandtschaft haben mag.

§. 910. Ausser dem Zusammenhang mit dem Nebenhoden mögen einzelne Cysten dieselbe Erklärung finden, welche man auch für gewisse Nebenhodencysten beliebt hat, nämlich von Blutergüssen und von Lymphangiektasien ausgehen. Doch fehlt hiefür bestimmter Nachweis, und nach Langhans würde selbst das Vorhandensein von Endothel nicht gegen die Entwickelung von den Samencanälchen absolut sprechen, da ja in der Membrana propria letzterer die Endothelien zusammenhängende Häute bilden.

Nicht dem Character adenomatöser Cysten entsprechen ferner die von Klebs geschilderten einfachen Cysten im Hodengewebe, welche dieser Autor vereinzelt im Parenchym antraf, von Erbsen- bis Kirschgrösse mit klarem Inhalt und einfacher Epithellage platter, cylindrischer oder auch flimmernder Zellen. Gemäss diesem Epithelbelag, den wir bei den Nebenhodencysten auch getroffen haben, ist wohl an fötale Verhältnisse zu denken. Klebs will sie geradezu von den Primordialeiern ausgehen lassen, deren Vorkommen als eines Restes des ovariellen Theils der Geschlechtsdrüse Baldeyer nachgewiesen habe. Langhans freilich hält die Abschliessung bei den Cysten für eine secundäre und die Wucherung der Wand für das primäre und wesentliche Moment.

§. 911. Schon viel näher stehen dem Adenom in der äusseren Erscheinung diejenigen Kystome, welche multiloculär sind, aus einer grösseren Zahl von Cysten bestehen, aber auch hier ist öfters von einer Wucherung des Epithels der Samencanälchen nichts nachweislich, und nachdem bei dem Kystoma epididymidis festgestellt ist, dass eine gewisse Zahl von Spermatocelen in nahem Anschluss an das Rete testis sich entwickeln, auch häufig zunächst multipel sind und erst später bei

erheblicher Vergrösserung zusammenfliessen, so ergiebt sich eine sehr erhebliche Analogie beider Zustände, und wenn man bei Spermatocele an Retentionscysten zu denken allen Grund hat, so wird es sich fragen, ob nicht auch hier für eine solche Auffassung des Kystoma simplex Anhaltspunkte vorliegen. Gerade die Entwickelung von Knorpel in dem Bindegewebe des Rete testis könnte für eine Retention des Sperma verantwortlich gemacht werden, zumal in den oben beschriebenen Fällen die Knorpeldurchschnitte vornehmlich den hintern und obern Theil des Tumor einnehmen. Freilich dürfte der Mangel an Spermatozoen a priori auffallen, allein man kann sich leicht denken, dass im Bereich von Samencanälchen, welche ausgedehnt werden, die Samenproduction bald nachlässt, während ja am Nebenhoden die Zufuhr fortdauert. Langhans hat bei den von ihm untersuchten Cystiden stets den Zusammenhang der Cysten mit den Samencanälchen annehmen müssen und Wucherungen der Wand und des Epithels, also adenomatöse Bildungen als die primäre Veränderung gefunden.

§. 912. Wir werden demgemäss den Namen des Kystoms auch für diejenigen multiloculären Formen beibehalten, wo ausser der Cystenbildung keine andere Gewebsneubildung besteht (Kystoma simplex). Ferner für die Fälle, wo ausser den Cysten noch Gewebe neugebildet wird, welches auch bei andern Tumoren als Beigabe von secundärer Bedeutung erscheint. Diess ist aber der Fall mit Bindegewebe und Knorpel, welche beide so häufig auch bei Carcinom beobachtet werden. Wir sprechen demnach von einem Fibrokystoma und Chondrokystoma. Dagegen würde es uns schon bedenklich scheinen, das Myxokystoma polyposum Virchow's zum Kystom zu stellen. Wir handeln dasselbe beim Myxom ab.

§. 913. Das Präparat eines Kystoma simplex besitzt die pathologisch-anatomische Sammlung in Würzburg (Nr. 2621, XI). Der betreffende Hode ist wenig vergrössert; seine Mitte bis gegen den obern Pol hin und nach der einen Seitenfläche zu besteht aus bohnen- und erbsengrossen und kleinern ovalen Cysten. An diese grenzt das normale Hodengewebe an. Auf der nicht als eigenes Häutchen darstellbaren Wand der Cysten sieht man die auseinander gedrängten Windungen der Hodencanälchen durchschimmern. Sie lassen sich in Form von Fäden von deren Innenflächen ablösen und zeigen unter dem Mikroskop eine granulirte Wand und einen feingranulirten, körnig zerfallenden Inhalt, in welchem man keine deutlichen Zellen erkennt. Stellenweise löst sich auch ein Gefäss von der Innenwand der Cysten mit den Samencanälchen ab. Nur 2 Cysten zeigen abweichende Gestaltung der Wand. Die eine derselben besitzt einen dicken, derben, sich leicht ablösenden Balg, welcher sich mikroskopisch als altes Blutgerinnsel herausstellt. Eine zweite Cyste, gegen den obern Pol zu, zeigt eine fibröse Kapsel mit Kalkeinlagerungen. Das Rete testis ist nicht besonders derb.

§. 914. Hier liegt ein reines Kystom vor. Ueber die Entstehung der Cysten ist bei dem Mangel eines Inhaltes nichts zu ermitteln. Die Blutung und der Niederschlag von Fibrin in der einen

und die Bildung der fibrösen Kapsel in der zweiten Cyste sind offenbar als secundäre Veränderungen aufzufassen. Bemerkenswerth ist, dass die übrigen Cystenräume unmittelbar an das normale Hodenparenchym anstossen. Nur die nächsten Samencanälchen zeigen körnigen Zerfall ihres Inhaltes, wohl unter Einfluss des Druckes von der wachsenden Cyste aus; die etwas ferner liegenden sind ganz normal. Von einer Wucherung und Dilatation der Hodencanälchen ist nichts zu beobachten. Ein ähnliches Präparat, dessen genaue Beschreibung uns indess fehlt, besitzt die pathologisch-anatomische Sammlung in Giessen.

§. 915. Ebenso wenig direct nachweisbar ist der Ursprung der Cysten bei dem folgenden Falle von Chondrokystom[1]): Die Geschwulst ist gänseeigross, oval, von den Seiten her abgeplattet. Der Nebenhode ist platt und verbreitert, durch die Anschwellung des Hodens gedehnt, sonst normal, ebenso wie die von ihm zum letzteren hinziehenden Falten der Scheidenhaut.

Fig. 122.

Fig. 122 stellt das im Text geschilderte Chondrokystom dar. Nach links die Vorderfläche des Tumors. Daselbst, sowie nach oben und unterhalb der Albuginea die punktirte normale Hodensubstanz. Oben rechts die dunkel schraffirten Knorpeldurchschnitte; oben links die grössere Cyste.

Der Durchschnitt zeigt die Geschwulst, mit Ausnahme einiger bläulich glänzender Knorpeldurchschnitte, ganz aus Cysten bestehend. Der Knorpel befindet sich vorzüglich im hintern und obern Theile der Geschwulst und folgt in seinen rundlichen und länglichen Durch-

[1]) Nach einem Präparate von Prof. Socin in Basel.

schnitten ganz der Anordnung der Cysten. Letztere zeigen einen gallertigen Inhalt, eine eigene Membran und sind von schön concentrisch geschichteten Bindegewebszügen umgeben, welche in der Dicke von 1—3 mm die Geschwulst durchziehen. Im obern, vordern Theile des Tumor findet sich eine Cyste von der Grösse einer geschälten Wallnuss; ihre Innenfläche zeigt einige zapfen- und plattenförmige Unregelmässigkeiten. Auf derselben ist Flimmerepithel nachweislich, während die kleinern einen Beleg von kurzem Cylinderepithel zeigen. Ueber den ganzen vordern, untern und zum Theil obern Umfang der Cysten geht ein 2—5 mm breiter Ueberzug normaler Hodensubstanz.

§. 916. Drei ähnliche Fälle von Chondrokystom besitzen die Museen in Freiburg, Heidelberg und Göttingen. Es sind hauptsächlich Fibrokystome mit vereinzelten, fast stets gegen den hintern Rand zu liegenden Durchschnitten verzweigter Knorpelwucherungen.

§. 917. Das einfache Kystom ist immerhin eine seltene Geschwulst und es ist kein Zweifel, dass ein Theil der anatomisch reinen Kystome, wie früher erwähnt, andern Geschwülsten zugehört, deren Gewebe unter dem Drucke der Flüssigkeit zu Grunde gegangen ist. Diess geht zu aller Evidenz aus den Beobachtungen hervor, wo vollständig competente Forscher reine Kystome histologisch nachwiesen und nachträglich metastatische Krebsgeschwülste auftraten. So war es bei einem Falle Billroth's, und einen ähnlichen Fall haben wir selber beobachtet und ist derselbe von Prof. Langhans mikroskopirt worden. Das Kystom bestand aus zwei kleinen multiloculären Cysten mit dünner, aber auch in den kleinsten Exemplaren eigener Wand, mit glatter Innenfläche, aber Septa und breiten Zügen von einer Wand zur andern. Das Bindegewebe erschien makroskopisch rein fibrös, an 2 Stellen mit Knorpeldurchschnitten, und ein dünner Ueberzug von normalem Hodengewebe ging über die Geschwulst hin in dem ganzen vordern obern und untern Umfang. Rete testis noch deutlich intact. Inhalt der Cysten exquisit schleimig, bald eiterartig gelb, zumal in den kleinen, bald grünlich.

Der Patient wurde später laparotomirt wegen eines secundären kopfgrossen Lymphdrüsencarcinoms in der Mesoflexur.

Für die Mehrzahl multiloculärer Kystome lässt sich bestimmt nachweisen, dass sie aus Wucherungen des Epithels der Samencanälchen hervorgehen. Sie gehören also dem Adenom zu; wenn wir auch zugeben, dass Waldeyer für das Ovarium mit vollkommenem Rechte darauf aufmerksam macht, dass es immerhin ein Unterschied ist, ob ein Adenom direct und vollständig der Entwickelung von Cysten aus den Zellwucherungen zueilt und danach als Kystom weiterwächst, oder ob die Zunahme der Geschwulst sich wesentlich auf fortschreitende Zellenbildung, Dilatation und Sprossung der Drüsencanälchen stützt.

§. 918. Selbst wenn es gelingen sollte, alle Kystome auf Adenome zurückzuführen, wäre es dennoch zweckmässig, die beiden Ausdrücke beizubehalten. Es giebt nämlich faust- und kindskopfgrosse Geschwülste, welche fast ausschliesslich aus markigem, weichem Parenchym bestehen, während nur vereinzelt da oder dort eine Cyste sich zeigt. Diese Fälle

machen es vollständig unmöglich, für die ganze Klasse der Adenome die Bezeichnung des Cystoids oder Kystoms festzuhalten. Die Mehrzahl der bisherigen Beobachtungen vom Hoden-Cystoid kommen dem Kystoadenoma zu, auf dessen Beschreibung wir in Folgendem eingehen.

§. 919. Es sind zwei sehr verschieden aussehende, aber in ihrer Entwickelung wesentlich zusammenfallende Formen des Kystoadenoma zu unterscheiden. Bei der einen zeigen die Cysten einen klebrigen, schleimigen oder flüssigen Inhalt und die Formbestandtheile sind drüsenzellenartige. Die Cysten der andern Varietät enthalten einen theilweise fettigen, dem der Hautatherome ähnlichen Inhalt, aus Flüssigkeit mit Fettkörnchen, Kalkpartikeln, zarteren und schuppenartig derben Plattenepithelien bestehend. Wir unterscheiden die beiden Varietäten unter dem Namen des Kystoadenoma mucosum und K. atheromatosum. Statt K. atheromatosum kann man auch passend epidermoidale nach Langhans' Vorschlag setzen. Diese Bezeichnung umschliesst nicht bloss die atheromatösen Cysten in engerem Sinne mit breiähnlichem Inhalt, sondern auch die cholesteatomatösen, wie Klebs sie bezeichnen will, mit geschichteten Epidermoidalzellkugeln.

§. 920. Zu den in der ersten Auflage angegebenen 11 Präparaten können wir nun noch 6 neue eigene Beobachtungen hinzufügen, welche der folgenden Schilderung zu Grunde liegen.

Wir geben zunächst die makroskopische Schilderung eines frischen Präparates. Die Geschwulst ist gänseei- bis kindskopfgross; wenn kleiner, zeigt sie eine regelmässige Oberfläche, abgeplattet ovale Gestalt; grössere Tumoren bieten kuglige Vorragungen, durchscheinend, fluctuirend. Die Consistenz ist eine derb elastische bis weiche, die Scheidenhaut ist meist unverändert oder verwachsen, die Albuginea gedehnt und verdünnt oder kaum verdickt. Sehr hervorzuheben ist die ausnahmslose Freiheit des Nebenhodens, der bloss etwas in die Länge gezogen und gestreckt ist, sonst ganz normal. Dasselbe ist der Fall mit dem Samenstrang. Das Vas deferens ist eine Strecke weit an der Rückfläche frei zu fühlen. Auf dem Durchschnitt der Geschwulst zeigen sich eine grosse Zahl rundlicher Lumina von sehr kleinem bis zu haselnussgrossem und bedeutend grösserem Durchmesser; die Umgebung kleinerer Lumina erscheint stellenweise markig; je reiner das Adenom, desto mehr treten die Cysten zurück und rundliche Erhabenheiten zu Tage, von rein markigem, aber festem, weissem, grauem, röthlichem, schwarzrothem oder mattgelbem Aussehen (Fig. 123).

In einzelnen Hohlräumen wölbt sich die markige Masse herein, so dass bloss noch halbmondförmige oder längliche Spalten übrig bleiben (Kystoadenoma proliferum). In grössern Cysten wölben sich kleinere Cysten buckelartig hervor.

In dünnen Zügen durchzieht, grössere Abtheilungen umschreibend, ein derbes sulziges Bindegewebe die Schnittfläche oder es finden sich gelegentlich noch Züge wenig veränderten Hodengewebes zwischen den Cysten. Das Bindegewebe zwischen Cysten und Knoten ist zum Theil gefässreich, zum Theil ödematös, zum Theil markig.

Die Cysten haben eine sehr zarte Wand, so dass das anstossende Gewebe durchschimmert, an einzelnen Stellen ist sie derber, gelegentlich

ödematös, wie die Schale einer frischen Weinbeere; bei vorwiegendem Cystentypus finden sich derbere Bindegewebssepta. Nicht eröffnete Cysten ragen auf dem Durchschnitt als gelbe oder bläuliche runde Buckel blasenartig vor. Der Inhalt der Cysten ist theils serös blutig, meistens aber in

Fig. 123.

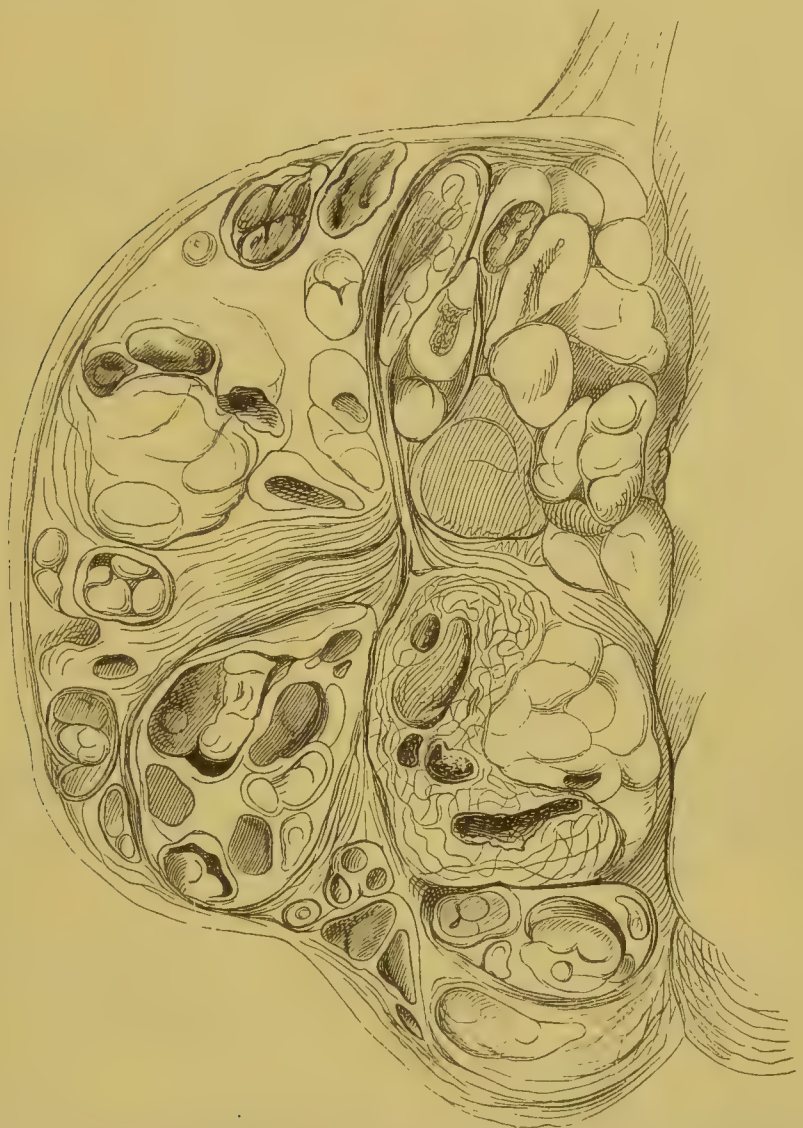

Kystoadenoma testis (Hodencystoid) Sagittalschnitt. Halber Durchmesser der natürlichen Grösse. Schmale, aber derbe Bindegewebszüge trennen 4 grössere Lappen ab, welche wieder in vielfältig gestaltete kleinere Läppchen zerfallen. Der Lappen nach rechts oben besteht mit Ausnahme einer kleinen Cyste, aus markigem, unregelmässig vorquellendem, festem Gewebe. Ebenso verhält es sich mit dem linken obern Lappen, in welchem nur ½ Dutzend Cysten liegen. Die beiden untern Quadranten bestehen dagegen wesentlich aus Cysten, welche durch Hineinwuchern markiger Gewebstheile stellenweise die Gestalt halbmondförmiger Spalten annehmen.

characteristischer Weise schleimig, mehr oder weniger klebrig, leimartig, kleisterartig, auch eiterähnlich, aber doch schleimig. Die Farbe des Inhalts ist entweder wasserhell, weisslich, hellgelb, röthlich, braun, oder grünlich, je nach stattgehabten Blutergüssen; diese finden sich namentlich

in grössern Cysten. Die atheromatösen Cysten sind mattweiss, ihr Inhalt ist entweder breiartig oder fester, je nachdem Verfettung eingetreten ist oder geschichtete Pflasterepithelien den Inhalt bilden; sie erscheinen zum Theil nur als Pünktchen, können aber auch Erbsengrösse erreichen. Diese epidermoidalen Formen sind übrigen fast stets mit den mucösen combinirt, wenn nicht gar mit krebsigen Parthien, und nur in Lotzbeck's Fall wurde ein isolirter kirschgrosser Knoten gefunden. Nepveu hat übrigens selber in Combination bloss 13 Fälle ausgebildeter Formen dieser „Tumeurs perlées" gefunden.

§. 921. Nicht selten scheidet sich auf dem Dnrchschnitt eine hintere Längsparthie von einer vordern, und diese hintere, die offenbar dem Rete und den Tubuli recti angehört, imponirt im Leben leicht fälschlicherweise als Nebenhode. Dieses Verhältniss findet sich übrigens auch bei Krebs.

Sehr bezeichnend ist das Verhalten des restirenden Hodengewebes. In grössern Geschwülsten ist hievon nichts mehr vorhanden, zumal in rein adenomatösen Formen nicht. Bei den cystösen Formen dagegen ziehen sich Reste von Hodengewebe zwischen den Cysten hin und die Windungen der Samencanälchen schimmern durch die Wand der Cysten hindurch. Viel häufiger überzieht eine dickere oder auch nur ganz dünne, auf dem Schnitt sich neben der vorragenden festeren Tumormasse zurückziehende Schicht gelblichen oder gelbgraulichen Hodengewebes die vordere Fläche der Geschwulst. Auch das zusammengedrückte Rete ist in einzelnen Fällen noch erkennbar.

Samenstrang und Vas deferens sind ebenso wie der Nebenhode völlig intact.

§. 922. Das Bild des Kystoadenoma testis, wie wir es geschildert haben, kann wesentlich verändert werden durch Zerfall. Allein gerade die Fälle, wo der ausgiebigste Zerfall stattfindet und an Stelle des Hodens eine einzige Cyste tritt, scheinen viel mehr dem Krebs zuzugehören, als dem reinen Adenom.

§. 923. Die Umwandlungen des Adenoms zum Kystoadenom und Kystom können so weit gedeihen, dass der ganze Hode nur noch aus einer einzigen Cyste besteht, deren Wandung sich fibrös verdicken, verkalken kann, mit oder ohne Dazwischenkunft von Blutergüssen in die Cyste.

So beschreibt Billroth[1]) bei einem 21jährigen Manne eine gänseeigrosse Geschwulst des Hodens. Der Nebenhode war gesund. An Stelle des Hodens zeigte sich eine hühnereigrosse Cyste mit dicken, zottigen ,harten Wandungen (Tunica albuginea), trüber gelblicher Flüssigkeit und einer grauröthlichen Masse aus grossen Zellen mit Kernen und Capillarnetz. Nach hinten und oben befand sich ein pflaumengrosser Körper aus einem derben Bindegewebsgerüst und sehr zahlreichen kleinen, bis erbsengrossen Cysten, deren Innenfläche mehrschichtiges Epithel mit Flimmerzellen der oberflächlichsten Lage darbot.

[1]) Billroth, Deutsche Klinik Nov. 1856.

Féréol[1]) fand bei einem 78jährigen Individuum, welches an Carcinom der Clavicula zu Grunde ging, in der Tunica vaginalis des linken Hodens an der Stelle, wo sonst der Hode sich befindet, eine hühnereigrosse Cyste mit klarem, wässerigem Inhalte ohne Formbestandtheile. Die Wand war von einer gefässreichen, mit einfachem Pflasterepithel bekleideten Membran gebildet, über welche sich die gedehnte Albuginea hinzog; nur einmal wurde zwischen diesen beiden Hüllen ein Rest Hodensubstanz entdeckt. Nebenhode und Vas deferens waren deutlich und unverändert.

Wir haben eines Falles nach der sehr eingehenden Untersuchung von Langhans' absolut reinen Cystoids Erwähnung gethan, wo der Tod durch Krebsmetastase in den Lumbaldrüsen eintrat. Einen ganz analogen Fall schildert Curling und verweist auf ein Präparat des Hunter'schen Museums, welches eine Combination von Cystoid mit Markschwamm darbiete, wo auch der Tod an Krebsmetastasen erfolgte. Es ist desshalb bei der histologischen Untersuchung von Kystomen und Adenomen die grösste Sorgfalt darauf zu verwenden, krebsige Parthien nicht zu übersehen. Die Combination in Form des Kystocarcinoms hat ihre so ausgesprochenen Eigenthümlichkeiten, dass es nicht wünschenswerth erscheint, sie einfach dem Krebs beizuordnen. Langhans hat es auch mit Recht vorgezogen, eine gesonderte histologische Schilderung dieser Fälle zu geben, welche wir dem Kystoadenom anreihen.

§. 924. Ueber die Entwickelung des Knorpels in den verschiedenen Formen des Kystoms werden wir uns beim Chondroma testis aussprechen und verweisen auf dieses. Dagegen heben wir schon hier als bemerkenswerthes Factum hervor, dass je reiner der Adenomtypus beibehalten wurde und je spärlicher die Cystenentwickelung war, um so seltener Knorpel gefunden wurden, selbst in doppeltfaustgrossen Geschwülsten nicht. Je entschiedener dagegen der Kystomtypus von vorn herein sich herausbildete, um so sicherer war auch die Knorpelneubildung vorhanden; in den früheren Präparaten hatte ich Knorpel bei reinem Kystoma bloss 2 Mal vermisst.

Es scheint daraus hervorzugehen, dass die Knorpelneubildung in einem gewissen Causalverhältniss steht zu der Erweichung der adenomatösen Zellstränge und ihrer Ausdehnung zu Cysten.

§. 925. Ganz analoge Verhältnisse bietet die Combination des Kystoadenoms mit Muskelfaserentwickelung dar. Klebs hält dafür, dass die Entwickelung von Muskelfasern im Rete ganz analog wie die Knorpelwucherung eine Rolle spiele bei der Umwandlung des Adenoms zum Kystom. Ehrendorfer beschreibt aus Billroth's Klinik ein Kystoma testis, bei welchem in der Nähe des Nebenhodenkopfes mitten im Tumor ein $2\frac{1}{2}$ cm langer und 1 cm breiter Streifen lag, fleischigroth, aus quergestreiften Muskelfasern bestehend. Die schmalen Fasern waren dendritisch verzweigt mit zahlreichen Kernen, zum Theil handelte es sich um junge protoplasmareiche Fasern. E. erinnert an die Fälle von Rokitansky, Billroth, Senftleben, und ich füge

[1]) Féréol, Gaz. des hôp. April 1870 (Cauchois).

den Fall Langhans hinzu. Nicht weniger als 4 Mal trat in diesen Fällen, wie bei den oben geschilderten Combinationsgeschwülsten, der Tod durch Metastasen ein.

Histologische Untersuchung des Adenoms und Kystoms (Langhans).

§. 926. Von dem Adenom habe ich 12 Fälle untersuchen können, 7 in den letzten Jahren exstirpirte und gut conservirte, und 5 ältere Sammlungspräparate, die letzteren weniger gut erhalten und auch nicht alle so vollständig, dass man über das Verhalten des Nebenhodens, das Vorhandensein von Resten des Hodengewebes in's Klare kommen konnte.

Makroskopisch stimmen diese Tumoren im Ganzen sehr überein. Bedeutende Vergrösserung, wobei die Gestalt des Hodens möglichst erhalten bleibt, Verwachsung und Verdickung der Tunica vaginalis, normale Beschaffenheit des Nebenhodens und Samenstrangs, soweit diess festzustellen war, wiederholen sich bei Allen, und auch das Aussehen der Schnittfläche bietet nur geringe Differenzen dar. In vielen Fällen lässt sich unter der Albuginea noch eine wenige Millimeter dicke Schicht von Hodengewebe nachweisen, dessen Samencanäle der Oberfläche des Tumor parallel laufen. Die eigentliche Neubildung besteht aus Stroma, Cysten und Drüsencanälen, welche in ihrer Entwickelung sehr variiren können. Nehmen wir einen Tumor mit starker Entwickelung des Stroma, der also dem alten Schema des Kystosarkoma entspricht, so zeigt die auf der Schnittfläche sich stark vorwölbende Neubildung etwa 5—6 grosse Lappen, die durch einsinkende, transparente, graue Septa voneinander getrennt werden; innerhalb der Lappen ist das Gewebe mehr weisslich, leicht trüb gelblich, nur mässig transparent, mit sparsamen, kleinen, bläulich durchschimmernden Knorpelinseln, und selbst wieder von körnigem Bau: die Körner etwa $^1/_4$—1 mm Durchmesser, sehr dicht stehend, mit centralen Oeffnungen. Ausserdem noch zahlreiche grössere Hohlräume bis zu $^1/_2$ cm Durchmesser, mit glatter Wand und ausgedehntere Spalten von unregelmässigem, gewundenem Verlauf. Die compacteren Parthien, bei denen auch die gröberen Abtheilungen erheblich kleiner sind, wie in denen mit mehr Cysten, finden sich vorzugsweise nach der Epididymis hin, die andern mehr unter der Albuginea.

In den andern Fällen ist ebenfalls der lappige Bau, die Eintheilung der Lappen in kleinere Felder vorhanden; aber an Stelle der kleinen Oeffnungen treten deutliche Höhlen, Cysten, welche von den verschiedensten Dimensionen, von der geringsten Grösse bis zu 1 und 2 cm Durchmesser ebenfalls in Gruppen zusammenstehen, durch weissliche, weissröthliche Stromabalken von 1 bis wenige Millimeter Breite voneinander getrennt. Sie haben eine relativ dicke Wand, die etwas vorspringt und sich leicht abziehen lässt. In den grösseren Lappen finden sich auf einer Schnittfläche 50—80 solcher Cystchen.

§. 927. Ich gehe bei der histologischen Schilderung von der festeren Form mit reichlichem Stroma aus, welche dem Kystosarkoma der früheren Histologie entspricht.

Der lappige Bau, der für das blosse Auge die Schnittfläche auszeichnet, wiederholt sich in verkleinertem Massstabe bei der mikroskopischen Untersuchung und tritt hier selbst dann hervor, wenn er makroskopisch wenig deutlich ist und die Schnittfläche mehr glatt und gleichmässig erscheint. Die grösseren Lappen zerfallen in kleinere Felder, und diese wieder gruppiren sich in der mannichfachsten Weise zusammen; jedes derselben enthält einen oder mehrere, an ihrem einfachen Cylinderepithel leicht zu erkennende Drüsencanäle in einem Stroma, dessen Zellreichthum nach der Peripherie hin abnimmt und bald mit scharfer Grenze, bald allmählig in die mehr faserigen Septa zwischen den Feldern, den Lappen und Läppchen übergeht.

Fig. 124.

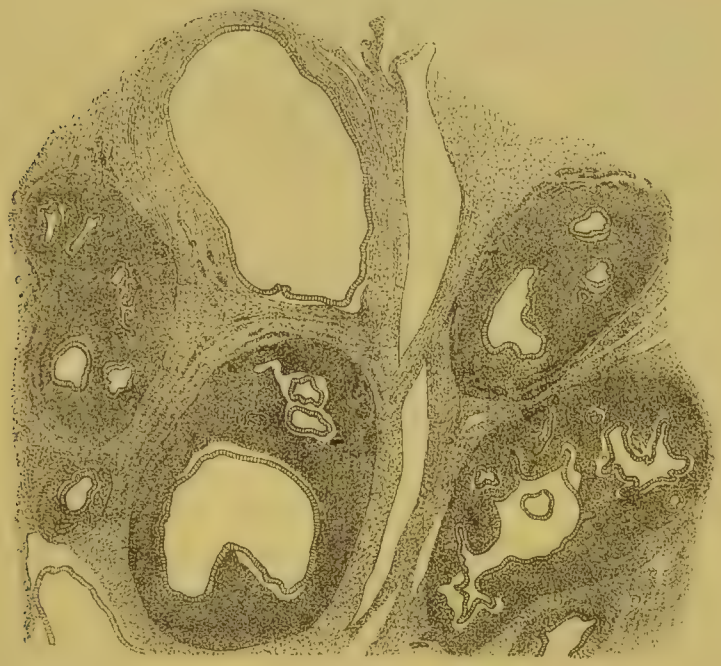

Die Form der kleineren Felder wechselt auf der Schnittfläche sehr; sie können rund, länglich, geradlinig oder gebogen sein; es lässt sich daraus der Schluss ziehen, dass es sich um Quer- oder Schrägschnitte von mehr oder weniger gewundenen Cylindern handelt; und in der That gelingt es auch, wenn das Bindegewebe der Septa sehr locker ist, dieselben auf grosse Strecken zu isoliren. Die Gestalt des centralen Canals wechselt sehr; in kleineren runden Feldern findet sich ein rundes oder längliches, spaltförmiges Lumen, das eine wechselnde Zahl von blinddarmförmigen Aussackungen in das Stroma hineinsendet. In grösseren Feldern nimmt die Zahl der letzteren zu, und da diese selbst wieder häufig gebogen verlaufen, so erscheinen auch sie bald quer, bald schräg getroffen. Solcher Quer- und Schrägschnitte finden sich dann in einem grösseren Feld an zehn bis zwanzig, deren gegenseitiger Zusammenhang natürlich nur auf einer continuirlichen Schnitt-

reihe erkannt werden kann; je grösser das Feld, um so bedeutender sind die Unterschiede in dem Durchmesser der einzelnen Canäle.

Fig. 125.

§. 928. Das Epithel ist, wie man schon lange weiss, äusserst wechselnd; es können alle Epithelarten in einem Tumor vertreten sein; neben einer einfachen Lage Cylinderzellen finden sich solche mit Flimmerhaaren, geschichtetes Epithel und selbst verhornte Zellen.

Das erstgenannte Epithel wiegt vor; die meisten Canäle sind von Cylinderepithelien ausgekleidet, deren Länge sehr verschieden ist und bis 0,05 mm steigen kann, deren heller, mit Kernkörperchen versehener Kern bald an der Basis, bald in der Mitte oder am freien Ende liegt. Das Protoplasma enthält öfters, jedoch durchaus nicht constant, zahlreiche, hyaline, glänzende Tropfen, die nach der Jodreaction Glykogen sein dürften. In weiten Canälen finden sich auch Becherzellen mit basal gelagertem, ovalem, senkrecht oder quer gestelltem Kern und fast parallel verlaufenden, selten vorgebuchteten Seitenflächen. Flimmerepithel habe ich auch an frischen Präparaten nicht sehen können, doch ist sein Vorkommen jüngst durch Malassez bestätigt.

§. 929. Von besonders grossem Interesse ist das geschichtete Epithel, dessen genaueres Verhalten ich nirgends eingehend geschildert finde. Seine Verfolgung zeigt, in welcher Weise die epidermoidalen Gebilde, die „Cancroidperlen“, an die eigentlich drüsigen Be-

standtheile sich anschliessen. Beide Epithelformen finden sich in einem und demselben Canal nebeneinander. Entweder ist der grösste Theil des letzteren von geschichtetem Epithel ausgekleidet oder vielmehr ausgefüllt, während der kleine Rest ein Lumen enthält, von einer einfachen Lage von Cylinderepithelien umgeben. Oder es erhebt sich an ganz beschränkter Stelle der Wand über dem Cylinderepithel eine dicke Lage von geschichtetem, in Form eines seitlich meist steil abfallenden Wulstes. Zu unterst findet sich in der Regel eine Lage Cylinderzellen, deren Anwesenheit zum mindesten durch senkrechte Streifung angedeutet ist, meist aber mit gut sichtbaren Zellgrenzen. Sie sind sehr oft bedeutend niedriger, als die benachbarten gleichen Elemente des einfachen Epithels. Oder die unterste Lage der Zellen besteht aus noch kürzern und kleinern, geradezu quadratischen Zellen, die fast ganz von dem Kern ausgefüllt sind. Auf ihnen liegen nun, mit ihrem längsten Durchmesser bald senkrecht, bald quer gestellt, mehrere Schichten grosser, 5—6eckiger Zellen, mit den gleichen Lagen des Malpighi'schen Netzes zu vergleichen. Sie besitzen eine deutliche sehr dicke Membran. Besonders characteristisch ist aber für sie der Inhalt. Denn es ist nur eine sehr geringe Menge von körnigem, für Carmin empfänglichem Protoplasma vorhanden, das wohl in dünner Schicht die Innenfläche der Membran überall auskleidet, in merklicher Menge aber nur mit dem Kern gewöhnlich die vom Stroma abgewandte Ecke der Zellhöhle ausfüllt. Das übrige Innere ist vollständig hell und enthält zahlreiche grosse hyaline Tropfen von Glykogen; häufig ist sogar nur ein grosser Tropfen vorhanden, der also fast den ganzen Binnenraum der Zelle einnimmt, so dass die Kerne mit dem wenigen Protoplasma und den sich anschliessenden Zellgrenzen ein Netz sternförmiger Zellen mit runden, von glänzender Intercellularsubstanz eingenommenen Maschen vortäuschen können. Häufig findet sich auch das Bild der Riffzellen. Die Aussenflächen der Zellmembranen berühren sich nicht direct, sondern sind durch eine schmale, vollkommen deutlich sichtbare Spalte getrennt, senden aber in regelmässigen kleinen Abständen feine Verbindungsfäden einander zu, welche die Spalte in kleine vacuolenartige Räume von fast völlig kreisrunder Gestalt zerlegen. Viele Canalquerschnitte, die vielleicht aber nur Durchschnitte von seitlichen Ausbuchtungen darstellen, sind ganz von diesen Zellen angefüllt; in andern zahlreichern ist noch ein centrales Lumen vorhanden und gegen dieses grenzt sich die Zellmasse durch zum mindesten eine Lage etwas anders gestalteter Elemente ab. Sie gleichen den obern Lagen der Harnblasenepithelien; sie sind platt und wenden nach dem Lumen eine ebene Fläche hin; nach unten greifen sie mit vorspringenden Leisten in die Vertiefungen zwischen den Zellen der zweiten Lage ein, um alle diese Unebenheiten auszugleichen; sie sind arm an Glykogen oder vollständig frei davon, haben aber desto mehr körniges Protoplasma und färben sich daher stärker mit Carmin. Es können auch mehrere Lagen derartiger Zellen übereinander geschichtet sein.

§. 930. Aber auch wirklich epidermoidale Gebilde, abgeplattete, verhornte Zellen kommen vor. Sie sind concentrisch zu kugligen Gebilden angeordnet, deren Schichten entweder fest, fast zu einer

homogenen Masse zusammengebacken sind; oder sie liegen mehr locker im Centrum, zum Theil noch glykogenhaltig mit Fetttröpfchen, Kalkkörnchen und Cholestearinkrystallen vermischt, während nach aussen mehrere dichte Lagen verhornter Zellen kommen. Dann folgen mehrfache Schichten dicker, glykogenreicher Zellen und zu unterst (d. h. direct auf dem Stroma) eine Reihe von cylindrischen oder kleinen polyedrischen Zellen. Oder es finden sich nur 4—6 Lagen von Zellen, in selteneren Fällen sogar nur ein ganz schmaler körniger Saum mit sparsamem Glykogen und ohne deutliche Zellgrenzen [1]).

§. 931. In den meisten Adenomen wiegen die drüsigen Bildungen vor, deren Inhalt schleimig-seröser Natur ist, mit mehr oder weniger zahlreichen Lymphkörpern, die von dem Stroma aus eingewandert sind und häufig auf ihrer Wanderung zwischen den Epithelzellen gesehen werden können. Doch fast nie findet man in einem Tumor nur Drüsencanäle mit einfachem Cylinderepithel, genauere Nachforschung zeigte mir fast in allen Fällen auch Canäle mit geschichteten Epithelien und selbst verhornten Zellen, wenn auch nur in sehr beschränkter Ausdehnung. Nur in einer geringen Zahl von Fällen wiegen die letzteren vor und characterisiren schon makroskopisch die Geschwulst. Denn der Inhalt der cystisch erweiterten Canäle hat eine weisse, bröcklig breiige atheromatöse, oft blättrige Beschaffenheit. Man wird gut thun, diese beiden Formen, wie diess Kocher früher vorgeschlagen hat, auseinanderzuhalten. Kocher hat sie als mucöses und atheromatöses Adenom bezeichnet, ich möchte für die zweite Form den Namen des epidermoidalen Adenoms histologisch passender finden.

§. 932. In dem Bindegewebe des Stroma macht sich, wie schon erwähnt, insofern ein Unterschied geltend, als die Septa zwischen den grössern Lappen einen fasrigen Bau haben mit eingestreuten grossen ovalen Kernen, die in Spindelzellen zu liegen scheinen; innerhalb der Lappen aber ist das Stroma sehr zellreich und gleicht mehr dem Granulationsgewebe; es findet sich hier eine sehr feinfasrige Grundsubstanz, deren Fasern direct unter dem Epithel öfters zu einer schmalen, relativ zellarmen Schicht zusammentreten, ohne dass jedoch jemals eine isolirbare structurlose Membran sich vorfände; die übrige Parthie enthält dagegen sehr viel Zellen, von der Grösse der Lymphkörper oder grösser mit wenig oder viel Protoplasma, jedoch von sehr wechselnder Form, rundlich, eckig, mit Fortsätzen. Blutcapillaren sind in grosser Zahl und von bedeutender Weite vorhanden.

Dann und wann sieht man auch ein kleines Läppchen Fettgewebe in das Stroma eingestreut. Glatte Muskelfasern sind in einzelnen breitern Bündeln beigemischt. Ich finde sie nicht gar selten.

§. 933. Bekanntlich finden sich in Hodengeschwülsten häufig mehr oder weniger zahlreiche knorplige Einsprengungen. Nament-

---

[1]) Gebilde, die der Langerhans'schen körnigen Schicht, den Ranvierschen Eleidinzellen entsprechen, habe ich nicht sicher gesehen. Es sind zwar häufig die 2—3 Schichten noch abgeplatteter Zellen, welche die centrale Hornmasse umgeben, besonders stark für Carmin empfänglich; aber die Färbung ist eine diffuse und deutliche Körnchen finden sich nur selten.

lich ist diess bei den Adenomen der Fall. In andern Neubildungen habe ich sie nur 1 Mal und zwar beim Krebse gesehen. Es handelt sich immer um kleine Knorpelinseln oder Knötchen, von wenigen Millimetern Durchmesser, mit hyaliner Intercellularsubstanz und sehr dicht stehenden glykogenreichen Zellen. Meist sind sie spärlich, nur 1 Mal fand ich in einer Geschwulst eine kleinere etwa wallnussgrosse Parthie ganz von zahlreichen (auf der Schnittfläche 20—30) Knorpelinseln durchsetzt. Die Geschwulst schien mir ein Adenom zu sein; doch gestattete sie leider wegen schlechter Conservirung keine genaue Untersuchung; da bald nach der Operation der Tod durch Metastasenbildung eintrat, so ist eine Combination mit Krebs oder Sarkom nicht auszuschliessen.

Virchow (Geschwülste I, 521) betont diese enchondromatösen Beimengungen sehr bedeutend und glaubt sogar, dass für manche cystische Formen die Knorpelbildung das Primäre ist und die Cystenbildung erst secundär durch Secretstauung erfolge. Ist eine solche Anschauung zulässig, so dürfte sie doch gewiss nur für eine Minderzahl von Fällen passen. In den mir vorliegenden Präparaten sind mit jener einzigen Ausnahme die knorpligen Beimengungen so sparsam, dass sie nach dieser Richtung kaum in Betracht kommen können.

Die Knorpelinseln werden von Manchen in die Samencanäle, von Andern in die Lymphgefässe verlegt, das Letztere namentlich von Paget, der in einem Falle von reinem Enchondrom die von Knorpel angefüllten Lymphgefässe des Samenstrangs in die Bauchhöhle hinein bis in die Nähe der Vena renalis verfolgen konnte. Dem gegenüber lässt Virchow den Knorpel aus dem bindegewebigen Stroma sich entwickeln und erst secundär in die Lymphgefässe hineinwachsen, und Kocher schliesst sich ihm an. Letzterer macht namentlich mit vollem Recht darauf aufmerksam, dass gerade die Zusammenhangslosigkeit mit der Wand für ein secundäres Hineinwachsen spricht. Ich kann mich für die Knorpelinseln der Adenome nur auf den gleichen Standpunkt stellen. Niemals sehe ich dieselben im Lumen oder in der Fortsetzung eines Canals, oder eine Spalte an ihrer Oberfläche, die als restirendes Lumen irgend eines Gefässes angesehen werden könnte. Ueberhaupt bin ich auch in dem übrigen Stroma nur selten Spalten begegnet, die ich für Lymphgefässe hätte halten können, während die Blutgefässe meist weit und daher leicht zu sehen sind. Allerdings habe ich bei keinem Tumor eine Injection machen können und bin daher nicht im Stande, mich mit voller Bestimmtheit über das Vorhandensein von Lymphgefässen auszusprechen. Aber an den Adenomen der Mamma habe ich sehr häufig Einstichinjectionen gemacht und dabei wohl Blutgefässe und Drüsencanäle, aber niemals Lymphgefässe injicirt, weder bei Einstich in die Drüsenläppchen, noch in die interacinösen Septa. Da in der normalen Brustdrüse die Lymphgefässe leicht zu injiciren sind, kann ich nicht anders, als für die Adenome dieses Organs das Vorhandensein von Lymphgefässen in Abrede zu stellen.

Die Knorpelinseln sind nach meiner Erfahrung immer in fasriges Bindegewebe eingebettet und zeigen an ihrer Oberfläche in schmalem Saum Bilder eines allmähligen Uebergangs, die Intercellularsubstanz verliert ihren Glanz, wird fasrig, während die Zellen noch ihre Form behalten; dann werden auch diese schmäler und sind von den Binde-

gewebszellen nicht mehr zu unterscheiden. Diese Zwischenformen zwischen Bindegewebe und Knorpel sprechen entschieden zu Gunsten der Virchow'schen Ansicht.

§. 934. Nachdem ich die festere Form ausführlich geschildert habe, habe ich noch Einiges hinsichtlich der zweiten Form, des „Hodencystoids" anzuführen. Dieselbe zeichnet sich durch eine grosse Zahl von cystenartigen Hohlräumen aus, zwischen denen bald eine grössere, bald eine geringere Menge von fester Substanz sich vorfindet; sie stellt nur eine Modification jener dar. Denn immer finden sich an diesen oder jenen Stellen des Tumor kleinere oder grössere festere Parthien mit dem obigen Bau; die Cysten bilden offenbar nur eine weitere Entwickelung der Drüsencanäle.

Dasjenige, was man nicht bloss in den Adenomen des Hodens, sondern auch in Adenomen anderer Organe als Cyste bezeichnet, entspricht durchaus nicht immer der strengen Definition. Nur selten handelt es sich nach meiner Erfahrung um vollkommen abgeschlossene Hohlräume, sondern die sogenannten Cysten sind nur sackartige Erweiterungen von Canälen, mit denen sie in offener, wenn auch enger Communication stehen, oder es sind vielfach nur Quer- und Schrägschnitte von solchen, welche nach Entfernung des Inhalts in etwas wechselnder Weite in gewundenem Verlaufe oft weit von der Schnittfläche weg in die Tiefe des Tumors sich verfolgen lassen. Sie haben eine eigene, durch Abziehen leicht zu isolirende derbe Wand, deren fibröser Antheil aus zahlreichen, dünnen Lagen sehr blasser wellenförmiger Fibrillen besteht, mit grossen, ovalen, blassen, den Fasern parallel gestellten Kernen. An den Endpolen der letzteren findet sich häufig eine geringe Menge einer mit Carmin sich stark färbenden Substanz; durch Zerzupfen isolirt, haften ihnen Fetzen einer feinen Membran an; die Kerne gehören also wohl endothelienartigen Zellen an, die vielleicht in gleicher Weise wie in der normalen Membrana propria der Samencanälchen continuirliche Häute darstellen; wenigstens lässt die dichte Lagerung der Kerne diess vermuthen. Ferner finden sich bis in die innern Schichten hinein Blutcapillaren.

§. 935. Das Epithel variirt ebenso wie in den Samencanälen; bei der mucös-serösen Form haben wir durchgängig ein einschichtiges Epithel, von bald grossen polyedrischen Zellen, bald hohen schmalen Cylinderepithelien oder Becherzellen, welche nicht selten blinddarmförmige und selbst verästelte kurze Ausstülpungen in das Stroma hineinsenden, manchmal in grosser Zahl in regelmässigen kleinen Abständen. Ihrer Innenfläche liegen oft grosse und kleine hyaline Kugeln auf (Hyalin von Recklinghausen). Auf Jod färben sie sich nicht. Für die atheromatöse oder epidermoidale Form habe ich zu dem oben Gesagten noch hinzuzufügen, dass hier die cystische Ausweitung der Canäle vorwiegt, offenbar weil die einmal gebildeten Zellen an Ort und Stelle liegen bleiben und nicht in benachbarte Abtheilungen geschoben werden können.

Papillen habe ich niemals in den Cysten gesehen, wohl aber mehr diffuse wulstförmige Einwucherungen des Stroma; es enthalten dieselben zahlreiche Lymphkörper und grosse runde Zellen, besonders

aber Sternzellen, deren Zellkörper fast ganz von dem länglichen Kern eingenommen ist, während von den 2 Polen je 2 Ausläufer abgehen, die in gleicher Richtung weiter zu den benachbarten Zellen hinlaufen. So bilden sie ein Netz mit länglichen grossen Maschen, in deren heller fast wasserklarer Substanz sich nur spärliche feine wellenförmige Fibrillen erkennen lassen.

Ich glaube nicht, dass diese Cysten einfach als Retentionscysten angesehen werden können. Die Thatsache, dass die meisten mit den engeren Drüsencanälen der Geschwulst communiciren, lässt sich nicht gut mit dieser Anschauung vereinigen; ihr vollständiger Abschluss scheint ein secundärer Vorgang zu sein, wie ich diess mit Sicherheit für die kleinen Involutionscysten der senilen Brustdrüse nachweisen konnte (Virchow's Archiv 58, 132.). In erster Linie ist auf die Wucherung der Wand das Hauptgewicht zu legen, die sowohl in der Richtung der Dicke wie der Fläche stattfindet; dadurch werden Hohlräume geschaffen mit spaltförmigem Lumen, deren cystoide Ausweitung erst in zweiter Linie durch starke Secretion erfolgt, besonders an den Stellen, wo durch flächenhafte Wucherung des Stroma die spätere Cystenwand schon vorgebildet ist.

§. 936. Entwickelung. Die wichtigsten Bestandtheile des Adenoms, die drüsigen und drüsenähnlichen Elemente werden seit A. Cooper ganz allgemein auf die Samencanälchen zurückgeführt. Doch hat Malassez noch in den letzten Jahren (Archives de physiologie 1875, 122) versucht, unsere Geschwulst als eine Wucherung des Bindegewebes hinzustellen.

Die nicht zu leugnende Verschiedenheit in dem Bau eines Drüsencanälchens der Geschwulst gegenüber den normalen Samencanälchen namentlich hinsichtlich des Epithels, das Fehlen von Samenfäden in dem Inhalt der Cysten, die Thatsache, dass in dem restirenden Hodengewebe des von ihm untersuchten Falles die Canäle atrophisch sind, waren für ihn schwerwiegend genug, um der allgemein verbreiteten Anschauung entgegenzutreten. Diese von Malassez hervorgehobenen Gründe können aber durchaus nicht entscheidend sein. Es sind wohl die Canäle unserer Geschwulst mit den normalen nicht in allen Einzelheiten identisch, indessen denselben doch immerhin ähnlicher wie irgend einem Bestandtheil des Bindegewebes. Das Fehlen der Samenfäden beweist nur, dass die Drüse ihre Function eingestellt hat, wie ja auch ein Adenom der Brustdrüse keine Milch secernirt, obgleich es nur aus den hyperplastischen Bestandtheilen des normalen Organs besteht. Diess Einstellen der Function wiederholt sich bei allen Geschwülsten des Hodens auch in demjenigen Theil der Drüse, der noch nicht von der Neubildung ergriffen ist; selbst wenn derselbe noch gross ist wie in den Anfangsstadien der Tuberkulose, findet man fast niemals Spermatozoen. Was ferner den Unterschied in dem Verhalten des Epithels anlangt, so kann derselbe ebenfalls nicht herangezogen werden; denn solche Veränderungen finden sich schon in den noch deutlich erkennbaren Samencanälchen, worauf ich gleich zurückkomme; und das gleiche Epithel wie in der Geschwulst findet sich normal je in dem Rete; will man auf diesen Umstand grosses Gewicht legen, so müsste man das Rete als Ausgangspunkt ansehen.

Schliesslich führt Malassez den atrophischen Zustand der noch vorhandenen Samencanäle für seine Ansicht an; er findet dieselben abgeplattet, durch breite, derbe Stromabalken voneinander getrennt, in der Nähe der Geschwulst noch dazu die Membrana propria in so hohem Grade verdickt, dass schliesslich der Inhalt ganz schwindet und das Lumen auf eine Spalte reducirt wird. Indess giebt er selbst zu, dass diese Thatsache sich sehr einfach unter der Voraussetzung erklärt, dass nur eine Gruppe von Samencanälchen sich verändert, wuchert, anschwillt und die andern durch Druck zum Schwunde bringt. Ganz das Gleiche kommt auch sehr häufig bei den Tuberkeln vor und doch finden wir in den jüngsten Knötchen eine starke Erweiterung der Canäle, worauf ja gerade Malassez mit zuerst die Aufmerksamkeit gelenkt hat. Ganz ebenso auch beim Krebs, dessen Genese aus den Epithelien der Samencanälchen vollständig sichergestellt ist.

§. 937. Ich kann daher nicht den mindesten Grund finden, von der älteren Ansicht abzugehen. Das Adenom entsteht aus den Samen-

Fig. 126.

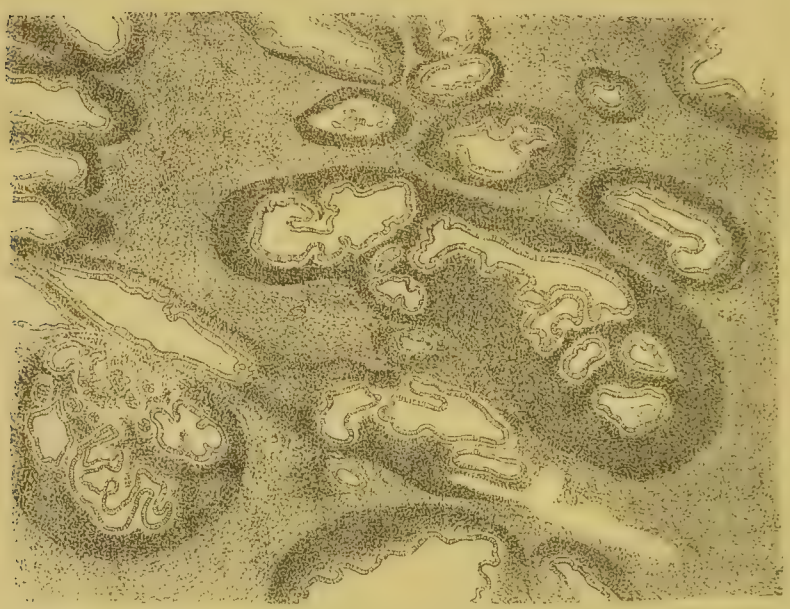

Schnitt vom Rande eines Adenoms; das Stroma ist hell, die Membrana propria der rechts oben noch erhaltenen Samencanälchen dunkel gehalten. Links unten ein rundes Feld, das schon sehr zahlreiche Durchschnitte durch Drüsenlumina enthält, und einerseits in seinem Bau einem Läppchen des Adenoms, andrerseits, wie aus der Abbildung sich ergiebt, dem Durchschnitt eines Samencanälchens entspricht.

canälen durch Wucherung sowohl des bindegewebigen wie des epithelialen Antheils ihrer Wand. Ein vollgültiger Beweis dafür könnte geliefert werden: 1. Wenn es gelänge, vom Vas deferens aus durch Injection die Canäle und Cysten der Geschwulst zu füllen; eine Operation, die ich nicht vorgenommen habe. 2. Durch den Nachweis, dass in dem restirenden Hodengewebe schon Wucherungen und cystische Erweiterungen der Canäle vorkommen. In zwei Fällen habe ich an

dieser Stelle kleine Cysten gesehen, konnte aber an dem gehärteten Präparate ihren Zusammenhang mit den Samencanälen nicht nachweisen, was natürlich selbst an einer continuirlichen Schnittreihe etwas dem Zufalle anheimgegeben ist; am frischen Präparate würde es bei der Lockerheit des Stroma durch mechanische oder chemische Isolation leichter möglich sein. 3. Durch den Nachweis von Uebergangsbildern. Nach den Bemerkungen von Malassez über den Zustand des restirenden Parenchyms sollte man dergleichen allerdings kaum erwarten. Indessen diese Angaben sind unvollständig.

Fig. 127.

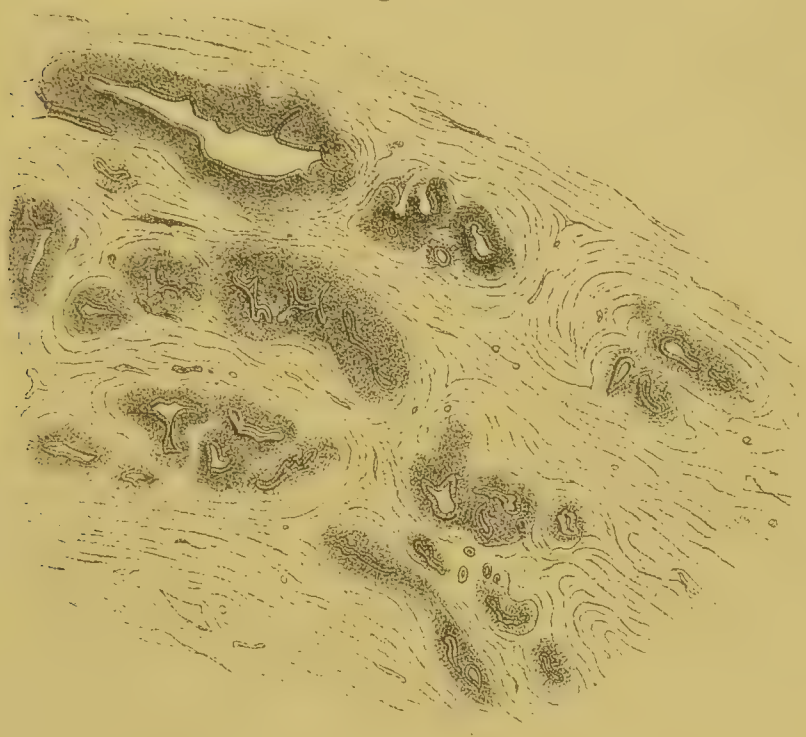

Schnitt vom Rande eines Adenoms, die benachbarten Samencanälchen enthaltend. Das Stroma ist verbreitert, die Membrana propria verdickt sich und wuchert sammt dem Epithel auch in die Fläche, so dass das Canälchen links oben schon ein spaltförmiges Lumen mit drüsenähnlichen Fortsätzen erhalten hat.

Uebergangsbilder finden sich in der That in, wie ich glaube, genügender Weise (Fig. 126 u. 127). Am Rande der Geschwulst sieht man Stellen, wo noch der gleiche lobuläre Bau herrscht wie in der Mitte, der gleiche Unterschied zwischen dem zellreichen Stroma der Läppchen und dem zellarmen der Septa, so dass man namentlich bei schwacher Vergrösserung leicht die Ueberzeugung gewinnt, dass die peripheren Läppchen den centralen entsprechen. Aber sie sind ganz erheblich kleiner und viel einfacher gebaut. Denn jedes enthält in seinem Innern einen mit Cylinderepithel ausgekleideten Drüsencanal, der bald ein einfaches, rundliches oder längliches ovales, manchmal verzogenes Lumen hat, bald sich verästelt und zahlreiche seitliche Ausbuchtungen aussendet. Wenn man 6—8 oder mehr derartiger runder, ovaler, gebogener Felder dicht nebeneinander in einer Gruppe vereinigt sieht,

so lassen diese Bilder keinen Zweifel darüber, dass alle diese Felder wieder einander entsprechen, mögen sie einen einfachen runden Drüsencanalquerschnitt oder ein etwas verästeltes Lumen enthalten. Und die kleinsten und einfachsten dieser Felder unterscheiden sich von einem normalen Samencanälchen wesentlich nur durch grössere Dimensionen des Lumens und der Wand, sowie durch einfachere Gestaltung der auskleidenden Epithelien. Niemand wird daran zweifeln, dass wir es hier mit einem veränderten Samencanälchen zu thun haben.

§. 938. In einer Beziehung ist meine Untersuchung lückenhaft. Es betrifft diess die nähere Beziehung der Epithelien des Adenoms zu den epithelialen Elementen der Samencanäle. Für den Krebs ist mir der Nachweis geglückt, dass die Krebszellen Abkömmlinge der Keimzellen sind, während die andere Zellform, die Follikelzellen Lavalette's, höchst wahrscheinlich ganz zu Grunde gehen. Für das Adenom kann ich nach dieser Richtung keine bestimmten Angaben machen, denn meine Untersuchungen über diesen Punkt waren schon vollendet, ehe ich über den Krebs Klarheit erhielt, und waren nur an Schnitten vorgenommen, die ohne besondere Einschmelzung mit dem Mikrotom gemacht wurden. Solche Schnitte erhalten aber gerade an den Stellen, wo noch Samencanäle vorhanden sind, wegen der Verschieblichkeit derselben — denn sie sind nur durch sehr lockeres Bindegewebe zusammengehalten — nicht die genügende Feinheit, welche nur an eingeschmolzenen Präparaten zu erreichen ist. Das Wenige, was ich bei einer nochmaligen Revision meiner Präparate fand, ist Folgendes. In den restirenden Samencanälchen finden sich manchmal noch die grossen, hellen, kugligen Keimzellen in einfacher Lage dicht an der Membrana propria, von einer dicken Lage eines körnigen Protoplasma mit den kleineren Kernen der Follikelzellen bedeckt; in andern scheinen hohe cylindrische Zellen in einfacher Lage vorhanden zu sein, in andern wieder ein 3—4faches Lager von grossen polyedrischen Zellen, beide letzteren Bilder also schon Andeutungen der beiden Adenomformen. Indessen welche Beziehung diese Zellen zu Keim- und Follikelzellen haben, darüber kam ich nicht in's Klare; wohl aber gelang es, an den adenomatösen Parthien selbst etwas weiter zu kommen. Ebenso wie im Krebse erhalten sich, wie es scheint, auch in den Adenomen manchmal beide Zellformen noch ziemlich lange, was ich früher nicht beachtet hatte. Man findet unter den Cylinderepithelien neben grossen, breiten, hellen Zellen mit grossem, hellem Kern noch kleinere, besonders schmale mit dunklerem Zellkörper und dunklerem Kern; sie sehen wie comprimirt aus und sind an Flächenbildern manchmal abwechselnd mit den andern gestellt, gleichsam in den Knotenpunkten der Zellgrenzen, mit 3 oder 4 kurzen zipfelförmigen Fortsätzen, die zwischen den hellen Zellen verlaufen. Meist aber wiegen die hellen Zellen vor. Selbst in den netzartig verbundenen Zellsträngen, die erst später im Kapitel „Adenom und Krebs“ Besprechung finden, und in Cysten erhält man gleiche Andeutungen. Im geschichteten Epithel aber scheint nur eine Zellform vorhanden zu sein [1]), die den hellen Zellen entspricht.

[1]) Die oben genannten hellen Zellen sind nicht mit den Becherzellen identisch, denn sie haben ihren Kern in der Mitte, während er in diesen an der Basis liegt.

Sichere Schlüsse erlauben diese Beobachtungen nicht; ich würde am meisten geneigt sein, die hellen Zellen als Keimzellen zu deuten, worauf übrigens auch der starke Glykogengehalt des geschichteten Epithels hindeutet.

Immerhin geht aus diesen Bruchstücken so viel mit Sicherheit hervor, dass die gewundenen Canälchen sich an der Bildung des Adenoms betheiligen; das oben erwähnte Vorkommen von Cysten zwischen den noch restirenden Canälchen beweist diess ebenfalls. Seit Curling hat man bekanntlich den Ursprung dieser Geschwulst wie des Krebses in das Rete verlegt. Allein bei beiden ist das Rete intact, wie für das Adenom auch Klebs beobachtet hat (Pathol. Anatomie I, 999).

§. 939. Aetiologie. Nach Conche (Curling) fielen von 26 Fällen 24 auf das Alter von 20—40 Jahren. In unsern früher erwähnten und weiteren 6 eigenen Fällen sind 10, d. h. von 38 Fällen 34 in diesem Alter aufgetreten, oder 94 % der Beobachtungen. Also ist die Zeit der stärksten Function des Hodens weitaus am meisten belastet und es ist interessant zu constatiren, dass auch das Adenom der Brustdrüse und des Ovarium in dem Zeitpunkte der stärksten Inanspruchnahme am häufigsten ist. Fünf unserer Patienten waren zwischen 50 und 60 Jahre alt. Für congenitale Verhältnisse scheint nur der Fall von Athol Johnson zu sprechen, der bei einem $2^3/_4$jährigen Kinde ein Kystom mit Flimmerepithel beobachtete, welches bereits im dritten Monat zu wachsen begonnen hatte, doch ist dieser Fall vielleicht dem einfachen Kystom und nicht dem Adenom zuzurechnen.

§. 940. In drei unserer Fälle war eine intensive Quetschung vorausgegangen, bei einem Patienten war sofort eine Geschwulst eingetreten, bei einem zweiten hatte sich binnen 3 Monaten eine faustgrosse Schwellung gebildet, bei einem dritten hatte das Trauma 10 Jahre früher eingewirkt und waren die Folgen desselben nach 2 Monaten vorübergegangen. Ein einziger Patient behauptete bereits von klein Kind auf ein Wachsthum des Hodens wahrgenommen zu haben.

§. 941. Symptome und Diagnose. Wir haben in unserer ersten Auflage einen Fall in seinem Verlaufe genau geschildert. Die seitherigen Beobachtungen haben ganz übereinstimmende Verhältnisse ergeben. Stetiges Wachsthum des einmal aufgetretenen Tumor ist Regel. Nur bei einem Patienten trat nach 11monatlichem Bestand unter starken Schmerzen eine plötzliche Volumszunahme ein und zwar durch einen Bluterguss, wie die Punction des Arztes herausstellte. Die Cysten füllten sich nach der Entleerung rasch wieder an. Schmerzen bei der Entwickelung treten nicht in den Vordergrund; allerdings werden relativ oft wenigstens locale Schmerzen, aber auch Leisten- und Lendenschmerzen angegeben. Die Schmerzen erklären sich durch die Dehnung der Albuginea bei dem raschen Wachsthum leicht. Die Entwickelung kann aber auch eine schmerzlose sein. Das Wachsthum

meist als ein dunkles, quergelagertes Körperchen derselben angepresst. Auch darf man die dunklen Zellen nicht mit Wanderzellen verwechseln, die oft in grosser Zahl zwischen den Epithelien durch in's Lumen wandern und viel unregelmässiger gestaltet sind.

ist ein rasches und gerade dieser Umstand verdient Berücksichtigung, da er leicht zur Annahme eines malignen Tumor Anlass giebt. Die Geschwulst kann binnen 3 Monaten Faustgrösse, in 5 Monaten Kindskopfgrösse erreichen, öfter freilich wird sie binnen $^1/_2$—$^3/_4$ Jahr gänseeigross, bis Ende des ersten Jahres faustgross.

Die grössten Geschwülste beobachtet man dann, wenn das Adenomgewebe vorwiegt: In allen (3) unserer Fälle, wo wir das entschiedene Vorwiegen der weichen, markigen Gewebsmassen constatiren konnten, war die Geschwulst kindskopfgross. Umgekehrt ist da, wo die Hauptmasse aus Cysten gebildet war, die durchschnittliche Grösse (4 unserer Fälle) die eines Apfels; über den Umfang einer Faust hinausgehend haben wir kein Präparat gesehen.

Es scheint demnach, dass mit der definitiven Umwandlung der Zellenschläuche in cystöse Räume die weitere Entwickelung eine Beschränkung erleidet. In dieser Hinsicht ist auch die Angabe über rasche Zunahme der Geschwulst einzuschränken, da dieselbe von einem gewissen Zeitpunkt ab eine Unterbrechung erleiden kann.

§. 942. Gänseeigrosse Geschwülste haben eine gleichmässige, plattovale Form mit glatter Oberfläche oder sind auch etwas platthöckrig, ja gelegentlich schon knollig; grössere Geschwülste sind unregelmässig, zeigen neben derberer Consistenz im Ganzen weichere Stellen, die sich eindrücken lassen; und auch bei kleinern können schon vereinzelt kleinere Buckel aufsitzen, die man fälschlicherweise für secundäre Geschwulstbildungen nehmen und für die Begründung der Annahme einer malignen Natur verwerthen könnte. Diese Buckel stellen flache, weiche Erhebungen dar, wenn sie durch markige Parthien gebildet sind, weichelastische Vorwölbungen, wenn ihnen grössere Cysten zu Grunde liegen und pralle bis harte Höcker, wo es sich um kleinere, gespannte Cysten handelt. Die Consistenz ist derbelastisch bis weichelastisch, nicht überall gleich, namentlich vorragende Buckel erscheinen fluctuirend weich und es ist gerade auf diesen Punkt für die Diagnose grosser Werth zu legen. Wenn die Geschwulst sehr gross geworden ist und die Haut verdünnt hat, so schimmern grössere Cysten bläulich durch.

Bezüglich der Consistenz und Form der Geschwulst hat man wiederum das reine Adenom und das reine Kystom als die 2 Endpunkte verschiedener Grade zu betrachten. Bei den Fällen reinsten Adenoms begegnen wir der Angabe einer weichen bis pseudofluctuirenden Consistenz. Je mehr Cysten sich entwickeln, desto entschiedener gehen die Bezeichnungen von derbweich zu elastisch derb und sehr derb über. Es sei daran erinnert, dass wir ganz ähnliche Consistenzgrade bei der Struma follicularis und der aus derselben sich entwickelnden Struma cystica wiederfinden.

Bei oberflächlicher Untersuchung kann die Abschnürung grösserer Geschwulstabschnitte zu Lappen durch stärkere Bindegewebszüge Täuschungen veranlassen; namentlich leicht wird der hintere, oft etwas abgeschnürte Abschnitt der Geschwulst für den Nebenhoden genommen: bei genauer Palpation dagegen findet man stets den Nebenhoden völlig intact in die Länge gezogen auf der Rückseite. Der Samenstrang zeigt nichts von diffuser Verdickung oder Infiltration; seine Gefässe sind zwar erweitert, aber nicht in dem Masse wie bei malignen Tu-

moren. Nur ausnahmsweise und ganz besonders dann, wenn ungenügende ärztliche Eingriffe, namentlich Punctionen stattgefunden haben, ist die Haut stellenweise verwachsen, infiltrirt, geröthet. Doch ist Druck auch empfindlich, wo keine Complicationen bestehen, vielleicht wegen adhäsiver Periorchitiden oder auch ohne diese bei empfindlichen Individuen an den Stellen restirenden Hodengewebes.

§. 943. Die Diagnose der Geschwulst ist eine entschieden schwierige, wie immer besonders in der Anfangszeit. Das rapide Wachsthum, welches binnen 1—1½ Jahren zu faust- und kindskopfgrossen Geschwülsten führt, lässt gewöhnlich in erster Linie Gedanken an bösartige Geschwülste aufkommen. Die elastische Consistenz bei noch gleichmässiger Form stimmt mit Flüssigkeitsansammlung in der Scheidehaut überein und zumal plötzliche Volumenschwankungen durch Bluterguss lassen an Hämatocele denken. Als Anhaltspunkt zur Entscheidung hat man vorzüglich das Ergebniss der Punction. Die Punction ergiebt nämlich an verschiedenen Stellen einen verschiedenen flüssigen Inhalt, bald wasserklar, bald getrübt weisslich, gelegentlich seifenbrühartig, dann wieder blutig mit den verschiedenen Farbennüancen veränderten Blutfarbstoffs. Durchaus characteristisch ist dabei der schleimige Character der Flüssigkeit, den man wohl immer an einzelnen Stellen durch wiederholtes Einstechen constatiren kann; freilich muss hinzukommen, dass nicht nur ein Tropfen, sondern so viel Flüssigkeit entleert wird, dass aus der Quantität auf Ansammlung in einem wenn auch kleinen Hohlraum geschlossen werden darf. Bei seröser Natur der Flüssigkeit enthält dieselbe Formelemente, welche auf den adenomatösen Ursprung hinweisen: zarte Zellen, öfter Cylinderzellen, hie und da in Reihen aneinander gereiht, gelegentlich Epidermis-ähnliche Plattenepithelzellen. Allerdings in einzelnen Fällen kann man auch aus der Punction nicht viel entnehmen, indem in der trüben Flüssigkeit bloss Körnchenkugeln und andere Formelemente wie bei jedem Bluterguss sich nachweisen lassen. Immerhin sind Zellformen, wie die in Figur 128 gegebenen, wenn sie in schleimigem Menstruum schwimmen, schon einigermassen für Adenom zu verwerthen. Wir sahen dieselben 2 Mal.

Man wolle ja nicht vernachlässigen, zumal bei kleinen vorragenden Buckeln, die Punction auszuführen, da gerade deren Inhalt für die Natur der Geschwulst bedeutsam ist.

§. 944. Ganz abweichend in Bezug auf Form und Verhalten von Hoden und Nebenhoden müssen natürlich die Fälle sich darstellen, wo ein Cystoid des Hodens auf den Nebenhoden übergreift, wie Klebs einen Fall beschreibt nach einem Präparat. Ob da nicht stets Uebergänge zum Krebs vorliegen?

§. 945. Dass die grössere Zahl von Adenomen und Kystomen des Hodens falsch diagnosticirt werden, hat seinen Grund in der relativen Seltenheit der Affection hauptsächlich gegenüber 2 formverwandten Anschwellungen am Hoden, dem Krebs (resp. auch Sarkom) und der Periorchitis haemorrhagica. Gegenüber letzterer muss man die rasche Entwickelung des Adenoms in Betracht ziehen, dann die

öfter zu constatirende Beobachtung, dass bei Hämatocele gemäss der Lagerung des Hodens hinten unten eine schmerzhafte Druckstelle besteht, während bei Adenokystom die auf Empfindlichkeit von Hodenresten beruhenden Druckschmerzen sich am vordern Umfang, am obern oder untern Pol finden.

Fig. 128.

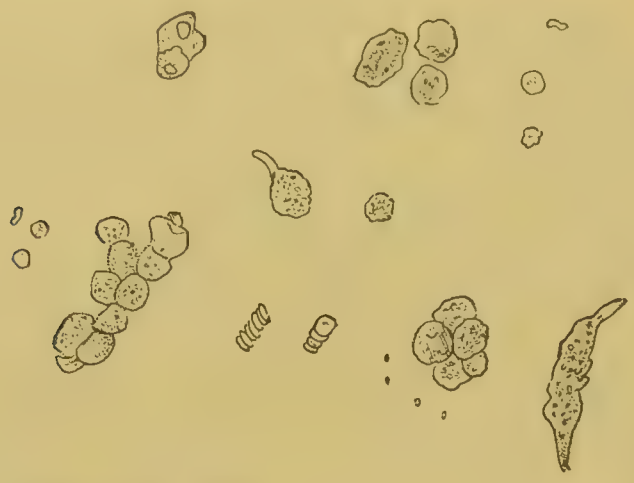

Zellformen bei Adenoma testis, durch Punction erhalten.

Wichtig und auffällig ist es beim Adenom, wie frei die Geschwulst im Scrotum beweglich bleibt, die Unterhaut ist so locker wie normal, die Haut dünn, nicht infiltrirt, keine auffälligen Gefässektasien zeigend, wenigstens nicht in dem Masse wie bei Krebs. Bei Hämatocele ist Hautinfiltration gar nicht selten.

Wie die Haut unbetheiligt bleibt, so der Samenstrang, welcher gemäss der Mehrzufuhr von Blut wohl etwas erweiterte Gefässe, aber nichts von Infiltration zeigt. Ganz besonders gilt diess vom Nebenhoden. Nicht als ob er stets leicht zu fühlen wäre, aber bei genauer Untersuchung kann man ihn als normalen, bloss in die Länge gezogenen walzenförmigen Körper hinten an der Geschwulst herauspalpiren. Kopf und Cauda umgreifen den obern und untern Pol. Diess ist bei Hämatocele nicht der Fall und auch bei Krebs nur in den frühesten Stadien. Auch bei sehr grossem Adenom bleibt er immer noch fühlbar.

Durchschlagend kann der Befund für die Diagnose sein, dass flache Erhebungen oder deutliche Buckel einen flüssigen Inhalt haben und zwar eine schleimige oder wenigstens trübe Flüssigkeit entleeren, in grösserer Quantität als bei Einstich in das schleimig-markige Krebsgewebe und in kleinerer Quantität als bei Einstich in eine Hämatocele. Auflagerungen in Form flacher Buckel kommen ja bei diesen beiden Affectionen auch vor.

Das Bestehen bloss localer Schmerzen mit Abwesenheit von Ausstrahlungen und Fehlen entzündlicher Erscheinungen scheint mir auch für Adenom zu sprechen.

§. 946. Prognose. Combinationen von Adenom mit fibrösem, knorpligem Gewebe können natürlich die Form wesentlich beeinträch-

tigen. Dass sie für die Raschheit des Wachsthums ihre Bedeutung haben, wurde schon erklärt. Die Geschwülste sind derber und kleiner als bei gewöhnlichem Adenokystom. Auch Combination mit Krebs kann durch Variation von Verlauf und objectivem Bild den Werth der angeführten diagnostischen Momente zu nichte machen. Von der Veränderung des Bildes durch complicirende Entzündung (nach Punction) haben wir gesprochen.

Es ist bei dem raschen Wachsthum der Geschwulst recht auffällig, dass die Prognose so günstig ist. Bei unsern Patienten, die wir operirt haben, ist nichts von Recidiv eingetreten; die Patienten erfreuen sich der besten Gesundheit. Der eine derselben hat uns seine letzten Nachrichten 12 Jahre nach der Operation zugehen lassen. Hier handelte es sich um ein reines Adenom. Immerhin darf man auf Grund einer oft kurzen histologischen Untersuchung auch nicht zu vertrauensselig sein. Wenn nach Langhans die häufigen krebsähnlichen Stellen in adenomatösem Gewebe gerade bei gut verlaufenden Fällen vorkommen, so ist anderseits durch einen anderen von Langhans äusserst sorgfältig untersuchten Fall, sowie durch die Beobachtung von Billroth erwiesen, dass man selbst histologisch ganz reine Fälle von Kystomen nicht als „absolut gutartig“ auffassen darf.

§. 947. Zwei Beobachtungen von Billroth, eine von Féréol und unser Fall beweisen, dass in Fällen anatomisch reinen Kystoms Recidiven und Metastasen eintreten können. Daraus ist für die Prognose die Lehre zu ziehen, dass man sich nicht darauf steifen soll, einem Patienten eine gute Prognose zu stellen, wenn nach der Castration in einem Tumor ausser den Cysten keine maligne Neubildung gefunden wird. Dieselbe kann durch den Druck der sich entwickelnden Cysten zu Grunde gegangen sein. Man darf also den Satz aufstellen, ein reines Kystom, ein Fibro- und Chondrokystom sei keine absolute gutartige Geschwulst; so viel aber bleibt sicher, dass das Adenom und das Kystoadenom zu den benignen Tumoren zu zählen sind und eine günstige Prognose zulassen, ebenso günstig, wie die grosse Mehrzahl der Ovarialkystome.

Die Gefahr für Recidiven und Metastasen knüpft sich niemals an das Kystom als solches, ebensowenig wie an die begleitende Bindegewebs- und Knorpelwucherung, sondern an seine Genese aus malignen Zellenwucherungen oder an eine Combination mit solchen.

§. 948. Wird das Adenom und Kystom nicht operirt, so beruht seine Bedenklichkeit nur auf seiner colossalen Vergrösserung und den von derselben abhängigen Beschwerden. Es scheint nach einem Falle von Wettergren (loc. cit.), dass es schliesslich auch zu einem Durchbruche der Haut kommen kann. Allein Wettergren hält so wenig an einer einheitlichen Genese des Kystoms fest, dass seine Fälle hier nicht mit Sicherheit verwerthbar sind. Ebenso verhält es sich mit dem Falle von Hughes in Dublin[1]), welcher ein colossales Cystoid von 22 Zoll Umfang und 5 Pfund Gewicht operirte, das durch die Haut perforirt war und einen Fungus bildete.

[1]) Dublin med. Press. Dec. 1862.

Therapie: Castratio.

Die Castration giebt bei Adenokystom selbst erheblicher Grösse rapide Heilung durch Verklebung, da hier keine localen Schädlichkeiten auf die Wunde wirken und der Allgemeinzustand vor der Operation nicht gelitten hat.

Kapitel LV.

Carcinoma testis.

Histologie des Hodenkrebses (Langhans).

§. 949. „Der folgenden Schilderung liegen über 30 Hodenkrebse zu Grunde, welche mit Ausnahme von etwa 6 Fällen ganz frisch sofort nach der Operation in meine Hände kamen. Conservirt wurden sie in chromsaurem Kali und Spiritus, in den letzten Jahren nur in letzterem, um den Glykogengehalt mit grösserer Sicherheit studiren zu können.

Bei weitem die Mehrzahl gehörte der weichen Form an; ich hatte keine Gelegenheit, einen Skirrhus oder überhaupt einen festen Krebs zu untersuchen; jedoch beobachtete ich einen Colloidkrebs.

Wenn ich von diesem, sowie von zwei andern Fällen, die unten ausführliche Besprechung finden, absehe, so haben die übrigen einen höchst gleichmässigen Bau. Der alveoläre Bau ausserordentlich deutlich, die Alveolen regelmässig rund, von gleichmässiger Grösse; ihr Durchmesser übertrifft den der Samencanäle um das Zwei- bis Dreifache. Das fasrige Stroma ist häufig reich an Lymphkörpern und enthält zahlreiche und weite Blutcapillaren; andere Gewebe, die im Adenom sehr häufig sind, wie glatte Muskelfasern, habe ich nie, Knorpel nur einmal, in dem Colloidkrebs, gefunden. Die Krebszellen haben ein sehr gleichmässiges Aussehen; sie sind sehr gross, haben viel blasses, sehr zartes Protoplasma, das im frischen Zustande bei Zusatz von unpassenden Medien sich leicht von dem Kern loslöst. Sie sind polyedrisch und manchmal am erhärteten Präparate durch einen stark glänzenden Grenzsaum ausgezeichnet, so dass man wohl auf eine dicke Membran schliessen darf; in situ können diese Linien, wenn diejenigen benachbarter Zellen untereinander zusammenfliesen, ein selbstständiges Reticulum vortäuschen. Der grosse Kern enthält 1 oder 2 grosse Kernkörperchen.

Constant scheint der Glykogengehalt der Krebszellen zu sein. Seitdem ich darauf achte, habe ich diese Substanz immer gefunden, wenn der Tumor frisch in meine Hände kam; in den andern Fällen vermisste ich sie; jedoch konnte ich mich noch nicht entschliessen, einen solchen Tumor der chemischen Analyse zu opfern, um zu erfahren, ob etwa das Glykogen in Zucker sich umgewandelt habe. Die erste Beobachtung hierüber ist in der Dissertation von Schiele (Das Glykogen in normalen und pathologischen Epithelien, Bern 1880) veröffentlicht. In einem krebsig entarteten Leistenhoden fand sich eine kleine rundliche Parthie, durch eine fibröse Kapsel scharf abgesetzt.

Sie hatte den gleichen alveolären Bau, wie der übrige Theil, aber die Zellen waren eigenthümlich. Es fanden sich nämlich 2 Zellformen vor, die ganz an den Inhalt der normalen Samencanälchen erinnerten: 1. lange, cylindrische Zellen, mit breiter Fussplatte und Seitenflächen, die in der basalen Hälfte stark eingedrückt sind; und 2. grosse, runde Zellen, die zwischen die basalen Parthien der andern eingelagert waren. Ich verglich damals die ersteren mit den Spermatoblasten Ebner's; sie entsprechen aber den Follikelzellen Lavalette's und die andern dessen Spermatogonien. Das Glykogen fand sich nur in den letzteren.

Schon an frischen Präparaten ist das Glykogen leicht zu erkennen, obgleich es sich manchmal sehr rasch löst. An dem in Spiritus erhärteten Präparat löst es sich nicht so leicht und kann daher mit mehr Musse studirt werden. Es liegt mit Vorliebe in nächster Nähe des Kerns. Selten ist es in diffuser Form vorhanden, in Form eines Ringes, der wohl gegen den umschlossenen Kern sich scharf absetzt, aber nach aussen sich ganz allmählig verliert. Meist bildet es allseitig scharf begrenzte Massen, Kugeln, welche ring- oder halbringförmig angeordnet den Kern umgeben, oder Halbmonde, nierenförmige Gebilde, welche den Kern in ihren Hilus aufnehmen; oder die Kugeln fliessen auch der Art zusammen, dass die Conturen der einzelnen sich noch erhalten. Seltener nimmt das Glykogen einen peripheren Theil der Zelle ein, besonders in Form eines Halbmondes, dessen Convexität stark nach aussen prominirt. Man findet es nicht immer in allen Zellen, mit Vorliebe in den grösseren. Aber nicht bloss in Zellen, sondern auch frei in Form von Kugeln oder Kugelconglomeraten. Wie man an Schnitten der gehärteten Krebse sieht, liegen dieselben zwischen den Krebszellen, besonders aber auch zwischen ihnen und dem Stroma, und ein nicht unbedeutender Theil gehört direct dem Stroma an; hier liegen die Glykogenkugeln in Reihen oder namentlich in grösseren Spalten, welche Lymphgefässen entsprechen mögen [1]).

Die Frage über die Vertheilung des Glykogens ist schwer mit völliger Sicherheit zu beantworten. Man findet es niemals gleichmässig in allen Zellen eines Schnittes oder in allen Theilen eines Tumor, aber es ist immer die Einrede einer raschen postmortalen Zersetzung möglich.

§. 950. Der Colloidkrebs hatte die gewöhnlichen Charactere; gegenüber den andern Hodenkrebsen unterschied er sich noch durch die Anwesenheit von Knorpelinseln und kleinen Cysten mit epidermoidalem Inhalt. Die Zellen enthielten kein Glykogen (der Tumor war von aussen eingesandt und kam also nicht frisch zur Untersuchung). Da wo das Colloid auftritt, schiebt es sich zwischen die Zellstränge und das Stroma, wird also offenbar vom gefässhaltigen Stroma geliefert. Die Zellstränge, welche drüsenähnlich aussehen und ein centrales Lumen haben, verschwinden später und schliesslich hat man nur das alveolär angeordnete Stroma, dessen Alveolen ganz von dem structurlosen Colloid ausgefüllt werden.

---

[1]) In den normalen Hoden habe ich bis jetzt vergeblich nach Glykogen gesucht; selbst in den Hoden Verunglückter und im ganz frischen Hammelhoden habe ich keines gefunden. Durch chemische Analyse ist es aber bekanntlich durch Kühne und Luchsinger nachgewiesen. Meine Angaben beziehen sich natürlich nur auf die mikrochemische Untersuchung.

Entwickelung des Hodenkrebses.

Der Hodenkrebs geht bekanntlich von denjenigen Theilen aus, welche an die Epididymis angrenzen; sind noch normale Parthien des Hodens vorhanden, so liegen sie unter der Albuginea an der Convexität, dem Rete gegenüber. Kocher hat daher den Ausgangspunkt in dem letzteren, sowie in den geraden Samencanälchen gesucht (1. Auflage dieses Werks). Obgleich in den mir vorliegenden Fällen der Process sehr weit vorgeschritten und meistens alles eigentliche Hodengewebe dem Krebse erlegen war, so fand ich doch unverhältnissmässig häufig das Rete wohl erhalten, oder wenn dasselbe afficirt war, so war an seiner Stelle nicht der gewöhnliche alveoläre Bau des Krebses zu erkennen, wie im übrigen Tumor, sondern die Zellstränge hatten noch auf jedem Schnitte die netzförmige Anordnung der Canäle des Rete. Es lag hier also noch ein relativ frühes Stadium vor. Ich muss daher die Betheiligung des Rete als secundär ansehen. Auch die geraden Samencanälchen möchte ich ausschliessen. Die unten mitzutheilende Thatsache, dass die Krebszellen Abkömmlinge der Keimzellen sind, beweist, dass die gewundenen Canälchen in erster Linie bei der Entstehung des Krebses betheiligt sind.

Die bisherigen mikroskopischen Beobachtungen über diesen Gegenstand sind sehr spärlich. Die Arbeit von Birch-Hirschfeld (Archiv der Heilkunde, IX, 537. 1868) beschränkt sich auf den Nachweis, dass die Samencanälchen an der Grenze des Krebses in zunehmender Weise Anschwellungen durch Epithelwucherung zeigen und noch in der äussersten Parthie des Krebses colossal ausgedehnte Canäle existiren, während bei einer vom Stroma ausgehenden Neubildung das Umgekehrte zu erwarten wäre. Trotzdem aber kommen Cornil und Ranvier (Manuel d'histol. pathol. 1110 und 2. Aufl. II, 670) wieder auf die ältere Ansicht zurück, nach welcher die Krebszellen aus dem bindegewebigen Stroma hervorgehen. „Le tissu nouveau débute autour des canaux séminifères dans le tissu conjonctif de la glande, qui est transformé en un stroma carcinomateux; dans la partie malade les tubes séminifères sont atrophiés et étouffés par la néoformation. Au centre de la tumeur, dans la partie la plus anciennement altérée et la plus malade, on n'en trouve même plus aucune trace.“ Auch ich habe solche Bilder gefunden, mitten im Krebsgewebe atrophische Samencanälchen, mit noch deutlicher Membrana propria. Aber neben ihnen liegen auch normal weite oder selbst erweiterte, deren gewucherter Inhalt sofort zeigt, dass gerade in den Canälchen ganz besondere Proliferationsprocesse abspielen. Die Beweise für den epithelialen Ursprung des Krebses und zwar aus den Keimzellen können dann auch im Folgenden mit fast allen nur wünschbaren Einzelheiten, mit dem Nachweis der Kerntheilungsfiguren in einer unwiderleglichen Weise geführt werden.

§. 951. Ich hatte für diese Untersuchung 2 Geschwülste zur Verfügung, bei denen ich noch die neuesten technischen Vervollkommnungen der Mikrotomie anwenden konnte. Auf chemische Isolation der Samencanälchen, wie Birch-Hirschfeld sie anwandte, verzichtete

ich, da dabei ihr Inhalt leidet und Anschwellungen ja auch an Schnitten nicht zu übersehen waren. Ich erhärtete beide Tumoren nur in Spiritus (95 %), theils wegen des Glykogens, theils wegen der etwa zu erwartenden Kerntheilungsfiguren, die durch chromsaures Kali bekanntlich leiden. Die anderen zu letzterem Zwecke empfohlenen Medien, wie Chromsäure und Pikrinsäure, dringen zu langsam ein und gestatten so die Erhärtung von nur kleinen Stückchen. Da ich aber über die topographische Lagerung der zu erwartenden Bilder nicht orientirt war, so wählte ich Alkohol, der ja auch von Lavalette für den normalen Inhalt der Samencanälchen in erster Linie empfohlen wird. Ganz besonders ist es hierbei nothwendig, grössere, möglichst feine Schnitte zu erhalten, die kaum eine Zelllage in der Dicke enthalten; denn dickere Schnitte gestatten gar häufig nicht die scharfe Unterscheidung der unten zu beschreibenden verschiedenen Zellformen. Derartige Schnitte von grösserer Ausdehnung habe ich nur mit dem grossen Thoma'schen Mikrotom erhalten. Die Einbettung in Celloidin ist ferner unerlässlich, da in den Parthien, wo noch Samencanälchen sich finden, das Zwischengewebe sehr locker ist. Es zerreissen daher hier sehr feine Schnitte, wenn man sie nicht mit Celloidin durchtränkt hat. Als Färbemittel habe ich Boraxcarmin und Gentianaviolett benutzt. Untersucht man in Glycerin, so sind keine weiteren Vorsichtsmassregeln nöthig; will man dagegen durch Balsam aufhellen, so verunglücken in der Regel noch bei dem vorsichtigsten Transport aus Nelkenöl auf den Objectträger die feinsten, d. h. besten Parthien; denn das Nelkenöl löst das Celloidin auf und sofort fällt der Inhalt zahlreicher Canälchen aus, oder die einzelnen Durchschnitte der letzteren verschieben und verdecken sich gegenseitig. Ich habe daher die Verdrängung des absoluten Alkohols durch Nelkenöl schliesslich auf dem Objectträger vorgenommen.

Von den beiden Fällen, die dem Folgenden zu Grunde liegen, entsprach der eine dem gewöhnlichen Bild: unter der Tunica albuginea auf der Convexität des Organs war eine nur dünne Lage von normalem bräunlichen Hodenparenchym; alles übrige war ein grosser Krebsknoten. In dem andern dagegen war noch ein grosser Theil des Hodengewebes vorhanden, und in ihm waren in ungewöhnlicher Weise zahlreiche voneinander getrennte Krebsknoten eingesprengt. Dieser Fall schien von vorn herein wegen der ausgedehnten Berührungsfläche von normalem und krankem Gewebe besonders geeignet. Beide ergeben ganz die gleichen Bilder.

1. Aeussere Form der noch erkennbaren Samencanälchen.

§. 952. In etwas grösserer Entfernung von den Krebsknoten machte das Gewebe den Eindruck einer mässigen Compression, die namentlich das Stroma betroffen hat. Denn die Canälchen selbst hatten durchschnittlich einen Durchmesser von 0,1 mm, manche waren schmäler, viele aber auch weiter, und namentlich nehmen die weiten an Zahl zu, je mehr man sich dem Krebsknoten nähert. Noch in ziemlicher Entfernung von demselben haben sie mit 0,25 mm das normale Mass etwas überschritten und dicht an ihm erreicht ihr Durchmesser 0,4 mm

und mehr. Dabei scheint ihr Verlauf stärker gewunden zu sein; denn während die schmalen Canälchen gar häufig auf längere Strecken der Längsaxe parallel getroffen sind, findet man hier an allen Präparaten fast nur Quer- und Schrägschnitte. Die Canälchen wachsen also nicht bloss in die Breite, sondern auch in die Länge. Dass diess gerade nach dem Krebse hin in so hohem Masse stattfindet, dürfte an und für sich schon geeignet sein, die hohe Bedeutung dieses Wucherungsprocesses in's gehörige Licht zu setzen. Birch-Hirschfeld's Beweisführung beschränkt sich ja geradezu auf dieses Moment. Der Wachsthumsdruck, welchen die sich vergrössernden Krebsknoten auf ihre nächste Umgebung ausüben, muss sich in einem Organe ganz besonders geltend machen, das, wie der Hoden, von einer sehr derben und festen bindegewebigen Kapsel umschlossen ist. Und nicht Compression findet man an den dicht angrenzenden Samencanälchen, sondern dieselben sind bis auf das Doppelte des normalen Durchmessers und mehr verbreitert. Der bedeutende Druck, unter dem diese Parthie steht, macht sich dagegen am bindegewebigen Stroma geltend, seine Balken werden gerade in dieser Gegend ganz besonders schmal; von zelliger Infiltration ist dabei fast nichts zu sehen, so dass man nicht in Versuchung kommt, die in den Canälchen sich anhäufenden Zellmassen als eingewandert anzusehen.

Die erwähnten Quer- und Schrägschnitte der Samencanälchen gerade in nächster Nähe des Krebses stellen sich, da sie ganz mit Zellen angefüllt sind, als solide Zellhaufen von runder, länglicher, oft gewundener Gestalt dar. Dass es sich hier wirklich um Samencanälchen handelt, ergiebt sich, abgesehen von ihrem Inhalt, schon mit aller Evidenz aus der Anwesenheit der Membrana propria. Dieselbe ist an den meisten dieser zusammengedrängten Zellhaufen noch leicht zu erkennen, obgleich alle bindegewebigen Parthien, Membrana propria und Stroma, nicht unbedeutend comprimirt und daher auch verdünnt und dichter zusammengepresst sind. Die Membrana propria erreicht hier eine Dicke von nur etwa 0,008 mm, während sie an den benachbarten schmaleren Canälchen das doppelte Mass besitzt. Sie ist aber deutlich characterisirt durch ihre regelmässige concentrische Streifung und namentlich durch die langen stäbchenförmigen Kerne, die den Streifen parallel gestellt sind. Dadurch hebt sie sich scharf von dem undeutlicher gezeichneten Stroma mit kleineren, runden Kernen und unregelmässig verläufenden Fasern ab. Auch löst sie sich bei dem Ausbreiten des Schnittes hie und da noch von demselben los, indessen nicht so häufig wie an den schmalen Canälchen. Vielfach ist sie schon mit dem dichter gewordenen und an Lymphspalten allmählig verarmenden Stroma verwachsen und erscheint eigentlich nur als seine äusserste Schicht von besonders regelmässigem Bau. Ja an manchen dieser Zellhaufen ist eine solche, vom Stroma unterschiedene Membrana propria überhaupt nicht mehr oder nur noch an einem kleinen Abschnitt ihrer Peripherie zu erkennen. Sie ist während dieses ganzen Stadiums der Vergrösserung der Samencanälchen im Schwinden begriffen; sie wird durch Druck verdünnt und verschmilzt schliesslich mit dem Stroma.

Wir sehen also am Abschlusse dieses Processes die Samencanälchen durch Wucherung ihres Inhaltes zu soliden Zellsträngen umge-

wandelt, welche noch die normale Form und namentlich die regelmässigen, runden Querschnitte beibehalten haben; getrennt werden sie durch schmale, gleichmässig gebaute, bindegewebige Septa.

2. Inhalt der noch erkennbaren Samencanälchen.

§. 953. Es dürfte zweckmässig sein, zuerst die normalen Verhältnisse derselben kurz in Erinnerung zu bringen.

Nach den übereinstimmenden Resultaten der neueren Forschungen, besonders nach den vorzüglichen Arbeiten Lavalette's über diesen Gegenstand, haben wir in den normalen Samencanälchen zwei Zellformen zu unterscheiden: 1. die Keimzellen, wie ich sie im Folgenden nennen werde, Lavalette's Spermatogonien, grosse kuglige Elemente, welche die Samenfäden nach einem Modus bilden, dessen Einzelheiten für unsere speciellen Zwecke kein weiteres Interesse darbieten, und 2. die Follikelzellen des genannten Anatomen, kleinere Zellen, welche in grösserer Zahl und in mehrfachen Schichten das Samencanälchen bis auf das Lumen auskleiden. In dieses gleichmässige Lager kleinerer Elemente sind die Keimzellen in regelmässigen Abständen eingebettet, so dass jede derselben von einer gewissen Zahl (6—8) von Follikelzellen umgeben und durch diese von der benachbarten Keimzelle abgesondert wird. Die Follikelzellen bilden also nur das Gerüst, in dessen Maschen die physiologisch wichtigeren Elemente liegen. Mit diesen beiden Formen haben wir es auch im Folgenden zu thun. Da ich jedoch niemals an dem kleinzelligen Gerüstlager die Zellgrenzen gesehen habe, so werde ich ihre Kerne als Follikelkerne bezeichnen.

Wir betrachten nunmehr der Reihe nach den Inhalt der atrophischen Samencanälchen, denjenigen der normal weiten und ferner den der auf das Doppelte erweiterten.

§. 954. Die atrophischen oder comprimirten Samencanälchen in möglichster Entfernung von den Krebsknoten sind nur bis auf ein schmales spaltförmiges Lumen ganz ausgefüllt von einem feinkörnigen, blassen Protoplasma, an dem keine Zellgrenzen sich erkennen lassen, in dem aber eine wechselnde Zahl kleiner runder Kerne (Follikelkerne) eingebettet sind. In manchen Canälchen finden sich ausserdem auch noch vereinzelte grosse runde Zellen mit bedeutend grösserem Kern (Keimzelle). Da die Beschaffenheit dieser beiden Elemente, und namentlich der Kerne, für uns von der grössten Bedeutung sind, so muss ich eine eingehende Schilderung geben. Sie sind indessen in dem folgenden Stadium bedeutend schöner entwickelt.

§. 955. Samencanälchen von normalem Durchmesser (Fig. 129). Die Keimzellen fallen am meisten in die Augen. Sie bilden eine fast continuirliche Reihe dicht an der Membrana propria, eingebettet in ein dickes Lager von blassem feinkörnigem Protoplasma. Sie fallen auf durch ihre Grösse, die abgerundete, fast kuglige Form, den fast wasserklaren Inhalt, der ihre Zellhöhle als eine grosse Vacuole erscheinen lässt; denn nur in der nächsten Umgebung des Kerns und direct an der Innenfläche der Zellmembran finden sich einige sehr

blasskörnige Protoplasmamassen, die öfters durch breitere und schmalere Fäden miteinander in Berührung stehen. Es ist, wie gesagt, eine Membran vorhanden, denn der schmale glänzende, nach innen durch das körnige Protoplasma etwas zackig erscheinende Grenzsaum ist nach aussen glatt und sehr scharf abgesetzt. Der wasserklare Theil der Zellhöhle enthält eine Substanz von einer flüssigen Consistenz und gestattet die Verlagerung von eingeschlossenen Körpern. Man erkennt diess an der Stellung der Glykogentropfen, welche in Form von Kugeln oder nierenförmigen dem Kern anliegenden Gebilden in wechselnder Zahl sich vorfinden. Sie liegen nämlich in allen Zellen eines Schnittes immer nach der einen Seite hin, entweder nach links oder nach rechts etc. In einem und dem gleichen Canälchen liegen sie

Fig. 129.

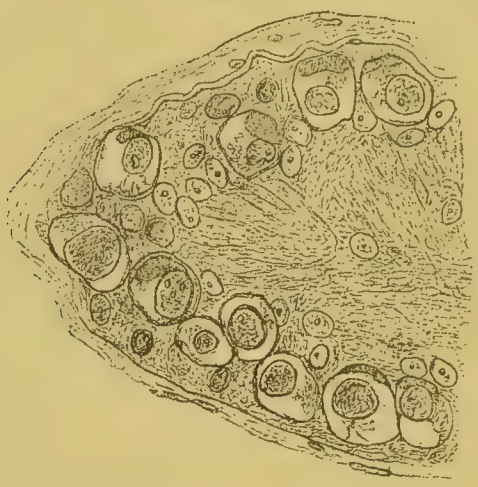

Samencanälchen mit einer Reihe Keimzellen, die z. Th. deutlich Glykogen enthalten. Die Zeichnung ist nach einem Präparat angefertigt, das nicht mit Jod behandelt war. 400/1.

an der einen Seite nach der Membrana propria, auf der andern nach dem Lumen hin [1]). Es kann diess, wie mir scheint, nur darauf beruhen, dass das Glykogen ganz frei in dem fast flüssigen Zellinhalt herumrollen kann und bei der Erhärtung des wenigen Protoplasmas an der Stelle fixirt wird, wohin es sich vermöge seiner specifischen Schwere begiebt. Die Anwesenheit des Glykogens ist in mehrfacher Beziehung von Bedeutung; zunächst kann es für die folgenden Untersuchungen als diagnostisches Kennzeichen der Keimzellen verwandt werden; denn im umgebenden Protoplasma der Follikelzellen findet es sich niemals. Dann aber hat es auch sicher einen physiologischen Grund, dass es in den Keimzellen der atrophischen Samencanälchen fehlt [2]),

[1]) Es ist diess nicht zu verwechseln mit der regelmässigen Anordnung des Glykogens in den geschichteten Epithelien, in der Kaninchenplacenta, der Leber etc., denn da findet es sich immer in dem Theil der Zelle nach dem Corium, der Uteruswand oder der Vena centralis hin, aber immer an dieser Stelle, während es in obigem Falle auf der einen Seite des Canälchens nach dem Lumen, auf der andern nach dem Stroma hin liegt.

[2]) Ich finde diess so constant, dass ich diess Fehlen als präexistirend ansehen muss und nicht etwa als bedingt durch postmortale Zersetzung.

während es hier, wo die Wucherung derselben beginnt, auftritt und sich bei allen späteren Proliferationszuständen bis in die ausgebildeten Krebszellen hält. Schiele hat für die geschichteten Epithelien schon ein ähnliches Verhalten nachgewiesen.

Der Kern hat weniger durchgreifende Eigenthümlichkeiten; meist allerdings ist er sehr gross (0,015 mm im Durchmesser gegen 0,008 bis 0,01 mm der Follikelkerne) und viel dunkler gefärbt, da er neben den 1—3 Kernkörperchen noch viel körnige Masse enthält, welche die Kernkörperchen fast verdecken kann. Indessen giebt es auch kleinere Kerne, namentlich wenn 2 in einer Zellhöhle sich vorfinden, die von den Follikelkernen sich nicht bestimmt unterscheiden.

Fig. 130.

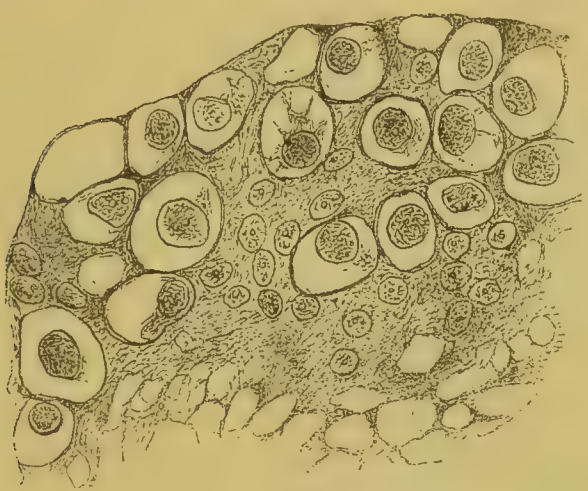

Samencanälchen mit mehreren Reihen von Keimzellen. Das Protoplasma, in welches die Follikelkerne eingebettet sind, löst sich nach dem Lumen hin in ein Netz auf. 400/1.

Die Keimzellen liegen, wie erwähnt, in einem dicken Lager von Protoplasma, welches das Canälchen bis auf ein enges Lumen ausfüllt, zwischen jenen schmale Septa nach der Membrana propria hinsendet, welche auf derselben zu einer dünnen Schicht zusammenfliessen. Es ist blasskörnig, die Körnchen häufig in Reihen angeordnet, die untereinander zusammenhängen und ein sehr langgestrecktes Netz bilden, in den centralen Parthien verlaufen sie dem Canälchen parallel, nach aussen mehr senkrecht oder radiär. Zellgrenzen lassen sich, wie erwähnt, weder in diesem noch in einem der späteren Stadien deutlich erkennen, noch am ehesten in dem schmalen Saum unter den Keimzellen. Dagegen enthält es reichliche Kerne, etwa 4 auf eine Keimzelle; sie sind klein und haben meist einen hellen Inhalt mit 1—3 stark glänzenden Kernkörpern, oder sie sind körnig und gleichen den grösseren Kernen der Keimzellen. Das letztere gilt von denen, welche unter und zwischen den Keimzellen liegen, während die grössere Zahl, die in mehrfachen unregelmässigen Schichten die Innenfläche der Keimzellen bedecken, sich durch das glänzende Kernkörperchen in dem hellen Inneren auszeichnen.

§. 956. Gehen wir von diesem Stadium der beginnenden Wucherung sofort zu jenem spätesten über, in dem die auf 0,4 mm verbreiterten Canälchen ganz von Zellen angefüllt, aber an Form und Membrana propria noch als solche erkennbar sind. Wir haben hier mit Rücksicht auf den Inhalt 2 Formen zu unterscheiden:

Samencanälchen von 0,4 mm Breite, die nur Keimzellen enthalten. Ich greife mit dieser Definition der Deutung der Elemente voraus. Characteristisch ist, dass nur eine Zellform sich findet. Dieselben sind dicht gelagert, daher polyedrisch mit deutlichen glänzenden Grenzlinien, mit hellem, wasserklarem Inneren und wenig körnigem Protoplasma, das ebenso vertheilt ist, wie in den Keimzellen, mit meist reichlichen Glykogentropfen, mit einem grossen runden oder ovalen Kern, der entweder stark körnig ist und die Kernkörperchen nicht deutlich zeigt, oder in hellem Inneren 2—3 grosse Kernkörperchen enthält. Die meisten Zellen sind gross, hie und da aber auch kleiner; in allen Dimensionen etwa halb so gross wie jene. Irgend ein Unterschied in Form und Lagerung zwischen peripheren und centralen Zellen existirt nicht. Vergleicht man diese Zellen mit dem oben beschriebenen Inhalt der kleineren Samencanälchen, so ergiebt sich ohne Weiteres die grösste Aehnlichkeit, ja Identität dieser Zellen mit den Keimzellen, ich hebe besonders hervor das Vorhandensein einer Membran, die wasserklare Zellhöhle, das Glykogen. Der Unterschied in der Form, dass die einen polyedrisch, die andren abgerundet sind, ist unwesentlich. Die Grösse ist durchschnittlich nur wenig geringer als bei den grösseren Keimzellen und das Verhalten der Kerne zeigt nur, dass sie hier in Umwandlung begriffen sind, dass das Innere sich aufhellt und die Kernkörperchen deutlicher hervortreten lässt. Dass diese Zellen die Umwandlungen der Keimzellen sind, diese Idee drängt sich mit aller Macht auf.

Neben dieser frappanten Uebereinstimmung in der Zusammensetzung hebe ich als zweites Hauptmoment die Thatsache hervor, dass in den Zwischenstadien die Keimzellen allein starke Wucherungserscheinungen darbieten. Zunächst die Vermehrung ihrer Zahl; man findet Canälchen mit einer doppelten und mehrfachen Reihe von Keimzellen, sonst aber so gebaut, wie das oben beschriebene von normalem Durchmesser. Die Follikelkerne dagegen wuchern während dem in kaum bemerkenswerther Weise; wenigstens nimmt ihre Zahl von dem in Abbildung 129 dargestellten Stadium an nicht wesentlich zu.

Zweitens habe ich anzuführen, dass Kerntheilungsbilder nur in Keimzellen sich nachweisen lassen. Auf die Schilderung dieser Bilder gehe ich nicht näher ein; sie waren nicht immer in den Einzelheiten so deutlich, wie man es für ein genaueres Studium dieses Processes selbst wünschen musste. Das mag wohl darin seinen Grund haben, dass ich die Tumoren wegen ihrer Weichheit nicht in kleinen Stückchen erhärten konnte, so dass der Alkohol nicht überall rasch eingewirkt und die Kernfiguren vor der Veränderung durch Zersetzung fixirt hat. Indessen wird wohl jeder aus den Abbildungen erkennen, dass viele derselben scharf genug waren, um jeden Zweifel an der Deutung zu beseitigen. Am schönsten habe ich die verschiedenen Knäuel- und die Kranzformen gesehen. Bei andern waren die Fäden

nicht scharf voneinander zu trennen, sie schienen zusammengebacken zu sein und nur aus der äusseren Form, sowie der intensiven Färbung konnte man die eigentliche Bedeutung des Bildes erschliessen. Namentlich gilt diess von den Tochtersternen sofort nach der Trennung (s. Flemming, Zellsubstanz, Kern und Zelltheilung 1883. Taf. III b, 45), die ich in ihren Umrissen sehr häufig in den schon krebsigen Parthien sehe.

Noch andere Bilder beweisen auf das Evidenteste die Abstammung unserer Zellen von Keimzellen.

Hie und da sieht man nämlich in solchen breiten, ganz von Zellen angefüllten Canälchen noch Reste des alten Inhalts (Fig. 131). Dicht

Fig. 131.

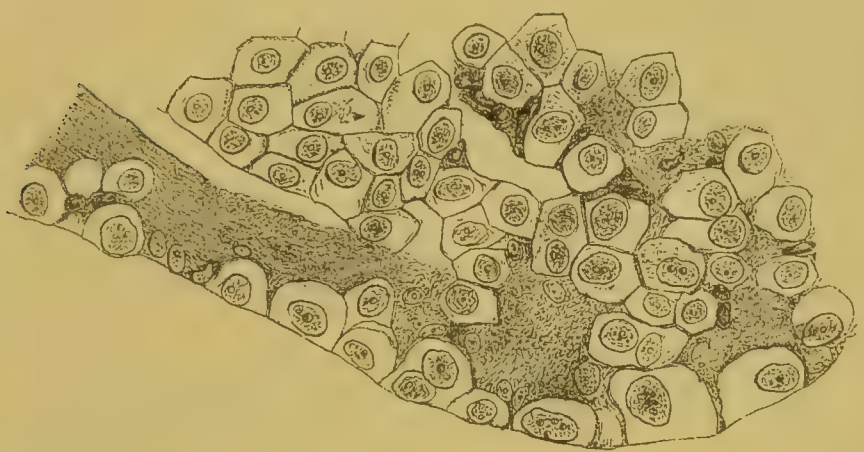

Canälchen mit einem Saum des ursprünglichen Inhalts (Protoplasma mit Keimzellen und Follikelkernen) und stark gewucherten Keimzellen, zwischen denen noch geringe Mengen von Protoplasma mit den dunkleren Follikelkernen sich finden. 400/1.

an der Membrana propria liegt an einer oder selbst an mehreren Stellen eines und desselben Querschnittes ein kürzeres oder längeres breites Band von körnigem Protoplasma, welches nur in seiner äusseren Hälfte Zellen und Kerne enthält; und zwar grosse Keimzellen in 1 oder 2 Lagen und zwischen denselben und namentlich nach innen von ihnen die kleinen Follikelkerne. Nach dem Lumen hin, d. h. nach den Zellen, welche dasselbe ausfüllen, bricht diese Protoplasmamasse scharf ab und ist durch eine schmale Spalte von jenen getrennt; an den seitlichen Enden aber hängt sie mit der übrigen Zellmasse zusammen; die Keimzellen stossen hier dicht an die polyedrischen Zellen und unterscheiden sich, abgesehen von der Form, in nichts von denselben. Die Follikelkerne dagegen sind klein und in der Regel fehlen jegliche Bilder, welche auf eine Umwandlung derselben zu grösseren Elementen gedeutet werden könnten, während in den Keimzellen sowie in den polyedrischen nicht selten Kerntheilungsbilder namentlich Kranzform und Tochtersterne sich vorfinden.

§. 957. Samencanälchen von 0,4 mm Breite mit Keimzellen und Follikelzellen (Fig. 132). Zwischen den grossen, hellen, glykogenhaltigen Keimzellen finden sich schmale, längliche, homogene,

stark glänzende Zellkörper, bedeutend kleiner als jene, deren Kern sich sehr dunkel und gleichmässig färbt, aber nicht immer in der stark glänzenden Zellsubstanz in seinen Umrissen zu erkennen ist. An den Enden ziehen sie sich in Spitzen aus, die zwischen die benachbarten hellen Zellen sich einschieben, und wenn auch die feineren Theile der Fortsätze zwischen den Membranen der Keimzellen sich der Beobachtung entziehen, so macht doch das Ganze den Eindruck, dass diese sternförmigen Elemente ein Reticulum darstellen, in dessen Maschen je eine oder zwei der Keimzellen lagern. Diejenigen der sternförmigen Elemente, welche an die Membrana propria anstossen, scheinen hier

Fig. 132.

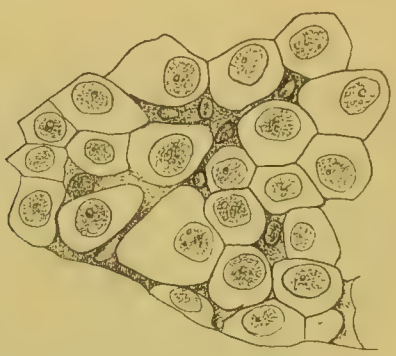

Canälchen mit grossen Keimzellen und sternförmigen Follikelzellen ganz ausgefüllt; es ist nur ein kleiner wandständiger Theil desselben gezeichnet. 400/1.

mit einer breiten Fussplatte festzusitzen. Dass diese Zellen den Follikelzellen entsprechen, bedarf kaum des Hinweises; das Bild steht ja dem normalen Zustande erheblich näher als das oben beschriebene, und diess um so mehr, als in Folge der Zwischenlagerung der Follikelzellen die Keimzellen ihre abgerundete Form bewahrt haben. In manchen Querschnitten von Canälchen findet man überall dieses Bild; in andern dagegen sind die Follikelzellen spärlicher, vielleicht nur auf einen Theil des Querschnitts beschränkt. Gerade in letzterem Falle weichen sie dann auch in der Form von der obigen Beschreibung ab; sie stellen sich dar als bald längliche, bald rundliche Elemente, stark glänzend und stark mit Farbstoffen imprägnirt, in der Regel ohne deutliche Differenzirung von Protoplasma und Kern, und durchschnittlich kleiner als die Sternzellen.

§. 958. Was ist nun aus den Follikelzellen in jenen Canälchen geworden, in denen nur Keimzellen sich finden? Es liegen 2 Möglichkeiten vor, entweder bilden sie sich ebenfalls zu Keimzellen um oder sie gehen zu Grunde. Diese Frage lässt sich nicht mit gleicher Sicherheit entscheiden, wie das Schicksal der Keimzellen. Ich halte allerdings die letztere Alternative für weitaus die wahrscheinlichste und glaube auch den sicheren Beweis führen zu können, dass wenigstens ein grosser Theil zu Grunde geht, gebe aber zu, dass man hie und da Bilder erhält, die für die erstere Möglichkeit sprechen. Man wird, um diese zuerst zu erörtern, zunächst versuchen, schon für frühere

Stadien den scharfen Unterschied zwischen Follikel- und Keimzellen zu leugnen durch den Nachweis, dass diese aus jenen sich hervorbilden. Die normalen Verhältnisse sind einer solchen Anschauung nicht günstig. Allein man wird für vorliegenden speciellen Fall anführen können, dass die kleineren Kerne der Keimzellen, die meist zu zweien vorhanden sind, den grösseren Follikelkernen entsprechen, dass hie und da auch um letztere die gleichen hellen Höfe sich finden, die für die Keimzellen so characteristisch sind. Es beruht diess nämlich darauf, dass namentlich die centralen Parthien des Protoplasmas nach dem Lumen hin einen fein oder grob alveolären Bau haben können (vielleicht Folge der Erhärtung), und in solchen Alveolen können denn auch gelegentlich Follikelkerne zu liegen kommen. Derartige helle Höfe sind aber niemals scharf durch einen glänzenden Saum begrenzt und enthalten kein Glykogen — im Gegensatz zu den Keimzellen.

Man kann ferner, wenn in einem Canälchen neben dem grossen Zellhaufen noch Ueberreste des früheren Inhalts sich finden, eine Reihe von Uebergangsbildern zwischen Follikel- und Keimzellen construiren. Ich meine damit eine scheinbare genetische Verbindung zwischen den Follikelkernen mit hellem Hof, wie ich sie eben erwähnte, und den kleineren Keimzellen. Ist das Alles aber eine genügende Stütze für eine so schwerwiegende Hypothese? Gerade das Trügerische solcher „Uebergangsbilder" kennen wir aus der Geschichte unserer Disciplin leider zu genau, um ihnen einen grossen Werth beizumessen.

§. 959. Dagegen sprechen eine ganze Anzahl von Bildern, ein jedes von ganz anderer Bedeutung, für die Ansicht, dass Follikelzellen zu Grunde gehen.

In erster Linie verweise ich auf das gerade vorhin Gesagte. In jenen grossen ganz mit Zellen angefüllten Canälchen sind die Follikelzellen, wenn sie reichlich in der Sternform vorhanden sind, noch ziemlich gross, dagegen erheblich kleiner, wenn ihre Zahl eine nur beschränkte ist. Auch in den entschieden krebsigen Stellen, in denen die Follikelzellen sich noch erhalten haben, sind sie durchschnittlich viel kleiner als früher, rund, eckig, verbogen, mit sehr unebener Oberfläche, wie geschrumpft. Ich kann daher auch in diesem spätesten Stadium eine Umwandlung der Follikelzellen in Krebszellen nur als sehr unwahrscheinlich ansehen.

Es erübrigt noch, die Bilder zu schildern, welche positiv beweisen, dass Follikelzellen zu Grunde gehen.

Canälchen mit grobkörnigen Keimkernen (Knäuelform) (Fig. 133). Diese Canälchen stehen hinsichtlich der Weite in der Mitte zwischen den normalen und den hochgradig verbreiterten. Sie scheinen auf den ersten Blick nur Eine Form von Kernen zu enthalten, welche in 3—4 Reihen übereinander liegen, und zwar solche von mässiger Grösse, in der Mitte sich haltend zwischen den Follikelkernen und den grossen Kernen der Keimzellen, ausgezeichnet durch ihr grob- oder feinkörniges Aussehen und ihre sehr intensive Färbung. Nur im schmalen Lumen sieht man auch kleinere Kerne, bald vereinzelt, bald in Gruppen. Bei genauerer Betrachtung erkennt man aber dicht an der Membrana propria eine Reihe von gleich grossen, aber blassen Kernen, in grossen, hellen und scharf begrenzten Vacuolen gelegen, mit Gly-

kogen. Diess sind also ganz evident Keimzellen, von denen übrigens auch hie und da einige schon grobkörnige Kerne enthalten. Sämmtliche körnige Kerne verdanken diess Aussehen dem Vorhandensein der groben und namentlich der feinen Knäuelform. Wir haben in allen diesen Knäuelkernen nur Eine Kernform vor uns und diess kann nur die der Keimzellen sein. Uebrigens lässt sich auch um die mehr central gelegenen namentlich bei Oelimmersion $^1/_{12}$ Zeiss und sehr dünnen Schnitten in der Regel ein grösserer heller Hof nachweisen, der allerdings nicht durch eine besondere Membran abgegrenzt zu sein scheint.

Fig. 133.

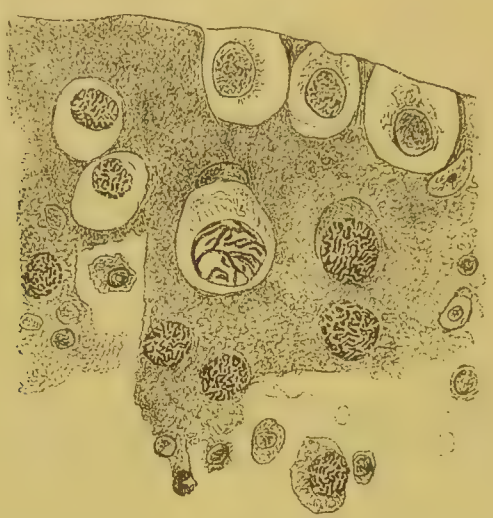

Canälchen mit Knäuelform der Kerne; an der Membrana propria 3 deutliche Keimzellen, nach innen 3 weitere mit Knäuelform der Kerne und noch hellere Zellhöhle. Die andern Keime mit Knäuelform lassen keinen hellen Hof deutlich erkennen, unterscheiden sich aber durch ihre Grösse noch deutlich von den kleineren Follikelkernen, die fast nur in der innern Hälfte des körnigen Protoplasmas und zum Theil schon im Lumen (zugleich mit einer Keimzelle) sich finden. Oelim. $^1/_{12}$ Zeiss.

Ferner finden sich auch meist zwischen den Knäuelkernen noch kleinere Kerne, öfter blass, doch auch dunkel, vorzugsweise weniger nach der Membrana propria, als nach dem Lumen hin.

Nur selten erhält man Canälchen mit dieser Form der Keimkerne, wo die Follikelkerne noch reichlich sind und so regelmässig mit jenen alterniren, dass immer in den Knotenpunkten der Protoplasmabalken zwischen den grossen Kernen je ein kleinerer Follikelkern liegt.

Da man an gleichen Canälchen hie und da gar keine Follikelkerne sieht, so kann es kein Zweifel sein, dass sie verschwinden. Wie diess geschieht, das deutet schon das Fehlen derselben in der Nähe der Wand und ihr Auftreten im Lumen an. Doch diess führt auf ein weiteres und letztes Bild jener grossen Zellhaufen, die durch Form und Membrana propria noch als Samencanälchen characterisirt sind.

§. 960. Canälchen mit centraler nekrotischer Masse. (Fig. 134.) In sehr zahlreichen Querschnitten der breiten Canälchen, da, wo eine Gruppe derselben zusammensteht, besonders in den peripher gelegenen, besteht ihr Inhalt nicht bloss aus Keim- und Follikel-

zellen, sondern diese bilden nur eine mehr oder weniger dicke Wandschicht, während das Lumen von einer bei Kernfärbung farblosen Masse angefüllt ist. Sie besteht aus sehr blassen, aber eigenthümlich fast etwas „amyloid“ glänzenden Körnern, von runder, eckiger, zackiger Form, im Centrum klein, am Rande grösser, manche der grösseren zeigen in einem hellen, nicht scharf begrenzten Hof noch ein glänzendes Kernkörperchen. Es besteht diese Masse also aus Zellen und Kernen. An Gentianapräparaten sieht man sie umgeben von einem sehr intensiv gefärbten schmalen Saum, der aus kleinen geschrumpften

Fig. 134.

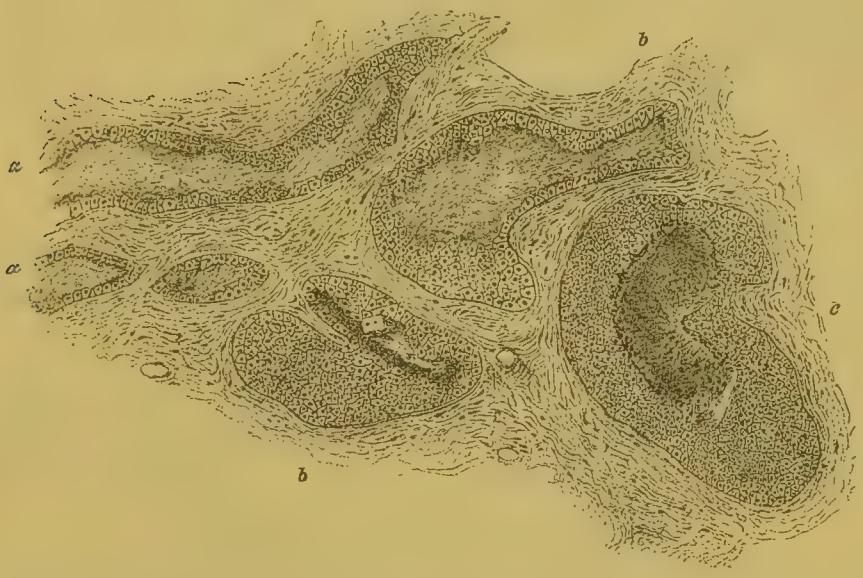

Bei a Canälchen mit einer einschichtigen Lage von Keimzellen, die hie und da mehrschichtig erscheint (vielleicht nur in Folge der Schnittführung). b Canälchen mit mehreren Schichten von Keimzellen, z. Th. ganz von ihnen ausgefüllt. c Canälchen mit mehreren Schichten von Keimzellen und urethraler nekrotischer Masse. Die dunkeln Körner an der Grenze beider entsprechen den hier stark angehäuften und dunkel gefärbten (geschrumpften) Follikelkernen. Im Uebrigen sind die Follikelkerne, die bei so schwacher Vergrösserung nicht sichtbar sind, nicht eingezeichnet. 60/1.

Kernen oder Kernbröckeln besteht. Oder manche der Körner erweisen sich direct als Kerne, da sie an ihrem Rand noch von einer unterbrochenen violetten Linie umgeben sind und auch im Inneren noch einzelne violette Körnchen enthalten.

Diese Masse besteht jedenfalls zum grossen Theil aus den Follikelkernen, denn die noch färbbaren Kerne in ihrer Peripherie entsprechen ihnen in der Grösse. Aber nicht bloss aus solchen; auch Keimzellen sind beigemischt. Die grösseren Körner können nur solche darstellen. Finden sich doch auch in jenen Canälchen mit der Knäuelform der Keimkerne im Lumen neben den kleinen zahlreichen Follikelkernen in geringerer Zahl oft nur vereinzelt Keimzellen, an ihrem körnigen Kern, dem Glykogen sowie der Grösse sicher zu erkennen.

§. 961. Stellen wir, bevor wir die Follikelkerne verlassen, noch einmal übersichtlich ihre Schicksale dar.

1. In den entfernten atrophischen Canälchen bilden sie die Haupteinlagerung in das Protoplasma, welches das Lumen fast ganz ausfüllt; ihre Zahl kann sehr variiren; Keimzellen sind nur vereinzelt vorhanden.

2. In den Canälchen von ungefähr normal weitem Querschnitt liegen sie mit der einfachen Reihe der Keimzellen in der peripheren Schicht des Protoplasmas, unter, zwischen jenen und namentlich in einfacher, doppelter oder dreifacher Reihe auf ihrer Innenfläche.

3. In den Canälchen mit mehreren Lagen von Knäuelkernen liegen sie entweder regelmässig angeordnet zwischen jenen und mit ihnen abwechselnd, oder

4. in den meisten Canälchen der gleichen Form sind sie nur im centralen Theil des Protoplasmas vorhanden, während die Wandschicht allmählig an ihnen verarmt. Zum Theil liegen sie locker im Lumen, hie und da in grosser Zahl.

5. Die periphere Zellmasse enthält nur noch grosse Kerne von Keimzellen, im Centrum ist eine nekrotische Masse, die von einem schmalen Saum von noch färbbaren Follikelkernen umgeben ist.

Aus Allem dem geht hervor, dass in diesen Canälchen die Follikelkerne allmählig aus der peripheren Protoplasmamasse nach dem Lumen hinwandern und in dasselbe gelangen, um dort zu Grunde zu gehen.

6. In andern Canälchen aber halten sich die Follikelkerne zwischen den Keimzellen länger in Form eines Netzes von sternförmigen Zellen; auch diese werden aber kleiner, schrumpfen und schwinden, können sich aber in geschrumpfter Form noch im Krebs nachweisen lassen.

---

§. 962. Wir haben also die ersten Wucherungsvorgänge in den Samencanälchen kennen gelernt. Während dem geht in dem Stroma keine wesentliche Veränderung vor sich; es wird fester und verschmilzt mit der Membrana propria; ob aber die Lymphgefässe schwinden, vermag ich nicht zu sagen. Rundzelleninfiltratiou findet sich nur ganz wenig in Form von kleinen Herden, die an Gefässe sich anschliessen. Die interstitiellen Zellstränge habe ich in den beiden Fällen, die der vorliegenden Untersuchung zu Grunde liegen, nicht gefunden. Das Interessanteste ist das Auftreten von Glykogen, das oft in grossen Anhäufungen dicht an der Aussenfläche der Membrana propria, manchmal in lymphgefässähnlichen Spalten, doch auch an ihrer Innenfläche vorkommt, also im Samencanälchen, aber unter dessen Epithel, das dadurch emporgehoben wird.

3. Krebsige Parthien. Entstehung des alveolären Baues.

§. 963. Die Krebszellen sind also Abkömmlinge der Keimzellen. Morphologisch sind beide zwar nicht identisch, doch einander sehr ähnlich. Die geringen Unterschiede beruhen darauf, dass das wenige körnige Protoplasma der Keimzellen sich vermehrt und so den ganzen

Binnenraum der Krebszelle ausfüllt. Der Kern enthält nicht mehr so viel körnigen Inhalt, sondern erscheint im Inneren hell und die Kernkörperchen treten deutlich hervor. Sie werden dadurch den Follikelkernen ähnlich, eine Umwandlung, welche schon in den Samencanälchen sich vollzieht unter Umständen, die die Entstehung aus den Follikelkernen ausschliessen. Als characteristischer Bestandtheil der Zelle bleibt das Glykogen.

Fig. 135.

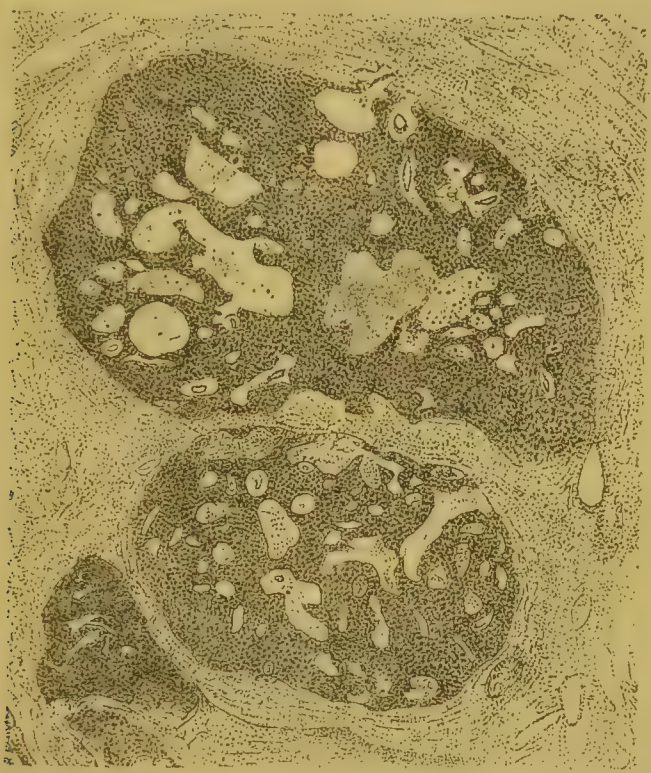

Rundlich ovale Felder, aus je einem Samencanälchen entstanden, mit netzförmiger Anordnung der Zellstränge, die Maschen zum grössten Theil leer, oder einige Gerinnsel mit Lymphsträngen enthaltend; in mancher schon deutliche Gefässe.

An einigen Stellen findet sich im Krebs kein alveolärer Bau, sondern das Gewebe ist mit dicht gelagerten Krebszellen gleichmässig infiltrirt. Hier sind vielfach auch noch die Follikelzellen vorhanden und ferner finden sich zahlreiche Samencanäle vor, atrophisch oder in verschiedenen der obigen Wucherungsstadien. Was von Bindegewebe sich nachweisen lässt, beschränkt sich auf die Wand der Canäle und die Adventitia der Blutgefässe. Beide senden schmale, fasrige Streifen in das Krebsgewebe aus, die sich bald zwischen den Zellen verlieren. Hier hat der Krebs sich offenbar sehr rasch in dem Bindegewebe zwischen den benachbarten Samencanälchen ausgebreitet und dieselben umwachsen. Vielleicht dass der zellige Inhalt der Canälchen direct nach Schwund der schmalen Septa zu der gleichmässigen Infiltration zusammengeflossen ist.

An anderer Stelle findet sich aber die gewöhnliche Anordnung der Krebszellen in Nester oder Strängen, die stark gewunden verlaufen,

untereinander zusammenhängen und auf Quer- und Schrägschnitten die Krebszellnester bilden.

Dieser alveoläre Bau entsteht auf folgende Weise. Wir haben hier an jene verbreiterten Samencanäle anzuschliessen, die nur eine Zellform, die Abkömmlinge der Keimzellen enthalten. Es zerfällt nun die ganze Zellmasse unter allmähliger Vergrösserung von der Mitte aus in schmale Zellstränge, welche, durch weite Spalten voneinander getrennt, schon ganz Form und Anordnung der Krebszellstränge haben. Später dringt das Stroma in die zuerst leeren Spalten ein, und damit ist der Bau des Krebses fertig.

Fig. 136.

Bei a deutliches Samencanälchen mit centralem Lumen, in dem schon ein querdurchschnittener Zellstrang sichtbar ist. Bei b grössere Gruppen von Zellsträngen, aus den Samencanälchen hervorgegangen. Bei c ein kleiner Abschnitt eines sehr grossen von Zellsträngen ausgefüllten Feldes, das durch seine regelmässige ovale äussere Begrenzung sich als umgewandeltes Samencanälchen erweist. — Die Spalten sind alle hell gehalten, um die Zeichnung nicht undeutlich zu machen; in dem Feld c enthalten sie fast überall schon schmale oder breite Stromabalken. 20/1.

Man sieht von diesem Process die zahlreichsten Stadien. Durchschnitte von grossen Zellhaufen von regelmässiger runder oder ovaler Begrenzung und daran leicht als weitere Entwickelungen der Samencanälchen zu erkennen. An den kleinsten, die kaum grösser sind wie die grössten Canälchen, hat sich in der Mitte ein Lumen ausgebildet; die periphere dicke Zellmasse grenzt sich scharf mit glatter Fläche gegen dasselbe ab; aber im Lumen sieht man schon den Querschnitt eines schmalen Zellstrangs, der bei dem Verschieben des Focus mit der übrigen Zellmasse zusammenfliesst. In den meisten dagegen von etwas grösserem Durchmesser wird das ganze Innere von Zellsträngen eingenommen, die durch fast gleich breite Spalten voneinander getrennt sind. Dass auch hier der Zerfall vom Centrum ausgegangen ist, erkennt man selbst noch an den grössten Feldern daran, dass die Spalten nur zu einem kleinen Theil nach aussen sich öffnen; das Feld wird von einem fast continuirlichen Zellmantel umgeben, der bald so

dick wie die Zellstränge oder noch dicker ist, bald nur eine Zelllage enthält und nur an sehr wenigen Stellen von Spalten durchbrochen ist. Gerade dadurch wird auch noch in späteren Stadien die regelmässige, wie gesagt, fast continuirliche Begrenzung der Felder veranlasst, welche schon auf den ersten Blick auffällt und die Identität mit den Drüsenquerschnitten darthut.

Die Zellstränge sind von verschiedener Breite, ungefähr von 0,05—0,1 mm, mit oft bauchigen Erweiterungen, immer von glatten Conturen begrenzt und lassen sich auch im frischen Zustande leicht nachweisen, wo sie dann gegenüber den gewöhnlichen „Krebskörpern" durch ihre ungewöhnliche Länge sich auszeichnen. Es wird dadurch der Gedanke ausgeschlossen, dass sie Kunstproducte seien, durch Zerreissen oder durch Spaltbildung beim Erhärten entstanden. Sie anastomosiren miteinander, wie man sich mit Leichtigkeit überzeugen kann, und haben daher schon ganz die Form der Krebszellstränge, wie wir sie durch Köster kennen gelernt haben.

Von diesem Bilde zum Krebse ist nur noch ein kleiner Schritt: die nächste Schicht des Stromas, welche der früheren Membrana propria des Canälchens entspricht, wuchert in die Spalten ein, zuerst in Form von schmalen Streifen, die nur Capillaren zu enthalten scheinen; es wächst und füllt die Spalten vollständig aus. Die Zellstränge wuchern in die Umgebung weiter. In der weiteren Folge nehmen sowohl Zellstränge wie Stromabalken noch an Breite zu. Aber das Stroma benutzt nicht bloss die Spalten, es dringt auch in Form von Capillaren direct in die Zellmasse ein und verläuft dabei oft auf längere Strecken in der Mitte der Zellstränge, noch bevor in den Spalten sich etwas davon nachweisen lässt. Man könnte bei solchen Bildern fast vermuthen, der spätere alveoläre Bau entstünde nur in dieser Weise, mit allmähligem Wiederschwinden der Spalten.

§. 964. Für viele Leser wird diese Darstellung neu gewesen sein. Denn gewöhnlich stellt man sich die Entwickelung des Krebses aus dem Epithel in einer etwas anderen Weise vor. Waldeyer fasst sie in folgenden Worten zusammen [1]): „Von der Haut aus senken sich lange Epithelzapfen zwischen den interpapillären Räumen des Papillarkörpers der Cutis nach abwärts in das subepitheliale Bindegewebe hinein, und beginnen dort in unregelmässiger und schrankenloser Weise auszuwachsen," „die Harncanälchen treiben Sprossen von mancherlei Form und Grösse, die Acini der Brustdrüse wachsen aus, vergrössern sich, verlieren ihr Lumen, indem ihre Epithelzellen sich vermehren und in das umgebende Bindegewebe verwuchern, theils auf vorgebahnten Wegen durch Blut- und Lymphgefässe ziehend, theils die Bindegewebsbündel direct auseinanderdrängend." Indessen hat die obige Schilderung doch auch schon ihre Vorgänger. Ich kann hier allerdings nur eigene Beobachtungen anführen und erinnere mich nicht, in andern Darstellungen über Entstehung des Krebses etwas Aehnliches gelesen zu haben. Ich hatte zuerst bei einem auch jetzt noch einzig dastehenden Falle von primärem Krebs von Tracheal- und Bronchialschleimhaut (Virchow's Archiv 53, 470.) Gelegenheit, die gleiche Beob-

[1]) Volkmann's klin. Vorträge. Nr. 33. S. 75.

achtung zu machen. Stellenweise schlossen sich die Krebszellstränge an normal grosse Drüsenbläschen an und waren also wohl direct aus ihnen hervorgewachsen, aber meistens erfolgte zuerst durch Wucherung des Epithels eine sehr bedeutende Vergrösserung der Drüsenbläschen, die zu grossen soliden Zellhaufen sich umwandelten. Dann sonderten sich die Zellen innerhalb dieser Haufen in Stränge, die, durch schmale leere Spalten voneinander getrennt, in der äusseren Begrenzung ihrer Gruppen noch die Form der Drüsenbläschen wiederholten. Erst nach völliger Vollendung dieser Umlagerung wuchert das Stroma in Form von Septa in die Spalten hinein und wandelt dadurch jede Gruppe zu einem wirklichen kleinen Krebsknötchen um, von dem aus nunmehr sehr rasch die Zellstränge in das Stroma hineinwachsen, das erste Zeichen der Malignität. Im Anschluss hieran untersuchte ich den Brustkrebs auf diese Punkte, da die bis dahin erschienenen Arbeiten nichts hierüber enthielten (Virchow's Archiv 58, 132). Ich fand hier sehr häufig die gleiche Vergrösserung der Drüsenbläschen, welcher ein Zerfall in die einzelnen Zellstränge nachfolgte. Allein der Process war desshalb nicht so deutlich, weil mit dem Auftreten der Zellstränge auch sofort das Stroma einwucherte; ich habe wenigstens ein Stadium mit leeren Spalten nicht gesehen. Ich habe diese Angelegenheit seitdem weiter verfolgt und gerade bei dem Brustkrebs mich überzeugt, dass man häufiger diese Bilder erhält, als jene, welche das directe Hervorsprossen der Krebszellstränge aus den Drüsenbläschen exact beweisen (s. auch noch Kocher: „Primäres" Achseldrüsencarcinom etc. Virchow's Archiv 73, 452).

§. 965. Am schönsten ist dieser Entwickelungsmodus bei demjenigen Hautkrebs nachzuweisen, der von den Talgdrüsen ausgeht. Diese kleinen Tumoren, die in der Regel an der Gesichtshaut, in der Umgebung der Nase oder an den Augenlidern ihren Sitz haben, zeichnen sich im ausgebildeten Stadium schon dadurch von andern Cancroiden aus, dass die Elemente ihrer Zellstränge gewöhnlich nicht denen des Malpighi'schen Netzes gleichen, sondern mehr länglich abgeplattet und der Längsaxe des Zellstrangs parallel gestellt sind; Perlkugeln fehlen meistens. In diesen findet man in früheren Stadien grosse, runde, ovale oder lappige Zellhaufen, entweder solid oder mit einem Lumen, die durch Lage und Zusammenhang als Talgdrüsen zu erkennen sind (s. Thiersch, der Epithelialkrebs Taf. III, 1 und 3, IV, sowie Waldeyer, Virchow's Archiv 41, 499). Dann erfolgt auch hier eine Sonderung derselben in einzelne, untereinander netzförmig anastomosirende Stränge, die durch leere Spalten voneinander getrennt sind. Da diese Spalten breit, fast ebenso breit sind wie die Zellstränge und zuerst einen ganz regelmässigen runden Querschnitt haben, so entstehen dadurch eigenthümliche zierliche, gitterförmige Bilder, ganz identisch mit denen, welche Stilling von einem Adenom der Talgdrüsen abbildet (Deutsche Zeitschr. für Chirurgie VIII, Taf. III, Fig. 6 am linken und namentlich rechten Rande der Figur). Erst später wächst das Stroma ein in Form von schmalen Streifen, welche die Spalten bei weitem nicht ausfüllen, sondern nur ihre Mitte einnehmen.

Auch bei dem gewöhnlichen Cancroid der Lippe und Zunge kommen ähnliche Verhältnisse vor. Auch hier erfolgt manchmal zuerst

massenhaftes Einwuchern des Malpighi'schen Netzes in die Tiefe in Form von dicken Zapfen, welche auf einen Durchschnitt vielleicht 10 interpapillären Räumen entsprechen; später aber zerfällt auch diese Masse in kleinere Stränge, aber, wie mir scheint, gleichzeitig mit dem Einwuchern des Stromas.

Inwiefern diese Bilder mit denen des Cylindroms, der Geschwülste „mit hyaliner Entartung und dadurch bedingter netzförmiger Structur" (Friedländer) übereinstimmen, bedarf weiterer Untersuchung.

Zusammenfassung.

§. 966. 1. Nur die Keimzellen wandeln sich in Krebszellen um; die Follikelzellen gehen entweder frühzeitig zu Grunde oder halten sich in geschrumpftem Zustande noch bis in das Stadium des ausgebildeten Krebses. Ich sehe dieses als sicheres Resultat der obigen Untersuchungen an. Die wenigen oben erörterten Gründe, welche sich für eine ähnliche Umwandlung einiger Follikelzellen in's Feld führen lassen, scheinen mir gegenüber der andern nicht in's Gewicht zu fallen.

Die Keimzellen stehen also pathologisch den andern Epithelien vollständig gleich, ohne dass wir im Stande sind, bei den letzteren irgend welche Unterschiede zwischen den einzelnen Elementen zu machen. Das scheint mir wenigstens durch den Stand unsrer Kenntnisse ausgeschlossen, dass unter den Epithelien der Lippenschleimhaut oder der Brustdrüsenbläschen nur einzelne Zellen die Fähigkeit besitzen, sich in Krebszellen umzuwandeln [1]). Man darf dabei die physiologische Function der Keimzellen nicht zu sehr betonen und in ihr allein die Lösung für das Räthsel suchen; denn in dieser Beziehung stehen die männliche und weibliche Keimzelle zu sehr allen übrigen Elementen des Körpers gegenüber, ohne dass gerade die bösartigen Geschwülste der Geschlechtsdrüsen sich von denen der übrigen Organe unterschieden. Wie verhält es sich mit den beiden Zellformen bei den Adenomen? Die Mannigfaltigkeit in deren Zusammensetzung, sowohl was Epithel wie Stroma anlangt, könnte noch eher an einen Einfluss der Keimzellen denken lassen. Diess bleibt weiteren Untersuchungen vorbehalten.

2. Die Samencanälchen füllen sich vollständig mit Krebszellen an und es erfolgt nunmehr die Umwandlung zu dem alveolären Bau des Krebses in der Art, dass diese Zellmassen zu Zellsträngen von Form und Anordnung der Krebszellstränge sich umlagern, während erst secundär das Stroma zwischen dieselben einwächst.

§. 967. Es tritt bei diesem Process die selbstständige Thätigkeit der epithelialen Elemente so recht in den Vordergrund. Denn der characteristische Bestandtheil des Krebses, die Zellstränge, bilden sich nur durch Vorgänge, die ausschliesslich im Epithel ablaufen, zuerst im Centrum der Zellhaufen, wo als Analogon des normalen

---

[1]) Nur im Magen scheinen ähnliche Verhältnisse vorzuliegen. Die Belegzellen schwinden bei der Entstehung des Krebses und nur die cylindrischen Zellen spielen bei der weiteren Wucherung eine Rolle.

Lumens eine Spalte entsteht, welche bald nach der Peripherie, nach dem Stroma hin vordringt.

Das Eindringen des Stromas in diese Spalten ist als ein activer Process anzusehen; ich nahm früher an, dass dasselbe einfach passiv den Processen im Epithel folge; man dachte sich damals jede Wucherung des Bindegewebes gerade in den Anfangsstadien unter dem Bilde einer Rundzelleninfiltration. Und eine solche fehlt hier. Seitdem aber namentlich durch die Arbeiten von Eberth und seinen Schülern darauf hingewiesen wurde, dass die Neubildung von Bindegewebszellen von den alten und nicht von den Wandzellen ausgeht, fällt jener Grund weg.

Schliesslich ist dieser Process noch von Bedeutung für alle Versuche, die Form der Krebszellstränge ausschliesslich aus der Gestalt präformirter Canäle zu erklären. Ich sage dies namentlich mit Rücksicht auf jene Versuche, die Gestalt der Krebszellstränge auf ihr Eindringen in vorgebildete Canäle des Bindegewebes, namentlich in Lymphgefässe zurückzuführen. Dass dieses unstatthaft ist, darauf ist schon mehrfach hingewiesen worden, so von Klebs und Waldeyer, von mir selbst. Die Zahl der Lymphgefässe reicht bei weitem nicht dazu hin. Will man die Zellstränge an präformirte Lücken binden, so kann man nur auf die Saftcanälchen zurückgehen. Ich leugne nun durchaus nicht, dass sie in diesen weiter wuchern, dass ihre äussere Form bis zu einem gewissen Grade auch durch die Structurverhältnisse der Umgebung bedingt ist. Man betrachte nur die Form der Zellstränge im eigentlichen Corpus mammae und im umgebenden Fettgewebe, um einen unwiderleglichen Beweis dafür zu haben. Aber dies ist nicht das einzig Massgebende. Wichtiger sind noch die Verhältnisse im Epithel selbst; an Stellen, wo noch kein Stroma sich findet, bilden sich schon die characteristischen Krebszellstränge aus. Und Zellen, welche wie bei der Brustdrüse die Membrana propria der Drüsenbläschen zerstören, können sich sicherlich auch eigene Wege bahnen, wo vorher keine exquisiten Saftcanälchen sich fanden.

§. 968. Seitdem ich obige Untersuchungen abgeschlossen, hatte ich Gelegenheit, noch in einem dritten Falle die Entwickelung des Hodenkrebses zu studiren; es handelte sich um einen Hoden, der nach der Anamnese erst seit 3 Monaten erkrankt war. Nur mässig auf das Anderthalbfache vergrössert enthielt er nicht, wie gewöhnlich, nur einen, sondern neben einem grösseren noch zahlreiche kleinere Krebsherde, welche die gewundenen Samencanälchen auseinandergedrängt hatten. Wegen der ausgedehnten Berührungsfläche zwischen kranken und gesunden Geweben hoffte ich auf noch bessere und zahlreichere Bilder seiner Genese als in den beiden vorigen Fällen; ich hatte desshalb auch kleine Stücke in das Fleining'sche Chrom-Osmiumsäuregemisch gelegt. Leider aber erfüllten sich meine Erwartungen nicht; kaum dass ich überhaupt Kerntheilungsbilder erhielt; und das Glykogen, das so zweckmässig bei dem Studium des Samencanälcheninhalts verwendet werden kann, fehlte ganz. Ich schreibe beides dem Umstande zu, dass ich den Tumor erst einen Tag nach der Operation erhielt. Indessen was man ohne diese beiden Hülfsmittel erkennen kann, stimmte völlig mit dem Ergebniss der obigen Unter-

suchungen überein; nur insofern war eine Abweichung, als die Follikelzellen schon zu Grunde gingen, bevor eine merkbare Erweiterung der Canälchen eingetreten war.

§. 969. Ich schildere anhangsweise noch zwei Fälle von Krebs, welche einige Besonderheiten darboten, die auf den ersten Blick sehr in die Augen fielen und selbst manchmal Zweifel über die Diagnose aufkommen liessen.

1. Krebs, operirt 26. Februar 1879. Der stark vergrösserte Hoden (der Nebenhoden war normal) war in seiner grösseren Mitte nekrotisch und erweicht; er zerfiel daher bei der Operation in zahlreiche grössere und kleinere Bruchstücke, die meist unbrauchbar waren; vorzugsweise wurde zur Untersuchung nur die Schicht benutzt, welche in der Dicke von einem bis mehreren Centimetern die Innenfläche der stark verdickten und verwachsenen Albuginea auskleidete. Das Rete war auch hier zum grossen Theil normal. Verfolgen wir der Reihe nach die Veränderungen der Samencanälchen. An manchen Stellen finden sich noch solche in Quer-, Schräg- und kurzen Längsschnitten leicht erkennbar an ihren Dimensionen, sowie daran, dass eine subepitheliale Schicht des Stromas von der Dicke der normalen Membrana propria durch regelmässigen Bau und Armuth an Zellen vor dem übrigen Stroma ausgezeichnet ist. Die sie auskleidenden Epithelien stellen hohe Cylinderzellen oder dicke Plattenepithelien dar, an denen sofort auffällt, dass eine grosse Zahl breit, hell, mit grossem körnigen Kern versehen sind und zwischen diesen schmale dunkle Zellen eingeengt stehen, an denen der dunklere Kern nicht immer schön hervortritt. Wir haben also auch hier zweierlei Zellformen, und man wird geneigt sein, die ersteren als Analoge der Keimzellen, diese als Follikelzellen anzusehen. Diese eigenthümliche Zusammensetzung des Epithels aus zwei Zellformen erhält sich auch noch in den späteren Stadien, nur treten die hellen Zellen immer mehr hervor, die dunklen können fehlen.

Weiterhin findet man dann auch Canäle mit doppeltem Epithellager und solche ganz von Zellen ausgefüllt. Dann findet man, während das Stroma immer reicher an Lymphkörpern wird, grosse runde Felder von 0,2—1 mm Durchmesser, durch schmale Stromabalken gegeneinander abgegrenzt; auch jedes dieser Felder entspricht noch einem Drüsencanal. Aber sie enthalten nicht mehr eine einzige Wandschicht oder sind ganz von Zellen ausgefüllt, sondern die darin enthaltenen Zellmassen haben eine netzförmige Anordnung, ganz wie oben beschrieben. Der Unterschied aber liegt darin, dass die einzelnen Zellen viel grösser sind bei fast gleichen Dimensionen des Netzes. Ein jeder Balken des Netzes enthält also viel weniger Zellen; ja eine Zelle kann sich an mehreren Balken betheiligen; dann gehen von ihren Seitenflächen noch mehrere Nebenplatten unter rechtem oder schiefem Winkel ab, wie man an isolirten Elementen sehen kann. Hie und da findet sich in den Maschen Glykogen in reichlichen Mengen, in Kugeln und in Halbmonden, entweder frei im Lumen, oder an den Zellen anliegend. Weiterhin wächst nunmehr das Stroma in die Maschen und die grosszelligen Balken breiten sich im Stroma aus, was ich nicht ausführlich zu schildern brauche.

Eine eigenthümliche Beigabe besass dieser Tumor in den oben erwähnten kleinen Cystchen, die bei der Operation sich fast vollständig mit glatter Aussenfläche aus dem umgebenden Gewebe losgelöst hatten. Die grösseren glichen in auffallender Weise einer Cysticercusblase sowohl hinsichtlich der Grösse und Form, als auch namentlich mit Rücksicht auf einen weissgelben trüben Fleck, der durch die dünne Wand hindurchschimmerte und der Innenfläche derselben anlag, wie der Kopf der Schwanzblase. Die kleineren hatten keinen derartigen Fleck, einen Durchmesser von 2—3 mm und waren zu 4—5 zusammengruppirt. Die Gesammtzahl dieser Cystchen mag etwa 12—15 betragen haben. Ihre Oertlichkeit war natürlich nicht mehr zu bestimmen; da indess das Epithel in den grösseren wenigstens im erhärteten Zustande an vielen Stellen ganz dem grossen Epithel der drüsenähnlichen Canäle glich, so vermuthe ich ihren Sitz in der Gegend der noch relativ am wenigsten veränderten Stellen. Vorwiegend sind hohe Cylinderzellen, deren inneres convexes, oft kolbig erweitertes Ende nicht überall in gleichem Niveau liegt, mit grossen hellen Kernen, die ein grosses Kernkörperchen enthalten und bald mehr an der Basis, bald an dem freien Ende liegen. An einzelnen Stellen findet sich unter diesen noch eine Lage von abgeplatteten Zellen, welche anderwärts die einzige Auskleidung der Cyste bilden. An allen Zellen sind die äusseren Begrenzungslinien sehr scharf, ja oft sogar doppelt, einen schmalen glänzenden Saum einschliessend, offenbar der Ausdruck einer Membran. Am frischen Präparat bei der Untersuchung in der Cystenflüssigkeit trat noch ein auffallender Unterschied in dem Lichtbrechungsvermögen des Protoplasmas der verschiedenen Zellen hervor. Grosse 4—8 eckige Zellen mit körnigem Protoplasma und deutlichem Kern bildeten Züge, welche netzförmig verbunden unregelmässige Maschen einschliessen. In letzterem waren die Zellen heller und viel kleiner, 5—6 eckig, mit geraden Grenzlinien, mit sehr blassem und ganz homogenem Protoplasma, ohne sichtbaren Kern. Durch Zunahme des Glanzes und Anschwellen gehen diese Zellen über in andere mit convexen und concaven Begrenzungslinien, welche die Grösse jener körnigen haben und von ihnen sich nur durch die blasse homogene Beschaffenheit des Protoplasmas unterscheiden. Nähere Studien konnte ich über diess verschiedene Aussehen nicht machen, da der Unterschied an dem in chromsaurem Kali conservirten Präparat verschwunden war. Die oben erwähnten gelben Flecke enthalten grosse kuglige Zellen, zum Theil Körnchenkugeln.

§. 970. 2. Fall Allemann (operirt Juli 1878). Schon die ausgebildeten Stadien unterscheiden sich von dem gewöhnlichen Bilde des Krebses. Rundliche Felder von 1 m und mehr, durch schmale fasrige Septa voneinander getrennt, scheinen auf den ersten Blick Stränge, Haufen und Klumpen von Zellen zu enthalten, welche alle eine ziemlich gleiche Breite (etwa 2—5 Zellen im Quermesser) haben und durch Spalten von der halben Breite voneinander getrennt sind. Die Haufen und Klumpen stellen, wie genauere Betrachtung ergiebt, nur Quer- und Schrägschnitte von Strängen dar, deren Verlauf sehr schwierig zu entwirren ist; bald ist er geradlinig, einander parallel, oder der Peripherie des Feldes entsprechend gebogen. Im Centrum

eines jeden Stranges findet sich eine bindegewebige gefässführende Axe; ihr sitzen grosse, etwas abgeplattete aber sehr unregelmässig gestaltete Zellen auf. An manchen Stellen löst sich diese enge Beziehung zwischen Zellen und Stroma, und erstere füllen auch die Spalten aus; dann erhält man Bilder, die völlig krebsähnlich sind.

Eigenthümlich ist ferner die erste Entwickelung; man sieht hier an den Canälen das Rete; das stark abgeplattete Epithel desselben wuchert nämlich in die Fläche, ohne dass das unterliegende Stroma sich betheiligt. Es hebt sich in Folge dessen von der Wand ab (besonders an der concaven Seite von Biegungen des Canals) und in die dadurch entstehende Spalte wachsen nun von dem Epithel aus hohle Zellstränge hinein, die bald im Quer- und bald im Längsschnitt getroffen werden und oft in grösserer Zahl zu 3—4 neben- und übereinander liegen, deren Lumen immer mit dem Hauptlumen des Canals zusammenhängt. Später wächst nun zwischen diese Röhren das Stroma in schmalen Zügen ein, ohne dass dabei die ganze Configuration des Canals wesentlich alterirt wird. Also auch hier ein Durchwachsen von Stroma und Epithel in dem Drüsenlumen, welchem dann ein Auswachsen des Epithels in's Stroma folgt. Ich erhielt leider keine weiteren Uebergangsbilder zwischen diesem Stadium und dem vorhergehend geschilderten.

Histologie der Uebergangsformen von Adenom und Krebs (Langhans).

§. 971. In den meisten Organen macht es keine Schwierigkeit, die gutartigen Adenome und die malignen Krebse an dem anatomischen Bau unter dem Mikroskop zu unterscheiden. In Magen, Brustdrüse, am Uterus und der Haut ist es eine grosse Seltenheit, dass der pathologische Histolog in dieser Beziehung sich im Unsichern fühlt oder überhaupt ein Zweifel sich erhebt, wie z. B. an denjenigen Adenomen der Brustdrüse, bei denen die Drüsenräume von geschichtetem Epithel ausgekleidet sind; sie wurden daher von Rindfleisch und Billroth als Cancroide bezeichnet; indess das Vorhandensein der etwas schwer erkennbaren Membrana propria stellt ihre Bedeutung vollständig fest.

Bei manchen Organen sind wir aber zur Zeit nicht im Stande, mit voller Sicherheit den wesentlichen Unterschied im Bau dieser Tumoren anzugeben, oder es ergeben sich wenigstens technische Schwierigkeiten, denselben nachzuweisen. Das schrankenlose Einwuchern von Deck- und Drüsenepithelien in das Stroma gilt als characteristisch für Krebs, seine Zellen sind in netzförmig verbundenen Balken angeordnet, deren Form und Dimensionen zahlreiche Schwankungen darbieten. Indessen dieser netzförmige Zusammenhang ist häufig gar nicht leicht zu erkennen; man begnügt sich mit dem Nachweis der „Zellnester“ oder „Krebskörper“, die aber nur kurze Bruchstücke der Zellstränge darstellen; an ihrer wechselnden Form und Grösse, an dem Fehlen der Membrana propria werden sie von den drüsigen Bildungen unterschieden. Die oben erwähnten Schwierigkeiten stellen sich nun gerade an solchen Organen ein, an welchen auch die normalen Drüsenbestand-

theile entweder während des ganzen Lebens oder wenigstens in einer gewissen Entwickelungsperiode in ähnlicher Weise zusammenhängen. Es sind diess vorzugsweise Hoden und Ovarien. Doch möchte ich auch der Schilddrüse hier gedenken. Die Krebse derselben habe ich bei Gelegenheit der Untersuchungen von Herrn Dr. Kaufmann genauer verfolgt und seitdem noch viele selbst untersucht, so dass ich hier über ein grösseres Material verfüge, wie die meisten meiner Collegen. Ich muss nun gestehen, dass ich in manchen Fällen den Krebs lieber makroskopisch aus der eigenthümlichen weisslichen Farbe, der mässigen Transparenz, dem weisslichen Saft diagnosticire, als auf Grund der mikroskopischen Untersuchung. Allerdings ist es meist leicht, ihn von der normalen Thyreoidea zu unterscheiden; worin aber besteht der Unterschied zwischen ihm und vielen Knoten der gutartigen Struma? Nach Boéchat hängen ja bekanntlich schon normalerweise die Schilddrüsenbläschen zusammen und dass diess in gutartigen Strumen in der Wucherungsperiode sehr reichlich der Fall ist, davon kann man sich durch chemische Isolation der epithelialen Zellmassen überzeugen (Gutknecht). Es ist nun möglich, dass die letzteren nur einfach dichotomisch sich verästeln und nicht ein Netz bilden; ich finde nämlich manchmal in der kindlichen Thyreoidea in der Mitte jedes Läppchens eine weite, sich verästelnde Spalte mit Cylinderepithel, mit welcher die scheinbaren Bläschen nach dem Typus der traubigen Drüse zusammenhängen dürften. Aber dieser Nachweis ist nur an frischen Präparaten durch Maceration möglich, und selbst dann dürfte es manchmal sehr schwierig sein, an den breiten, dicht zusammenliegenden Krebszellsträngen den netzförmigen Zusammenhang festzustellen. In den meisten Fällen begnügt man sich damit, wenn man beim Krebs solide Zellhaufen und -stränge der verschiedensten Form und Grösse findet und die Drüsenlumina fehlen. Allein der Analogie nach ist zu erwarten, dass auch Carcinome vorkommen, wo die Zellstränge nur hohle Schläuche von Cylinderepithelien bilden, wo Colloidbildung eintritt. Dadurch wird das mikroskopische Bild dem der Struma völlig ähnlich; denn auf das Fehlen der Membrana propria darf man kein Gewicht legen, da sie auch in der normalen Drüse und namentlich in der Struma nicht immer nachzuweisen ist. Wie will man solche Tumoren mit Sicherheit von der gewöhnlichen Struma unterscheiden? Ich erinnere nur an den bekannten Cohnheim'schen Fall von „metastasirendem Colloidkropf", um die Schwierigkeiten, die hier vorliegen, recht evident hervortreten zu lassen. Hier wird vielleicht eine Vervollkommnung der Untersuchungsmethoden uns volle Aufklärung geben.

An Hoden und Ovarium aber liegen die Verhältnisse zum Theil anders. Vom Ovarium habe ich in erster Linie als maligne Tumoren von dem Bau gutartiger Geschwülste die papillären Ovarial- oder Parovarialkystome zu erwähnen, bei welchen die Papillome perforiren und zu gleichen Wucherungen der Serosa des Beckens, des Rectums, der Flexur und der anliegenden Dünndarmschlingen führen, ferner die seltsamen myxomatösen Wucherungen auf der Serosa, wie sie manchmal nach Perforation eines Ovarialkystoms sich ausbilden. Dann kommen Kystome vor mit metastatischen Tumoren in andern Organen von völlig krebsigem Bau. Allerdings sind wohl immer in dem pri-

mären Tumor festere Parthien, zum Theil auch von den makroskopischen Eigenschaften des Krebses; allein mikroskopisch unterscheiden sie sich nicht immer wesentlich von festeren offenbar adenomatösen Parthien, wie sie auch in gutartigen Kystomen vorkommen. Der eben von Baumgarten [1]) veröffentlichte Fall von Ovarialkystom mit secundären Cysten in der Bauchhöhle und sogar unter der Serosa der vordern Bauchwand gehört ebenfalls in dieses Grenzgebiet von Krebs und Adenom.

Fig. 137.

Krebsähnliche Stelle aus einem Adenom.

In dem Hoden verwischt sich nun die Grenze zwischen Krebs und Adenom in zweierlei Richtung: 1. in sonst gutartigen Adenomen finden sich Stellen von krebsähnlichem Bau und 2. kommen bei Adenomen und namentlich der kystösen Form derselben von durchaus dem gewöhnlichen Bau ohne jede Andeutung von Krebs Metastasen in inneren Organen vor, welche völlig krebsigen Character darbieten.

Was das Vorkommen von krebsähnlichen Stellen in Tumoren von vorwiegend adenomatösem Bau anlangt, so sind dieselben nach meiner Erfahrung immer nur in beschränkter Ausdehnung vorhanden und wurden erst bei der mikroskopischen Untersuchung entdeckt (Fig. 137). Einzelne kleine Felder mit sehr zellreichem Stroma sind ganz oder zum Theil von schmalen, soliden oder hohlen Zellsträngen durchzogen, deren netzartiger Zusammenhang sofort an die bekannten Bilder erinnert, welche für Recklinghausen und Köster Veranlassung waren, die Krebszellstränge in die Lymphgefässe zu verlegen. Die

[1]) Virchow's Archiv Bd. 97.

Zellen dieser Stränge sind bald polyedrisch, bald cylindrisch, letzteres besonders bei vorhandenem centralem Lumen.

Sind solche Stellen wirklich als krebsig aufzufassen? Man wird darauf kein Gewicht legen dürfen, dass dieses Bild von dem Aussehen der evidenten Krebse abweicht. Denn der Unterschied besteht nur darin, dass hier die Zellstränge schmäler sind und namentlich in dem reichlichen Stroma weiter voneinander entfernt liegen, so dass ihre Anordnung leichter erkannt werden kann. Auch darauf will ich vorerst kein Gewicht legen, dass die Entwickelung des Krebses, wie ich sie geschildert habe, eine ganz andere ist oder zu sein scheint, wie diejenige dieser Zellstränge. Letztere scheinen nämlich auf directes Einwuchern der Epithelien in das Stroma zurückgeführt werden zu müssen; es fehlt die enorme Wucherung der Drüsenepithelien zu grossen Zellhaufen, welche sich dann in die einzelnen Zellstränge sondern. Erst weitere Untersuchungen müssen zeigen, ob diese Vorgänge bei der Entstehung des Hodenkrebses constante sind.

Entscheidend für die Frage ist allein das physiologische Verhalten. Und in dieser Beziehung muss ich wenigstens grosse Bedenken an der malignen Bedeutung jener Stellen äussern. Sie finden sich sehr häufig bei genauer mikroskopischer Untersuchung, während metastatische Neubildungen im Gefolge von Adenomen doch jedenfalls sehr selten sind. Da ich nun ferner in dem einzigen Fall der letzteren Art, den ich untersuchen konnte, derartige Stellen nicht auffand, so möchte ich diese Parthien nicht als krebsig ansehen, sondern an die Seite jener epithelialen Wucherungen stellen, welche Friedländer in Granulationsgewebe, Lupus, wuchernder Bronchialschleimhaut u. s. w. auffand und genauer gewürdigt hat. Wenn wir nämlich auf den normalen Hoden zurückgehen, so ist das eigentliche, zwischen den Canälchen gelegene Stroma bei jenen krebsähnlichen Feldern unbetheiligt, und die Grenzen zwischen Epithel und Stroma noch nicht zu Ungunsten des letzteren verschoben. Der grösste Theil des Stromas in Adenomen ist ja nichts anders als die verdickte Membrana propria der Samencanälchen; alle die grossen und kleinen zellreichen Felder mit einem oder mehreren centralen Drüsenlumina entsprechen jedes dem Querschnitt eines Samencanälchens sammt Membrana propria; die Zellstränge liegen also noch in der gewucherten Membrana propria und hätten dieselbe noch nicht durchbrochen, um in das Stroma einzudringen.

Ich komme zu dem zweiten Punkt, zu dem Auftreten metastatischer Knoten im Gefolge von Adenomen oder Kystomen. Es entzieht sich diese Thatsache zur Zeit noch jeder Erklärung und bei der Seltenheit ihres Vorkommens dürften wohl Viele überhaupt geneigt sein, die diesbezüglichen Angaben in der Literatur mit einem grossen Fragezeichen zu versehen und den Einwand zu erheben, dass kleine krebsige Parthien des primären Tumors übersehen worden seien. Es ist daher nothwendig, mit Nachdruck darauf hinzuweisen, dass solche Fälle vorkommen. Ich erwähne hier den Fall von Billroth (Virchow's Archiv, 8). Es handelte sich um ein Adenom mit stark entwickelten Cysten, um das damals sogen. Hodencystoid, welches zur Bildung eines metastatischen retroperitonealen Tumors führte. Freilich ist der mikroskopische Character des letzteren etwas zweifelhaft, die Schilderung nicht ganz deutlich.

Ich habe einen ganz ähnlichen Fall beobachtet; nur sass der secundäre Knoten im grossen Netz. Der primäre Tumor war ebenfalls ein „Cystoid“ oder besser der Typus eines „Kystoms“ und glich ganz der Abbildung, welche Billroth giebt. Die mikroskopische Untersuchung wies in den meisten Cysten Becherzellen nach, welche nicht besonders zahlreiche, blinddarmförmige und kurze drüsenähnliche Ausstülpungen in das Stroma sendeten; einige kleine Cysten enthielten epidermoidale Massen mit Kalk gemischt. Das Stroma war ganz ausserordentlich reich an glatten Muskelfasern und enthielt auch einzelne Knorpelinseln, zum Theil mit Verkalkungen der Kapseln um die Zellen. Der secundäre Tumor, vielleicht um das Fünffache grösser als der primäre, war ein typischer Krebs: solide Zellnester mit kleinen polyedrischen Zellen, und solche mit Lumen und einfachem Cylinderepithel; die Nester sehr verschieden gross und von wechselnder Form, in spärlichem Stroma gelegen. Das ist mit wenig Worten der Befund einer genauen und sehr zeitraubenden Untersuchung. Der primäre Tumor war durch einen Längsschnitt in 2 gleiche Hälften gespalten; jede derselben wurde nun durch Querschnitte nach der Erhärtung in zahlreiche Scheiben zerlegt, deren Dicke verschieden war; wo etwas mehr festes Gewebe sich fand, waren sie etwa 3—5 mm dick, an andern Stellen aber bis 1 cm. Diese wurden nach Einbettung in Celloidin mit dem Mikrotom in Schnitte zerlegt. Von jeder Scheibe wurden zahlreiche Schnitte untersucht und alle mit völlig negativem Ergebniss; nicht einmal eine der vorhin erwähnten krebsähnlichen Stellen fand sich vor.“

§. 972. Makroskopische Verhältnisse. Wir haben beim Hodenkrebs die Untersuchungen von Langhans vorangestellt, weil

Fig. 138.

Medullarkrebs des Hodens in frühem Stadium. Natürl. Grösse.

es unserem Collegen hier gelungen ist, über die Pathogenese dieser Krankheit ganz entscheidende Nachweise zu erbringen. Da wir für

Fig. 139.

Fall Kr—r. 4 Monate nach Beginn die Ausdehnung der krebsigen Parthie zeigend. Natürl. Grösse.

Fig. 140.

Fall des Herrn D—s. Ausdehnung der Krebserkrankung nach 7 Monaten. $^2/_3$ natürl. Grösse.

Bearbeitung dieser 2. Auflage über ein eigenes Beobachtungsmaterial von 32 Fällen verfügen, so sind wir jetzt auch in der Lage, die Be-

Fig. 141.

Fall des H. F—y. Ausdehnung des Krebses im Anfangsstadium.
$^2/_3$ natürl. Grösse.

Fig. 142.

Fall des H. G—t binnen 3 Jahren entwickelt.
$^2/_3$ natürl. Grösse.

schreibung des Hodenkrebses in seinen Anfangsstadien geben zu können, und weil wir es für die klinische Beurtheilung für ganz besonders wichtig halten, so geben wir den Durchschnitt unserer Präparate bei diesen Anfangsstadien wieder.

§. 973. Hinsichtlich der ersten Entwickelungsstufe des Krebses im Hoden zeigen diese Fälle eine frappante Uebereinstimmung. Bei 3 der Präparate ist das Rete testis noch völlig intact, und hat sich die Neubildung im Bereich der Läppchen, d. h. der gewundenen Samencanäle entwickelt, dabei stets den obern Theil der Hodensubstanz intact lassend. Diejenige Stelle, die auch in diesen Fällen stets erkrankt gefunden ist, entspricht einer Gruppe von in der Mitte des Organs gelegenen Hodenläppchen, und zwar nicht der Peripherie derselben, sondern näher den centralen Parthien. Die erste Verbreitung freilich findet dem Verlauf der Läppchen entlang nach der Oberfläche hin statt, ohne Ausnahme. Ebenso ausnahmslos aber ist die Ausbreitung nach dem untern Pol des Hodens zu, wenn auch zum Theil in beschränkten Zapfen und Zügen. Während Langhans in einem Präparat multiple Krebsknoten gesehen hat, haben wir in unsern Anfangsstadien stets dieses Fortschreiten der Neubildung in geschlossener Masse vor uns, bis dicht an die Albuginea heran, in einem Falle durch dieselbe hindurch und durch die verwachsene Scheidenhaut bis unter die Haut. Später kommt die diffuse Erkrankung des Rete hinzu; aber die Fortsetzung über den Hoden hinaus, nach dem Samenstrang hin, ist nicht an die Erkrankung des Rete gebunden, sondern, wie die Abbildung zeigt, kann die zapfenförmige Verlängerung auch bei gesundem Rete durch die Albuginea hindurch direct an der Eintrittsstelle der Gefässe in den Samenstrang hinein stattfinden. In allen beobachteten Anfangsstadien ist der Nebenhoden noch gesund.

§. 974. Nach diesen verhältnissmässig zahlreichen Beobachtungen, über welche wir jetzt verfügen, während uns bei Abfassung der 1. Auflage unter 44 Präparaten nur 6 zur Verfügung standen, wo noch Reste des Hodengewebes makroskopisch zu entdecken waren, sind wir im Stande, unsere frühere Auffassung von dem Ursprung des Hodenkrebses zu modificiren auf Grund des makroskopischen Befundes, abgesehen davon, dass Langhans den bestimmten Beweis für den Ursprung der Krebszellen aus den Keim- resp. Samenzellen geliefert hat. Der Hodenkrebs geht aus von den gewundenen Samencanälchen, speciell von denjenigen, welche gegen das Centrum des Organs zu liegen, mit Annäherung an das untere Drittel. Es würde sich lohnen, zu untersuchen, ob hier anatomische Dispositionen zu finden sind, oder ob sich eine entwickelungsgeschichtliche Erklärung für die Bevorzugung dieser Stelle auffinden liesse. Das Rete testis ist gemäss seiner Lage in der Nähe des ersten Krebsknotens frühe, aber immerhin secundär befallen. Bemerkenswerth ist das Verhalten des restirenden Hodengewebes in den Präparaten aus früheren Stadien. Nirgends findet sich eine Ausbreitung analog der gewöhnlich zu beobachtenden beim Adenoma testis, oder gar ein Ueberbleiben von Hodengewebe mitten in dem Krebsknoten drin. Dass trotz derselben Ursprungsstelle, wie beim Adenom, nicht wie bei diesem die übrig bleibende

Hodensubstanz in Form einer Schale die Oberfläche des Geschwulstknotens überzieht, beruht darauf, dass beim Krebs nicht, wie beim Adenom, das gesunde Parenchym von einer Stelle aus wesentlich nur verdrängt wird, sondern die Epithelialwucherungen vielmehr die Wand der Canälchen zerstörend resp. durchbrechend auch zwischen die noch intacten Canälchen hineinwachsen. Wir werden beim Sarkom sehen, wie weit ein Unterschied sich auch gegen dieses ergiebt.

§. 975. Die Abbildungen illustriren in guter Weise, wie leicht man nicht nur am Lebenden, sondern selbst an Präparaten sich über die Erkrankung des Nebenhodens Täuschungen hingeben kann. Vor dem Aufschneiden der Geschwulst scheint die Neubildung, wenn sie nicht bloss in's Rete, sondern auch oben und unten weiter wächst und dabei den vordern Umfang des Hodens intact lässt, vollständig einem helmartig vergrösserten Nebenhoden bei Inspection und Palpation zu entsprechen. — Noch mehr dazu angethan, über den Ursprung des Krebses zu Täuschungen Anlass zu geben, sind diejenigen Fälle, von deren einem wir bereits in der 1. Auflage nach einem Präparat (24. 15.) der pathologischen Sammlung in Giessen eine Abbildung gegeben haben.

Fig. 143.

Carcinoma testis circumscriptum. Ein gewaltiger umschriebener Krebsknoten nach links, welcher den abgeplatteten Hoden nach rechts verdrängt hat und von demselben durch eine bindegewebige Scheidewand getrennt erscheint. Oben ist der Durchschnitt des Kopfes des Nebenhodens zu sehen, wie der übrige ganze Nebenhode völlig normal, nach oben der normale Samenstrang; die Tunica albuginea geht von der Oberfläche des Hodens auf die Geschwulst über. Nach rechts die dunkel gehaltene Scheidenhauthöhle, welche oben und, wie in der Abbildung nicht ersichtlich, auch seitlich einen Theil der Geschwulst mit überzieht.

Wir haben einen ganz analogen Fall bei einem 37jährigen Manne beobachtet, nur war hier der Hode weniger comprimirt und nicht nur ein einziger Knoten in der Gegend der Cauda des Neben-

hodens vorhanden, sondern derselbe setzte sich nach oben in der Form eines verdickten Corpus und Caput epididymidis fort, obschon allerdings der unterste Theil weitaus an Grösse überwog; aber auch in diesem Falle liess sich bei genauer Betrachtung der völlig intacte Hode auf der Aussenfläche der Geschwulst in seiner ganzen Ausdehnung nachweisen. Die Albuginea ging von der Hodenvorderfläche auf die Geschwulst ohne Unterbrechung über. Auch in diesem Falle erschien der Tumor durch Bindegewebszüge am vordern Umfang des Hodens von dessen Substanz, die makroskopisch gesund war, vollkommen getrennt. Dass derartige Fälle als Carcinoma epididymidis, entweder des ganzen Nebenhodens oder bloss der Cauda, imponiren müssen, ist leicht begreiflich. Die Erklärung für ihr Zustandekommen liegt darin, dass es sich um Krebsknoten handelt mit starker Bindegewebsentwickelung, so dass eine fibröse Kapsel zu Stande kommt, wie wir sie schon in der 1. Auflage nach einer Beobachtung von Scirrhus testis beschrieben haben. Die Entwickelung der geschilderten Fälle von Fibrocarcinom ist eine langsame. In einem Falle hatte sich der Krebsknoten binnen 3 Jahren, in einem andern binnen 1½ Jahren entwickelt. Ob es derartige Beobachtungen gewesen sind, welche Robin den Ausgangspunkt des Hodenkrebses in die Cauda epididymidis verlegen liessen, bleibt dahingestellt. Jedenfalls stützt Robin seine Annahme wesentlich auf das Vorhandensein einer Bindegewebsmembran zwischen Hoden und Geschwulst, welche er als Albuginea anspricht. Eine der obigen Abbildungen, welche die Anfangsstadien der Entwickelung illustriren sollen, zeigt einen zweifellos im Hoden selber gelegenen Knoten am vordern Umfang, der also mit dem Nebenhoden nichts zu thun hat. Derselbe ist vorne und hinten von einer derartigen „Albuginea“ bedeckt, und es ist aus diesem Falle ersichtlich, dass es sich nur um eine neu gebildete Kapsel des Krebsknotens handeln kann. Eine genaue Prüfung der Fortsetzung der normalen Albuginea von der Vorderfläche des Hodens auf die Geschwulst ist am besten geeignet über den Sitz des Krebsknotens zu belehren.

§. 976. Nach diesen Auseinandersetzungen erscheint es uns stets noch passend, diejenige Form des Krebses, bei welcher vorwiegende Bindegewebswucherung stattfindet und dabei die geschilderte Abkapselung der Neubildung zu Stande kommen kann, abzutrennen von den rein markigen Formen, nicht in dem Sinne als ob hier irgend ein principieller Unterschied bestände, aber auch nicht nur mit Rücksicht auf Differenzen des anatomischen Bildes, sondern ganz speciell desshalb, weil sich mit diesem abweichenden anatomischen Bilde erhebliche Differenzen im klinischen Verlauf verbinden. — Der Verlauf ist, wie wir zeigen werden, bei den an Bindegewebe reichen Formen ein langsamerer und damit im Zusammenhang unter Umständen die Prognose einer Operation eine wesentlich günstigere. Die vermehrte Bindegewebsneubildung, welche zu einer Abkapselung der Krebsknoten führt, ist nur eine der Formen, in welcher sich Bindegewebswucherung mit Krebsgewebe combinirt. In andern Fällen, offenbar solchen, wo rascheres Wachsthum auf langsamere Entwickelung folgt, sieht man Bilder, wo die Peripherie das gewöhnliche Bild des markigen Hodenkrebses darbietet, während in der Mitte ein gelbweisser Binde-

gewebsknoten vorhanden ist, wie wir es in exquisiter Weise sahen bei einem Manne, der 3 Jahre nach Beginn des Leidens zur Operation kam. Hier fand sich die Scheidenhaut vollständig obliterirt. Hoden und Nebenhoden waren in der Geschwulst aufgegangen, aber der Durchschnitt der Geschwulst zeigte ein Centrum von 5 cm Durchmesser von weisslicher Farbe, faserig, mit länglichen Maschen in einem auch peripherwärts erkennbaren Gerüst, in welchem die graulichen Einlagerungen des Krebsgewebes lagen. Der Durchschnitt sehr derb, auch in dieser Beziehung also demjenigen bei Scirrhus mammae verwandt. Dazu bestanden zum Theil halb kastaniengrosse, trockene, mattgelbe, käsige Herde, neben kleineren derselben Art, keine Hämorrhagien, die Tunica albuginea nicht erheblich verdickt. Die letzterwähnte Verkäsung scheint diesen Formen von Carcinom häufiger zuzukommen als den übrigen. Wir haben sie auch in dem oben erwähnten Falle gefunden, wo das Bild eines Carcinoma epididymidis vorgetäuscht wurde und zwar auch dort zum Theil diffus und gleichmässig in grösseren Knoten, zum Theil mit Erweichung des Gewebes. Auch hierin finden wir einen Unterschied dieser Form gegen die übrigen, dass der Saft, welcher sich von der Oberfläche abstreichen lässt, dick breiig erscheint. Ob in diesen Fällen ausser der erheblichen Betheiligung des Bindegewebes eine Differenz gegenüber dem gewöhnlichen Hodenkrebs gegeben ist insofern, als ausgebildetere epitheliale Formen, wie Cylinder- und Plattenepithel, sich vorfinden, ähnlich wie bei den vom Oberflächenepithel ausgehenden Cancroiden, bleibe dahingestellt. Wir machen immerhin auf einen Fall von Langhans aufmerksam, der bei einem unserer Kranken (Allemann) abweichende Structur nachwies, und bei diesem Patienten war makroskopisch dieses alveolär-fibröse Stroma nachweislich. Anatomisch hat Robin in dem Scirrhus testis, nach der Angabe von Nepveu, neben reichlichem Bindegewebe die grossen Kerne der Epithelialzellen betont.

§. 977. In den höchsten Graden der Betheiligung des Bindegewebes bei der Krebsentwickelung im Hoden kommt es zu Bildern, welche man mit Recht dem Scirrhus an andern Organen an die Seite stellen kann. Nepveu hat von dieser Affection 9 Fälle zusammengestellt und dabei noch denjenigen übersehen, welchen wir bereits in der 1. Auflage ausführlicher betont haben. Klebs giebt von einem Präparat der Prager Sammlung folgende Beschreibung: Die ovale, 9 cm lange und 7 cm breite Geschwulst ist holzartig fest, die Haut darüber unverschiebbar, an mehreren Stellen mit flachen Geschwüren besetzt und mit Narben, die Tunica vaginalis zum grossen Theil mit dem Hoden verwachsen, vom Nebenhoden nur der Kopf zu erkennen. Der Durchschnitt zeigt eine glatte, aus sich durchkreuzenden Faserzügen bestehende Masse ohne Andeutung normaler Structur. Auch die Begrenzung der Albuginea testis nach innen ist vollständig verschwunden. Nur an der Peripherie liess sich die epitheliale Natur der Neubildung bestimmt nachweisen. Wir haben in unserm Falle von Dr. Schärer das Vorhandensein von wahrem Knochen in einem solchen Scirrhus testis nachgewiesen.

In dem erwähnten Schärer'schen Präparate zeigt der kaum das Doppelte des Normalen erreichende Hode ausser 4 markigen, dem

Mediastinum anliegenden, kleinern Knoten die obere Hälfte der Geschwulst von einem steinharten, rundlichen Knollen eingenommen. Derselbe bietet eine derbe, bindegewebige Umgebung und eben solche Züge welligen Bindegewebes. In ihm liegen ausser den Krebsmassen Durchschnitte harter, fibröser Knoten, unregelmässiger Massen hyalinen Knorpels, makroskopisch sichtbare derbe, gelbe Fettmassen, endlich

Fig. 144.

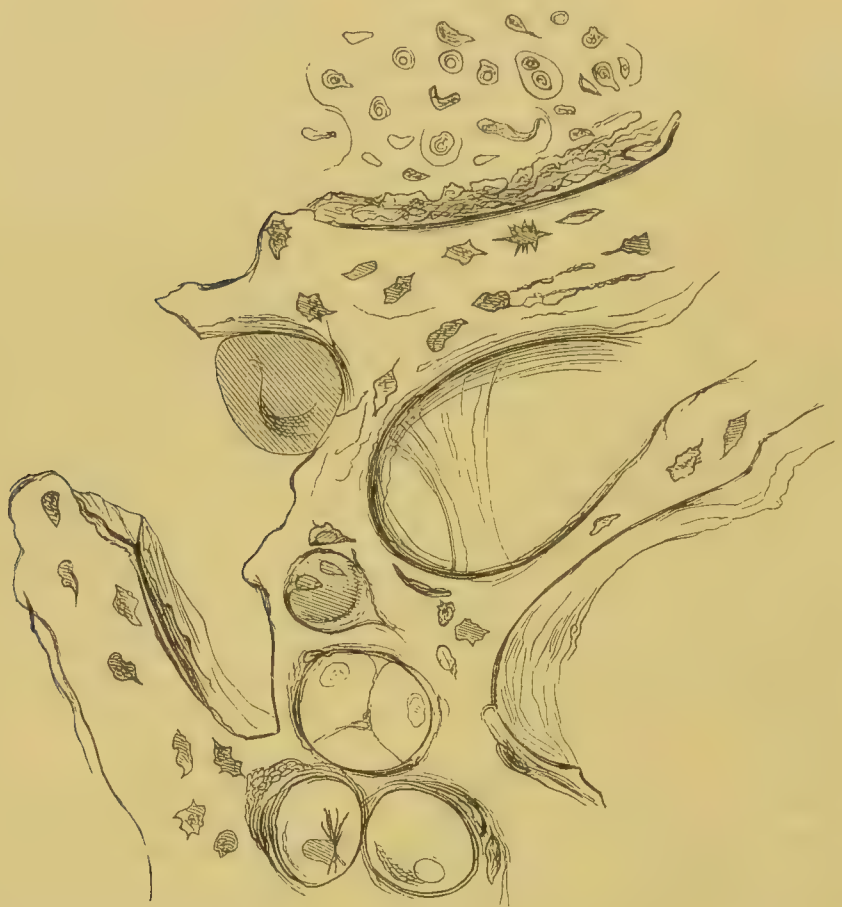

Schnitt aus einem Carcinoma testis. Aechtes Knochengewebe mit Knochenkörperchen. Nach oben Knorpel anstossend. Zwischen den Knochenbälkchen Fettzellen mit Kernen und nadelförmigen Krystallen.

Durchschnitte platten- und röhrenförmigen Knochens. Bei letzteren namentlich sind die Verhältnisse eines ächten Röhrenknochens sehr exquisit nachgeahmt: ein Ring ächten Knochengewebes ist umgeben von derbem Bindegewebe; nach aussen platt, zeigt er nach innen rippenartige Vorsprünge, zwischen welchen Conglomerate grosser Fettzellen eingeschlossen sind. Gegen den Knochen zu sind stellenweise die Knorpelzellen reihenförmig angeordnet, wie bei dem normalen Verknöcherungsvorgange.

Der geschilderte Fall hat noch dadurch grosses Interesse, dass angesichts der Verbindung von Knorpel und Fettgewebe mit dem Knochen die Vermuthung nahe liegt, dass sich das Carcinom auf Grund

eines angeborenen Teratoms entwickelt hat. Fälle von Scirrhus sind beschrieben 1 von Maunory, nach Ehrendorfer der erste sichere Fall; 2 von A. Cooper, 2 von Curling, 1 von Verneuil, 1 von Nepveu, 1 von Klebs.

Wir möchten die Bezeichnung der scirrhösen Form des Hodenkrebses etwas weiter fassen und dem Carcinoma fibrosum auch die oben geschilderten Fälle zutheilen, wo stärkere Bindegewebsentwickelung entweder nur central oder in Form eines starken, maschigen Gerüstes oder als Kapsel sich geltend macht, denn alle diese Fälle zeichnen sich durch gewisse klinische Eigenthümlichkeiten aus, die wir schon angedeutet haben. Dem Carcinoma fibrosum gegenüber ist das Carcinoma medullare der weitaus gewöhnlichste Befund bei Hodenkrebs.

§. 978. Der frische Durchschnitt des Hodens bei Carcinoma medullare zeigt als Typus eine graue Farbe und eine körnige, höckerige oder flach buckelige Oberfläche, fühlt sich häufig schleimig an und giebt beim Abstreichen einen weisslichen oder graulichen Saft. Die Farbennuancen können variiren, die Farbe kann grauroth werden, sehr ähnlich hyperämischer grauer Hirnsubstanz; oder sie kann auch einen gelblichen oder gelblichweissen oder gelbrothen Ton annehmen, hie und da hirnmarkähnlich. Wo ausgedehntere Verkäsungen oder Verfettungen stattgefundan haben, wird der Durchschnitt gelblich, entweder in zackigen Formen, oder in abgeschlossenen Herden, oder auch in Form kleinerer Punkte und Striche. Endlich können Blutungen die Farbe wesentlich verändern und ihr eine hell- bis schwarzrothe oder auch hellbraune Nuance verleihen. Die höckerige oder buckelige Oberfläche ist bedingt durch Furchen, in welchen das Stroma in Form ganz schmaler Streifen erscheint, meistens nicht einmal von der markigen Substanz der vorragenden Parthien sich unterscheidend. Das Krebsgewebe quillt auf dem Schnitte vor, zeigt in der überwiegenden Mehrzahl der Fälle eine derbe Consistenz, hie und da eine hirnmarkähnlich weiche. Die Albuginea ist beim medullären Carcinom verhältnissmässig dünn. In und unter derselben erscheinen stark ektasische venöse Gefässe, die Blätter der Scheidenhaut sind in einer grossen Anzahl von Fällen verwachsen, speciell bei grossen Tumoren, meistens in der ganzen Ausdehnung. Doch kommen auch häufig Ergüsse in der Scheidenhaut vor. Wir haben dieselben 15 Mal in unsern eigenen Fällen notirt. Der Erguss ist entweder serös oder in einer geringen Zahl der Fälle blutig gefärbt, entweder durch geringe Blutbeimischungen oder mit den Veränderungen der Scheidenhaut, welche der Periorchitis haemorrhagica zugehören, mit fibrinösen Ablagerungen, warzenförmigen Wucherungen auf der Oberfläche; in diesen Fällen ist es nicht selten, dass die Krebsmasse durch die Albuginea hindurchwächst und sich in Form vereinzelter Höcker auf der Scheidenhautoberfläche ausbreitet.

Was das Verhalten des Nebenhodens anlangt, so haben wir darüber für die Anfangsstadien bereits Auskunft gegeben. In 23 Präparaten aus verschiedenen Sammlungen, welche unserer Beschreibung der 1. Auflage zu Grunde lagen, wurde der Nebenhode 8 Mal intact gefunden, 15 Mal war er miterkrankt. Wenn der Tumor eine stärkere

Entwickelung erlangt hat, so ist letzteres die Regel. In unsern eigenen Beobachtungen haben wir 7 Mal den Nebenhoden intact gefunden.

§. 979. Abweichungen von dem gewöhnlichen Bilde des Carcinoma medullare kommen vielfach vor. Wir haben derjenigen schon gedacht, welche auf ungewöhnliche Bindegewebsentwickelung oder Ausbildung dieses Bindegewebes zu Knochengewebe beruhen. Neben diesem Carcinoma fibrosum aber ist es ganz besonders eine Combinationsgeschwulst des Krebses, welche Erwähnung verdient, das ist das Cystocarcinom. Langhans hat es schon nothwendig gefunden, von dem Carcinom eine Uebergangsform von Adenom zu Krebs histologisch abzutrennen. Derartige Krebse stellen sich nämlich makroskopisch wesentlich als Cystoadenom dar und zwar entweder combinirt mit der mucösen oder epidermidalen Form dieses Kystoms. Wir haben darauf hingewiesen bei Besprechung dieser Geschwulstform und auf einschlagende Fälle aufmerksam gemacht, namentlich hervorgehoben, dass nach Angabe von Curling und Nepveu das Cystoma epidermoidale oder atheromatosum mit Vorliebe combinirt ist mit Krebsparthien, allein im Einzelnen bestehen doch wesentliche Unterschiede. Entweder zeigt sich neben typischen cystoiden Antheilen der Geschwulst ein Theil derselben deutlich markig resp. krebsig; oder aber, wie in einem unserer Fälle in so exquisiter Weise und in einem ähnlichen von Billroth: Die krebsige Natur des Cystocarcinoms lässt sich anatomisch gar nicht beweisen und wird erst durch den klinischen Verlauf klar, oder endlich, und das sind diejenigen Fälle, die wir noch ausdrücklich hervorheben wollen: Die Krebsparthien sind durch Erweichung dieser oder jener Art zu Grunde gegangen und haben grössern Höhlen Platz gemacht. Hieher gehört der bei den Adenomen beschriebene Fall von Billroth, wo eine hühnereigrosse Cyste mit zottigen Wandungen mit trüber Flüssigkeit und einer grauröthlichen Masse angefüllt war, mit zahlreichen kleinen Cysten daneben. Hieher gehört auch ein Fall unserer eigenen Beobachtung, welchen Langhans ausführlicher beschrieben hat, bei welchem makroskopisch ganz das Bild einer Hämatocele vaginalis entstanden war in Folge von Blutergüssen: Bei dem 25jährigen Manne waren binnen $^3/_4$ Jahren 4 Mal Punctionen gemacht worden, 1 Mal sogar mit Jodinjection. Aus der bindegewebigen Hülle des Tumor liessen sich 2—3 Esslöffel einer schmutzig gelben Brühe und ein weicher fettig-bröckeliger Inhalt herausheben von markigem Aussehen mit matt weissgelben, derben Verkäsungen. In die Höhle hingen an gefässreichen Bindegewebsstielen auffällige erbsengrosse Cysten hinein mit klarem Inhalt, über deren Natur Langhans Auskunft gegeben hat. Durch derartige Einflüsse von aussen her, oder auch durch Ernährungsstörungen kann es also zu einer Art Erweichungscysten kommen, und wir dürfen daran erinnern, dass gerade diese Tumoren, bei denen der krebsige Antheil der Geschwulst in den Hintergrund tritt, durch ihre besondere Bösartigkeit ihre Zugehörigkeit zum Krebse bewiesen haben.

§. 980. Was die Weiterverbreitung in die Umgebung, den Samenstrang und entfernte Organe anlangt, so liegen hierüber eine

ganze Zahl von Beschreibungen vor. Wir beziehen uns auf die Angaben von Birch-Hirschfeld, Wettergren (Cystocarcinom), 1 Präparat aus Zürich, 2 von Giessen (24. 44 und 24. 52), von Göttingen (G. 1 c. 8) und 2 Sectionsberichte der Baum'schen Klinik, endlich mehrere Sectionsberichte und Krankengeschichten unserer eigenen Fälle. Die Beschreibungen mit Abbildungen in der Literatur sind zahlreich [1]).

Am exactesten erscheint der Nachweis einer Fortpflanzung der Geschwulstmassen durch die Venen und durch Lymphgefässe des Samenstrangs. Bei den Lymphgefässen ist es die Regel, dass diese selber nicht inficirt werden. Es ist aber wahrscheinlich, dass, wo neben den Blutgefässen Herde von Krebszellen im Samenstrang gefunden wurden oder bei dem Befunde mehr weniger continuirlich oder rosenkranzförmig bis in den Bauch hinein sich fortsetzender Krebsknoten die Lymphgefässe Sitz der Neubildung waren. In einzelnen Fällen bildet die Hodengeschwulst eine continuirliche, hartknollige Fortsetzung in den Samenstrang hinein bis in die Fossa iliaca interna, während Drüsenschwellungen noch nicht wahrnehmbar sind. Auch Bildung eines faustgrossen Knotens in der Leiste im Bereich des Samenstrangsstumpfs haben wir in einem Fall nach Castration beobachtet.

§. 981. Meist erscheinen vor oder nach der Exstirpation des ursprünglich erkrankten Organes Tumoren in der Fossa iliaca interna, in den Lymphdrüsen vor der Wirbelsäule, in der Höhe der Nieren oder etwas weiter abwärts. Diese Tumoren stimmen in ihrem Bau ziemlich überein mit der Structur der primären Wucherung. Sie sind markig oder derber, enthalten oft zahlreiche Cysten und Erweichungsherde. Bei ihrer Vergrösserung, wobei kopfgrosse Geschwülste entstehen, wirken sie einmal mechanisch auf die Nachbarschaft, comprimiren die Venen, bringen die Wirbelkörper oft zu vollständigem Schwunde, so dass sogar ein Druck auf das Rückenmark ausgeübt werden kann (Fall von Göttingen). Die eine Niere kann atrophisch werden, während die andere auf die doppelte Grösse anwächst (Fall Olgers, Göttingen). Die Aorta wird emporgehoben.

Es ist eine Ausnahme, wenn diese Lymphgeschwülste beweglich bleiben, dadurch nämlich, dass sie in die Mesenterien hineinwachsen.

§. 982. Ausser der mechanischen Einwirkung auf die Nachbarschaft kommt namentlich die Infection in Betracht. Von den Retroperitonealdrüsen aus können gegen den Lymphstrom Krebselemente in die Leber, in das Mesenterium gelangen; durch den Hiatus des Zwerchfells verbreiten sie sich in das Mediastinum, in die Bronchialdrüsen und von diesen aus wieder einerseits bis in die Lungen, anderseits in die Halslymphdrüsen empor. Bei einem Patienten mit Hodenkrebs, welcher unter Verdauungsstörungen (heftigem Erbrechen und Durchfällen) in Folge einer Bronchopneumonie gestorben war, zeigte sich ein Darmkrebs, der kopfgross, grauroth, stark hämorrhagisch und in der Mitte ausgedehnt verkäst war. Der Tumor war direct dem Samenstrang entlang in den Leistencanal gewachsen, hatte in der Ileo-

[1]) S. die Abbildungen in dem Werke von A. Cooper.

cöcalgegend das unterste Ileum vollständig um- und durchwachsen, so dass eine ca. 8 cm lange Stelle der Darmwand krebsig war, mit Stenosirung und Perforation oberhalb in Folge von Nekrose der Schleimhaut durch die übermässige Dehnung. Die Perforation hatte Anlass gegeben zu Kothinfiltration. Ausser 2 anderen Knoten, deren einer apfelgross, beweglich, retroperitoneal gelegen, der andere im Mesenterium sich befand, waren keine Metastasen vorhanden.

Wie vom Hodencarcinom auf die Scheidenhaut, so kann von dem Bauchtumor aus auf das Peritoneum die Neubildung sich fortpflanzen und zu krebsiger Peritonitis mit Erguss führen.

§. 983. Endlich wird gelegentlich von dem Retroperitonealtumor aus die Vena cava durchwachsen. Allein schon in der Nähe des Hodens wächst die Krebsmasse in die Venen hinein. Sie verlöthet sich mit der Adventitia, stülpt Media und Intima vor, die Muscularis atrophirt und in Verbindung mit Thrombenbildung oder in Form eines Thrombus wächst die Neubildung zapfenförmig in das Lumen hinein, dasselbe schliesslich ganz ausfüllend. Im Lumen der Vene wächst der Tumor weiter, auch gegen den Blutstrom (in dem Falle von Wettergren von der Cava bis in die Venae iliacae) oder es lösen sich Stückchen los und gerathen in Form von Emboli in das Herz, können dort an den Klappen haften bleiben oder gerathen in die Lungen und andere Organe.

§. 984. Seltener ist es, dass sich das Carcinom unter Verzicht auf Blut- und Lymphwege einfach per continuitatem ausbreitet. So geschieht es einmal nach der Haut zu. Das geschieht in der Weise, dass der Krebs die Albuginea durchwächst, Verwachsungen der Scheidenhaut veranlasst, die Unterhaut und dann die Haut ergreift und danach unter Abstossung der Epidermis ulcerirt. In einem unserer Fälle hatte sich der Krebs bis an die Epidermis heran diffus ausgebreitet. In einem anderen, dessen Abbildung wir gegeben haben, war er durch die Albuginea und die ganz umschrieben verwachsenen Scheidenhäute durchgebrochen, aber die Unterhaut war noch völlig locker geblieben und die Haut verschieblich. Winiwarter hat unter 12 Fällen 2 Mal Aufbruch beobachtet und mehrfach Hautröthung und Verwachsung. Allerdings ist dabei öfter eine Schädlichkeit, wie Punctionen, Schuld an der Ausbreitung. Wir haben den Aufbruch durch die Haut nicht weniger als 6 Mal beobachtet, so dass wir ihn nicht mehr für so selten halten können, wie wir früher glaubten. Dazu kommt der Fall, wo der Krebs bis an die Haut herangewachsen war. Dass der Aufbruch nicht noch häufiger stattfindet, kann nicht nur darauf beruhen, dass die Tumoren frühe operirt werden, auch ganz colossale Geschwülste (s. unten) brechen nicht auf. Vielmehr beruht es wesentlich auf dem Schutze, welchen die Albuginea gegen die Haut zu bildet. Sehnige Membranen bieten wie knorplige Ueberzüge einen vortrefflichen Damm gegen das Vordringen von Neubildungen, wie von den Gelenken bekannt. Ob es besondere Formen sind, bei denen der Aufbruch zu Stande kommt, lassen wir dahingestellt. Doch erscheint uns wahrscheinlich nach unsern Beobachtungen, dass die Fälle, welche sich dem Bilde der Oberflächen-Cancroide nähern, resp. einige der oben beschriebenen Formen des

Carcinoma fibrosum mehr Neigung zum Aufbruch haben, als die typischen Formen des Carcinoma medullare.

Wird dieselbe aber durch das Hineindringen der Krebszapfen in die Gewebsinterstitien einmal durchbrochen, so findet die Wucherung keinen Widerstand mehr. Wo die Blätter der Scheidenhaut noch nicht verwachsen sind, breiten sich durch Verimpfung, wie auf andere Serosae, die Knoten disseminirt aus auf der Scheidenhaut.

§. 985. Wird von dem Parietalblatt aus die Haut unter den vordringenden zelligen Wucherungen zerstört oder ist jenes schon vorher mit der Hodenoberfläche durch die gewöhnliche adhäsive Periorchitis verklebt gewesen, so breitet sich, von jedem Druck befreit, das perforirende Carcinom nun sehr rasch in die Fläche aus und bildet colossale, hochrothe, unregelmässig knollige Geschwüre mit jauchiger Absonderung. Wo die Scheidenhaut nicht verwachsen war, kommt es in kürzester Zeit durch die Umstülpung des parietalen Blattes, wie wir sie schon für den Fungus benignus beschrieben haben, zur Ausbildung colossaler Geschwürsflächen.

Wir haben in der 1. Auflage einen Fall von Aufbruch eines Hodenkrebses mit seinen Folgen ausführlicher geschildert, auf den wir verweisen.

§. 986. Der soeben erwähnte Fall zeigt noch die Möglichkeit einer andern Art der Ausbreitung des Hodenkrebses, nämlich längs eines offen gebliebenen Processus vaginalis peritonei. Die Krebsknoten setzten sich auf diesen bis in die Leiste fort und damit hängt zum Theil das rasche Recidiv zusammen. Ebenso kann auch ohne Perforation der Haut ein einmal auf die Scheidenhautfläche gelangter Krebs auf der Serosa eine rasche Weiterverbreitung gewinnen [1]).

Endlich kommt von dem Momente ab, wo die Scheidenhaut mit in den Bereich der Erkrankung gezogen ist, auch die Infection der Leistendrüsen in Frage, welche mehrfach constatirt ist, bevor man in den Retroperitonealdrüsen Veränderungen zu finden im Stande war; jene sind auch in unserem oben erwähnten Falle (Roth) Sitz der ausgedehntesten, krebsigen Entartung geworden.

Curling führt einen eigenen und einen Fall von Abernethy an, wo die Leistendrüsen afficirt waren, bevor das Scrotum irgend eine Betheiligung zeigte. Wir haben einen Patienten in Folge Operation krebsiger Leistendrüsen an Gangrän verloren, bei welchem Metastasen noch fehlten und der Jahre lang nach der Operation von Recidiven frei geblieben war.

§. 987. Die Ausbreitung per continuitatem macht sich gelegentlich ohne Betheiligung der Scheidenhaut oder der Haut dem Samenstrang entlang aufwärts, entweder in Form von scheinbar vereinzelten Krebsnestern, die sich zu grösseren Knoten entwickeln können, um die Gefässe herum, oder aber im Anschluss an die Wand des Vas deferens. Eines derartigen Falles haben wir schon Erwähnung gethan. Auch Winiwarter fand in einem Falle den Samenstrang hart infiltrirt.

[1]) So war es in einem Fall (Tschudy), dessen Krankengeschichte wir Socin in Basel verdanken.

Wir haben seither die Miterkrankung des Samenstrangs noch 6 Mal gesehen. Auf diese Weise kommt es zu secundärer Erkrankung von Samenblase und Prostata. Eine Beobachtung letzterer Art steht uns selber zur Verfügung und eine zweite entnehmen wir den Krankengeschichten von Baum in Göttingen (Carl Spandflasche, Dec. 1859); ausser dem Carcinom an Stelle der Samenblase und der cystösen Entartung der Prostata fanden sich hier reichliche Carcinommassen in der Bauchhöhle. Für beide Formen der oben erwähnten Ausbreitung per continuitatem haben wir unter den früher erwähnten Präparaten mehrfache Belege gefunden.

§. 988. Aetiologie. Der Hodenkrebs ist bei Weitem die häufigste unter allen eigentlichen Neubildungen des Hodens. Unsere eigenen Beobachtungen weisen gegenüber 7 Fällen von Cystoadenom 33 Fälle von Krebs auf. Was die gelegentlichen Ursachen des Hodenkrebses anlangt, so spielen traumatische Einwirkungen eine nicht unerhebliche Rolle. Wir haben 8 Fälle notirt, bei welchen ein Trauma der Entstehung der Geschwulst vorausging und zwar ist nur in 2 Fällen das Trauma nicht von unmittelbaren Folgen begleitet gewesen; in 6 Fällen dagegen schloss sich die Anschwellung an die Erscheinungen der vorhergehenden Erkrankung und gar nicht selten in acuter Weise an die Schädlichkeit unmittelbar an. Meistens war das Trauma eine Quetschung, 1 Mal ein Sprung. Bei einem Patienten wurde 3—4 Wochen nach einer momentan heftigen, schmerzhaften Quetschung die Anschwellung wahrgenommen. Die Hoden waren vorher ganz gesund gewesen, die Operation wurde 3 Wochen nachher vorgenommen. Ein 31jähriger Mann erhielt einen Hufschlag eines Pferdes. Im Lauf der Nacht empfand er im Scrotum zunehmende Schmerzen, constatirte am nächsten Tage eine weiche Anschwellung mit Temperaturerhöhung. Die Geschwulst wurde zunehmend härter. Nach 14 Tagen fand sich der Hode hühnereigross, plattoval, derbelastisch, etwas unregelmässig. Nach 2 Monaten waren neuralgische Schmerzen bis in den Oberschenkel ausstrahlend aufgetreten. Zu dieser Zeit wurde die Operation vorgenommen. Der betreffende Hode soll seit 7 Jahren etwas grösser gewesen, aber nicht gewachsen sein. Legrange berichtet über einen 23jährigen Soldaten, welcher nach heftiger Quetschung die sofortige Entwickelung einer Hodengeschwulst constatirte, so dass nach 3 Monaten die Castration vorgenommen wurde, bei welcher ein Cystocarcinom sich herausstellte. Einen fernern Fall von traumatischem Anfang hat uns Dr. Kottmann mitgetheilt.

Mechanische Schädlichkeiten sind offenbar auch im Spiel bei dem Leistenhoden, dessen relative häufige Erkrankung in Form maligner Geschwülste längst bekannt gewesen ist. Winiwarter notirt unter 12 Patienten mit Hodenkrebs 2 Patienten mit doppelseitigem Cryptorchidismus, einen mit einseitigem, und bei Letzterem war der zurückgehaltene Hode der kranke.

Als weitere gelegentliche Ursache ist der Tripper angegeben. In 7 unserer Beobachtungen schloss sich die Erkrankung an einen solchen an und zwar 4 Mal an die gonorrhoische Epididymitis; oder der Tripper war einige Zeit vorher vorausgegangen. Syphilis mit ausgesprochenen Erscheinungen ist in 2 unserer Fälle notirt.

§. 989. Bezüglich disponirender Ursachen kommt zunächst die Häufigkeit des Hodenkrebses gegenüber dem Krebse anderer Organe in Frage. Paget macht die Angabe, dass unter 500 Fällen von Krebs 14 Hodenkrebse vorkamen, also 2,8 %. Davon waren 13 medullare und ein melanotischer. Eine grössere Rolle spielt der Krebs im Kindesalter, insofern als nach Monod die Hodenkrebse die dritte Stelle der Häufigkeit einnehmen, in einer Zusammenstellung von 184 Fällen von Krebs bei Kindern. In den betreffenden 62 Fällen von Monod habe es sich 26 Mal um Encephaloid und Fungus haematodes, 17 Mal um Sarkom, 7 Mal um Scirrhus, 6 Mal um Epitheliom, 3 Mal um fibroplastischen Tumor und 1 Mal um Myxosarkom gehandelt. Bei der absoluten Häufigkeit des Hodenkrebses spielt das Alter eine sehr bedeutende Rolle. Im Kindesalter ist das Leiden im Verhältniss zu anderen Leiden ausserordentlich selten, und zwar kommt es, wenn überhaupt, bei Kindern in der frühern Lebenszeit vor, nur ganz ausnahmsweise 1 Mal nach dem 5. Jahre. Von irgend einem besondern Anstoss zur Entwickelung ist bei Kindern nichts notirt. Auch die Heredität spielt hier keine Rolle, während bei Erwachsenen wir 2 Mal bei unseren Fällen solche nachweisen konnten. Ludlow hat 5 Fälle vor Ablauf des 5. Jahres mitgetheilt, einen einzigen zwischen 15 und 20. Der Fall, den Dr. Dupont uns mitgetheilt hat, betraf ein 3 Monate altes Kind. Winiwarter führt ein 9monatliches Kind mit Hodenkrebs an. Ein Adenocarcinom bei einem 20 Monate alten Kind (Centralbl. f. Chir. Nr. 34 1885) entwickelte sich binnen 1/4 Jahr zu einem citronengrossen Tumor und gab nach einem weiteren 1/4 Jahr zu krebsigen Erkrankungen des Samenstrangs und der Corpora cavernosa Anlass. Es ist wahrscheinlich, dass bei diesen kindlichen Hodenkrebsen congenitale Anomalien eine Rolle spielen. Es handelt sich meistens um rasch wachsende und durchaus maligne Formen.

Das Alter, in welchem die Hodencarcinome in der Regel vorkommen, ist das erwachsene Mannesalter.

In 4 Fällen von Kappeler und Kottmann und 33 eigenen Fällen, welche fast ohne Ausnahme von Langhans untersucht und histologisch sichergestellt sind, ergab sich folgendes Alter:

Unter 20 Jahren		kein	Fall,
von 20—30	Jahren	11	Fälle,
„ 30—40	„	18	„
„ 40—50	„	2	„
„ 50—60	„	4	„
„ 60—70	„	2	„

Es ergiebt sich daraus in völliger Uebereinstimmung mit der Erfahrung anderer Autoren, dass fast die Hälfte der Fälle auf das Jahrzehnt von 30—40 fällt; noch auffälliger ist in unsern Beobachtungen das Vorwiegen in der Zeit stärkerer geschlechtlicher Function, wenn man die Jahre von 25—45 zusammennimmt. Nicht weniger als 28 Fälle fallen auf diese Periode. Die grosse Bedeutung der Geschlechtsthätigkeit wird im Fernern illustrirt durch die Angaben der Patienten, welche das Alter von 45 überschritten hatten. Von 7 der betreffenden Fälle finden sich Angaben in 6. In diesen 6 handelt es sich immer um verheirathete Männer, 3, welche zahlreiche Kinder

hatten, und einen, welcher eine Frau in den spätern 40er Jahren geheirathet hatte und desshalb keine Kinder mehr bekommen konnte. Von 9 unserer Patienten, welche in den 20er Jahren standen, waren 3 Verheirathete, 4 hatten schon Tripper oder Schanker überstanden; von 4 fehlen die Angaben. Von 16 Patienten in den 30er Jahren fehlen die Angaben bei 6 über eheliche Verhältnisse, 8 waren verheirathet, 2 hatten Tripper oder Schanker überstanden.

Es ergiebt sich aus allen Zusammenstellungen, welche wir unsern eigenen Fällen entnehmen können, dass, soweit wir Angaben darüber überhaupt zur Verfügung haben, nicht in einem einzigen Fall ein Individuum an Hodenkrebs erkrankt ist, welches nicht bereits geschlechtliche Functionen ausgeübt hätte. Der Hodenkrebs ist also des Entschiedensten nicht zu denjenigen Erkrankungen zu zählen, welche, wie man diess bei der Brustdrüse annimmt, der Altersperiode des betreffenden Organs zugehören.

§. 990. Curling erwähnt nicht weniger als 6 Fälle von doppelseitigem Markschwamm des Hodens. Allerdings hält er die Fälle für Lymphosarkome, allein es bleibt dahingestellt, ob sie nicht zum Theil dem Krebs zugehört, wie auch beim weiblichen Geschlecht ja doppelseitiger Krebs der Ovarien keineswegs selten ist. Wir werden beim Sarkom darauf zurückkommen.

§. 991. Symptome. Da die grosse Mehrzahl der Carcinome der weichen Form angehören, so ist es auch die Regel, dass die Entwickelung der Geschwulst rasch vor sich geht. Ohne irgend eine verdächtige Erscheinung, als die zunehmende Vergrösserung des Hodens kann sich ein Uebel entwickeln, für welches binnen wenigen Monaten jegliche Therapie zu spät kommt. Die Dauer des Leidens bis zu dem Augenblick, wo der Patient Veranlassung fand, sich ärztlich behandeln zu lassen, war in den von mir beobachteten Fällen folgende:

3	Wochen	1	Mal,
2	Monate	1	„
4	„	4	„
6	„	5	„
7	„	2	„
10	„	1	„
1	Jahr	2	„
1 1/4	„	2	„
1 1/3	Jahre	1	„
1 1/2	„	6	„
2	„	2	„
3	„	2	„
4 1/2	„	2	„
6	„	1	„

Bei näherer Untersuchung ergiebt sich dabei die beherzigenswerthe Thatsache, dass bei den 13 Fällen, welche sich binnen der ersten 7 Monate zur Behandlung gestellt haben, nicht weniger als 6 Mal ein Trauma Anstoss zur Entwickelung des Leidens gegeben hatte, 2 Mal Tripper und 1 Mal Lues vorangegangen war, also in der Mehrzahl der Fälle eine bestimmte Veranlassung für die raschere Ent-

wickelung des Leidens vorlag. Auffallend ist dann wieder die Häufigkeit des Eintrittes der Kranken in Behandlung nach 1 1/2 Jahren, circa 1/5 der Fälle betreffend. Hier hat in keinem Fall eine besondere Ursache eingewirkt, und es scheint desshalb diese Zeit diejenige zu sein, wo das Leiden dem Patienten in irgend einer Weise lästig zu werden beginnt, sei es durch Eintritt von Beschwerden local, oder ganz besonders durch Metastasen im Abdomen (man vergleiche darüber die Prognose), sei es durch die Grösse, welche die Geschwulst erreicht hat. Nur 1/4 der Fälle trat später als 1 1/2 Jahre nach Beginn des Leidens in die Beobachtung.

§. 992. Die Grösse, welche ein Hodenkrebs erreicht, ist natürlich wesentlich von der Zeit abhängig. Indess zeigt sich hier doch ein Durchschnitt insofern, als in der Zeit, wo die Patienten zur Beobachtung kommen, der Tumor meistens Gänseei- bis Kindskopfsgrösse erreicht hat. 3 Mal war die Grösse eines Gänseeies nach einem halben Jahr, 4 Mal nach 1 1/2 Jahren erreicht. Nach letzterer Zeit war viel öfter die Grösse diejenige eines neugeborenen Kindskopfes. Bei längerem Wachsthum können die Hodengeschwülste eine ganz bedeutende Grösse erreichen.

Hecker in Freiburg[1]) operirte einen Markschwamm von 6 1/2 Pfund Gewicht, einen anderen von 14″ Länge und 9″ Umfang. Johnson (Curling) beobachtete einen nahezu 20 Pfund schweren Tumor, welcher sich bei einem 27jährigen Manne sehr rasch von einem im Bauche zurückgebliebenen Hoden aus entwickelt hatte.

Bei geringerer Dauer des Leidens kann der Hoden eine mässige Grösse darbieten, zur Zeit der ersten Untersuchung kann er weniger als um das Doppelte vergrössert sein.

Bei den fibrösen Formen des Carcinoms ist das Wachsthum ein langsames, am langsamsten bei den als Scirrhus testis bezeichneten Varietäten derselben. In dem Falle von Maunoury war der Hoden binnen 6 Jahren nur hühnereigross geworden. Aehnliche Angaben macht Curling für 2 ähnliche Fälle. Ja, Nepveu giebt an, dass binnen der 2—8 Jahren, binnen welchen Scirrhus zur Beobachtung kam, oft nicht einmal eine wesentliche Vergrösserung des Organs vorlag. Bei 4 unserer Fälle, die erst nach Verfluss von mehr als 2 Jahren sich dem Arzte gestellt haben, handelte es sich 2 Mal um Uebergangsformen von Cysto-Adenom zu Krebs (Adenom, Carcinom), 2 Mal um Carcinoma fibrosum. Die Fälle dagegen, welche sich sehr frühe stellten, gehörten stets dem Carcinoma medullare an.

Bezüglich der Zeitdauer der Entstehung der Geschwulst ist noch auf eine mögliche Täuschung aufmerksam zu machen. In einer nicht geringen Zahl unserer Krankengeschichten ist die Entstehung einer Geschwulst auf ein Trauma hin und spontan angegeben mit sehr langsamer nachheriger Vergrösserung. Erst von einem gewissen Zeitpunkt ab, nach 7, 8 Jahren tritt eine rapide Vergrösserung ein, meist ohne Veranlassung. In solchen Fällen ist nicht anzunehmen, dass das Carcinom erst der harten Form angehört habe und nachher medullär geworden sei; vielmehr ergiebt sich bestimmt, dass in mehreren dieser

[1]) Hecker, laut mündlicher Mittheilung.

Fälle die langsam wachsende Geschwulst nichts weiter wie eine Hydrocele war.

§. 993. Die Neubildungen des Hodens und namentlich die rasch wachsenden wiederholen fast stets die normale Hodenform mehr oder weniger, d. h. sie stellen für die Inspection gleichmässig ovale Tumoren dar mit leichter seitlicher Abplattung, welche oft nach hinten zu stärker ist. Bald ist die Form kugliger, bald länglicher. Die Regelmässigkeit der Form wird vorgeschrieben durch die sehnige und resistente Albuginea. Jene geht demgemäss verloren, sobald der Tumor über die Grenzen letzterer hinausgeht, sie nach irgend einer Seite durchbricht. Auch können Höcker und Vorragungen entstehen, sobald der Nebenhode mitergriffen ist; es kommt dann zu zapfenförmigen Verlängerungen auf- und abwärts (Birnform). Für die Palpation dagegen ist es durchaus das Gewöhnliche, dass schon recht frühe, ja häufig als die wichtigste objective Veränderung Unregelmässigkeiten zu constatiren sind. Wir verweisen auf unsere Abbildungen früherer Stadien, welche namentlich zeigen, wie leicht am Lebenden zu dieser Zeit eine Erkrankung des Nebenhodens vorgetäuscht werden kann. Ist die Albuginea nach vorne durchwachsen, so treten höckrige Parthien vorne und seitlich auf. Endlich bedingt die Fortsetzung nach dem Samenstrang die Fühlbarkeit von Höckern und Knoten aufwärts.

Unregelmässigkeiten der Form werden endlich noch veranlasst durch Entwickelung von Cysten beim Cystocarcinom, wenn diese an die Oberfläche gelangen und unter ihrem Druck die Hülle eine erhebliche Verdünnung erleidet.

§. 994. Die Consistenz, welche dem typischen Hodenkrebs zukommt, ist zwar eine verschiedene je nach anatomischer Zusammensetzung und Stadium, aber das weitaus Häufigste ist doch, dass derselbe eine derbe Geschwulst darstellt. Je mehr fibröses Gewebe sich entwickelt, um so derber wird der Tumor, eine Thatsache, welche Berücksichtigung verdient, wie wir zeigen werden bei Bestimmung der Prognose. Der Scirrhus stellt sich vollkommen hart, gelegentlich wie Holz dar. Bei medullären Formen kann dagegen unter Umständen die Weichheit der Geschwulst bis zur Pseudofluctuation gehen.

Sehr characteristisch erscheint von vorn herein die Fühlbarkeit kleinerer oder grösserer Härten in verschiedener Form: entweder in Form von Höckern oder Knötchen, oder auch je nach Ausbreitung der Geschwulst in Form von derben Platten und Ringen. Hie und da kann man auch getrennte Knollen zu fühlen vermeinen. Grössere Weichheit der Geschwulst tritt meistens nur ein, wenn es zu Erweichungen gekommen ist, sei es durch Blutergüsse, Nekrose, gelegentlich in Folge von Entzündungen. Sehr bemerkenswerth ist für die Anfangsstadien die Localisation der ersten Härte im Centrum des Hodens, wie wir bei der pathologischen Anatomie ausführlich auseinandergesetzt haben. Gegenüber derben Anschwellungen, ganz besonders Syphilis, können von grosser diagnostischer Wichtigkeit zapfenförmige Verlängerungen im Bereich des Rete nach dem Samenstrang zu werden, selbst in sehr früher Zeit. Druck auf die harten Parthien ist empfindlich, in einzelnen Fällen sehr schmerzhaft; aber es giebt

auch Fälle, wo der Druck vollkommen unempfindlich ist, nicht weniger als dies bei einer Hodensyphilis der Fall ist.

§. 995. Es ist wichtig, dass das Verhalten des Nebenhodens geprüft werde. Ein längeres Intactbleiben desselben spricht für langsamer wachsende Formen und für Carcinom gegenüber dem Sarkom.

Im Anfang ist der Nebenhode bei Krebs gerade so gut intact zu fühlen, wie beim Adenom. In späteren Stadien dagegen bildet das Verschwinden des Nebenhodens in der Geschwulst einen Anhaltspunkt zur differentiellen Diagnose des Krebses gegenüber der letzterwähnten Erkrankung.

Eine Täuschung kann gleichzeitiger Erguss in das Cavum vaginale hervorrufen. Dieser ist serös oder hämorrhagisch und ist besonders geeignet, den Verdacht auf maligne Neubildung zu lenken. Meist ist die Spannung keine erhebliche und gelingt es durch rasches Niederdrücken der Flüssigkeit, einen resistenten Tumor in der Tiefe zu fühlen. Regel ist, dass die Scheidenhautblätter partiell verwachsen sind. Am meisten kann das Ergebniss der Palpation getrübt werden, wenn neben partieller Obliteration des Cavum vaginale partielle Hydrocele besteht in Form eines fluctuirenden, breit anliegenden Aufsatzes der Geschwulst.

§. 996. Die Entwickelung des Hodenkrebses kann eine absolut schmerzlose, symptomlose sein und nur in der Vergrösserung des Hodens bestehen, der nicht einmal druckempfindlich zu sein braucht. Diess ist besonders der Fall bei langsam wachsenden Geschwülsten im Anfang; bei rascher wachsenden Geschwülsten fehlt Schmerz selten. Ganz besonders intensiv wird der Schmerz, wenn die Geschwulstentwickelung sich an ein Trauma unmittelbar anschliesst. Wo bei unsern Fällen überhaupt bestimmte Angaben bestehen, waren 16 Mal local spontane Schmerzen vorhanden, also in mehr als der Hälfte sämmtlicher Fälle.

Hie und da bestehen von Anfang an Leib- und Rückenschmerzen, ganz besonders intensive Kreuzschmerzen, oder dieselben treten in einem gewissen Stadium der Entwickelung hinzu. Der Zutritt von ausstrahlenden Schmerzen ist sehr gewöhnlich bedingt durch das Wachsthum von secundären Geschwülsten im Abdomen, oder wenn sie local erst nachträglich eintreten, durch Vorbereitung zum Aufbruch. Wenn der Aufbruch eingetreten ist, so sind die Schmerzen oft quälend. In einem Falle von Langenbeck waren „rheumatische Schmerzen“ im Kreuz und gleichseitigen Bein eine Zeit lang die einzigen Symptome des Leidens. Auch Leistenschmerz ist öfters zu beobachten. Während aber letzterer, von der Zerrung des Samenstrangs durch das vermehrte Gewicht abhängig, bei Anstrengungen zunimmt, ist der Rückenschmerz oft in der Ruhe am intensivsten. Derselbe kann in die Hüfte, in das Bein ausstrahlen.

Bei einem unserer Patienten war nach 2jähriger Dauer der Schmerz in Kreuz und Hüften so stark, dass der Patient oft laut aufschrie.

§. 997. Gegenüber nicht malignen Anschwellungen ist für das Carcinom endlich Alles bedeutungsvoll, was das frühe Auftreten

von secundären Geschwülsten oder eine Kachexie anzeigt. Nicht als ob der Hodenkrebs an und für sich letztere nach sich zöge. Wie Lücke[1]) für die Geschwülste überhaupt gezeigt hat, beruht die Kachexie auch hier auf sehr verständlichen secundären Veränderungen wichtiger Organe. In erster Linie ist das Verhalten der Retroperitonealdrüsen, welche die Lymphgefässe aus den Hoden und dem Samenstrang aufnehmen, zu untersuchen und zu beiden Seiten der Wirbelsäule in der Höhe der Nieren nach Geschwulstbildung zu forschen. Wenn dieselbe eine irgend erhebliche Grösse erreicht hat, so ist sie leicht zu palpiren, macht auch subjective Beschwerden: Der Patient klagt über Druck, Spannung in der Magengegend. Die Geschwulst ist anfänglich hin- und herschiebbar oder auch nicht. Die Infection der Drüsen kommt beim Hodenkrebs, was für die Prognose zu beachten ist, schon frühe zu Stande. 1/4 Jahr nach Beginn der Hodenschwellung war bei einem der Socin'schen Fälle (Leuble) schon ein Tumor in abdomine palpabel.

Höchst beachtenswerth ist die Thatsache, dass in einer nicht geringen Zahl von Fällen der Patient von seinem Hodenleiden gar keine Ahnung hat und überhaupt erst auf eine Erkrankung aufmerksam gemacht wird, wenn Erscheinungen seitens der secundären Geschwülste oder Metastasen auftreten. In einem unserer Fälle war eine Ischias das erste Symptom. Auch Leib-, Kreuz- und Gürtelschmerzen oder der erwähnte Druck auf den Magen können die ersten Erscheinungen bilden. Ganz besonders ist es das Carcinoma fibrosum, welches local nur wenige Erscheinungen macht. Der Verlauf der Secundärgeschwülste stimmt übrigens mit dem der primären überein, insofern als auch hier beispielsweise bei primärem Adenocarcinom die Drüsengeschwulst das exquisite Bild eines Adenocarcinoms darbieten kann.

§. 998. In Folge der Drüsenschwellung kann es zu Oedem der Füsse (durch Druck auf die Vena cava), ja zu Lähmung der untern Extremitäten kommen, wenn die Wirbelkörper usurirt und das Mark comprimirt wird. Einen solchen Fall beschreibt Wutzer[2]). Zwei ähnliche Fälle von Brodie und Cruveilhier erwähnt Curling.

Bei einem unserer Patienten war von einem Krebs der Retroperitonealdrüsen aus die Geschwulstmasse bis in die Wirbelkörper hereingewachsen, hatte den 8. Brustwirbel ganz zerstört und eine Compressions-Myelitis veranlasst. Ein halbes Jahr nach der Castration, 1 Jahr nach Beginn des Leidens trat unter Schmerzen in den Beinen Parese derselben auf, anfänglich mit Verstärkung der Reflexe und der Sensibilität, in völlige Paraplegie übergehend; erst mit Retention, dann Incontinentia urinae. Allmählig verschwand auch die Sensibilität bis zu einer Querlinie oberhalb des Nabels. Die faradische Erregbarkeit verschwand, es kam zu Atrophie, Decubitus, Cystitis, Nephritis und jauchiger Peritonitis.

Einen höchst interessanten Fall hatten wir Gelegenheit auf der Abtheilung unseres Collegen Quincke zu beobachten. Bei einem

---

[1]) Lücke, Geschwulstlehre, Handbuch der allgem. und spec. Chirurgie.
[2]) Wutzer, Illustr. med. Zeitg. 1852.

Manne wurde wegen einer Geschwulst vor der Wirbelsäule, welche sich unter Schmerzen in den Oberschenkeln und unter den Erscheinungen einer Spondylitis entwickelt hatte, Tuberkulose der Wirbelkörper angenommen. Erst später zeigte sich ein kleiner Knoten im vordern untern Theile des rechten Hodens von grosser Härte als Verdickung der Albuginea imponirend ohne weitere Symptome. Bei der Autopsie entpuppte sich die Geschwulst vor der Wirbelsäule als ein kopfgrosser Krebs in Wirbelkörper und Rückgratcanal hineingewachsen; im Hodenparenchym lag bei intactem Nebenhoden ein isolirter, markiger, röthlicher Krebsknoten, ausserdem sehr zahlreiche subpleurale Krebsknoten in den Lungen, bis nussgross, und in den Mediastinaldrüsen. Murchison berichtet über eine Beobachtung, wo sich bei einem sehr kleinen Tumor testis auf derselben Seite eine Geschwulst über der Niere herausbildete und der Patient unter Fiebererscheinungen an acutem Leberkrebs zu Grunde ging.

§. 999. Die Erscheinungen der Krebskachexie treten ein, sobald multiple Carcinomknoten in der Leber und den Lungen auftreten: Appetitlosigkeit, Erbrechen, ikterische Färbung und Abmagerung kennzeichnen die Complication.

Ascites ist Folge der Lebererkrankung oder kommt zu Stande durch chronische Peritonitis in Folge Perforation und Infection des Peritoneum von den Drüsengeschwülsten aus.

Husten und Dyspnoe verdienen Beachtung im Verein mit andern Zeichen, weil sie auf secundärer Geschwulstbildung in den Lungen beruhen können. Fröste und plötzliches Auftreten von Hustenreiz mit Blutauswurf weisen auf in die Lungenarterie verschleppte Geschwulstemboli hin.

Auf Schwellung der Supraclaviculardrüsen muss Rücksicht genommen werden, da sich die Ausbreitung der Geschwulst auf dem Wege der Lymphgefässe bis hieher machen kann. Bei der pathologischen Anatomie sind hiefür Belege gegeben.

Endlich ist auch per rectum das Becken und namentlich die Gegend der Prostata und Samenblase abzutasten, da man auch hier secundäre Geschwülste gefunden hat.

§. 1000. Gegenüber den Anschwellungen des Hodens durch Flüssigkeitsansammlung ist das Verhalten des Samenstrangs beim Hodenkrebs bemerkenswerth. Bei den grossen festen Geschwülsten finden sich die Gefässe nämlich sehr beträchtlich erweitert: In einem Präparate der p.-a. Sammlung in Freiburg i. B. ist die Arteria spermatica interna von der Dicke einer Tibialis; entsprechende Erweiterung zeigen die Venen. Bei noch so grossen Hydrocelen ist der Samenstrang nur scheinbar dicker durch Anspannung der gemeinsamen Scheidenhaut desselben.

So ausserordentlich wichtig und massgebend dieser Befund für die Diagnose ist, so muss doch betont werden, dass die Gefässerweiterung in den Anfangsstadien in einzelnen Fällen durchaus nicht auffallend ist.

Im Zusammenhang damit steht es, dass bei rasch wachsenden Geschwülsten des Hodens gegenüber Hydro-, resp. Hämatocelen die Scrotalvenen viel reichlicher entwickelt sind, als bei letzteren: Bei

der ausserordentlich vermehrten Zufuhr von Blut machen sich durch die verwachsenen Hüllen hindurch collaterale Bahnen für den Abfluss derselben.

§. 1001. Es ist wohl zweckmässig, die Anhaltspunkte für die Diagnose des Hodenkrebses noch einmal zusammenzufassen, da diese Diagnose in vielen Fällen recht schwierig ist und es von der äussersten Wichtigkeit ist, ohne jeglichen Zeitverlust frühzeitig genug gegenüber weniger gefährlichen Leiden die Unterscheidung zu machen. Der Verdacht auf maligne Neubildung muss rege werden, wenn sich ohne irgend eine Veranlassung eine Verhärtung im Hoden entwickelt, namentlich wenn dieselbe die von uns betonte Localisation darbietet; um so mehr, wenn locale oder gar von vorn herein ausstrahlende Schmerzen bestehen. Kommt es des Weitern trotz Abhaltung von Schädlichkeiten zu einer zunehmenden Vergrösserung des Hodens, zu einer Erweiterung der Samenstranggefässe, zu grösseren Anschwellungen, zu zapfenförmigen Fortsetzungen nach dem Samenstrang hin, so darf man nicht auf das Hinzutreten von secundären Geschwülsten oder Zeichen von Malignität anderer Art warten, um energisch einzuschreiten.

Recht schwierig können die Fälle werden, bei denen die Geschwulstentwickelung durch Hydrocele maskirt ist, um so mehr, wenn schon von anderer Seite Punctionen der Hydrocele ausgeführt worden sind. Wir haben bei Besprechung der Therapie der Hydrocele darauf hingewiesen, dass man in jedem Fall, wo eine Hydrocele abnorme Erscheinungen darbietet, seien dieselben subjectiver Art in Form von Schmerzen, oder objectiver Art in Form von Unregelmässigkeiten des Tumor und Trübung des Inhalts der Scheidenhaut, die Verpflichtung habe, die Hydrocele durch Incision zu behandeln, um sich über den Zustand des Hodens zu vergewissern. Es kann das nicht genug betont werden.

In letzter Linie ist auf die Schwierigkeit der richtigen Deutung bei denjenigen Fällen hinzuweisen, welche sich unter mehr oder weniger ausgesprochenen entzündlichen Erscheinungen unmittelbar an Einwirkung einer äusseren Schädlichkeit anschliessen. Hier können nur Abweichungen im objectiven Bild gegenüber traumatischen Orchitiden schützen, aber ganz besonders wieder die weitere Beobachtung des Falles, welche statt des zu erwartenden Ablaufs zur Besserung fortschreitendes Wachsthum oder wenigstens neue Zunahme der Schwellung nach vorübergehender Abschwellung und das Bestehenbleiben von Beschwerden ergiebt.

§. 1002. Prognose. Ob der Verlauf eines Hodenkrebses durch eine Operation unterbrochen werde oder nicht, so ist die weitaus häufigste Ursache der üblen Einwirkung desselben auf das Allgemeinbefinden und des schliesslichen fatalen Ausgangs das Hinzutreten von krebsiger Erkrankung in den Lymphdrüsen des Abdomen. Diese, meistens in Form der Retroperitonealgeschwülste sich darstellende Veränderung führt, wie wir schon bei der pathologischen Anatomie und Symptomatologie ausführlicher auseinandergesetzt haben, durch mechanische Störungen der Darmfunction oder der Circulation oder der Rückenmarksthätigkeit oder durch secundäre Umwandlungen im Geschwulstgewebe und Infection der Nachbarschaft mit Peritonitis

zum tödtlichen Ende. Es ist desshalb ganz besonders wichtig, über die Zeit des Auftretens speciell dieser Secundärgeschwülste orientirt zu sein. In unsern 37 Beobachtungen ist eine Erkrankung der Retroperitonealdrüsen 18 Mal nachgewiesen worden. Dabei waren 11 Mal auf der Seite der Hodenerkrankung auch die Drüsen der Fossa iliaca interna miterkrankt.

Die Zeit, in der die Drüsenerkrankung am Lebenden constatirt werden konnte, ist nach Anfang der Krankheit gerechnet:

2 Mal nach 4 Monaten
(Socin konnte sie in einem Falle schon nach 3 Monaten nachweisen),
3 Mal nach 6 Monaten,
1 „ „ 10 „
2 „ „ 1 Jahr,
4 „ „ 1½ „
1 „ „ 2 „
1 „ „ 4½ „

Der Tod bei Patienten mit Erkrankung der Retroperitonealdrüsen erfolgte von Beginn des Leidens an gerechnet:

1 Mal 8 Monate (4 Monate post operationem),
„ 10 „
„ 12 „ (6 „ „ „),
„ 18 „
„ 19 „ (13 „ „ „),
„ 22 „ (6 „ „ „),
„ 26 „ (8 „ „ „),
„ 29 „ (5 „ „ „),
„ 30 „ (12 „ „ „),
„ 4½ Jahre.

Es ist also Regel, dass, in Uebereinstimmung mit den Angaben von Paget, welcher die mittlere Dauer des Hodenkrebses auf 23 Monate berechnet, der tödtliche Ausgang nach ungefähr 2 Jahren eintritt, ein halbes Jahr nach der Operation, aus dem einfachen Grunde, weil die Patienten häufig 1½ Jahre nach Beginn des Leidens in die Behandlung treten, indem mit der Erkrankung der Retroperitonealdrüsen Beschwerden sich einstellen. Mit der Erkrankung der Peritonealdrüsen sind in verschiedenen Fällen Erkrankungen anderer Organe, der Leber, Lungen, Schilddrüse, oder auch des Darms, des Gehirns verbunden; aber es ist die Ausnahme, dass der Tod an diesen Complicationen erfolgt. Wir sahen den tödtlichen Ausgang in unsern Fällen einmal veranlasst durch einen secundären Krebs der Schilddrüse nach 4½jähriger Dauer des Leidens, 2 Mal an Darmperforation 1½ Jahre und 4 Jahre nach Beginn des Leidens, 1 Mal an einer Hirnmetastase 6 Monate nach der Operation, 1 Jahr nach Beginn der Krankheit, 1 Mal an Pleuritis 1 Jahr nach der Operation und 14 Monate nach Beginn des Leidens. In einem Falle, welchen wir 3 Jahre, nachdem wir die Geschwulst zum ersten Mal beobachtet hatten, operirten, trat weitere 3 Jahre später, nachdem sich Patient bis da völlig wohl befunden hatte, eine krebsige Erkrankung der Leistendrüsen auf, welche zu einer zweiten Operation führte. Da bei der betreffenden Operation die grossen Gefässe der untern Extremität mit exstirpirt werden mussten, so trat in Folge Gangrän des Beins

tödtlicher Ausgang ein. Es ist eine Ausnahme, dass der Krebs als locales Uebel den Exitus lethalis verschuldet. Wir haben einen derartigen Fall ausführlicher in der 1. Auflage mitgetheilt. Der Patient war wegen aufgebrochenem Hodenkrebs operirt worden, und ein Recidiv in der Leiste hatte wieder zu einem gewaltigen jauchigen Krebsgeschwür geführt, dessen Folgen er erlag $2^1/_4$ Jahre nach Anfang seiner Krankheit.

Es wurde schon erwähnt, dass die fibrösen Formen des Carcinoms nicht nur local einen langsameren Verlauf bieten, sondern auch viel später zu der secundären Erkrankung der Drüsen Veranlassung geben, so dass hier die Lebensdauer bis auf 8 Jahre, ja nach einer Angabe von Nepveu vielleicht sogar 15 Jahre ansteigt. Was die Prognose bei Kindern anlangt, so werden wir darauf bei Besprechung der Sarkome zurückkommen. Bei einem Fall, den wir unserem Collegen Dupont verdanken und der einen richtigen Krebs betraf, starb das 21 Monate alte Kind 19 Monate nach Beginn, trotz Operation. Jedenfalls gilt auch für die Krebse das vom sog. Markschwamm der Kinder angegebene Verhältniss, dass die Kinder, auch nach der Operation, nur noch wenige Monate zu leben haben, bevor sie, meist an vielfachen Metastasen, zu Grunde gehen.

§. 1003. Ueber die ausserordentlich wichtige Frage, ob nach dem ächten Hodenkrebs bleibende Heilungen vorkommen, wird noch in der allerverschiedensten Weise geurtheilt. Man vergleiche darüber nur die am 13. März 1878 in der Société de chirurgie in Paris gepflogene Discussion. Es darf diess nicht verwundern, angesichts der Confusion, welche noch über die histologischen Differenzen der weichen Sarkom- und Carcinomformen besteht. Angaben über längere Lebensdauer nach Operation von malignen Hodentumoren sind in ziemlicher Anzahl gemacht worden.

Bei einem Individuum, welches im Alter von 49 Jahren von Baum operirt wurde (Mai 1856, P. Herz) an einem seit 2 Jahren bestandenen faustgrossen „Markschwamm“, wurde nach 14 Jahren noch die Radicalheilung constatirt. Baring[1]) führt 4 Fälle an von Fungus, wo nach 2, 3, $4^1/_2$ und $4^1/_2$ Jahren noch vollkommenes Wohlbefinden constatirt wurde. Diese Fälle sind freilich wegen der geringen Zeitdauer noch nicht absolut beweisend. Curling führt 4 Fälle (2 eigene, 1 von Meade, 1 von C. Hawkins) an, wo nach 5, 9, 12 und 15 Jahren die Operirten noch vollständig gesund waren. Endlich führt derselbe Autor einen Fall von Paget an, wo 12 Jahre nach der Castration erst der andere, in der Bauchhöhle zurückgebliebene Hode erkrankte und durch Infection der gleichseitigen Lumbardrüsen den Tod herbeiführte.

Verneuil macht die interessante Mittheilung, dass er von Hodenkrebsen nur 2 dauernde Heilungen beobachtet habe und zwar beide bei syphilitischen Individuen. Wir erinnern daran, dass es auch für den Zungenkrebs bekannt ist, dass die aus syphilitischer Psoriasis linguae hervorgehenden Formen günstigere Prognose geben. Diese Fälle sind aber behufs der Statistik nicht ohne Weiteres zu benutzen, da

[1]) Baring, Ueber den Markschwamm des Hodens. Göttingen 1833.

nicht nur weiche Sarkome und Sarkome überhaupt eingeschlossen sein mögen, sondern von Baring und Curling sogar der Unterschied gegenüber rein cystoiden Adenomformen nicht gemacht wird. Immerhin haben sie ihre Wichtigkeit für die Illustration der Thatsache, dass Recidive nach Operation maligner Hodentumoren und verwandter Geschwülste ausbleiben können. Poinsot beobachtete nach Castration eines Hodenkrebses 5 Monate nach dessen Auftreten bei einem 42 Jahre alten Mann 3 Jahre lang Recidivlosigkeit. Wir möchten im Anschluss an diesen Fall gleich an 2 unserer Beobachtungen erinnern, deren einer erst 3 Jahre nach der Operation Recidive in den Leistendrüsen ergab, deren zweiter erst 3½ Jahre nach Castration an den Retroperitonealgeschwülsten zu Grunde ging. Winiwarter fand unter seinen 12 Fällen bloss 1 Mal nach 2 Jahren und 7 Monaten noch kein Recidiv; Nepveu führt an, dass Dolbeau bei einer von Robin als fibröser Krebs anatomisch constatirten Geschwulst nach 8 Jahren noch kein Recidiv vorfand; Volkmann sah ein Individuum mit kindskopfgrossem weichem Medullarsarkom 3 Jahre nach der Castration noch ohne Recidiv.

Wir haben neben unsichern Fällen, bei denen eine Zeit lang gute Nachrichten einliefen, 6 Patienten in Beobachtung, deren Hodengeschwulst durch die mikroskopische Untersuchung von Prof. Langhans als sicher krebsiger Natur festgestellt ist und welche bis zur Stunde vollkommen wohl geblieben sind. Die Zeit, welche bei diesen Patienten seit der Operation verflossen ist, beträgt bei 2 je 1 Jahr, bei einem 1½ Jahre, bei einem 4½ Jahre, bei einem 8½ Jahre, bei einem 10½ Jahre. Wir halten es für besonders bemerkenswerth, dass die Mehrzahl dieser Patienten gerade nicht zu denjenigen gehören, welche ganz besonders frühe zur Operation gekommen sind. Nur ein einziger wurde bei einem acuten Verlauf nach Trauma bereits 2 Monate nach Beginn des Leidens operirt; von den übrigen kamen der früheste nach 7 Monaten, einer nach 1½ Jahren, 2 nach 3 Jahren und einer nach 3½ Jahren zur Operation.

Es geht daraus die interessante Thatsache hervor, dass diejenigen Hodenkrebse günstigere Prognose für Radicalheilungen geben, welche sich langsamer entwickeln, selbst dann, wenn sie gemäss diesem Umstand wesentlich später als die acuten Fälle in Behandluag treten. Aehnliche Verhältnisse sind ja übrigens auch bei andern Organen festgestellt worden. Interessant ist, dass der Patient, der jetzt seit 4½ Jahren gesund geblieben ist, seit der Operation 2 Mädchen gezeugt hat; das erste kam 1 Jahr nach der Operation auf die Welt, während er vorher lauter Knaben hatte. Das ist vielleicht ein Beitrag zu der Frage, wie die Zahl weiblicher Nachkommen zu steigern sei.

Anmerkung: Eine sehr späte Metastase ohne irgend ein locales Recidiv oder Drüsenschwellung am Samenstrang, Leiste oder Bauch sah ich als Hirntumor auftreten bei einem jungen Herrn am 17. April 1884. Vor nahe 15 Monaten war er an Carcinoma testis operirt und rasch geheilt. Seit einigen Wochen klagte er nun über Kopfweh, Vergesslichkeit, machte eigenthümliche Streiche, in den letzten Tagen trat Erbrechen hinzu, kein Schwindel, dagegen fiel Pat. einmal, als er das Wasser lösen wollte, plötzlich zusammen.

Objectiv besteht langsames Denken, eine Andeutung von Parese der l. Facialis, eine Parese gleichmässig des l. Arms und Beins d. h. Kraftabnahme, das Muskelgefühl fehlt, so dass Pat. nicht weiss, wie er seinen Arm hält und ihn bei ge-

schlossenen Augen sinken lässt, während er den rechten stramm hält. Er fühlt links Nadelstiche als Brennen, kann durchaus warm und kalt nicht angeben, hat kein Gefühl von Druck und fühlt auch Berührung viel undeutlicher. Er droht beim Stehen nach links zu fallen. Hemiopie nach links, also Lähmung der rechten Retinahälften.

Pat. sieht ein Licht nicht, das links gehalten wird und blinzelt nicht, wenn von links her der Finger dem Auge plötzlich genähert wird.

Nachzutragen ist, dass Pat. speciell mit dem l. Arm neben den Objecten vorbeifährt, wie bei Chorea und hin- und herschwankt. Endlich besteht doppelseitige Stauungspapille.

Letztere beweist mit dem vorgängigen Kopfschmerz, dem jetzt bestehenden Erbrechen, dem Puls, der bloss 50 pro Minute ist, der langsamen Respiration, der Gedächtnissschwäche für Druck innerhalb der Schädelkapsel.

Die Hemiopie beweist für centralen Sitz des Leidens hinter dem Chiasma, da — zunächst bei Hunden — die Leitung von beiden rechten Retinahälften nach den rechten Occipitallappen geht.

Aber auch die gleichmässige Herabsetzung der Motilität und der verschiedenen Sensibilitätsqualitäten an Arm und Bein (der l. Arm ist auffällig kälter als der rechte) spricht für ein centrales Leiden, aber nicht in der Rinde gelegen, weil eine zu gleichmässige und ausgedehnte Hemiplegie vorhanden.

Nach Wernicke soll Hemiopie einmal ein exquisites Herdsymptom sein, anderseits die Stelle der Erkrankung durch Begleiterscheinungen bestimmt werden können. Keine Hemiopie ist bei Erkrankung des sagittalen Marklagers im Hinterhautlappen, Hemiopie mit Hemianästhesie und eventuell auch Hemiplegie bei Erkrankung an der Einmündungsstelle des sagittalen Marklagers in die innere Kapsel und in die Ursprungsganglien des Tractus opticus (Pulvinar u. a. Kniehöcker) zu beobachten.

Ergo Tumor (metastatisches Carcinom) in der rechten Grosshirnhemisphäre an die Capsula interna angrenzend, central gelegen im Marklager. Leider wurde keine Autopsie gestattet, so dass es nicht absolut ausgeschlossen ist, dass ein Gumma vorlag, da der Pat. s. Z. eine Infection durchgemacht hatte.

§. 1004. Therapie. Im Interesse radicaler Heilung ist nach den bei der Prognose mitgetheilten Statistiken rascheste Castration nach einmal gestellter Diagnose unbedingt indicirt. Die Operation hat bei Hodenkrebs, in früher Zeit ausgeführt, nicht mehr Bedenken als eine Castration bei Hodensyphilis oder Tuberkulose. Leider sind wir zur Stunde lange nicht häufig genug im Falle, die Operation zu einer Zeit zu machen, wo bei Fehlen jeglicher secundärer Erkrankung die radicale Heilung einige Aussicht hat, und es muss desshalb die zweite Frage erörtert werden: sollen wir die Operation auch ausführen, wenn bereits Anhaltspunkte für das Vorhandensein secundärer Krebsgeschwülste vorhanden sind?

Was auch hier die Castration indicirt, sind die mit dem Hodenkrebs verbundenen Beschwerden in Form intensiver Schmerzen in der Geschwulst, im Kreuz oder die Folgen der erheblichen Grösse des Tumor und die davon abhängigen Functionsstörungen. Curling führt ein eclatantes Beispiel dafür an, um zu zeigen, wie ungleich weniger eine carcinomatöse Retroperitonealgeschwulst ein Individuum an der Ausnützung seiner Kräfte und Besorgung der Berufsgeschäfte bis auf den letzten Moment hindert, als ein grosser Hodentumor.

Wäre es endlich auch nur der Gedanke an die Möglichkeit, dass, analog wie Billroth bei secundären Drüsengeschwülsten nach Mammacarcinom nachgewiesen hat, secundäre Drüsengeschwülste ein weniger energisches Wachsthum haben, ja durch Nekrobiose sich zurückbilden können, so müsste man zur Castration schreiten.

Wir haben einen Patienten beobachtet, einen 55jährigen Mann,

welcher 7 Monate nach Beginn des Leidens in Behandlung kam, nach der Castration über Druck und Schmerzen im Bauch zu klagen begann und auch bald eine sehr deutliche, zunehmende Geschwulst erkennen liess, welche sich an der gewöhnlichen Stelle in der Höhe der Nieren vor der Wirbelsäule entwickelte. Wir stellten dem Patienten eine schlechte Prognose und entliessen ihn auf seinen Wunsch. 1½ Jahre nachher stellte sich derselbe triumphirend in recht gutem Gesundheitszustand wieder vor und machte uns darauf aufmerksam, dass andere Leute die Docterei besser verstehen als wir. Unter Gebrauch von verschiedenen Quacksalbereien war allerdings sein Bauchtumor vollständig zurückgegangen, und der Patient glaubte sich völlig wiederhergestellt. Er kam 3½ Jahre nach der Operation erst im Spital wieder zur Beobachtung und Section. Wir reproduciren einen kurzen Auszug aus dem Sectionsbefund.

Leuenberger, Gottlieb, 59 Jahre alt, war vor 4 Jahren operirt an Carcinoma testis. Hydrothorax, Hydropericardium, allgemeines Oedem. Oedem der Lungen. In der Bauchhöhle sehr viel freie stinkende Gase, Peritonitis; mehrere Darmperforationen in der rechten Fossa iliaca mit in der Umgebung sehr zahlreichen tuberkelähnlichen, nicht verkästen Knötchen. Im Epigastrium dicht auf der Wirbelsäule aufsitzend und auf derselben verschieblich ein fester sehr grosser Tumor. Nach links von ihm der Magen, dessen Pylorustheil sammt Duodenum unterhalb des Tumor quer herüber verläuft, und welcher sehr ausgedehnt ist. An der Grenze zwischen mittlerem und unterem Drittel des Oesophagus, zwischen diesem und der Wirbelsäule ein grösseres nach vorne und hinten gut abzugrenzendes Drüsenpaquet. Durchschnitt wie der des oben erwähnten Tumor, gleichmässig weisslich, mit dicker Krebsmilch.

Pylorus und Cardia durchgängig.

Aorta verläuft mitten durch die hintern Parthien des Tumor hindurch, welcher sich bis zum Promontorium erstreckt.

Vena cava ebenfalls in dem Tumor; 6 cm unterhalb der Leber ist sie für einen gewöhnlichen Urethracatheter passirbar. An ihrer Mündung sind beide Venae renales im Tumor eingebettet, die linke mit einem im Centrum erweichten Thrombus.

Inguinal- und Iliacaldrüsen nicht verändert.

Leber nach rechts verschoben.

Ueber der Ileo-Cöcalklappe einige Geschwüre, von welchen 1 Paar perforirt.

1 Blasendivertikel.

Roux.

Man wird nach derartigen Erfahrungen von Billroth, Curling und der mitgetheilten sich gewiss nicht bedenken dürfen, die Castration auch dann noch auszuführen, wenn schon Geschwülste im Abdomen vorhanden sind, aber im Uebrigen noch ein guter Allgemeinzustand besteht.

§. 1005. Eine letzte Frage, welche zu erörtern ist, ist die, ob man nicht in dem letzterwähnten Stadium bei den gegenwärtigen Mitteln antiseptischer Wundbehandlung sogar berechtigt sei, den Versuch zu machen, durch Laparotomie den Abdominaltumor selbst anzugreifen und zu entfernen. Die beste Antwort auf die Frage nach der Berechtigung einer derartigen Operation liegt wohl in Beibringung einschlagender Thatsachen.

§. 1006. Wir haben am 28. December 1883 eine Geschwulst von Mannskopfgrösse durch Laparotomie entfernt, welche sich nach

einem Kystoma testis sehr rapide entwickelt hatte. Die Hodengeschwulst hatte 1 Jahr nach einer gonorrhoischen Orchitis zu wachsen begonnen und zwar schon vor 4 Jahren, während der Bauchtumor erst vor 14 Tagen beobachtet war, und rasche Zunahme des Volumens zeigte. Derselbe erschien mobil, von ungleichmässiger Oberfläche, nahm die Unterbauchgegend ein und zwar ziemlich median. Er wurde als ein von einer Lymphdrüse der Fossa iliaca interna ausgegangenes Carcinom nach Hodenkrebs diagnosticirt.

Die Operation zeigte sich schwierig. Der Bauchschnitt musste bis über den Nabel verlängert, die Därme aus der Bauchhöhle herausgelegt werden. Die Flexura sigmoidea ging über den Tumor eng anliegend hinweg und es musste das mediane Blatt der Mesoflexur, in welchem sich der Tumor bis in die Wurzel des Mesenterium herein entwickelt hatte, ganz nahe am Darm durchtrennt werden unter zahlreichen Unterbindungen der sehr starken Gefässe. Weitere starke Verbindungen fanden sich nach der Wurzel des Mesenterium an der Vorderfläche der Wirbelsäule, wo eine Catgutligatur losriss, so dass unter rascher Erweiterung der Incisionswunde bis circa 8 cm über den Nabel die Därme herausgelegt, eine starke Arterie gefasst und durch Anlegung einer Seidenligatur die Blutung gestillt werden musste.

Der Processus vermiformis war enge verwachsen und wurde abgeschnitten nach doppelter Unterbindung. So liess sich allmählig der Tumor unter Mitnahme einer zweiten kleinen Drüse nach der Wirbelsäule zu in toto entfernen.

Zuletzt wurde die Castration des Hodentumor ausgeführt. Nach ungestörtem Verlaufe wurde der Patient 19 Tage später entlassen in völligem Wohlbefinden.

Pat. hat 5 Monate später, nachdem er sich längere Zeit völlig normal gefühlt hatte, Recidiv bekommen im Abdomen, an dessen Beseitigung nicht zu denken war.

14. Januar 1883 versuchte ich die Excision eines secundären Drüsenkrebses nach Hodenkrebs zum 2. Male. Der Tumor war nicht über strausseneigross und erschien beweglich und doch zeigte sich die Operation zwar ausführbar, aber wie sich zu spät ergab, bloss mit Unterbindung der Vena cava inferior. Dieselbe ging als völlig abgeplatteter Strang und eng verwachsen auf der Aussenseite des Tumor hin, der in der Rinne zwischen ihr und der Aorta aufgelagert war. Die Unterbindung, da dieser Strang der Länge nach aufgeschlitzt war, gelang bloss theilweise und es mussten ein Paar grosse Schieber in der Bauchhöhle zurückgelassen werden. Pat. erschien nachher ziemlich collabirt. Die Därme lagen draussen in einer Compresse. Sublimatirrigation zeitweilig. Der Patient starb 2 Tage nach der Operation, wahrscheinlich an innerer Verblutung unter den Zeichen der Anämie. Autopsie wurde nicht gemacht.

Kapitel LVI.

Fibroma testis et epididymidis.

§. 1007. Eine so grosse Rolle die Wucherung von Bindegewebe bei verschiedenen Geschwulstformen spielt, bei Carcinom (in specie Scirrhus), bei Kystom und andren, so sehr selten tritt sie als selbstständige Neubildung im Hoden und Nebenhoden auf. Für die Fibrome

Fig. 145.

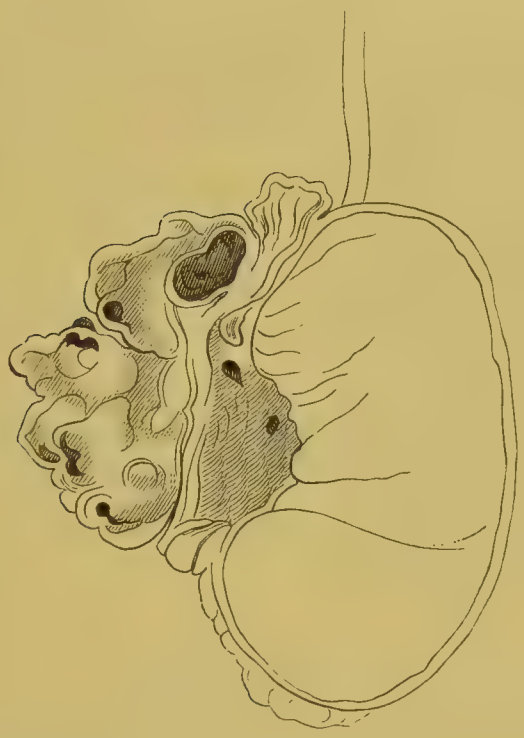

Fibroma retis testis et epididymidis aus der Züricher Sammlung. Rechts der normale Hode, von seiner Albuginea überzogen, links die Geschwulst mit den dunkeln Cysten und Kalkeinlagerungen. Nach oben das Vas deferens.

der Scheidenhaut verweisen wir auf die Hüllen des Hodens und Samenstranges.

Ausser 2 Fibromen des Hodens, welche Curling aufführt, können wir nur 2 neue Beobachtungen beibringen. Curling erwähnt die Fälle von Paget und Marjolin. Der Fall des ersteren betrifft ein 37jähriges gesundes Individuum, bei welchem sich binnen 7 Jahren ein Tumor entwickelt hatte, der sich nach der Castration als ein innerhalb der Tunica albuginea neben der Drüsensubstanz entwickeltes Fibrom herausstellte. Marjolin entfernte ein Fibrom des Hodens, welches aus einer,

durch derbe Züge in Lappen abgetheilten, sehr derben Bindegewebsmasse bestand, von dem Aussehen eines Uterusfibroms.

§. 1008. Die pathologisch-anatomische Sammlung in Zürich besitzt das Präparat eines Fibroms, welches vom Rete testis ausgehend nach dem Nebenhoden zu sich entwickelt hat. Es stellt eine höckrige, ganz knorpelharte Masse von 6,6 und 3 cm Durchmesser dar, welche dem Corpus Highmori des gesunden Hodens aufsitzt und in Körper und Kopf des Nebenhodens hineingewuchert ist. Der übrige Theil des Hodens, Schwanz des Nebenhodens und Samenstrang sind völlig normal. Der Durchschnitt zeigt kleine Cystchen mit fettig-bröckligem Inhalt (wohl Ektasien des Nebenhodencanals), peripher verkalkte Parthien; das Grundgewebe ist ein sehr derbes Bindegewebe, welches spindelförmige Anhäufungen von Fettkörnchen zwischen seinen Zügen einschliesst.

§. 1009. Die pathologisch-anatomische Sammlung in Göttingen enthält ein verkalktes Fibrom des Hodens von der Grösse einer geschälten Wallnuss, von einer dünnen Membran überzogen (Präp. G. 1 F. 9). Der Tumor ist in toto rundlich, aber höckrig. Von Structur ist nichts mehr zu erkennen.

Wir haben des „Kalkhodens“ bereits bei der Tuberkulosis testis Erwähnung gethan, und wenn auch die Möglichkeit einer völligen Verkalkung eines Hodenfibroms ebensowenig zu bezweifeln ist, wie die analoge Metamorphose des Uterusfibroms, so ist doch bei der überwiegenden Häufigkeit käsiger Orchitis zunächst diese in Betracht zu ziehen.

Ein klinisches Interesse hat das Fibroma testis seiner Seltenheit wegen noch nicht. Langsames Wachsthum binnen vielen Jahren und ausserordentlich derbe Consistenz sind demselben eigenthümlich.

Anhang.

§. 1010. Ein Fibrom des Vas deferens besitzt die Würzburger Sammlung (ohne Nummer). Es stellt ein bohnengrosses, derbes Knötchen dar, welches einseitig in der Wand des übrigens normalen Vas deferens sich entwickelt hat und auf dem Durchschnitt den exquisiten Bau des Fibroms mit concentrischen Faserzügen darbietet.

Kapitel LVII.

Myxoma testis et epididymidis.

§. 1011. Bei dem Sarkom werden wir dreier Fälle von Myxosarkom gedenken, in welchen zum Theil reines Myxomgewebe enthalten ist. Die hier zu beschreibenden Fälle betreffen alle Combinationsgeschwülste mit Kystom. Virchow beschreibt ein mit Kystom complicirtes Myxoma polyposum testis. Die Hauptmasse der Geschwulst besteht aus Schleimgewebe, welches in das Innere der Samencanälchen hineinwachse und dadurch Dilatation und Verlängerung derselben bewirke. Auf dem Durchschnitt erscheint die Geschwulst als solide Masse mit Spalten und Lücken, ganz wie ein Adenokystom. Wir werden ein analoges Kystosarkom kennen lernen. Es fragt sich nur, ob man nicht eine solche Geschwulst lieber zum Kystom stellen soll neben das Fibro- und Chondrokystom, als Myxokystom. Der gleich zu erwähnende Fall von Waldeyer zeigt aber, dass das Myxom durch Weiterverbreitung eine viel erheblichere klinische Bedeutung erlangen kann und daher der Name des Kystomyxoms gerechtfertigt erscheint.

Einen ähnlichen Fall schildert Preuss: Bei einem 40jährigen Manne führte ein Hodentumor schnell zum Tode. Es zeigte sich, dass die Neubildung im Hoden in den Plexus pampiniformis hineingewachsen und innerhalb der stark erweiterten Venen in das rechte Herz gewuchert war, von da durch das Foramen ovale in das linke Herz, wodurch Circulationsstörungen intensivster Art veranlasst wurden. Gleichzeitig bestanden Metastasen in den Lungen. Mikroskopisch zeigte sich ein Myxom mit eingelagerten Drüsenschläuchen und Cysten. Innerhalb der Blutgefässe war die Wucherung sehr reichlich, im Hoden selber nur verhältnissmässig spärlich.

§. 1012. Waldeyer hat ein Myxosarkom beschrieben[1]), bei welchem er die Weiterverbreitung in sehr klarer Weise studiren konnte. Er stellt dasselbe desshalb zu den Myxomen, weil die in den Venen sich fortsetzenden Wucherungen wesentlich aus Schleimgewebe bestanden.

Bei einem Manne mittleren Alters entwickelte sich auf ein Trauma hin binnen 4 Jahren ein Hoden und Nebenhoden gleichmässig ergreifender Tumor. Die Haut des Scrotum ist verwachsen, an einer Stelle findet sich eine fistulöse Perforation. Die mikroskopische Untersuchung ergiebt eine Combination von Myxom, Sarkom, Chondrom und Kystom. Die Cysten sind theils myxoide, theils dermoide, den Cholesteatomperlen ähnlich.

Die Tunica vaginalis ist mit erkrankt; die Gefässwände in derselben haben selbstständig an der Wucherung theilgenommen und schicken papilläre Excrescenzen in das Innere der Canäle hinein. Die-

[1]) Waldeyer, Virchow's Archiv Bd. 44.

selben bestehen aus sternförmigen Zellen in theils klarer, theils fibrillärer Grundsubstanz. Innerhalb der Gefässe setzen sich diese Gebilde schlauchförmig fort. Da wo der Samenstrang von der Tunica vaginalis noch umgeben ist, quillt aus dem Durchschnitt der in ihm enthaltenen Venen eine Anzahl transparenter, schlauchförmiger Cylinder, mit kolbenförmigen Enden vielfach besetzt. Die Cylinder senden Stiele gegen die Gefässwand, welche derselben breit aufsitzen. Sie sind die Fortsetzungen der oben erwähnten myxomatösen Excrescenzen in den Venen, und das Endothel der letzteren setzt sich continuirlich über dieselben fort. Die kleinen Venen enthalten daneben noch Blut. Arterien und Lymphgefässe des Samenstrangs sind ohne Veränderungen.

Der Fall von Waldeyer erinnert sehr lebhaft an die Schilderung der Weiterverbreitung eines Cystocarcinoms bei Wettergren (s. Carcinom). Nur wurden im letzten Falle in den fadenförmigen und blasigen Bildungen innerhalb der Venen „adenoide Epithelcylinder“ und Cysten gefunden.

§. 1013. Klinisch lehnt sich das Myxom, da es bis jetzt nur in Combinationsgeschwülsten speciell mit Kystom beobachtet ist, an die letzterwähnte Geschwulst, im Uebrigen aber auch an das Sarcoma testis an. Myxome sind, wie die Fälle von Myxosarkom mit Vorwiegen des Schleimgewebes lehren, am Hoden ziemlich pralle Geschwülste, stehen bezüglich ihrer Consistenz zwischen Fibrom und Medullargeschwülsten in der Mitte und bieten ein langsames Wachsthum dar. Letzteres zusammen mit der nicht derben, sondern bloss elastischen Consistenz möchte wohl die Diagnose ermöglichen.

Der Fall Waldeyer und die Analogie mit den Myxomen an andren Körperstellen zeigt, dass sie bezüglich der Malignität dem Sarkom näher stehen als dem Fibrom.

Analog, wie beim Sarkom Aufbruch vorkommt, beschreibt auch Romano hier einen Fall, wo durch Ulceration ein Fungus myxomatosus gebildet wurde.

Kapitel LVIII.

Chondroma testis.

§. 1014. Eine monographische Bearbeitung des Enchondroma testis hat Paul Dauvé[1]) geliefert. Er stellt 28 Fälle von Enchondrom zusammen. Bei 10 von diesen bildet Knorpel den Hauptbestandtheil der Geschwulst, 18 Mal besteht Combination mit andern Geschwülsten (6 Mal mit Kystom, 10 Mal mit Encephaloid und 2 Mal mit Tuberkulose). Die Chondrome, welche ich in der Hunter'schen Sammlung gesehen habe, sind ohne Ausnahme Chondrokystome.

Was zunächst die Combination mit Tuberkulose anlangt, so ist dieselbe sonst von keinem andern Autor beschrieben worden, und die

[1]) Paul Dauvé, Mém. de la société de chir. Paris 1863. Bd. 6.

beiden Fälle von Dauvé (1 Fall von Ricord, 1 von Roux) sind im höchsten Masse der Verwechslung mit verkästem Markschwamm verdächtig.

§. 1015. Aus der übrigen Zusammenstellung geht in erster Linie hervor, dass neben dem Bindegewebe der Knorpel eine der häufigsten Gewebsformen ist, welche in Combination mit andern Geschwülsten vorkommen. Unter 12 Präparaten von Kystoma und Kystoadenoma testis haben wir 8 Mal ausgedehnte Knorpelneubildung gefunden, unter 37 Fällen von Carcinom 7 Mal, speciell bei derjenigen Form, die wir als Adeno-Carcinom bezeichnet haben, unter 41 Fällen von Sarkom 2 Mal. Dieselbe ist also bei Sarkom eine Ausnahme, bei Carcinom in nahezu $^1/_5$ der Fälle, bei Kystom in $^2/_3$ vorhanden. Schon aus diesem Combinationsverhältniss möchte hervorgehen, dass dem Knorpel mehr die Bedeutung einer reactiven, als einer selbstständigen Wucherung zukommt, analog wie dem Bindegewebsgerüste beim Carcinom. Sonst würde nicht gerade bei den epithelialen und ungleich weniger bei den histioiden Neubildungen derselbe vorgefunden werden.

§. 1016. Demgemäss darf von Enchondroma testis auch nur dann gesprochen werden, wenn ausser Knorpel keine Gewebsneubildung vorkommt, welche häufig eine selbstständige Bedeutung erlangt. Alle Fälle, wo ausgedehnte Cystenbildung besteht, wo sarkomatöse oder carcinomatöse Parthien neben dem Knorpel gefunden werden, schliessen wir daher aus. Damit fällt der Fall Richet und Sonon, welche Dauvé zum Enchondrom zählt, dahin, und auch sein eigener (loc. cit. beschriebener) Fall wird einigermassen verdächtig. Auch der Fall von A. Cooper ist nicht mit Sicherheit als Enchondrom aufzufassen. Auch ein Fall, welchen wir der Güte von Dr. Kaufmann verdanken, scheint nicht dem ächten Chondrom zuzugehören. Der betreffende Patient, ein 25jähriger Mann, hatte vor 2 Jahren in Folge eines Schlages auf den linken Hoden heftige Schmerzen bekommen, am andern Tage war letzterer angeschwollen und wurde im Laufe der nächsten Wochen härter. Die Schmerzen hörten nach 8 Tagen auf. Aber nach 9 Wochen traten sie nach einem Marsche wieder ein und die Schwellung nahm zu. Diess stellte sich später noch einmal in gleicher Weise ein. Bei der Untersuchung wurde unter normaler Haut eine grosse ovale, glatte, pralle Geschwulst des Hodens gefunden, vorn mit einer knorpelharten Stelle, senkrechter Durchmesser $10^1/_2$, horizontaler $6^1/_2$ cm, Druck nicht sehr empfindlich, Samenstrang normal. Der Tumor bestand aus mehreren Einzeltumoren, durch Bindegewebssepta getrennt, welche stellenweise verknorpelte Parthien enthielten; an der Vorderfläche eine grössere Knorpelplatte; das eingelagerte Gewebe aus Rundzellen mit wenig Stroma bestehend. Es bleiben so von Dauvé's Fällen, mit Einschluss seines eigenen, 5 Fälle übrig. Fügen wir dazu drei neue Beobachtungen (die eine nach einem Präparat der Zürcher Sammlung, die zweite von Göttingen (Präp. G 1 K [1]), die dritte nach einer Mittheilung von O. Weber [1]), so können wir 8 Fälle von reinem Chondrom zusammenstellen.

[1]) O. Weber, Allg. mediz. Centralzeitung 1860.

§. 1017. Wenn auch die Zahl der Fälle noch eine geringe ist, so geben sie doch genügend übereinstimmende Anhaltspunkte für pathologische Anatomie und klinische Erscheinung, dass man eine gemeinsame Schilderung derselben wagen darf.

Die Neubildung erscheint in 2 Formen: Entweder stellt sie sich als ein oder mehrere grössere, bis wallnussgrosse (Zürcher Fall) Knoten dar ohne scharfe Zeichnung, oder der Knorpel erscheint in massenhaften rundlichen, ovalen oder länglichen Durchschnitten, durch Bindegewebe getrennt (so am exquisitesten in dem Falle von Paget)[1]). Auch Poinsot giebt an, dass in faserigen Geweben glatte, blauweisse, glänzende schlüpfrige Parthien eingesprengt gefunden worden seien. Die letztere Erscheinungsweise ist die ganz gewöhnliche in Combinationsgeschwülsten.

§. 1018. Der Knorpel ist meist hyalin, seltener mit faseriger Grundsubstanz; seine Farbe ist milchweiss, bläulich, gelblich oder röthlich, je nachdem Kalkablagerungen zwischen die Zellen, Verfettung letzterer und andre Umwandlungen Platz gegriffen haben. Der Knorpel liegt entweder fest in bindegewebiger Umgebung, von welcher er sich nicht leicht ablösen lässt, oder er lässt sich in Form von Zapfen und Kolben, ästigen und knotig anschwellenden Verzweigungen aus entsprechenden Höhlen und Kanälen mit ziemlicher Leichtigkeit herausheben.

§. 1019. Aus den ersteren Formen lässt sich die Entwickelung des Knorpels, welche Gegenstand vielfacher Controversen gewesen ist, am besten studiren und kann man sich von der Richtigkeit der Angaben Virchow's leicht überzeugen. In dem erwähnten Falle von Göttingen gehen die hyalinen, knorpligen Durchschnitte ohne bestimmte Grenzen über in das sie trennende und umschliessende, opakere, weissliche oder gelbliche Gewebe. Das gelbliche Gewebe bildet den Uebergang von dem hyalinen Knorpel zu dem weisslichen Zwischengewebe. Während in dem hyalinen Knorpel in wenig getrübter Grundsubstanz grosse, runde und ovale, scharfrandige Knorpelzellen, oft mit sehr deutlicher Kapsel zu sehen sind, einen sehr deutlichen, stark gekörnten, ovalen oder eckigen Kern enthaltend, wird gegen die gelbliche Umgebung zu die Grundsubstanz körniger, die Zellen kleiner, undeutlicher, in die Länge gestreckt, um endlich in ein kernreiches, gestreiftes Zwischengewebe mit länglichen Zellen überzugehen.

Virchow hat gezeigt, dass das Verhalten des Knorpels zu der bindegewebigen Umgebung hier oft völlig gleich ist dem Verhalten zu dem Perichondrium, und dass man daraus auf die Entstehung des Knorpels aus dem interstitiellen Bindegewebe sich einen Schluss erlauben darf.

§. 1020. Bei der ästigen und verzweigten Knorpelwucherung ist das Verhältniss anscheinend ein ganz anderes. Es besteht kein inniger Zusammenhang zwischen bindegewebiger Wand und dem

[1]) Paget, Medico-chirurg. Transactions Bd. 38.

Knorpel, welcher in den Canälen liegt. Billroth[1]) hat einen Ueberzug erst von Spindelzellen in einer schleimigen Substanz und nach aussen eine Schicht abgeplatteter Zellen zwischen den knorpligen Kolben und der Wand nachgewiesen. Dieser Befund lässt sich kaum anders, denn als die in den Canal hineingestülpte, den Knorpelzapfen überziehende Wand eines Canälchens auffassen. Nach diesem und den Nachweisen von Paget ist es unzweifelhaft, dass der Knorpel sich im Hoden öfter innerhalb von Canälen und zwar sowohl von Lymphgefässen, vielleicht auch Blutgefässen, als auch von veränderten Samencanälchen befindet. Allein es ist damit noch nicht gesagt, dass — wie Paget und Curling annehmen — er sich auch in diesen Canälen bildet; zwar hat auch Wartmann bei Weichtheilchondromen den Knorpel nicht nur im Bindegewebe, sondern gleichzeitig innerhalb der Gefässe von dem Endothel seinen Ursprung nehmen sehen. Im Gegentheil ist die Zusammenhanglosigkeit mit der Wand gerade ein Indicium gegen die Entstehung von derselben aus. Ferner muss es beachtenswerth erscheinen, dass diese kolbenförmigen Bildungen sich am häufigsten combiniren mit Neubildungen, welche mit Wucherung und Dilatation der Samencanälchen einhergehen und dass sie beim Kystom, wo die Wand derselben eine gewisse Resistenz behält, noch ungleich häufiger sind, als beim Carcinom. Damit der vom interstitiellen Bindegewebe ausgehende Knorpel in Form von langgestreckten Kolben in Canäle hineinwachse, muss eine Dilatation letzterer und ein geringerer Widerstand in ihrem Innern als ausserhalb derselben vorausgesetzt werden.

§. 1021. Der Ausgangspunkt des Enchondroms muss in das Centrum des Hodens verlegt werden. Allein auch das Verhalten der Reste von Hodensubstanz, welche in einzelnen Fällen vom reinen Chondrom noch nachgewiesen worden sind, stimmt damit überein. In dem Falle von Paget wie in demjenigen von L'honneur[2]) war die Knorpelmasse, wie so oft bei Kystom, von einer dünnen Schale makroskopisch normalen Hodengewebes (unter der Albuginea) überzogen. In dem Falle von Verneuil[3]) fand sich ein Rest von Hodengewebe an der Vorderfläche des Tumor. In unserm Zürcher Falle und in dem von Zombaco (Dauvé) befand sich der Hauptknoten im Rete testis. Ebenso wie beim Kystom wurde endlich in Verneuil's und unserm Göttinger Falle der Nebenhode intact nachgewiesen.

§. 1022. In dem letzterwähnten Präparate waren Durchschnitte der Samencanälchen nur an der Oberfläche der hyalinen Knorpelmassen zu sehen, wo diese eine gelbliche Färbung annahm, um dann ohne scharfe Grenze in die umschliessenden Bindegewebszüge überzugehen. Während im eigentlich hyalinen Knorpel gar nichts mehr von Samencanälchen zu sehen war, erschienen in jener gelblichen Randparthie ovale und etwas unregelmässige Lumina mit streifigem.

---

[1]) Billroth. Zur Entwickelungsgeschichte des Hodencystoids in Virchow's Archiv Bd. 8.

[2]) L'honneur, Gaz. des hôp. Oct. 1861.

[3]) Verneuil s. Dauvé loc. cit.

körnigem Inhalt, oft wie durch aneinander stossende kleine Epithelzellen in Felder getheilt, stellenweise Fettkrystallnadeln einschliessend. Die Lumina zeigten keine andere Wand, sondern ein einziger Zug von Knorpel mit körnigem Grundgewebe und kleinen unregelmässigen Knorpelzellen zog sich zwischen denselben hin, um nach aussen in die grösseren Bindegewebszüge überzugehen.

§. 1023. Der Durchschnitt eines Enchondrom kann ein sehr verändertes Bild darbieten; wenn in demselben ausgedehntere Erweichung des Knorpelgewebes Platz gegriffen hat. Erweichungsherde müssen von den mucösen und atheromatösen Cysten, welche von den Samencanälchen ausgehen, durchaus unterschieden werden. In exquisiter Weise fanden sich solche Herde in dem Falle von Verneuil und O. Weber. In dem Falle des ersten Autors fand sich von den 5 durch Bindegewebe getrennten grossen Lappen, aus welchen die Geschwulst bestand, der eine erweicht und bildete eine nussgrosse Höhle mit unvollkommenen knorpligen Septa. Der Inhalt sah wie grünlicher Eiter aus, enthielt aber nichts von Eiterkörperchen, sondern Körnchen, Fetttröpfchen, rundliche Körperchen und eine enorme Anzahl glänzender, unregelmässiger, gelber Kerne, dem Kerne der umliegenden Knorpelzellen ganz ähnlich.

In dem Falle O. Weber's fand sich innerhalb der Tunica albuginea ein Erweichungsherd, mit einer dickem Eiter ähnlichen Masse erfüllt; sie bestand aus fettig entarteten Knorpelzellen. Die Wand war flockig zerfallen und an der Vorderwand fand sich noch fettig degenerirtes Knorpelgewebe. Die übrige Masse zeigte zum Theil völlig milchweissen, hyalinen Knorpel.

§. 1024. Ueber die Verbreitung des Knorpelgewebes von der Stelle der ursprünglichen Entstehung aus hat man durch die Nachweise von Paget einen besonders klaren Aufschluss erhalten. In unserm Zürcher Präparate fand sich ausser dem wallnussgrossen Knoten im Hodengewebe und einer grösseren Cyste im oberen Theile, mit bröcklig zerfallenem Inhalt, der Nebenhode und Samenstrang frei, dagegen eine Lymphdrüse vollständig knorplig entartet. Paget wies nach, dass Knorpelwucherung die Lymphgefässe des Samenstrangs erfüllte; dass von der Operationsstelle aus 2 mit Knorpelmasse erfüllte Lymphgefässe bis zu einer hühnereigrossen Drüse hinzogen. Letztere zeigte auf dem Durchschnitt ein fibrocartilaginöses Gerüst mit Höhlen, die klare Flüssigkeit enthielten. Die Vena cava war verwachsen und in ihr Lumen ragte ein knorpliger Zapfen hinein. Von hier aus hatte sich durch Loslösung und Embolie eine solche Masse secundärer Knoten in den Lungen (in keinem anderen Organe) entwickelt, dass das Gewicht beider Lungen 11½ Pfd. betrug. Wenn nach Angabe einiger Autoren das Knorpelgewebe wirklich in den Gefässen selber seinen Ursprung nehmen kann, so wäre damit die Bösartigkeit des Chondroms im Hoden genügend erklärt.

Es besteht also für die Weiterverbreitung eine grosse Analogie mit dem Carcinom und es fragt sich, ob nicht die Entstehung im Rete das Hineinwuchern in die Lymphggefässe begünstigt, da diese rückwärts durch Stauung dilatirt werden müssen (Virchow).

§. 1025. Aetiologisch verdient die Häufigkeit bemerkt zu werden, mit welcher ein äusserer Anstoss der Entwicklung der Geschwulst voranging. In 3 Fällen von 6, über welche eine Anamnese besteht, war ein Stoss oder Schlag die erste Veranlassung einer Entstehung der Geschwulst. Und zwar geschah die erste Schwellung unter entzündlichen Erscheinungen einmal und in einem andern Falle wurde durch Stoss der Tumor schmerzhaft.

In dem Falle von O. Weber war der Tumor angeboren, bei der Geburt taubenei-, im Alter von 15 Monaten gänseieigross.

Mit Ausschluss dieses Falles ist das Mannesalter die Zeit, wo die Geschwulst auftrat: im 24., 35. und 40. Jahre.

Poinsot sah Chondrom bei einem Kinde von 4 Jahren und erwähnt Fälle im Alter von 7—10 Monaten.

§. 1026. Die Diagnose des Chondroms ist möglich am Lebenden. Verneuil hat sie in seinem Falle vor der Castration gestellt. Das Hauptsymptom, auf welches man die Diagnose stützen kann, ist die ausserordentlich harte Consistenz der Geschwulst. Dieselbe erleidet jedoch nach zwei Seiten hin eine Einschränkung, einmal durch Erweichung des Knorpelgewebes, andererseits durch das Vorhandensein dickerer Reste von Hodensubstanz zwischen Albuginea und der Knorpelmasse. Durch letzteres kann die Consistenz in toto elastisch derb werden (Fall L'honneur und Göttingen) oder einzelne weichere Stellen darbieten (Fall Dauvé und Verneuil). Durch die erstere Metamorphose entstehen eindrückbare Stellen, bis zu vollständig deutlicher Fluctuation (Fall O. Weber).

§. 1027. Die Form der Geschwulst ist eine gleichmässige, meist ovale, seltener rundliche. Dauvé hebt mit Recht als characteristisch hervor das Vorhandensein sehr harter Warzen und Knollen an der Oberfläche der Geschwulst. Diess characterisirte die Fälle von Paget und Verneuil. Doch ist es durchaus nicht constant.

Der Nebenhode ist intakt, muss also am Lebenden fühlbar sein, so lange der Tumor nicht über die Grenzen der Albuginea sich weiterverbreitet hat. Im Zusammenhang damit ist auch in keinem Falle Erguss in das Cavum vaginale gefunden worden, vielmehr besteht mehr oder weniger ausgedehnte adhäsive Periorchitis.

Stellenweise Druckempfindlichkeit ist beobachtet worden; nur in Verneuil's Falle entsprach dieselbe einem Reste der erhaltenen Hodensubstanz.

1028. Besteht die exquisite Härte, als Conditio sine qua non einer Diagnose, so wird immerhin noch eine Verwechslung mit Kystoma testis, welches bei multiplen kleinen Cysten und reichlichem, fibrösem Gerüste eine sehr pralle Consistenz annimmt, mit Fibroma testis, mit Scirrhus, ja mit Hodentuberkulose und Syphilis möglich sein. In den letzteren Fällen muss die Anamnese und der Verlauf entscheiden. Scirrhus wird durch das Vorkommen des Chondroms in den früheren Männerjahren ausgeschlossen. Das Chondrom wächst zwar durch viele Jahre hindurch, erreicht aber eine sehr erhebliche Grösse. In Paget's Fall war es binnen zwei Jahren zu $10^1/_2$ Zoll Umfang herangewachsen,

in Verneuil's Fall binnen 5 Jahren zu einem Gewicht von 400 g. O. Weber giebt an, ein Hodenchondorom von 1½ Fuss Durchmesser gesehen zu haben und Dauvé erwähnt eines Falles von 4 Pfund 6 Unzen Gewicht (Fall von J. Hogg, ein Kystochondrom betreffend [1]).

Durch die bedeutende Grösse neben langsamem Wachsthum und beibehaltener Härte unterscheidet sich das Chondrom von allen anderen Geschwülsten.

Bei partieller Fluctuation ist die Punction geeignet, gegenüber Kystom positive Anhaltspunkte zu geben.

§. 1029. Die Prognose stellt sich nach den vorliegenden Beobachtungen so, dass man das Hodenchondrom ebenso gut zu den maligen Geschwülsten zählen muss, wie das Sarkom, in ungefähr gleicher Linie mit dem Myxom.

Poinsot will 13 Fälle aus der Literatur gesammelt haben, und von diesen starben 65, welche wiedergesehen wurden, binnen ½ Jahre an Recidive. Unter ihnen waren 4 Fibrochondrome.

Wir haben schon bei der pathologischen Anatomie der Ausbreitung in die Lymphwege und von da in das Blut gedacht. Der Patient von Paget zeigte bei der ersten Untersuchung den Samenstrang sehr dick und sehr hart. In der fünften Woche nach der Castration erfolgte der Tod unter Dyspnoe und grosser Schwäche. Die Auscultation hatte bloss Dämpfung unterhalb der Claviculae und rechts unten hinten ergeben, an letzterer Stelle bereits Rhonchi, verschärftes Athmen und verlängertes Exspirium.

Verneuil's Patient starb fünf Monate nach der Operation unter Lungenerscheinungen.

Dauvé sah bei seinem Operirten bereits nach sieben Tagen einen Fungus am Samenstrang auftreten, welcher sich bei der Autopsie als aus Knorpelmasse bestehend erwies. Es fand sich ausserdem noch eine gewaltige Geschwulst vor der Wirbelsäule.

Poinsot hat ein Chondrom beschrieben bei einem vierjährigen Knaben, welches sich binnen 14 Tagen zu einer hühnereigrossen Geschwulst des linken Hodens entwickelt hatte. Diese war glatt, regelmässig, schmerzlos, die Haut darüber gesund, Samenstrang und Leistendrüsen frei. Die Geschwulst wurde für ein Sarkom gehalten. Nach der Excision hatte sie ein Gewicht von 150 g, war gleichmässig fest, die Schnittfläche war blauweiss, schlüpfrig und glatt mit eingesprengten glänzenden Flecken; dazwischen faseriges Gewebe (Fibrochondrom). Nach sechs Monaten zeigte der Patient eine grosse harte Geschwulst im Hypogastrium, in der Tiefe des Beckens mehrere Knoten; Narbe und Leistendrüsen ohne Veränderung. Tod ein Monat später. Die Section ergab am Samenstrang mehrere feste Knoten, ebenso im Becken; die enorm vergrösserte Milz enthielt bis faustgrosse weiche Knoten und die Lunge war mit kleinen Myxochondromen übersäet.

Nehmen wir dazu den erwähnten Zürcher Fall, so hätten wir von 8 Chondromen 4, welche zu Infection geführt haben, und zwar war die Lebensdauer in Verneuil's Fall 5½ Jahr, in Paget's nicht viel über 2 Jahre.

---

[1]) Transactions of the pathol. Society. Bd. 4.

Kapitel LIX.

Osteoma testis.

§. 1030. Neumann beschreibt einen Fall von Knochengeschwulst im Hoden, welche sich bei einem 44jährigen gesunden Menschen an der Stelle des linken Hodens seit 7 Jahren entwickelt hatte, in einem Durchmesser von 2 1/2, 2 und 1 3/4 Zoll. Sie zeigte theils glatte, theils höckrige Oberfläche und liess sich von Nebenhoden und Tunica vaginalis propria leicht trennen. Der Durchschnitt zeigte eine dichte feine Spongiosa, an der Peripherie zu einer Schale verdichtete Knochenmasse, in welcher zusammenhängende Streifen und Inseln eines weichen Fasergewebes eingebettet waren. Die kleinen Markräume des Knochengewebes schlossen Fettmark ein. In den fibrösen Knoten waren mikroskopisch kleine Herde hyalinen, nicht mit dem Knochen zusammenhängenden Knorpels nachweisbar. Ausserdem bestand eine Hydrocele.

Kapitel LX.

Sarcoma testis et epididymidis.

§. 1031. Pathologische Anatomie. Die Medullargeschwülste des Hodens sind auch anatomisch schwer zu deuten. Aber je eingehender Langhans unsere Fälle untersucht hat, desto öfter ist er im Zweifelfalle, ob Krebs oder Sarkom, zu der Diagnose Carcinom gekommen. Neben 33 Beobachtungen von Hodenkrebs, von denen die überwiegende Mehrzahl den Medullarformen zugehört, verfügen wir desshalb über keine einzige Geschwulst, welche makroskopisch den Character eines medullaren Tumors dargeboten und sich mikroskopisch als Sarkom erwiesen hätte. Alle Fälle von Sarkom, welche wir in den letzten Jahren gesehen haben, hatten schon makroskopisch ihre Eigenthümlichkeiten, welche sie vom medullären Carcinom unterscheiden liessen, und auf welche wir sogleich eintreten werden.

§. 1032. Der erste unserer Fälle betrifft ein doppelseitiges Hodensarkom bei einem 60jährigen Mann. Auf der rechten, später ergriffenen Seite lag der Sarkomknoten im Hodengewebe selber und der Nebenhoden war frei, wie die hier beigefügte Abbildung lehrt.

Der Hoden bot im hintern Umfang eine bedeutende Verhärtung dar. Der Nebenhoden war völlig normal und die übrig gebliebene Hodensubstanz bildete um den Geschwulstknoten herum eine Schale, die unten und vorn 1/2 cm, oben 1 cm dick war. Die Hauptausdehnung

des Schnittes dagegen war von dem scharfen, abgegrenzten Tumor eingenommen, welcher eine auffallend glatte, glänzende, speckige Schnittfläche darbot, von durchweg derbelastischer Consistenz. In der Peripherie lagen die Hodencanälchen direct auf, und es liess sich mit der Loupe deutlich unterscheiden, dass in den peripheren Parthien zwischen den Hodencanälchen eine graue Substanz eingeschoben war. Gegen das fibröse Gewebe des Rete war der Tumor scharf abgegrenzt. Die linke Seite zeigte einen viel grössern Tumor, welcher erheblich weiter gediehen war, indem er sich nach Samenstrang und Haut fortgesetzt hatte. Die Geschwulstmasse hatte sich gleichmässig an Stelle von Hoden und Nebenhoden gesetzt und bot ein homogenes, speckiges,

Fig. 146.

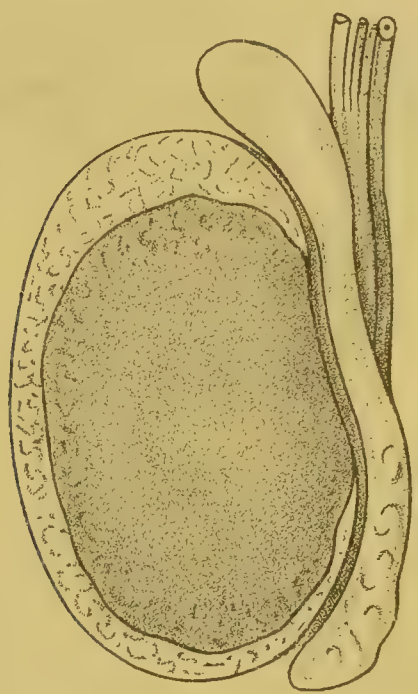

grauröthliches Gewebe dar von derbelastischer Consistenz, welches in ununterbrochener Fortsetzung in den Samenstrang hineinreichte, die Gefässe umhüllend und zusammenschmelzend, und ebenso continuirlich durch die bedeckenden Hüllen bis an die Epidermisschichten der Cutis sich erstreckte. In der Tiefe zeigten einzelne Stellen mattgelbweisses fibröses Gewebe in Zügen und ausstrahlenden Knoten. An einer Stelle war die Haut ulcerirt und das Geschwulstgewebe lag nackt zu Tage. Die Leistendrüsen derselben Seite zeigten ein vollständig analoges Verhalten wie die Geschwulst. Der histologische Befund des Falles ist unten durch Prof. Langhans ausführlicher wiedergegeben.

Ein zweiter Fall ist von uns schon bei den malignen Neubildungen der Scheidenhaut kurz erwähnt worden. Wir geben auch hier zunächst eine Abbildung des Falles wieder. Er betrifft ein $2^1/_2$jähriges Kind. Auch hier zeigte das Geschwulstgewebe auf dem Durchschnitt

eine gelbweisse bis grauröthliche Farbe und speckiges Aussehen, glatte Oberfläche, derbe Consistenz. Die obern $^2/_3$ des Nebenhodens waren normal, die Cauda dagegen ging in das Geschwulstgewebe über, war möglicherweise dessen Ausgangspunkt. Das Parietalblatt der Tunica vaginalis propria ist in ganzer Ausdehnung erkrankt und bildet einen

Fig. 147.

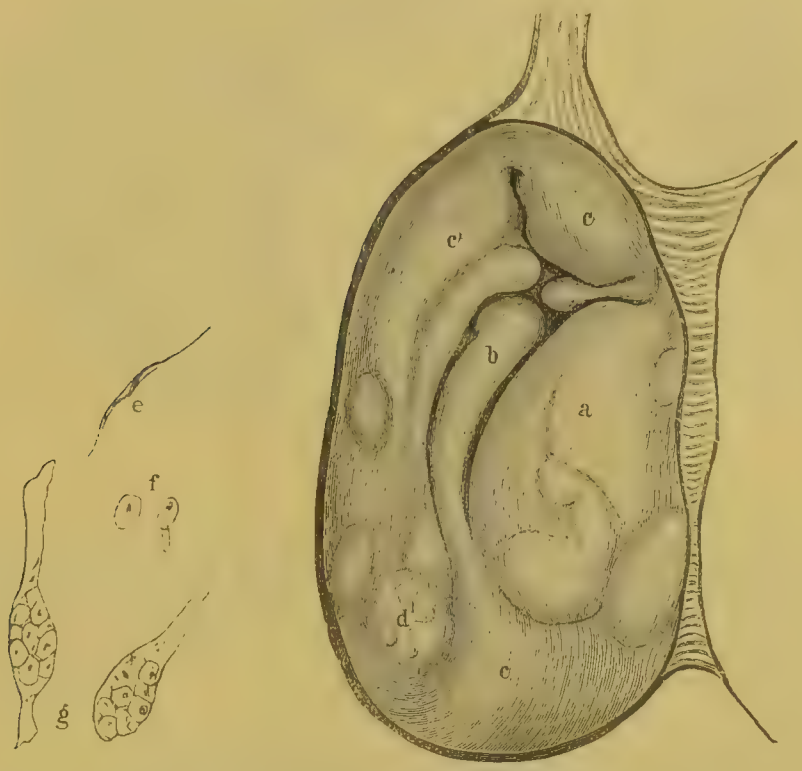

arcoma testis (Kind Sch—ch.). e. schmale Spindelzelle. f. Rundzellen, zum Theil mit Fortsätzen. g. Spindelriesenzellen.

a. Hoden. b. Nebenhoden. c. Canda der letzteren und unterer Theil des Parietalblatts der Tunica vaginalis propria. c' Oberer Theil der letzteren. d. Rundlicher Durchschnitt, gallertig mit zahlreichen Gefässen.

Haupttheil der Geschwulst in Form einer 2 cm dicken Schale, deren Faltungen ebenfalls dicke Wülste darstellen. Von der Scheidenhauthöhle ist nur die für den Nebenhoden bestimmte Stelle und ein unregelmässiger Raum an der obern vordern Fläche des Hodens und nach aussen vom Nebenhoden noch erhalten. Die Tunica vaginalis communis und der Cremaster sind auf der Geschwulst verwachsen, und der Durchschnitt gegen den Samenstrang zu erscheint infiltrirt; namentlich erscheinen die Venen als ein dichtes Bündel. — Die mikroskopische Untersuchung ergab ein Sarkom, aus kleinen Spindelzellen zusammengesetzt, in welchem die Gefässe eingebettet waren, ohne dass besondere Beziehungen zu der Gefässwand in den Vordergrund traten. Zwischen dem kranken Hodengewebe und demjenigen der erkrankten Scheidenhaut konnte ein mikroskopischer Unterschied nicht gefunden werden.

§. 1033. Wir fügen diesen Beschreibungen noch einige neulich beschriebene Fälle hinzu. Kraske hat aus der Volkmann'schen

Fig. 148.

Klinik ein doppelseitiges Sarkom des Hodens beschrieben. Auf dem Durchschnitt der faustgrossen Geschwulst zeigte sich ein flachhöckriges

Fig. 149.

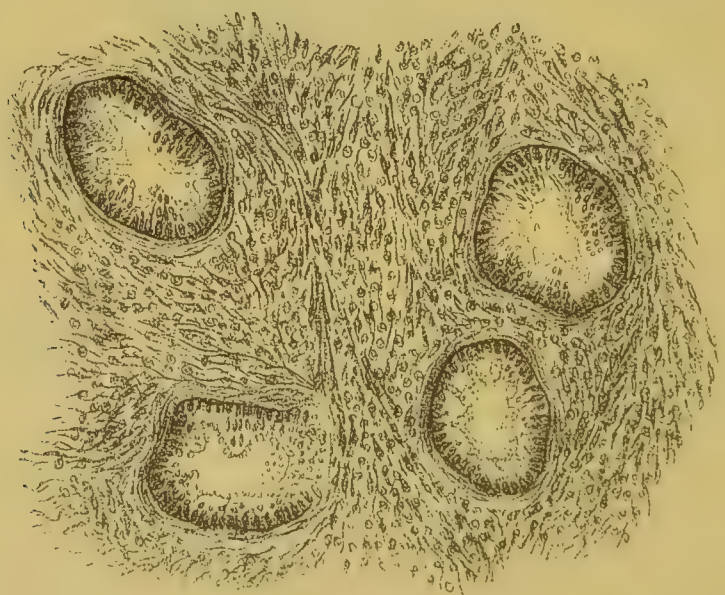

Gewebe, Hoden und Nebenhoden durchsetzend, aber vom Hoden ebenfalls ein Rest erhalten in Form eines einige Millimeter dicken Ueber-

zuges über die Vorderfläche der Geschwulst; der Durchschnitt homogen durchscheinend, grauröthlichweiss, in der Mitte ein grosser, schwefelgelber, käsiger Knoten. Der Tumor der andern Seite nur durch grössere Derbheit unterschieden. Die mikroskopische Untersuchung zeigte grosse Rundzellen mit einem Netz feiner Fasern als Intercellularsubstanz.

Ehrendorfer schildert 2 Hodensarkome aus der Billroth'schen Klinik. Das eine ist ein kleinzelliges Rundzellensarkom mit Lymphdrüsen ähnlicher Structur. Wir reproduciren die vom Autor gegebene Abbildung.

Der Durchschnitt ist weissgelb, glänzend, glatt, die Consistenz fischmilchähnlich, mit gelblichen Stellen und einem Käseknoten in einer derbern Fortsetzung nach dem Leistencanal. — Ein zweiter Fall desselben Autors, dessen Abbildung wir ebenfalls reproduziren, ist durch ein Spindelzellsarkom dargestellt von birnenförmiger Gestalt, 14 auf 17 cm Durchmesser. Hier zeigte der Durchschnitt gelbweisse Farbe, lappigen Bau und fettigen Glanz, einem derben Lipom ähnlich. An der untern innern Peripherie des Tumor das röthlichgrau gefärbte Parenchym des Hodens, ohne scharfe Grenzen in die Geschwulstmasse übergehend, am entgegengesetzten Theile der Geschwulst ein Rest des Nebenhodens, gegen den Samenstrang zu ein runder, gelbweisser Knoten.

§. 1034. Wir schildern endlich noch die makroskopischen Verhältnisse einer Geschwulstform, welche in neuester Zeit von französischen Autoren mit Vorliebe mit dem Namen des „Lymphadenoms" bezeichnet worden ist und legen der Schilderung die Arbeit von Monod und Terrillon (Arch. gén. 1879 Bd. II) zu Grunde. Wir lassen diesen Autoren das Wort, da aus der genauen Wiedergabe ihrer Mittheilungen sich am besten zeigen wird, in wie vollkommener Weise in den wesentlichen Punkten ihr Lymphadenom mit dem Sarkom in Uebereinstimmung ist. Nach Monod hat Malassez 1874 zuerst auf diese Geschwulst aufmerksam gemacht. Wir bemerken beiläufig, dass wir schon in der ersten Auflage an die Beziehungen des Hodensarkoms zu denjenigen Geschwülsten von Lymphdrüsen-ähnlicher Structur erinnert haben, wie sie von Billroth und Lücke geschildert worden sind. Malassez sei durch die gleichmässige Grösse der Rundzellen und durch die scharfe Zeichnung der Gefässwand gegen das Geschwulstgewebe auf die Differenzen des Lymphadenoms gegenüber dem eigentlichen Sarkom aufmerksam geworden, da bei Letzterem die Grösse der Zellen ausserordentlich variabel sei und die Capillaren ohne eigene Wand das Geschwulstgewebe durchziehen. Die Beschreibung von Monod beruht auf 5 Fällen, einem eigenen von Guyon, einem Fall von Péan, Trélat, Nicaise und Duplay, Désprès, 2 von Malassez, 2 von Talavera und Chambard und einer von Renault untersucht. Der Durchschnitt zeigt derbelastische Consistenz, gleichmässige Lappung des Gewebes, graue Farbe, eine gewisse Durchscheinenheit und etwas Saft. In 3 Fällen war der Nebenhoden intact, 2 Mal in der Geschwulst aufgegangen, nicht mehr nachweislich; etwas Hydrocele vorhanden.

Mikroskopisch erschien ein feines Reticulum, zum Theil mit platten Zellen belegt; die Maschen enthielten gleichmässige kleine Rundzellen

mit wenig Protoplasma, grossen Kernen und mehreren Kernkörperchen; die Samencanälchen durch die Neubildung im interstitiellen Gewebe weit auseinander gedrängt und die Wand derselben in dem nämlichen Gewebe aufgegangen, das hier nur dichter gefügt erschien. Zuletzt gehen die Samencanälchen zu Grunde und auch die Albuginea kann in gleicher Weise erkranken. In seinem eigenen Fall fand Monod die Veränderung beschränkt auf eine Infiltration der Maschen des interstitiellen Hodengewebes mit Lymphhoidzellen, und er fasst den Fall, im Anschluss an Ranvier's Nachweise bei Lymphadenom der Leber, als erstes Stadium der Krankheit auf.

§. 1035. Nachdem wir so eine Reihe von Einzelbeochtungen über sichergestellte Hodensarkome beigebracht haben, können wir die makroskopische Schilderung des Hodensarkoms zusammenfassen, so weit dieselbe uns gegenüber Krebsgeschwülsten characteristisch erscheint: Der Durchschnitt ist weisslich, gelblich oder grauröthlich. Sehr bezeichnend ist das homogene Aussehen der Schnittfläche, das bei derben Formen als speckig erscheint, bei den weichen aber hirnartig und fischmilchähnlich werden kann. Die Schnittfläche ist glatt und glänzend, mehr als dies bei dem Krebs der Fall ist. Allerdings können sich auch bei weichen Formen besonders schmale Züge oder Furchen zwischen vorquellenden Parthien hindurchziehen, ohne dass aber dadurch eine bestimmte Zeichnung der Schnittflächen zu Stande käme. Selbst die weicheren Formen behalten noch fasrigen Character bei, und wenn sich bei den weichsten derselben Saft abstreifen lässt, so besteht dieser Saft zum Theil aus abgerissenen, kleinsten Gewebstückchen. Wenn der Hoden und Nebenhoden noch nicht vollständig in der Geschwulst aufgegangen ist, so hat der Sitz des Sarkoms etwas Characteristisches. Allerdings bezieht sich das nur auf frühere Fälle, in welchen circumscripte Sarkomknoten vorgefunden werden. In einem unserer oben geschilderten Fälle ist ein früheres Stadium dargestellt. Wenn sich der primäre Knoten ausdehnt, so ist das Verhalten des Nebenhodens und Hodens insofern gegenüber dem Krebs verschieden, als meistens das restirende noch relativ gesunde Hodengewebe in Form eines Ueberzugs über den vorderen Umfang der Geschwulst erhalten bleibt, also analog den Verhältnissen, wie wir sie bei dem Cystoadenom, aber nicht bei dem Krebs gefunden haben. Sehr frühe und regelmässig findet sich die Cauda des Nebenhodens ergriffen und offenbar gehört ein Theil der Fälle zu den primären Nebenhodensarkomen.

Wir haben drei Fälle beobachtet, wo die Geschwulst im Nebenhoden primär entstand. Der eine betrifft einen älteren Herrn (Chr.), dessen Krankengeschichte unten folgt; nur die Cauda epididymidis war ergriffen. Im zweiten Fall hatte sich ein Melanosarkom in der Cauda entwickelt und war von da, wie Robin (loc. cit.) angiebt, in den Hoden hineingewachsen. Der dritte Fall gehört der Sammlung in Giessen (Präp. 24. 65) an und betrifft ein Cystosarkom des Nebenhodens, aus einer Cyste mit colossal dicker, derber, homogener Wand und dicken Septa bestehend. In dieser Wand erscheinen zwischen der rundzelligen Neubildung Durchschnitte von Nebenhodencanälchen. Der Hode, von der nur theilweise verwachsenen Tunica vaginalis umgeben,

ruht mit seinem hinteren Theile der Neubildung breit auf. Er erscheint makroskopisch normal.

§. 1036. Die Ausbreitung des Sarkoms geschieht sehr rapide bis zur vollständigen Erkrankung des Hodens und früher als beim Car-

Fig. 150.

Sarcoma testis et epididymidis. Nach einem Präparate der Heidelberger Sammlung. Nach links das wohl erhaltene Cavum vaginale (schraffirt). Links der Hode, rechts der innig verschmolzene, doch noch deutlich kenntliche Nebenhode, von welchem ein continuirlicher Zapfen 2 cm hoch in den Samenstrang aufsteigt. Die derbe, homogene Masse zeigt durch Furchen getrennte Vorragungen.

cinom greift die Wucherung per continuitatem auf das Gewebe zwischen den Nebenhodencanälchen über. Der Nebenhode verdickt und vergrössert sich, bleibt aber noch einige Zeit in seiner Form gut kenntlich. Viel öfter als beim Carcinom finden sich endlich zapfenförmige Verlängerungen in das Samenstrangzellgewebe hinein. Das Bild, welches Fig. 150 darstellt, ist ein nicht gerade seltenes, namentlich für langsamer wachsende Sarkome.

Aber auch in Bezug auf die Scheidenhaut zeigt sich diese Eigenthümlichkeit der Sarkome, gleichsam in infiltrativer Weise analog einer Entzündung auf die anstossenden Gewebe überzugreifen. Die Albuginea testis ist in denjenigen Fällen, wo noch eine Schicht normalen Hodengewebes an der Oberfläche der Geschwulstknoten erhalten ist, unverändert. Wo sie dagegen miterkrankt, verschmilzt sie so vollständig mit dem Tumor, dass sie kaum mehr zu erkennen ist. Aehnlich ist

Fig. 151.

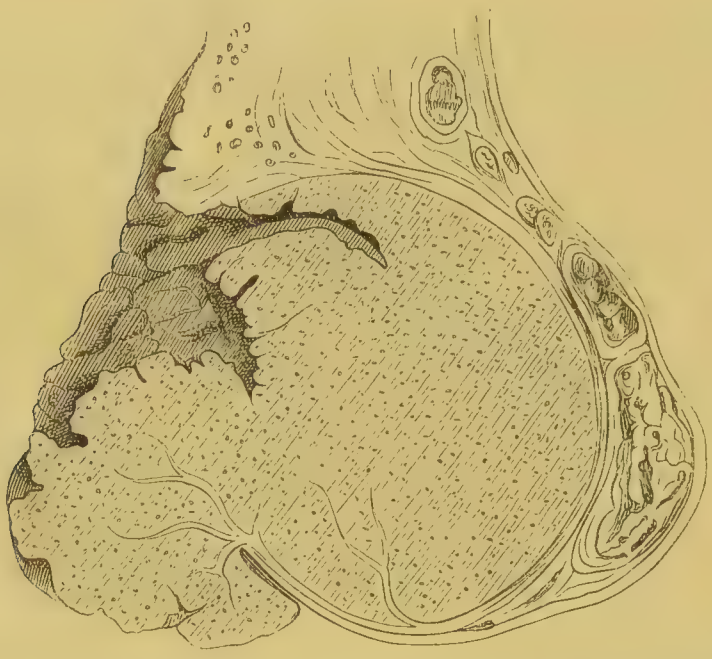

Fungus testis sarcomatosus. Nach einem Präparate der Freiburger Sammlung (ohne Nummer). Nach rechts der Nebenhode; nach oben der Samenstrang, eine zapfenförmige Verlängerung der Geschwulst enthaltend. Nach links unten der höckerige, nussgrosse Fungus; die Hauptmasse des entarteten Hodens befindet sich noch im Scrotum. In dieselbe erstreckt sich von der Oberfläche des Fungus eine unregelmässige, derbwandige Höhle hinein (links und oben).

die Ausbreitung auf die Scheidenhaut. Auch diese kann in völlig diffuser Form erkranken, und wir haben bei den malignen Geschwülsten der Scheidenhaut darauf aufmerksam gemacht, dass Combinationen derselben mit Erkrankungen des Hodens etwas Häufiges seien. Das frühe Eintreten von Erkrankungen des Nebenhodens und auch der Scheidenhäute erklärt das Vorkommen der Hydrocele und ganz besonders der Hämatocele vaginalis bei Sarkomen. Zapfenförmige Fortsetzungen in den Samenstrang oder ausgedehntere Erkrankung desselben sind etwas Gewöhnliches, und zwar in ganz ähnlicher Weise wie bei den übrigen Geweben, in continuirlicher Ausbreitung der Geschwulstmasse. Aehnlich werden die übrigen Hüllen und die Haut befallen, wie wir es bei einem unserer Fälle bereits geschildert haben, und es kann dann zu einem Fungus sarcomatosus kommen.

Wir haben unter unseren Präparaten drei Fälle gefunden, alle die harte Form des Sarkoms betreffend. Es entstehen auf diese Weise

Geschwülste, welche von dem Fungus benignus, namentlich bei Syphilis, schwer zu unterscheiden sind (s. Diagnose), wie schon Virchow hervorhebt. Der Durchbruch geschieht durch Miterkrankung der Albuginea und Verwachsung der Hüllen, auch durch Bildung von Erweichungsherden durch Verfettung am vorderen Umfang der Geschwulst. Ein solches Präparat besitzt die Freiburger Sammlung.

Abweichungen in dem oben geschilderten Bilde des Durchschnittes durch ein Hodensarkom kommen zu Stande durch Verkäsung, wie sie im Fall Kraske angegeben sind, und durch Blutungen, wie in einer von Malaessez und Monod als Fungus haematodes geschilderten Beobachtung.

§. 1037. Nach den Erfahrungen, welche wir mit Professor Langhans gemacht haben, müssten wir diejenige Form von Sarkom, welche wir in der ersten Auflage als Medullarsarkom geschildert haben, fallen lassen, da nach unserer jetzigen Ueberzeugung dieselbe dem Krebs zugehört. Aber wie wir für unsere eigene Schilderung misstrauisch geworden sind gegenüber der häufigen Deutung des Markschwammes als Sarkom, so mussten wir uns auch gegen die Auffassung des Markschwammes wenden, wie sie in Ehrendorfer's Abhandlung vertreten ist; speciell erscheint eine Form mehr als verdächtig, nämlich das Alveolarsarkom. Die Erfindung dieser alveolaren Form des Sarkoms durch Billroth, dem wir manchen der besten Fortschritte in der Geschwulstlehre verdanken, hat sicherlich für die drüsigen Organe zur Folge gehabt, dass eine gute Zahl von Krebsen von den Autoren als Sarkome aufgefasst und bezeichnet wird.

Diese Verwechslung scheint auch für den Hoden in ergiebigem Masse begangen worden zu sein. In Ehrendorfer's sehr interessanten Mittheilungen über die histologische Zusammensetzung einer Anzahl von Billroth excidirter Hodentumoren, sind neben drei nur cursorisch erwähnten Fällen zwölf Hodentumoren ausführlich beschrieben. Unter diesen fünfzehn Geschwülsten findet Ehrendorfer nicht weniger als acht alveoläre Sarkome, fast stets in der Form der Rundzellensarkome. Dazu kommt ein kleinzelliges Rundzellensarkom und ein Spindelzellsarkom, welche beide wir als typische Formen bereits der pathologisch-anatomischen Beschreibung mit zu Grunde gelegt haben. Von den übrigen fünf werden bloss zwei als reine Krebse angesprochen, eine als Adenom mit Uebergang von Sarkom zu Carcinom, eine, als Cystocarcinom und eine als Cystoid mit quergestreiften Muskelfasern. Der Gegensatz zu unserem resp. Langhans' Befund ist um so auffälliger, als die beiden Krebse der speciellen Form zugehören, welche wir als Adenocarcinom von der gewöhnlichsten medullären Form getrennt haben. Bei Fall 9 heisst es, dass schon unter schwacher Vergrösserung die epithelialen Cylinder und Schläuche zu Tage treten, dass stellenweise ein Lumen deutlich um die Wand gefaltet war und hierdurch ein drüsenähnliches Bild zu Stande kam; dass endlich einzelne Schläuche ein hohes Cylinderepithel trugen. Nimmt man dazu, dass Cystocarcinome eo ipso zu dieser seltenen Varietät gehören, so hätte also Ehrendorfer aus Billroth's Klinik keine einzige der weitaus häufigsten medullären Formen des Hodenkrebses zu Gesicht bekommen. Wir machen aufmerksam, dass Ehrendorfer selber aus-

drücklich betont, dass sein von uns anerkanntes kleinzelliges Rundzellensarkom sich durch die Kleinheit der Zellen, Armuth an Protoplasma und Fehlen der Bindegewebsbalken, an deren Stelle ein zartes bindegewebiges Maschenwerk trat, von seinem Alveolärsarkom unterscheidet. Gegenüber unseren früheren Schilderungen des Medullarsarkoms hat schon Klebs erklärt, das die Angabe von einem völligen Zurücktreten der intercellularen Substanz den Gedanken nahe legt, dass es sich um Krebse handle.

§ 1038. Mit dieser Auffassung, dass es ein Medullärsarkom in dem von uns früher angenommenen Sinne nicht giebt, fallen aber auch alle diejenigen Bemerkungen dahin, welche wir im Anschluss an dasselbe über Cysto- und Chondrosarkome gemacht haben. Denn auch hier handelt es sich wesentlich um Combinationen von Medullärsarkom nach früherer Auffassung mit Cystoiden und gehört die Mehrzahl dieser Geschwülste demgemäss dem Cystocarcinom zu. Nicht als ob Cysten im Sarkom gar nicht vorkämen: wir haben im Gegentheil in der ersten Auflage Fälle erwähnt, wo diess der Fall war; aber die Cysten zeichnen sich aus dadurch, dass die Sarkommasse deren Wand direct bildet und in Form von warzigen, zapfenförmigen, unregelmässigen Vorsprüngen ins Lumen hineinragt. Auch sind die Cysten nur vereinzelt vorhanden.

Im Anschluss an die ganz gesicherten Fälle von Sarkom können wir die 3 Formen des Fibro-, Myxo- und Granulationssarkoms beibehalten, je nach Verhalten der die Zellen einbettenden Intercellularsubstanz. Das Myxosarkom ist schon beim Myxom beschrieben worden, und es ist dort aufmerksam gemacht, dass Combination mit Cystoadenom etwas Gewöhnliches ist. Wir halten es für das Einfachste, im Anschluss an die gleich zu gebende histologische Schilderung von Langhans uns die Eintheilung von Klebs zu eigen zu machen, welcher 2 grosse Gruppen von Hodensarkomen unterscheidet: das Spindelzellsarkom und das Rundzellsarkom.

Ueber das Vorkommen der ersteren Form kann nicht der geringste Zweifel walten, und da Langhans keinen Fall gesehen hat, so geben wir unsere Schilderung nach einem Präparat der Würzburger Sammlung, bei welchem Hode und Nebenhode gleichmässig ergriffen und etwa um das Doppelte vergrössert sind: Hier zeigt sich die Schnittfläche homogen, derb, mit einzelnen Cysten gegen den Nebenhoden hin und einer grösseren Cyste mit derben, warzigen Wandungen nach dem vorderen Umfange zu. Die Neubildung liegt zwischen den Samencanälchen. Diese sind zum Theil leer, zum Theil enthalten sie eine körnige Masse mit Kernen und einzelnen blassen Zellen. Sie sind nicht durch die umgebende Neubildung comprimirt und in sehr deutlicher Weise tritt eine netzförmige Zeichnung in derselben zu Tage. Man wäre geneigt, dieselbe als den Ausdruck von Leisten und Vorsprüngen aufzufassen, welche durch umgebende Spindelzellen gebildet werden, in analoger Weise, wie Langhans[1]) in neuester Zeit für gewisse Geschwülste der Mamma sie nachgewiesen hat. Allein sie treten auch im Querschnitt sehr deutlich zu Tage. Die Wand der Samen-

[1]) Langhans, Virchow's Archiv. 1873.

canälchen ist in der Neubildung aufgegangen. Letztere besteht durchweg aus grossen Spindelzellen mit einem oder mehreren Kernen und faserigem Zwischengewebe. Verhältnissmässig spärliche Gefässe ziehen sich mitten durch und zwischen den Spindelzellen dahin. Der lange Durchmesser der letzteren liegt den Gefässen parallel und umkreist bogenförmig die Lumina der Samencanälchen.

Nach Langhans wäre die Ansammlung von Zellen um die Samencanälchen nicht so zu deuten, dass hier der primäre Sitz der sarcomatösen Neubildung sich befände; vielmehr fand er die zellige Wucherung erst secundär nach den Samencanälchen zu fortschreitend, und es wäre demgemäss die Unterscheidung von perivasculären und perispermatischen Sarkomformen nach Klebs nicht zulässig.

§. 1039. Bei dem Rundzellensarkom kommen jedenfalls Varietäten vor, indem das Gewebe sich bald als kleinzelliges, bald als grosszelliges, sogar als Riesenzellsarkom, wie Malassez und Monod beschrieben haben, darstellt.

Man wird gut thun, diese Formen zunächst auseinanderzuhalten. Ein grosser Theil der kleinen, rundzelligen fällt in das Gebiet derjenigen Form, welche bei der Verwandtschaft mit Lymphdrüsengewebe von den französischen Autoren als Lymphadenom bezeichnet worden ist, und welche wir als Lymphoidsarkom lieber anführen möchten. Sie characterisirt sich wesentlich dadurch, dass die zwischen den kleinen Rundzellen liegende Intercellularsubstanz faserigen Character hat, und es mag auch darin seine Erklärung finden, dass speciell diese Geschwulst sich durch besondere Bösartigkeit auszeichnet. Bei ihr sind hauptsächlich die doppelseitigen Erkrankungen gefunden worden. Daneben giebt es andere Formen, wo die Rundzellen in eine mehr körnige Grundsubstanz eingebettet sind, und die man desshalb als Granulationssarkom bezeichnen darf, wie ich einen Fall in der ersten Auflage von einem 50jährigen Manne beschrieben habe, wo der Nebenhoden normal war, der Hoden um das 3fache vergrössert.

Was die Angiosarkome und plexiformen Sarkome des Hodens anlangt, wie namentlich Waldeyer sie nach Untersuchung eines Falles beschreibt, und welchen sich auch Rindfleisch's angiektatische Form anschliesst, so scheint es nach den Untersuchungen von Köster und auch nach den beigefügten von Langhans eine Eigenthümlichkeit des Sarkoms überhaupt zu sein, sich im Anschluss an die Gefässe auszubreiten, so dass nothwendigerweise, je nach Stadium, die Neubildung eine Art Mantel um die Gefässe bildet, und eine netzförmige Anordnung darbietet. Das war auch der Fall bei dem Riesenzellensarkom von Mallassez und Monod.

Histologie (Langhans).

§. 1040. „Bei keinem Hodentumor ist die histologische Ausbeute meiner Untersuchungen geringer als bei dem Sarkom. Nur 6 Präparate (abgesehen von den 2 anhangsweise beschriebenen) standen mir zur Verfügung, und in den meisten war das Sarkomgewebe so sehr ausgebildet, dass jede Spur des normalen Hodengewebes geschwunden war. Gerade die ersten Stadien, die über die Entwickelung die entscheidende Auskunft geben sollen, habe ich immer vermisst.

Was die Zusammensetzung der ausgebildeten Geschwulst anlangt, so gehört dieselbe zu denjenigen Sarkomen, welche eine nicht geringe Neigung zur Ausbildung von Intercellularsubstanz besitzen. Manche Parthien bestehen wohl ausschliesslich aus Zellen, namentlich kleinen Rundzellen, Lymphkörpern ähnlich, zwischen denen auch nach sorgfältigster Erhärtung keine Intercellularsubstanz sich nachweisen lässt. Aber an den meisten Stellen ist doch die letztere reichlich entwickelt, entweder undeutlich körnig, faserig oder mehr homogen, gleichmässig zwischen allen Zellen vorhanden, so dass jede derselben von der benachbarten durch einen solchen Streifen getrennt ist. Gar nicht selten ist es, dass diese Streifen in der Breite den Durchmesser der Zellen erreichen oder sogar übertreffen. Hie und da entwickelt sich aber auch die Grundsubstanz in Form von Bündeln, zwischen denen die Zellen — meist kleine Rundzellen — in Form von einfachen oder doppelten Reihen angeordnet sind; die letzteren anastomosiren und bilden so ein Netz, das sehr an das Netz von Blutcapillaren erinnert; hie und da scheinen sogar die begrenzenden Bündel von dünnen Spindelzellen bedeckt zu sein; indessen konnte ich keine ganz klare Anschauung von diesem Verhältniss gewinnen. Gar nicht selten bilden sich sogar ausgedehntere fibröse Parthien aus mit deutlich fibrillärer Grundsubstanz, besonders in der nächsten Umgebung der Gefässe; in der Mitte der Gefässmaschen ist dann das zahlreiche Sarkomgewebe auf schmale Züge zusammengedrängt, die auf Quer- oder Schrägschnitten an Krebsalveolen erinnern, indessen niemals einen erheblichen Zweifel über die Diagnose des Tumors aufkommen lassen, weil auch in diesen zellreichen Strängen in der Regel Intercellularsubstanz in geringer aber sicher nachweisbarer Weise sich vorfindet.

§. 1041. Nur wenig kann ich über die Form der Zellen sagen. Die Rundzelle und namentlich die kleine lymphkörperähnliche Zelle wiegt entschieden vor; manche Tumoren enthalten fast nur solche. Daneben kommen aber auch grössere Elemente vor, oft polyedrisch und einigermassen an Epithelien erinnernd, Spindel- und Sternzellen; letztere entschieden immer in der Minderzahl. Ein typisches Spindelzellensarkom habe ich nicht gesehen.

Es ist hier der Ort, die interessante Beobachtung von Malassez und Monod (Archives de physiologie 1878, 377) zu erwähnen: ein metastasirendes Riesenzellensarkom. Primärer Tumor des Hodens sammt Metastasen in retroperiton. Drüsen, Leber, Milz, Nieren, Lungen hatten die gleiche Zusammensetzung: neben zahlreichen mehr oder weniger grossen Sarkomzellen fanden sich Riesenzellen vor, d. h. vielkernige Protoplasmamassen, die in bald dünnen bald dicken Balken angeordnet ein Netzwerk bildeten; sie schliessen viele Vacuolen ein, in denen namentlich rothe und wenige farblose Blutkörper nachzuweisen waren. Wegen dieses Inhalts sowie wegen des directen Zusammenhangs mit Blutgefässen sehen sie diese Elemente als unvollendete Gefässanlagen an.

Die Blutgefässe fand ich meist weit, mit dickem Endothel, unter welchem nicht immer eine faserige Wand sich vorfindet; so besonders in den festeren Parthien; in den weichen, zellreichen waren sie häufig nicht zu erkennen.

§. 1042. Das grösste Interesse bei der Untersuchung der Geschwülste nimmt der Nachweis ihrer Entwickelung in Anspruch; und bei den Sarkomen zur Zeit noch in ganz besonderm Masse. Wissen wir doch über ihre Entwickelung nur, dass sie aus dem Bindegewebe hervorgehen, und diese Erkenntniss ist eigentlich auch mehr Folge davon, dass sich andere Genesen ausschliessen lassen, als entsprungen aus dem directen Nachweis dieser Entstehung. Man wird kaum einwenden dürfen, dass wir für den Krebs kaum besser unterrichtet und hinsichtlich der Genese meist auf den Nachweis des Zusammenhangs mit dem normalen Epithel angewiesen sind; denn damit wissen wir eben, dass seine Zellen aus den normalen Epithelzellen hervorgehen. Bei den Geschwülsten aber, die an das Bindegewebe sich anschliessen, erheben sich immer noch die Fragen, ob sie aus den vorhandenen Bindegewebszellen oder etwa aus ausgewanderten farblosen Blutkörpern hervorgehen, ob sie an Blut- oder Lymphgefässe und in den Drüsen an die Elemente der Membrana propria sich anschliessen. Die Angaben hierüber in der Literatur sind sehr spärlich. Es ist dies um so mehr zu bedauern, weil in unserem histologischen System der Geschwülste die Gruppe der Sarkome nach einer andern Richtung die unbefriedigendste ist. Befinden sich doch hier, wenn man sich bei der Abgrenzung wirklich nur an die Mengenverhältnisse der Zellen und Intercellularsubstanz hält, neben den weichen Warzen, die meist das ganze Leben ohne jede Veränderung getragen werden, neben dem ganz unschuldigen Psammom die Knochensarkome, die malignen Hautsarkome und namentlich die melanotischen Tumoren, die oft in wenigen Monaten die ganze Körperoberfläche bedecken und fast alle inneren Organe befallen. Es walten hier die grössten physiologischen Unterschiede ob. Die Gruppe der Sarkome in ihrer jetzigen Form ist ein Ausfluss jener streng anatomischen Anschauungen, wie sie Virchow des öfteren, namentlich aber in den einleitenden Vorlesungen zu seinem Geschwulstwerk auseinandergesetzt hat. Die Berücksichtigung des physiologischen Verhaltens der Geschwülste wird auf gleiche Stufe mit der Eintheilung der Pflanzen in Nutz- oder Giftpflanzen gestellt. Dieser Vergleich hätte aber nur dann Berechtigung, wenn es sich bei jenen auch um selbstständige Organismen handelte, deren Beziehungen zu einem dritten ebenso selbstständigen Organismus in Frage stünden. Die Geschwülste können, wie dies ja auch gerade Virchow vielfach betont hat, nur mit den normalen Geweben und Organen des gleichen Organismus verglichen werden. So wie bei Abgrenzung der letzteren in Gruppen die physiologischen Gesichtspunkte nicht bloss Berücksichtigung finden, sondern vielfach das Massgebende sind — wie für das Nerven und Muskelgewebe — ebenso hat auch in der Lehre von den Geschwülsten das physiologische Verhalten die gleiche Berechtigung wie die Zusammensetzung. Ja, man wird ihm sogar vielfach eine höhere Berechtigung zugestehen müssen. War dies doch durch Abtrennung des Tuberkels, des Gummas schon vor der Entdeckung der Bacillen zugestanden. Auch auf dem Gebiete der Sarkome beginnen diese Anschauungen sich zu zeigen. Ein solches Anzeichen sehe ich z. B. darin, dass Recklinghausen (Die multiplen Fibrome der Haut etc. 1882) für die zahlreiche Form der weichen Warzen der Haut die Bezeichnung des Lymghangiofibroma gewählt hat. Denn als unterscheidendes Merk-

mal gegenüber den Sarkomen giebt er an: die vollständige Integrität des alten Gewebes, den Mangel jeder Degeneration und regressiven Metamorphose. Das sind doch wesentlich nur anatomische Charactere der Gutartigkeit jener Geschwülste, also physiologische Merkmale. Und dass Recklinghausen sich gezwungen sah, ein — dem Bau nach — so typisches Sarkom als Fibrom zu bezeichnen, ist nur ein Beweis, dass hier das erlösende Wort noch nicht gesprochen ist. Denn als Fibrome, d. h. als Geschwülste, die aus Bindegewebe bestehen, wird man jene in Frage stehenden Bildungen niemals benennen dürfen. Neben der anatomischen Zusammensetzung müssen Aetiologie, Neigung zu Degeneration, zu Metastasenbildung ganz ebenso berücksichtigt werden, wie dies Virchow auch selbst — seinen angeführten Anschauungen ungetreu, aber mit umfassendem Blick — bei Tuberkel, Gumma und sämmtlichen Granulationsgeschwülsten gethan hat.

§. 1043. Wie dunkel aber ist die Aetiologie der Sarkome? Hier scheint die Cohnheim'sche Hypothese der angebornen Geschwulstkeime eine ganz besondere Berechtigung zu haben, da ja die Hautsarkome sich sehr häufig an geringe congenitale Mängel in der Ausbildung dieses Organs anschliessen. Die Infectionstheorie wird von Vielen, gerade von Cohnheim mit der grössten Entschiedenheit zurückgewiesen.

Um über die Entwickelung der Sarkome in's Klare zu kommen, hatte ich Herrn Dr. Demiéville veranlasst, die kleinen Pigmentflecke der Haut zu untersuchen, die häufig den Ausgangspunkt der melanotischen Sarkome bilden (Virchow's Archiv 81). Denn hier sind offenbar die Räthsel in dem Bau dieser Tumoren zu lösen. Er kam zu dem Resultat, dass sie an die Blutgefässe sich anschliessen. Indess hat Recklinghausen für seine ganz gleich gebauten Lymphangiofibrome die Behauptung aufgestellt, dass sie von den Lymphgefässen ausgehen. Soweit liegen hier noch die Ansichten auseinander. Injectionspräparate, die die Frage entscheiden müssten, sind von keiner der genannten Seite untersucht worden. Ich möchte bemerken, dass ich auch jetzt noch die Ansicht von Demiéville für die wahrscheinlichere halte. Wenigstens in den früheren Stadien, die gerade Demiéville untersucht hat, lässt sich der Anschluss an die Blutgefässe erkennen. Später mag dann die Zellmasse auch in die Saftcanäle und Lymphspalten hineinwachsen, jedenfalls aber nicht in die röhrenförmigen Lymphgefässe, die sich noch zwischen den Zellmassen intact nachweisen lassen, und Recklinghausen scheint die letzteren für allein betheiligt zu halten, so lange die Zellhaufen noch als gesonderte Bildungen sich nachweisen lassen. Gerade darin dürfte ein Hauptunterschied zwischen Sarkom und Krebs zu suchen sein, bei welchem letzteren die Betheiligung der Lymphgefässe so häufig ist, dass Recklinghausen und Köster sie als die primär afficirten Gewebsbestandtheile ansahen.

§. 1044. Kehren wir nach dieser Abschweifung wieder zu unserem speciellen Thema zurück. Für den Hoden treten bei der Frage nach der Entwickelung der Sarkome neben Blut-, Lymphgefässe und Samen-

canälchen noch die so räthselhaften interstitiellen Zellstränge in gleiche Linie.

Die ersten Stadien habe ich nie untersuchen können. In den ausgebildeten Geschwülsten sieht man manchmal perivasculäre Anordnung (Fig. 152). Das zellreiche Geschwulstgewebe zerfällt in

Fig. 152.

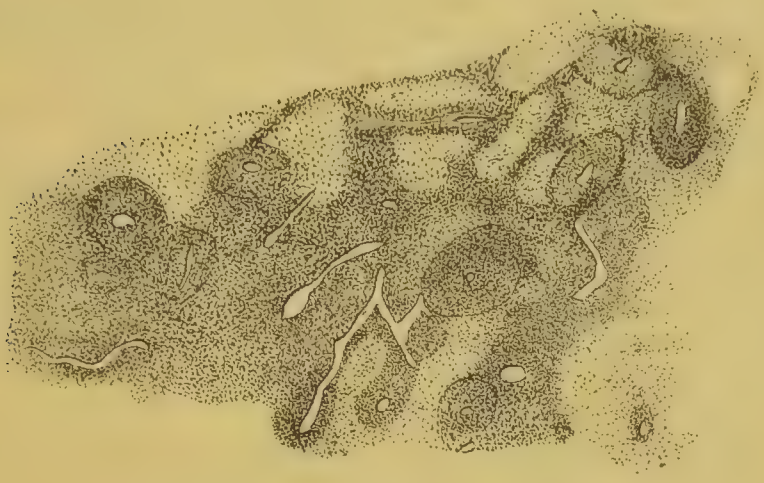

einzelne rundliche, längliche, geschlängelte Felder, durch zellarmes, lockeres Bindegewebe von einander getrennt, in deren Centrum sich je ein weites Blutgefäss mit dünner bindegewebiger Wand und dickem Endothel findet.

Eine ähnliche Beziehung zu den Samencanälchen konnte ich nicht finden; nur in zweien meiner Tumoren waren dieselben vorhanden, namentlich aber in dem einen, in dem auch die perivasculäre Anordnung des Sarkomgewebes sehr deutlich war. Hier lagen die Canälchen in den fibrösen Septa, also möglichst weit von dem Sarkomgewebe entfernt; sie sind comprimirt, mit dünner Membrana propria und einem Inhalt, der bald den Canal ganz ausfüllt, bald ein centrales Lumen freilässt. Wenn auch seine feinere Zusammensetzung nicht deutlich ist, so sieht man doch immerhin soviel, dass in dem körnigen Protoplasma nur kleine runde Kerne sich finden und die grossen Kerne der Keimzellen fehlen. Manchmal lassen sich noch Andeutungen von Zellgrenzen erkennen, meistens fehlen sie, ohne dass dadurch die Inhaltsmasse einer Tuberkelriesenzelle ähnlich wird. Auch kleine sarkomatöse Rundzellen dringen hie und da in die Canälchen zwischen Epithel und Membrana propria ein.

§. 1045. Kocher findet in einem Falle die Membrana propria aufgegangen in die Neubildung (erste Auflage 376). Daraus darf man aber nicht ohne Weiteres schliessen, dass der Ausgangspunkt hier zu suchen sei; denn ich fand in einem Rundzellensarkom das Gleiche, konnte mich aber überzeugen, dass an anderen Stellen die verdickte homogene Membrana propria noch vorhanden war; jenes Aufgehen derselben in der Neubildung war also erst secundär durch In-

filtration von Seiten des von aussen andringenden sarkomatösen Gewebes erfolgt. Ich hebe dies desshalb noch besonders hervor, weil manchmal in der That das Sarkomgewebe pericanaliculär angeordnet ist, während in der Mitte der Zwischenräume zwischen den Samencanälchen Bindegewebe sich findet. Allein auch dies Bild scheint erst secundär zu entstehen, wie oben erwähnt, durch Ausbildung der Intercellularsubstanz in der nächsten Nähe der Blutgefässe. Das ergiebt sich daraus, dass hier die Samencanälchen viel weiter voneinander entfernt sind, als an jenen Stellen, wo das nur kleinzellige Sarkomgewebe zwischen ihnen liegt. Die letzten sind also als die früheren, jene als die späteren Stadien anzusehen.

Von Lymphgefässen habe ich in den Sarkomen nichts gesehen, entsprechend den Untersuchungen von Köster.

Was schliesslich die interstitiellen Zellstränge anlangt, so macht Waldeyer (Virchow's Archiv 55, 133) eine Andeutung über ihre Beziehung zu den Sarkomen. Ich habe selbst nie etwas derartiges gesehen und möchte eine enge Beziehung zwischen beiden desshalb nicht für wahrscheinlich halten, weil die Sarkomzellen nur selten den grossen, protoplasmareichen, epithelähnlichen Elementen jener Stränge gleichen.

§. 1046. Beschreibung des doppelseitigen Hodensarkoms Maurer (Kocher's Beobachtung): Der eine Hoden war nur mässig vergrössert, von etwas lappigem Bau; sein Gewebe grauröthlich mit leicht gelblichem Ton. Verkäsungen fehlten. Der Nebenhoden war normal, wie man schon mikroskopisch erkennen konnte.

Mikroskopisch stellte sich der Tumor als ein kleinzelliges Sarkom dar, dessen Elemente meist rund, doch auch polyedrisch sind; grössere Zellen, die an Epithelien erinnern könnten, fehlen. Auch ihre Kerne sind klein und rund, und zeigen sich selbst bei guter Kernfärbung (Gentianaviolett) nicht immer deutlich bläschenförmig, sondern auch zum Theil mehr homogen und gleichmässig dunkel gefärbt, ohne dass ein frappanter Unterschied zwischen den beiden Formen auffiele. Zwischen diesen Zellen finden sich zahlreiche feine Fasern; doch wiegen die Zellen vor, und die Fasern erkennt man deutlich erst am Rande zerzupfter Stückchen. Von Samencanälchen ist nichts zu sehen.

Das zweite übersandte Stück bestand aus einem grössern Tumor. der mit der Haut verwachsen war und eine tiefe Ulcerationsfläche darbot. Er hatte die gleiche Zusammensetzung wie jener. Vom Hoden und Nebenhoden war von aussen nichts zu erkennen. Auf einem Durchschnitt aber treten beide sofort deutlich hervor, der Nebenhode mit dem Geschwulstgewebe verwachsen, der Hode aber durch die dicke Albuginea scharf von demselben getrennt. Er ist von normaler Grösse; sein Gewebe aber ist nicht bräunlich, sondern weiss, von sehnigem Aussehen und besteht aus den Samencanälchen, die normale Anordnung haben, aber wie bei hochgradiger Atrophie in fast solide, mit nur schmalem, spaltförmigem Lumen versehene Bindegewebsbündel umgewandelt sind; in ihrem centralen Lumen sind nur geringe, undeutlich körnige Massen. Das interstitielle Gewebe ist meist unverändert, oder enthält stellenweise netzförmig verbundene Züge von Sarkomgewebe.

§. 1047. Einen weiteren Anhang zu den Sarkomen bildet die Schilderung eines Tumors (operirt Sept. 1885), bei dem die Diagnose, ob Sarkom oder epithelialer Tumor wohl zweifelhaft sein könnte. Für letztere lässt sich nur Eine Thatsache, aber eine gewichtige, anführen. Die Form seiner Zellen ist vielfach der Art, dass man glaubt, ein einfaches Lager von Cylinderepithel vor sich zu haben. Alles dagegen, was sich auf Anordnung der Zellen bezieht, sowie auch vielfach der Character der letzteren selbst lassen sich nur verstehen unter der Annahme eines perivasculären Sarkomes. Schon makroskopisch war die Diagnose zweifelhaft; wenn auch das Geschwulstgewebe selbst durch den weisslichen Saft den Verdacht auf Krebs erweckte, so sprach doch die sehr schön ausgebildete Kapsel mehr für eine weniger bösartige Neubildung. Der grössere centrale Theil der Geschwulst war nekrotisch, nur die Peripherie giebt über die Zusammensetzung Aufschluss; Stadien der ersten Entwickelung erhielt ich nicht.

§. 1048. Bei der Beschreibung der wechselvollen histologischen Bilder halte ich mich an die Abbildungen.

Fig. 153.

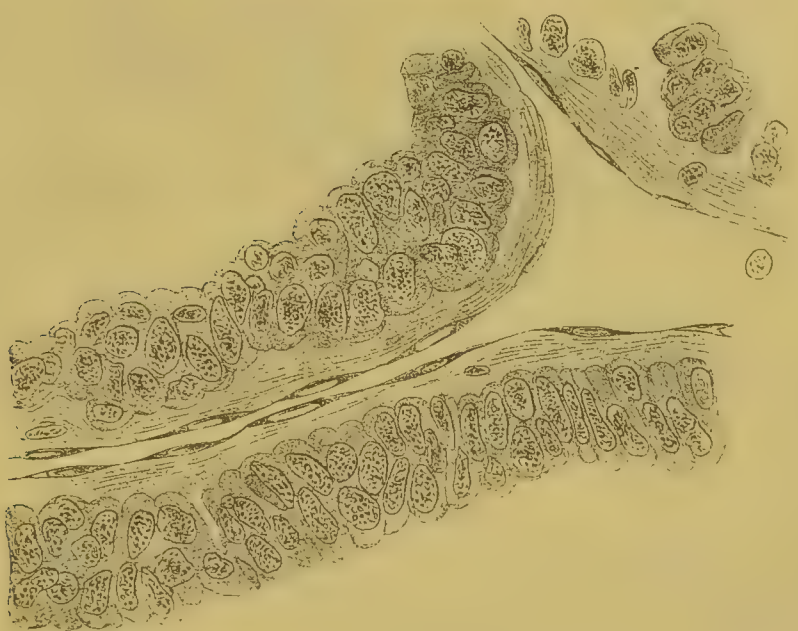

Grosse rundliche Felder von 1 cm und mehr Durchmesser haben die in Fig. 153 dargestellte Zusammensetzung. Man kann sie als cavernös bezeichnen. Das Formgebende sind Gefässe, welche in verschiedenster Richtung getroffen mit spaltförmigem Lumen in regelmässigen Abständen das Gesichtsfeld durchziehen. Unter dem Endothel findet sich eine mässig breite Schicht, die undeutlich streifig, homogen, hie und da etwas reticulär erscheint, einige Kerne enthält, im Ganzen aber sehr blass ist und nach aussen an Blässe zunimmt. Besonders

auffallend ist nur ein dicker Zellbelag, der dieser Gefässwand aufliegt (Fig. 154 und 155). Am deutlichsten sind in demselben die

Fig. 154.

dicht gestellten Kerne, welche entweder sehr gross und lang sind und nebeneinander stehend einer einfachen Lage von Cylinderepithelien anzugehören scheinen, oder sie sind kleiner, rund und oval und liegen in 2 oder 3 Reihen übereinander; an Stellen, wo dieser Belag dünn ist, findet sich nur eine Reihe solcher Kerne. Schwierig ist nun der Nachweis von Zellgrenzen in dem blassen Protoplasma, gerade an Stellen mit einer Reihe langer Kerne sind sie noch am deutlichsten zu erkennen; die dadurch abgegrenzten Elemente gleichen um so mehr Cylinderepithelien, als ihre freien, dem Gefäss abgewandten Flächen im Wesentlichen in Einer Ebene liegen. Meist aber finden sich keine Zellgrenzen, sondern nur ein gleichmässiges Protoplasma; um ein normales Paradigma anzuführen, das Bild erinnert an den Bau der Chorionzotten, besonders wenn der Protoplasmabelag dünn ist und nur eine Lage von kleineren Kernen enthält. Die Spalten zwischen den so gebauten Gefässen sind leer oder enthalten körnige, vielleicht geronnene Massen und Zellen von dem Aussehen der Lymphkörper.

Fig. 156 bietet ein anderes Bild, das als eine weitere Entwickelung des vorhergehenden angesehen werden kann. Die Aehnlichkeit mit Fig. 153 tritt um so mehr hervor, da die Innenwand der Gefäss-

lumina sehr dunkel gehalten ist. Ihre protoplasmatische Scheide ist erheblich breiter geworden, ebenso auch die Spalten zwischen ihnen. Letztere nehmen den grösseren Theil des Gesichtsfeldes ein; das in ihnen enthaltene Gewebe ist undeutlich; hie und da findet man wohl helle, schmale, fasrige Züge von Bindegewebe, hauptsächlich aber zellähnliche, homogene, etwas glänzende Schollen ohne Kerne, wie nekrotische Zellen. Ihre Bedeutung aber wird durch ihren Zusammenhang

Fig. 155.

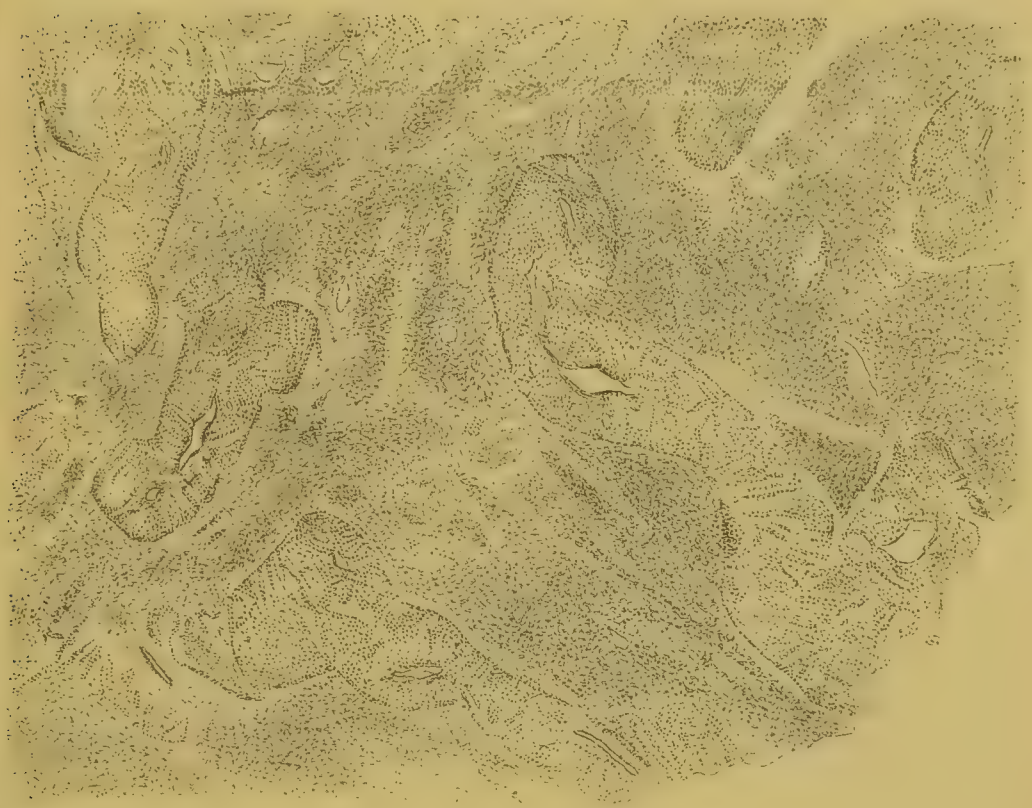

mit der fibrösen Kapsel klar; sie sind als Fortsetzungen derselben aufzufassen. Das Auffallendste sind nun die runden oder geschlängelten Felder mit ihren centralen Gefässen, der kernreiche Protoplasmabelag derselben ist gegenüber dem vorigen Bilde bedeutend dicker und in höchst auffallender Weise sind die Kerne hier vielfach in Reihen angeordnet, welche quer durch den Belag hindurch gehen, also senkrecht auf die Gefässwand zu verlaufen. Sie stehen dicht nebeneinander, und da sie am freien Ende und an der Basis abwechselnd häufig in einander umbiegen, so erinnert das Bild sehr an Lieberkühn'sche Drüsen oder dichtstehende Papillen mit ihren Epithelien. In der That handelt es sich um Bilder beiderlei Art, denn man begegnet natürlich auch Querschnitten dieser Gebilde, und da sieht man bald Kreise von scheinbaren Cylinderzellen mit leerem Lumen, bald dasselbe von Stroma ausgefüllt.

§. 1049. Wie man aus dieser Schilderung ersieht, lässt sich keine bestimmte Diagnose stellen. Die cylindrische Gestalt der Zellen, wie sie sich an manchen Stellen findet, dann namentlich die eben beschriebenen papillen- und drüsenähnlichen Bildungen erwecken auf den ersten Blick die Idee eines epithelialen Tumors, und zwar würde dann ein Adenom mit gewissen papillomatösen Zwischenstadien vorliegen. Das Fehlen der Zellgrenzen in der Masse des protoplasmatischen Belags der Gefässwände, die Beziehung zu den letzteren selbst, wie sie sich

Fig. 156.

in den 3 ersten Figuren ausdrückt, sind Verhältnisse, wie wir sie eher in Sarkomen oder überhaupt in Geschwülsten der Bindesubstanzreihen finden.

Eine sichere Entscheidung könnte nur durch den Nachweis der Entwickelung geführt werden. Jedoch möchte ich gerade mit Rücksicht auf den Hoden ein Kriterium etwas abschwächen, das gegen die epitheliale Natur zu sprechen scheint. Ich meine das Fehlen der Zellgrenzen. Es würde sich diess gerade in dem Hoden auf Grund der Auffassung des Tumors als Adenom eher erklären lassen als in andern Drüsen. Scheinen doch auch die Follikelzellen der Samencanälchen an erhärteten Präparaten sehr häufig zu einem gleichmässigen, kernreichen Protoplasma zusammengeflossen.“

§. 1050. Aetiologie. Wir müssen Virchow beistimmen, welcher das Sarcoma testis für eine seltene Geschwulstform erklärt. Es sind desshalb über Aetiologie keine allgemeinen Angaben zu machen. In

der Mehrzahl der Fälle hat sich die Geschwulst ohne eine bekannte Einwirkung von aussen her entwickelt, in andern Fällen dagegen ist ein Trauma vorausgegangen, so in dem Falle von Kraske, wo von einer Quetschung her eine Schwellung zurückgeblieben war.

§. 1051. Hinsichtlich des Alters scheinen zwischen Carcinom und Sarkom Unterschiede zu bestehen. Zunächst ist es wahrscheinlich, dass ein guter Theil dessen, was als Markschwamm bei Kindern beschrieben worden ist, in das Gebiet der Sarkome gehört. Indessen darf man auch hier nicht zu weit gehen, und wir haben einen Fall von Krebs bei einem kleinen Kind in dem betreffenden Kapitel angemerkt. Der Markschwamm kommt bei Kindern meistens in der frühesten Zeit vor und Monod hält sich sogar berechtigt, für viele Fälle congenitale Entstehung anzunehmen. Wir haben der Abhandlung von Monod Erwähnung gethan, in welcher über 62 Fälle von Hodenkrebs bei Kindern berichtet ist, aus welcher Zahl 17 Fälle als Sarkom angesprochen werden, 26 als Markschwamm (Encephaloid), 3 als fibroplastische Geschwulst, einer als ein Myxosarkom, 6 als Epitheliom. Wir haben ein ächtes Sarkom bei einem $2^1/_2$jährigen Kind bereits bei der pathologischen Anatomie geschildert. Schon in der ersten Auflage glaubten wir von 9 unzweifelhaften Sarkomen 3 auf das Alter von 38, die übrigen in spätere Jahre verlegen zu können. Ein Individuum war sogar 70 Jahre alt, nur 2 damals erwähnte fielen auf das Alter von 20—30, ein Cysto- und ein Medullarsarkom, welche nach unsern jetzigen Anschauungen als wahrscheinlich dem Krebs zugehörend wegfallen würden. Nehmen wir nur die völlig sichern Fälle von Sarkom aus der neuesten Zeit nebst unsern eigenen Fällen, so ergiebt sich im Gegensatz zum Krebs kein einziger Fall im Alter von 20—30 Jahren, nur einer von 18 Jahren, alle andern über 34, 1 Mal 34, 1 Mal 36, 2 Mal 37, 1 Mal 38, 1 Mal 42, 1 Mal 44, 1 Mal 50, 1 Mal 57 und 1 Mal 61. Wir können also auch jetzt noch dem Ausspruch von Virchow beistimmen, dass die Sarkome den Kinderjahren und dem späteren Mannesalter zugehören.

§. 1052. Für die Pathogenese von grosser Bedeutung ist die Thatsache, dass in einer verhältnissmässig bedeutenden Anzahl von Fällen Sarkome in beiden Hoden gleichzeitig beobachtet worden sind. Wenn wir die Fälle zusammenstellen, können wir dieses gleichzeitige Auftreten 15 Mal constatiren. Allerdings ist in einigen dieser Fälle nicht sichergestellt, ob nicht Carcinome im Spiele sind, namentlich in denjenigen von Wilson, Denonvilliers (Gosselin) und Demarquay, ebenso in einem Fall von Adelmann bei einem Kind (Trélat). Auch unser Fall von Göttingen möchte vielleicht jetzt noch in Zweifel gezogen werden. Die übrigen Fälle dagegen scheinen über jeden Zweifel erhaben. Es sind die Fälle von Curling und Klebs, 4 von den von Monod aufgeführten Fällen von Lymphadenom, ein Zürcherfall, den Prof. Horner uns mitgetheilt hat, ein Fall von Lymphadenom von Letulle, der Fall von Kraske und endlich unser eigener Fall, den wir beschrieben haben.

Die Art, wie die Erkrankung des zweiten Hodens zu der des ersten hinzutritt, ist eine verschiedene. In der Mehrzahl der Fälle

ist ein stärkeres Wachsthum des zweiten erst nach der Operation des ersten auffallend geworden, aber doch war gewöhnlich auch vorher der Hode nicht mehr normal. Der zweite kam meistens 3, 4, 6 oder 10 Monate nach dem ersten zur Operation. In unserm Falle war die Erkrankung des zweiten Hodens 10 Monate nach der des ersten aufgetreten.

§. 1053. Ein ebenso grosses Interesse wie die Doppelseitigkeit der Affection hat für die Pathogenese des Hodensarkoms die Thatsache, dass man mehrfach die Hodenerkrankung erst secundär auftreten sah, resp. in Combination mit ähnlicher Erkrankung an andern Körperstellen. Wir werden bei den Melanosarkomen zweier Fälle gedenken, wo der Hode metastatisch ergriffen wurde. Unter den Fällen von Monod ist 2 Mal der Hode der secundär ergriffene Körpertheil, insofern als bei dem Falle von Nicaise die Hodenanschwellung circa ½ Jahr nach Auftreten einer rasch wachsenden Lymphdrüsengeschwulst in der Achselhöhle constatirt wurde und bei Fall Duplay 2 Jahre nach Beginn einer Geschwulst in der Nasenhöhle. Ganz besonders interessant ist der Fall Nicaise dadurch, dass er eine verwandtschaftliche Beziehung zu den analogen Erkrankungen der Lymphdrüsen darthut, wo man ja auch über die Natur gewisser maligner Anschwellungen noch sehr im Unklaren ist. Wir fassen auch das maligne Lymphom in seiner harten und weichen Form durchaus als Sarkom auf, sehen also in diesen Beziehungen keine Nöthigung, das Lymphoidsarkom von der Gruppe der Sarkome überhaupt abzutrennen.

§. 1054. Diagnose und Verlauf. Die Erscheinungen des Hodensarkoms sind im Allgemeinen mit denjenigen des Hodencarcinoms so übereinstimmend, dass wir auf die Symptomatologie bei diesem Letzteren verweisen können und uns hier beschränken, auf die Abweichungen in der Art des Auftretens und im Verlauf aufmerksam zu machen. Das Gewöhnliche ist auch hier, dass sich ohne ein weiteres Symptom bei völliger Schmerzlosigkeit im Anfang eine Verhärtung und Anschwellung des Hodens ausbildet. In welcher Zeit diess geschieht, ist nicht leicht zu sagen, da gerade bei Sarkom öfter während einer Reihe von Jahren Anschwellungen des Hodens notirt sind, welche nicht wesentliche Fortschritte machten, bis von einem gewissen Zeitpunkt ab sich das stärkere Wachsthum einstellte. So ist bei Kraske's Fall eine Schwellung während 5 Jahren, bei Trélat während 7—8 Jahren notirt. Ein entschiedenes Wachsthum nach Art der Sarkome findet dagegen meistens innerhalb kurzer Zeiträume statt. Am allerverschiedensten ist dasselbe bei Kindern. In unserer Beobachtung entwickelt sich eine sehr grosse Geschwulst, zuerst nur als schmerzlose Verhärtung beobachtet binnen 2½ Monat. Gänseei- und faustgrosse Geschwülste entstanden in mehreren Fällen binnen 6, 8 Monaten und einem Jahr, also innerhalb Zeiten, wie sie auch für das Carcinom angenommen worden sind. Es kann auffallend erscheinen, dass von der Zeit stärkeren Wachsthums an gerechnet wenigstens die Mehrzahl der Hodensarkome früher und bei geringerer Grösse zur Beobachtung gekommen sind, als diess bei den Hodencarcinomen der Fall ist. Ob der Umstand hier in's Gewicht fällt, dass es sich um Kinder und um

ältere Individuen handelt, mag dahingestellt bleiben. Jedenfalls ist die Entwickelung kopfgrosser Geschwülste, wie sie so oft bei Hodenkrebs beobachtet sind, bei Sarkom eine Ausnahme, so sehr, dass man es als ein Hülfsmittel der Diagnose zu betrachten hat, dass die Geschwulst die Grösse einer Faust nicht überschreitet. In einzelnen Fällen sind es Schmerzen gewesen, welche nach einiger Zeit auftraten, die die Patienten zum Arzte führten, gewöhnlich locale und doch gelegentlich auch nach dem Kreuz ausstrahlende Schmerzen.

§. 1055. Objectiv stellt das Sarkom, wie das Carcinom eine in der überwiegenden Mehrzahl der Fälle derbe Geschwulst dar, in den Anfangsstadien in der Form eines Knotens, später als diffuse Verhärtung des Hodens und Nebenhodens. Nur bei grösseren Geschwülsten kommt weichere Consistenz vor. In Kraske's Fall ist dieselbe als weichelastisch angegeben, bei unserem Kinde als prallelastisch. Endlich scheint es zweifellos, dass bei Kindern wiederum wegen der erheblichern Grösse und des rascheren Wachsthums auch weiche Geschwülste in Form von Hodensarkomen beobachtet werden. Die Form ist gewöhnlich eine regelmässige, doch gelegentlich auch sehr unregelmässig, ganz besonders, wenn eine gewisse mittlere Grösse überschritten ist.

§. 1056. Wir haben schon bei der pathologischen Anatomie darauf aufmerksam gemacht, dass auch das Hodensarcom im hintern Theil des Hodens sich entwickelt, dass es aber scheint, dass in einer grössern Zahl von Fällen als bei Carcinom ein primäres Auftreten im Nebenhoden beobachtet ist, speciell in der Cauda. Demgemäss würde die Palpation ein anderes Ergebniss liefern; aber auch abgesehen davon hat man aus dem Verhalten des Nebenhodens einen Schluss auf die Natur des Leidens, ob Sarkom oder Carcinom, machen zu dürfen geglaubt. Nachdem wir gezeigt haben, dass auch in den Anfangsstadien des Hodenkrebses der Nebenhoden relativ oft frei fühlbar ist, so wird dieses Zeichen als Unterscheidungsmittel zwischen Sarkom und Carcinom hinfällig. Aber das darf festgehalten werden, dass bei verhältnissmässig kleinen Tumoren öfter der Nebenhoden schon in der Geschwulst aufgegangen ist, wenn es sich um Sarkom handelt, als diess bei Carcinom der Fall ist. Wir betonen das gegenüber Monod, der zu sehr geneigt ist, bei seinem Lymphadenom aus der Freiheit des Nebenhodens einen characteristischen Anhaltspunkt für die Diagnose der Sarkome abzuleiten.

§. 1057. In Zusammenhang mit der häufigen Erkrankung des Nebenhodens ist es zu bringen, dass verhältnissmässig viele Fälle gleichzeitige Hydrocele und noch vielmehr Hämatocele nachweisen. Obschon auch bei Carcinom blutige Färbung eines Scheidenhautergusses vorkommt, so sind doch ausgesprochene Fälle von Periorchitis haemorrhagica mit Verdickung der Scheidenhaut, wenn auch nicht gerade characteristisch, so doch immerhin wichtig für das Sarkom. Da Cauda epididymidis und Tunica vaginalis propria eine gemeinschaftliche Gefässversorgung haben durch Aeste der Arteria spermatica interna, welche mit der Arteria deferentialis communiciren, während der Hauptast der Spermatica interna ganz unabhängig den Hauptantheil des Hodens ver-

sorgt, so ist die gewöhnliche gleichzeitige Erkrankung von Nebenhoden und Scheidenhaut leicht begreiflich. Wir haben für diese Combination schon Beobachtungen beigebracht bei den Geschwülsten der Scheidenhaut. Wir reproduciren aus der ersten Auflage noch eine Beobachtung von Baum. Der 38jährige Patient hatte vor 3 Monaten eine Schwellung erst des Nebenhodens und dann des Hodens bekommen. 6 Wochen nach dem Beginn hatte Baum die Diagnose auf Markschwamm gestellt. Bei der Incision zeigte sich die Scheidenhaut verdickt, von einer bräunlichen, membranösen Masse ausgekleidet, mit Jauche erfüllt (Folge einer vorangegangenen Probepunction). Der Hode nicht verändert. Die heftige Blutung musste durch Schluss der Hautwunde gestillt werden. Nach Lösung der Nähte wucherten von der Innenfläche der Scheidenhaut mehr und mehr höckrige Geschwulstmassen empor mit jauchiger Absonderung. Die Castration ergab einen vom Nebenhoden ausgegangenen Fungus, der Hode fand sich intact. Patient wurde nach 4 Wochen mit heilender Wunde entlassen.

§. 1058. Wenn man ein Hodensarkom erst in späterer Zeit zur Beobachtung bekommt, so treten in Folge der Betheiligung des übrigen Körpers Veränderungen auf, welche die Diagnose in hohem Masse erleichtern. Wir haben in der ersten Auflage eine ausführliche Mittheilung gegeben eines Nebenhodensarkoms bei einem 50jährigen Herrn, bei welchem wir 3 Wochen, nachdem er unter ziehenden Schmerzen die Hodenvergrösserung beobachtet hatte, eine richtige Diagnose stellten, da man einen bedeutend vergrösserten festen Nebenhoden hinter dem normalen Hoden fühlte, bei der Incision aber zunächst nur eine Haematocele vaginalis constatirten mit erheblicher Verdickung der Scheidenhaut und erst 2 Monate später wegen zunehmender Vergrösserung die Exstirpation machten.

Bald nach der Heilung traten neuralgische Schmerzen im Nervus peroneus, dann in beiden Ulnares auf. Unter verschiedenen Malen kam es bei der Mahlzeit zu epileptiformen Anfällen und endlich zeigten sich auf der Haut, an verschiedenen Körperstellen, namentlich im Gesichte und auf dem behaarten Kopf hämorrhagische Sarkome in Form von dunkel- bis schwarzrothen flachen, derben Beulen. Gleichzeitig trat (Anfangs April) eine „Pneumonie“ mit blutigen Sputa ein. Unter rascher Abnahme der Kräfte, Auftreten von Oedemen erfolgte der Tod Mitte Mai 1872. Die wegen rascher Zersetzung des Körpers sehr unvollständige Section ergab nur das Fehlen von secundären Drüsengeschwülsten, das Fehlen von grösseren Geschwulstknoten in Lungen, Leber und den übrigen grossen Eingeweiden des Unterleibs. Es handelt sich hier offenbar um eine „acute Sarkosis“ mit Embolien nach der Haut, den Lungen und Nervencentren zu.

Ganz mit dieser Schilderung in Uebereinstimmung ist der Verlauf bei den Fällen, welche Monod genauer beschrieben hat. Auch hier trat mehrfach die metastatische Erkrankung im übrigen Körper in Form multipler Hautknoten hervor. So fand Trélat ½ Jahr nach einseitiger Castration den andern Hoden zu gleicher Grösse herangewachsen, wie den erst erkrankten, in der Haut glänzende blaurothe Knoten, den Patienten stark abgemagert, die Abdominaldrüsen vergrössert, diffuse analoge Erkrankung des Knochenmarkes und Schädels,

der Wirbel, des Sternum und des Humerus. So fanden sich in dem Falle von Duplay bei der Section einer beidseitigen Hodenerkrankung Leber und Lungen frei, aber zahlreiche Hauttumoren vorhanden; so war in dem Falle von Guyon, den Monod beschrieben, 4 Monate nach der Castration der andere Hoden erkrankt und zahlreiche derbe Hautgeschwülste aufgetreten. Auch Knoten in der Haut treten nicht von vorn herein oder wenigstens nicht nothwendig mit Verwachsungen derselben auf, sondern können zunächst entweder als derbere oder weichere Knoten subcutan sitzen und erst später Hautveränderungen bedingen in Form von Verwachsungen und blauröthlicher Verfärbung. Monod betrachtet diese Hautmetastasen als so characteristisch, dass er dieselben als eine wichtige Beihülfe zur Stellung der richtigen Diagnose anspricht. — Wir stimmen ihm vollständig bei, dass die Art und Weise der Metastasirung bei Sarkom ihre Eigenthümlichkeiten hat, aber nicht nur in Form der Bildung von Hautknoten, sondern wie bereits Virchow zur Genüge betont hat, in der Weise, dass man auf die Ausbreitung des Sarkoms innerhalb des Gefässsystems hingewiesen wird, im Gegensatz zum Carcinom, wo die Ausbreitung auf dem Lymphwege die Regel ist. — Die Entstehung von Abdominalgeschwülsten ist bei Hodensarkom zweifellos auch beobachtet, allein die Erkrankung der Lymphdrüsen ist doch nicht in dem Masse Regel, wie bei Krebs, und Affectionen in entfernteren Lymphdrüsen (Klebs fand die Halsdrüsen miterkrankt), in den Lungen und speciell auch im Gehirn kommen hier wohl öfter vor als bei Carcinom. — Es hat also das Bild des Hodensarkoms zur Zeit, wo Metastasen auftreten, unter Umständen etwas gegenüber dem Carcinom in hohem Masse Characteristisches, obschon keineswegs Pathognomisches, und die Aufklärung der Differenz liegt nur darin, dass das Sarkom, wie bereits bei Myxom beschrieben, mit Vorliebe in die Gefässe hineinwächst, und auf dem Blutwege eine grössere Vertheilung erlangt. Wenn Monod des ferneren hervorhebt, dass es eigenthümlich sei, dass zur Zeit der Metastasenbildung beim Sarkom der Allgemeinzustand verhältnissmässig ein noch guter sei, so ist das leicht erklärlich, da ja auch bei Krebs die sog. Krebscachexie ihre Erklärung nur hat in der Störung der Functionen lebenswichtiger Organe durch Entwickelung von Geschwulstgewebe in denselben.

Die Zeit, in welcher das Hodensarkom zum Tode führt, ist eine sehr verschiedene. Während das Leben bei Kindern nur wenige Monate dauert, so kann bei Erwachsenen die Krankheit ein halbes Jahr, 8, 9 Monate, 1 Jahr lang, vielleicht sogar eine Reihe von Jahren sich hinziehen.

Sollen wir die Anhaltspunkte für Sarkom gegenüber dem Carcinom zusammenfassen, so möchten wir den Hauptwerth darauf legen, dass das Alter ein verschiedenes ist, ferner dass die Ausbreitung des Sarkoms eine infiltrative ist, indem die Neubildungsmasse von einem Theil in mehr oder weniger diffuser Form auf den andern übergreift, vom Hoden auf den Nebenhoden, so dass dessen Form verschwindet, vom Nebenhoden gelegentlich auf die Scheidenhaut, die zu einer dicken Schale sich verdickt, oder auf den Samenstrang, der in Form eines Zapfens oder zu einer derben Masse anschwillt. — Endlich kann auch die ganz analoge Art und Weise der Betheiligung der Haut erwähnt werden. Wir haben dieselbe bei der pathologischen Anatomie einer unserer

Fälle bereits angedeutet und 3 weitere Fälle von Aufbruch erwähnt: in einer der Hodensyphilis verwandten Weise kommt es zu einer derben Infiltration der Haut, Excoriation der bedeckenden Epidermis und Geschwürsbildung.

In unsern beiden letzten Fällen von Hodensarkom war es das Alter der Patienten und die derbe Consistenz der Geschwulst einerseits, welche zur richtigen Diagnose verhalfen: Die Consistenz war eine so derbe, dass man bei Krebs nur an Fibrocarcinom hätte denken können; anderseits waren es die Abweichungen vom gewöhnlichen Bilde der malignen Hodengeschwülste, welche uns die Berechtigung gaben, von der für die Mehrzahl unserer Fälle zutreffenden Diagnose Hodenkrebs abzuweichen; speciell diffuse Erkrankung von Scheidenhaut, Samenstrang und Haut, die doppelseitige Erkrankung bei einem der Fälle und der Ursprung im Nebenhoden. Wir möchten aufmerksam machen, in zweifelhaften Fällen auch die Gegend der Samenblasen per rectum zu untersuchen, da es bei der häufigen Ausbreitung des Hodensarkoms per continuitatem nicht unwahrscheinlich ist, dass ein Theil der Fälle, bei denen es zu Samenblasenerkrankung kommt, dem Sarkom zuzuweisen ist. Für die Diagnose mag ferner ins Gewicht fallen, dass selbst nach einer Dauer von einer Reihe von Monaten noch keine Lymphdrüsenschwellungen im Abdomen nachweislich sind. Recht schwierig ist unter Umständen die Differentialdiagnose gegenüber Syphilis und werden da Adjuvantien und Begleiterscheinungen Ausschlag geben müssen. Wichtig erscheint gegenüber Syphilis der Umstand, dass die ersten Sarkomknoten resp. Härten im hinteren Theil des Hodens oder im Nebenhoden auftreten und immerhin ein stetiges Wachsthum zeigen.

§. 1059. Prognose. Die Heilungen, welche man durch Operation des Hodensarkoms erzielt hat, sind wie bei Carcinom zu zählen. In der grossen Mehrzahl der Fälle tritt der Tod unter Metastasenbildung ein. In der grossen Statistik von Monod ist kein einziger Fall radicaler Heilung bei maligner Erkrankung der Hoden bei Kindern angeführt. In Uebereinstimmung damit befinden sich Guersant und Trélat. Metastasen in Lumbaldrüsen, Leber, Lungen u. s. w. scheinen hier stets zu erfolgen, öfter auch baldiges Localrecidiv. Wir haben über unsern kleinen Patienten, den wir im Alter von $2^1/_2$ Jahren operirten, die letzte Nachricht vor einem Jahr gehabt und können desshalb constatiren, dass er 7 Jahre lang sich der besten Gesundheit erfreute und wahrscheinlich bis zur Stunde gesund geblieben ist.

Bei Erwachsenen sind mehrere Heilungen während einer gewissen Zeit notirt: Volkmann erwähnt eines Falles, wo der Patient nach Operation eines Medullarsarkoms 3 Jahre lang gesund blieb. Wir haben bereits erwähnt, dass uns diese medullären Formen etwas verdächtig geworden sind. In Kraske's Fall war $^1/_2$ Jahr nach der zweiten Operation der Patient noch gesund und trotzdem von Volkmann beide Hoden entfernt waren, konnte derselbe den Coitus ungehindert ausüben. Der Patient von Wilson war nach 2 Jahren noch gesund. Auch der Patient von Demarquay war während 2 Jahren in Beobachtung, ohne dass von Metastasen Erwähnung gethan wird.

Jedenfalls scheint nach allem bisher Bekannten die Prognose des

Hodensarkoms puncto Malignität durchaus nicht besser zu sein, wenn nicht schlechter als diejenige des Hodenkrebses.

§. 1060. Therapie. Wir müssen für die Indication und Contraindication bei der Castration auf das beim Hodenkrebs Gesagte hinweisen. Nur ist für die Ausführung der Operation aufmerksam zu machen, dass beim Hodensarkom besondere Neigung zu lokalen Recidiven besteht, die sich durch den infiltrativen Character der Ausbreitung der Neubildung wohl erklärt. Man wird desshalb hier ganz besonders sorgfältig vorzugehen haben in der Mitentfernung irgendwie veränderter oder verwachsener Hautparthien und der Scheidenhaut, aber auch den Samenstrang, soweit derselbe verdickt und verändert erscheint mit Einschluss des Vas deferens möglichst hoch abtragen.

§. 1061. Ein fernerer Punkt, der bei Hodensarkom, sei die Diagnose vor der Operation oder erst nach derselben gestellt, besondere Berücksichtigung verdient, ist das Verhalten des zweiten Hodens. Derselbe ist auf's Genaueste zu untersuchen und eine, wenn auch noch so geringe, Verhärtung oder Vergrösserung desselben als im höchsten Masse verdächtig anzusehen und die Entfernung auch des zweiten Hodens demgemäss in Aussicht zu nehmen. Dass man in zweifelhaften Fällen von Hodengeschwülsten bei Eröffnung der Scheidenhaut ganz besonders im Gedächtniss behalten muss, dass eine Hämatocele oder überhaupt Verdickung der Scheidenhaut in dieser oder jener Form von Periorchitis häufig die Folge ist einer sarkomatösen Erkrankung des Nebenhodens, haben wir in dem betreffenden Kapitel betont. Es ist also nach Spaltung der Scheidenhaut nicht nur der Hoden, sondern auch der Nebenhoden, auf's Genaueste zu untersuchen, um bei der sonst so schlechten Prognose nicht der Vortheile einer frühen Castration verlustig zu gehen.

Kapitel LXI.

Melanoma testis et epididymidis.

§. 1062. Paget[1]) erwähnt eines Falles von „melanotic Cancer“ aus einer Zusammenstellung von 14 Hodenkrebsen. Curling thut eines Falles von Cruveilhier Erwähnung, wo neben Melanosen der Haut, der Lungen, des Herzens, Magens und anderer Theile in beiden Hoden Ablagerungen dieser Substanz gefunden wurden; ferner eines Falles von Stanley und eines Präparates aus dem Norwich Hospital Museum. Klebs berichtet über ein secundäres Melanosarkom des Hodens.

§. 1063. Einen schönen Fall von Melanosarkoma, vielmehr eigentlich von Chloroma testis et epididymidis haben wir auf der

[1]) Paget, Medico-chirurg. Transactions. 1862.

Klinik unseres Vorgängers in Bern, Prof. Lücke in Strassburg, beobachtet, dessen Güte wir so manchen interessanten Beitrag zu dieser Arbeit verdanken.

Der 74jährige Lehnherr bekam vor einem Jahr eine schwarze Warze über den Dornen der Lendenwirbel. Nach einigen Wochen gesellten sich ähnliche schwärzliche Knoten an verschiedenen Körperstellen hinzu. Dieselben liegen, über den ganzen Körper verbreitet[1]), in der Cutis in Form eines flachen Kugelabschnittes. Sie sind rund oder oval, bis 4 Zoll im Durchmesser, grauschwarz und werden beim Druck grün. Der Patient hat seit einigen Wochen Harnbeschwerden; der Urin ist alkalisch, blutig, an der Luft häufig schwarz werdend. Er enthält ausser Epithel und Trippelphosphaten Körner schwarzen Pigmentes. In dem schleimig-zähen Auswurf findet man reichliches Plattenepithel, welches von der Seite als schwärzliche Spindelzellen sich darstellt; ausserdem erscheinen bräunliche Cylinderzellen mit Kern. Der Tod erfolgte unter wiederholten Frösten, Dyspnoe und eingenommenem Sensorium.

Die Autopsie ergiebt die Lungen stark pigmentirt, ödematös, im linken obern Lappen graue Hepatisation und auf dieser Seite leichten pleuritischen Erguss. Herz, Leber, Milz normal. Nierenbecken und Kelche hyperämisch mit Gefässektasien und Ekchymosen. Falten der Harnblase mit grünlichem, diphtherie-ähnlichem Beleg bis weit in die Harnröhre hinein. Glans penis hart, blauschwärzlich, mit oberflächlicher, warziger Ulceration, bis zur Schleimhaut von melanotischer Geschwulstmasse durchsetzt.

Samenstränge beide normal. Der rechte Hode und Nebenhode zeigt ausser einer alten Periorchitis sero-plastica keine Veränderung. Links befindet sich ein trübgelber Erguss in der verdickten Tunica vaginalis. Auf letzterer wie auf der Albuginea erscheinen grünliche Flecken. Der Hoden ist kuglig, wenig vergrössert; der Nebenhode enthält in seiner Cauda einen harten Knollen. Der Durchschnitt zeigt die hinteren zwei Dritttheile des Hodens in eine etwas derbere, grünliche Masse verwandelt; in derselben erkennt man mit der Lupe neben feinen Gefässen die gelblichen Windungen der Hodencanälchen in der bedeutend vermehrten, grünlichen Grundsubstanz. Mikroskopisch erweist sich letztere als aus einem feinen Netzwerk bestehend, in welches vereinzelt kleine Zellen eingelagert sind. Die Samencanälchen sind auseinandergerückt, mit körnigen Zellen als Inhalt. Letztere ist von der Wand zurückgezogen, die Wand deutlich, mit Zellen stellenweise infiltrirt.

Die Cauda des Nebenhodens liegt dem entarteten Theil des Hodens enge und breit an und zeigt dieselbe Farbe und interstitielle Veränderung. Der Rest normalen Hodenparenchyms umgiebt von oben und von vorne die Neubildung schalenförmig.

Im Samenstrang findet man neben dem normalen Vas deferens grünlich gefärbte, derber anzufühlende Stellen.

§. 1064. Klebs bestreitet die Berechtigung des Namens Chlorom und Chiari macht aufmerksam, dass auch Aran diesen Namen vorge-

[1]) Lücke, Zeitschrift für Chirurgie Bd. 2 giebt den Fall nach einer Photographie wieder.

schlagen habe und Huber einschlagende Fälle gesammelt. Chiari beschreibt ein Chlorom des Oberkiefers bei einem 6jährigen Knaben, binnen 2 Monaten entwickelt, mit secundären Geschwülsten in Knochen, den Bulbi und Nieren, mit diffuser Sarcomatosis. Er fand den grünen Farbstoff an kleine Kügelchen gebunden, welche in den Geschwulstzellen sassen, aber die er auch in den Nierenepithelien fand. Durch Einlegung frischer Schnitte erwiesen sich die Kügelchen als Fettkügelchen. Der grüne Farbstoff war also ein Fettfarbstoff. Durch 1 % Osmiumsäure mit 2 Theilen 1 % Essigsäure wurden die Kügelchen dunkelbraun, Reaction auf Galle und Blutpigment gelang nicht. Bei einem metastasierten Chlorosarkom aus kleinen Rundzellen fand Behring hohen Chlorgehalt der Gewebe.

Kapitel LXII.

Myoma testis.

§. 1065. Muskelneubildung tritt im Hoden vorzüglich auf in Combinationsgeschwülsten, wie wir das auch für den Knorpel geschildert haben und zwar wie der letztere vorzüglich bei gleichzeitiger Cystenbildung, also im Kystom und Kystoadenom. Immerhin kann die Neubildung einen nennenswerthen Antheil an der Geschwulst ausmachen oder in einzelnen Fällen als selbstständige Geschwulst erscheinen. Diess ist sowohl bei derjenigen Form der Fall, wo das Muskelgewebe aus glatten Muskelfasern gebildet ist, als wo es aus quer gestreiften Muskeln besteht. Man kann desshalb die beiden Formen auch hier als Leiomyome und als Rhabdomyome auseinanderhalten.

§. 1066. Trélat beschreibt ein Leiomyom bei einem Knaben, welcher 18 Monate vorher ein Trauma des Hodens erlitten hatte und in der allerletzten Zeit Schwellung und Schmerzhaftigkeit des letzteren wahrnahm. Die Operation zeigte Verwachsung der Scheidenhaut, Verdickung und Verhärtung derselben, den Hoden selber gesund bis auf die Umgebung des Hilus, wo die Gefässe beträchtlich erweitert und Blutungen zu constatiren waren. Die Epididymidis atrophisch. Im Anfangstheil des Samenstrangs fand sich ein Myom, besonders des Vas deferens. Die glatten Muskelfasern des Samenstrangs waren an der Austrittsstelle aus dem Hoden so beträchtlich vermehrt, dass dadurch eine Geschwulst zu Stande kam, und die Muskelneubildung erstreckte sich auf die Gefässmuskulatur der Venen und Arterien, auf die Albuginea, auf das Corpus Highmori und auf die obliterirten Epididymidiscanäle. — Einen Fall von Leiomyom hat Rindfleisch anatomisch beschrieben.

Es ist wahrscheinlich, dass diese Geschwülste ausgehen von dem sogenannten Cremaster internus, welcher im Samenstrang nicht nur bis an's Rete testis herantritt, sondern auch in diesem letzteren sich verzweigt (Krause und Rouget). Möglich ist es, dass dieselben auch von der

Muscularis der Arterien herstammen, wie Ebert für ein Myosarkom der Niere annimmt.

§. 1067. Häufiger sind Rhabdomyome beschrieben, so von Schuh, Billroth, Rokitansky, Senftleben, Nepveu und Neumann. Rokitansky[1]) beschreibt einen gänseeigrossen Tumor, von einem 18jährigen Individuum, bei welchem er sich binnen 4 Monaten entwickelt hatte. Er erschien in die Albuginea eingewebt, auf dem Durchschnitt weiss, undeutlich fasrig, derb elastisch, von klebrig-klarer Flüssigkeit durchdrungen. Die Hauptmasse wurde von quergestreiften Muskelfasern gebildet, mit Kernen; ausserdem von Zellgewebe und elastischen Fasern. Stellenweise sah man grosse Zellen mit grossen Kernen und Kerntheilung.

Einen Fall von Rhabdomyom des Hodens beschreibt Neumann in Königsberg. Die Geschwulst hatte sich bei einem 3½jährigen Knaben binnen einigen Monaten zu Wallnussgrösse entwickelt. Der Tumor hing der Tunica albuginea am untern Pol des Hodens fest an, der Nebenhoden war bloss locker verbunden, die Hodensubstanz intact. Ein Theil der Geschwulst trat in die Scheidenhauthöhle hinein. Wie in dem Fall von Rokitansky war der Tumor blass, prallelastisch, fasrig-zäh. Histologisch fand Neumann gut ausgebildete, kernreiche, quergestreifte Muskelfasern, andere mit varicösen Fasern, zahlreichen Fasern in Spindelzellform und kugelige, schollige, zellige Gebilde mit einem bis mehreren flaschenförmigen Kernen ohne Querstreifung zwischen den Muskelfasern. Neumann fasst die Letzteren wegen des Uebergangs zu Fasern und Bändern als verkrüppelte Muskelfasern auf. Ausgiebige Verfettung, aber kein vermehrter Glykogengehalt.

Was den Ausgangspunkt der Geschwulst anlangt, von der wir eine Skizze nach Neumann in Figur 157 geben, so betont dieser

Fig. 157.

Autor mit Recht, dass die Lage am untern Pol des Hodens so völlig dem Gubernaculum Hunteri entspricht, dass der Tumor von letzterem abgeleitet werden müsse.

---

[1]) Rokitansky, Wiener Zeitschr. V. 1849.

Kapitel LXIII.

Teratoma testis et epididymidis.

§. 1068. Verneuil hat über die Teratome des Hodens unter dem Titel der „Inclusion scotale et testiculaire“ eine vorzügliche Abhandlung im Jahre 1855 geliefert[1]). Er konnte mit Einschluss einer eigenen Beobachtung 10 Fälle aus der Literatur zusammenstellen[2]).

Kalning hat 14 Fälle gesammelt, Böckel 9 Beobachtungen, und gegenwärtig ist nach Cornil und Berger die Zahl der Beobachtungen auf 23 angestiegen.

Wir können 3 Formen von Teratomen auseinander halten, obschon Combinationen häufig sind, nämlich die dermoide, myxoide und organoide Form des Teratoms.

§. 1069. Ein Dermoidkystom von einem Reh haben wir aus der Sammlung in Giessen in der ersten Auflage erwähnt (Präparat 24, 62), eine haselnussgrosse Cyste mit Haaren und Fettballen betreffend, welche durch lockeres Zellgewebe angeheftet der Aussenfläche der Tunica vaginalis aufsitzt.

§. 1070. Ein Dermoidkystom vom Menschen besitzt die Göttinger Sammlung (Präp. G. F.). Dasselbe hat die Grösse eines kleinen Apfels, besteht nur aus einer Cyste mit derbem, doch nicht dickem Balg. Der Inhalt ist dicker, weicher Brei mit graden und spiralig gerollten Haaren; letztere sind frei oder stecken schräg in der Wand. Der Brei besteht fast ausschliesslich aus scharf begrenzten, vielfach eingerollten unregelmässigen Plattenepithelien. In den Balg sind stellenweise Kalkplatten eingelagert und zwar in die äusseren Schichten. Der Hode sitzt dem Tumor hinten und oben auf; seine vordere Fläche ist durch die pralle Cyste plattgedrückt. Zwischen dem Balg und dem normalen Hodenparenchym befindet sich eine Lage derbspeckigen Gewebes, aus alveolärem Bindegewebe bestehend, welches Fett einschliesst. Der Samenstrang läuft hinten herab; der Nebenhode ist deutlich zu verfolgen. Die Umschlagsstelle der Tunica vaginalis am Hoden und Nebenhoden ist an normaler Stelle. Die Tunica vaginalis visceralis geht ohne Unterbrechung von der Hodenoberfläche auf die Geschwulst über.

Es hat sich also dieses Dermoid an der Vorderfläche des Hodens zwischen Hoden und Scheidenhaut entwickelt; und zwar so, dass zwischen dem Cutis-ähnlichen Balg und dem Hodenparenchym ein der

---

[1]) Verneuil 1855. Arch. gén. de méd.

[2]) 1. Lebert, Soc. de biol. Mém. Bd. 4. 1852 et Gaz. méd. de Paris. Nr. 46. 1852. — 2. Goodsir, Monthly Journ. of med. sc. Edinburgh 1845. — 3. Velpeau, Clinique chir. — Froriep's Notizen XIII. — 5. Mém. de l'acad. méd. 1833. — Froriep's Notizen I und IV. — 7. und 8. A. Capadose. Diss. Amstelam 1818. — 9. Meckel, Arch. f. Physiol. Bd. I S. 519.

Unterhaut entsprechendes Fettgewebe eingeschaltet war, — eine für die Abstammung nicht unwichtige Beziehung.

§. 1071. Von neueren Beobachtungen ist in Uebereinstimmung mit diesem einfachen Dermoidkystom der Fall von Mac Ewen; nur ist bei demselben ächtes Knochen- und Knorpelgewebe dabei. Nepveu hat ebenfalls eine einfache Dermoidcyste beschrieben, 2 Fäuste gross, deren Sitz aber unter die Albuginea testis vorlegt, also intratesticulär. An diese Beobachtung schliesst sich diejenige von Kalning, wo, wie bei Nepveu ausser dem Plattenepithel und den Haarfollikeln Talgdrüsen und Cutispapillen auf der Innenfläche der Cysten nachgewiesen wurden. In dem Balg fand sich auch hier neben geschichtetem Bindegewebe Knorpel und Knochen, im Inhalt ausser Epithelien Fettzellen, frisches Fett und Cholesterintafeln und chemisch im Gegensatz zu Atheromcysteninhalt viel Fett und wenig Eiweisskörper.

Einen weiteren Fall eines einfachen Dermoidkystoms beschreiben Cornil und Berger, und zur Beschreibung der Wand, wie sie im Vorigen gegeben ist, fügen sie noch das Vorhandensein glatter Muskelfasern hinzu, während ein kleiner Granulationsknoten ganz abweichende Zusammensetzung zeigte, indem er aus sympathischen Ganglienzellen, Remack'schen Nervenfasern und einer centralen Cyste mit Cylinderepithel bestand. Das Dermoid zeigte den selteneren Sitz am Corpus Highmori.

Gegenüber diesen einfachen Cysten ist ein multiloculäres Dermoidkystom beschrieben von Verneuil nach einer Beobachtung von Böckel; die orangengrosse Geschwulst an der Vorderfläche des gesunden Hodens bestand aus zahlreichen Cysten mit glatten Wandungen, dickem cholesterinreichem Brei als Inhalt, nebst Haaren, Fett, Cylinderzellen und Flimmerzellen, tubulösen Schleimdrüsen in der Wand, glatten Muskeln, Knorpel und Knochen.

§. 1072. Die zweite Form des Teratoms ist das Myxoidkystom, welches stets in Combination mit der vorigen Form als Myxodermoidkystom beobachtet ist.

In diesen Fällen sind die Cysten nicht gleich. In den Fällen von Lang sowohl als von Geinitz u. A. fanden sich neben Cysten mit cutisähnlich gebauter Wand mit Haaren und Talgdrüsen solche mit einer schleimhautähnlichen Auskleidung; diese trugen Drüsen und Papillen. Während die Dermoide Epidermiszellen oder talg- oder butterähnlichen Inhalt haben, ist hier der Inhalt geronnenem Schleim ähnlich oder auch flüssiger, gelblich oder anders gefärbt. Es finden sich also neben den Dermoidkystomen Myxoidkystome, um den Ausdruck von Waldeyer zu gebrauchen mit allen Attributen der Schleimhaut; ausserdem Cysten mit einfachem Epithelbeleg, wie bei dem Kystoma simplex.

Eine ähnliche Geschwulst ist von Verneuil beschrieben, am Nebenhoden aufsitzend, hinter dem gesunden Hoden. Die Cysten sind theils mit breiiger Masse und Haaren erfüllt und haben eine Auskleidung von Epidermiszellen; theils enthalten sie dicken, schleimigen Inhalt und sind mit Cylinderepithel bedeckt, an welchem sich traubenförmige Drüsen und tubulöse Schleimdrüsen mit einfachem Cylinderepithel unterscheiden lassen.

§. 1073. Eine dritte Reihe der Teratome, welche man als organoide Teratome bezeichnen könnte, bietet noch eine grössere Complicirtheit dar, insofern als die Cysten die verschiedenartigste Wandbekleidung und den verschiedenartigsten Inhalt zeigen. So fand Verneuil (Fall Guersant und Verneuil) Cysten, welche mit einer der Pia mater vergleichbaren Haut ausgekleidet waren und eine Masse enthielten, welche der grauen Hirnsubstanz mikroskopisch vollkommen analog war. In der Wand einer andern Cyste fand er ein Stratum organischer Muskelbündel. In dem Zwischengewebe zwischen den Cysten oder in Säcken eingeschlossen hat man endlich auch der Form nach kenntliche Theile des fötalen Skeletts gefunden. In den Fällen von Velpeau, Dietrich, André fanden sich Zähne, bis 18‴ lange Femurknochen, Tibia mit Fibula, verkümmerte Stücke des Beckens, der Wirbelsäule, der Rippen, des Schädels mit den Augenhöhlen, letztere noch die Augenblasen mit Pigmentstratum enthaltend.

Diejenigen Fälle, bei denen es zu Ausbildung höherer Organe kommt, nähern sich der Anomalie, die man als Foetus in foetu oder Fötalgeschwulst im engsten Sinn des Wortes bezeichnet hat.

§. 1074. Einfacher ist die Unterscheidung zwischen einem Teratoma simplex und complicatum. Bei jenem ist hauptsächlich ein einziges Körpersystem (Haut oder Schleimhaut) in dem Tumor wohl ausgebildet. Freilich können schon hier neben einfachen und multiplen Cysten noch alle möglichen Gewebe, wie Fett, Knorpel, Muskelfasern, Nervensubstanz mit in die Bildung der Geschwulst eintreten. Wir haben ja bei allen möglichen Tumoren die Beimischung der verschiedensten Gewebsformen vorgefunden. Bei dem Teratoma complicatum dagegen sind mehrere Systeme vereinigt, wenn auch völlig unregelmässig, doch so, dass man durch ihre Zusammensetzung ein Stück Mensch herausbringen würde. Dahin gehören die Fälle, wo neben Cysten kenntliche Skelettabschnitte vorhanden waren.

Dass die Unterscheidung dieser verschiedenen Formen keine principielle ist, geht aus dem allmähligen und verschiedenartigen Uebergang von einer Form in die andere deutlich hervor. Man beachte nur den Fall von Cornil, wo in das einfache Dermoid ein kleines Höckerchen mit der höchst ausgebildeten Nervensubstanz hineinragt.

§. 1075. Die Entstehung der Teratome ist in verschiedener Weise erklärt worden. Lebert und Paget machen sich die Sache am einfachsten, indem sie eine Heterotopie (Virchow) annehmen und die mannigfaltigen Gewebe aus dem Great formative power im fötalen Leben erklären. Man hat auch diese Heterotopie für die verschiedensten Gewebe im Körper nachgewiesen. Meschede und Ermann haben sie für die graue Nervensubstanz dargethan, und die Ansicht liegt sehr nahe, wenn man sieht, wie in den andern Neubildungen des Hodens so ausserordentlich häufig Combinationen der verschiedensten Gewebsformen vorkommen. So finden sich in Kystomen die mannigfaltigsten Epithelialformen neben einander: Plattenepithel, Cylinderepithel und Flimmerepithel mit den verschiedensten Schleim- und Epidermidalproducten. So findet sich nicht nur fibröses Gewebe und Knochen, sondern auch Knorpel- und Muskelgewebe öfter mit Ge-

schwülsten, namentlich den Cystoadenomen complicirt, und diese Gewebe zeigen öfter sogar eine bestimmte Anordnung, wie wir es in dem Falle von Fibrocarcinoma testis beschrieben haben.

Es dürfte sich fragen, wo man da die Grenze ziehen will. Man hat in neuester Zeit diese Metaplasien der Gewebe möglichst zu beschränken gesucht und die Inclusionstheorie auch auf gewöhnliche Geschwülste ausgedehnt. Dagegen ergiebt sich eine Differenz der erwähnten Beimischungen zu den Verhältnissen, welches das Teratom darbietet, insofern, als bei dem letzteren die fremden Gewebsformen sich ganz bestimmt abgegrenzt zeigen von dem übrigen Hoden und Nebenhodengewebe. Sie sind bloss in dasselbe eingeschlossen oder mit demselben verwachsen. In der grossen Mehrzahl der Fälle liegen sie nur dem Hoden an, meistens seiner vorderen Fläche, hie und da aber auch der Gegend des Rete und dem Nebenhoden. Der Hoden ist gesund und nur durch Druck in seiner Form verändert oder auch atrophisch.

§. 1076. Das andere Extrem in der Deutung der Teratome des Hodens vertritt, im Anschluss an Geoffroy St. Hilaire, Verneuil, welcher die in Rede stehende Geschwulst auf Inclusio foetalis zurückführt, auf den Einschluss eines zweiten befruchteten Keims in den andern. Er nimmt einen bloss zufälligen Zusammenhang mit dem Hoden an und lässt den Keim des includirten Fötus im subcutanen Zellgewebe des Scrotum sich entwickeln. — Gegen diese Anschauung von Verneuil ist geltend zu machen, dass ganz ähnliche Dermoidgeschwülste auch an andern Körperstellen beobachtet sind, ohne dass die Frage einer fötalen Inclusion in seinem Sinne sich darböte. Anderseits ist es nicht zulässig, die Verbindung mit dem Hoden nur als eine zufällige aufzufassen, da sie constant ist. In den Fällen von Kalning und Nepveu zeigt ausserdem der Hoden selber gewisse Veränderungen, welche auf Entwickelungsstörungen desselben hinweisen, einmal cystoide Neubildungen, das andere Mal Entwickelung von Knorpel und Knochen in seinem Gewebe. — Wenn man desshalb eine Inclusio foetalis annehmen wollte, so müsste dieselbe in der Bauchhöhle stattfinden. Das ist die Auffassung von Velpeau. Die Geschwulst würde dann mit dem Hoden den Descensus mitmachen. Für diese Ansicht spricht die Behauptung von Nélaton, dass man die Inclusionen namentlich im Bereich der hinteren Bauchwand findet, und sprechen Beobachtungen, wie Klebs eine der interessantesten mittheilt, von Einschluss eines ziemlich gut ausgebildeten Fötus in den Bauch eines andern, so dass im Leben sogar unabhängige Bewegungen beobachtet wurden. — Auch in 2 Fällen von Prochaska fanden sich die Geschwülste zuerst in der Leistengegend und senkten sich erst nachträglich in den Hodensack hinunter, allein wenn man einerseits mit der Annahme einer besonders productiven Thätigkeit des Hodens nach Paget und Lebert Mass halten muss, um nicht schliesslich durch Parthenogenesis einen ganzen Fötus aus dem Hoden, wie Minerva aus dem Haupte des Jupiters heraustreten zu lassen, so zwingen doch auch die vorliegenden Beobachtungen nicht zu einem weiteren Schluss, als den Einschluss von dem Hoden sonst fremden Gewebskeimen in denselben anzunehmen.

Um die Teratome des Hodens zu begreifen, braucht man nur auf die Zeit zurückzugehen, wo nach Waldeyer[1]) im Bereiche des Axenstranges besondere Keimblätter noch nicht unterschieden werden können. Wenn hier aus der Zellmasse heraus Theile des äusseren, mittleren und auch inneren Keimblattes sich einstülpen und durcheinanderwachsen, so können der Hodenanlage sich Keime anheften, welche sowohl Haut als Schleimhaut ähnliche Gebilde, Muskeln, Nerven und Knochen produciren. So lange also keine ganz wohl characterisirten Körpertheile producirt werden, so ist es nicht nöthig, Einschluss eines zweiten Keimes vorauszusetzen. Wo jenes aber der Fall ist, wo z. B. Gelenke zwischen einzelnen wohlausgebildeten Knochen vorhanden sind, muss Velpeau's Auffassung anerkannt werden. Allerdings hat Klebs Recht, dass eigentliche Inclusio eines ersten in einen zweiten Keim ausserordentlich selten nachgewiesen ist, und man wird ihm Recht geben müssen, wenn er annimmt, dass es sich in einzelnen dieser Fälle statt um einen doppelten Keim nur um Spaltung innerhalb einer einzigen Keimanlage handeln dürfte.

§. 1077. Die Teratome bieten gewisse Anhaltspunkte, welche die Diagnose in Zukunft häufiger zu machen erlauben werden, als diess bisher geschehen ist. Der eine ist die Congenialität. Ausser einem Falle eines angeborenen Chondroma testis (O. Weber) und vielleicht einigen malignen Tumoren, sind nur verschiedene Hydroceleformen so kurz nach der Geburt bei Kindern beobachtet; die Hydrocelen bei Kindern sind aber unschwer zu unterscheiden.

Die Geschwulst ist meist in den ersten Lebens- oder früheren Kinderjahren bemerkt worden, wenn auch in einzelnen Fällen erst in den 20er Jahren zur Behandlung gekommen: In St. Donat's Fall war der Patient 25, in Velpeau's Falle 27 Jahre alt, Tilanus' Patient war 20 Jahre alt, als er operirt wurde. Auch der Patient von Bergmann war 20 Jahre alt, aber auch hier war wie gewöhnlich eine Schwellung von der ersten Lebenszeit an bemerkt worden und die Geschwulst erst mit der Pubertät zu rascherem Wachsthum gekommen. Ueberhaupt ist die Pubertätszeit öfter diejenige, wo die Patienten in Beobachtung treten. Verneuil's Patient war 14, Mackewen's Patient 15. Nur der Patient von Böckel, der im 38sten Jahre operirt wurde, hatte erst vor 3 Jahren seine Geschwulst wahrgenommen.

§. 1078. Einen zweiten Anhaltspunkt für die Diagnose liegt in dem Verlauf und der Art des Wachsthums. Verneuil unterscheidet eine Periode der Stagnation, wo der Tumor bloss mit dem übrigen Körper mitwächst, daher oft nicht beachtet wird und eine Periode, wo Entzündung in und um den Tumor auftritt. Diess geschieht nach einer verschieden langen Anzahl von Jahren.

Für die Diagnose von Werth ist schon die durch viele Jahre sich hinziehende Entwickelung der Geschwulst, welche bis zum Auftreten deutlich entzündlicher Veränderungen in keiner Weise zu krankhaften Erscheinungen Anlass giebt. Der Mangel an Schmerzen trotz

---

[1]) Waldeyer, Eierstock und Ei 1870.

oft erheblicher Grösse ist bemerkenswerth. Immerhin treten hie und da von einer bestimmten Zeit ab Schmerzen ein, ohne anfänglich evidente Entzündungserscheinungen.

§. 1079. Der objective Befund kann nur bei sehr genauer Untersuchung Anhaltspunkte für die Natur der Geschwulst geben. Die Geschwulst selber bietet keine ihr eigenthümliche Gestalt und keinen pathognomonischen Character. Die Grösse ist ausserordentlich verschieden. Wenn bei Erwachsenen die Tumoren gewöhnlich ein erhebliches Volumen darboten von Faust- bis Kopfgrösse, so hat man schon bei kleinen Kindern solche gefunden, welche bis zur Mitte des Oberschenkels (Fall Tilanus) und bis zum Knie (Fall Dietrich) reichten. In andern Fällen bei Kindern war kaum die Grösse eines Hühnereies erreicht. Die Consistenz ist in toto eine derbe, knorpelharte oder einer fibrösen, dicken Schale entsprechend. Einzelne Stellen sind ganz hart, andere wieder fluctuirend weich, sogar durchscheinend, wie die grossen Cysten anderer Kystome. Fluctuation kann auch auf complicirender Hydrocele beruhen. Wenn nicht Complication mit Entzündungen vorhanden ist, so ist das vollständige Fehlen jeder Druckempfindlichkeit von Wichtigkeit für die Natur der Geschwulst. Es ist wahrscheinlich, dass eine genaue Untersuchung auch ein Urtheil bei Vorhandensein von Entzündung abgeben würde, wenn man die Lage des Hodens präcisiren kann. Denn es giebt wenige Geschwülste, welche in ähnlicher Weise dem vorderen Umfang des Hodens aufsitzen, wie es bei Teratomen der Fall ist. Man müsste aber nicht nur den Hoden an der Rückfläche der Geschwulst, sondern auch den Nebenhoden an der Rückfläche des Hodens zu palpiren im Stande sein.

§. 1080. Ein sicherer Anhaltspunkt für die Diagnose ist aus der Punktion zu entnehmen. Und diese hat auch in 2 Fällen, demjenigen von Cornil und Berger und demjenigen von Bergmann zur Diagnose vor der Operation verholfen. Wenn in der entleerten breiigen Flüssigkeit Haare sich nachweisen lassen, so ist die Diagnose gesichert. Ebenso sicher ist natürlich der Nachweis von characteristischen Bestandtheilen, seien es Haare, Zähne oder Knochen nach spontanem Aufbruch, wie er in Folge von Entzündungen zu Stande kommt.

§. 1081. Während in den Fällen von Verneuil stets die rechte Seite betroffen war (in allen 6 Fällen, wo darüber eine Angabe bestand), ist der Fall von Lang linksseitig, ebenso die Fälle Bergmann's, Cornil's und Berger's, aber jedenfalls ist ein Vorwiegen der rechten Seite noch jetzt zu constatiren.

§. 1082. Prognose und Therapie. Die Teratome gehören zu den wenigen entschieden gutartigen Hodengeschwülsten. Doch zeigt der bei den Sarkomen erwähnte Fall von Santesson, dass auch in diesen Tumoren Veränderungen auftreten können, welche die Prognose vollständig ändern. Man wird also bei Bestimmung der letztern die Combination mit sarkomatösen und carcinomatösen Wucherungen ebensogut, wie bei Kystom, Chondrom und andern Tumoren im Auge behalten müssen.

Abgesehen davon ist der schlimmste Ausgang, welcher bevorsteht, der in Entzündung, Eiterung und langwierige Fistelbildung. Bedenkliche phlegmonöse Prozesse im Scrotum oder dem Samenstrang in Folge dessen sind aber nicht bekannt. Es ist ganz besonders die Punction, welche gern zu dieser Complication Anlass giebt, in analoger Weise, wie wir das bereits für die Periorchitis haemorrhagica betont haben. Ein Uebelstand dieser complicirenden Entzündung ist es, dass sie Verwachsungen veranlasst und eine schonende Operation unmöglich macht.

§. 1083. Von 23 Operirten ist nur einer gestorben, der Patient von Velpeau und zwar an Pyämie. In diesem Falle war der Hode durch mühsame Präparation geschont worden. In einem anderen Falle, wo diess bei der Exstirpation des Tumor ebenfalls geschah (Geinitz), trat die Heilung erst nach 7 Wochen und nach heftigem Fieber ein. Dagegen gelang es in dem Falle von Cornil und Berger mit Leichtigkeit, die Cyste, welche am Rete testis festsass, loszulösen unter Schonung des Hodens, und diese Autoren plaidiren daher sehr für die Erhaltung des Organs auch in andern Fällen.

Allein es ist nicht gerechtfertigt, den Hoden zu schonen, wo die Geschwulst eine feste Verbindung mit demselben eingegangen ist, so rationell die Indication von Verneuil a priori erscheint, diess stets zu versuchen. Wo der Hode nicht abgeschnitten oder nicht ein Theil der Geschwulst zu seiner Schonung zurückgelassen zu werden braucht, wird er selbstverständlich nicht weggenommen. Sonst aber ist im Interesse rascher und sicherer Heilung die Castration zu machen. Nur bei einfachem Kystom wird sich die Frage erheben dürfen, ob man sich unter Zurücklassung eines mit dem Hoden verwachsenen Antheils der Geschwulst mit partieller Entfernung begnügen dürfe. Der Rest könnte durch Aetzung zerstört werden.

Fünfzehnter Abschnitt.

Die Castration.

§. 1084. Die Castration ist eine ausserordentlich alte Operation. Sie wurde früher in den verschiedensten Absichten unternommen: Hauptsächlich wollte man damit Individuen ihrer geschlechtlichen Fähigkeiten und Begierden berauben, Nachkommenschaft verhüten oder auch einem Individuum eine höhere Stimme sichern und erhalten. Es würde uns viel zu weit führen, wollten wir auf die Geschichte der Castration von diesem Gesichtspunkte aus eintreten.

Es ist gegenwärtig eine Ausnahme, dass beim Menschen die Operation ausgeführt wird wegen functioneller Störungen der Geschlechtsthätigkeit, oder mit Rücksicht auf Beschwerden z. B. Neuralgien, wegen geringfügiger Reste früherer Entzündungen oder um gewisser Störungen des Allgemeinbefindens willen, während ja beim weiblichen Geschlecht gerade jetzt die Castration wegen Hysterie und anderer Allgemeinstörungen in grosser Blüthe steht.

§. 1085. Die Castration ist eine leichte Operation, solange ein Stück des Samenstrangs ausserhalb des Inguinalcanals geschont werden kann. Was die Ausführung der Operation so leicht und sicher macht, ist der Umstand, dass die Durchschneidung aller grössern Gefässe bis zur fast völligen Ausschälung der Geschwulst vermieden werden kann. Die grössern Canäle für Zu- und Abfuhr des Blutes liegen alle innerhalb des Samenstrangs, von der derben Fascia communis funiculi zusammengehalten und werden nach ihrer Durchschneidung sofort gefasst und unterbunden.

Nur die Aeste der Scrotalgefässe bluten, namentlich bei grössern Geschwülsten sehr erheblich und müssen sorgfältig unterbunden werden, da Nachblutungen aus denselben leicht zu Blutinfiltration des lockern Zellgewebes führen können.

Was aber ausserdem die Excision eines Hodens so sehr erleichtert, ist die grosse Lockerheit des subcutanen Bindegewebes, welche die Ausschälung aus der Hauttasche des Scrotums fast ohne schneidende Instrumente auszuführen gestattet. Nur nach hinten und unten ist eine bloss mit dem Messer trennbare Verbindung, nach Curling dem Reste des Gubernaculum Hunteri entsprechend.

§. 1086. Vor der Ausführung der Operation darf man nicht vergessen, sich über die allfällige Complication der Scrotalgeschwulst mit einer Hernie möglichst Sicherheit zu verschaffen, damit dieselbe reducirt und die Eröffnung des Bruchsackes, wenn thunlich, vermieden werde.

Die Schamhaare werden abrasirt. Der Patient wird narkotisirt.

da blosse Localanästhesie schon wegen der besonderen Empfindlichkeit der Scrotalhaut nicht ausgeführt werden kann.

Eine prophylaktische Blutstillung ist für die überwiegende Mehrzahl der Fälle nicht nothwendig. Dieselbe kann dadurch geleistet werden, dass man mittelst der linken Hand, welche die Geschwulst stützt, zugleich den Samenstrang comprimirt und die Haut spannt. Immerhin zeigt der Fall von Haematocele extravaginalis von Socin, dass bei den grössten Tumoren in analoger Weise, wie bei Elephantiasis prophylaktische Blutstillungen mittelst elastischer Einwickelung oder Compressorien nothwendig werden kann.

§. 1087. Bezüglich der Incision sind bestimmte Regeln zu beobachten. Wenn der Schnitt dem Verlaufe der Scrotalgefässe entsprechen soll, so muss er einen von der Basis des Scrotum dem untersten Pole desselben radiär zustrebenden Verlauf haben, mit andern Worten, auf dem kürzesten Wege von der Anheftungsstelle des Scrotum nach dem entferntesten Theile der Raphe zu verlaufen. Dass die Hauptgefässe (arteriae und venae scrotales ant. et post.) diesen Weg ebenfalls innehalten, ergiebt sich aus der Präparation; ausserdem konnte ich mich vor Kurzem bei der Operation einer Varicocele überzeugen, dass eine circumscripte Quernarbe am Scrotum ein streifenförmig bis zum untern Pol sich hinziehendes Oedem zur Folge hat. Sobald man in der Querrichtung von obiger Richtung abweicht, tritt partielle Gangrän der Wundränder ein.

Aumont hat empfohlen den Schnitt auf der hintern Seite zu machen, während man gewöhnlich bequemlichkeitshalber auf der Vorderfläche schneidet. Wir haben einen seitlichen oder hintern Schnitt in der Weise, dass derselbe ganz genau zwischen 2 grössere Venae scrotales externae fiel, mehrfach gemacht. Die Schnittebene liegt dann in der Fontralebene des Körpers und wir können constatiren, dass dieser Schnitt sehr wenig verletzend ist und die Ausschälung sich sehr gut bewerkstelligen lässt. Nur lässt sich der Samenstrang nicht so hoch oben abtrennen.

§. 1088. Ist die Haut infiltrirt oder mit der Geschwulst verwachsen, sei es durch Entzündungen, sei es ganz besonders bei Geschwülsten oder in irgend einer Weise verändert, so wird ein ovales Stück aus derselben excidirt. Man darf in dieser Hinsicht durchaus nicht schonend sein und nicht zu sehr die bei Exstirpation anderer Tumoren gültigen Vorschriften auf die Castration übertragen. Ist der Hode entfernt, so ist ja der Behälter desselben überflüssig und durch reichliche Excision der Haut wird die Heilung bedeutend vereinfacht.

Bevor der Tumor mit einigen Messerzügen dem zurückgezogenen Hautrande entlang völlig enucleirt wird, soll in allen Fällen, wo die Diagnose noch einigermassen zweifelhaft ist, der Schnitt in der ersten Richtung bis durch die Scheidenhaut hindurch, eventuell bis in den Tumor hineingeführt werden. Manche Hydro- und Hämatocele mit verdickten Wandungen wäre durch eine solche „Explorativincision“ noch zur rechten Zeit erkannt worden und der Patient vor der Castration bewahrt geblieben.

Wenn die Diagnose nicht zweifelhaft ist, so ist es viel einfacher und sicherer, den ganzen Tumor sammt der gemeinsamen Scheidenhautumhüllung aus dem lockern Zellgewebe herauszupräpariren.

§. 1089. Hängt der Tumor endlich bloss mehr am Samenstrang, so muss unter allen Umständen die bei grössern Geschwülsten sehr derbe gemeinsame Scheidenhaut des Samenstrangs rings herum gehörig durchschnitten werden, um das Gefässbündel mit dem Vas deferens freizulegen. Hier werden die Arteriae und Venae cremastericae durchschnitten und unterbunden.

Die Unterbindung des Samenstrangs geschieht in toto oder die Gefässe werden einzeln gefasst. Dass die Ligatur en masse bequemer ist, versteht sich von selbst, aber ebenso sehr, dass sie weniger zuverlässig ist.

Gegenwärtig wird man durchaus als Regel festhalten, die einzelnen Gefässe zu unterbinden und sich auf eine Massenligatur nur dann einlassen, wenn es sich um Inguinalgeschwülste handelt, oder ein Tumor sehr hoch hinauf reicht, so dass der Samenstrang schwer zugänglich ist. Von einer Misshandlung des Samenstrangs mittelst Galvanocaustik, Ecrasement und Torsion wird wohl keine Rede mehr sein dürfen. (Vergl. das bei Varicocele Gesagte.)

§. 1090. Man hat in einer ziemlichen Zahl von Fällen Trismus und Tetanus nach Castration gesehen und es hat nicht an Chirurgen gefehlt, welche die Ursache desselben in dem Mitfassen der Nerven bei der Massenligatur suchten. Zwar machen schon Boyer und Morand darauf aufmerksam, dass der Tetanus gewöhnlich erst nach Abfall der Ligatur eintrete. Desgranges [1]) hat von 30, Verneuil von 7 Castrirten je 1 an Tetanus verloren. Busch [2]) sah unter 9 Fällen von Ecrasement des Samenstrangs einmal Trismus mit tödtlichem Ausgang.

Dass hiebei die Quetschung der Nerven nicht ohne Bedeutung ist, geht aus den Beobachtungen hervor, wo nach Totalunterbindung und Ecrasement heftige Schmerzen längs des Samenstrangs auftraten, welche in Bauch und Hüfte ausstrahlten [3]).

Aber dass der Tetanus durch andere als durch mechanische Momente bedingt ist, braucht man zur Zeit des Enthusiasmus für Pasteur-Institute nicht zu betonen. Nachblutungen kommen wohl nur vor bei Totalligatur oder gestörtem Wundverlauf, sind aber in diesen Fällen keineswegs selten, und man thut gut, dieser Thatsache bei Ausführung der Gefässunterbindung volle Rechnung zu tragen, und nicht nur die Arteria spermatica interna, deferentialis und cremasterica, sondern auch die Venen auf's Genaueste zu unterbinden, denn venöse Blutungen kommen hier vor in Folge von Anstrengungen der Bauchpresse. Wenn man den Samenstrang langsam durchschneidet und jedes durchschnittene Gefäss sofort unterbindet, so braucht es keiner

---

[1]) Desgranges, s. Lorrain Thèse l'hématocèle. Strasbourg 1869.
[2]) Busch, Chirurgie.
[3]) Vgl. Gherini, Annal. univers. Febr. 1859 und Curling, Abschnitt Castration.

eigenen Massnahmen, um das Zurückschlüpfen des Samenstrangs in den Leistencanal oder Bauch zu verhindern.

§. 1091. Ueber Verband und Nachbehandlung ist nicht viel zu sagen. Es ist recht oft möglich, die Wunde ohne Drainage vollständig zu schliessen, indem man jede Höhlenbildung vermeidet. Nur wo eine solche im Bereich des Samenstrangstumpfes nicht zu vermeiden ist, oder wo man bei complicirenden Entzündungen operiren muss, ist für einige Tage eine Drainröhre einzulegen. Es ist nicht gerechtfertigt, stets noch die alten Statistiken puncto Mortalität aufzuführen, da gegenwärtig ein Patient nur noch in Folge von schlechter Antisepsis stirbt, wenn nicht ausnahmsweise einmal eine Nachblutung tödtlichen Ausgang herbeiführt. Immerhin illustrirt es die Schwierigkeit der Operation, wenn wir erwähnen, dass nach Humphry's Zusammenstellungen in 36 Fällen, wo wegen bösartiger Erkrankung operirt wurde, 10 Mal der Tod erfolgte, bei 26 Castrationen wegen nicht bösartiger Erkrankung nur einmal.

Eine besondere Sorgfalt verlangen diejenigen Fälle, welche mit Hernien oder mit biloculärer Hydrocele combinirt sind. Hier muss in derselben exacten und raschen Weise das Peritoneum verschlossen werden, wie man es bei der Radicaloperation der Hernien auszuführen pflegt.

§. 1092. Es wird gelegentlich beobachtet, das Gemüthskranke sich die Operation selber ausführen: Entweder indem sie nach Art, wie den Eunuchen geschehen ist, Penis und Scrotum oder bloss letzteres mit einem Messerzug abtrennen[1]) oder etwas kunstgerechter das Scrotum eröffnen, den Testikel herausstülpen und mit oder ohne vorgängige Unterbindung den Samenstrang abschneiden. So schnitt sich ein 43jähriger Mann im Verlauf eines Jahres (1869—1870) beide Hoden mit einem Rasirmesser ab. Das erste Mal hatte er keine Unterbindung gemacht und erheblich Blut verloren; nachdem er aber bei seiner Behandlung im Inselspital in Bern gesehen hatte, wie unterbunden und zugenäht wurde, machte er nicht nur das 2. Mal die Unterbindung des Samenstrangs ganz kunstgerecht vor der Abtragung, sondern nähte auch die Hautwunde mit 2 Nähten zu. Erst die eintretende Jauchung mit Fieber nöthigte ihn, Hülfe im Spital zu suchen.

Mit Recht bemerkt Curling, welcher eine Reihe von illustrirenden Fällen von „Self-Castration" aufführt, dass ein direct auf die Geschlechtsthätigkeit sich beziehendes Motiv gewöhnlich die That veranlasse, sei es das Bewusstsein eines begangenen Fehlers oder Energielosigkeit, geschlechtlichen Aufregungen zu widerstehen.

§. 1093. Maunoir in Genf hat auf 2 Erfahrungen gestützt, das Verfahren der Castration durch die blosse Unterbindung der Arteria spermatica interna im Samenstrang ersetzen zu können geglaubt[2]), und die Verhältnisse sind hier besonders einladend, da die

[1]) Fall von Sourier Gaz. d. hôp. 1867.

[2]) Maunoir, Nouvelle méthode de traiter le sarcocèle sans avoir recours à l'exstirpation du testicule.

Nach Curling hat schon Harvey diesen Vorschlag gemacht.

Blutzufuhr durch einen langen Stiel erfolgt. Lannelongue sah auch einen faustgrossen Hodentumor nach Unterbindung der Arteria spermatica interna bis auf Nussgrösse zurückgehen.

Nach den zahlreichen Beobachtungen an Thieren, namentlich den Experimenten von Chauveau in Lyon unterliegt es keinem Zweifel, dass man durch subcutane Ruptur des Samenstrangs oder durch Torsion desselben eine Atrophie und Nekrobiose des Hodens herbeizuführen im Stande ist.

Wir haben der Experimente von Miflet Erwähnung gethan, welche ähnliche Wirkungen im Sinne der Atrophirung des Hodens von der Unterbindung der Spermatica interna bei Thieren nachweisen; allein bei Besprechung der Varicocele-Operation wurde aufmerksam gemacht, dass die Verhältnisse vom Thiere auf den Menschen nicht übertragbar sind, und dass beim Menschen die Unterbindung der Arteria spermatica interna mit oder ohne begleitende Venen eine Atrophie des Hodens nicht herbeiführt. Es kann desshalb keine Rede davon sein, für maligne Tumoren diese Operation auszuführen. Höchstens möchte sich die Frage einer Unterbindung der Spermatica interna erheben in Fällen von Neuralgien oder verwandten Erkrankungen an Stelle der Castration, da man ja auch bei Neuralgia trigemini Heilungen durch Carotisunterbindung erzielt hat.

DIE ANOMALIEN

DER

GESCHLECHTSORGANE.

Vierte Abtheilung.

Anomalien der Geschlechtsorgane.

Sechzehnter Abschnitt.

Bildungs- und Lageanomalien des Hodens und seiner Adnexa.

§. 1094. Gegenüber den Krankheiten des Hodens handelt man unter dem Titel der „Anomalien des Hodens" diejenigen Abweichungen von den normalen Verhältnissen ab, welche sich auf die Fötalperiode beziehen und während der weitern Lebensdauer stationär bleiben. Man unterscheidet passend die Anomalien der Bildung und der Lage. Lageanomalien kommen dem Hoden ungleich mehr zu, als jedem andern Organ, weil derselbe normaliter die als Descensus testis bekannte Ortsveränderung aus dem Abdomen in's Scrotum herunter erfährt. Die Anomalien der Bildung beziehen sich vorzüglich auf Grösse und Form des Hodens und der dazu gehörigen Theile.

Entwickelung des Hodens.

Zur Einleitung in die Anomalien des Hodens ist es zweckmässig, einige Worte über die Entwickelungsgeschichte vorauszuschicken. Wir versuchen nur eine kurze Darstellung aus der neuesten Literatur zu geben, unter Benützung von Kölliker's Entwickelungsgeschichte.

Was in Bezug auf die Entwickelung der Geschlechtsdrüsen gesichert erscheint, ist eine Beziehung derselben zu dem Wolf'schen Körper, welcher in der 4. bis 5. Woche sich ausgebildet vorfindet.

Entwickelung der Geschlechtsdrüse.

Kollmann hält es für gesichert, dass im Gegensatz zu den andern Drüsen, welche von Ekto- oder Entoderm durch Einsenkung entstehen, das „Nephridium", wie er es nennt, von mesodermalem

Gewebe ausgehe. Ferner gehen nicht wie bei den sonstigen Drüsen Schläuche und Ausführungsgang aus derselben Anlage aus, sondern es ist ein ungegliedertes, longitudinales Röhrenpaar (Wolf'scher und Müller'scher Gang) und eine Reihe transversaler, anfänglich ganz unabhängiger Canälchen zu unterscheiden.

Der Zellenbeleg der Peritonealhöhle, das Cölomepithel, ist es, welcher durch Eintreiben von Sprossen in die parietale Rumpfwand die transversalen (segmentalen) Canäle bildet und durch Wucherung des Cölomepithels entsteht auch der Keimwall.

Zuerst entsteht der Wolf'sche Gang als solider Strang, später hohl werdend und in die Kloake sich öffnend. Der compacte Zellstrang entsteht im Mesoderm, dagegen der Müller'sche Gang, der erst später, sogar nach Anlage der segmentalen Canäle auftritt, kommt durch eine rinnenförmige Einsenkung des Cölomepithels zu Stande.

Die transversalen Gänge, d. h. die segmentalen Urnierencanälchen kommen durch solide Einbohrungen des Cölomepithels zu Stande, die sich in Canälchen umwandeln und erst dann sich mit dem Wolf'schen Gang in Verbindung setzen.

Das Keimepithel geht aus Wucherung des Cölomepithels in der Regio germinativa hervor.

Uebereinstimmung herrscht darin, dass aus dem Wolf'schen Gang das Vas deferens und der untere Theil des Nebenhodens hervorgeht; ebenso dass der Müller'sche Gang, welcher im Gegensatz zu dem im Mesoderm entstehenden Wolf'schen Gang als rinnenförmige oder trichterförmige Einstülpung des Peritonealepithels auftritt, zu Grunde geht und von demselben nur die gestielte und ungestielte Hydatide als Ostium abdominale tubae und als unterster Rest die Vesicula prostatica übrig bleibt. Die Samenbläschen bilden sich im dritten Fötalmonat als Anhang der Vasa deferentia, welche längere Zeit bloss als 2 Epithelialröhrchen in einem einzigen Genitalstrang vereinigt sind. Uebereinstimmung herrscht ferner noch darin, dass der Hoden an der medialen Seite des Wolf'schen Körpers in der Gegend des Keimwalles auftritt. Ueber die Lage dieses Keimwalles geben wir nach Waldeyer eine Abbildung (Fig. 158).

Dagegen ergeben sich grosse Differenzen in der Anschauung über die Bildung des Hodens und Nebenhodens. Das eine Extrem dieser Anschauung ist das von Waldeyer aufgestellte, welchem sich Krause und Kölliker anschliessen, dass nämlich aus dem Keimwall nur das Ovarium hervorgeht, der Hoden aber durch ein Aussprossen des Wolf'schen Körpers, resp. der aus diesem hervorgegangenen Nebenhodenröhrchen in die Hodenanlage zu Stande kommt. — Das andere Extrem der Anschauung, wie es in der Dissertation von Egli zu Tage tritt, hält das Keimepithel Waldeyer's für die Uranlage der Keimdrüse für beide Geschlechter und lässt durch Wucherung des dieselbe bedeckenden Cölomepithels nicht nur die Samencanälchen zu Stande kommen, sondern durch Auswachsen auch das Rete, die Vasa efferentia und den Nebenhodenkopf. Das Cölomepithel, welches die Pleuro-Peritonealhöhle auskleidet, geht im Uebrigen zu Grunde, ohne sich in das spätere Endothel umzuwandeln. Die Differenz zwischen der Bildung des Ovarium und des Hodens würde nach Nussbaum darin bestehen, dass einzelne der gewucherten Keimepithelzellen einfach bleiben, mit Binde-

gewebe sich umgeben, und so die Eizelle darstellen, während die andern als Samenzellen sich durch Theilung vermehren und so zu Schläuchen auswachsen.

Eine dritte Ansicht vermittelt die beiden vorigen und wird von der Mehrzahl der Autoren (Bornhaupt, Semper, Balbiani, Rouget und Schmiegelow) vertreten. Danach entständen der Nebenhodenkopf, Vasa efferentia, Rete und noch die Canaliculi recti durch Auswachsen der Canälchen des Wolf'schen Körpers, die gewundenen Samencanälchen dagegen durch Hineinwachsen des Keimepithels in die mesodermale Unterlage für das Keimepithel. So weit besteht noch eine

Fig. 158.

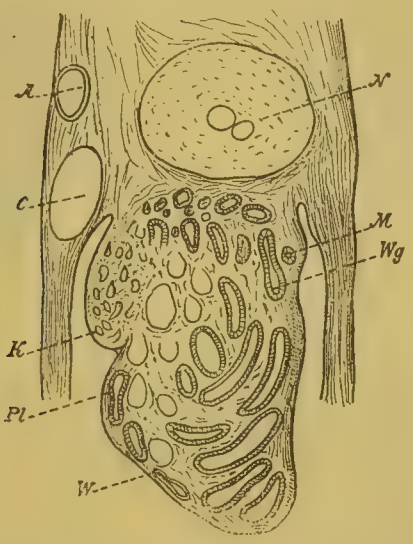

Nach Waldeyer (Viault) Hühnerembryo von 7 Tagen. K. = Keimwall innen am Wolf'schen Körper, ausgegangen von Pleuro-Peritonealepithelwucherung. W = Wolf'scher Körper. M. = Müller'scher Gang durch Einstülpung des Keimwallepithels. Wg. = Wolf'scher Gang, im Mesoderm entstanden. A. u. C. = Aorta und Vena cava. N. = Nierenrudiment. Pl. = Pleuro-Peritonealhöhle.

Uebereinstimmung, als die Paradidymis wie das Parophoron auf Reste der Urniere zurückgeführt wird, während die Epididymis und das analoge Epophoron (im Hilus des Eierstocks) von Waldeyer als Rest des Sexualtheiles der Urniere, von Egli und Andern als ausgebildete oder verkümmerte Producte der Keimepithelwucherung angesehen wird. Nach Kölliker ist die Wucherung des Cölomepithels in der 5. bis 6. Woche beim menschlichen Empryo vorhanden. Beim Wachsthum der Geschlechtsdrüse bilden sich Falten, nach oben die Plica diaphragmatica, nach unten die Plica uro-genitalis, vom untersten Ende das Leistenband, später Gubernaculum. Der Hoden erhält ein Mesorchium.

Wir fügen zur Illustration der Entwickelung des Hodens nach derjenigen Auffassung, welche den Hoden aus dem Keimwall, neben dem Nebenhoden und Vas deferens aus dem Wolf'schen Körper und Wolf'schen Gang hervorgehen lässt, 2 Illustrationen (s. Fig. 159 u. 160 nächste Seite) bei aus dem Werke von Mihalkovics (Entwickelung der Harn- und Geschlechtsorgane).

Descensus testis et Gubernaculum Halleri.

§. 1095. Wir haben in der ersten Auflage die Auffassung auseinandergesetzt, wonach der Descensus testis auf Wirkung des Musculus gubernaculi beruht, und haben die Gründe erörtert, welche uns veranlasst haben, diese Anschauung zu adoptiren, indem wir auch auf eigene Untersuchungen von Präparaten von menschlichen Föten hinwiesen.

Fig. 159.

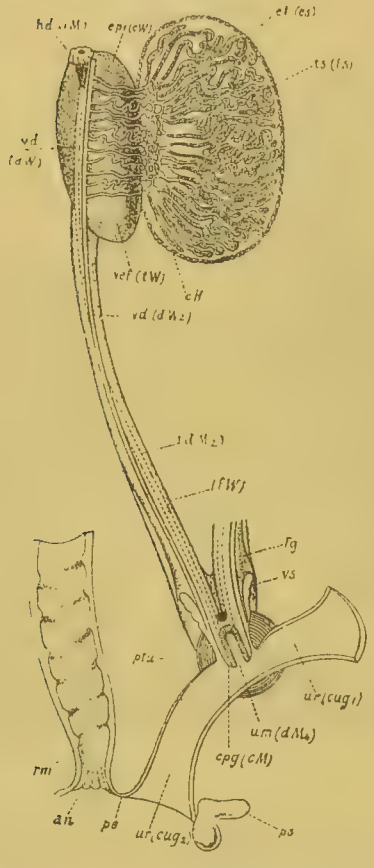

Fig. 160.

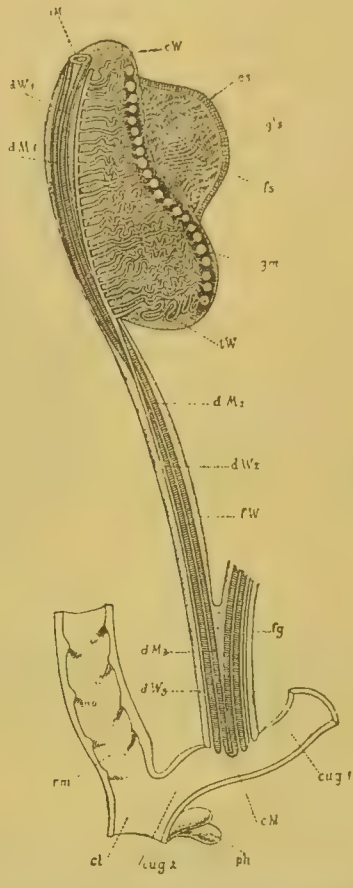

Fig. 159 und 160 stellen die Entwickelung des Geschlechtsapparates nach Mihalkovics (etc.) aus einem frühern und spätern Stadium dar. Unten links Rectum, rechts Urethra mit den einmündenden Geschlechtsgängen: Wolf'scher Gang, zum Vas deferens mit Samenblase werdend und Müller'scher Gang, bis auf den Anfang, der dem Hoden als ungestielte Hydatide aufsitzt (als Tubenpavillonrest) und dem Endtheil, der sich als Vesicula postelica erhält, obliterirend. Oben links der Wolf'sche Körper, im frühern Stadium mit Urnierencanälchen und Gefässknäueln, welche in der spätern Darstellung zu den Knäueln der Vasa efferentia geworden sind. Oben rechts der Keimwall mit Sexualsträngen in der Tiefe, zu den Samencanälchen auswachsend und bedeckendem Keimepithel, das Ganze zum Hoden sich umbildend.

Seit dieser Zeit sind aber so wichtige Veröffentlichungen über den Descensus testis gemacht worden, dass wir uns gerne der durch dieselben gewonnenen Anschauung unterwerfen und unter Verzichtleistung auf unsere eigenen Gründe für und wider, die Resultate der betreffenden Arbeiten mittheilen. Am Bemerkenswerthesten unter den neuern Untersuchungen über den Descensus testis sind die Mittheilungen von Bra-

mann und C. Weil. Wir werden namentlich die Arbeit des letztgenannten Autors ausgiebig benützen.

Weil hat eine Anzahl von Untersuchungen an dem reichen Material gemacht, welches bloss eine Prager Anstalt liefern kann. Er hat nicht weniger als 60 menschliche Embryonen untersucht und zwar hat er die gehärteten Präparate an einer fortlaufenden Serie mikroskopischer Schnitte untersucht in horizontaler, sagittaler und frontaler Richtung, frische Präparate in Pikrinsäure und Alkohol gebracht, in Celloidin eingebettet.

Er hält dafür, dass die gewöhnliche einfache Präparirmethode zu viel Artefacte liefere und dass ausser diesem Umstand zu der ausserordentlich grossen Differenz der Auffassungen über den Vorgang beim Descensus testis ganz besonders die einfache Uebertragung der Beobachtungen am Thiere beigetragen habe.

Dass die Hoden bei Thier-Embryomen in der Bauchhöhle liegen, hätten schon die Alten gewusst, Fabricius Hildanus hätte es für den Menschen dargethan, aber erst A. v. Haller habe den Descensus genauer beschrieben und das Gubernaculum entdeckt, welchem er den Namen einer Vagina cylindrica gab, da er es als einen hohlen Cylinder auffasste vom unteren Hodenende bis zum Zellgewebe der Scham verlaufend und mit schleimiger Masse verschlossen. Durch diesen hohlen Cylinder liess er den Hoden hinabrutschen unter dem Druck der sich contrahirenden Bauchpresse. Hunter habe erst 13 Jahre später das Band beschrieben und seit dieser Zeit ist, so verschiedene Zusammensetzung man auch dem Gubernaculum Halleri zumuthete und so verschiedene Kräfte man beim Descensus in's Spiel brachte, doch die Bedeutung des Leitbandes für das Zustandekommen der Locomotion des Hodens nicht mehr bestritten worden.

Eine erste Auffassung betrachtet das Leitband, wie sein erster Entdecker als ein hohles Gebilde, ja als einen eigentlichen Sack oder Blase (E. H. Weber) und lässt den Hoden in das Innere dieses Canals gelangen, wobei einzelne der Autoren dessen Wand sich umstülpen und zu den Hodenhüllen in umgekehrter Reihenfolge der Schichten sich gestalten lassen.

Camper hat nach Bramann zuerst diese Umstülpungstheorie (wie beim Finger eines Handschuhs) vertreten, während man die Theorie des einfachen Eindringens nach Oesterreicher als Entfaltungstheorie bezeichnen könnte. Von einer andern Reihe von Autoren wird das Gubernaculum als ein solider Strang angesprochen, zuerst von Hunter. Die Betheiligung dieses Stranges beim Descensus wird darin gesucht, dass dasselbe schrumpft und dadurch den Hoden nach unten zieht (Schrumpfungstheorie), wobei wieder von einer Reihe von Untersuchern auf das stärkere Wachsthum der Organe oberhalb des Hodens als Movens gleichzeitig grosses Gewicht gelegt wird.

Eine andere Anschauung legt den Hauptwerth auf die im Gubernaculum enthaltenen Muskelfasern, deren activer Zug das Herabsteigen bewirken soll (Contractionstheorie). Dabei werden die Muskelfasern insofern different aufgefasst, als die Einen die betreffenden Muskelfasern für die des Cremaster halten, die Andern sie ganz unabhängig aus dem schiefen innern Bauchmuskel hervorwachsen lassen.

Weil's Untersuchungen betreffen Embryomen aus allen Altersstufen von der 6. Woche ab (2 cm lang). Als ersten Beginn des Gubernaculum findet er einen keilförmigen Körper am untern Ende des Wolf'schen Körpers, wo die Ausführungsgänge abgehen; derselbe ist ganz intraabdominal, wie ihn auch Rathke bei Thieren fand. Zu dieser Zeit liegen die Geschlechtsdrüsen in ihrer ersten Anlage der vordern Bauchwand innig an und steigen bis zum 6. Monat bei stärkerem Wachsthum des Gubernaculum in die Höhe.

Beim weiblichen Geschlecht zeigt die Anlage des Ligamentum uteri rotundum ganz dieselben Verhältnisse, wie das Gubernaculum, die Ovarien werden durch die aufsteigende Entwickelung des Uterus quergelagert.

Im 2. Monat ist der intraabdominale Theil des Gubernaculum frei in der Bauchhöhle, vom Peritoneum umgeben und hängt durch ein Mesenterium mit der hintern Bauchwand zusammen. In der Bauchwand (vordern) selber, in welche das Gubernaculum sich jetzt schon hereinerstreckt, ist dasselbe von einem Spalt oben und seitlich umgeben und dieser wird von dem Processus vaginalis peritonei ausgekleidet (der also mit dem Gubernaculum als in die Bauchwand vorwachsend aufzufassen wäre). Der Processus hört als Spalt am vordern Umfang des Bauches auf, während das Gubernaculum seine scharfe Grenze verliert und erst noch sehr dick, dann sich verjüngend bis zur Symphyse sich verfolgen lässt.

Der intraperitoneale Theil des Leitbandes besteht aus gefässarmem Schleimgewebe (embryonalem), in der Bauchwand besteht nur die Axe aus diesem, peripher liegen Spindelzellen und quergestreifte Muskelfasern an, welche in allen möglichen Richtungen verlaufen und mit den Bauchmuskeln zusammenhängen.

Im 3. Monat wächst erst (bis da, erklärt auch Bramann, bestehe kein Zusammenhang mit dem Hoden) der Nebenhoden in den obern Theil des Leitbandes hinein. Jener liegt aussen an dem sehr beweglichen Hoden.

In der 2. Hälfte des 4. Monats beginnt das Gewebe des Gubernaculum unter starker Gefässentwickelung bedeutend zu wachsen (dasselbe giebt auch Bramann an, dass es in dieser Zeit an Länge und Dicke zunehme und jetzt die Hoden sich von der Leiste wieder entfernen, das Vas deferens verlaufe über die Vorderfläche des Gubernaculum), bildet oben eine Anschwellung, die dicker ist als der Hode und reicht unten bis zur Unterhaut der Symphysengegend, dieser unterste Theil besteht wesentlich wieder aus Schleimgewebe.

Die Gefässe des Gubernaculum kommen aus der Arteria spermatica interna und epigastrica. Die Nerven zu den Muskelfasern sind nach Bramann Zweige des Spermaticums externus.

(Das Ligamentum uteri rotundum wächst nicht so stark wie sein Analogon beim Manne, rückt aber der Mittellinie näher und besteht aus Bindegewebe mit glatten und queren Muskelfasern). Ausser dem Gefässreichthum ist für 4. und 5. Monat noch das Auftreten von Hohlräumen im Gubernaculum anzugeben, die Detritus und Extravasate enthalten, also offenbar durch Zerfall entstanden sind.

Aus dem 6. Monat giebt W. eine Verbindung des untern Endes des Gubernaculum durch eine Lage Spindelzellen mit dem Schleimgewebe des Scrotum an. Der in der Bauchwand liegende Theil be-

steht nun fast ausschliesslich aus queren Muskelfasern, aber in verschiedenster Richtung. Bramann findet deutlich Bündel des Musc. obliq. int. und transversus in die Bildung des Gubernaculum um diese Zeit eingehend.

Was den Processus vaginalis betrifft, so findet W. ihn stets vom 3. Monat ab als Spalt in der Bauchwand, aber niemals aus derselben herausragend, solange der Hode im Abdomen ist, und erst mit diesem gegen das Scrotum herabtretend.

Im 7. Monat erreicht das Gubernaculum seine stärkste Entwickelung und nun ragt sein unterster Abschnitt ohne Grenze in das mit dem Schleimgewebe des Scrotum direct zusammenhängende Schleimgewebe der Symphysengegend herein. Jetzt sind auch die Erweichungen in demselben am ausgesprochensten, so dass sogar ein mehr weniger langer Canal entsteht.

Jetzt beginnt der eigentliche Descensus testis, d. h. der Eintritt in den Leistencanal und vollendet sich in kurzer Zeit. Und zwar sinkt nach W. der Hode in die weiche Substanz des Gubernaculum hinein, welches dadurch zu einer Art Säckchen wird. In dessen unterer Wand steckt die Cauda der Epididymis und Anfang des Vas deferens. Dasselbe besteht aus Schleimgewebe und darüber Spindelzellen und quere Muskelfasern. Beim Heruntersinken dieses Säckchens zeigt auch das Schleimgewebe des Hodensacks nach Verflüssigung dieselbe Lückenbildung wie das Gubernaculum und bildet so schliesslich einen grössern Hohlraum. Diesem Zerfall geht auch hier Wucherung des Schleimgewebes mit Gefässentwickelung vorher.

Jetzt sieht W. auch einen Strang im Scrotum mit zahlreichen Gefässen mit dem Septum scroti zusammenhängend und hält es für möglich, dass diess der „vorgeschobene“ unterste Theil des Gubernaculum sei, möglicherweise sei er auch local entstanden. Nun schliesst sich der Processus vaginalis im obern Theil rasch, die Hoden, einmal ausgetreten, werden rasch grösser, der linke Hode tritt früher herab als der rechte. Hie und da hat W. eine zapfenförmige Verlängerung des Processus vaginalis am untern Ende gesehen (wie durch Zug entstanden). W. und Bramann heben hervor, dass der eintretende Hode künstlich aus der Bauchwand wieder zurückgezogen werden kann unter Bildung eines abwärts verbreiterten Stranges und unter Einziehung der Bauchwand am äussern Leistenring, aber nicht des Scrotum.

Die nachstehenden Figuren 161—164, welche wir aus Weil's vorzüglicher Arbeit wiedergeben, illustriren das Verhalten des Gubernaculum vom Beginn bis zum Ende des Descensus.

Was nun den Vorgang des Descensus betrifft, so schliesst W. aus, dass eine Contraction von Muskelfasern hier im Spiele sei, da keine Muskelfasern bis auf den Grund des Scrotum reichen, überhaupt dieselben nicht bloss in Längszügen angeordnet seien, dagegen lässt er gelten, dass stärkeres Wachsthum der Bauchdecke einen Zug am Hoden ausübe, da die Muskelfasern mit dem Gubernaculum im Zusammenhang stehen.

Auch von Schrumpfung des Gubernaculum als Ursache des Descensus oder auch bloss wegen Spannung in Folge Nichtmitwachsens (Gegenbauer) will er nichts gelten lassen, da es mit-

wachse und sogar mitverschoben werde nach unten beim Descensus. Vielmehr sinke der Hode in das erweichende Gubernaculum ein. Die

Fig. 161.

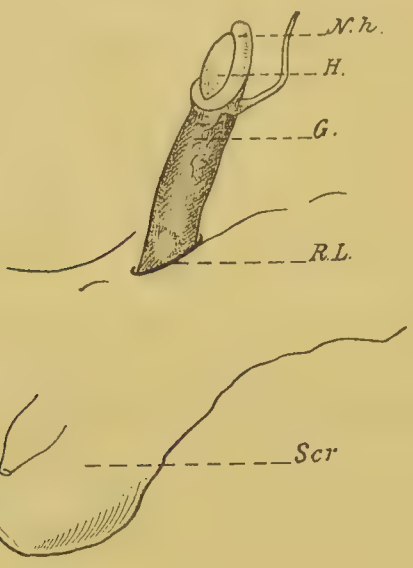

(Nach Weil.) 37 cm langer Embryo. Hode (H.) mit Nebenhoden (N.h.) und Gubernaculum (G.). Scr. = Scrotum. h. L. = hinterer Leistenring (etwas schematisirt wie alle folgenden Figuren nach Weil). Das Gubernaculum ist in allen Figuren dunkel gehalten.

Wände bilden, soweit diess geschehe, ein Säckchen, das später zu den Hodenhüllen sich umgestalte. Diess Säckchen reicht bis zu der Stelle

Fig. 162.

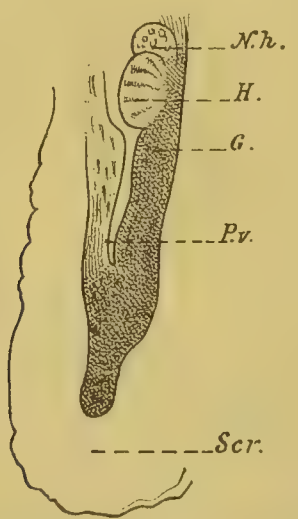

(Nach Weil.) 31 cm langer Embryo. P. v. = Processus vaginalis peritonei.

des Gubernaculum, wo sich dasselbe in der Bauchwand durch seine Umwandlung zu Muskelfasern einschnürt. Letztere werden dann beim

Herabrücken des Säckchens umgestülpt und bilden den Crémaster, möglicherweise verstärkt durch mitgezerrte Fasern vom Obliquus

Fig. 163.

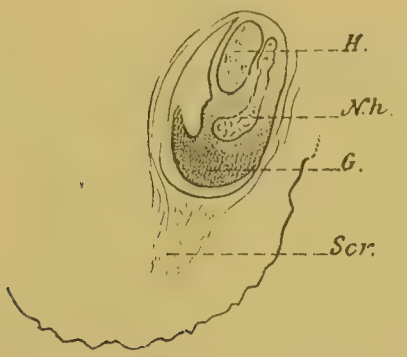

(Nach Weil.) Embryo von 38 cm. Die Cauda des Nebenhodens ist in's Gubernaculum eingebettet. Im Scrotum die schleimige Erweichung im Centrum durch Punktirung angedeutet.

internus. Die Kräfte, welche den Hoden zum Austritt aus der Bauchhöhle bewegen, sieht W. ausser dem erwähnten Zug der wachsenden

Fig. 164.

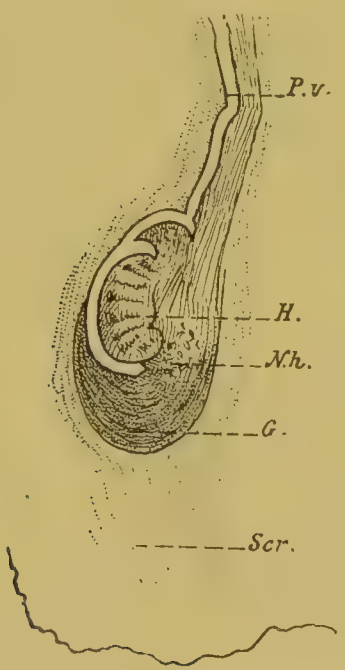

(Nach Weil.) Bedeutung der Buchstaben wie in den andern Figuren.

Bauchdecken hauptsächlich in dem Druck der Därme und des Liquor peritonealis. W. hat am obern Ende des Hodens wiederholt Eindrücke von den nahe gelegenen wachsenden Darmschlingen gesehen, ferner

sei das raschere Austreten des linken Hodens auf den Druck des prallgefüllten Sromanum zu beziehen.

Der Liquor peritonei steht dem Wachsthum der Eingeweide gemäss ebenfalls unter höherm Druck, wie schon A. Cooper geltend gemacht hat.

Vorbedingungen des Descensus sei Beweglichkeit des Hodens am Mesorchium, dessen beide Blätter sich vor dem Eintritt in den Leistencanal müssen entfalten können; ferner gehörige Erweiterung des innern Leistenringes durch die Wucherung des Gubernaculum.

Das Wachsthum von Peritoneum, von Hodengefässen und Vas deferens, welche stark gewunden werden, will W. auch nicht als activ vorschiebende Kraft anerkennen, sondern bloss als Vorbedingung des Descensus.

Der Entwickelung des Gubernaculum einigermassen parallel geht diejenige des Scrotum. Die beiden Scrotalhälften entstehen aus den den Geschlechtshöcker umgebenden beiden Geschlechtsfalten. Sie bestehen aus Schleimgewebe, anfänglich gefässarm; das Septum zwischen den beiden Hälften wird durch Herabwachsen der keilförmigen untern Kante des Penis gebildet.

Im 6. Monat tritt wie beim Gubernaculum eine rapide Entwickelung ein, das Septum wird gefässreich, vollständig cavernös, das Scrotum wächst durch erhebliche Wucherung des Schleimgewebes, die Scrotalhaut entwickelt in der gefässreichen Unterhaut glatte Muskelfasern (Dartos), welche W. geneigt ist, von den Gefässwänden abzuleiten wegen ihrer Beziehung zu denselben. Zu gleicher Zeit entwickeln sich die glatten Muskelfasern im Gubernaculum.

Es geht aus W.'s Untersuchungen hervor, dass das Gubernaculum sich wie die tiefere Lage des Keimwalls als ein Wulst aus dem Mesoderm der hintern Bauchwand entwickelt und sich mit der serösen Haut bekleidet; es besteht aus dem gewöhnlichen embryonalen Schleimgewebe und der Umstand, dass es unmittelbar vor dem Descensus seine grösste Entwickelung erlangt und mit seiner Degeneration des Descensus beginnt, spricht deutlich dafür, dass es Raum zu schaffen bestimmt ist im Bereich der vordern Bauchwand, resp. Raum für den Durchtritt aufzusparen hat.

Dass dabei beim Wachsthum einzelner Därme und bei vermehrter Blutanfüllung in denselben eine Verschiebung des Hodens durch directen Druck stattfinden kann, sobald gegenüber dem obersten Ende des Gubernaculum geringerer Widerstand eintritt, gemäss dessen Erweichung und Verflüssigung, ist zweifellos. Dagegen ist nicht ersichtlich, wie der Liquor peritonealis im Allgemeinen unter höhern Druck gesetzt werden sollte, um so local auf den Hoden oder dessen Peritonealausstülpung wirken zu können. Viel eher ist das Wachsthum der Hodengefässe als directer Druck zu acceptiren, indem, sobald dieselben einen gewundenen Lauf bekommen, wie ihn ja W. auch constatirt, jede Blutwelle diese Windungen wie eine elastische Feder ausspannen muss, um einen in der Axe der Windungen wirkenden Druck hervorzubringen. Dieser Druck vermag noch durch den Leistencanal hindurchzuwirken, während die Därme hier keine Bedeutung mehr haben können. Man kann sich ganz besonders in Berücksichtigung der Brunstwanderungen der Hoden bei gewissen Thieren der Forderung nicht verschliessen,

dass active Kräfte, nämlich die so auffällig reichlich gerade im untern Abschnitt des Gubernaculum vertretenen Muskelfasern eine Rolle spielen. Wenn ich recht verstehe, so schreibt ja W. auch diesen die quere Einschnürung zwischen oberm und unterm Abschnitt des Gubernaculum zu.

a) Bildungsanomalien.

Kapitel LXIV.

Aplasia et Atrophia testis.

§. 1096. Man hat rudimentäre Entwickelung und vollständigen Defect des Hodens selbst sowohl als sämmtlicher Theile seines Ausführungsganges und dessen Adnexa beobachtet, ein- und doppelseitig. Godard's [1]) Untersuchungen hierüber sind den Angaben in den neuesten Handbüchern zu Grunde gelegt.

Gruber [2]) hat unter 31 Fällen congenitaler Anorchidie 23 Mal das Leiden einseitig, 8 Mal doppelseitig gefunden. Das älteste Individuum war 61 Jahre alt.

In den seltensten Fällen [3]) ist es einzig der Hode, welcher fehlt. Meist fehlt auch ein Stück oder der ganze Nebenhode nebst einem Stücke oder dem ganzen Vas deferens. Wo der Hode allein fehlt, kann das Vas deferens sammt Epididymis in das Scrotum herabgetreten sein und sich dort anheften oder in Form eines Blindsackes [4]), eines bindegewebigen oder Fettgewebe einschliessenden Körpers endigen.

Dem herabsteigenden Vas deferens folgt ein Processus vaginalis peritonei, dessen Bildung, ja — wie schon in der Einleitung erwähnt — nicht an das völlige Herabtreten eines Hodens gebunden ist.

§. 1097. Viel häufiger als das vollständige Fehlen eines Hodens ist mangelhafte Ausbildung desselben. Meist ist diese erst in späteren Jahren zur Beobachtung gekommen. In einem solchen Falle ist in erster Linie nachzuforschen, ob nicht die Atrophie bloss eine secundäre ist. Die Ursachen der Verkümmerung eines ursprünglich gut ausgebildeten Hodens sind nämlich sehr zahreich.

In höherem Alter wird nach Chrastina [5]) der Hode kleiner, wenn auch die Schrumpfung im Allgemeinen weniger beträchtlich ist, als bei andern drüsigen Organen.

In analoger Weise können auszehrende Krankheiten zum Schwund der Hodensubstanz führen, oder vielmehr die Veranlassung

---

[1]) Godard, Recherches tératologiques sur l'appareil séminal de l'homme. Paris 1860 und Etudes sur l'absence congéniale du testicule. Paris 1858.

[2]) Gruber, Oesterr. med. Jahrb. Nr. 1 und Canstatt's Jahresbericht 1868.

[3]) Fälle von Godard, Gosselin (Bull. de l'académie de méd. 1850), Follin (Arch. gén. 1851).

[4]) Bastien & Legendre, Gaz. méd. Paris 1860.

[5]) Chrastina, Oesterr. Zeitschr. f. prakt. Heilkunde 1866.

geben zum Stehenbleiben des Organs auf kindlicher Entwickelungsstufe. Die Göttinger Sammlung besitzt ein Präparat (G. 1. b. 1) von Atrophie beider Hoden bei einem Phthisiker. Dieselben sind stark bohnengross, von normaler Structur. Der Nebenhode dagegen hat die normale Grösse, die Scheidenhaut ist auf einer Seite verwachsen. Auch einseitig findet man bei Phthisikern Hodenatrophie, ohne dass je ein locales Leiden vorausgegangen wäre. Dasselbe kommt gelegentlich bei Syphilis vor.

Fenomenow fand bei Typhus parenchymatöse Veränderung im Hoden in Form von Trübung des Epithels und Endothels von Samencanälchen und Capillaren.

§. 1098. Viel öfter führen Syphilis und Tuberculose zur Hodenatrophie unter Vermittelung entzündlicher Vorgänge. Die verschiedenen Formen der Entzündung sind überhaupt die weitaus häufigsten Ursachen nicht congenitaler Atrophie. Als eine Hauptgefahr der acuten Orchitis selbst in ihren leichteren Formen, der traumatischen und metastatischen, haben wir die oft binnen wenigen Wochen eintretende Atrophie hervorgehoben.

Nach Trauma und traumatischer Entzündung im Knabenalter sah ich bei einem 48jährigen Mann beidseitige Atrophie der Hoden. Auf der linken Seite, wo der Hoden bloss mandelgross war, bestand gleichzeitig Varicocele; der Nebenhoden von normaler Grösse.

Bei der Mumpsorchitis ist die Hodenatrophie etwas ausserordentlich Häufiges. Die Sammlungen von Freiburg, Würzburg, Giessen und Göttingen besitzen zahlreiche Präparate entzündlicher Atrophie.

§. 1099. Bei der Hodensyphilis ist der Ausgang in Atrophie ein sehr häufiger. Wir sahen bei einem jüngeren Manne, dessen Vater an Syphilis gelitten hatte, doppelseitige Hodenatrophie. Die beiden Hoden waren von Bohnengrösse. Dabei hatte der Patient, der verheirathet war, normale Erectionen und Ejaculationen, aber keine Kinder. Er litt ausserdem an congenitalem Leucom der Cornea rechts und einer auffälligen diffusen, chronischen Phlebitis mit Thrombose beider untern Extremitäten.

Bei der Hodentuberkulose ist Atrophie des nicht tuberkulösen Antheils des Hodengewebes und Atrophie und Schrumpfung nach dem Aufbruch nichts Seltenes.

Es soll bei dem Leistenhoden auseinandergesetzt werden, dass in der grossen Mehrzahl der Fälle diese Lageanomalie zu Atrophie führt. Auch hier bildet zeitweilen chronische oder acute Entzündung das Mittelglied, in anderen Fällen sind es einfache Ernährungsstörungen, welche die Schuld tragen.

§. 1100. Auf Circulationsstörungen ist die Atrophie zurückzuführen, welche in geringem und höherem Grade nach längerer Dauer bei ausgebildeten Varicocelen eintritt (s. das betreffende Kapitel).

Auch bei Hernien, zumal den congenitalen kommt Atrophie des Hodens vor.

Man kann bei Thieren künstlich durch Unterbindung der Art. spermatica interna Atrophie des Hodens herbeiführen. A. Cooper

theilt (loc. cit.) schon derartige Versuche mit. Vergleiche Miflet's Experimente bei Infarctus testis; ebenso Donbrowe. Wardrop theilt einen Fall mit, wo bei Aneurysma aortae mit Verschluss der Arteria spermatica interna an ihrer Ursprungsstelle Atrophie eintrat. Dr. Bourgeois erzählte mir September 1881 von einem Schulmeister, welcher an Spermatorrhoe litt und desshalb absolut castrirt sein wollte. Wegen Verweigerung der Operation umband er sich mit einem starken Faden die eine Scrotalhälfte, während 2 Tagen, bis Blasen am Scrotum auftraten. Nach 2 Jahren fand Dr. Bourgeois kaum noch eine äussere Veränderung am Scrotum. Die früher normalen Hoden dagegen waren bloss noch bohnengross, völlig atrophisch. Werra fand bei dauernder Unterbindung der Nierenarterie Atrophie mit interstitieller Entzündung und Schrumpfung.

1101. Bald mehr auf rein mechanischem Wege, durch Circulationsstörungen und Druck, bald durch Fortleitung der Entzündung führen verschiedene Affectionen der Scheidenhäute zur Atrophie. Wir haben die Häufigkeit derselben bei Periorchitis hämorrhagica und prolifera hervorgehoben, mag diese mit oder ohne Erguss in das Cavum vaginale einhergehen. Viel seltener hat die seröse Periorchitis Atrophie im Gefolge, zum Beweis, dass der blosse intravaginale Druck auf die Hodensubstanz bei der Aetiologie nicht den Hauptfactor bildet.

§. 1102. Eine sehr interessante Form der Hodenatrophie ist diejenige, welche nach Verletzungen des Rückenmarks und Gehirns auftritt. Curling erwähnt verschiedene Beispiele, wo nach Fractur der Lendenwirbelsäule und nach Schädelverletzungen am Hinterhaupt binnen wenigen Wochen Schwund der Hodensubstanz auftrat.

Diess kann unter entzündlichen Erscheinungen geschehen, wie in der Beobachtung von Gorringe[1]). Hier entwickelte sich bei einem 60jährigen Manne nach einem Schlag auf Rücken und Nacken eine Atrophie der Hoden und gleichzeitig, ebenfalls unter Entzündungserscheinungen, eine Hypertrophie der Brüste.

In andern Fällen fehlen Entzündungserscheinungen und in diesen besonders wird man zur Annahme eines trophischen Centrum für die Hoden gedrängt. Denn es verdient wohl hervorgehoben zu werden, dass blosse Inactivität des Hodens eine Atrophie noch nicht oder wenigstens nicht so rasch zur Folge hat, wie die Experimente der Unterbindung des Vas deferens lehren.

Klebs weist darauf hin, dass Rokitansky nach Kleinhirnverletzung und Förster nach Commotio cerebri und bei Paraplegien Atrophia testis erwähnen. Klebs fand in jedem dritten Falle traumatischer Paraplegie binnen 1—2 Wochen Schlaffwerden der Hoden und in den Samencanälchen keine Samenfäden mehr, sondern Zellen mit körnigem, verfettetem und bräunlichem Pigment.

De Montmollin stellte März 1875 der Société médicale de Neufchâtel eine Hodenatrophie vor bei einem 41jährigen Manne, der sich im 27. Jahre verheirathet und 4 Kinder gezeugt hatte. Derselbe fiel vor 10 Jahren auf den Kopf ohne weitere Erscheinungen als Kopfweh

[1]) Gorringe, Prov. Journ. 1846.

und Schmerzen in den Gliedern. Die Kopfschmerzen machten den Patienten bald arbeitsunfähig. Ein Jahr später wurde er in's Spital aufgenommen wegen Diabetes insipidus. Er litt an heftigen Kopfschmerzen, Schmerzen und Zuckungen in den Gliedern. In derselben Zeit begannen die Bart- und Schamhaare auszufallen, und er konnte den Coitus nicht mehr wie früher ausüben. Anderthalb Jahre nach dem Vorfalle war er völlig bartlos, hatte keine Erectionen mehr noch Samenergüsse. Nach $1^3/_4$ Jahren trat vorübergehende rechtseitige Hemiplegie auf; aber diese sowohl, wie das Kopfweh ging nach Durchbruch eines Abscesses durch das linke Ohr vorbei. Der Ausfluss aus dem Ohr wiederholte sich nun alle paar Wochen unter etwas Schwellung der Umgebung. Nach nahezu 5 Jahren war der rechte Hoden bohnengross, der linke haselnussgross, der Patient sonst normal, nur in der Gegend der kleinen Fontanelle sehr druckempfindlich. Montmollin citirt Larrey, welcher in 6 Fällen nach Läsion des Kleinhirns ausser excessiver Hyperästhesie am Hinterkopf und Nacken Atrophie des der Seite der Kleinhirnläsion entsprechenden Hodens oder bei Affection des ganzen Kleinhirns beider Hoden beobachtet habe.

§. 1103. Die Behauptung, dass ein langer Jodgebrauch eine Hodenatrophie zur Folge habe, hat sich als unrichtig erwiesen. Auch nach jahrelanger Fortsetzung von Jodmitteln tritt eine solche nach Parker[1]) und Cullerier[2]) nicht ein.

§. 1104. Es ist meistens möglich, die durch Krankheiten herbeigeführte Atrophie von der congenital angelegten pathologisch-anatomisch zu unterscheiden. Ganz besonders gilt diess für die durch die chronische Entzündung veranlasste Form. Der Hode ist hierbei selten so klein, wie bei der primären Atrophie. Während bei letzterer die ganz gewöhnliche Bezeichnung den Hoden als bohnengross angiebt, findet er sich bei ersterer oft unerheblich kleiner, als normal. Der Durchschnitt zeigt bei der entzündlichen Atrophie ein augenfälliges Vorwiegen des Bindegewebes: Die Septa testis sind verdickt, die Albuginea ebenfalls, der ganze Durchschnitt erscheint weisslich, streifig. Sehr gewöhnlich sind die Scheidenhäute verwachsen oder mitverdickt. Hie und da lagern sich Kalkkörnchen in das fibröse Grundgewebe ab bis zur Entstehung eines eigentlichen Kalkhodens (Präparate in den Museen von Göttingen und Würzburg).

Nach Werra tritt Verkalkung der Nieren schon nach einstündiger Ligatur der Arteria renalis ein, und zwar wird sie im Protoplasma der Epithelien nach 3—7 Tagen deutlich. Die Verkalkung scheint gerade dann zu Stande zu kommen, wenn durch Anämie veränderte Epithelien später wieder ihren Zufluss an arteriellem Blut durch Collateralen erhalten. Es wäre demnach die Kalkablagerung ein Zeichen bloss temporärer oder unvollständiger Unterbrechung der Blutzufuhr.

---

[1]) Parker, Prov. Journ. 1852.
[2]) Cullerier, Mém. de la soc. chir. Paris 1847.

Mikroskopisches Verhalten (Langhans).

§. 1105. „Atrophie des Hodens ist nicht selten; sie bleibt theils nach Entzündungen zurück; vielfach findet sie sich auch bei Phthisikern und Syphilitischen, ferner bei Geschwulstbildungen des Hodens in den freibleibenden oder nur wenig afficirten Partien, so bei Tuberkulose, wo sie schon von Malassez, Gaule, Waldstein u. A. beschrieben ist, und namentlich constant bei Hodensyphilis, bei Gummabildung.

Makroskopisch zeichnet sich der stark verkleinerte Hoden durch die weisse sehnige Farbe seiner Schnittfläche aus. Das Characteristische der Veränderung besteht in einer Verdickung der bindegewebigen Wand der Samencanälchen, welcher in den höchsten Graden bis zum völligen Verschluss des Lumens und Schwund des epithelialen Inhalts führt. Es ist diess der gleiche Process, wie ich ihn für die Ausführungsgänge der Brustdrüse geschildert habe[1]), wo er auch von Friedländer gesehen worden ist.

Das interstitielle Stroma erscheint vielfach etwas verbreitert, hat aber nicht seine normale Zusammensetzung und seine weiche Consistenz eingebüsst; die Blutgefässe sind durchgängig stark injicirt, die interstitiellen Zellen in einigen Fällen sehr reichlich vorhanden, bald in der Nähe des Rete, bald gleichmässig durch den ganzen Hoden.

Aus diesem Gewebe lassen sich nun die Samencanälchen sehr leicht herausziehen. Ihre bindegewebige Membrana propria besteht aus zwei Schichten, einer äussern, schmalen, die auf Querschnitten

Fig. 165.

fein concentrisch gestreift erscheint, mit zahlreichen ovalen Kernen, also der normalen Membrana pr. gleich zusammengesetzt ist; auf dieser liegt nun eine in ihrer Dicke variable, glänzende, fast homogene Schicht auf, deren Innenfläche, wie Quer- und Längsschnitte ergeben, mit an den Seiten steil abfallenden, leicht wellenförmigen Längswülsten das Lumen begrenzt. Sehr blasse, feine, dichtstehende Linien laufen

an Quer- und Längsschnitten der innern Oberfläche parallel: also auch ihr Gewebe ist lamellös angeordnet. Malassez und Reclus schildern für den syphilitischen Hoden die innern Schichten als kernlos. Dem kann ich nicht beistimmen.

Es finden sich auch hier Kerne vor, die etwas kürzer oder dicker, mehr oval, weniger stäbchenförmig sind, wie die in den äusseren Schichten. Mit Epithelkernen sind sie um so weniger zu verwechseln, als die letztern viel grösser und rund sind, entweder gleichmässig körnig, oder hell mit glänzenden Kernkörperchen; ebensowenig mit kleinen, runden, homogenen, dunklen Lymphkörperkernen. In einem syphilitischen Hoden lag der Innenfläche noch ein endothelartiges Häutchen auf, das sich nach dem Epithel hin durch eine ziemlich gradlinige Contur scharf absetzte, mit der Unterfläche dagegen sich in die Vertiefungen der Membrana pr. einsenkte; es enthielt die gleichen ovalen Kerne, wie die innern Schichten der letztern selbst. In einem andern syphilitischen Hoden erschien die Wand sogar vascularisirt. Auf ihrer Innenfläche schienen Capillaren zu verlaufen, ähnlich wie die Lungencapillaren auf der Alveolenwand. Ihr Lumen von der gewöhnlichen Weite war nach dem Epithel hin ganz deutlich von einem schmalen, glänzenden Saume begrenzt, während die äussere Grenzlinie sich nicht von der homogenen Schicht abhob; in ihm waren vereinzelte Lymphkörper, hie und da auch rothe Blutkörper.

§. 1106. Der Inhalt wird zum grössten Theil von den Follikelzellen gebildet; nur einmal fand ich bei einem geringen Grade der Atrophie kugelige Zellen, die etwa den Spermatogonien Lavalette's entsprechen würden. Die Grenzlinien sind in dem körnigen Protoplasma nicht immer deutlich, oder sie scheinen Cylinderzellen abzugrenzen; die Kerne sind, wie oben erwähnt, gross, rund, hell mit glänzendem Kernkörperchen, seltener gleichmässig körnig (Kerne der Keimzellen?) Daneben finden sich auch manchmal die kleinen runden homogenen Kerne der Lymphkörper.

In den höchsten Graden (Fig. 166) verschwindet das Lumen ganz oder bildet eine schmale, auf dem Querschnitte etwas verästelte

Fig. 166.

Spalte, mit körniger Masse gefüllt, in der neben den obigen Kernen zahlreiche Fetttropfen sich vorfinden.

Die geringeren Grade zeigen, dass die Veränderung von den innersten Lagen der Membrana propria ausgeht; sie quellen zu einer homogenen Lage auf mit deutlich wellenförmiger Innenfläche, in der die ursprünglichen Kerne noch sichtbar sind."

§. 1107. Bei der congenitalen und nicht entzündlichen Atrophie verhält sich der Hode ziemlich genau wie im Kindesalter oder er zeigt gar nichts mehr von normaler Structur.

Der mikroskopische Durchschnitt bietet gut entwickelte Samencanälchen, aber in einem verhältnissmässig reichlichen Bindegewebsgerüste, nicht mehr indess, als es jenem Alter normaliter zukommt. Spermatozoen finden sich im Lumen der Samencanälchen nicht.

Follin hat an Stelle des Hodens nur einen von der Albuginea eingeschlossenen Fettklumpen mit venösen Gefässen gefunden.

§. 1108. Entwicklungsgeschichtlich sind die Fälle von Aplasie und Hypoplasie des Hodens interessant dadurch, dass sie eine gewisse Unabhängigkeit des Hodens selber vom Nebenhoden und den Ausführungsgängen darthun. Letztere können nämlich bei ganz mangelhafter Entwickelung des Hodens sehr gut ausgebildet sein.

Fig. 167.

Atrophia testis (links) bei normalem Nebenhoden (die 2 wohlausgebildeten Hydatiden tragend) und Samenstrang.

Daneben kommen Fälle vor, wie diejenigen von Münchmeyer, Godard, Brugnone, Hunter, wo die Epididymis ganz oder theilweise fehlte nebst einem mehr oder weniger grossen Theile des Vas deferens, zuweilen auch der Samenblasen und des Ductus ejaculatorius,

ja selbst der Niere und des Ureters, während der Hode vollständig gesund war.

Alle diese Befunde, wie wir nach eigener Beobachtung constatiren können, sprechen entschieden gegen die extremen Theorien von Waldeyer einerseits und Egli anderseits, vielmehr zu Gunsten der Vermittelungstheorie, welche wir in der Einleitung erwähnt haben, wonach der Hoden aus dem Keimwall, der Nebenhoden dagegen mit den Vasa efferentia aus dem Wolf'schen Körper sich entwickelt.

§. 1109. Die Diagnose der Atrophia testis beruht auf der directen Untersuchung per palpationem und auf den Folgen des Leidens, falls sie doppelseitig ist. Der Hauptanhaltspunkt ist die Verkleinerung des Organs. Diese ist ungleich ausgesprochener in der Mehrzahl der Fälle bei der congenitalen Form. Bei erwachsenen Männern findet man dann den Hoden von der Grösse wie bei ein und wenige Jahre alten Knaben. Dabei ist die Consistenz die für letztes Alter normale, ebenso die Form. Bei der erworbenen Atrophie dagegen, namentlich der entzündlichen, ist das Organ öfter kaum oder wenig verkleinert, zeichnet sich aber durch auffällige Unempfindlichkeit bei Druck und veränderte Consistenz aus. Entweder ist es derb, oft einzelne Stellen härter als andere, oder es erscheint bei oberflächlichem Zufühlen schlaff, bei tieferem Druck zäh und resistent.

§. 1110. Wo man nicht das zum Leistencanal heraustretende Vas deferens bis zu dem atrophischen Hoden, dem Nebenhoden oder einer deutlichen Endigung verfolgen kann, bleibt man hinsichtlich einer Differentialdiagnose gegenüber Retentio testis im Unklaren. Nur bei doppelseitiger Atrophie vermögen die begleitenden und zum Theil durch dieselbe bedingten Veränderungen am übrigen Körper Aufschluss zu geben.

Man muss es als Regel bezeichnen, dass in letzterm Falle die Attribute des männlichen Geschlechtes am übrigen Körper wenig ausgeprägt sind. Die Thatsache wird nicht umgestossen durch die vereinzelten Beobachtungen, in welchen man bei Hermaphroditen mit Hoden und weiblichen äusseren Geschlechtstheilen weiblichen Habitus und umgekehrt gefunden hat [1]). In 2 Fällen von Rizet [2]) und Maestre de San Juan [3]), wo die Hoden bei Erwachsenen nur bohnengross waren, war der Penis nur 4, resp. 4½ cm lang. Die Bart- und Schamhaare sind wenig entwickelt oder fehlen ganz. Der ganze Körper hat oft weiblichen Habitus: in einigen Fällen waren sogar die Brüste ungewöhnlich entwickelt [4]).

Liégeois beschreibt einen Fall eines 25jährigen Soldaten, dessen Hoden beide bloss Erbsengrösse hatten, ohne dass Anamnese mitgetheilt wird. Penis und Erectionen waren normal, dagegen bestand keine

---

[1]) Klebs, Pathol. Anatomie.
[2]) Rizet, Gaz. méd. Paris 32. 1862.
[3]) Maestre de San Juan, El Siglo 1856.
[4]) S. den oben erwähnten Fall, einen zweiten bei Curling S. 65, einen dritten von Liégeois, Le Dentu loc. cit. Vgl. auch den Fall Urdy, Gaz. des hôp. 1874 Nr. 8, wo bei Anorchidie ungewöhnliche Entwickelung der Brüste mit periodischer Lactation und weiblicher Habitus bestand.

Ejaculation. Pubes- und Barthaare wenig entwickelt, die Brüste weiblich, Vater und Grossvater epileptisch und geisteskrank.

§. 1111. Abwesenheit des Geschlechtstriebes bei Erwachsenen kann ebenfalls für die Diagnose der Hodenatrophie verwerthet werden. Das Fehlen von Ejaculationen oder die Abwesenheit der Spermatozoen in der ejaculirten Flüssigkeit bestätigt die Diagnose auf Hodenatrophie. Doch kommt beides auch ohne Atrophie bei kräftig entwickelten Männern vor (vergl. das Kapitel Aspermatismus).

§. 1112. Für die Prognose und eventuell Therapie, wenn man von einer solchen sprechen will, ist es sehr wichtig, die Fälle von einfacher Hypoplasie und diejenigen der Schrumpfung auseinanderzuhalten. Denn sowohl bei der congenitalen als bei der erworbenen Atrophie giebt es Fälle, wo die normale Hodenstructur definitiv zerstört ist (Degeneratio fibrosa, calcarea etc.) und solche, wo bloss die Ausbildung der specifischen Drüsenelemente Eintrag erleidet. Da wo an Stelle des normalen Drüsengewebes ein schrumpfendes Bindegewebe getreten ist, wie nach acuten und chronischen, einfachen und specifischen Entzündungen, ist die Therapie zu Ende. Desshalb ist es auch sehr wichtig, aus Anamnese und objectivem Befund, wie oben ausgeführt, die differentielle Diagnose zu stellen.

§. 1113. Wo dagegen nur das Abschneiden des Ernährungsmaterials von aussen her oder des Nerveneinflusses den Anstoss zur Atrophie gegeben hat, ist eine Restitutio ad integrum möglich. Für erworbene Atrophie ist das bekannteste Beispiel, dessen wir bei der Periorchitis Erwähnung gethan haben, die Aufhebung eines hochgradigen Druckes durch Punction von Flüssigkeitsansammlungen im Cavum vaginale. Ebensogut ist es denkbar, dass bei der Möglichkeit einer Beseitigung veranlassender Veränderungen, wie Commotio et contusio cerebri und medullae spinalis sie nach sich ziehen können, eine Atrophia testis wieder gehoben werden könne.

§. 1114. Ein interessantes Beispiel von Heilung einer congenitalen Atrophie theilt Wilson[1]) mit. Bei einem 26jährigen Manne befanden sich Hoden und Penis im Zustande, wie bei einem 8jährigen Knaben. Binnen 2 Jahren aber erreichten sie die normale Grösse in Folge Verlobung und Verheirathung des Individuum, welches Familienvater wurde.

---

[1]) s. Curling, loc. cit. S. 61.

Kapitel LXV.

Hyperplasia testis.

§. 1115. Nach Henle[1]) misst der Hode im längsten Durchmesser 4—5 cm, im transversalen 2—3, im sagittalen, 2,5—3,5. Sein Gewicht beträgt 4—6½ Drachmen (16—26 g). Es ist aber keine Seltenheit, Männer zu finden, deren Hoden erheblich über die mittlere Grösse hinausgehen, entweder beide gleichmässig oder der eine mehr. Es ist gewöhnlich unmöglich, die Vergrösserung auf eine besondere Inanspruchnahme der Function des Organs zurückzuführen. Angeborene Hyperplasie höheren Grades ist nicht beobachtet.

Indess hat man die grössten Hoden beobachtet einseitig bei Atrophie der anderen Seite, so dass der Einfluss vermehrter Function nicht abzuleugnen ist. Regel ist es freilich durchaus nicht, dass nach Verlust eines Hodens der andere hypertrophirt. Bei der bloss zeitweiligen Inanspruchnahme des Organs sind die Verhältnisse beim Hoden eben ganz anders als bei der Niere.

Page (Curling) fand bei einem Monorchiden den Hoden 18⅔ Drachmen (ungefähr 71 g) schwer.

§. 1116. Eine Ueberzahl der Geschlechtsdrüsen ist nur in der Form des wahren Hermaphroditismus beobachtet, indem bei demselben Individuum sich beiderseits Hoden und Eierstöcke vorfanden. Dagegen giebt es keinen constatirten Fall von mehr als 2 Hoden bei demselben Individuum. In der grossen Mehrzahl der Fälle waren es circumscripte Hydrocelen des Samenstrangs (s. daselbst), welche einen dritten Hoden vortäuschten. In andern Fällen handelt es sich um Netz-, um fettige oder fibröse Geschwülste am Samenstrang.

b) Lageanomalien.

Kapitel LXVI.

Inversio testis.

§. 1117. Unter normalen Verhältnissen wendet der Hode seinen freien Rand nach vorne und etwas unten, 2 freie Breitflächen median- und lateralwärts. Nebenhode und Vas deferens decken den hinteren

[1]) Henle, Eingeweidelehre S. 349. Braunschweig 1866.

Rand des Hodens, getrennt durch die in der Gegend des Rete aus dem Hoden austretenden Gefässe. Der Nebenhode liegt lateralwärts, das Vas deferens medianwärts dem Gefässbündel an. Das Caput epididymidis deckt noch den oberen Pol des Hodens, die Cauda nur einen kleinen Theil des unteren im Normalzustand.

Es musste nun bei der Häufigkeit des Vorkommens schon lange auffallen, dass man bei Flüssigkeitsansammlungen in der Scheidenhaut, namentlich wenn solche zu In- und Excisionen Anlass gaben, den Nebenhoden nicht selten nach aussen oder nach vorne hin fand, vor dem ebenfalls an dieselbe Stelle hin verschobenen Hoden. Allein man bezog ohne Weiteres derartige Lageveränderungen auf den Druck und Zug seitens der pathologischen Neubildung und Ansammlung.

Maisonneuve[1]) hat zuerst darauf aufmerksam gemacht, dass auch ohne pathologische Structurveränderungen Stellungsanomalien des Hodens und Nebenhodens vorkommen. Eine ausführliche Monographie hat aber Royet[2]) geliefert. Endlich verdanken wir Le Dentu[3]) werthvolle Beiträge zur Kenntniss dieser Affection.

§. 1118. Die abnormen Stellungen des Hodens kann man sich so construiren, dass man sich denselben um eine verticale oder um eine horizontale Axe gedreht denkt, welche durch das unterste Ende des Vas deferens, resp. den unteren Pol des Hodens und Nebenhodens gelegt ist.

Die Drehung um eine verticale Axe ist bei weitem die häufigste. Ganz besonders die gewöhnlichen Fälle von Epididymitis gonorrhoica, bei welchen der Hode intact ist, haben Gelegenheit geboten, die Häufigkeit jener Veränderung darzuthun. Cullerier[4]) hat auf je 15—20 Individuen mit Tripperhodenentzündung einmal Inversio testis gefunden.

Die Drehung um eine verticale Axe findet um 90° oder 180° statt. Erstere bezeichnet Royet als Inversio lateralis, letztere als Inversio anterior. Bei der Inversio lateralis findet sich der Nebenhode mit dem Vas deferens auf der lateralen statt hintern Seite; sie findet nur nach aussen statt. Royet hat 4 Fälle dieser Affection gefunden. Bei der Inversio anterior gehen Nebenhode und Vas deferens auf der vordern Seite des Hodens herunter; das Rete testis ist ebenfalls nach vorne gekehrt.

Seit wir darauf besonderes Augenmerk richteten, haben wir Gelegenheit gehabt, bei normalen und kranken Hoden und Scheidenhäuten die Inversion recht oft zu sehen. Die Drehung ist nicht immer eine reine lateralis (90°), noch eine reine anterior. (Letztere ist aber viel häufiger.) Ausserdem macht gelegentlich der Nebenhode eine stärkere Drehung als das Vas deferens, wodurch dieselben sich von einander entfernen.

§. 1119. Nur vereinzelte Fälle sind beobachtet von der Lageveränderung, bei welcher der Hode um eine horizontale Axe in einer

---

[1]) Maisonneuve, Thèse Paris 1835.
[2]) Royet, Inversion du testicule, Paris 1859.
[3]) Le Dentu, Anomalies du testicule, Paris 1869.
[4]) Cullerier, Bull. soc. chir. 1855.

sagittalen Ebene sich bewegt. Hier bleibt das Vas deferens in loco und der Hode sammt Nebenhode sinkt nach vorne abwärts, bis der obere Pol nach vorne sieht (90°), oder nach unten (180°) oder rückwärts wieder aufsteigt (360°), so dass das Vas deferens vorne über den sonst freien Rand des Hodens herabläuft, während der Nebenhode wieder hinten in seiner ursprünglichen Stellung sich befindet. Curling bezeichnet diese Anomalie als Reversio.

Es scheint verständlicher, nach der Axe, um welche sich der Hode dreht, zwischen einer Inversio verticalis und einer Inversio horizontalis zu unterscheiden, und bei beiden Formen die vollständigen und unvollständigen Varietäten auseinanderzuhalten. Auch die Ausdrücke Rotation und Anteversion könnte man als zutreffend gelten lassen.

Wir haben 2 Mal exquisite Fälle von Inversio horizontalis um 360° beobachtet, in der Weise, dass der Nebenhoden von vorn, das Vas deferens von hinten den Hoden seinem grössten Durchmesser entsprechend umrahmte. Bei beiden Individuen lag Hodentuberkulose vor, und wegen der daherigen Verdickung waren Nebenhoden und Vas deferens besonders gut zu fühlen. Der eine Fall betraf einen 11jährigen Knaben, der andere einen 46jährigen Mann. Wir geben eine Skizze beider Fälle in

Fig. 168.

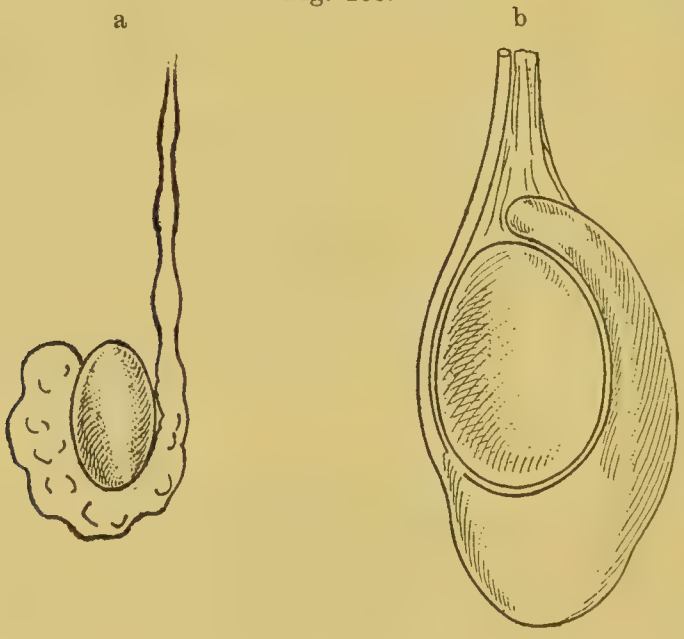

§. 1120. Die Aetiologie der Stellungsanomalien ist dunkel. In einem Falle von Godard bestand auf einer Seite eine Retentio, auf der andern Inversio horizontalis. Nur ein einziges Mal (Le Dentu) hat man Inversion beiderseitig beobachtet. Le Dentu beschuldigt eine falsche Anheftung des Gubernaculum Hunteri. Abnorme Anheftung der einzelnen Theile des Samenstrangs am Hoden und Nebenhoden haben jedenfalls eine ätiologische Bedeutung.

§. 1121. Die Inversio testis hat grosse klinische Bedeutung sowohl in diagnostischer als therapeutischer Hinsicht. Die Belege hiefür sind zahlreich. Bei Entzündung und Tuberkulose kann der veränderte Nebenhode für den Hoden gehalten werden.

Bei Punctionen und Incisionen kann Hode und Nebenhode resp. auch der Samenstrang verletzt werden und nach dieser Richtung hat sich die Nothwendigkeit der Berücksichtigung der Inversio testis in praxi am häufigsten geltend gemacht.

§. 1122. Stösst man bei Ergüssen in die Scheidenhaut an gewöhnlicher Stelle, unten und vorne, den Troicart ein, so wird der Hoden verletzt. Le Dentu (loc. cit.) erwähnt zweier Fälle; 4 Mal sei das Nämliche Velpeau[1]) begegnet, 2 Mal Boyer. Die Folgen derartiger Verletzungen sind schon in den betreffenden Kapiteln besprochen worden, nämlich Schmerzen, acute und chronische Entzündung.

In einem Falle von Montanier[2]) trat bei Einstich wegen Epidydimitis heftige Blutung ein.

§. 1123. Bedenklich kann die Inversio werden, wo man wegen plastischer Periorchitis die Incision ausführt. Der Schnitt an gewöhnlicher Stelle trifft den Samenstrang, Nebenhoden und schliesslich den Hoden, bevor die Höhle der Scheidenhaut freigelegt ist. Curling machte in einem solchen Falle die sofortige Castration.

Wo durch irgend ein Anzeichen die Möglichkeit einer Inversio testis in derartigen Fällen angedeutet ist, wird es von Vortheil sein, nicht vorne aussen, sondern vorne innen den Schnitt anzulegen.

Kapitel LXVII.

Ectopia testis.

§. 1124. Im Gegensatz zu Retentio testis bezeichnet man als Ektopie diejenigen Fälle von abnormer Lagerung des Hodens, bei welchen das Organ an einer Stelle liegt, welche es weder während des fötalen, noch postfötalen Lebens normaliter berührt. Von praktischer Bedeutung sind nur diejenigen Fälle von Ektopie, bei denen der Hoden die Bauchhöhle verlassen hat. Der Hoden kann direct von der Bauchhöhle aus an eine abnorme Stelle gelangen, und zwar ist nur ein Weg bekannt, auf welchem diess geschieht, nämlich das Austreten des Hodens statt durch den Leistenring durch den Schenkelring. So kommt die ächte Ectopia cruralis zu Stande.

Eine zweite Kategorie von Fällen kommt dadurch zu Stande, dass der Hoden auf normalem Weg die Bauchhöhle verlässt und in den Leistencanal eintritt, aber auf dem Weg vom hintern Leistenring

[1]) Velpeau, Dictionnaire en 30 vol.
[2]) Montanier, Gaz. des hôp. 1858.

zum Hodensack an irgend einer Stelle von der normalen Bahn ablenkt. Diess geschieht entweder schon innerhalb des Leistencanals und zwar aufwärts oder abwärts, aufwärts zwischen die Bauchmuskeln unter Verdrängung der vordern Wand des Leistencanals, abwärts an die Stelle der Schenkelbrüche. Diese Fälle könnte man nach Analogie des Ausdrucks der Hernia properitonealis als Ectopia properitonealis bezeichnen.

Oder der Hoden tritt in richtiger Weise zum Leistencanal hinaus und wird nun erst nach oben oder unten verschoben. Mit Unrecht hat man diejenigen Fälle, wo vom Leistencanal aus der Hoden in die Gegend der Schenkelbrüche gelangt, als Ectopia cruralis bezeichnet. Denn zum Unterschied von der ächten Form verläuft der Samenstrang nicht wie bei letzterer durch den Schenkelcanal, sondern durch den Leistencanal. Es ist desshalb zweckmässiger, alle diese Formen als Ectopia inguinalis zusammenzufassen und eine Ectopia supra- und eine infrainguinalis zu unterscheiden.

Die weiteren Formen von Ektopie kommen dadurch zu Stande, dass der Hoden zwar weiter abwärts rückt, aber nicht die normale Richtung nach dem Hodensack einschlägt, vielmehr nach dem Damm zu sich wendet. So entsteht nun eine erste Station, wo er zwischen Scrotum und Schenkel stehen bleibt, die Ectopia scrotofemoralis und in letzter Linie, wenn der Hoden bis an den Damm gelangt, die Ectopia perinealis.

§. 1125. Von der Ectopia cruralis hat schon R. Förster 6 Fälle zusammengestellt, und Englisch fügt kurz 2 neue hinzu.

Was die Ursache der Ectopia cruralis anlangt, so ergiebt der Vergleich mit der sehr interessanten Zusammenstellung von Englisch[1]), dass dieselbe Anomalie ebenso häufig das Ovarium betrifft, wie den Hoden: Von 38 Fällen von Ovarialhernien waren 17 angeboren, ausschliesslich Leistenbrüche — einem abnormen Descensus ovarii entsprechend —; unter den 21 übrigen waren 10 Leisten-, 9 Cruralhernien, 1 Hernia ischiadica und 1 obturatoria.

Es handelt sich also um eine einfache Hodenhernie eines im Abdomen zurückgebliebenen Hodens. In 2 Fällen (Scarpa und Eckhardt) war der Hoden erst normal herabgestiegen, ging dann in den Leib zurück und wiederholt durch den Schenkelcanal heraus.

Nach Englisch wäre in Scarpa's Fall wegen Einklemmung die Herniotomie gemacht und bei Eckhardt der Hoden gewaltsam zurückgedrängt worden. Auch in dem Falle von Heyfelder trat der linke Hoden unter Einklemmungserscheinungen in Folge eines Hustenanfalles heraus, und es kam zu Atrophie.

§. 1126. Neben dem Hoden kann auch eine eigentliche Hernie bestehen. Vidal d. C. zeigte 1834 der Société méd. de Paris einen Fall vor, wo neben dem unter dem Schenkelbogen herabgestiegenen Hoden daselbst ein Bruch bestand. Beide liessen sich durch ein Bruchband zurückhalten. Die linke Scrotalhälfte fehlte, der Leistenring

---

[1]) Englisch, Jahrbücher der k. k. Ges. d. Aerzte, Wien 1871. 3. Heft.

dieser Seite war frei. In einem zweiten Falle von Vidal[1]) bestand neben einem Schenkelhoden eine Leistenhernie. Guincourt[2]) fand einen Hoden in einer Schenkelhernie.

§. 1127. Viel häufiger als die ächte Ectopia cruralis, welche wir, wie erwähnt, als den Schenkelbrüchen völlig analog betrachten, ist die falsche Ectopia cruralis, die dadurch zu Stande kommt, dass hier wie mehrfach nachgewiesen ist, so von Curling und Gosselin, die vordere Wand des Leistencanals durch den im Leistencanal steckenden Hoden sehr erweitert wird, unter Erschlaffung der Aponeurose des äussern, schiefen Bauchmuskels. Dadurch wird es möglich, dass der Hoden, ohne aus dem Leistencanal wirklich ausgetreten zu sein, an Stelle des Annulus cruralis zu liegen kommt. Aehnliche Verhältnisse sind ja auch von den grossen, interstitiellen Leistenhernien bekannt, und wir haben wie andere Autoren solche Hernien gesehen, welche über die Leistenfalte gegen den Schenkel hinunterhingen.

Anderseits kann vom Leistencanal aus der Hoden nach oben verschoben werden und gelangt dann zwischen die Bauchmuskeln. So sah Zuckerkandl in einem offenen Processus vaginalis peritonei zwischen innerm und äusserm Bauchmuskel den atrophischen Hoden liegen. Gruber fand den Hoden bei einem 18jährigen Manne in Folge Enge des vordern Leistenrings zwischen Musculus obliquus internus und externus hineingeschoben. Durch diese Verschiebung entsteht diejenige Form von Ectopia inguinalis, welche man speciell als properitonealis im Anschluss an die Nomenclatur bei Hernien bezeichnen könnte.

§. 1128. Eine andere Form der Ectopia supra- und infrainguinalis ist diejenige, welche zu Stande kommt, nachdem der Hoden durch den vordern Leistenring ausgetreten ist. Nach Englisch erwähnt Bär 2 derartige Fälle. Beim Zustandekommen des einen derselben spielt die Application eines Bruchbandes eine Rolle. Diese Fälle sind nur beobachtet worden im Zusammenhang mit Brüchen, und es ergiebt sich daraus, dass es Regel ist, dass die Verschiebung des Hodens durch den Bruch vorbereitet und nur möglich wird in Fällen, wo der Bruchsack sich aus irgend einem Grunde nicht in der normalen Richtung nach dem Hodensack zu ausdehnen kann. Das ist z. B. der Fall bei innerem Leistenbruch. Salzmann secirte ein 27jähriges Individuum, bei welchem der Hoden vom vorderen Leistenring aus zwischen Haut und Bauchwand nach oben gegangen war. Hier bestand keine eigentliche Hernie, obschon ein Bruchband wegen falscher Diagnose getragen worden war. Man vergleiche zu diesem Kapitel noch die Bemerkungen über die Genese der Hydrocele bilocularis.

§. 1129. Wenn der Hoden weiter nach unten tritt, so kommt er auf seinem Wege nach dem Damm zu, sobald ihm der Eintritt in das Scrotum verwehrt ist, in die Falte zwischen Scrotum und Schenkel,

---

[1]) Vidal, s. Bardeleben, Chirurgie.
[2]) Guincourt, s. Follin, Arch. gén. 1851.

und so entsteht die Ectopia scrotofemoralis. Godard hat in einem Falle, bei welchem auch ein Bruchband eine Rolle spielt, direct die Angabe bekommen, dass ein späterer Dammhoden früher an der erwähnten Stelle gelegen hatte; und in einem Falle von Müller bestand auf der einen Seite ein Dammhoden, auf der andern eine Ectopia scrotofemoralis. Ausser diesen Fällen erwähnt Englisch eines solchen von Le Dentu und giebt an, die Abnormität selber mehrfach beobachtet zu haben, ohne nähere Notizen zu besitzen. Stocks beobachtete eine Ectopia inguinoperinealis, wo bei dem 24jährigen Mann der rechtsseitige atrophische Hoden in einer Tasche zwischen Scrotum und Schenkel sich fand. In dem Falle von Godard war bei einem 22jährigen Manne der rechte Hoden und Hodensack normal, die linke Sackhälfte kaum angedeutet, und der Hoden in der Scrotalschenkelfalte gelagert, beweglich, aber kleiner als der rechtsseitige. Wenn man den Hoden emporzog, so faltete sich die Haut an der Anheftungsstelle des Gubernaculum an der betreffenden Stelle.

Wir haben 2 einschlägige Fälle zu sehen bekommen. In einem dieser Fälle ist der linksseitige Hoden normal, der rechtsseitige kaum halb so gross, die rechte Scrotalhälfte sehr wenig entwickelt. Beim Liegen sinkt der Hoden in den Bauch zurück und tritt bei Husten nicht vor. Dagegen steigt er sofort bei senkrechter Stellung aus dem äussern Leistenring in die Falte zwischen Scrotum und Schenkel; der Hoden ist druckempfindlich, und der Patient hat spontane Schmerzen in der Gegend. — Der zweite Fall, dessen Abbildung wir in Figur 169 geben, betrifft

Fig. 169.



einen 17jährigen Burschen, dessen Hoden wie bei dem Falle von Stocks in einer eigenen Hautfalte zwischen Schenkel und Scrotum liegt. Die betreffende Hautfalte ist ganz glatt, während die linke Scrotalhälfte atrophisch ist; der Hoden ist nur $^1/_3$ so gross wie der andere, lässt sich sehr leicht aufwärts und bis neben die Raphe scroti unter den Damm rückwärts verschieben, dagegen durchaus nicht in's Scrotum hinein, an dessen Basis eine Art Strictur besteht. Kopf und Körper des Nebenhodens sind stark vom Hoden abgezogen. Der Patient giebt an, dass sein Hoden früher an richtiger Stelle war, sich

im 10. Jahre nach dem Leistenringe zurückzog und durch ein Bruchband, mittelst dessen man den Hoden abwärts drücken wollte, in seine jetzige Stellung hinein verschoben wurde.

§. 1130. Die Ectopie par excellence ist der Dammhoden, Ectopia perinealis. Bei gewissen Thieren ist das die normale Lage der Hoden, bei andern steigen sie zur Brunstzeit unter die Dammhaut herab. Förster hat seiner Zeit 11 Fälle von eigentlicher Ectopia perinealis zusammengestellt. Wir konnten in der 1. Auflage 4 weitere hinzufügen. Senenko hat 30 Fälle in der Literatur zusammengefunden, und nach der Zusammenstellung von Englisch, welcher 4 eigene Beobachtungen beibringt, wäre die Zahl der bisherigen Beobachtungen bereits über 40 gestiegen. Es lohnt sich desshalb nicht mehr jeden einzelnen Fall für sich anzuführen, sondern wir können ganz wohl eine allgemeine Schilderung der Ectopia perinealis, sowohl bezüglich Aetiologie als Symptomatologie auf Grund der vorliegenden Beobachtungen entwerfen.

Der Dammhoden macht verhältnissmässig wenig subjective Erscheinungen, offenbar seiner grossen Beweglichkeit wegen und ist desshalb fast stets nur zufällig beobachtet worden. So fand Zeissl bei einem 15jährigen Bäcker, als er den Steinschnitt ausführen wollte, links vom After einen Dammhoden. Einige Male ist die Diagnose gemacht worden, weil eine Entzündung sich eingestellt hatte, und so beobachtete nach Le Dentu Ricord 2 Fälle von gonorrhoischer Epididymitis bei Dammhoden. In den übrigen Fällen ist eine Diagnose nur möglich durch die directe Untersuchung, ganz besonders dann, wenn man nicht versäumt, das Fehlen des Hodens in der einen Scrotalhälfte zu constatiren. Die Aufmerksamkeit auf das Vorhandensein eines Dammhodens wird durch mangelhafte Entwickelung des Scrotum auf der einen Seite rege gemacht. Diese mangelhafte Entwickelung ist durchaus die Regel und zwar fast immer nur einseitig. Immerhin sind mehrere Fälle beschrieben, 5—6, bei denen das Scrotum durchaus normal entwickelt war beidseitig. Die Lage des Hodens am Damm ist ziemlich übereinstimmend seitlich von der Raphe zwischen After und Scrotum, näher oder ferner vom Sitzknorren. Der Hoden bildet eine Geschwulst, obschon er regelmässig kleiner ist als der normal gelagerte Hoden. Es ist eine Ausnahme, wenn angegeben wird, so von Szymanowsky und Hill, dass beide Hoden gleich gross oder gut entwickelt gewesen seien; Regel ist die Atrophie. Die bedeckende Haut ist oft völlig unverändert, oft faltig erhoben, hat aber nicht die Charactere der Scrotalhaut. Die Stellung des Hodens ist regelmässig die, dass der Nebenhoden oben liegt, mit seinem Kopf nach vorn gewandt, und dass die vordere Kante des Hodens nach unten schaut. Fast stets wird eine grosse Verschieblichkeit des Hodens angegeben. Natürlich fehlt dieselbe, wenn Entzündungen eintreten. Der Hoden kann oft bis zum vordern Leistenring emporgeschoben werden, gleitet aber sofort wieder an seine abnorme Stelle zurück. In das Scrotum kann er nicht hineingeschoben werden, selbst dann nicht, wenn dasselbe normal entwickelt ist. Eine Reihe von Malen konnte man den Samenstrang bis in den Leistencanal hinein verfolgen. Gewöhnlich war der andere Hoden an normaler Stelle zu finden, einige Male ver-

kleinert. Einmal bestand auf der andern Seite Ectopia scrotofemoralis. Ein paar Male ist die Combination mit gleichseitiger Leistenhernie angegeben.

§. 1131. Aetiologie. Zur Aetiologie ist zunächst hervorzuheben, dass die Ektopie ein Folgezustand der Retentio testis ist, und zwar kommt die Ektopie zu Stande entweder durch congenital gegebene Verhältnisse oder durch gleichzeitige Einwirkung äusserer Schädlichkeiten, so sehr, dass z. B. der Fall von Pardridge von Bruns einfach der Luxatio testis zugezählt worden ist. Hier war durch einen Stoss gegen den Sattelknopf der linke Hoden aus dem Scrotum heraus nach dem Damm zu getrieben worden bis 3 cm vor dem After. Mehrfach ist die Mitwirkung eines Bruchbandes hervorgehoben, so in dem Falle von Godard, so in einem unserer Fälle. Allein das Gewöhnliche ist denn doch, dass irgend welche congenitale Verhältnisse mit im Spiele sind. Wenn auch ein ursprünglich normal ausgebildetes Scrotum nachträglich einseitig atrophiren kann, sobald dasselbe seines normalen Inhaltes ledig geworden ist, so scheinen doch primäre Veränderungen des Scrotum selber öfter Schuld zu sein an der Abweichung des Hodens nach dem Damme zu. Dafür spricht der Umstand, dass regelmässig eine Reposition des Hodens in das Scrotum hinein trotz der grossen Verschieblichkeit nicht ausführbar ist. Wir erinnern daran, dass zur Zeit des Descensus testis Erweichungsvorgänge im Scrotum für den herabtretenden Hoden Platz schaffen müssen.

§. 1132. Anderseits mag eine falsche Anheftung des Gubernaculum Hunteri in Frage sein. So konnte Godard nachweisen, dass bei seiner Ectopia scrotofemoralis sich ein Strang an dieser Falte ansetzte, welcher den Hoden daselbst fixirte. Diese Auffassung ist namentlich durch Fälle nahegelegt, wo auch Leistenhernien statt nach dem Scrotum, nach dem Damm zu verlaufen. So bestand in dem Falle von Malgaigne neben Retentio testis eine Leistendammhernie. Bemerkenswerth ist, dass Englisch bei Untersuchung von 1400 Neugeborenen keine einzige Ectopia perinealis fand, obschon andere Beobachter derartige Fälle bei Neugeborenen gesehen haben, so Müller, Baudry und Adams. Immerhin ist weit überwiegend der Dammhoden in den Knabenjahren beobachtet worden, allerdings auch in sehr später Zeit, in den 20iger, 30iger, 50iger Jahren; von Englisch noch im 58igsten Jahre. — So viel kann man mit Bestimmtheit sagen, dass wenn der normale Weg verschlossen ist, jede Einwirkung und wenn es auch bloss die Schwere ist, welche den Hoden abwärts treibt, denselben nach dem Damm zu befördert. Mayer sah noch im 53. Jahre von einem Leistenhoden aus einen Dammhoden zu Stande kommen, und in mehreren Fällen ist constatirt, dass längere Zeit einem Dammhoden ein Leistenhoden vorausgegangen war, so in dem Falle von Förster und bei einem unserer Fälle war der Hoden zuerst normaler Weise in's Scrotum herabgestiegen und hatte sich erst später zu einem Leistenhoden retrahirt. Auch Senenco beschreibt eine ähnliche Beobachtung, wo ursprünglich der Hoden an normaler Stelle im Scrotum sich befand und durch einen Schlag unter heftigen Schmerzen

verschoben wurde. Hyrtl erwähnt einen Fall, wo bei Kryptorchidie ein Leistenbruch sich nach dem Schenkel zu entwickelt hatte.

§. 1133. Was die Behandlung anlangt, so ist dieselbe am einfachsten bei der Ectopia cruralis, weil diese wie ein anderer Bruch behandelt werden muss, mittelst Bruchband. Bei den übrigen Formen der Ektopie aber, wohl auch häufig bei der Ectopia cruralis wird es am gerathensten sein, jede Einwirkung so lange zu unterlassen, als keine subjectiven Beschwerden dazu nöthigen, namentlich wenn der andere Hoden völlig gesund ist. Freilich kann man bei der Ektopie, wie wir später bei der Retention auseinandersetzen werden, eine blutige Reposition vornehmen. So machte Pardridge einen blutigen Repositionsversuch bei Dammhoden, sah sich aber zur Vornahme der Castration genöthigt. Adams verlor in Folge einer ähnlichen Operation einen Kranken. Bei einem Patienten, welchen Horsley operirte, gelang zwar die Reposition, aber der Hoden blieb schmerzhaft. Annandale dagegen hatte völligen Erfolg. — Es ist keine Frage, dass sich unter antiseptischen Cautelen die Operation ohne Gefahr fürs Leben ausführen lässt, und dass man unter Umständen, wo man Grund zu haben glaubt zu der Hoffnung, die Atrophia testis durch die Operation zu verhüten und ganz besonders dann, wenn Beschwerden oder entzündliche Veränderungen eintreten, die Operation ausführen soll.

Kapitel LXVIII.

Retentio testis.

§. 1134. Statt in das Scrotum hinabzusteigen, kann der Hoden an seiner ursprünglichen Stätte oder an allen Stellen seines Verlaufes stehen bleiben. Man kann demnach alle möglichen Formen unterscheiden, z. B. eine Retentio abdominalis, wenn der Hoden an der Rückfläche der Bauchwand sich befindet, eine Retentio iliaca, wenn er — und diess ist der viel häufigere Fall — in der Nähe des hintern Leistenrings liegt, endlich die Retentio inguinalis, wenn er im Leistencanal oder am vordern Leistenringe zu fühlen ist.

Es genügt für das praktische Bedürfniss, zwischen Bauch- und Leistenhoden zu unterscheiden. Man bezeichnet die Retentio testis im Abdomen, falls sie beidseitig ist, als Kryptorchidie, falls sie einseitig ist, als Monorchidie.

§. 1135. Während die Ektopie im engern Sinne immerhin ein seltenes Vorkommniss ist, weil dieselbe auf dem Zutritt besonderer Schädlichkeiten beruht bei vorgängiger Retentio, ist die Retentio testis etwas sehr häufiges: Le Dentu (loc. cit.) erwähnt einer Zusammenstellung von Marshall, welcher auf 10,800 Rekruten 1 Kryptorchiden, 5 rechts- und 6 linksseitige Monorchiden fand. Wir haben schon die Angabe von Wrisberg erwähnt, wonach er nur bei 70 von 93 Kindern die Hoden im Scrotum fand.

§. 1136. Die Symptomatologie der Retentio testis ist eine einfache, solange keine Complicationen vorhanden sind. Zunächst fällt namentlich bei etwas älteren Individuen die mangelhafte Entwickelung des ganzen oder einer Hälfte des Scrotum auf, letzteres, wenn es sich um Monorchidie handelt.

Das Scrotum resp. die eine Hälfte ist leer. Allein es ist zu berücksichtigen, dass trotz Retentio testis ein Theil des Samenstrangs mit dem Vas deferens in's Scrotum herabreichen und eine nach aufwärts zurücklaufende Schlinge bilden kann, dass ferner ein Processus vaginalis peritonei, gelegentlich mit serösem Erguss, im Scrotum sich befinden kann[1]). Follin führt 4 derartige Fälle an, wo die blinde Peritonealausstülpung bis 6 cm lang war. In Präp. 1893 XI der Würzburger Sammlung ist dieselbe sogar 9 cm lang.

Selbst bei Anorchidie kann nach W. Gruber der Processus vaginalis das ganze Leben hindurch persistiren. Zuckerkandl fand bei einem Fall von Kryptorchidie denselben ebenfalls offen. Es kann ja auch beim weiblichen Geschlecht beidseitig der Processus vaginalis bleibend vorhanden sein und zu Hydrocele führen, also in Fällen, wo von einem Descensus keine Rede ist.

§. 1137. Wo vollständige Kryptorchidie besteht, ist der Unterschied gegen Anorchidie nur dadurch zu machen, dass bei ersterer die Zeichen der Virilität bestehen, ja sogar ein normales Sperma abgesondert wird. Bei Monorchidie fällt natürlich dieser Unterschied weg und ist dann eine Unterscheidung gegen ein einseitiges Fehlen des Hodens nur möglich durch den Nachweis einer blinden Endigung des Vas deferens oder Nebenhodens. Es wird übrigens unten gezeigt werden, dass in praxi die Unterscheidung keinen so grossen Werth hat, als es scheinen könnte.

§. 1138. Liegt der Hoden am innern oder äussern Leistenring oder im Leistencanal, so kann er durch die Haut und Bauchwand hindurch gefühlt werden. Bei Erwachsenen ist derselbe in der Regel kleiner als normal. Bei Kindern, oft auch noch bei Erwachsenen zeichnet er sich durch eine grosse Beweglichkeit aus, so dass er sich eben so leicht in den Bauch reponiren lässt, als er bei jeder Bewegung, namentlich Anstrengung der Bauchpresse wieder durch den Leistencanal vortritt. In einem Falle von Dumoulin[2]) trat nur beim Stehen der Hoden aus dem Leistencanal heraus.

Bei Erwachsenen wird der Leistenhoden gewöhnlich unbeweglich oder weniger verschiebbar durch acute oder chronische Entzündungen oder anderweitige pathologische Veränderungen, und es verdient die geringere Beweglichkeit gerade in diesem Falle besondere Beachtung, da sie den Erkrankungen des Organes Vorschub leistet.

§. 1139. Es ist eine stets sich wiederholende Beobachtung, dass Leistenhoden für Hernien gehalten und behandelt werden, obschon

---

[1]) Vgl. die Fälle von Deville (Bull. de la soc. anatomique 1848) und Dolbeau (eod. loco 1860) bei Le Dentu.

[2]) Dumoulin, Annales de chir. Mai 1844.

es nicht schwer ist, den Unterschied zu machen. Gemeinsam ist beiden, namentlich bei Kindern, die Reponibilität; allein eine so hochgradige Verschieblichkeit, ein so leichtes Vor- und Zurückschlüpfen wie der Hode zeigt eine Hernie nicht. Der Hode kann als ovaler Körper abgegrenzt werden, zeigt eine ziemliche Consistenz und eine characteristische Druckempfindlichkeit. Endlich findet man gewöhnlich bei Hernien den Hoden an seiner Stelle in dem normal entwickelten Scrotum.

Es ist freilich etwas Häufiges, dass neben Leistenhoden und bei spätem Descensus testis Leistenbrüche sich entwickeln. Dieselben sind öfter Herniae vaginales, d. h. sie liegen in dem offen gebliebenen Processus vaginalis peritonei. Sie können wie letzterer neben dem in der Leiste bleibenden Hoden in das Scrotum herab sich erstrecken (vgl. die Abbildungen zum Kapitel Hydrocele complicata). Wir werden unten einige Beispiele von Einklemmung hiebei anführen.

Näher liegt noch die Verwechselung mit abgeschlossenen kleinen Hydrocelesäcken des Samenstrangs, welche in Folge Grösse und Beweglichkeit sich ganz analog einem Leistenhoden darstellen können. Dieselben sind aber viel praller, und man fühlt den Hoden an richtiger Stelle im Scrotum.

§. 1140. Der Bauchhode zeigt nicht die grosse Beweglichkeit des Leistenhodens. Einen gewissen Spielraum erlaubt ihm freilich das Mesorchium, welches als Peritonealfalte fortbestehen bleibt (s. unten den Fall von Hulke). Allein immerhin bleibt er der hintern Bauchwand angeheftet, meist in der Fossa iliaca interna in der Nähe des hintern Leistenringes, nur in 3 Beobachtungen (G. St. Hilaire, Ollivier, d'Anger und Cruveilhier) an seiner ursprünglichen Stelle. Auch bei Erkrankung erlangt der Bauchhode nicht grössere Beweglichkeit, was für die Diagnose gegenüber andern Abdominaltumoren von Wichtigkeit ist.

§. 1141. Aetiologie. Eine erste Ursache der Retentio testis sind Hemmungsbildungen.

Abnormitäten in der Bildung der innern Geschlechtsorgane beim Fötus müssen den normalen Descensus nothwendiger Weise beeinträchtigen. Bei Synorchidie im Abdomen, von welcher nur eine einzige Beobachtung von G. St. Hilaire mit gleichzeitiger Verschmelzung der beiden Nieren und Nebennieren vorliegt, muss der normale Descensus gestört sein.

Bei Missbildung der Genitalien, z. B. den verschiedenen Formen des Hermaphroditismus, bleiben die Hoden häufig im Abdomen zurück. So besitzt die Würzburger Sammlung ein Präparat (1105 X) von Bauchhoden beiderseits, wo die Ausbildung des untersten Endes der Müller'schen Gänge zu einer Vagina mit Uterus ein Hinderniss für den Descensus abgegeben hat. Der obere Theil des Müller'schen Ganges, welcher vom Uterus ausgehend sich an den Kopf der Epididymis anlegt; die Verbindung des Vas deferens mit dem ganzen Seitenrande des Uterus; die Anheftung des den Nebenhoden versorgenden Gefässstranges (Art. deferentialis) an die obere Uterusecke; endlich die Verschmelzung des Gubernaculum testis mit dem wohl ausgebildeten Ligamentum rotundum uteri bilden ebensoviele Hindernisse für das Herabtreten des Hodens.

§. 1142. Abnorme Grösse des Nebenhodens (ein Fall von Retzius), abnorme Lage desselben zum Hoden und abnorme Bildung des Mesorchium können ebenfalls das Eintreten des Hodens in den Leistencanal hindern. Ein solches Beispiel illustrirt die folgende Abbildung.

Die Sammlung in Göttingen besitzt das Präparat (ohne Nummer) eines Bauchhodens, welcher an einem langen Mesorchium mit dem

Fig. 170.

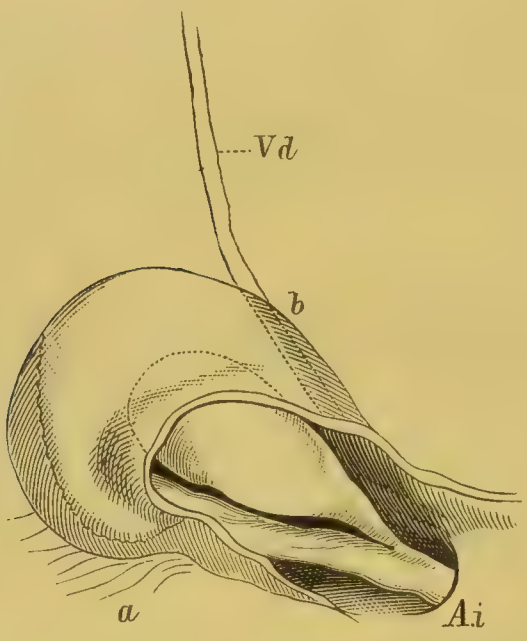

Retentio testis abdominalis nach einem Präparate (ohne Nummer) der path.-anat. Sammlung in Zürich. Der birnförmige Hode, 1/4 so gross wie der andere, verschmilzt mit einem stielförmigen Fortsatze abwärts mit einem derben Strang (Gubernaculum testis), welcher in die hintere Leistenöffnung (A. i.) eintritt. Das obere, kolbige Ende des Hodens liegt in einer Duplicatur des Peritoneum, welche den (punktirt angedeuteten) Nebenhoden einschliesst.

oberen Pol abwärts hängt — ein offenbar für den Eintritt in den Leistencanal ungünstiges Verhältniss.

Birnbaum beruft sich als Ursache von Retentio testis auf einen Fall von Legendre, wo der Hoden quer am innern Leistenring stand.

§. 1143. Auch der Umstand, dass Retentio testis in manchen Fällen erblich sich gezeigt hat, weist auf nicht bloss accidentelle Verhältnisse hin. Solche Angaben sind von Godard, Gosselin, Le Dentu (loc. cit.) gemacht und wir können sie bestätigen. Goubaux und Follin[1]) haben gezeigt, dass bei Thieren die Erblichkeit eine Rolle spielt.

Gewisse congenitale Verlagerungen der Därme und strangförmige Verbindungen derselben mit dem Hoden können ein Hinderniss für den

[1]) Goubaux und Follin, Mém. de l'acad. de méd. 1856.

Descensus bilden. Holl sah bei einem Erwachsenen den linken Hoden im kleinen Becken an einer Peritonealfalte, welche von der Flexura sigmoidea zur hintern Wand der Harnblase führte.

Fig. 171.

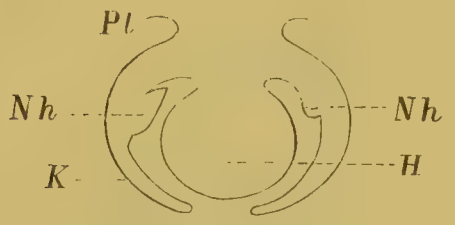

Querschnitt des vorigen Präparates in der Richtung von a nach b. Pt. = Peritoneum. Die übrigen Erklärungen im Text.

§. 1144. Eine zweite Categorie von Ursachen beruht auf zufälligen Veränderungen, und unter diesen accidentellen Ursachen der Retentio nehmen die peritonitischen Adhärenzen die vornehmste Stelle ein. Ob dieselben öfter von Entzündungen des Hodens abhängig sind, bleibt dahingestellt; es liegt freilich nahe, die congenitale Atrophie in vielen Fällen auf eine solche zurückzubeziehen. J. Wood[1]) beobachtete eine Retentio testis bei einem 40jährigen Manne durch 3 Pseudoligamente, welche zwischen der Flexura sigmoidea einerseits und Hoden mit Nebenhoden anderseits sich ausspannten.

Bei Präparat 1892 XI der Würzburger Sammlung, eines am hintern Leistenring steckenden Bauchhodens ist das vom kleinen Becken heraufkommende Peritoneum durch einige bandartige, derbe Adhärenzen mit dem hintern Theile des innern Umfanges des Hodens verwachsen. Das Gubernaculum testis ist gut ausgebildet und macht in den etwa 9 cm langen Processus vaginalis peritonei einen länglichen Vorsprung.

§. 1145. Auch ausserhalb des Bauchs kommen Adhärenzen vor, und es ist die Frage, ob man dieselben auf falsche Anheftungen des Gubernaculum Hunteri zurückbeziehen darf. Bei einem jungen Mann, den wir Ende Juni 1879 operirten, fand sich der zum vordern Leistenring ausgetretene Hoden so gelagert, dass sein oberer Pol mit dem Kopf des Nebenhodens nach abwärts gegen das Scrotum schaute und die Innenseite nach vorn gewendet war. Der Hoden war nach aussen und innen ziemlich beweglich, aber nicht abwärts zu schieben, und als Grund dieser Fixirung ergab sich bei der Operation ein Strang, welcher von dem untern resp. hier nach oben aussen liegenden Pol des Hodens nach der Aussenfläche des äussern Pfeilers des Leistenrings zulief. Der Strang enthielt neben Fett straffe Bindegewebsbündel. Nach Lösung derselben zeigte sich als weiteres Hinderniss die Verkürzung und Strammheit der Tunica vaginalis communis, und erst als diese rings durchschnitten war, liess sich der Hoden in's Scrotum

[1]) Transactions of the path. society 1860. XIII.

bringen und dort mittelst einiger Hefte fixiren. Der Hoden hatte bloss die Grösse einer Haselnuss. Nebenhoden und Vas deferens waren normal. Die folgende Figur illustrirt die Verhältnisse.

Fig. 172.

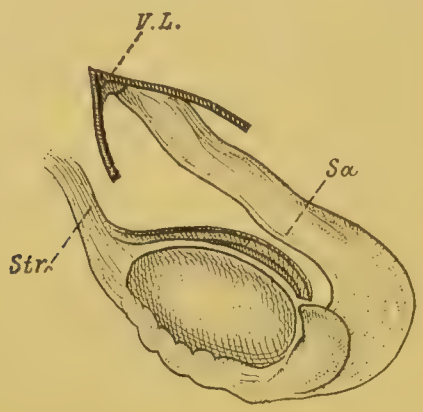

V. L. = Vorderer Leistenring. Str. = Abnormer Strang, den untern Pol des Hodens an der Vorderfläche des äussern Leistenpfeilers anheftend. Sa. = Samenstrang.

§. 1146. Zu den accidentellen Hindernissen des Descensus zählt das Tragen eines Bandes bei verspätetem Vortreten des Hodens. Bei der Mehrzahl der Individuen nämlich, welche zur Zeit der Geburt ihre Hoden nicht im Scrotum haben, steigen dieselben hernieder im Verlaufe des ersten Jahres, seltener bis zur Zeit der Pubertät, etwas häufiger noch in der Zeit der Pubertätsentwickelung. Ein Descensus in späteren Jahren, wie er von Godard, Mayor[1]) beobachtet ist, gehört zu den Ausnahmen.

Bei einem Knaben, welchen wir gegenwärtig noch in Beobachtung haben, dessen Vater ebenfalls verspäteten Descensus testium zeigte, besteht im 14. Jahre links eine Hydrocele communicans. Der Hoden lässt sich noch sehr leicht in den Bauch reponiren, liegt aber gewöhnlich vor.

§. 1147. Ein schon herabgestiegener Testikel kann wieder in den Leistencanal oder Bauch zurücktreten. Wir haben schon bei den Ektopien Beispiele erwähnt. Berchon[2]) sah das plötzliche Zurücktreten eines Hodens in Folge eines Fehltrittes, Gintrac den nämlichen Zufall mit heftigen Schmerzen beim Turnen[3]). Nach G. Fischer sah Salmuthius beide Hoden in Folge zu heftigen Coitus in den Bauch zurücktreten.

§. 1148. Ob man den Fall von Hulke[4]), wo neben einem Bauchhoden rechts und einem Leistenhoden links beiderseits angeborene Leistenhernien bestanden und nicht bloss nach dem Scrotum.

---

[1]) Mayor (Gaz. méd. 1836) beobachtete einen Descensus im 35. Jahr. Vergl. auch Oustalet, Gaz. méd. Paris 1843.
[2]) Berchon, Comptes rendus d. l. soc. biol. 1866; s. auch Le Dentu.
[3]) Gintrac, Recueil de méd. milit. 1863 (Le Dentu).
[4]) Hulke, Med. chir. Transactions. Juni 1866.

sondern auch unter der Fascie des Obl. ext. in der Bauchwand nach aussen hin getreten waren, so deuten soll, als habe hier am vordern Leistenring ein abnormer Widerstand bestanden, bleibt dahingestellt. Die Thatsachen sprechen dafür, dass in den Fällen, wo nicht mangelhafte Entwickelung des Gubernaculum testis den Grund des Zurückbleibens des Hodens bildet, die Ursache des Zurückgehaltenwerdens im Abdomen zu suchen ist.

Ein bedeutendes Vorwiegen der einen Seite über die andere ist nicht zu beobachten. Doch ist in den bisherigen Zusammenstellungen eine etwas grössere Häufigkeit rechts notirt.

§. 1149. Complicationen bei Retentio testis. Bevor die Prognose und Therapie der Retentio besprochen werden kann, müssen die zufälligen Erkrankungen hervorgehoben werden, welchen der nicht herabgetretene Hode und vornehmlich der Leistentestikel mehr als der Hode an normaler Stelle ausgesetzt ist.

Es ist hauptsächlich das Verdienst von Georg Fischer[1]) und von Szymanowsky[2]), auf die Häufigkeit der Erkrankung des Leistentestikels aufmerksam gemacht zu haben.

Interessant ist es, den Vergleich mit den Erkrankungen des Ovarium bei Ovarialhernien zu machen. Nach Englisch (loc. cit.) fand sich der Eierstock unter 38 Fällen nur 15 Mal normal, 17 Mal war er entzündet, 5 Mal cystös und 1 Mal krebsig entartet.

a) Atrophia testis.

§. 1150. Die häufigste Folge einer Retentio testis ist die, dass der Hode sich nicht zu normaler Grösse und Ausbildung entwickelt oder schrumpft, wenn er eine solche erlangt hatte. Diese Atrophie ist etwas so Gewöhnliches, dass Follin[3]) so weit ging, zu behaupten, es sei dieselbe ein Vorkommniss ohne Ausnahme.

Allein wenigstens für den Bauchhoden sind mehrfache Nachweise geleistet, dass derselbe auch normale Textur haben und ein normales Sperma absondern kann. Godard, Cloquet[4]), Curling, Lorey[5]) fanden normale Hoden im Abdomen. Beigel[6]) fand bei doppelseitigem Kryptorchismus bei einem 22jährigen Manne normale Spermatozoen im Samen. Ebenso wies Valette[7]) in dem Vas deferens bei einem Leistenhoden Spermatozoen nach.

Owen berichtet über die Autopsie eines 48jährigen Kryptorchiden, dessen beide Hoden völlig atrophisch am innern Leistenring sich vorfanden. Auch die vasa efferentia, Prostata und Samenblasen und äusseren Geschlechtstheile waren sehr wenig ausgebildet. Patient hatte weiblichen Habitus. Derselbe Autor erwähnt aber eines andern Kryptorchiden von Poland, der 2 Kinder erzeugte.

---

[1]) G. Fischer, Hannov. Zeitschr. f. prakt. Heilkunde 1. 1864.
[2]) Szymanowsky, Prager Vierteljahrsschr. 1868.
[3]) Follin, Arch. gén. 1851.
[4]) Cloquet, Recherches sur les causes des hernies.
[5]) Lorey, Zeitschr. f. rat. Medicin Bd. 21.
[6]) Beigel, Virchow's Archiv Bd. 38 und G. Fischer, loc. cit.
[7]) Valette, Lyon méd. 1869 und Le Dentu, loc. cit.

§. 1151. Die Atrophie ist entweder vorhanden in der Form der fettigen Degeneration oder der fibrösen Schrumpfung. Erstere deutet auf blosse Ernährungsstörung als Ursache, letztere kann durch solche und durch entzündliche Vorgänge zu Stande kommen. Es soll unten gezeigt werden, dass und warum namentlich der Leistenhode so vielfach in Entzündung versetzt wird. Die Ernährungsstörungen erklären sich zum Theil aus der vom Normalen abweichenden Lage und Verlauf der Gefässe, zum Theil aus der schon angeführten abnormen Beweglichkeit.

Der Nebenhode wird nicht in die Atrophie hereingezogen. Durch die Vasa efferentia lässt sich oft noch ein übrig gebliebenes Hodenläppchen injiciren (Follin).

Professor Langhans hat von mir exstirpirte Leistenhoden untersucht und giebt über diese Untersuchungen folgenden Bericht:

§. 1152. „Die beiden Leistenhoden, die ich untersuchte, boten im Ganzen das Bild dar, wie es sich im Anfangsstadium der Atrophie entwickelt sowohl hinsichtlich der Wand wie des Inhalts der Samencanälchen. Die innerste Schicht der Membrana propria war eigenthümlich glänzend, homogen und hob sich dadurch von der übrigen concentrisch streifigen Parthie ab; diese homogene Lage hatte etwa 0,004 mm Dicke. Die Samencanälchen hatten einen Durchmesser von 0,05—0,08 mm, erreichten also nicht das höchste Mass des normalen Hodens. Immerhin ist der Dickenunterschied sehr gering, namentlich im Verhältniss zu dem bedeutend geringeren Volum des ganzen Organs; es kann diess wohl nur darauf beruhen, dass entweder weniger Samencanälchen sich vorfinden, oder, was noch viel wahrscheinlicher, dass die einzelnen Canälchen kürzer sind, als normal. Im epithelialen protoplasmareichen Inhalt findet man nur eine Art von Kernen, grosse runde oder ovale helle, mit stark glänzendem Kernkörperchen. Dieselben liegen in dem dicken Protoplasmabelag der Wand, der immer noch einen bedeutenden centralen Theil des Lumens frei lässt, entweder in 3—4fachen Reihen übereinander, ohne jede Andeutung von Zellgrenzen, oder nur in einfacher Lage in der Nähe der Membrana propria; dann zerfällt in der Regel die dicke Protoplasmamasse in schmale und hohe Cylinderepithelien. Hie und da finden sich runde grosse helle Vacuolen vor ohne Inhalt, an andern Stellen aber grosse runde Zellen mit dem gleichen Kern, wohl den Spermatogonien Lavalette's entsprechend. Lymphkörper oder Kerne von solchen lassen sich in den Samencanälchen nicht nachweisen.

Weitere Klarheit konnte ich an den in Spiritus erhärteten Präparaten nicht erhalten. Es hat gerade der epitheliale Inhalt hier ein um so grösseres Interesse, da ja der Leistenhode sehr zu ‚krebsiger' Degeneration neigen soll."

b) Entzündungen mit Einklemmungen.

§. 1153. Wir konnten 24 Fälle von Entzündung des Leistenhodens und einen Fall von Orchitis iliaca von Dolbeau[1]) in der Literatur auffinden.

---

[1]) Dolbeau, s. Le Dentu (loc. cit.).

In 8 Fällen war Einklemmung Ursache der Entzündung. Dieselbe erfolgte entweder bei verspätetem Descensus des Hodens [1]), oder bei Rücktritt des Hodens aus dem Scrotum in den Leistencanal [2]).

In den meisten Beobachtungen ist eine besondere Veranlassung nicht angegeben. Gewöhnlich bildete sich unter Schmerzen in der Leiste mehr oder weniger rasch daselbst eine Anschwellung aus. Es traten Koliken, Auftreibung des Leibes, Erbrechen bis zu Kothbrechen (Fall Valette) hinzu. Die Geschwulst fühlte sich sehr hart (Velpeau) oder fluctuirend (Scarenzio) an, war sehr empfindlich auf Druck. Nur in dem Fall von Valette trat trotz exquisiter Einklemmungserscheinungen keine Anschwellung des in den vordern Leistenring getretenen Hodens ein.

§. 1154. Es liegt auf der Hand, wie leicht bei dem erwähnten Symptomencomplex eine Verwechslung mit eingeklemmter Hernie begangen werden kann, zumal gewöhnlich gleichzeitig Verstopfung besteht. Auch die Angabe des Patienten kann täuschen, dass er vor dem Zufall eine reponible Geschwulst in der Leiste gehabt habe.

Delasiauve machte die Operation der vermeintlichen Hernie und sah sich zur Castration genöthigt. In dem Falle von Scarenzio war bei einem 41jährigen Manne mehrtägige Verstopfung, Leibschmerzen und Erbrechen vorangegangen. In der Richtung des linken Leistencanals fand sich ein faustgrosser, fluctuirender, schmerzhafter Tumor. Bei der Incision entleerte sich ein halb Glas helles Serum und der violette, bedeutend vergrösserte Hode trat zu Tage. Nach Castration erfolgte Heilung.

In den Fällen, wo die richtige Diagnose gestellt wurde, bildeten sich unter ganz einfacher Behandlung die Erscheinungen rasch zurück. In dem Falle von Bryant war 3 Wochen nach dem Zufall bei dem 12jährigen Knaben der Hode im Scrotum zu fühlen. Ebenso schon am nächsten Tage bei dem 27jährigen Individuum von Velpeau nach Behandlung mit Eis und Laxantien.

§. 1155. Die Diagnose gründet sich zunächst darauf, dass die betreffende Scrotalseite leer ist. Man darf sich durch das Vorhandensein einer kleinen Flüssigkeitsansammlung (Hydrocele acuta) in demselben nicht täuschen lassen (Fall Velpeau), da ja der Processus vaginalis, wie früher erwähnt, in's Scrotum hinabreichen kann.

Ferner schwillt der eingeklemmte Hode, wo er nicht normal fühlbar bleibt (Valette), sehr rasch und stark an, macht auffällige Schmerzen und zeigt grössere Druckempfindlichkeit, als eine eingeklemmte Hernie im Anfangsstadium, zeigt überhaupt die characteristischen Erscheinungen der Orchitis.

Auf letztere muss das Hauptgewicht gelegt werden, da es nicht genug beachtet werden kann, dass bei Retentio testis, neben einem Bauchhoden oder Leistenhoden, Eingeweide in den oft weit hinabreichenden

---

[1]) Richter, s. G. Fischer, loc. cit. — Bryant, Guy's hosp. reports. 1868. — Scarenzio, Annal. univ. di med. Dec. 1859. — Delasiauve, Revue méd. März 1840. — Curling, Diseases of the testis.

[2]) Velpeau, Gaz. des hôp. 1865. — Valette, Lyon med. Mai 1869. — Socin, laut Krankengeschichte.

Processus vaginalis eintreten, denselben vorstülpen und sich einklemmen können. Dasselbe kann bei verspätetem Descensus testis vorkommen [1]).

Hier ist es unter allen Umständen indicirt, die regelrechte Herniotomie auszuführen, wo nicht mit Sicherheit eine eingeklemmte Hernie sich ausschliessen lässt. Die Verabfolgung eines Laxans wird unter diesen Umständen nicht zu vernachlässigen sein. Steidele [2]) hielt bei einer Herniotomie den Bruchsack, welcher von der Grösse einer kleinen Nuss und hart war, für einen entzündeten Leistenhoden, unterliess das Debridement und Patient ging an Brand des eingeklemmten Darmstücks zu Grunde.

Trendelenburg beschreibt aus der Langenbeck'schen Klinik einen Fall, wo bei einem 43jährigen Individuum der Hoden bis zum 11. Jahr vollständig zurückgeblieben war und seither zuweilen heraustrat. Das letzte Mal trat er unter förmlichen Einklemmungserscheinungen aus; bei der Spaltung zeigte sich Blutung in dem Bruchsack, Sugillationen unter die Albuginea testis, und bei Spaltung des Leistencanals in ganzer Länge fand sich oben eine eingeklemmte Darmschlinge mit dem Hoden zusammenhängend. Reposition und Heilung.

Sury-Bienz theilt die Beobachtung eines 36jährigen Mannes mit, bei welchem nach einer Anstrengung der rechte Leistenhoden sich entzündete, am 4. Tage Erbrechen auftrat. Die Operation ergab hinter dem entzündeten Hoden eine bereits brandige eingeklemmte Darmschlinge. Der Tod erfolgte an Peritonitis.

§. 1156. Ausser der Einklemmung sind als Ursachen der Entzündung von Leisten- und Bauchhoden vorzüglich Gonorrhoe und Trauma zu erwähnen. Seltener hat man nach einfachem Katheterismus (Boyer) [3]) oder nach Strictur (Robert) solche beobachtet. Von traumatischer Entzündung konnten wir 3, von gonorrhoischer 9 Fälle auffinden [4]). Viel häufiger sind freilich leichtere Grade traumatischer Entzündung bei Leistenhoden. In den oben erwähnten Fällen von Socin und Valette traten öfter in Folge Einklemmung leichte Entzündungen auf. Hamilton [5]) beobachtete bei einem 45jährigen Manne binnen 7 Wochen 4 Mal Orchitis inguinalis.

Besondere Beachtung verdienen die 2 Fälle von Velpeau, wo bei einseitigem Leistenhoden stets nur dieser von der gonorrhoischen Epididymitis befallen wurde.

§. 1157. Bei Entzündung, welche von der Urethra aus fortgeleitet ist, erkrankt wie gewöhnlich mit Vorliebe der Nebenhode; bei Trauma kann der Hode selber am meisten leiden (Scarenzio).

---

[1]) Fälle von Velpeau (Leçons orales), Fano, Richet s. Schmidt's Jahrbücher 1863. S. 112. — Einklemmung von Darm bei gleichzeitigem Leistenhoden beobachtete ferner Borelli (Gazz. Sarda 1757) in 2 Fällen: H. Thompson (Med. chir. Transact. Juni 1866).

[2]) Steidele, s. G. Fischer, loc. cit.

[3]) Boyer, s. Dissertat. von Ringeisen. Strassburg 1868.

[4]) Die 2 Fälle von Rollet (Gaz. d. hôp. 1861); 2 von Velpeau (Dissertat. von Ringeisen, loc. cit.); 2 Fälle von Böckel (eod. loco); 1 Fall von Lücke (eigene Beobachtung); 1 Fall von Arnaud und 1 von Ricord (G. Fischer. loc. cit.); Pott (Works), Curling (Perhs), Larrey (Le Dentu).

[5]) Hamilton, Dublin quart. Journ. Mai 1852.

Natürlich ist die Form der Schwellung auch bei Epididymitis hier nicht so characteristisch wie im Scrotum. Indess kann der Umstand, dass bei Leistenhoden oft das Vas deferens eine über den Hoden herabhängende Schlinge bildet, für die Diagnose verwerthet werden. In den Fällen Lücke und Böckel war dieser Theil druckempfindlich und in der ersten Beobachtung ragte gerade derselbe zur vorderen Leistenöffnung heraus. Ebenso in einem Falle von Follin.

§. 1158. Nicoladoni hat gezeigt, dass ein Theil der Einklemmungs- und Entzündungserscheinungen auf Infarct zurückzuführen ist, in Folge von Circulationsstörungen durch Drehung des Samenstrangs. Follin hat schon früher auf die Torsion als Ursache der Atrophie aufmerksam gemacht.

Nicoladoni war bei einem 18jährigen Individuum, bei welchem er eine operative Reposition eines schmerzhaften rechtseitigen Leistenhodens vornahm, auf die eigenthümliche Befestigung desselben aufmerksam geworden. Der Hode hing an einem dicken, drehrunden Stiel wie eine Kirsche, und dieser den Samenstrang umschliessende Stiel liess sich leicht noch weiter aus der Bauchhöhle hervorziehen, so dass der Hode in's Scrotum gelagert werden konnte.

Im December 1883 bekam er nun einen Patienten in Behandlung, welcher seit dem 12. Jahre Beschwerden von einem Leistenhoden hatte und bei welchem 3 Tage vor der Aufnahme in der Leiste Schwellung mit Schmerzen und Erbrechen aufgetreten war. Die schmerzhafte, wallnussgrosse und im Leistencanal unverschiebbare Geschwulst wurde als Leistenhoden mit Periorchitis acuta aufgefasst und excidirt.

Nach Spaltung der Msc. obl. abd. ext. und int. ergoss sich aus der verdickten Scheidenhaut blutig-seröse Flüssigkeit, der Hode war prall, difform, blauschwarz. Derselbe hing an einem 2 cm langen Stiel, der aus 2 Strängen bestand, in der Weise umeinander gedreht, dass man im Sinne des Uhrzeigers um 180° aufdrehen musste, um sie parallel zu stellen.

Der Durchschnitt zeigte gegen den obern Pol Venenlumina mit Gerinnseln. Die Samencanälchen waren spärlich und eng und waren in faseriges Bindegewebe eingelagert, dessen Maschen mit Blutkörperchen vollgepfropft waren, besonders stark unter der Albuginea. Im Rete testis waren die Maschen zu bluterfüllten Räumen ausgedehnt; auch im Caput epididymitis fanden sich Blutungen zwischen der Vasa efferentia.

Ganz analoge Torsion des Samenstrangs fand Nicoladoni auch bei einem normal gelagerten Hoden, wie beim Hodeninfarct mitgetheilt ist.

§. 1159. Nicoladoni hat gewiss Recht mit seiner Annahme, dass mancher Fall von Stauungsinfarct, als welcher ich die durch Torsion hervorgerufene Veränderung am Hoden am liebsten bezeichnen möchte, Veranlassung geworden ist zur Diagnose von „Einklemmung“ oder „Entzündung“ eines Leistenhodens. Dahin scheint ihm z. B. der von uns erwähnte Fall von Scarenzio zu gehören.

In Fällen geringerer Intensität ist anzunehmen, dass die Erscheinungen spontan zurückgehen werden (vergl. Hodennekrose).

Auffällig erscheint in den Beobachtungen von Nicoladoni die Difformität des Hodens, welcher in Abbildung 1, 2 und 5 birnförmig

mit dickem unteren Ende und Stiel nach oben gezeichnet ist. Obschon die Schilderung nicht klar genug ist, um Nicoladoni's Fälle dahin zu deuten, so möchte ich doch eine durch andere Beobachtungen von der Lage des Leistenhodens gestützte Vermuthung über die Ursache der Torsionsmöglichkeit der beiden Bündel des Samenstranges, des Gefässstranges und des Deferensstranges machen. Da nämlich die Vasa spermatica int. nebst Nerven am obern hintern Theil des Hodens an das Rete sich anlegen, das Vas deferens mit der Arteria deferentialis und Venen am untern Pol des Hodens resp. Nebenhodens sich inseriren, so muss eine Drehung des Hodens ganz andere Folgen haben, wenn der Hode normal aufrecht steht, als wenn er sich um die horizontale

Fig. 173.

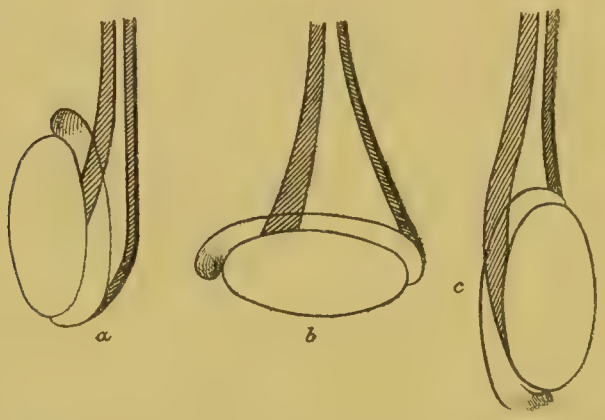

Zur Illustration der Bedeutung einer Inversio testis horizontalis für die Torsion des Samenstrangs.

Axe mit dem obern Pol abwärts gesenkt hat. Im letzteren Falle wird das Gefässbündel mehr gespannt und entfernt sich etwas vom Deferensbündel, und wenn nun der freier beweglich gewordene Hode sich dreht, so müssen die beiden Stränge diese Drehung viel ergiebiger und wirksamer mitmachen, als wenn der Hode normal steht und die beiden Stränge wenig und gleichmässig gespannt parallel nebeneinander verlaufen. Man sehe nur zu, wie ganz anders sich die Drehung des Samenstrangs gestaltet, wenn man den normal gestellten Hoden dreht — da bildet der Samenstrang an der hinteren Kante entlang gleichsam die Drehaxe und erleidet weniger Insult, als wenn man den mit dem obern Pol abwärts bis zur Horizontalen gezerrten Hoden dreht.

Ich möchte vermuthen, dass man bei genauem Ansehen als Ursache der birnförmigen Gestalt des Hodens und der auffällig freien Stielung desselben eine Inversio horizontalis um 90^0—180^0 finden wird und dass durch diese Lageanomalie auch die intensive Wirkung einer Torsion des Hodens um eine verticale Axe verständlich gemacht wird.

Die Bemerkung Nicoladoni's, dass gestielte Hoden ursprünglich wahrscheinlich Leisten- oder Bauchhoden gewesen seien, möchte ich desshalb in dem Sinne erweitern, dass es sich um Stellungsanomalien handelt, welche oft mit verspätetem Descensus einhergehen und an letzterem schuld sind oder durch eine für letzteren gemeinsame Ursache bedingt sind.

§. 1160. Sobald ein Leistenhode sich entzündet, können Erscheinungen auftreten, welche denjenigen einer eingeklemmten Darmhernie analog sind (vergl. oben). Ausserdem liegt eine Verwechslung mit einer acuten Adenitis nahe. Ricord hielt seinen Fall für einen Bubo. Neben dem Umstande, dass auf der betreffenden Seite des Scrotum der Hode fehlt, und ausser der erwähnten Fühlbarkeit eines weiter herabragenden druckempfindlichen Vas deferens oder eines Ergusses in dem Processus vag. peritonei (s. oben den Fall Velpeau) hat man folgende positive Anhaltspunkte für die Diagnose:

Die Anschwellung bildet sich unter sehr acuten Erscheinungen, namentlich intensiven Schmerzen (Dank der einschnürenden Umgebung), entweder spontan oder auf ein Trauma hin oder nach einer Gonorrhoe. Wo spontan die Entzündung geschieht, schliesst die Acuität der Localerscheinungen Hernie und Adenitis aus. Wo Trauma oder Tripper vorangeht, kommt wesentlich nur letztere in Frage. Aber auch eine traumatische Adenitis entsteht nicht so rapide. Ein Bubo nach Tripper kommt gewöhnlich zu Stande im acuten Stadium des letzteren, die Epididymitis erst nach einiger Dauer desselben (vergl. das Kapitel Epididymitis). Ein Bubo zeigt keine characteristischen Unterschiede der Consistenz an verschiedenen Stellen, während bei Epididymitis die Härte der Cauda von der Weichheit des Hodens absticht oder bei Periorchitis acuta Fluctuation frühe hinzutritt.

§. 1161. Während bei einigermassen richtiger Behandlung, welche namentlich in localer Anwendung von Kälte und Einhaltung absoluter Ruhe zu bestehen hat, die Prognose ebenso günstig sich stellt, wie bei anderen Epididymiten, sind doch auch Fälle mit schlimmem Ausgange beobachtet worden. Arnaud[1]) sah nach gonorrhoischer Epididymitis inguinalis Entzündung des Bauchfelles eintreten. Curling (S. 37) sah einen 10jährigen Knaben in Folge eines Schlages in die Leiste binnen 4 Tagen an Peritonitis zu Grunde gehen. Die Section ergab, dass letztere aus Fortleitung einer Periorchitis acuta hervorgegangen war.

Godlee sah eine Einklemmung eines Leistenhodens mit tödtlichem Ausgang in Folge von Peritonitis bei einem Knaben.

Wir werden unten sehen, dass Communication der Scheidenhauthöhle mit dem Cavum peritonei bei Leistenhoden häufiger ist, als bei normal gelagertem Organ, und diess vorzüglich bedingt die grössere Gefahr einer Entzündung.

§. 1162. Wir haben schon erwähnt, dass als Begleiterscheinung einer Epididymitis inguinalis die Periorchitis mit Erguss nichts Seltenes ist, meist in Form der Periorchitis serosa acuta. Sédillot[2]) hat eitrige Periorchitis inguinalis beobachtet.

Es kommen aber auch Fälle von Periorchitis serosa chronica vor, ebenso wie verschiedene Varietäten der Hydrocele.

Chassaignac[3]) sah bei einem Bauchhoden, Morel-Lavallée[4]) bei einem Leistenhoden Hydrocele, welche bis in's Scrotum, resp. bis

---

[1]) Arnaud, s. G. Fischer, loc. cit.
[2]) s. Le Dentu, loc. cit.
[3]) Chassaignac, Revue med. chir. 1858.
[4]) Morel-Lavallée, Bull. soc. chir. April 1859.

zum Leistencanal heraus sich erstreckte. Aehnliche biloculäre Hydrocele sah Cloquet[1]). Gherini[2]) operirte eine Hydrocele inguinalis mit Incision.

Wir haben mehrfach Hydrocele, namentlich auch Hydrocele bilocularis bei Leisten- und Bauchhoden erwähnt.

§. 1163. Tuberculose des Leistenhodens haben nach G. Fischer Larrey und Robert gesehen.

c) Geschwülste des Leisten- und Bauchhodens.

§. 1164. G. Fischer (loc. cit.) hat den wichtigsten Beitrag zur Kenntniss der Tumorenbildung bei Retentio testis geliefert. Er stellt 40 Fälle zusammen, welche meistens als „Fungus" oder „Krebs" bezeichnet sind. Szymanowsky (loc. cit.) ergänzt die Statistik durch 3 Fälle, wovon einer ihn selbst betreffend. Wir konnten in der ersten Auflage 12 Fälle aus der Literatur hinzufügen und gegenwärtig noch 4 weitere: ein Adenosarkom eines Leistenhodens von Wendt bei einem 61jährigen Individuum, das sich binnen 2 Monaten auf der linken Seite entwickelt hatte; einen Fall von Socin und Volkmann, beide mit Hydrocele bilocularis combinirt, und einen eigenen Fall.

§. 1165. Die Ursache der verhältnissmässig sehr häufigen Erkrankung des Leistenhodens fällt zum Theil mit denjenigen zusammen, welche wir schon bei Entzündung und Atrophie hervorgehoben haben. Unter 8 Fällen von Sarkocele bei einseitigem Leistenhoden war 7 Mal der retentirte Hode befallen (Godard)[3]); nur Velpeau beobachtete einen Fall, wo der im Scrotum befindliche Hode carcinomatös, der anderseitige Leistenhode gesund war[4]).

Während in den Jahren 1853—59 in den grösseren Londoner Spitälern 36 Carcinome normal descendirter Hoden operirt wurden, wurden 5 solche von retentirten behandelt (Schädel)[5]).

§. 1166. In 26 Fällen, wo Angaben bestehen, war 16 Mal der rechte, 10 Mal der linke Hode krank, also ein Ueberwiegen der rechten Seite, wie für das Vorkommen des Leistenhodens überhaupt.

Oefter waren es jüngere Individuen, welche befallen wurden; 13 Individuen waren unter 30 Jahre alt, 9 über 30, aber meist noch im kräftigen Mannesalter. Das jüngste Individuum war ein 7jähriger Knabe (Petrali), das älteste ein 61jähriger Mann (Wendt).

In 6 Fällen war der Druck eines Bruchbandes, in 6 Fällen ein Trauma anderer Art als erste Veranlassung zur Entstehung einer Anschwellung anzuschuldigen.

---

[1]) Cloquet, s. Duplay, Collect. séreuses etc., loc. cit.

[2]) Gherini, Annal. univers. di med. 1858. Vergl. ferner Richet. Anat. chir. P. II, pag. 629. — Jarjavay, Bull. de la soc. chir. Aug. 1853. — Rizzoli. Schmidt's Jahrb. 1863. — Hubbard, Americ. Journ. Jan. 1867.

[3]) Ringseisen, Dissertat., loc. cit.

[4]) G. Fischer, loc. cit.

[5]) 4 Fälle von Schädel (Langenbeck): Ueber Kryptorchidie. Berlin 1869.

§. 1167. Der Krebs des Leisten- und Bauchhodens zeigte in der grossen Mehrzahl der Fälle ein rasches Wachsthum und gehörte der medullären Form an. Nur Szymanowsky bezeichnet seinen Fall als Carcinoma fibrosum. In der Beobachtung von Johnson hatte sich binnen 3/4 Jahren ein 20 Pfund schwerer Tumor entwickelt. Im Zusammenhang mit der medullären Natur der Geschwulst fand man denn auch bei den Sectionen in der Regel schon früh secundäre Knoten im Samenstrang, in den Lumbardrüsen, an verschiedenen Stellen des Abdomen und in den Eingeweiden.

In dem Falle von Johnson dagegen ist ausdrücklich hervorgehoben, dass die übrigen Eingeweide gesund waren, so dass auch hier die Formen des „Markschwammes" vorzukommen scheinen, welche der Exstirpation eine völlig gute Prognose bieten. Es ist aber nicht gesagt, ob hier nicht ein Adenom vorliegt. Schädel (loc. cit.) findet unter den bekannten Fällen von Leistenhodentumoren 4 Sarkome, meist mit Bildung secundärer Knoten.

Unser Fall von Carcinom des Leistenhodens betrifft einen 39jährigen Mann, bei welchem sich der Tumor binnen 5/4 Jahren entwickelt hatte mit Hydrocele, welche punktirt wurde. Der strausseneigrosse Tumor von derber Consistenz, knolliger Oberfläche, ohne Druckempfindlichkeit wurde richtig diagnosticirt und operirt. Es zeigte sich ein wesentlich dem Bereich der Cauda epididymitis angehöriger Krebs von dem gewöhnlichen Aussehen. Der grösste Theil des Hodens, wenn auch stark verfettet, war erhalten, ebenso Kopf und Körper des Nebenhodens. — Schon bei der Hydrocele vaginalis haben wir betont, wie äusserst wichtig es ist, bei Flüssigkeitsansammlung in der Scheidenhaut die Erkrankung des Hodens selber nicht zu übersehen. Der Irrthum scheint ganz besonders vorzukommen beim Leistenhoden, wie die bisherigen Erfahrungen lehren. Und die Behandlung von Hydrocelen bei Leistenhoden hat sich ganz besonders nach dieser Erfahrung einzurichten.

§. 1168. Die Diagnose einer krebsigen Anschwellung des Leistenhodens bietet ausser den Schwierigkeiten der Diagnose eines Hodenkrebses überhaupt noch diejenigen, welche aus einer Verwechslung des Leistenhodens mit anderen Leistentumoren resultiren. Am häufigsten hat man sich verleiten lassen, eine Entzündung oder andere Affection der Scheidenhaut (Hydro- oder Hämatocele) anzunehmen und hat durch Incision oder Punktion die richtige Behandlung verzögert oder den tödtlichen Ausgang beschleunigt. In dem Falle von Lewinsky trat durch Incision, in den Fällen Poland und Hodgson durch Punktion Verjauchung ein.

§. 1169. Prognose. Die bisherigen Resultate der Castration bei Carcinom des Leistentestikels beweisen keineswegs eine grössere Gefahr der Operation, als bei normal gelegenen Hoden. Als Grund der Gefahr wird geltend gemacht die leichte Verletzung des Peritoneum. Das Ergebniss der Statistik widerspricht dieser Annahme. Unter den 32 Fällen von Exstirpation erkrankter Leistenhoden ist mehrfach das Peritoneum verletzt (3), 2 Mal sogar ein Stück Netz mitentfernt worden, und doch erfolgte nur in einem einzigen von den

30 der Tod durch Peritonitis (Langenbeck), und gerade in diesem Falle fehlt eine Angabe über Verletzung des Bauchfells, vielmehr war ein Senkungsabscess die Ursache der Entzündung.

In 5 Fällen ist der Tod, in 27 Fällen vorläufige Heilung eingetreten. Einmal musste die Operation unvollendet bleiben und es erfolgte der Tod, 2 Mal war Erysipel Ursache des unglücklichen Ausgangs, 1 Mal Peritonitis (s. oben), 1 Mal unbestimmt (Ricord).

Monod und Terrillon konnten 42 Castrationen bei Tumor zusammenstellen, von welchen 35 heilten und 7 starben.

§. 1170. Wenn demgemäss die Indication aufgestellt werden soll, ob im speciellen Falle ein Hodentumor aus der Leiste zu exstirpiren sei oder nicht, so darf man sich durch imaginäre Schwierigkeiten oder Gefahren der Operation im geringsten nicht beirren lassen, ganz nach denselben Grundsätzen zu verfahren, welche wir bei Carcinoma testis (resp. Sarkoma) aufgestellt haben.

Von bleibender Heilung nach krebsiger Entartung eines Leistenhodens sind 2 Fälle bekannt gegeben worden. Der eine ist ein Fall von Desprès, welcher nach den Angaben von Monod und Terrillon 4 Jahre nach der Operation gesund war. Der andere ist der erwähnte Fall von Wendt, einen Tumor betreffend, welcher sich in der linken Leiste bei einem 61jährigen Mann mit angeborener Kryptorchidie entwickelt hatte und zwar 3 Monate vor der Operation. Letztere war leicht und der Patient 3 Jahre nach der Operation noch gesund. Regel ist, dass Recidiv eintritt. Monod und Terrillon constatiren dasselbe in 15 Fällen, meistens in den Retroperitonealdrüsen. Am frühesten traten locale Recidive in der Narbe auf. Diese wurde schon nach einem Monat beobachtet. Auch diese Recidive sind noch glücklich operirt worden (Fall Pirogoff). Gewöhnlich trat in Folge der Metastasen der Tod binnen der ersten 2 Jahre nach der Operation ein.

Therapie des Leistenhodens.

§. 1171. Wir mussten etwas weiter ausholen, um die Bedeutung zu ermessen, welche das Stehenbleiben des Hodens in Leiste oder Bauch für das Organ und das Individuum beansprucht. Es ist aus der Aufzählung der Krankheiten, zu welchen die abnorme Lage der Hoden ganz besonders disponirt, klar geworden, dass der Leistenhode als ein eigentliches Uebel betrachtet und danach behandelt sein muss. Wir beziehen uns hier absichtlich nur auf den Leisten- und nicht auch auf den Bauchhoden, weil letzterer vor allen den Schädlichkeiten der Quetschung und Einschnürung viel besser geschützt ist, als ersterer, auch für ihn allein die Möglichkeit normaler Function nachgewiesen ist.

§. 1172. Nur nach einer Richtung muss der Begriff des Leistenhodens präcisirt werden zur Verhütung falscher Schlüsse. So lange nämlich die Möglichkeit eines Descensus in's Scrotum vorliegt, kann man von Leistenhoden in obigem Sinne nicht sprechen. Diese Möglichkeit ist aber gebunden an einen gewissen Grad der Integrität des Organes, an eine gewisse Beweglichkeit desselben und an ein gewisses Alter des Individuums. Man kann im Allgemeinen sagen, dass mit

vollendeter Pubertät diese 3 Bedingungen nicht mehr vorhanden sind, und dass von dieser Zeit ab der mehr weniger atrophische, durch seine Fixation in der Leiste allen möglichen Schädlichkeiten besonders ausgesetzte Hode für den Träger nur noch eine Quelle des Leidens oder der Gefahr ohne jeglichen Nutzen darstellt.

§. 1173. Auf Grund des Gesagten ist der Chirurg berechtigt, die Indicationen für Castration eines Leistenhodens viel weiter zu stellen, als bei normaler Lage. Die meisten Autoren, welche sich mit dem Gegenstande beschäftigt haben, kommen ganz ausdrücklich zu dem Schlusse, dass jeder Leistenhode zu exstirpiren sei, sobald derselbe Beschwerden mache oder Sitz irgend einer pathologischen Veränderung werde. Wir stimmen dieser Formulirung der Indication vollständig bei. Jede Schmerzhaftigkeit, jede Entzündung (natürlich erst nach Ablauf des acuten Stadiums), jede Hydro- oder Hämatocele, jede Anschwellung des Leistenhodens indicirt die Castration.

§. 1174. Die Ausführung der Operation ist einfach und bedarf kaum besonderer Vorschriften. Der Schnitt verläuft parallel dem Poupart'schen Band und spaltet ausser der Haut und Fascia superficialis die Aponeurose des äusseren Bauchmuskels. Szymanowsky hat gezeigt, dass bei irgend beträchtlicher Vergrösserung letztere verdünnt oder durchbrochen wird, so dass der Hode subcutan liegt.

Ueber das gleichzeitige Vorhandensein einer Hernie, namentlich einer Hernia vaginalis bei offenem Processus vag. peritonei hat man sich möglichst vorher zu vergewissern. Eingeweide wird reponirt, mit dem Tumor verwachsenes Netz abgetragen. In der Mehrzahl der Fälle ist das Cavum vaginale gegen den Peritonealraum abgeschlossen.

Monod und Terrillon machen die Angabe, Godard habe die Communication mit der Peritonealhöhle 2 Mal gefunden und 2 Mal nicht, Follin habe in 2 Fällen Abschluss gegen die Peritonealhöhle notirt. In 7 von den Fällen, welche Monod und Terrillon zusammengestellt haben, ist ausdrücklich gesagt, dass keine Communication vorhanden war.

§. 1175. Die Unterbindung des Samenstrangs ist schwieriger als bei der gewöhnlichen Castration, und es ist desshalb meistens erwünscht, nach Isolirung des Vas deferens in toto zu unterbinden. Mühselig kann die Operation werden bei Entzündungen wegen Verwachsung mit der Umgebung. So fanden wir es bei einem unserer Fälle, wo wegen Entzündung mit Hydrocelebildung operirt wurde. Uebrigens sind nach Monod und Terrillon von 7 Patienten, welche wegen Entzündungen operirt wurden, alle geheilt. Dagegen ist die Operation selbst bei grösseren Tumoren leicht, wenn es sich um Leistenhoden handelt, die nicht mehr innerhalb des Leistencanals liegen. Bei unserem Kranken liess sich nach Spaltung der verdickten Fascia superficialis die Geschwulst sehr schön von der Fascie des Obliquus abdominis externus und der Fascia lata ablösen.

§. 1176. Welches ist aber die Behandlung der Retentio testis zu einer Zeit, wo eine eigentliche Erkrankung noch nicht vorliegt,

wo der Hode nur wenig verkleinert, resp. noch nicht atrophisch ist, wo endlich noch gegründete Hoffnung auf Heruntertreten desselben in's Scrotum besteht?

Das rationellste Verfahren ist selbstverständlich das, welches den Hoden an die normale Stelle zu befördern sucht. B. v. Langenbeck legt grosses Gewicht darauf, in denjenigen Fällen, wo der Hode zum Leistencanal heraustritt, ihn durch regelmässig wiederholte Manipulationen nach dem Scrotum hinabzuschieben oder hinabzuziehen.

Entschiedene Erfolge hat man in den Fällen, wo der Hode zum Leistencanal heraustritt, mit dem Anlegen eines Bruchbandes mit gabelförmiger Pelotte hinter dem Hoden erzielt. Dadurch wird der Hode an dem Zurücktreten in den Leistencanal gehindert, und dieser kann sich entsprechend verkleinern. Trélat[1]) hat in 2 Fällen (Individuum von 8 Monaten und 9 Jahren) dadurch Heilung erzielt.

§. 1177. Gelingt die unblutige Reposition oder Retention mittelst Bruchband nicht, so kommt die operative Reposition in Frage. Rosenmerkel[2]) und Chelius[3]) haben die blutige Ablösung des Hodens und Transplantation an die normale Stelle empfohlen und ausgeführt. Die Erfolge haben den Erwartungen nicht entsprochen, indem der Hode sich wieder retrahirte.

Wir haben der Versuche, den Hoden auf blutigem Wege in's Scrotum zu versetzen, bereits bei der Ectopia testis gedacht. Während Adams seinen Patienten verlor bei diesem Versuch, Pardridge castriren musste, Horsley mit der Operation glücklichen Erfolg hatte, aber schmerzhaften Hoden zurückbehielt, hatte Anandale vollständigen Erfolg. Die Operation erscheint bei blosser Retentio testis leichter ausführbar und besser indicirt und ist unter dem Schutze antiseptischer Wundbehandlung bereits eine Reihe von Malen ausgeführt worden.

Besonders ausführlich hat sich Schüller über die Operation ausgelassen und, was von grösster Wichtigkeit ist, constatiren zu dürfen geglaubt, dass nach der Reposition der Hoden seine normale Entwickelung einging. Freilich beziehen sich seine Angaben nur auf einen Zeitraum von 4 Wochen, wo er den Hoden wallnussgross fand. Bedeutungsvoller ist Nicoladoni's Mittheilung, laut welcher 11 Monate nach der blutigen Reposition der früher atrophische Hoden an normaler Stelle und zu normaler Grösse entwickelt im Scrotum sich befand. Zu dieser Zeit war das Organ auch schmerzlos.

Es geht daraus hervor, dass man durch blutige Reposition normale Verhältnisse herzustellen im Stande ist. Nach unsern eigenen Erfahrungen müssen wir aber die Aussichten auf ein solches Resultat je nach Fall für verschieden günstig halten. Wir haben die blutige Reposition 5 Mal vorgenommen. In 3 dieser Fälle bestand schon zur Zeit des Eingriffs Atrophie; 2 Mal war der Hoden auf $^1/_3$ verkleinert, 1 Mal betrugen seine Durchmesser bloss 2 auf 1 cm. Bei allen bestand Schmerzhaftigkeit, sei es in Folge von Entzündungen oder gleichzeitiger Einklemmung einer Hernie oder complicirender Perityphlitis.

---

[1]) Trélat, Journ. de méd. Aug. 1869.

[2]) Rosenmerkel, Ueber die Radikalkur des in der Weiche liegenden Testikels. München 1870.

[3]) Chelius, Handbuch der Chirurgie.

Bei 2 dieser Patienten, die sich später wieder vorstellten, war der Hoden noch stärker atrophisch geworden und hatte sich bis an den Scrotaleingang zurück emporgezogen. Allerdings hatten die Patienten keine Beschwerden mehr.

Wir möchten demgemäss für den Fall, dass bei gesunden Hoden der andern Seite und bei bereits eingetretener Atrophie des Leistenhodens bei Erwachsenen operirt wird, an der früher formulirten Indication festhalten, dass die Castration indicirt ist, sobald Beschwerden und Empfindlichkeit sich einstellen. Die blutige Reposition dagegen muss für Fälle reservirt bleiben, wo bei jüngern Individuen noch keine vorgeschrittene Atrophie besteht, wo auch weder subjective Symptome fehlen oder nur kurz dauernde Beschwerden vorhanden sind, d. h. die Operation zur Zeit der Wahl ausgeführt werden kann.

Wir haben in 2 Fällen die blutige Reposition vorgenommen im Pubertätsalter, ohne dass Beschwerden bestanden hätten. In beiden Fällen (in einem derselben wurde auf beiden Seiten operirt) wurden normale Verhältnisse der Lage hergestellt und in einem ist bereits ein deutliches Wachsthum des Hodens zu constatiren.

§. 1178. Was die Methode der Operation anbelangt, so hat darüber Schüller ganz besonders eingehende Vorschriften gegeben. Das Wichtigste in denselben scheint uns die Angabe zu sein, dass man die Tunica vaginalis communis quer durchzuschneiden habe, um den Hoden hinunterziehen zu können. Davon überzeugt man sich bei jeder Operation leicht. Der eine unserer Fälle, bei dem wir die Operation machten, betraf einen 22jährigen Burschen, welcher seit 10 Monaten Beschwerden hatte. Hier liess sich nach Trennung der gemeinsamen Scheidenhaut die Reposition des Hodens in's Scrotum mit Fixation in demselben durch einige Catgutnähte leicht bewerkstelligen. Auch bei einem 2. Fall, welcher wegen Schmerzen in Behandlung kam, nachdem er ein halbes Jahr vorher eine Perityphlitis überstanden hatte, ergab sich, dass die Tunica vaginalis hauptsächlich den Hoden festhielt. Dieselbe war oben mit dem Sack eines Netzbruches verwachsen. Nach querer Durchschneidung der Tunica und Excision des Netzbruches liess sich der Hoden mit Leichtigkeit in's Scrotum verlagern. Die Scheidenhaut deckte einen abgeschlossenen Fortsatz bis in den obern Theil des Scrotum und in den Leistencanal hinein. — Der 3. Fall bei einem 24jährigen jungen Mann kam uns zu, 8 Tage nachdem eine eingeklemmte Hernie durch Taxis reponirt worden war. Der Hoden lag am hintern Leistenring und liess sich durch Finger und Bauchpresse leicht hervorpressen. Auch ging eine Verlängerung der Scheidenhauthöhle als Hydrocele communicans bis an den Eingang des Scrotum. Nach Spaltung der Peritonealausstülpung liess sich unter querer Trennung der Tunica vaginalis communis oberhalb des Hodens der Samenstrang sofort in die Länge ziehen, der Hoden leicht in's Scrotum hinunterbringen, und es wurde, wie auch Schüller vorschlägt, nicht nur der Hoden zunächst mit Catgutnähten fixirt, sondern nach Excision des Processus vaginalis die Leistenöffnung durch Nähte vereinigt.

Wenn der Samenstrang von einem Processus vaginalis peritonei bekleidet ist, so ist es sehr wichtig, auch das Peritoneum rings zu

durchschneiden, weil auch dessen Spannung das Heruntertreten des Hodens hindert. Sehr zweckmässig ist es, am Eingang in's Scrotum um den Samenstrang eine circuläre, natürlich nicht schnürende Naht anzulegen, um das Zurückweichen des Hodens unmöglich zu machen.

§. 1179. Stets soll bei der Operation auf die Vermeidung späterer Hernien Bedacht genommen werden, und wenn gleichzeitig mit dem Leistenhoden, wie es so häufig der Fall ist, eine Hernie vorhanden ist, so soll die radicale Operation derselben in der üblichen Weise ausgeführt werden und der Hoden entweder in's Scrotum reponirt oder durch Excision beseitigt werden. Wo eine Operation aus irgend einem Grunde nicht zulässig ist, kann man eine Pelote anbringen, welche den Bruch zurückhält und den Hoden aufwärts drängt, oder, wo letzteres sich nicht bewerkstelligen lässt, Bruch und Hoden im Bauch zurückhält.

Siebzehnter Abschnitt.

Functionsanomalien der Geschlechtsorgane.

§. 1180. Es ist immer ein Testimonium paupertatis für unsere pathologisch-anatomischen Kenntnisse, wenn wir der Abhandlung der verschiedenen Erkrankungsformen eines Organes noch ein Kapitel „Functionsstörungen“ anhängen müssen. Freilich können auch praktische Rücksichten Anlass geben, diese symptomatologische Eintheilung noch festzuhalten, wie es mit den Bezeichnungen Albuminurie, Diabetes etc. der Fall ist. Allein wir werden sehen, dass auch den Symptomen der Spermatorrhoe, des Aspermatismus u. s. w. die allerverschiedensten anatomischen Veränderungen zu Grunde liegen können und dass es für Prognose und Therapie massgebend ist, die letzteren zu erforschen.

§. 1181. Die Hoden sind die für eine regelmässige Ausübung der Geschlechtsthätigkeit wichtigsten Theile. Die Virilität darf mit der Potentia, den Coitus auszuüben oder Kinder zu erzeugen, keineswegs zusammengeworfen werden. Ein Individuum, welches zur regelmässigen Zeit seine Samenergiessungen bekommen und männlichen Habitus angenommen hat, kann trotzdem ebensowohl impotent als steril sein. Ihre Thätigkeit beginnt aber erst mit der Pubertät. Unter diesem Namen bezeichnet man beim Manne den Eintritt mehr oder weniger regelmässiger Samenergiessungen oder der Veranstaltungen dazu; derselbe ist mit gewissen Veränderungen am übrigen Körper, mit dem Brechen der Stimme, der Entwickelung der Bart- und Schamhaare verbunden. Den Zustand, in welchen der Knabe durch diese Umwandlung eintritt, bezeichnet man als Virilität.

Ueber die Zeit des Eintritts der Virilität sind uns keine Statistiken bekannt; dieselben sind auch aus leicht ersichtlichen Gründen viel schwieriger aufzunehmen, als für die Menstruation beim weib-

lichen Geschlecht. In der Regel findet er um das 16. Altersjahr herum statt. Nur künstlich kann er durch gewisse Einflüsse (Masturbation) in viel früheren Jahren herbeigeführt werden.

§. 1182. Die verschiedensten Beobachtungen weisen darauf hin, dass die Virilität an das Vorhandensein wenigstens eines entwickelten Hodens gebunden ist. Das vollständige Erlöschen jeder Geschlechtsthätigkeit mit zeitweiligem Zurückgehen des Körpers bis zu einem fast völlig weiblichen Habitus nach erworbener Atrophie (nach doppelseitiger Orchitis), dieselben Zustände bei congenitaler und künstlicher (durch Castration) Anorchidie sind zu leicht zu constatiren und durch zu zahlreiche Beobachtungen gestützt, um einzelne Fälle anzuführen (s. das Kapitel „Atrophia testis").

Indessen erlöschen die Hauptattribute der Virilität nach Entfernung beider Testis nicht immer sehr rasch. Der bekannteste Fall zur Illustration ist der von A. Cooper, wo noch ein Jahr lang die Ejaculationen sich einstellten und noch im 10. Jahre nach der Operation einmal ein Coitus stattfand [1]).

Curling führt weitere Beispiele hiefür an, und auch Volkmann berichtet über ähnliche Vorkommnisse. Wir haben einen seiner Fälle bei dem doppelten Sarkom aufgeführt.

§. 1183. Anderseits giebt es Fälle, welche darauf hinzuweisen scheinen, dass für die Erhaltung der Virilität eine Secretion specifischer Samenelemente im Hoden nicht stattzufinden braucht [2]). Die Hauptbelege sind der Beobachtung und Untersuchung von Kryptorchiden entnommen, welche zwar den Coitus regelrecht auszuüben im Stande waren, auch Samenergiessungen hatten, aber ohne dass je Spermatozoen weder in der Ejaculationsflüssigkeit noch bei der Autopsie im Hoden oder seinen Ausführungsgängen gefunden wurden.

Dem gegenüber muss freilich auf die Untersuchungen namentlich von Casper [3]) hingewiesen werden, welcher gezeigt hat, dass auch bei einem ganz gesunden und kräftigen Individuum nach plötzlich erfolgtem Tode oft in keinem Theile des Hodens oder der Ausführungswege des Samens Samenfäden sich nachweisen lassen. Unter 33 Fällen plötzlichen Absterbens wurden 11 Mal keine Samenfäden in den Samenblasen gefunden. Fürbringer fand in 41 Leichen 10 Mal keine, 17 Mal nur spärliche Spermatozoen. Ferner hat derselbe Autor nachgewiesen und die Thatsache ist von anderer Seite constatirt worden, dass die ejaculirte Flüssigkeit bei ein und demselben Individuum bald reichliche, bald kein einziges Samenfädchen enthält.

§. 1184. Wenn für die Virilität die vollkommene Integrität der Hodenfunction noch nicht als nothwendige Bedingung nachgewiesen werden kann, so ist die Fähigkeit der Befruchtung absolut abhängig von der normalen, specifischen Secretionsthätigkeit des Hodens. Ein Individuum, dessen Hoden keine Spermatozoen entwickeln, ist steril.

---

[1]) Curling (S. 419) führt noch weitere Beispiele hiefür an.
[2]) Vergl. das Kap. über Kryptorchidie.
[3]) Casper, Gerichtliche Medicin. Berlin 1860. S. 142 ff.

Ueber den Ort der Secretion der Spermatozoen besteht keine Discussion. Sie findet statt in den Tubuli seminales contorti des Hodens. Ebensowenig besteht ein Zweifel, dass sie aus den Drüsenzellen der Hodencanälchen entstehen, ergo epitheliale Gebilde sind, wie das Ei im Ovarium. Endlich wird von allen Autoren zwischen samenproducirenden und indifferenten Drüsenzellen unterschieden. Jene sind als Spermatoblasten bezeichnet, diese liefern zum Theil unter eigener Verflüssigung das erste Menstruum für die Samenfäden. Nach Mihalkovics[1]) bilden sich in jedem Spermatoblast mehrfache Kerne, welche zu dem Kopfe je eines Samenfadens werden, während das Protoplasma zum Stiel auswächst. Hinter dem Kopfe bleibt als ein faltiges Anhängsel (Mittelstück) die Zellmembran bestehen.

Während nun aber ein Individuum die Charactere der Virilität darbietet, sobald der geschilderte Vorgang der Spermatozoen-Entwickelung in seinen Hoden geschieht, hängt die Fähigkeit der Befruchtung noch ausserdem davon ab, dass das Hodensecret in richtiger Mischung an den Ort seiner Bestimmung weiter befördert werde.

§. 1185. Die erste Aufbewahrung des Samens scheint in dem dehnbaren Rete testis stattzufinden. Im Nebenhoden erhält, wie Mihalkovics wahrscheinlich gemacht hat, das Secret eine andere Mischung und wird unter Beihülfe des Flimmerepithels bis in den Anfang des Vas deferens befördert. Von hier gelangt es unter der Wirkung der Muscularis der Wand, durch eine Art peristaltischer Bewegung und analog wie im Ureter der Urin (Engelmann), bis zur Ampulle und in die Samenblase. Der Ductus ejaculatorius ist nach Henle gegen die Ausmündungsstelle hin viel enger als am Ursprung, so dass er sich nur auf 0,5 mm erweitern lässt. Normaliter ist der Gang durch ein die Stelle der Muscularis einnehmendes elastisch-cavernöses Gewebe verschlossen. Es wird dadurch verständlich, warum das aus dem Vas deferens herkommende Secret in die Samenblasen und nicht in die Urethra gelangt. Wenn man nach Gueillot Wasser, Luft oder Quecksilber durch das Vas deferens injicirt, so füllt sich stets die Samenblase, bevor irgend etwas in die Urethra eintritt. Auch Gueillot leugnet einen Sphincter an der Mündung des Ductus ejaculatorius und lässt letzteren bloss durch den Druck der elastischen Umgebung, speciell der Prostata geschlossen werden.

Lewin[2]) hat in 38 Fällen, welche er auf das Vorhandensein von Spermatozoen untersuchte, diese in 74 % vorgefunden, und zwar fanden sich solche in 60 % im Nebenhoden, in 60 % im Vas deferens, in 34 % in den Samenblasen. Endlich fand er in 57 Leichen in 70 % der Fälle Spermatozoen in der Flüssigkeit am Orificium urethrae.

Gueillot macht die Angabe, dass während der geschlechtsreifen Zeit stets Spermatozoen in den Samenblasen sich vorfinden.

§. 1186. Unter normalen Verhältnissen bleibt die Samenflüssigkeit im Vas deferens und in der Samenblase oder Ampulle, bis sich diese unter kräftiger reflectorischer Erregung entleeren. Diese ge-

---

[1]) Mihalkovics, Arbeiten aus der physiol. Anstalt zu Leipzig 1874.
[2]) Lewin, Deutsche Klinik 1861.

schieht durch langsame peristaltische Contraction der sehr entwickelten organischen Muskelfasern, welche theils in der Wand jener Organe liegen, theils dieselben umgeben. Elliot bezeichnet diese Muskelfasern als Compressor vesiculae et ductus seminalis.

Kölliker hat bei einem Hingerichteten diese Contraction direct gesehen. Nach Müller-Beninga hat Huppert nachgewiesen, dass die Samenentleerung durch peristaltische Bewegungen der Samenblasen und Samenleiter in die Harnröhre erfolgt durch plötzliche vollständige Unterbrechung der Blutzufuhr bei sonst intactem Respirations- und Circulationsapparat bei Erhängten, Erstickten, Epileptischen. Müller macht auf die Analogie mit der Beförderung der Darmperistaltik durch Venöswerden des Blutes aufmerksam.

§. 1187. Goltz hat durch Durchschneidung verschiedener Theile des Rückenmarks gezeigt, dass das nächste Centrum für die Nervi erigentes et ejaculatorii das Lendenmark ist. Man kann nach Abtrennung des letztern vom übrigen Centralorgan durch mechanische Reizungen der Glans penis Erectionen bis zu Ejaculationen auslösen. Der Chirurg ist oft im Falle, dieses Goltz'sche Experiment zu controliren bei Verletzung des Rückenmarks in Folge von Wirbelfracturen. Auch hier bewirken leise Berührungen der Glans und Kitzeln ihrer Umgebung Priapismus und Erectionen bis zu Ejaculationen. Goltz hat ferner gezeigt, dass ebenfalls im Lendenmark ein von den verschiedensten sensiblen Nerven aus erregbares Reflexhemmungscentrum sich vorfindet, dessen Erregung eine plötzliche Unterbrechung, z. B. der Erection, zur Folge hat.

§. 1188. Vom Gehirn aus und auch von den obern Theilen des Rückenmarks können diese beiden Centra erregt werden. Goltz glaubt nach Experimenten an Hündinnen annehmen zu sollen, dass centripetale Fasern im Sympathicus oberhalb des Lendenmarks in das Rückenmark eintreten, oder wahrscheinlicher noch, dass aus den thätigen Keimdrüsen Stoffe in's Blut übertreten, welche das Gehirn erregen. Budge sah bei oberflächlicher Reizung des Kleinhirns Bewegungen der Genitalien eintreten. Goll hat zuerst das Centrum der Geschlechtsfunctionen in's Cerebellum verlegt. Serres sah in 7 Fällen von Apoplexie in den Mittellappen des Kleinhirns häufige Erectionen auftreten, ebenso bei Verletzung des verlängerten Markes bei Meerschweinchen. Bei Läsion des Rückenmarks bis zur Lendengegend abwärts traten Ejaculationen dazu. Griesinger beobachtete bei einem Fall, wo ein Tumor an umschriebener Stelle des Lobus quadratus der linken Kleinhirnhälfte sich entwickelte, Schwindel, häufige Pollutionen und lebhaften Sexualreiz mit raschem Nachlass der Erection.

§. 1189. Was die peripheren Wege anlangt, auf denen die Erregung der Centralorgane den Geschlechtsorganen übermittelt wird und umgekehrt, so ist nach Nikolsky der aus der zweiten Sacralöffnung austretende Nerv der Nervus erigens, dessen Durchschneidung eine Verengerung der Gefässe und Cavernen des Penis veranlasst. Derselbe hält die Gefässe der Corpora cavernosa in beständiger tonischer Erregung, wie die Nervi vagi das Herz. Wie dieses wird auch dieser Nerv

durch Atropin gelähmt, durch Muscarin und Erstickung angeregt. In seinem Verlauf finden sich Ganglien. Rému beschreibt ein stecknadelkopfgrosses Ganglion in der Höhe der Vena renalis, auf der Vena cava aufsitzend. Dasselbe sendet 4—5 Zweige zu den innern Geschlechtstheilen, und seine Reizung, sowie Reizung des peripheren Stumpfs nach Durchschneidung bewirkt wurmförmige Zusammenziehung der Samenbläschen und zuletzt Ejaculation. Erst bei wiederholten Reizungen treten auch Erectionen ein. Es gehen also die Nervi ejaculatorii höher oben ab als die Nervi erigentes.

§. 1190. Die Flüssigkeit, welche bei der Ejaculation durch die Ductus ejaculatorii zunächst in die Harnröhre gelangt, besteht zum Theil aus dem Inhalt der Samenblasen und Ampullen, zum Theil aus frisch secernirtem Samen aus Hoden resp. Nebenhoden und aus dem Prostatasecret. Es geht diess aus den im Kapitel „Spermatocele" erwähnten Beobachtungen hervor, wonach Cysten, welche mit dem Rete testis oder Nebenhoden communicirten, während des Coitus bis zu schmerzhafter Spannung sich anfüllten. Ferner enthält die Ejaculationsflüssigkeit viel reichlicher Spermatozoen als der Inhalt der Samenblasen.

§. 1191. Die Möglichkeit der Weiterbeförderung des in die Urethra getretenen Samens beruht auf dem Zustandekommen eines Mechanismus, welcher nach dem hervorragendsten Symptom kurzweg als Erection bezeichnet wird. Diese wird auf demselben Wege reflectorisch zu Stande gebracht, wie die Ejaculation, und bedarf laut den Nachweisen von Goltz eines geringeren Grades der Erregung als letztere. Sie geht ihr desshalb gewöhnlich voran.

Der Mechanismus besteht ausser in dem Steifwerden des Penis in der Anschwellung des Colliculus seminalis und in Contraction des Sphincter vesicae, durch welche das Zurücktreten des Samens in die Blase gehindert wird. Ferner ist es wahrscheinlich, dass gleichzeitig eine lebhaftere Secretion der Glandula prostatica eintritt und dass durch dieses Secret die Urethra gleichsam für den leichten Durchtritt des Samens eingeölt wird. Das klebrige, eiweissartige Secret, welches sich bei geringen Graden geschlechtlicher Erregung in einigen Tropfen aus der Urethra entleert, entstammt der Prostata.

Langerhans[1]) und vor ihm Henle haben gezeigt, dass die Prostata wie die Samenblase und Ampulle erst mit der Pubertät ihre volle Entwickelung erlangt und dass schon daraus geschlossen werden muss, dass sie zum Geschlechtsapparat gehört.

Bei dem letzten Akte der Ejaculation betheiligt sich die Muskulatur der Harnröhre, besonders der animalische Compressor urethrae.

Nach Gueillot ist es besonders die rasche rhythmische Contraction des Musculus bulbo-cavernosus und des Wilson'schen Muskels, welche den Samen aus der Urethra herausbefördert. Dieselbe Contraction liegt auch dem Rhythmus des Vorgangs zu Grunde.

---

[1]) Langerhans, Die accessorischen Drüsen der Geschlechtsorgane. Virchow's Archiv Band 61.

§. 1192. Die Störungen der Geschlechtsthätigkeit können sich nach zwei Richtungen äussern, wonach man im praktischen Interesse 2 Categorien unterscheiden kann: erstens die Störungen, welche Folgen nach sich ziehen für die Erzielung von Nachkommenschaft, und zweitens diejenigen, welche bloss das Individuum selber belästigen und schädigen. Jene sind meist unter dem Titel der Sterilität zusammengefasst worden. Man könnte auch den Namen Aspermatismus als allgemeinen Ausdruck für dieselbe gebrauchen. Da bei der Sterilität auch die Potentia coeundi eine Rolle spielt, so werden wir der Impotenz mit einigen Worten zu gedenken haben, bevor wir die zwei Hauptformen der Sterilität besprechen, nämlich die Azoospermie und Aspermie.

Die Formen, welche bloss für den Träger selber bedeutungsvoll sind, kann man als Dyspermatismus zusammenfassen. Dieser Categorie sind die Hämospermie, Spermatorrhoe und die Neurosen zuzutheilen.

a) Sterilität.

Kapitel LXIX.

Impotenz (Impotentia coeundi).

§. 1193. Der Vollständigkeit halber erwähnen wir kurz die Ursachen der Sterilität.

Es ist in der Einleitung angedeutet, dass im Allgemeinen das Vorhandensein von Hoden nothwendig ist, damit bei einem Individuum geschlechtliche Erregungen zu Stande kommen können. Wir haben anderseits bereits der Fälle Erwähnung gethan, wo noch lange nach Verlust beider Hoden der Coitus ausgeübt werden konnte. Auch bei Eunuchen sollen geschlechtliche Erregungen vorkommen, wenn der Penis nicht mit entfernt worden ist.

Die Ursachen dagegen, warum selbst bei intacten Hoden die gewöhnlichen Reize denjenigen Mechanismus der Erection nicht auszulösen vermögen, welche zur Ausübung eines erfolgreichen Beischlafs nothwendige Bedingung ist, sind sehr verschiedener Art.

§. 1194. Eine der bekanntesten Formen von Impotenz ist diejenige, welche man nach Analogie als Impotentia psychica bezeichnen könnte, wo bei jungen Ehemännern durch Furcht vor Unfähigkeit zur Ausübung des Coitus die gehörige Erection unmöglich gemacht wird. Es wird durch einen intensiven Reiz vom Gehirn aus das Reflexhemmungscentrum im Lendenmark stärker erregt als das Reflexcentrum von den Geschlechtstheilen aus.

Die Behandlung hat einerseits durch Herstellung des Selbstvertrauens, anderseits durch Ablenkung der Gedanken diesen Einfluss vom Gehirn her möglichst abzuschwächen.

Die Impotenz, welche als Folge von Onanie oder geschlechtlicher Excesse auftritt, darf nicht mit dieser psychischen Impotenz zusammengeworfen werden. Hier besteht vielmehr eine Atonie des durch übermässige Reize ermüdeten Erections- und Ejaculationscentrums, eine Impotentia atonica.

§. 1195. Ob man die Impotenz, welche eine Reihe von acuten und chronischen Krankheiten, namentlich chronische Magen- und Nierenleiden, begleitet (Curling), auf Reflexhemmung beziehen soll oder auf herabgesetzte Erregbarkeit, wird in jedem einzelnen Falle entschieden werden müssen. Eine ätiologische Behandlung und Beseitigung des Grundleidens hat hier die besten Resultate geliefert.

Auch eine Insensibilität in der Peripherie kann die Ursache dieser Form der Impotenz sein. Endlich eine Schwäche des Muskelapparates, speciell der die Erection bewirkenden Ischio- und Bulbocavernosi.

Wo bei gesundem Geschlechtsorgan und bei Mangel erregender Zustände Seitens des übrigen Körpers auf blosse mangelhafte Erregbarkeit der sensiblen und motorischen Apparate der Erection, auf Atonie geschlossen werden muss, kann in analoger Weise, wie beim Aspermatismus atonicus, eine stimulirende Behandlung eingeleitet werden. Ausser der Electricität und Kälte örtlich und der ebenfalls durch Congestion nach den Harn- und Geschlechtsorganen wirkenden Canthariden-tinctur innerlich sind hauptsächlich die Nux vomica und der Phosphor als Aphrodisiaca im Gebrauch. Curling rühmt namentlich die Anwendung der Nux vomica (Extr. Nuc. vom. spir. 0,05—0,2 Abends).

§. 1196. Unter dem Einfluss gewisser Medicamente nimmt die Potenz ab. Charcot hat einen Fall mitgetheilt, wo durch längeren Gebrauch von Arsenik gegen Psoriasis die Erectionen selten und unvollständig und desshalb der Coitus unmöglich wurde. Bei Aussetzen des Mittels besserte sich der Zustand, bei neuem Gebrauch erfolgte Rückfall. Bekannt ist die Wirkung des Camphers, verschiedener Narcotica, namentlich des Tabaks und des Opiums bei langem Gebrauch hoher Dosen (vergl. das Kapitel „Spermatorrhoe“).

§. 1197. Krankheiten des Penis, resp. der Corpora cavernosa können Veranlassung der Impotenz sein, namentlich chronische und acute Cavernitis mit ihren Folgezuständen. (Vergl. „Krankheiten des Penis“ in diesem Werk.) Sobald die Continuität des Schwellkörpers an einer Stelle unterbrochen ist, krümmt sich bei der Erection der Penis (Chorda), je nach acutem oder chronischem Verlauf mit oder ohne Schmerzen. Curling erzählt mehrere interessante Beispiele hievon. Wir hatten vor kurzem Gelegenheit, einen Herrn zu sehen, bei welchem sich nach früheren Trippern ganz langsam und schmerzlos in beiden Corpora cavernosa penis eine walzenförmige, derbe Schwiele von circa 4 cm Länge gebildet hatte. Bei der Erection bildete diese Stelle eine Einschnürung und krümmte sich der Penis nach aufwärts concav zurück. Patient konnte den Coitus nicht mehr ausüben.

Die Behandlung besteht in Bekämpfung der Entzündung und ist selbst bei chronischen Fällen nicht hoffnungslos.

Kapitel LXX.

Azoospermie.

§. 1198. Da die Schuld der Kinderlosigkeit der Ehen fast ausschliesslich beim weiblichen Geschlecht gesucht wird, auch im Ganzen grosse Indifferenz gegen diese Abnormität herrscht, so kommen Patienten mit Azoospermie verhältnissmässig selten in ärztliche Beobachtung. Meistens giebt eine weitere Anomalie der Harn- oder Geschlechtsorgane den Anstoss, ärztliche Hülfe zu suchen.

Und doch scheint die Ursache der Sterilität der Ehe gar nicht selten auf Seite des Ehemannes zu suchen zu sein. Kehrer glaubt aus 40 Beobachtungen feststellen zu können, dass in 35 % der Fälle das Conceptionshinderniss beim Manne zu suchen sei, in 29,7 % sei Azoospermie, in 5,4 % Impotenz Ursache der Sterilität.

Wenn sich bei einem Patienten, welcher alle Charactere der Virilität darbieten kann, den Coitus regelrecht auszuüben vermag und dessen Samen makroskopisch ganz normal aussehen kann, durch wiederholte mikroskopische Untersuchungen [1]) der ejaculirten Flüssigkeit herausgestellt hat, dass dieselbe keine Spermatozoen enthält, so ist vorzüglich an 2 Ursachen dieser Anomalie zu denken: entweder findet im Hoden keine Secretion statt oder das Secret findet im Hoden, Nebenhoden oder Vas deferens (bis zur Zusammenmündung mit der Samenblase) ein Hinderniss für seine Weiterbeförderung.

§. 1199. Liégeois [2]) hat nachgewiesen, dass die Samensecretion bis in's höchste Alter nicht aufhört, und Curling erwähnt verschiedene Beispiele, wo 80- und 90jährige Greise Familienväter wurden. Dagegen hört bei Greisen, aber auch schon bei jüngeren Individuen die Samenproduction unter dem Einfluss schwächender Allgemeinkrankheiten sehr bald auf. So besonders bei Phthisikern. Bei 76 an Tuberkulose verstorbenen Individuen fand Lewin nur 10 Mal Spermatozoen, bei 6 syphilitischen Leichen 3 Mal.

Wie weit hier die blosse mangelhafte Blutzufuhr angeschuldigt werden muss, wie weit die mangelhafte Innervation, bleibt dahingestellt. Bloss aus der Anämie erklären sich wohl zum Theil die Fälle von Azoospermie durch Druck einer Flüssigkeitsansammlung in der Scheidenhaut (s. Fälle im Kapitel „Hydrocele“).

§. 1200. Die grosse Mehrzahl der Erkrankungen des Hodenparenchyms hebt die Zeugungskraft auf. Acute und chronische Entzündungen, Syphilis und Tuberkulose, sowie die eigentlichen Gewächse bringen diess zu Stande. Nur bei circumscripten Herden bleibt die

---

[1]) Nach Lewin soll man nur wenig Flüssigkeit auf das Objectglas bringen und, falls sie klebrig ist, etwas destillirtes Wasser zusetzen. Durch starke Jodlösung werden die Köpfe der Spermatozoen gelbbraun und kenntlich.

[2]) Liégeois, Soc. de chir. Paris 1869. Mai.

Samenproduction eine Zeit lang bestehen, bei raschem Verschwinden diffuser entzündlicher und syphilitischer Infiltration kann sie wiederkehren.

Kehrer fand unter 16 Fällen von Azoospermie und Impotenz in der Hälfte Tripperorchitis vorausgegangen. Laroyenne findet häufig Sterilität bei frühern Syphilitikern. Bergh fand Azoospermie bei einem Falle von Kryptorchidie, einem Fall von syphilitischer Orchitis und bei 4 jungen Leuten ohne erkennbare Ursache.

Gewöhnlich ist es die Folgekrankheit der Atrophie, welche zur Zeit der Behandlung als Ursache der Azoospermie gefunden wird. Als eine Hauptursache der Atrophie haben wir auch congenitale Einflüsse und ganz besonders die Retentio testis, die Kryptorchidie kennen gelernt. Mit seltenen Ausnahmen leiden die Kryptorchiden an Azoospermie.

§. 1201. Eine zweite Aetiologie für Azoospermie ist die beidseitige Obliteration der Samenwege. Gosselin[1]) und Liégeois[2]) haben hiefür die wichtigsten Belege beigebracht. Gosselin hat durch Injectionen Obliteration, Verengerung in der Cauda epididymidis, sowie im Anfange des Vas deferens nachgewiesen. Bei einem jungen Manne fand er das Vas deferens nach einer Länge von 1 cm plötzlich verdünnt und in einen zelligen Faden verwandelt; ebenso war in diesem Falle der Ausführungsgang der Samenblase derselben Seite obliterirt. Der Hode war normal. Der Nebenhode fand sich auf das 6fache erweitert, eine dicke, gelbe Flüssigkeit mit einer Menge todter Samenthierchen enthaltend. Der Inhalt der Samenblase war reichlich, aber dünner als normal und ohne Spermatozoen. Wir verweisen für weitere Details auf das Kapitel „Epididymitis“ und auf eigene Beobachtungen bei Spermatocele.

Friedel[3]) beschreibt eine Obliteration des Vas deferens über der Einmündung in die Samenblase bei reichlichen Prostatasteinen.

§. 1202. Dass bei Obliteration des Vas deferens noch Geschlechtsthätigkeit stattfindet und Atrophie des Hodens nicht nothwendige Folge ist, haben wir schon im Kapitel „Spermatocele“ nachgewiesen. Allerdings findet Kehrer nach Unterbindung des Vas deferens und daheriger Samenstauung Erlöschen der secretorischen Thätigkeit des Hodens und Atrophie; aber nach Klebs hat bereits Astley Cooper constatirt, dass noch 6 Jahre nach Trennung des Vas deferens nicht Hodenatrophie eingetreten sei, und Klebs hat bei eigenen Experimenten gefunden, dass nach 2 Jahren Obliteration des Vas deferens die Canäle des Nebenhodens prall angefüllt waren mit Samenfäden. Nur wenn gleichzeitige Entzündungen erregt wurden, hörte die Samenabsonderung auf. Auch Brissand fand nach Unterbindung des Vas deferens die Canäle des Hodens unverändert.

§. 1203. Die Hauptursache jener Obliterationen des Vas deferens sind acute Entzündungen, vorzüglich die gonorrhoische Epididymitis. Liégeois hat gezeigt, dass bei Individuen mit doppelseitiger Erkrankung

---

[1]) Gosselin, Arch. générales 1847.

[2]) Liégeois, Annales de dermatol. 5. Bd. und Med. Times and Gaz. Oct.-Nov. 1869.

[3]) Friedel, Virchow's Archiv Bd. 14.

letzterer Art nur selten die Copulationskraft wesentlich vermindert ist (in 8 von 28), dass die Quantität des Sperma normal bleibt, ebenso der Geruch, während Farbe und Klebrigkeit variirten. Mikroskopisch finden sich alle Elemente des normalen Samens, nur keine Spermatozoen; in mehreren Fällen fand er auch reichliche Eiterkörperchen und Prostatagranulationen. Wir haben bei der Epididymitis eine Zusammenstellung von 83 Fällen doppelseitiger Erkrankung gemacht, wo nur 8 Mal Spermatozoen in der ejaculirten Flüssigkeit nachgewiesen werden konnten.

Klinisch stellt sich Verengerung und Obliteration der Samenwege nach Entzündung in Form einer Induration dar, analog der Verhärtung bei Stricturen der Urethra. Meist finden sie sich in der Cauda des Nebenhodens.

§. 1204. Ob ein Theil der Fälle, welche nicht so ganz selten beschrieben und zu beobachten sind und welche Hirtz[1]) als idiopathische Sterilität bezeichnet, auf Obliteration beruht, lässt sich nicht entscheiden. Sie beziehen sich auf Azoospermie bei kräftigen, jungen Männern mit normalen Genitalien, bei denen nie eine Erkrankung vorausgegangen war.

§. 1205. Prognose und Therapie der Azoospermie sind bis jetzt ganz von der Aetiologie abhängig. Bei Anämie als Ursache, nach Allgemeinkrankheiten oder localem Druck, und bei acuten Entzündungen, sowie Syphilis in den ersten Wochen hat man durch Beseitigung der Ursache Heilungen erzielt.

Kapitel LXXI.

Aspermie.

§. 1206. Die Kenntniss dieses Leidens ist ebenfalls eine Eroberung der Neuzeit[1]). Gueillot erwähnt, dass Schurig 1720 bereits unter dem Titel Seminis defectus in coitu einschlägige Beobachtungen mitgetheilt habe.

Man fasst unter obigem Namen alle Fälle zusammen, wo während des Coitus Unfähigkeit besteht, zu ejaculiren. Es ist nicht zweckmässig, ihn mit der „Nonejaculation“ zu identificiren. Man muss nämlich zwei wesentlich verschiedene Formen des Aspermatismus unterscheiden: Bei der einen hat der Patient niemals Samenergüsse; diese Form wird am besten mit dem von Schulz eingeführten Namen des permanenten Aspermatismus bezeichnet. Bei der andern Form bleiben nur unter bestimmten Verhältnissen die Ejaculationen aus, am häufigsten

[1]) B. Schulz, Wien. med. Wochenschr. 1862, Ueber Aspermatismus. — Hicquet, Allg. med. Centralzeitg. Nr. 7. 1862. — G. Schmidt, Würzburger med. Journ. VII. 1862. — Güterbock, Canstatt's Jahresber. 1862. — A. Boyer (Demarquay), Gaz. d. hôp. 1856.

in der Weise, dass trotz normaler nächtlicher Pollutionen niemals beim Coitus Flüssigkeit abgeht: temporärer Aspermatismus.

Bloss beiläufig erwähnen wir noch 2 Zustände, welche Uebelstände nach sich ziehen wie der Aspermatismus, nämlich die frühe Entleerung des Samens vor vollständiger Erection, die sogen. Prospermie oder die zu späte Entleerung nach eingetretener Erschlaffung des Gliedes, die Bradyspermie.

§. 1207. Hicquet hat 4 Fälle [1]) beschrieben, Schulz 3 weitere [2]) hinzugefügt, Munroe [3]) theilt einen Fall mit, ebenso Acton [4]). Gueillot führt 5 Fälle von Schurig, Zenk, Schmidt, Lancereaux hinzu. Dazu kommt noch der Fall von Bergh. Das Leiden ist aber ungleich häufiger, als man danach glauben sollte. Nur hat man trotz der Ueberschrift der functionellen Krankheit fast instinctmässig diejenigen Fälle ausgeschieden, deren anatomische Ursache leicht nachweislich war.

§. 1208. Ueber die Ursachen, resp. die pathologisch-anatomische Grundlage des permanenten Aspermatismus ist nämlich Folgendes bekannt: Wohl die häufigste Form hezieht sich auf Hindernisse für den Durchtritt des Samens in der Urethra. Gueillot erwähnt hiefür Petit, La Lapeyronie, André und Hunter. Schon eine sehr enge Phimose kann Aspermatismus bedingen. In einer Beobachtung von Amussat [5]) wurde nach 5jähriger kinderloser Ehe ein Jahr nach der Phimosenoperation der Patient Vater. Sehr oft findet man Stricturen. Erst vor einigen Tagen hatte ich Gelegenheit, einen solchen Fall zu sehen. Der 48jährige St. von Oberbuchseten (Solothurn) wurde mir von Dr. Kummer in Aarwangen zugeführt wegen Harnbeschwerden. Patient hat vor 20 Jahren einen Schlag an den Damm erhalten mit Abscedirung daselbst und Bildung doppelseitiger Epididymitis, von welcher Verhärtungen in der Cauda zurückgeblieben sind. Von da an hat seine Frau nicht mehr concipirt. Vorher hat sie ihm 4 Kinder geboren. Seit 7—8 Jahren haben sich Harnbeschwerden entwickelt und Patient und seine Frau haben beobachtet, dass beim Coitus keine Ejaculation mehr erfolgte, obschon Patient jenen vollständig und mit denselben Gefühlen wie früher ausüben kann.

Eine Vergrösserung des Caput gallinaginis, wie sie Rindfleisch als Ursache von Hydronephrosen beschreibt, mag wohl auch zur Verlegung der Ductus ejaculatorii führen.

§. 1209. Eine grosse Rolle spielen bei den Ursachen des Aspermatismus die Obliterationen des Ductus ejaculatorius. Socin giebt an, dass Prostata-Affectionen häufig Ursache von Obliterationen jenes Ausführungsganges seien, und auch Gueillot fand bei Greisen öfter Atrophie der Prostata und auch der Samenblasen. An Stelle der erstern fühlte man per rectum nur einen kleinen platten Körper.

Auch Verstopfung des Ductus ejaculatorius durch Concretionen

---

[1]) 1 Fall von Roubaud, 1 von Cockburn, 2 eigene.
[2]) 1 Fall von Boyer und 2 eigene.
[3]) Munroe, Boston. med. and chir. Journ. Febr. 1867. Canst. Jahresber. 1867.
[4]) Acton, Funct. and Disorders of the reproductive organs. London 1871.
[5]) Amussat, Gaz. d. hôp. 1866.

ist als Ursache des Aspermatismus gefunden worden. Bergh fand bei einem 29jährigen Manne, der beim ersten Coitus Ejaculation gehabt hatte, aber dann nicht mehr, im ergossenen Samen kleine fette Klumpen, aus Samenfäden, Samenzellen, Epithel, Fett und Samensteinen bestehend. Gueillot kennt ähnliche Beobachtungen. Eine wichtige Rolle beim Zustandekommen von Verschliessung des Ductus ejaculatorius scheint auch der Tripper zu spielen. ¦

§. 1210. Statt Obliteration und Verstopfung kann auch blosse Deviation des Ductus ejaculatorius zu Aspermatismus führen. Im Gegensatz zu den ersten Ursachen lässt sich die letztere am Lebenden durch die Untersuchung des Harns feststellen.

In der Beobachtung von Munroe hatte der 28jährige Patient Erection und beim Coitus die natürlichen Gefühle, aber nie Samenentleerungen. Nur ein Tropfen klaren Schleims fand sich nach dem Coitus am Orificium externum und Patient konnte gleich nachher harnen. Der Harn enthielt reichlich Spermatozoen.

In einer analogen Beobachtung von Demeaux [1]) fanden nach einem Falle auf den Damm keine Samenergiessungen nach aussen mehr statt. Der Katheterismus bot nichts Abnormes, die Prostata zeigte eine abnorme Lage. Im Harn fand sich der Samen [2]).

Aehnliche Fälle von Aspermatismus in Folge von Samenergiessung in die Blase und daheriger Spermaturesis berichtet Dermaquay.

Eine von Gueillot angeführte Beobachtung von Lapeyronie schliesst sich hier an, wo in Folge einer Bride hinter dem Veru montanum Verschiebung des Ductus ejaculatorius eintrat, so dass die Samenergiessung langsam und nicht mehr stossweise stattfand. Nach demselben Autor hätten Cosmao-Dumenez, Desruelles und Lallemand derartige Deviationen nach Traumen beobachtet. Hinsichtlich letzterer verdient ganz besonders die Verletzung der Pars prostatica urethrae bei Steinschnitt, dann auch Fall und Schlag auf den Damm Erwähnung.

§. 1211. In den Beobachtungen, wo trotz normaler geschlechtlicher Erregungen und trotz der Möglichkeit einer befriedigenden Ausübung des Coitus zu keiner Zeit Ejaculationen eingetreten sind, bleibt die Ursache dunkel und nur das Vorhandensein congenitaler organischer Abnormitäten wahrscheinlich.

Englisch hat bei Kindern Verschluss des Sinus pocularis mit Ausdehnung desselben zu einer Cyste und Cystenbildung von den Drüsenläppchen der Prostata aus gefunden, bei welchen die Mündung der Samenbläschen und ihrer Ausführungsgänge verschlossen waren. Auch ohne diese Anomalien hat Englisch Verschluss der Ductus ejaculatorii vorgefunden, wobei die Samenbläschen ausgedehnt waren oder auch nicht.

§. 1212. Beim temporären Aspermatismus sind organische Leiden gröberer Art ausgeschlossen; denn diese Form ist ja gegenüber dem permanenten dadurch characterisirt, dass die Patienten regel-

[1]) Demeaux, Gaz. des hôp. 1862. Nr. 21.
[2]) Einen ähnlichen Fall hat Demarquay beschrieben (eod. loco).

mässige, oft sogar häufige Pollutionen haben, oder dass sich der Aspermatismus bloss geltend macht beim Coitus, während durch künstliche Manöver Samenergüsse herbeigeführt werden können (Aspermatismus paradoxus, Rheinstädter), oder dass er nicht bei jedem Coitus sich zeigt. Da nach klinischer Beobachtung und nach den Untersuchungen von Goltz die Ejaculation nur durch eine grössere Intensität derselben Erregung zu Stande gebracht wird, wie die Erection, so kann der temporäre Aspermatismus nur auf ungenügender oder gehemmter Erregung der Ejaculation im Rückenmark beruhen. Diese mangelhafte Erregung kann durch folgende Verhältnisse begründet sein:

§. 1213. Zunächst kann mangelhafte Reizbarkeit der sensiblen Nervenenden vorhanden sein. Es ist in der Einleitung gesagt worden, dass es vorzüglich die Nerven der Glans penis sind, von denen die Erregung ausgeht, aber — wie eine Beobachtung von Acton (loc. cit.) bei Verlust dieses Theils zeigt — auch die des Penis und diejenigen der Umgebung. Es lassen sich ex juvantibus Beweise für diese Aetiologie beibringen (s. Therapie). Solche Abstumpfungen müssen Folge von Onanie sein.

§. 1214. Für die Annahme einer mangelhaften Erregbarkeit des Ejaculationscentrums im Rückenmark in dem Sinne, dass es wohl zu Erectionen, aber nicht bis zu Ejaculationen kommt, liegen vorläufig keine Anhaltspunkte vor. Bei Verletzungen des Rückenmarks und Schädigungen jenes Centrums trat stets völlige Impotenz (d. h. auch Mangel der Erection) ein. Dagegen hat man wiederum aus den Ergebnissen der Therapie den Schluss ziehen zu müssen geglaubt, dass der Fehler im Reflexmechanismus auch auf der motorischen Seite liegen, auf Atonie, namentlich der organischen Samenblasenmuskulatur, beruhen kann. Auch der Umstand, dass in einem Falle von Hicquet in der Jugend Incontinentia urinae bestanden hatte, ist für diese Auffassung verwerthet worden, ebenso die Thatsache, dass erregende Behandlung Erfolg hatte.

Jedenfalls ist es vorläufig besser, nach dem Vorgange von Güterbock (loc. cit.) die auf mangelhafter Erregbarkeit überhaupt beruhenden Formen gemeinsam als Aspermatismus atonicus dem Aspermatismus organicus gegenüber zu stellen.

§. 1215. Eine dritte Form des temporären Aspermatismus hat Schulz als spastischen bezeichnet. Sie bezieht sich auf Fälle, wie derjenige von Roubaud, wo bei einem sonst gesunden 20jährigen Individuum, welches nächtliche Pollutionen, aber wachend keine Ejaculationen weder beim Coitus noch bei Masturbation hatte, sofort die Samenergiessung sistirte, wenn Patient aus einem wollüstigen Traume erwachte. Man muss hier eine vom Gehirn aus zu Stande gebrachte Erregung des von Golz im Lendenmark nachgewiesenen Reflexhemmungscentrums für die Ejaculation annehmen, und in diesem Sinne mag von einem Aspermatismus psychicus (Güterbock) gesprochen werden.

Der Ausdruck Aspermatismus spasticus ist zu verwerfen, da ein Sphincter am Ductus ejaculatorius nicht nachgewiesen ist, und, wie Gueillot mit Recht geltend macht, bei blosser rhythmischer Contrac-

tion des Sphincter urethrae der Samen in die Blase fliessen müsste, was aber gerade beim temporären Aspermatismus im Gegensatz zu den früher erwähnten Formen des organischen Aspermatismus nicht stattfindet. Auch der Mangel an Schmerz spricht gegen Krampf. In welcher Weise die Erregungen vom Gehirn aus hindernd auf ein Reflexcentrum des Lendenmarks wirken können, das lehrt der Mechanismus des Urinlassens, welches bei vielen Individuen in Gegenwart Anderer oder auf Geheiss nicht vor sich gehen will.

§. 1216. Für denjenigen Zustand, den Gueillot als Prospermatismus bezeichnet und wir als Prospermie angeführt haben, d. h. die zu frühe Ejaculation bei noch nicht oder mangelhaft eingetretener Erection wird gesteigerte Reizbarkeit der Samenblasen verantwortlich gemacht, speciell in Folge von Entzündungen derselben. Aber auch peripher gesteigerte Erregbarkeit der sensiblen Nerven kann die Schuld sein, durch Herpes praeputii, Phimose u. s. w.

§. 1217. Die Diagnose, welche von den verschiedenen Formen des Aspermatismus vorliegt, muss zunächst aus einer genauen Anamnese gemacht werden. So deuten beispielsweise Schmerzen auf Verstopfung des Ductus ejaculatorius. Dabei ist die Palpation von Damm und Rectum aus zu machen, das Verhalten der Prostata und Samenblasen, allfälliges Vorhandensein von Concretionen festzustellen. Ferner ist die Urethra auf Strictureu zu untersuchen, und endlich muss die Untersuchung des Harns auf Spermatozoen vorgenommen werden.

Es wird zu untersuchen sein, ob aus der Abwesenheit des Gefühls der Befriedigung beim Coitus gewisse Formen des Aspermatismus von andern unterschieden werden können. In dem einzigen Falle von Schulz, wo jenes Gefühl als fehlend angegeben ist, war mit grosser Wahrscheinlichkeit eine Atrophie der Samenblasen vorhanden, und es ist nicht unmöglich, dass die subjective Befriedigung beim Coitus mit der Contraction der Samenblasenmuskulatur zusammenhängt.

§. 1218. Prognose und Therapie. Von organischen Veränderungen, welche die Krankheit bedingen, sind bis jetzt nur diejenigen heilbar, welche sich auf Hindernisse für die Samenergiessung im Bereich der Urethra beziehen: Operation von Phimosen, Dilatation von Stricturen spielt daher die bedeutendste Rolle für Beseitigung des Aspermatismus organicus.

Lallemand hat bei Deviation des Ductus ejaculatorius mittelst Aetzung und daherigen Narbenzug die normale Richtung der Ausführungsgänge hergestellt und Heilung erzielt.

§. 1219. Von anders bedingten Formen des Aspermatismus haben wir nur eine spontane und 3 Kunstheilungen finden können.

Hirtz[1]) berichtet über einen jungen Mann, welcher früher wiederholt an Tripper gelitten. Derselbe hatte niemals eine Ejaculation gehabt, dagegen enthielt der Harn Spermatozoen. Bei einem Coitus entstand plötzlich heftiger Schmerz, es erfolgte Ejaculation und Blutabgang; von da ab ejaculirte Patient regelmässig und seine Frau concipirte.

[1]) Hirtz, Gaz. de Strasbourg 1861.

§. 1220. Curling[1]) heilte einen 28jährigen gesunden Mann, welcher ohne bekannte Ursache an temporärem Aspermatismus litt, durch Bestreichung der Glans penis mit Acetum cantharidis. Die betreffende Parthie bedeckte sich mit einer Blase, wurde viel empfindlicher als vorher und von da ab traten regelmässige Ejaculationen beim Coitus ein.

§. 1221. Hicquet heilte 2 Fälle von temporärem Aspermatismus. Bei dem einen bestand derselbe schon 5 Jahre. Ursache unbekannt. Die Heilung erfolgte durch tägliche Application der Electricität, kalte Begiessungen, Klystiere und Sitzbäder binnen 8 Tagen.

Bei einem zweiten Individuum von 28 Jahren hatten seit Wochen in Folge von Excessen trotz normaler Erectionen keine Ejaculationen mehr stattgefunden. Die Organe fanden sich normal. Unter innerlicher Verabreichung von Extr. Nuc. vom. erfolgte die Heilung binnen 10 Tagen.

b) Dyspermatismus.

Kapitel LXXII.

Hämospermie.

§. 1222. Wir folgen in diesem Kapitel wesentlich Gueillot, welcher die Geschichte der Hämospermie bis auf Hippocrates zurückführt. Er bezeichnet als Hämospermie die Ejaculation reinen Blutes oder mit Samen gemischten Blutes, welches aus der Samenblase stammt. Nur bei Onanisten wird reines Blut entleert. Gewöhnlich handelt es sich nur um Blutbeimischung und zwar in inniger Vermischung mit dem Samen, analog wie bei Blutungen in die Blase oder in den Magen. Der entleerte Samen ist gelb, rostfarbig oder braun. Diese innige Mischung dient zur Unterscheidung einer bloss zufälligen Blutbeimischung aus der Harnröhre. Oefter finden sich noch gut erhaltene Blutkörperchen vor, andere Male Hämatoidinkrystalle und Pigmentkörner, zum Theil in Zellen eingeschlossen. Bei kleinen Quantitäten Bluts sind die Spermatozoen unverändert. Subjective Beschwerden macht die Hämospermie bloss, wo sie von Entzündungen der Samenblasen abhängig ist, und zwar in Form von Schmerzen, welche gegen das Rectum zu ausstrahlen.

§. 1223. Hinsichtlich der Ursachen des Leidens nimmt Gueillot an, dass Stagnation des Samens in den Samenblasen Anlass zur Blutung geben könne, daher beobachtet werde einmal bei Greisen (Acton und Schurig), überhaupt nach langen Unterbrechungen des Coitus, auch bei Ausübung des ersten Coitus. Wir möchten nicht glauben, dass dabei die Stagnation des Samens die Hauptsache ist, vielmehr die Hauptbedeutung der langen Ruhe und der daherigen Ungewohnheit der Gewebe gegen acute Hyperämie zuweisen, zumal wenn

[1]) Curling S. 449.

richtig ist, dass die Contraction der Samenblasen durch hochgradige venöse Stase zu Stande kommt. Daher findet denn auch die Blutbeimischung bei geschlechtlichen Excessen und Masturbation nicht selten statt. Es ist bei dieser Auffassung begreiflich, warum bei bestehender Entzündung der Samenblasen die normale Congestion Hämospermie herbeiführt. — Der Entzündung der Samenblasen liegt öfter Tripperurethritis zu Grunde, und zwar kommt die Hämospermie auch vor, wo keine Complication Seitens der Hoden besteht. Gueillot bringt directe Beweise für Blutbeimischung zum Inhalt der Samenblasen bei Autopsien.

Demarquay[1]) hat blutige Samenentleerungen beobachtet bei verschiedenen Erkrankungen. Dieselben finden sich idiopathisch in den Tropen, nach Juvenot neben Hämaturie. Bei einem Patienten von D. verlor sich die Blutbeimischung in Europa wieder.

Kapitel LXXIII.

Spermatorrhoe.

§. 1224. Es geht aus früher gemachten Bemerkungen (s. Einleitung) hervor, dass einerseits nicht eine ununterbrochene Samenabsonderung beim erwachsenen Menschen stattfindet, anderseits doch auch ausserhalb der Zeiten ausgesprochener Aufregung des Geschlechtstriebes ein gewisses Quantum Samen geliefert wird, welches sich im Rete testis, Nebenhoden, Vas deferens und in der Samenblase ansammelt. Es ist auch durchaus nicht unwahrscheinlich, dass ein geringes Quantum Samen durch den Ductus ejaculatorius unter dem gewöhnlichen Secretionsdruck oder beim Stuhlgang durch Druck auf die Samenblasen in die Harnröhre gelangt und mit dem Urin fortgespült wird. Davy fand öfter Samenfäden in der Urethra nach dem Stuhlgang. Lewin fand (s. oben) in 70% der Leichen Samenfäden am Orificium urethrae.

§. 1225. Bei einer gewissen Ansammlung des Samens wirkt die Spannung der Wände der Samenwege in dem Sinne, wie die Füllung der Harnblase als Reiz, welcher, durch sensible Fasern dem Rückenmark zugeleitet, von hier aus eine Contraction der Samenblasen und Vasa deferentia auslöst und den Inhalt herausbefördert. Centripetale Fasern leiten dabei, wie bei der Blase, die Empfindung der beginnenden Reflexthätigkeit der motorischen Apparate zum Gehirn fort, veranlassen das Wollustgefühl und daran sich anknüpfende Vorstellungen. Bei Tage tritt der hemmende Einfluss des Willens in's Spiel, welcher wie bei der Blase die Contraction von Samenblase und Vas deferens zu sistiren vermag. Ob diess durch Erregung des Reflexhemmungscentrums im Lendenmark geschieht, oder ob auch eine Con-

[1]) Demarquay, Gaz. des hôp. 1865.

traction des Schliessmuskels der Urethra im Spiele ist, bleibe dahingestellt. Unter normalen Verhältnissen finden die Pollutionen nur Nachts statt, wo der hemmende Einfluss des Willens dahinfällt. Hierin ist ein bemerkenswerther Unterschied gegenüber dem Mechanismus der Harnblasenentleerung, vielleicht weil die Blasencontractionen langsamer erfolgen.

In ganz analoger Weise tritt bei verheiratheten Individuen in gewissen Zeitabständen stärkeres Bedürfniss nach Befriedigung des Geschlechtstriebes ein; dasselbe schwindet nach dem Coitus oder nach spontanen Pollutionen.

§. 1226. Die Samensecretion und damit auch die Excretion kann von 2 Seiten her erheblich gesteigert werden, einmal vom Gehirn und dann von den Geschlechtsorganen aus. Bei Individuen, welche sich öfter mit Gedanken an geschlechtliche Verhältnisse befassen, sind Pollutionen häufiger. Anderseits vermögen künstliche Reizungen der sensiblen Nervenendigungen in den Geschlechtsorganen auf dem Umwege häufiger Erectionen und Ejaculationen gesteigerte Secretion herbeizuführen (Masturbation, Onanie). Aus gleichem Grunde haben auch Individuen, welche den Coitus häufiger ausüben, häufigeres Bedürfniss. Unter 9 von 10 Fällen, wo Patienten mit der Klage, sie leiden an Samenfluss, dem Arzte sich vorstellen, handelt es sich einfach um derartige, künstlich gesteigerte Samenergüsse in Folge von Onanie oder sexuellen Excessen. Die Patienten haben häufige Pollutionen als regelrechte Antwort auf künstliche, directe oder vom Gehirn aus angeregte Reizung der Geschlechtstheile.

§. 1227. Eine auf dem einen oder anderen der oben angegebenen Wege gesteigerte Production von Samenflüssigkeit führt zu häufigem Drang der Entleerung (nach Analogie mit Harndrang könnte man von einem Samendrang sprechen), bis zur Incontinenz: Samenfluss. Innerhalb dieser Grenzen häufigerer, aber in normaler Weise vor sich gehender Pollutionen bis zu einem fast permanenten Abgang bewegt sich derjenige Zustand, welchen man kurzweg als Spermatorrhoe bezeichnet. Zur Erklärung der Bezeichnung „Incontinenz“ muss beigefügt werden, dass es sich wohl in den seltensten Fällen um denjenigen Zustand handelt, welchen man dem „Overflow“ bei Ueberfüllung der Blase an die Seite stellen könnte, sondern gewöhnlich um den Zustand eines bis zum Bilde der Incontinenz gesteigerten, sehr häufigen Dranges zur Entleerung, wie gelegentlich bei scheinbar leichten Blasenkatarrhen beobachtet wird. Die Therapie bestätigt diese Auffassung (vergl. einschlagende Beobachtungen in der 1. Auflage §. 1356 und 1357).

§. 1228. Natürlich bleibt das Leiden nicht dabei stehen, dass jeweilen eine den normalen Verhältnissen entsprechende Erregung des Reflexcentrums im Lendenmark vom Gehirn oder den peripheren Nerven aus stattfindet, um die abnormen Samenentleerungen zu veranlassen, sondern es kommt zu krankhafter Erregbarkeit des Gehirns, des Rückenmarks und der peripheren Nerven, und es ist vollständig gerechtfertigt, den grössten Theil der Fälle von Spermatorrhoe den

Neurosen zuzuzählen. Reize, welche bei normalen Individuen noch keine Wirkung haben, genügen dann, um Ejaculationen mit oder ohne Erection hervorzurufen: so die leiseste Erinnerung an geschlechtliche Beziehungen, verschiedene Eindrücke auf die Sinnesorgane, locale Erregung der Geschlechtstheile; ja es kann zuletzt bei blosser Rückenlage, bei Stuhlgang und sogar beim Uriniren, wie ich bei einem Patienten beobachtete, jeweilen eine Pollution erfolgen.

§. 1229. Gegenüber den geschilderten Ursachen in Folge von Samendrang und Samenfluss giebt es eine zweite Kategorie von Veränderungen, welche zwar durch abnorme Erregung Seitens des Nervensystems eingeleitet sein, aber auch die primäre und einzige Ursache des Leidens darstellen können. Nach Ultzmann ist die häufigste Ursache der Spermatorrhoe chronischer Katarrh mit Schwellung der ganzen Pars prostatica urethrae und des Colliculus seminalis mit secundärer Entzündung der Samenblasen, sei es in Folge von Verletzungen oder namentlich von Tripper. Schmerzen im Mastdarm, schmerzhafter Stuhl- und Harndrang, schmerzhafte eitrige oder blutige Pollutionen zeigen diese Form der Erkrankung an. Gewöhnlich ist Hyperästhesie der Pars prostatica zu constatiren. Nach Ultzmann besteht auch bei Prostatahypertrophie öfter leichte Spermatorrhoe. — Gross findet in der Mehrzahl der Fälle von Samenfluss Stricturen in der Pars prostatica oder membranacea. Es seien diess Stricturen weiten Calibers, welche sich mit Metallkathetern nicht constatiren lassen. Dieselben sollen bloss durch Onanie ohne Tripper entstehen in Folge chronischer Entzündung. Schon Lallemand hat in 3 von ihm untersuchten Fällen von inveterirter Spermatorrhoe chronisch-eitrige Entzündungen der Pars prostatica urethrae, der Prostata und einer oder beider Samenblasen vorgefunden; ebenso Curling in einem Fall. Fürbringer findet in 18% aller chronischen Tripper Beimischung von Samenfäden bei Miction, Defäcation, Anstrengung der Bauchpresse. Er nimmt zur Erklärung eine bisweilen gonorrhoische Entzündung des Ductus ejaculatorius an mit Insufficienz.

Diagnose. Wenn man bloss diejenigen Fälle dem Kapitel der Spermatorrhoe zuweist, wo vermehrte Samensecretion im Spiele ist, und wo ein spermatozoenhaltendes Secret in abnormer Weise abgeht, so kommt diese Affection keineswegs sehr häufig vor, und ihre Häufigkeit ist zumal von Lallemand ausserordentlich übertrieben worden. Anders stellt sich die Sache, wenn man alle Fälle, wo Antheile der Ejaculationsflüssigkeit abnormer Weise entleert werden, als Spermatorrhoe bezeichnet. Dann sind die Fälle allerdings viel zahlreicher; aber es ist auch ganz besonders nothwendig, die verschiedenen Formen von abnormen Ausflüssen aus den männlichen Geschlechtstheilen wohl auseinanderzuhalten.

§. 1230. Zunächst kann ein Flüssigkeitsabgang aus der Harnröhre allein stattfinden. Diday[1]) bezeichnet als Urethrorrhoe einen in Folge Berührung mit Menstrualblut entstandenen Ausfluss aus der

[1]) Diday, Arch. gén. 1861; s. auch Gurlt's Jahresber.

Harnröhre. Derselbe ist sehr spärlich, klar, fadenziehend, hartnäckig, mit Kitzeln und Wärme beim Uriniren verbunden.

Mit dem letzten Tropfen Urin geht oft eine geringe Quantität schleimiger Flüssigkeit ab, welche nach Henle als Secret der dem Harnapparat zugehörigen Cowper'schen Drüsen aufzufassen ist. Bei starker sexueller Aufregung ist ein ähnlicher Abgang klaren, eiweissähnlichen, geruchlosen, klebrigen Secrets der Harnröhre zu beobachten. Dasselbe stammt aus den Littre'schen Drüsen der Harnröhre und aus den Cowper'schen Drüsen. Es lässt sich des Morgens in Form eines Pfropfens ausdrücken, oder verklebt die Harnröhrenmündung mit einer Kruste.

Zur Diagnostik der Urethrorrhoe im engern Sinne ist es vorzüglich wichtig, den Nachtripper auszuschliessen. Eine gute Zahl der mit Nachtripper behafteten Individuen kommen dem Arzte mit der Angabe zu, an Samenfluss zu leiden. Der Gehalt des Nachtrippersecrets an Tripperfäden resp. Eiterzellen und daherige Trübung genügt zur Characterisirung. Gelegentlich mögen sich wohl auch noch Gonococcen vorfinden. Dass öfters Samenfäden beigemengt sind, ist oben angegeben.

§. 1231. Viel wichtiger als die Urethrorrhoe ist eine zweite Form, die schon schwieriger zu unterscheiden ist, bei welcher das Secret aus der Prostata stammt. Gross bezeichnet als Prostatorrhoe einen Ausfluss schleimiger, fadenziehender, weisslicher oder graulicher, durchsichtiger Flüssigkeit von einigen Tropfen bis zu einigen Grammen in 24 Stunden. Er ist bei Defäcation reichlicher. Oft ist die Prostata vergrössert, in andern Fällen nicht. Ursache ist Onanie und Excesse in venere; stets tritt er erst nach der Pubertät ein. Nach Fürbringer ist das Prostatasecret dünnflüssig, milchig, reagirt sauer und enthält Leucithinkörnchen, Epithelialzellen, Prostataconcretionen und hat den characteristischen Samengeruch.

Drüsenepithelien und Amyloidkörper können auch aus andern Theilen als aus der Prostata kommen; dagegen seien nach Langerhans zweischichtige Drüsenschläuche für die Prostata characteristisch. In einem unserer Fälle von Prostatorrhoe konnte man durch Druck auf die normale Prostata eine milchige Flüssigkeit entleeren, welche Fetttropfen, Cylinderepithelien und Concretionen enthielt. Bei einem zweiten Patienten, welcher schon in seinem 18. Jahre häufig geschlechtlichen Umgang gepflogen hatte, gingen vor dem Uriniren einige Tropfen weisslicher Flüssigkeit ab, ebenso und zwar unter Brennen beim Stuhlgang und bei Druck auf die Prostata, welche übrigens keine sonstigen Veränderungen zeigte. Die Flüssigkeit reagirte neutral, zeigte Fettkörnchen und Eiterkörperchen.

§. 1232. Eine sehr wichtige Beigabe zum Prostatasecret sind die sog. Spermakrystalle, welche sowohl von Fürbringer als Ultzmann als pathognomonisch angesehen werden. Dieselben sind von Böttcher entdeckt und mit den Zenker-Charcot'schen Krystallen identisch, welche man auch an andern Stellen des Körpers findet. Es sind prismatisch-pyramidale, dem monoclinen System angehörige Krystalle. Wir geben eine Abbildung in Fig. 174 nach Ultzmann.

Wenn man zu dem Secret der lebenden Prostata einen Tropfen einer 1%igen Lösung von phosphorsaurem Ammoniak unter dem

Mikroskop hinzufügt, so treten nach einer Stunde die Spermakrystalle auf. Nach Schreiner handelt es sich bei denselben um das Phosphat einer organischen Basis, welches in Lösungen den characteristischen Samengeruch giebt, der bei Ausscheidung der Krystalle verschwindet. Im Secret der Drüse ist die Basis in nicht phosphorsaurer Verbindung enthalten, und die Phosphorsäure ist aus den andern Samenbestandtheilen zugemischt; nach Miescher zeigen die Spermatozoen ausserordentlich starken Phosphorgehalt in Form der Phosphorsäure.

Fig. 174.

Spermakrystalle. Vergr.: 300. Nach Ultzmann.

§. 1233. Eine weitere Form von Ausfluss, welche differentialdiagnostisch in Betracht zu ziehen ist, könnte man als Spermatocystorrhoe bezeichnen, ein Ausdruck, welcher bezeichnender erscheint, als der von Fürbringer gewählte der Azoospermatorrhoe. Nach Gueillot ist es durch Riolan und Godard in Fällen, wo die Hoden fehlten, festgestellt, dass die Samenblasen noch ein grauliches, fadenziehendes, eiweissähnliches Secret enthielten. Nach Landwehr enthält das Secret der Samenblasen bei Meerschweinchen fibrinogene Substanz und gerinnt bei Zusatz von Blut oder Blutwasser sofort. Es ist eine schwach opalisirende Gallerte. Nach Fürbringer enthalten die menschlichen Samenblasen und das Vas deferens ein gallertiges Secret, welches den Globulinsubstanzen zuzuzählen ist. Die klare Flüssigkeit giebt auf Essigsäure keine Trübung, wird dagegen bei Zusatz von concentrirter Kalilauge milchig. Wahrscheinlich gehören auch die von Bence Jones und Nepveu gefundenen Hodencylinder von hyalinem Aussehen, welche die Spermatorrhoe begleiten, öfter lang und gewunden, von wenigstens doppelter Dicke wie die Nierencylinder, der Spermatocystorrhoe zu. Sie kommen sowohl neben Spermatorrhoe, als ohne diese vor.

§. 1234. Die Spermatorrhoe im engern Sinn des Worts ist durch den mikroskopischen Nachweis von Spermatozoen genügend

characterisirt. Fürbringer fand bei einem 30jährigen Manne mit Spermatorrhoe den Ausfluss völlig geruchlos, keine Prostatakrystalle, zahlreiche, wohlgestaltete Samenfäden meist starr, vereinzelt mit trägen Bewegungen. Bei Ejaculation entleerte dagegen der Mann völlig normales Sperma mit Böttcher'schen Krystallen, offenbar bloss dank der Beimischung des Prostatasecrets, wie denn auch Fürbringer bei Zusatz des durch Druck per rectum entleerten Prostatasecrets bei einem Spermatorrhoiker die Belebung träger und ganz starrer Samenfäden direct constatiren konnte. Der Inhalt der Samenblasen erscheint in denjenigen Fällen, wo das Hodensecret in denselben sich ansammeln kann, graulich, zähflüssig, leicht alkalisch, geruchlos. Jede Samenblase enthält 1,5—2,5 ccm. Mikroskopisch sind in denselben ausser den Spermatozoen Rundzellen, kubisch-polyedrische Epithelien mit braunen Körnchen und Concretionen oft in grosser Zahl vorhanden. Die letztern werden von Robin Sympexions genannt und sind wahrscheinlich identisch mit den Lallemand-Trousseau'schen Körperchen und der Globulinsubstanz der Hodencylinder. Nach Gueillot sind sie farblos, rund, weich, zeigen bis 1 mm Durchmesser, lösen sich in Essigsäure, bestehen daher weder aus Schleim, noch seien sie Corpora amylacea. Zur Zeit der Geburt fehlen dieselben noch, seien aber vor der Pubertät bereits vorhanden. Nach Ultzmann enthält der Samen 90 % Wasser, 1 % Chlornatrium, 3 % Phosphate, von organischen Bestandtheilen einen Eiweissstoff, Spermatin, dem Caseïn ähnlich und in den Spermatozoen Lecithin. Beim Stehenlassen des Samens scheidet sich eine untere Schicht aus, Samenfäden und Samenzellen einschliessend. Nach Miescher bestehen die Spermatozoen nach Untersuchungen beim Lachs wesentlich aus Nucleïnsäuren, Protamin, und in jenen ist der Phosphor ausschliesslich als Phosphorsäure enthalten. Trotz Spermatorrhoe halten sich die Spermatozoen jahrelang.

§. 1235. Auch im Harn fand Fürbringer Lallemand-Trousseau'sche Körperchen neben den Spermatozoenwolken als gequollene Gebilde von Gallertconsistenz auf dem Boden der Gefässe sich sammelnd.

Donné zeigte, dass Spermatozoen im Harn sofort sterben, aber in ihrer Form monatelang erhalten bleiben[1]). Derselbe Autor hat auf die Häufigkeit der Oxalurie bei Spermatorrhoe aufmerksam gemacht; sie sei so gross, dass man bei Vorhandensein von viel oxalsaurem Kalk immer nach Spermatozoen suchen müsse. Diese Angabe hat mehrfache Bestätigung gefunden[2]). Moitessier fand auch die Harnsäure auf das 4fache vermehrt. Es ist aber nicht zu vergessen, dass Spermatorrhoe oft mit Verdauungs- und Ernährungsstörungen combinirt ist, welche diese Abnormitäten des Harns erklären.

§. 1236. Prognose. Die Folgen der Spermatorrhoe sind seit Lallemand hochgradig übertrieben worden, und ein guter Theil der Patienten, welche den Arzt jenes Leidens wegen consultiren (Schul-

---

[1]) S. auch Clemens, Deutsche Klinik 1860.

[2]) Huppert, Jahrbücher von Schmidt 1861, und Moitessier, Montpellier méd. Juli 1663.

lehrer bilden ein gutes Contingent derselben), sind von Lallemand's oder analogen Schriften inspirirt.

Man ist darüber einig, dass die reellen Nachtheile der Spermatorrhoe und der sie veranlassenden Affectionen nicht auf den im Ganzen immerhin minimen Säfteverlust, welcher einem Individuum durch häufigen Samenabgang widerfährt, zurückzuführen sind, sondern auf die Rückwirkung, welche die geschlechtliche Aufregung auf den übrigen Körper ausübt. Sie ist dieselbe, wie bei andern hochgradigen Gemüthsbewegungen, gepaart mit übermässiger körperlicher Anstrengung.

Der Fall von Humphry[1]), wo nach jedem Coitus Stottern und hochgradige Abnahme der Gesichtsschärfe eintrat, ist ein sprechendes Beispiel für die mit geschlechtlicher Erregung verbundene körperliche Erschöpfung.

§. 1237. Man wird desshalb ohne Weiteres den Angaben über grosse Abspannung und Müdigkeit, über Herzklopfen, Schwindel und Kopfschmerzen Glauben schenken können, wenn dieselben sich zeitlich an die geschlechtliche Erregung anreihen.

Bei allen Leiden dagegen, welche in ihrem Auftreten sich nicht direct an letztere anschliessen, muss man auf der Hut sein, nicht andere oft noch wichtigere ätiologische Momente für dieselben zu übersehen.

Am häufigsten hat man die Epilepsie mit der Spermatorrhoe in Beziehung gebracht und den causalen Zusammenhang zwischen beiden namentlich auf die Resultate der Therapie gestützt. Holthouse[2]) will aus der amerikanischen Literatur 10 Fälle kennen, wo Epilepsie durch Castration geheilt worden ist. Er hat letztere einmal ohne Erfolg ausgeführt.

§. 1238. Therapie. Die Behandlung der Spermatorrhoe ist eine völlig verschiedene, je nachdem es sich um eine blosse Neurose handelt, oder nachweisliche pathologisch-anatomische Veränderungen vorliegen. Wo das erstere der Fall ist, und sobald abnorme Häufigkeit von Pollutionen eine gesteigerte Erregbarkeit des Nervensystems im Bereiche des der Geschlechtsthätigkeit zugewiesenen Reflexbogens anzeigen, muss jeder Reiz, welcher auf das Centralorgan einwirken kann, beseitigt werden. Die erzieherischen und hygienischen Vorschriften, welche dabei eine wichtige Rolle spielen, bedürfen hier keiner ausführlichen Auseinandersetzung. Von Medicamenten ist von verschiedenen Seiten besonders das Bromkalium gerühmt worden, in Dosen von 1—4 g täglich; ausserdem findet Kampher und Lupulin, jenes bis zu 2 dg, dieses bis zu einem Gramm zweckmässige Verwendung. Wo eigentliche Erkrankungen des Centralnervensystems vorliegen, ist wohl meistens eine Behandlung unmöglich.

Von Seite des Centralnervensystems kann besonders vom Kleinhirn aus und vom obern Halsmark eine Einwirkung stattfinden. J. Budge[3]) hat durch Reizung des Kleinhirns bei einem frisch getödteten Kater Prallerwerden und Bewegungen des Hodens der andern Seite beobachtet.

---

[1]) Humphry, Holmes System, loc. cit.
[2]) Holthouse, Lancet. 1859.
[3]) J. Budge, Müller's Arch. f. Anat. 1839.

Howship Dickinson[1]) giebt an, dass bei 13 Fällen von Erweichung des Kleinhirns anfänglich Reizung in der Sexualsphäre bestand. Bei 3 Fällen von Entzündung desselben Organes sei Aufregung des Geschlechtstriebes das einzig constante Symptom gewesen.

Bei einem 28jährigen Individuum[2]) befand sich der Penis 13 Tage lang in halb erigirtem Zustande und bestanden häufige Pollutionen bei einer Phlegmone des Nackens. Sofortige Heilung durch Incision des Abscesses.

§. 1239. Viel ergiebiger ist die Behandlung localer Veränderungen anderer Organe, welche auf das Nervensystem und die Geschlechtsorgane einwirken können.

Magen-Darmkatarrhe sind durch geeignete Mittel zu bekämpfen. Proctitis in Folge von Oxyuren oder andern Ursachen muss beseitigt werden. Ganz besonders aber sind alle Veränderungen Seitens der Harnorgane zu berücksichtigen, wie leichte Grade von Blasenkatarrh, Blasenstein, Stricturen. Deneffe[3]) heilte eine Spermatorrhoe durch Bougirung einer Strictur. Pitha hat durch Circumcision bei Phimosen 2 Mal Spermatorrhoe geheilt.

§. 1240. Die besten Resultate hat man nach übereinstimmendem Urtheile bis jetzt durch die Beseitigung und Abstumpfung gewisser localer Reizzustände der Geschlechtstheile selber erzielt.

Am wichtigsten ist die Behandlung der Entzündung in der Umgebung der Ausmündungsstelle des Ductus ejaculatorius. In vielen Fällen genügt schon die öftere Einführung eines einfachen Katheters oder einer Sonde, um die Empfindlichkeit des betreffenden Theiles abzustumpfen.

Gross hält das Einführen von Stahlsonden für das beste Mittel gegen Spermatorrhoe. Auch Ultzmann hat die besten Erfolge erzielt mit dem Einlegen dicker Metallsonden während 6—8 Wochen täglich ½ Stunde lang. Winternitz empfiehlt in der gleichen Absicht seine Kühlsonde, den Psychrophor, einen geschlossenen Katheter, durch welchen man kaltes Wasser hindurchfliessen lässt. Derselbe ist 10—15 Minuten liegen zu lassen. Winternitz will von 22 Individuen mit Pollutionen 12 so weit hergestellt haben, dass Pollutionen nur noch in seltenen Zwischenräumen erfolgten, bei 9 Kranken mit Spermatorrhoe 5 Mal ein sehr günstiges Resultat erzielt haben. Er glaubt mit dieser Behandlung sowohl gegen die Hyperämie als Hyperästhesie und günstig auf den Tonus der kleinen Muskeln zu wirken. Wir haben auch den gegentheiligen Effect, ganz erhebliche Steigerung von Pollutionen, eintreten sehen.

§. 1241. In andern Fällen dagegen, und hierin gipfelt die Behandlung hartnäckiger Spermatorrhoen, muss die bereits von Lallemand empfohlene Aetzung der Pars prostatica urethrae vorgenommen werden. Lallemand hat zu diesem Behuf einen „porte-caustique“

---

[1]) Howship Dickinson, Brit. med. chir. Review 1866.
[2]) Osserv. med. Napoli 1834.
[3]) Deneffe, Annales de la soc. méd. Gand Bd. 42.

angegeben, welcher verschiedene Modificationen erfahren hat[1]). Er führte die Aetzungen mit dem Höllenstein in Substanz aus. Curling hält diese Methode für die weitaus zuverlässigste. In den meisten Fällen genüge eine einzige Cauterisation, sonst sei sie erst nach Ablauf von Wochen zu wiederholen.

Bedenken gegen die Anwendung des Höllensteins in Substanz sind vielfach geltend gemacht worden, zunächst bezüglich des Zurückbleibens von Stricturen. Dieselben sind unzweifelhaft, selbst nach Besorgung durch geübte Hände, beobachtet und verlangen die nämliche Behandlung, wie gonorrhoische Stricturen. Rose eifert sehr gegen die Lallemand'sche Aetzung, weil er Fälle sah, wo nach denselben Ischurie, Urininfiltration, Urämie, Cystitis und Pyämie eintrat.

§. 1242. Um die Nachtheile zu vermeiden, hat man Höllensteinlösungen in die Pars prostatica injicirt. Guyon[2]) hat einen eigenen „Injecteur urethral" hiefür angegeben. Man kann sich aber jedes einfachen Katheters bedienen, wenn man die Stelle, bis zu welcher derselbe wieder aus der Blase zurückgezogen werden muss, damit der Schnabel in der Pars prostatica liege, genau bezeichnet (durch einen kleinen Pflasterstreifen). — Diday[3]) injicirt eine Lösung von 0,12:8,0 Aq. destill. Es erfolgt ein starker Harndrang und die nächsten Stunden einige Tropfen Ausfluss.

Man kommt auch mit viel schwächeren Lösungen bei wiederholter Anwendung zum Ziel.

Ultzmann wendet den Höllenstein nicht in Substanz an, sondern führt Zäpfchen ein von 0,1 Argent. nitricum auf .2,0 Cacaobutter mittelst des Dittel'schen Porte-remède.

§. 1243. Trousseau hat eine Compression der Prostata, Samenblasen und der anstossenden Theile als Mittel zur Bekämpfung subacuter, entzündlicher Veränderungen an denselben angegeben. Dieser Compressor prostatae wird entweder in das Rectum eingeführt oder äusserlich auf After und Damm applicirt[4]). v. Pitha hat namentlich von dem Sadler'schen Hohlkugelcompressor aus Hartgummi gute Erfolge gesehen.

§. 1244. Benedikt[5]) hat hartnäckige Fälle von Spermatorrhoe durch den constanten Strom geheilt. Der Kupferpol wurde auf die Wirbelsäule, der Zinkpol an Samenstrang, Penis und Perineum aufgesetzt. Auch Neumann, Benedikt, Schulz und Ultzmann empfehlen die electrische Behandlung, sowohl den Inductionsstrom als den constanten Strom.

§. 1245. Ein Mittel, dessen Indication sehr angreifbar, dessen Ausführung aber physiologisch interessant ist, ist die Castration. Der oben erwähnte Patient von Humphry wurde castrirt und geheilt.

H. F. Chapman[6]) berichtet über eine Spermatorrhoe von 10jähriger Dauer, welche den Patienten hochgradig geschwächt hatte.

---

[1]) Vergl. Dittel, Wien. med. Zeitg. 1867.
[2]) Guyon, Bull. de thérap. 1867.
[3]) Diday, Annuaire de la syphilis 1858.
[4]) Vergl. Doisneau, Presse méd. belge 1868.
[5]) Benedikt, Oesterr. Zeitschr. f. prakt. Heilkunde.
[6]) Chapman, Med. Times 1859.

Ein Hode wurde ohne Erfolg entfernt. Aus dem Vas deferens der andern Seite wurde ein 1″ langes Stück entfernt, die Arteria spermatica unterbunden und durchschnitten. Der Hode schwand beträchtlich, aber die Heilung hielt nur 3 Monate an. Erst nach Entfernung des zweiten Hodens trat wesentliche Besserung ein.

Kapitel LXXIV.

Neuralgia testis.

§. 1246. Die Hoden können Sitz anhaltender oder periodischer, sogar typisch wiederkehrender Schmerzen werden. In letzterem Falle ist bloss die Empfindlichkeit des Hodens auf Berührung und Druck gesteigert. Dieser irritable testis A. Cooper's kann auftreten durch öftere Erregung des Geschlechtstriebes bei mangelnder Befriedigung. Er findet sich bei jungen Leuten nicht selten neben Varicocele. Prof. Socin[1]) hat einen Fall dieser Art durch Verheirathung geheilt.

Eine mit dem irritable testis einigermassen verwandte Affection ist die tonische oder klonische Contraction des Cremaster. Man kennt dieselbe als Retractio testis spastica. In einem Falle[2]) wurden in Folge plötzlicher Unterbrechung des Coitus durch Schreck die Hoden an den vorderen Leistenring herangezogen. Dort blieben sie permanent und wurden so empfindlich, dass Patient nur gekrümmt gehen konnte. Die Heilung erfolgte erst nach 5 Monaten.

M. Loewer[3]) bezeichnet als Hodentanz, Orchichorie, ein bei Onanisten vorkommendes Herauf- und Herabsteigen des einen oder beider Hoden, letzterer entweder gleichzeitig oder abwechselnd. Dasselbe ist schmerzlos, wird durch die Körperstellung nicht beeinflusst und lässt sich durch Manipulationen nicht unterbrechen.

§. 1247. Eigentliche Schmerzanfälle können ausgelöst werden durch Verengerung und Obliteration der Samenwege. Bei einem Hoden der B. v. Langenbeck'schen Sammlung (Nr. 955), welcher wegen Neuralgie excidirt wurde, findet sich der Hode selber etwas verkleinert, sonst normal, der Nebenhode zu einem derben, rundlichen Wulst verdickt, mit bedeutender Härte der Cauda. Vereinzelte Verwachsungen der Scheidenhäute. In einem Präparate des College of Surgeons (Humphry) liegt ein kleiner Abscess im Nebenhoden.

Ludlow (Humphry) fand Verdickung und Adhärenz der Tunica vaginalis mit Verhärtung der Epididymis in einem Falle von Hodenneuralgie nach Trauma.

Brodie (eod. loco) beobachtete eine kleine Vorragung am Nebenhoden, deren Berührung einen Schmerz wie beim Beissen auf einen blossen Zahnnerv verursachte.

---

[1]) Mündliche Mittheilung.
[2]) Schmidt's Jahrbücher Bd. 13.
[3]) Loewer, Deutsche Klinik 1868.

Wir haben keinen Fall gesehen von Hyperaesthesia testis oder Hodenneuralgie, bei welchem nicht objective Veränderungen bestanden hätten. Bei einem Amerikaner, welcher seiner Zeit ausschweifend gelebt hatte, mehrfach Tripper überstanden und sich im Alter von 55 Jahren noch einmal verheirathet hatte, fand sich zur Erklärung einer Hodenneuralgie als einzige Veränderung ein Knoten am Uebergang des Nebenhodenkopfes in den Hoden, vielleicht eine beginnende Spermatocele, vielleicht ein Neurom. Die Obliterationen und Verstopfungen im Bereich des Nebenhodens, Vas deferens und der Samenblasen erregen Schmerzen vorzüglich bei geschlechtlicher Aufregung. Wir haben die daherige Casuistik sowohl im Kapitel der Spermatocele als der Erkrankungen der Samenblasen besprochen.

§. 1248. Eine zweite Ursache von Hodenneuralgie sind anderweitige Leiden im Bereich der Geschlechtsorgane. Gritti macht 2 sehr interessante Mittheilungen, wonach er Hodenneuralgien durch „enroulement des veines“ nach Vidal zur Heilung brachte. In einem seiner Fälle war ein leichter Grad von Varicocele vorhanden, in einem andern aber nach Gritti's Angabe nicht, auch sonst kein objectiver Befund vorhanden. Auch von anderer Seite sind mehrfach Neuralgien bei Varicocele mitgetheilt.

Pitha berichtet über eine Heilung von Hodenneuralgie durch Spaltung einer Hydrocele. Wir erinnern an die intensiven Schmerzen, welche eine „Scheidenhautmaus“ verursachen kann.

Genaudet[1]) beschreibt eine Hodenneuralgie bei einem Mann von 25 Jahren nach gastrischem Fieber und vorübergehender leichter Orchitis beiderseits. Patient hatte das Gefühl, wie wenn der Hode zusammengeschnürt würde. Die Schmerzen wurden nach Coitus momentan etwas geringer, um nachher um so stärker zu werden. Die Application einer Eisblase während 3 Tagen brachte wesentliche Besserung, eine Reise völlige Heilung.

§. 1249. Eine wichtige Form der Neuralgie ist diejenige durch Ausstrahlung. Einen interessanten Fall dieser Art beschreibt Reveillé-Parise[2]). Die Neuralgie war plötzlich mit Schmerzen im linken Hoden und Samenstrang, Angst und Erbrechen aufgetreten und hatte sich in anfänglich periodischen, 3tägigen, später unregelmässigen Pausen wiederholt. Sie hörte nach langer, vergeblicher Therapie sofort auf, als nach 2 Mal binnen 14 Tagen erfolgter Harnverhaltung ein kleiner platter Stein durch die Harnröhre abging. Auch Gritti lässt die symptomatische Neuralgie, wie er sie nennt, zu Stande kommen durch Lumbarspondylitis und Lithiasis renis, speciell bei Herabtreten eines Steins in die Blase, wobei der Schmerz sofort aufhört, bei Varicocele und Hydrocele, bei Hernien, welche mit schlechten Bruchbändern behandelt werden. Giovanni Marino bezieht den bei Colica renalis und Nephritis acuta zu beobachtenden Hodenschmerz auf den ersten Ast des Plexus lumbalis, auf welchem der hintere Theil der Niere aufruht. Dieser Nerv giebt den Nerv. ilioscrotalis ab und habe intime

[1]) Genaudet, Gaz. méd. Lyon 6. 1867.
[2]) Reveillé-Parise, Bull. de thérap. Bd. 10.

Beziehung zum Sympathicus. Ultzmann findet bei Neuralgia testis die Pars prostatica urethrae beim Katheterismus auffallend empfindlich und hält diese Hyperästhesie der Pars prostatica und des Caput gallinaginis und die secundäre chronische Entzündung der Ausführungsgänge von Prostata und Samenblasen für einen wesentlichen Factor beim Zustandekommen der Neuralgie. Die Entzündung ist bedingt durch geschlechtliche Erregung und Tripper.

§. 1250. Die Therapie der Hodenneuralgie hat, wie bei anderen neuralgischen Schmerzen, in erster Linie nach einer Aetiologie zu forschen. Sie ist desshalb wesentlich schon in dem vorhergehenden Paragraphen enthalten. Jede objective Veränderung an den Geschlechts- und anstossenden Beckenorganen verdient Berücksichtigung und muss man auf deren Beseitigung ausgehen.

Die Kälte ist bei entzündlichen Zuständen sehr empfehlenswerth. Bei Indurationen der Epididymis ist analog wie bei Pseudoneuromen nach Amputationen (Lücke) die Anwendung der Electropunctur indicirt. Besser noch sind Carbolinjection, Punktion kleiner Spermatocelen und Excision in solchen Fällen.

§. 1251. Wo bei noch so leichten Erkrankungen des Hodens und Nebenhodens selber andere Mittel im Stich lassen, darf man sich nicht scheuen, die Castration auszuführen. A. Cooper heilte 3 Patienten, bei welchen er die Operation ausführte. Es ist nicht bekannt, dass dieselbe je im Stiche gelassen hätte, was in Anbetracht der Erfolge der Neurectomie selbst bei central bedingten Trigeminusneuralgien nicht verwundern darf[1]).

§. 1252. Wo locale Veränderung nicht nachweislich ist, d. h. bei derjenigen Form, welche Gritti als functionelle Spermatalgie bezeichnet und der symptomatischen gegenüberstellt, ist vor allem an die neuern Behandlungsmethoden der Neuralgie überhaupt zu denken, d. h. an isolirte Behandlung der befallenen Nerven. In den Fällen von Gritti, wo in Folge des Enroulement die Heilung erzielt wurde, ist dieser Erfolg offenbar durch Nekrose der Nerven erreicht worden, da die Venen nicht isolirt, sondern der ganze Samenstrang aufgerollt wurde. Derselbe Effect ist offenbar noch besser zu erreichen durch partielle Excision des Samenstrangs nach Freilegung und doppelter Unterbindung, wie ich schon in der ersten Auflage vorgeschlagen habe. Nélaton hat die Resection der Nerven des Samenstrangs empfohlen. Wo sich der kranke Nerv freilegen lässt, wäre auch an Dehnung desselben zu denken. Hammond findet bei Neuralgia testis einen Druck auf den Samenstrang besonders wirksam mittelst einer kleinen Presse.

[1]) Es ist anzunehmen, dass auch eine Excision eines Stücks des Samenstrangs Heilung bewirken würde.

DIE KRANKHEITEN

DER

SAMENBLASEN.

Fünfte Abtheilung.

Krankheiten der Samenblasen.

§. 1253. Ein grosser Theil der Zusätze, welche wir der 1. Auflage hinzuzufügen haben, ist der mustergültigen Arbeit von Gueillot entnommen, welcher die Anatomie, vergleichende Anatomie, Physiologie und Pathologie der Samenblasen auf's eingehendste studirt hat. Wir geben im Anschluss an Gueillot eine kurze anatomisch-physiologische Einleitung.

Bérenger de Carpi habe 1523 die Samenblasen zuerst beschrieben und 1815 sei ihre Pathologie zuerst von Baillie bearbeitet worden. 1833 habe Albert eine gründliche Monographie derselben herausgegeben und eine noch bessere Arbeit Faye im Jahre 1840.

Die Entwickelung der Samenblasen als einer Ausstülpung aus dem lateralen Theil des untersten Endes der Wolf'schen Gänge ist unzweifelhaft. Eine stärkere Entwickelung erlangen sie aber erst mit der Pubertät und zwar zu dieser Zeit in ziemlich rapider Weise. Zu dieser Zeit sind sie ganz stattlich grosse Organe, welche der Untersuchung am Lebenden sehr wohl zugängig sind. Sie zeigen eine Länge von 4—8,5 cm und eine Breite von 0,6—2,7 cm (Henle). Führt man den Zeigefinger oder diesen nebst Mittelfinger in's Rectum ein, so fühlt man die Samenblasen als platt-walzenförmige Körper nach rück- und aufwärts verlaufen, ausgehend von dem obern Rande der Prostata in einer Entfernung von etwa 2—3 cm von einander und von da divergirend. Das obere Ende derselben ist meist nicht deutlich zu fühlen. Dagegen lässt sich bei Druckempfindlichkeit, bei Schwellung der Wand und Ausdehnung der Bläschen der Sitz des Leidens vom Rectum aus ganz genau präcisiren.

Die rechte Samenblase ist nach Gueillot gewöhnlich etwas länger. Mit der Blase sind die Samenblasen locker verbunden, ebenso mit dem Rectum. Ihr oberes Ende ist vom Peritoneum bedeckt. Der 2—2½ cm lange Ausführungsgang, Ductus ejaculatorius, hat 2—3 mm Breite, an seiner Mündung dagegen nur ½ mm. Er perforirt schräg die Urethralwand.

§. 1254. Die Samenblase besteht aus 8—10 Alveolen. Aber wie schon von Graf gezeigt, lässt sich nach Gueillot ein Rohr auf

10—15 cm Länge herauspräpariren mit zahlreichen Appendices, also ganz analog einem Vas aberrans, wie dieselben am Anfangstheil des Vas deferens vorkommen. Das prostato-peritoneale Aponeurosenblatt, welches hinter den Samenblasen bis zum Peritoneum aufsteigt, fasst Gueillot mit Sappey und Kölliker als eine gemeinsame Scheide auf, und wenn man Fälle liest, wie denjenigen von Langer, so möchte man dasselbe für analog halten der Musculosa des Uterus und der Vagina beim weiblichen Geschlecht: Langer fand bei einem jungen Soldaten die Geschlechtstheile normal mit Ausnahme von Kryptorchidismus, die Samenblasen sehr klein; dagegen war aus dem Müllerschen Gang ein 8 cm langer Uterus masculinus hervorgegangen mit zwei 2 cm langen Cornua uteri, welche in Rudimente von Tuben übergingen. Der untere Abschnitt dieses Uterus steckte mit sammt den untern Enden der Vasa deferentia in einer muskulösen Hülle. Seine Schleimhaut war glatt, im obern Theil faltig mit Oeffnungen von Uterindrüsen.

Die Wand der Samenblasen besteht aus einer fibrösen Hülle nach aussen hin, aus einer Muscularis, welche $^8/_{10}$ der Dicke bildet, und aus äussern Langfasern und innern Querfasern zusammengesetzt ist, endlich einer netzförmig gefalteten drüsenlosen Mucosa, mit kubisch-polyedrischem Epithel, mit grossen Kernen und Pigmentkörnchen, so dass die Schleimhaut eine gelbbraune Farbe bekommen kann. Die Arterien der Samenblasen kommen von der Arteria haemorrhoidalis media, der Pudenda interna, aus der Deferentialis und Vesicalis inferior der Hypogastrica. Die Venen bilden den Plexus vesico-prostaticus und münden in die Vena hypogastrica. Die Lymphgefässe gehen zu Drüsen vor dem Mastdarm und nach den Seiten hin gegen den Beckeneingang zu. Die Nerven stammen vom Sympathicus und den letzten Sacralnerven.

Kapitel LXXV.

Anomalien der Samenblasen.

§. 1255. Die Samenblase hat Bau und Bedeutung der Ampulle des Vas deferens, welche aus Ausbuchtungen und Divertikelbildungen des letzteren besteht. Es kann demnach nicht wundern, wenn ohne jede andere Missbildung (Baillie, Gruber, Godard) die Samenblasen fehlen. Freilich sind oft mit den Missbildungen der Samenblasen andere Missbildungen verbunden. So finden sich bei doppelseitigem Fehlen gleichzeitig Anorchidie (Kretschmar), Retentio testis abdominalis, Hermaphroditismus, Fehlen der Prostata, Missbildung von Blase, Rectum, Penis. Bei einseitiger Aplasie ist die seltenste der Combinationen das gleichzeitige totale Fehlen des Geschlechtsapparates auf derselben Seite (Fälle von Blandin, Velpeau, Perreux), häufig dagegen das Fehlen der Niere neben Atrophie des Nebenhodens und des Vas deferens, während der Hoden gut ausgebildet ist. Wie wir schon bei andern Missbildungen hervorzuheben im Falle waren, weist

die erwähnte Combination darauf hin, dass wohl der Nebenhoden mit Vas deferens aus dem Wolf'schen Körper und Wolf'schen Gang hervorgeht, aber der Hoden von einem selbstständigen Gewebe aus (Keimwall) sich entwickelt. Ob Aplasie und Atrophie der Samenblasen allein eine wesentliche klinische Bedeutung hat, muss dahingestellt bleiben, da die Samenblase nicht nur der Aufspeicherung des aus dem Vas deferens anlangenden Samens dient, sondern auch einen Beitrag von gelblichem, eiweissartigem, fadenziehendem Secret zur Ejaculationsflüssigkeit liefert.

So würde doppelseitiges Fehlen der Samenblase nicht ohne Einfluss auf die Geschlechtsfunctionen bleiben können.

§. 1256. Oefter hat man gleichzeitig mit dem Fehlen der Samenblase Missbildungen des untern Endes der Vasa deferentia, namentlich Verschmelzung und Erweiterung derselben beobachtet [1]).

Gueillot führt blinde Endigung beider Vasa deferentia an (Fall von Tenon) hinter der Blase, oder Verschwinden derselben in der Blasenwand (Parisot), oder Endigung in einen Knoten in der Gegend der Iliacalgefässe (Godard).

Auch den Ausführungsgang, Ductus ejaculatorius, hat man fehlen sehen (Baillie) bei sonst gut entwickelten Geschlechtsorganen. Eine solche Anomalie muss zu dem früher geschilderten Zustande des Aspermatismus führen (s. daselbst).

Béraud sah Verschmelzung der beiden Ductus ejaculatorii zu einem einzigen Gang. Dieser Gang kann auch abnorme Mündung in die Urethra darbieten, sogar bis zur Glans sich fortsetzen. Ferner kann der Ureter mit dem Ductus ejaculatorius zusammenmünden — alles Vorkommnisse, welche sich aus der Entwickelungsgeschichte leicht erklären lassen.

§. 1257. Dass die Samenblase ihre selbstständige Function hat, geht daraus hervor, dass bei angeborenem Fehlen des Hodens und nach Castration dieselbe völlig ausgebildet sein und bleiben kann.

Sie enthält dann eine gelbliche oder bräunliche, dicke Flüssigkeit mit Fetttropfen und Epithel ohne Spermatozoen (Follin, Legendre). In 19 Fällen von Anorchidie, welche Gueillot zusammenstellt, waren 12 Mal die Samenblasen normal, 7 Mal atrophisch.

Wenn man entgegen dieser Beobachtung bei Eunuchen [2]) und in einzelnen Fällen nach Entfernung eines kranken Hodens Kleinerwerden und vollständige Atrophie der Samenblasen beobachtet, so ist als Ursache der letzteren, wie Klebs sehr richtig hervorhebt, die Fortleitung einer Entzündung und daherige Schrumpfung anzuschuldigen, oder es ist überhaupt nicht zur Ausbildung des Geschlechtsapparates gekommen, wie in einem Fall von Godard.

Präp. G. II g 1 der Göttinger Sammlung stellt eine Atrophie beider Samenblasen nach Castration dar. Die Vasa deferentia zeigen die gewöhnliche Dicke, ohne deutliches Lumen. Die Samenblasen

[1]) Hyrtl, Oester. med. Wochenschr. 1841, und Klebs, Handbuch d. path. Anat. 1873 S. 781.

[2]) Bilharz, Zeitschr. f. Zoologie X. 1860.

stellen 2 platte, 2 und 3 cm lange und 1 cm breite, sehr derbe Blättchen dar, welche keine Lumina, aber beim Einschneiden ein derb fibröses Gewebe mit gelblichen Streifen erkennen lassen. Die Prostata ist normal; an Stelle des Colliculus seminalis in der Harnröhre befindet sich ein geschwüriger Defect mit unterminirten, zerfressenen Rändern.

Secundäre Atrophie der Samenblasen kommt in höherm Alter vor. Duplay fand bei 14 von 67 Greisen die Samenblasenatrophie. Ausserdem kommt es zu Atrophie durch acute Entzündung und Tuberkulose der Samenblasen, und dieser Ursprung kennzeichnet sich durch Verdickung der Wand bei der Reduction des Lumens, zum Theil auch durch Infiltration und Verwachsung der Umgebung.

Kapitel LXXVI.

Verletzungen der Samenblasen.

§. 1258. Gueillot erwähnt einer kurzen Notiz von Velpeau, wo bei Fractura ossis ischii die entsprechende Samenblase zerrissen war. Ganz besonders wichtig ist die Verletzung der Samenblase und noch viel mehr ihres Ausführungsganges beim Steinschnitt. Fälle von Aspermatismus nach solchen sind von Mercier und Malgaigne erwähnt. Dagegen ist nach Gueillot bei dem bilateralen Steinschnitt von Dupuytren mehrfach die Integrität der Ductus ejaculatorii constatirt worden, so von Dolbeau, Guersant und Vidal. Jedenfalls aber ist die Verletzung häufig genug, um eine weitere Empfehlung zu bilden für die in neuester Zeit auch aus andern Gründen beliebte Methode des hohen Blasenschnittes, speciell bei jüngern Individuen.

Gueillot erwähnt zweier Fälle von Lanson und Simonin, wo nach dem Rectovesicalschnitt Samenfisteln in's Rectum zurückblieben, ebenso nach Perforation von Prostataabscessen.

Kapitel LXXVII.

Entzündungen der Samenblasen.

§. 1259. Wenn man bloss die sogenannte acute Spermatocystitis hieher zählt, so ist diese Entzündung eine seltene Affection, allein es giebt eine catarrhalische oder wenigstens gelindere Form, welche wenig characteristische Symptome macht. Beschwerden beim Uriniren und bei der Defäcation, häufige Pollutionen bis zur Spermatorrhoe, Hämospermie und secundäre recidivirende Epididymiten sind die Erscheinungen. Alle diese Symptome werden um so weniger auf

Spermatocystitis bezogen, als sie auch bei andern Affectionen beobachtet werden, welche die Samenblasenentzündung veranlassen und sehr häufig vorkommen, so bei Nachtripper, Prostataleiden, Stricturen. Es ist gar keine Frage, dass alle entzündlichen Affectionen im Bereich der Pars prostatica urethrae gern auf die Samenblasen übergreifen, um so leichter wenn zugleich Stagnation des Urins mit Erweiterung der Harnröhre und auch des Ductus ejaculatorius eingetreten ist. Die letztere ist von Civiale und Bremond nach Gueillot nachgewiesen. In diesem Falle hat man die Samenblase durch eitrigen oder schleimig-eitrigen Inhalt ausgedehnt gefunden (Latride und Thompson).

§. 1260. Es ist nichts dagegen zu sagen, wenn man diese Entzündung der Samenblase als chronische Entzündung bezeichnen will, aber es heisst wohl zu weit gegangen, wenn man alle diejenigen Fälle, wo man die Wand der Samenblasen verdickt findet, mit Verödung des Lumen oder Dilatation desselben mit excentrischer oder concentrischer Hypertrophie, wo ferner das Zellgewehe, das den Blasengrund und die Samenblasen umgiebt, infiltrirt und verdichtet ist, wo Kalkablagerung sich vorfindet, als chronische Entzündung der Samenblasen anspricht, wie es von vielen Autoren geschieht. So hat schon Faye 1840 die chronische Entzündung als die häufigste Erkrankung der Samenblasen erklärt. Duplay hat sie bei Greisen öfter gefunden. Morgagni, Lallemand und Gosselin haben sie beschrieben, und Gueillot erklärt sie als die Regel bei der Autopsie von Individuen mit alten Nachtrippern, Prostatahypertrophien, Stricturen und Blasensteinen.

§. 1261. Ein Theil dieser Fälle ist sicherlich bedingt einfach durch mechanische Einwirkungen, wie Verlegung des Ausführungsganges durch Prostatahypertrophie, und ist auf Secretstauungen zurückzuführen. Entzündungsvorgänge spielen höchstens anatomisch dabei eine Rolle, aber nicht klinisch. Anderseits sind Circulationsstörungen bei dem Zustandekommen dieser Veränderungen im Spiele, da sich Thrombose bis zu Phlebolithenbildung in den häufig varicösen Venen des Plexus pudendus nicht selten vorfindet, und bekanntlich geben Venenthrombosen häufig zu fibröser Hypertrophie und Atrophie Veranlassung. Ein Antheil dieser Fälle endlich ist auf frühere acute Entzündungen zurückzuführen.

§. 1262. Bei der acuten Entzündung[1]) findet man die Samenblase vergrössert, oft bedeutend. Sie enthielt in unserem Falle 40 bis 50 g dicken, gelben Eiters. Gueillot fand in seinen Fällen ausser Eiterkörperchen einige rothe Blutkörperchen, keine Spermatozoen. Das Lumen stellt eine sehr unregelmässig buchtige Höhle dar mit glatten oder fetzig-unregelmässigen Wandungen. In unserer Beobachtung, wo Eröffnung stattgefunden hatte, war die Wand schiefrig graugrün verfärbt.

In Gueillot's Fall war die Mucosa auf das Doppelte verdickt

[1]) Wir schildern dieselbe nach Präparat 794 XI der Würzburger Sammlung und nach der Autopsie des von uns beobachteten Falles.

und besonders die Zotten nach Art von Synovialfalten hyperämisch und gewuchert.

Die Wandung erscheint um so mehr verdickt, je länger die Affection gedauert hat, indess kann, wie die klinische Beobachtung lehrt, an verschiedenen Stellen Verdünnung bis zu Perforation stattfinden. Das Peritoneum ging bei unserm Falle glatt und unverändert über das obere Ende der Samenblase weg. Die Prostata ist normal oder etwas vergrössert [1]).

§. 1263. Als Ursache der acuten Entzündung ist die Fortleitung einer Entzündung von der Harnröhre aus in der Mehrzahl der Fälle anzuklagen. Gonorrhoe ist meistens vorangegangen, so in einem Falle von Verneuil [2]), in denen von Rapin [3]), in 2 Fällen von Goussail [4]). Es ist also in dieser Hinsicht die acute sowohl als chronische Entzündung ätiologisch mit der acuten und chronischen Prostatitis in Parallele zu stellen. Indess kommt auch der umgekehrte Fall vor von Entzündung der Samenblasen nach acuten Orchiten und Epididymiten. Wir halten diese Combination mit Goussail für keineswegs selten und für praktisch von grosser Wichtigkeit. Man vergleiche analoge Beobachtungen im Kapitel über Samenblasentuberkulose. In dem Falle von Mitchell Henry [5]) war das Individuum vorher ganz gesund. In unserm Falle scheint ein Trauma, dessen Einfluss freilich schwer zu präcisiren ist, den ersten Anstoss gegeben zu haben. Wir geben die Beobachtung in Folgendem:

§. 1264. Der 61jährige Bendicht Dick war am 12. Januar 1874 von einer stürzenden Tanne auf's Kreuz getroffen worden. Vorher will er gesund gewesen sein und niemals an einer Affection der Urogenitalorgane gelitten haben. Die anfänglich lebhaften Kreuzschmerzen verschwanden bald, so dass Patient seine Arbeit wieder aufnahm.

Erst Ende Januar stellte sich starkes Brennen beim Uriniren und grünliche Färbung des Urins ein unter wieder auftretenden rechtsseitigen Lenden-Kreuzschmerzen. Am 5. Februar trat unter Fiebererscheinungen eine rasch zunehmende Schwellung des rechten Hodens ein. Am 12. Februar wurde der Patient in die Klinik aufgenommen.

Die Untersuchung gab rechterseits eine Epididymitis mit circumscriptem Erguss in die Scheidenhaut. Bei der Punction und nachherigen Incision entleerte sich circa 1 Kaffeelöffel voll Eiter und die Scheidenhaut zeigte sich von dunkelroth vascularisirten, fetzigen Pseudomembranen ausgekleidet, zum Theil verklebt, der Samenstrang geschwollen und empfindlich. Per rectum fühlt man nach rechts und oben von der normalen Prostata eine längsovale, mit Ausnahme des obern Endes deutlich umschreibbar fluctuirende Anschwellung, auf Druck empfindlich. Die Punction entleerte circa 40—50 g dicken Eiters.

Der Umstand, dass nach Vorangehen einer Affection der Harnwege sich eine Epididymitis mit eiteriger Periorchitis entwickelt hatte, und die Localität und Begrenzung der Fluctuation musste an einen mit dem Trauma im Zusammenhang stehenden Abscess in der Gegend der Samenblase als Hauptübel denken lassen.

---

[1]) Nur in den complicirten Fällen, deren Hauptsymptom die Spermatorrhoe ist, hat man neben Vereiterung der Samenblase ebensolche der Prostata und Ulceration der Pars prostatica urethrae gefunden (2 Fälle Lallemand, 1 Curling).

[2]) Verneuil, 2 Fälle von Entzündung der Samenblasen. Journ. de méd. et chir. 1874.

[3]) Rapin, Thèse Strasbourg 1859. De l'inflammation des vésicules séminales et des canaux éjaculateurs. 4 Fälle.

[4]) Goussail bei Humphry, loc. cit.

[5]) Mitchell Henry, Med. chir. Transactions Bd. 53. 1850.

Patient starb am 11. März an Pyämie. Ausser metastatischen Abscessen in den Lungen ergab sich neben den bei der pathologischen Anatomie und in obigem Verlauf erwähnten Veränderungen noch ein halbhaselnussgrosser Abscess im Kopfe des Nebenhodens. Blase, Urethra, Prostata und die andere Samenblase normal. Am Becken keine Abnormität, welche die Einwirkung eines Trauma verrathen hätte.

§. 1265. Die Symptome beginnen acut und fieberhaft, wenn kein anderes Leiden voranging (Fall Mitchell Henry). Schmerzen sind constant, andauernd und quälend, bald in der Leiste, bald im Unterleib, bald in der Lenden-, Hüft- und Kreuzgegend (Fall Dick). Ebenso constant sind Beschwerden beim Uriniren, in Form von Brennen oder Stechen, dazu Harndrang. Beim Harnen und auch ohne dasselbe kann Blut und Eiter aus der Harnröhre abgehen (M. Henry). Verneuil fand in einem Falle im Urin Gerinnsel wie von Eiweiss. In beiden Fällen Verneuil's war eine Strictur diagnosticirt worden, weil eine Bougie in der Pars membranacea ein Hinderniss fand. Indess konnte dasselbe mit dicker Bougie nach verschiedenen Versuchen überwunden werden. Die Defäcation ist schmerzhaft.

§. 1266. Bis dahin sind die Symptome gegenüber denjenigen einer acuten Prostatitis noch nicht sehr characteristisch. Samenabgang beim Stuhl, Samenfäden im Urin, endlich häufige schmerzhafte Ejaculationen mit Entleerung eines characteristischen, röthlich-braunen Sperma weisen schon mit grösserer Bestimmtheit auf die Samenwege hin. Allein man hat sie nur in einzelnen Fällen beobachtet (Rapin, Verneuil).

Die Hämospermie ist immerhin ein sehr wichtiges klinisches Zeichen, und Gueillot hält dasselbe, wenn es mit Schmerzen bei der Ejaculation combinirt ist, für pathognomonisch. Ebenso characteristisch ist Eiterbeimischung zum Samen, die Pyospermie.

Zu beachten ist auch die häufig gleichzeitige Epididymitis. Sie kann für die Diagnose wegleitend sein, zumal bei beginnender Peritonitis. In unserm Falle (Dick) endlich bestand noch ein Symptom, welches möglicher Weise bei weiteren Beobachtungen Bedeutung für die Diagnose gewinnen kann, nämlich ein Oedem mit Hautröthung in der Gegend der gleichseitigen Spina post. inferior. Dasselbe war offenbar auf Fortleitung entzündlichen Oedems vom Beckenzellgewebe durch die Incisura ischiadica zurückzuführen.

§. 1267. Sichern Aufschluss giebt die Untersuchung per rectum. In allen Fällen, wo die Untersuchung gemacht ist, hat man exquisite Empfindlichkeit in der Gegend der Samenblase constatirt, und in einzelnen Fällen der Form nach einer Vergrösserung derselben entsprechende Anschwellungen nachgewiesen, hart oder fluctuirend, je nach dem Stadium. Die Prostata erscheint nicht erheblich verändert, die Veränderung betrifft entweder nur eine Samenblase oder wenigstens die eine stärker als die andere.

Gueillot macht mit Recht darauf aufmerksam, dass bei gefüllter Harnblase die Samenblasen viel leichter zu fühlen sind.

§. 1268. Wenn demnach die Diagnose sich als nicht besonders schwierig erweist, so zeigt der Fall Mitchell Henry, wie wünschens-

werth sie im Interesse der Prognose ist. In letzterem trat der Tod 14 Tage nach Beginn des Leidens ein: der Abscess der Samenblase hatte nach der Blase und in das Cavum peritonei perforirt.

Auch Gosselin sah nach Gueillot eine Peritonitis bei einem jungen Manne mit Tripper und Samenblasenentzündung. Hier trat Heilung ein. Guyot berichtet über 2 Beobachtungen von tödtlichem Ausgang von Peritonitis von Ricard und Lutz, und Gueillot über einen ferneren Fall von Pitha.

In all diesen Beobachtungen war allerdings neben der Samenblasenerkrankung Prostatitis und im letzterwähnten acute Epididymitis vorhanden, stets gonorrhoischen Ursprungs.

Auch in unserem Falle trat der Tod ein, freilich nicht in so directer Weise, vielmehr erst nach Eröffnung des Abscesses, durch Infection, höchst wahrscheinlich durch Phlebitis und Bildung und Verschleppung infectiöser Thromben aus dem umgebenden Venenplexus. Gueillot kennt 2 analoge Fälle von Pereer und von Purser in Dublin. Letzterer ist dem unsrigen sehr analog, indem die Affection ebenfalls nach einem Trauma auftrat und bei der Autopsie sich Infarcte und Abscesse in Lungen, Herz, Nieren und Blase vorfanden neben einer älteren Spermatocystitis. Der Fall zeigt, neben den unsrigen gehalten, dass das Trauma bei Bestehen älterer Entzündungen nicht so gleichgültig ist, wie Gueillot anzunehmen geneigt ist.

Die Entzündung der Samenblasen kann sich auch auf das Beckenzellgewebe fortpflanzen, dem Samenstrang entlang sich ausdehnen. Des Ausganges in Atrophie, in concentrische oder excentrische, haben wir schon Erwähnung gethan.

§. 1269. Was die Therapie anlangt, so ist nur in wenigen Fällen davon die Rede. Bei rascher Abscedirung tritt Angesichts der Gefahr eine Perforation durch das Peritoneum die Indication der Entleerung ein, und nach der von uns gemachten Erfahrung würde es wohl vortheilhafter erscheinen, nach Einführung eines Speculum in der Narkose vom Rectum aus direct einzuschneiden, als durch Punction, oder auch Punction mit Aspiration, oder endlich Drainage (wir versuchten diese 3 Methoden der Reihe nach) sich den Gefahren ungenügenden Abflusses auszusetzen.

Good hat nach Gueillot durch Eröffnung des Abscesses vom Mastdarm aus Heilung erzielt. Da man durch Spülungen und Jodoform- oder Wismuthsuppositorien gegenwärtig dem Mastdarm genügend aseptisch halten kann, so wird man auch kein Bedenken haben, das Verfahren von Good anzunehmen.

Eine Eröffnung vom Damm her, neben Rectum und Prostata vorbei, erscheint uns nicht räthlich, weil zu verletzend und zu wenig sicher für permanenten Abfluss.

§. 1270. In den weniger acuten Fällen ist die Behandlung eine zuwartende. Verneuil sah langsame Besserung nach Verabfolgung von Balsamicis innerlich, Morphiuminjectionen und prolongirten Sitzbädern.

Gegen die Pollutionen fand Finger Bromkali-Kampher-Lupulinpulver sehr wirksam.

Kapitel LXXVIII.

Ektasie und Cysten der Samenblasen.

§. 1271. Es ist schon erwähnt, dass die nach Castration auftretende Atrophie der Samenblase sich mit Ektasie combiniren kann. Die von Humphry beobachteten Fälle von Entzündung, wo neben Verdickung der Wand und Dilatation einzelner Gänge eine Verkleinerung der Organe im Ganzen bestand, bilden Uebergangsstufen zu jener.

Weinmann demonstrirte eine cystische Ektasie der Samenblasen, welche mit brauner, schleimiger Flüssigkeit angefüllt waren mit zahlreichen Spermatozoen, die sich zum Ductus ejaculatorius auspressen liessen. Duplay fand bei 7 Greisen Hypertrophie mit Dilatation der Samenblasen, 4 Mal bei Cystitis, 1 Mal bei Urethralfisteln. Humphry fand bei älteren Leuten mit oder ohne Hypertrophie prostatae die Gänge der Samenblasen erweitert, die Wand mit dem umgebenden Zellgewebe verdickt und verhärtet. Dabei waren entweder die Samenblasen um das 2—3fache vergrössert, oder unter theilweiser Obliteration verkleinert.

§. 1272. Die Ektasie der Samenblasen kann, wenn auch nicht immer, mit Obliteration des Ausführungsganges derselben und daherigem Aspermatismus zusammenhängen. Die Obliteration ist in einer nicht geringen Zahl von Fällen das Resultat von Entzündungen; aber Morgagni und Lallemand haben gezeigt, dass Obliteration des Ductus ejaculatorius nicht nothwendiger Weise zu Ektasie führt. Socin fand dieselbe häufig bei Prostatahypertrophie. English[1]) hat in neuester Zeit interessante Mittheilungen gemacht über Cysten an der hinteren Blasenwand bei Männern. Er unterscheidet 4 Formen, von welchen er 2 auf Abnormitäten des Müller'schen Ganges, 1 auf Ueberreste des Wolf'schen Ganges zurückführt, während er eine 4. Art stets nur in Verbindung mit Ueberresten einer Entzündung der Samenblasen an letztere angeheftet vorfand.

Verwechslung der Ektasie der Samenblasen mit Cysten, welche vom Utriculus prostaticus ausgehen, liegen besonders nahe. Ralfe beschreibt einen Fall von einer Cyste, welche mit der linken Samenblase innig zusammenhing und, zwischen Blase und Rectum sich erhebend, bis zum Nabel emporreichte. Das Vas deferens ging auf derselben hinunter. Der Inhalt bestand aus blutigem Serum, und auf der Wand fand sich eine $1^1/_2$—2 Zoll dicke Fibrinschicht. Links bestand Retentio testis inguinalis. Die Geschwulst hatte sich binnen 4 Monaten bei einem 28jährigen Manne entwickelt. Die rechte Samenblase war gesund und lag hinter dem Tumor, die Prostata vor demselben. Nach

[1]) English. Sitzungsber. der k. k. Ges. d. Aerzte. Wien. u. W. med. Jahrb. 1874.

Gueillot berichtet Smith über einen ähnlichen zweifelhaften Fall, bei welchem ebenfalls an Cystenbildung von der Vesicula prostatica aus zu denken ist.

Vielleicht dürfte eine genaue morphologische und chemische Untersuchung des Inhalts dieser Cysten Aufschluss geben. Klebs erwähnt, dass Cazeneuve und Daremberg in der durch Punction entleerten Flüssigkeit dreier Samenblasencysten 98 % Wasser, viel Kochsalz und 0,5 Alkalialbuminat fanden, und dass diese Analyse übereinstimmt mit dem Befund von Holzmann bei Retentionscysten des Hodens.

§. 1273. Die Göttinger Sammlung besitzt ein Präparat von Ektasie beider Samenbläschen (G 2 b. 6). Dieselben sind von 4—5 cm Länge und 2 cm Breite, und stellen ein Conglomerat von ziemlich dickwandigen Cysten dar in gemeinsamer Umhüllung von plattovaler Form. An der Mündung des Ductus ejaculatorius ist nichts Abnormes, die Prostata dagegen etwas vergrössert und in der Blase linsen- und erbsengrosse, ziemlich tiefe Geschwüre.

Gueillot beschreibt von dieser Form multiloculärer Cysten ausser dem Präparat von English noch ausführlich ein solches von Maisonneuve, wo eine mit den Samenblasen communicirende Cyste zwischen denselben lag, und die Cysten klaren klebrigen Inhalt darboten. Auch uniloculäre Cysten sind beobachtet.

Kapitel LXXIX.

Concretionen der Samenblasen.

§. 1274. Die Grundlage der Samensteine bilden wahrscheinlich die Körper, welche wir als Trousseau-Lallemand'sche Körper schon bei der Spermatorrhoe erwähnt haben und welche Robin als Sympexions bezeichnet. Durch Verstopfung des Ausführungsganges führen dieselben zur Samenkolik und Aspermatimus, da sie zwar nicht gross werden, aber sehr multipel vorhanden sein können. Diese kleinen Körperchen sind in Essigsäure löslich. Bei ihrer Vergrösserung tritt eine Umwandlung insofern ein, als sie sich in Essigsäure nicht mehr lösen, nur noch in Kalilauge. Durch Beimischung von Pigmentkörpern können sie eine braune Farbe annehmen. In diesen grösseren Concretionen finden sich gewöhnlich Spermatozoen, und so kommen eigentliche Samensteine zu Stande, um so mehr, je mehr Kalksalze sich gleichzeitig incrustiren. So lange durch leichtere Incrustation die Härte nicht eine sehr erhebliche ist, nehmen die Concretionen bei ihrer Vergösserung die Form der Wandungen an, und es bilden sich die von Reliquet gefundenen Cylinderfragmente mit buckeliger Oberfläche, welche letzterer Autor bis 2 mm dick und 12 mm lang beobachtet hat (wohl identisch mit den sogenannten Hodencylindern).

§. 1275. Klebs berichtet über 2 Steine aus petrificirtem Sperma aus der Prager Sammlung, in seinem Falle aus mehreren kleinen Concretionen bestehend, im andern einen linsengrossen Stein bildend von dunkelbrauner Farbe, höckriger Oberfläche in der Ampulle des Vas deferens. Collard de Martigny und Voigtel haben ebenfalls schon Concretionen erwähnt und Paulischke geschichtete Amyloidkörper. Wir haben einen eigenen Fall in der ersten Auflage mitgetheilt, bei welchem beide Ductus ejaculatorii durch braunschwarze Concretionen verstopft waren, bei einem Adeno-Carcinoma prostatae. Nach der Untersuchung von Professor Nenckij bestand dieses Steinchen aus kohlensaurem und phosphorsaurem Kalk ohne Formelemente.

O. Beckmann[1]) fand in einer Ektasie des Ductus ejaculatorius nahe an der Mündung bei einem alten Manne einen Samenstein. Derselbe war kirschkerngross, von unebener Oberfläche und zeigte eine Schichtung aus weissgelbem, bröckligem Kerne, dann eine braungelbe, dann fahlgelbe Schichte.

Die versteinerten Massen bestanden wesentlich aus phosphorsaurem, noch mehr kohlensaurem Kalk, wie die Steine aus andern Ausführungsgängen (z. B. Speichelstein) ebenfalls. Der bräunliche Rückstand bewahrte Volumen und Form des Steins, war weich, in kleine Blättchen spaltbar. An der Oberfläche fanden sich einige epithelartige Zellen, in der Tiefe hie und da ein Kern, sonst fast lauter Spermatozoen, am besten erhalten die Köpfe, bei Alkalizusatz oft deutliche Schwänze. Sie waren durch ein homogenes Bindemittel zusammengehalten[2]).

§. 1276. Offenbar haben nicht alle Steine dieselbe Zusammensetzung. Gueillot führt an, dass Peschier ganz überwiegend phosphorsauren Kalk in den Steinen fand. Er fügt noch weitere Beobachtungen hinzu und entwirft ein klinisches Bild der Affection, gestützt auf Reliquet's Mittheilungen. Es handle sich meist um ältere Individuen oder um solche, welche in Folge von Krankheiten ihre Geschlechtsfunctionen lange hätten ruhen lassen. Offenbar spielt also Stagnation des Samenblaseninhaltes eine Rolle bei der Bildung der Steine.

Zu erkennen sind die Steine direct durch Palpation vom Rectum aus im Verlauf der Samenblasen oder zwischen den beiden Prostatalappen in der Mittellinie. Die Einführung einer Sonde in die Urethra erleichtert die Palpation. Auf das Vorhandensein von Concretionen kann die Anamnese aufmerksam machen und gewisse subjective und objective Symptome. Es besteht gesteigerter Geschlechtsreiz oder Samemkoliken oder Aspermie. Ein häufiges, wenn auch indirectes Symptom ist Schmerz bei und nach dem Uriniren mit Harndrang. Das wichtigte Symptom ist der Schmerz in der Gegend der Samenblasen mit Ausstrahlung nach dem Rectum bei und nach dem Coitus in Verbindung mit fehlender Ejaculation.

§. 1277. Die Therapie der Samensteine beruht darauf, dass man dieselben nach Einführung einer Sonde in die Urethra vom Rectum

---

[1]) Beckmann, Virchow's Archiv Bd. 15.

[2]) Schon Albers (Beobachtungen aus dem Gebiete der Pathologie. Bonn 1838) erwähnt das Vorkommen von „Steinen" in den Samenblasen.

aus zerdrückt. In einem Fall von Reliquet, wo eine sehr schmerzhafte Anschwellung der Samenblasen im Leben constatirt wurde, entleerten sich nach Einführung eines Lithotriptors 40 kaum linsengrosse Steinchen, eine Menge Samenfäden enthaltend, von weisslicher Farbe, zusammendrückbar, mit streifig homogener Grundsubstanz.

Kapitel LXXX.

Tuberkulose der Samenblasen.

§. 1278. Ueber die Beziehungen der Samenblasentuberkulose zu derjenigen des Nebenhodens haben wir schon ausführlich im Kapitel über Hodentuberkulose gesprochen.

Die Samenblasen erkranken fast regelmässig, ebensogut wie die Prostata, beim Fortschreiten käsiger Infiltrationen und Verschwärungen von den Harn- auf die Geschlechtsorgane und umgekehrt. Diess geschieht je nach der Natur der käsigen Entzündung in verschiedener Weise, bald unter Vorwiegen der Infiltration, bald des Zerfalls.

Für beide Formen sind in verschiedenen Sammlungen Präparate aufbewahrt.

Es ist nach dem Gesagten nicht zu verwundern, dass der Beginn der Erkrankung der Samenblasen an dem untersten Theil derselben sich findet.

§. 1279. Wie sich das Vas deferens auf den 4- und 6fachen Durchmesser verdicken kann durch käsige Infiltration, so stellen auch analog entartete Samenblasen bis wallnussgrosse, rundliche und harte Knollen dar (Präp. 508 XI, Würzburg). Der Durchschnitt zeigt Wand und Scheidewände der zahlreichen Ausbuchtungen und Divertikel, aus welchen das Organ zusammengesetzt ist, zu einer gelblichweissen, mehr oder weniger derben Masse verdickt. Durch diese ziehen sich in Form von Spalten oder etwas grösseren Höhlen mit käsigem Inhalt die Reste des Lumens hin. Die mikroskopische Untersuchung zeigt eine massenhafte kleinzellige Infiltration der Mucosa und Submocosa mit Verkäsung der an das Lumen anstossenden Schichten als Ursache der hochgradigen Dickenzunahme.

Gueillot sah in einem Fall die Tuberkelknoten noch isolirt unter dem Epithel und in den tiefen Schichten der Mucosa und der Grenze derselben gegen die Muscularis.

§. 1280. In späteren Stadien wiegt der Zerfall vor. Einzelne Abschnitte der Blase bilden nur dünnhäutige Kapseln, welche mit käsiger Masse erfüllt sind: die Mucosa ist zerstört und nur die adventitiellen Bindegewebe- und Muskelschichten erhalten geblieben (Präp. 801 der Züricher Sammlung). Die Wand kann sich abglätten und durch Verflüssigung des Inhalts mehr oder weniger dickwandige Cavernen entstehen.

Die Ampulle des Vas deferens ist in der Regel in ganz gleicher

Weise verändert. (Siehe die betreffenden Angaben und Abbildungen bei der Tuberkulose des Hodens).

§. 1281. Hinsichtlich der Diagnose ist die Palpation per rectum das einzige sichere Verfahren. Gueillot protestirt dagegen, dass es Regel sei, dass sich tuberkulöse Samenblasen hart und höckrig anfühlen; diess sei bloss im Anfangsstadium der Fall. Bald aber werden die Geschwülste glatt und weich in Folge Ansammlung von käsigem Inhalt im Lumen. Wir müssen diese Angaben bestätigen.

Gueillot theilt Fälle mit, wo sich Fisteln bildeten in Folge von Aufbruch nach der Blase und dem Rectum zu (Fall Dufour), oder nach dem Damm zu (Fall Le Dentu). Er nimmt auch an, dass häufig eine Heilung der Samenblasentuberkulose stattfindet mit Atrophie. Die Gründe für seine Annahme sind folgende: Die Umwandlung der Samenblasen zu einer derben, bindegewebigen Masse ohne Höhle findet sich nur dann einseitig, wenn Tuberkulose der andern Samenblase vorliegt, oder gleichzeitig mit Tuberkulose der Prostata, Blase, Epididymis. Endlich findet man allerlei Uebergänge von den Formen von Samenblasenerkrankung mit käsigem Inhalt und fibrös verdickter Wand zu dem Stadium fibröser Atrophie. Broca habe auch verkalkte Tuberkulose in atrophischen Samenblasen gefunden. Die Adventitia sei dann verdickt, die Muscularis fibrös entartet, die Gefässe sclerosirt. Dass sich die Tuberkulose auf die Samenblasen beschränken kann, ist wohl zweifellos. Gueillot fand in 59 Fällen, welche er zusammenstellen konnte, 49 Mal die Lunge gleichzeitig erkrankt, 36 Mal die Prostata, 34 Mal gleichzeitig Hoden und Nebenhoden, 29 Mal gleichzeitig Blase und Urethra.

Bezüglich der Folgen der Samenblasentuberkulose erklärt Gueillot im Anschluss an Schaffer, dass die Erkrankung von Prostata, Samenblasen und Vas deferens anfänglich Reizsymptome mache Seitens der Geschlechtsorgane, später aber Impotenz zur Folge habe, während die Erkrankung des Hodens selber zwar Sterilität bedinge, aber sehr spät auf Erection und Ejaculation einwirke. So lange die Hoden gesund waren, fand Gueillot Spermatozoen in tuberkulös erkrankten Samenblasen.

Wichtiger als die Beeinflussung der Geschlechtsfunctionen ist für die Prognose die Tuberkulose der Samenblasen wegen der dieselbe begleitenden Eiterung und überhaupt der Rückwirkung auf die Umgebung und demgemäss auf den übrigen Körper. Ponfick hat bei Genitaltuberkulose Miliartuberkulose im Ductus thoracicus gefunden, und Weichselbaum fand Perforation einer grösseren Vene des Plexus pudendus durch ein käsig erkranktes Samenbläschen.

Wir können an 2 Fällen die Gefahren der Samenblasentuberkulose illustriren, die wir der Wichtigkeit dieser Fälle wegen etwas ausführlicher mittheilen.

J. K., 77 Jahre alt, bemerkte im Sommer 1883 zufällig eine Anschwellung des rechten Hodens, welche langsam zunahm und keine Beschwerden machte. Im Jahre 1885 wurde durch Punction ein Trinkglas voll klarer, ungefärbter Flüssigkeit entleert. Nach der Punction bemerkte der Kranke, dass der rechte Hoden grösser und derber war als der linke. Seit Anfang December 1885 ist der Tumor rapide gewachsen ohne irgend welche Schmerzen. Entzündungserscheinungen wur-

den nicht beobachtet, Patient befindet sich im Uebrigen wohl, Appetit und Stuhlgang in Ordnung, Urin normal, keine Abmagerung. Trauma und venerische Infection haben nie stattgefunden, auch liegt nichts von hereditärer Krankheit vor. Status: Der rechte Hoden ist vergrössert, die Haut am untern Pol der Anschwellung infiltrirt. Der linke Hoden ist normal. Rechts sind Hoden und Nebenhoden nicht zu unterscheiden. Gegen das Abdomen zu fühlt man als Stiel den stark verdickten Samenstrang.

Im vordern untern Theil besteht Druckschmerz, und hier ist die Geschwulst elastisch weich. Die Prostata ist vergrössert, etwas derber als normal, am rechten Lappen ein grösserer und ein kleinerer, am linken ein kleinerer Knoten von etwa Erbsengrösse. Druck auf die Prostata fördert nichts zu Tage. Keine Inguinal-, noch Retroperitonealdrüsen. Die Untersuchung des übrigen Körpers ergiebt nichts Abnormes, ausser leichten Lungenemphysem und Arteriosclerose. Im Anfang des Spitalaufenthalts hatte der Patient kein Fieber, seit dem 10. Januar 1886 tritt abendliches Fieber auf, das Oedem des Hodensackes nimmt zu, es bildet sich ein Abscess.

Am 23. Januar wird die Castration ausgeführt.

Die Wunde heilte nicht per primam, weil sie mit dem Abscesseiter infiltrirt wurde. Das Fieber dauerte fort mit unregelmässigen, morgendlichen Remissionen und Intermissionen. In der Gegend der rechten Samenblase bildete sich eine Anschwellung aus, welche am 27. Februar etwa faustgross war, unbeweglich gegen die rechte Wand des Beckens, mit höckeriger Oberfläche; der derbe Tumor war auf starken Druck empfindlich. Der Urin enthielt nur etwas Eiweiss, seit dem 26. Februar war das Fieber continuirlich. Der Patient kam zusehends herunter, es trat Husten mit zahlreichen Rasselgeräuschen auf der Brust auf, eingenommenes Sensorium und am 13. März erfolgte der Tod. Im Augenhintergrund war nichts Abnormes wahrzunehmen gewesen.

Autopsiebericht nach Prof. Langhans:

Kurt, Jakob, † 13./III. A. 3. Sect. 15./III. M. 10.

Starke Abmagerung, starke Desquamation der Epidermis, besonders an den untern Extremitäten.

Der rechte Hoden entfernt, die granulirende Operationswunde mit Jodoform belegt; der linke Hoden drängt sich in die Wunde hinein, zeigt sich beim Anschneiden ebenso wie der Nebenhoden normal.

Herz in mässigem Grade atrophisch.

Linke Lunge voluminös, Pleura mit fibrinösen Membranen belegt; die ganze Schnittfläche von kleinen grauen Tuberkeln durchsetzt, die nach unten etwas an Zahl abnehmen, jedoch immer noch sehr dicht stehen. Nirgends bilden sie Gruppen; nirgends Verkäsungen. Bronchialdrüsen schwarz, fest, ohne Käse. Rechte Lunge ebenso.

Milz klein, sehr fest, ohne Tuberkel.

In beiden Nieren ausserordentlich zahlreiche rothe Flecke, in deren Mitte je 1—2 Tuberkelknötchen.

Leber etwas blutarm, nicht sehr reichliche Tuberkel.

Im Ileum über der Klappe sparsame Ulcera von tuberkulösem Character. Mesenterial- und Retroperitonealdrüsen stark vergrössert, tuberkulös, mit Höhlen, die eine grüne, eiterähnliche Flüssigkeit enthalten. Ebenso die rechtsseitigen innern Leistendrüsen; die linksseitigen nur wenig geschwellt, auch deutlich grünlich.

In der Harnblase keine Veränderungen; dagegen kommt in der Pars prostatica urethrae dünner Eiter in grossen Mengen aus zahlreichen kleinen Oeffnungen neben dem Caput gallinaginis hervor. Das rechte Vas deferens innerhalb des Beckens stark verdickt, die Schleimhaut intensiv grünlich, wie mit Eiter infiltrirt. Das linke Vas deferens nicht verdickt, enthält etwas trübe, gelbliche Flüssigkeit. Die rechtsseitige Samenblase in ein Convolut von kleinen Abscessen umgewandelt, welche eine 1—1½ mm dicke, feste, grünliche Wand besitzen.

Unterhalb der Hinterfläche der Harnblase wölbt sich das Peritoneum der vordern Wand der Excavatio rectovesic. ziemlich stark nach hinten vor; beim Einschneiden zeigt sich hier eine hühnereigrosse Höhle mit fetziger grünlicher Wand; sie reicht bis an das Rectum, nach rechts bis an die Samenblase und hängt mit deren Abscessen zusammen. Von den Oeffnungen in der Urethra communiciren die rechtsseitigen mit jenem Abscess vermittelst eines längeren Ganges, die linksseitigen führen direct in denselben hinein.

In beiden seitlichen Lappen der Prostata finden sich ebenfalls Abscesse.

Auffallend gegenüber dem mikroskopischen Befund, der überall Tuberkulose nachwies, hatten die grössern Herde alle das Aussehen von Abscessen. Es wiederholt sich diess auch am Hoden und Nebenhoden: Der Kopf der Epididymis in einen ganseigrossen Eitersack umgewandelt, mit trabekulärer Wand, die mit Eiter durchsetztem, fibrinösem Exsudate gleicht. An Stelle des Vas deferens starke diffuse eiterige Infiltration mit zahlreichen kleinen, von zerrissener Wand bekleideten Abscessen. In der Mitte des vergrösserten Hodens eine kleine Höhle, deren Inhalt jedoch ausgeflossen war. Die mikroskopische Untersuchung liess keinen Zweifel an dem tuberkulösen Character der Affection. Sie wurde vorzugsweise an zahlreichen Schnitten des Hodens vorgenommen. Das Gewebe, welches hier die centrale Höhle begrenzte, hatte auf den ersten Blick mehr Aehnlichkeit mit Granulationen, als mit Tuberkulose. Eine Abgrenzung von einzelnen kleineren Herden liess sich nicht machen; vielmehr war der Bau ein gleichmässiger, vorzugsweise grosszelliger; namentlich an der Oberfläche der Granulationen waren ausschliesslich grosse epithelioide Zellen vorhanden. Und diese Zellen enthielten eine grosse Zahl von Tuberkelbacillen, durch massenhafte Sporenbildung ausgezeichnet, wie ich es bis jetzt noch in keinem andern Präparate gesehen habe.

Nur entfernt von der centralen Höhle, also in der Nähe der Albuginea, fanden sich rundliche Tuberkelherde mit Riesenzellen. Es entsprach vollständig den Befunden Baumgarten's, dass in dem epithelioiden Granulationsgewebe eine ungewöhnlich grosse Zahl von Bacillen vorhanden war, in den Riesenzellen und dem umgebenden Gewebe der rundlichen Tuberkelherde dagegen nur ganz spärliche nachgewiesen werden konnten. Ganz gleiche Verhältnisse haben wir ja auch in den Lungen; die grauen Tuberkelknötchen sind verhältnissmässig arm an Bacillen, die alveolären, grosszelligen, desquamativen Infiltrate dagegen enthalten wenigstens häufig eine so grosse Zahl von Bacillen, dass schon mit blossem Auge die betreffenden Stellen gefärbt erscheinen. Aehnliche Verhältnisse fanden sich in der Wand des Abscesses an Stelle der rechten Samenblase.

Untersucht wurden noch Lymphdrüsen, Lungen und Nieren; auch hier in den Tuberkeln sehr reichliche Bacillen, namentlich in den Nieren, wo sie auch ganz deutlich in den Epithelien der Harncanälchen gesehen wurden.

§. 1282. N., 55 J. alt, hat vor circa 6 Wochen Wasserbrennen und ziehende Schmerzen in der Blasen- und Kreuzgegend bekommen. Der Urin wurde trüb, röthlich; wenige Tage nach Beginn des Wasserbrennens bemerkte der Patient leichte Schmerzen im rechten Hoden und Vergrösserung desselben, nach einer Woche auch im linken Hoden. Eine venerische Infection hat niemals stattgefunden. Status vom 6. November: Der Patient ist anämisch, aber kräftig, das Scrotum stark vergrössert, Haut adhärent, aber nicht entzündet. Rechts zeigt der Hoden und Nebenhoden eine derbe Vergrösserung, namentlich der erstere; der Samenstrang ist verdickt; links besteht ebenfalls Vergrösserung und Verhärtung von Hoden und Nebenhoden und auch der Samenstrang ist bedeutend verdickt. Ein Katheter Nr. 14 lässt sich leicht in die Blase führen. Der Urin ist normal; die Prostata ist durchaus normal, oberhalb fühlt man die Gegend der Samenblasen infiltrirt bis an die Beckenwand heran ohne Druckempfindlichkeit. Druck in der Nierengegend bereitet Schmerzen. Bei der Untersuchung in Narkose ergiebt sich, dass die vergrösserten Samenblasen sich ganz genau umschreiben lassen und sehr evidente Fluctuationen darbieten.

Am 20. November wird ein Abscess am rechten Nebenhoden eröffnet. Die Wunde schliesst sich nicht wieder, und der Patient kommt allmählig immer mehr herunter. Von Anfang März 1878 weg tritt ein continuirliches Fieber ein. Patient hustet, die Schmerzhaftigkeit in der Nierengegend nimmt zu, auf den Lungen treten Ronchi auf. Am 14. März klagt der Patient über Schlingbeschwerden und Athemnoth, starken Husten: die Morgentemperaturen sind höher als die Abendtemperaturen, welche häufig normal sind, der Urin zeigt Eiweiss und Eiterkörperchen. Am 16. treten Delirien auf und am 18. erfolgte der Tod. Die Diagnose auf Miliartuberkulose war gestellt worden besonders aus den eigenthümlichen Fiebererscheinungen: während 8 Tagen bestand Febris continua, dann erfolgte ein Fieberabfall und zwar zunächst des Abends bis zu vollständiger Normaltemperatur, ebenfalls 8 Tage lang dauernd. Trotzdem waren Mund und Rachen auffallend trocken. Die Brustaffection erschien nur in der Form leichten Bronchialkatarrhs, der sich aber über beide Lungen in ihrer Totalität erstreckte. Dabei bestand quälender Husten, aber die Dyspnoë trat erst spät hinzu. Erscheinungen Seitens des Abdomen fehlten.

Die Affection der Samenblasen zeigte sich als eine bedeutende Vergrösserung derselben mit Verdickung der Wand und Einlagerung von hellgelben, breiigen, homogenen Eiterkäsemassen. Dieselben liessen sich am Colliculus seminalis ausdrücken. Die Umgebung der Samenblasen war nicht erkrankt. Die Pars prostatica urethrae gesund. Die Nebenhoden boten ein ähnliches Bild wie die Samenblasen mit zahlreichen käsigen Abscessen. Der Hoden selber zeigte gewundene, gleichmässig vertheilte, käsige Figuren in ganzer Ausdehnung, eine ächte, käsige, katarrhalische Orchitis, nichts von den gewöhnlichen, derben, fibrösen Knoten, welche vom Rete aus vorrücken. Vereinzelte Tuberkel fanden sich in der Blasenschleimhaut eingelagert im Bereich des Trigonum ohne Ulceration; in den Nieren ziemlich spärliche Tuberkel kleinster Sorte in der Pyramidensubstanz; an einer Pyramide die Papille ulcerös-käsig zerstört und von da circumscript in die Pyramidensubstanz hineingehend eine derbe, weisslich-streifige Infiltration. Vereinzelte Tuberkel auch in den Nierenbecken ohne Ulceration. Thrombose im rechten Herzen, keine Tuberkulose auf dem Peritoneum, nur seröser Erguss im Abdomen.

§. 1283. Die beiden geschilderten Fälle sind instructive Illustrationen, namentlich der erste für das Zustandekommen acuter Miliartuberkulose von den Samenblasen aus. Der eine derselben hat durch den Nachweis der massenhaften Tuberkelbacillen ein ungewöhnliches Interesse und stellte sich klinisch und makroskopisch-anatomisch zunächst wie eine multiple Abscedirung dar, bis der Befund der Tuberkelbacillen die Entscheidung brachte.

Kapitel LXXXI.

Tumoren der Samenblasen.

§. 1284. Wir haben schon bei den malignen Hodengeschwülsten hervorgehoben, dass die Fälle von continuirlicher Fortsetzung von Hodengeschwülsten entlang dem Vas deferens in die Gegend von Prostata und Samenblasen und vollends die Fälle von primären, malignen Tumoren im Samenstrang zum Theil auf primäre Samenblasengeschwülste zu beziehen sein mögen, und haben speciell aufmerksam gemacht auf die continuirliche Ausbreitung bei Sarkomen. Gueillot kennt bloss einen einzigen Fall von Albers, wo nach Hodenkrebs, welcher durch Castration beseitigt worden war, später bei der Autopsie Krebs der Samenblasen aufgetreten war.

§. 1285. In neuerer Zeit hat Zahn ein primäres Sarkom der Samenblasen beschrieben, eine Beobachtung, die wir hier im Auszug wiedergeben. Der 76jährige Patient hatte in den letzten Zeiten tropfenweises Abgehen des Urins bemerkt. Die Beobachtung ist übrigens erst kurze Zeit vor dem Tode im Spital gemacht. Bei der Section fand sich unter dem grossen Netz gelber, mit Kothmasse vermischter Eiter in grosser Menge, zunächst einer mit der Blase verklebten Dünndarmschlinge. In der Herzwandung, theils in der Muskulatur, theils im subserösen Fettgewebe, fanden sich mehrere grosse Geschwulstknoten. Im Unterlappen der linken Lunge zahlreiche

frische bronchopneumonische Herde. Im linken Nierenhilus eine Geschwulst von derber Beschaffenheit. Die Retroperitonealdrüsen unverändert, in der Darmwand eine Perforationsöffnung. Die Prostata zeigt auf der Schnittfläche nichts Besonderes. Beim Freilegen der Samenblasen dagegen ergiebt sich, dass beide Lappen, und ganz besonders der rechte, beträchtlich vergrössert sind. Beide Hoden atrophisch, sonst unverändert. Die linke Samenblase ist bis zu ihrem untersten Abschnitt verdickt von weisslicher Farbe. Sie hat die Grösse einer grossen Kirsche und setzt sich in die bedeutend vergrösserte rechte Samenblase fort. Diese ist sehr derb, in weissliche Masse umgewandelt, der weissliche Durchschnitt zeigt verschiedene ziemlich weite rundliche Oeffnungen und längliche Spalten. Auch das an die Samenblasen anstossende Prostatagewebe erscheint nicht ganz normal. Die erwähnten Oeffnungen und Spalten zeigen sich laut mikroskopischer Untersuchung als den erhaltenen Canälen der Samenblase angehörend. Die Schleimhaut ist verhältnissmässig wenig verändert, ebenso das Epithel. Geschwulstelemente finden sich erst ausserhalb der elastischen Grenzschicht, zunächst eine Schicht von kleinen Rundzellen, dann lange Spindelzellen mit wenig homogener Grundsubstanz und an der Peripherie wiederum Rundzellen; innerhalb der aus Spindelzellen gebildeten Parthie finden sich stellenweise grössere Haufen von Rundzellen ohne Zwischensubstanz. Die die Geschwulst umgebenden Venen enthalten Thromben aus feinkörnigem Fibrin, in welchem Zellkerne und Zellen nachweislich sind. Letztere machen stellenweise den alleinigen Bestandtheil der Thromben aus und schliessen auch Spindelzellen ein. Zahn fasst die Herzgeschwülste als secundär auf, ihrer Multiplicität halber, ebenso die Mesenterial- und Darmgeschwülste, weil die Leber frei war. Er glaubt, die Geschwulst der Samenblasen sei primär, wofür die sarkomatösen Thromben sprechen in den umgehenden Venen; allerdings giebt Zahn zu, dass es auffällig sei, dass die Lungen frei geblieben seien von Geschwülsten. Indess waren die Lungen hochgradig ödematös, und dadurch kam eine Blutstauung und Druckerhöhung im rechten Herzen zu Stande, und so wurden die mit dem Blut von der Peripherie herkommenden Geschwulstkeime statt in den rechten Ventrikel und die Lungen durch die noch vorhandene Oeffnung des Foramen ovale in den linken Vorhof getrieben und gelangten somit mit Umgehung der Lungen zur Localisation.

§. 1286. Gueillot erwähnt, dass er 13 Beobachtungen von secundärem Krebs der Samenblasen habe finden können. In dem einzigen Falle von Fortleitung vom Mastdarm aus von Chopart ist nicht deutlich ersichtlich, dass speciell die Samenblasenwand erkrankt war und nicht das ganze prärectale Gewebe überhaupt. In 3 Fällen von Flemming und Heath, wo Blasenkrebs mit Krebs der Samenblasen combinirt war, liegen ebenfalls keine histologischen Nachweise vor, nur die Notiz, dass die Samenblasen in die Krebsmasse eingebettet waren, 2 Mal bei gesunder Prostata. Am häufigsten greift nach Gueillot das Carcinom der Prostata auf die Samenblasen über. Es mag aber auch das Umgekehrte vorkommen. Ein Fall von De Muralto ist bloss kurz geschildert, ebenso einer von Cruveilhier, ebenso ein dritter von Moore, wo ein Drüsenpacket in der Fossa iliaca ein

Aneurysma vortäuschte. Dasselbe ist zu sagen von 2 Fällen von O. Wyss, einem von Guyon und Berger. Nur in 2 Fällen von Moore und Berger war bloss die eine Samenblase ergriffen, meist bildeten die Prostata und beide Samenblasen eine zusammenhängende Masse, in welcher der Ausgangspunkt nicht mehr bestimmt werden konnte. Gewöhnlich handelte es sich um alte Leute mit Urinbeschwerden, Hämaturie, Kreuzschmerzen und Geschwulst in der Prostatagegend, mit entsprechenden Verlängerungen letzterer nach der Gegend der Samenblasen.

§. 1287. Der einzige Fall, den Gueillot erwähnt von primärem Krebs, bezieht sich auf eine Beobachtung von Labbé, mitgetheilt von Méricamp. Der 50jährige Mann starb 8 Monate nach Beginn des Leidens an Geschwulstmetastasen. Die Autopsie zeigte ausgedehnte Erkrankung des Peritoneum, des Netzes, welches zu einer höckerigen Masse verwandelt war. Blase, Prostata und rechte Samenblase waren intact, die linke dagegen 8 cm lang, 2½ breit, höckerig hart, aus scirrhösem Gewebe gebildet. Die Umgebung normal, in der linken Lunge ein metastatischer Knoten.

DEUTSCHE CHIRURGIE

MIT ZAHLREICHEN HOLZSCHNITTEN UND LITHOGR. TAFELN

BEARBEITET VON

Prof. Dr. **Bandl** in Wien, Prof. Dr. **Bardenheuer** in Cöln, Prof. Dr. **v. Bergmann** in Berlin, Prof. Dr. **Billroth** in Wien, Prof. Dr. **Braun** in Jena, Prof. Dr. **Breisky** in Prag, Prof. Dr. **P. Bruns** in Tübingen, Prof. Dr. **Chrobak** in Wien, Prof. Dr. **Dittel** in Wien, Prof. Dr. **Esmarch** in Kiel, Prof. Dr. **H. Fischer** in Breslau, Dr. **G. Fischer** in Hannover, Prof. Dr. **E. Fischer** in Strassburg, Prof. Dr. **Frisch** in Wien, Prof. Dr. **Fritsch** in Breslau, Prof. Dr. **Gerhardt** in Berlin, Doc. Dr. **J. Grünfeld** in Wien, Prof. Dr. **Gussenbauer** in Prag, Prof. Dr. **Gusserow** in Berlin, Prof. Dr. **Haeser** in Breslau, Prof. Dr. **Heineke** in Erlangen, Prof. Dr. **Helferich** in Greifswald, Prof. Dr. **Kaposi** in Wien, Dr. **Kappeler** in Münsterlingen, Doc. Dr. **Kaufmann** in Zürich, Doc. Dr. **W. Koch** in Dorpat, Prof. Dr. **Kocher** in Bern, Prof. Dr. **Koenig** in Göttingen, Prof. Dr. **Kraske** in Freiburg, Prof. Dr. **Krönlein** in Zürich, Prof. Dr. **Lossen** in Heidelberg, Prof. Dr. **Luecke** in Strassburg, Prof. Dr. **Maas** in Würzburg, Prof. Dr. **Madelung** in Rostock, Prof. Dr. **Mikulicz** in Krakau, Prof. Dr. **P. Müller** in Bern, Prof. Dr. **v. Nussbaum** in München, Prof. Dr. **Olshausen** in Halle, Doc. Dr. **Pawlik** in Wien, Prof. Dr. **v. Recklinghausen** in Strassburg, Prof. Dr. **Reder** in Wien, Dr. **Riedel** in Aachen, Prof. Dr. **Riedinger** in Würzburg, Prof. Dr. **Rose** in Berlin, Dr. **M. Schede** in Hamburg, Prof. Dr. **B. Schmidt** in Leipzig, Prof. Dr. **Schüller** in Berlin, Prof. Dr. **Schwartze** in Halle, Prof. Dr. **Socin** in Basel, Prof. Dr. **Sonnenburg** in Berlin, Prof. Dr. **Störk** in Wien, Prof. Dr. **Thiersch** in Leipzig, Doc. Dr. **Tillmanns** in Leipzig, Prof. Dr. **Trendelenburg** in Bonn, Prof. Dr. **Vogt** in Greifswald, Prof. Dr. **R. v. Volkmann** in Halle, Dr. **Wagner** in Königshütte, Dr. **Wegner** in Stettin, Prof. Dr. **Winckel** in München, Prof. Dr. **v. Winiwarter** in Lüttich, Prof. Dr. **A. Wölfler** in Wien, Prof. Dr. **Zahn** in Genf, Prof. Dr. **Zweifel** in Erlangen.

HERAUSGEGEBEN VON

PROF. DR. BILLROTH IN WIEN. UND **PROF. DR. LUECKE** IN STRASSBURG.

Lieferung 50 a.

STUTTGART.
VERLAG VON FERDINAND ENKE.
1886.

VERLETZUNGEN UND KRANKHEITEN

DER

MÄNNLICHEN HARNRÖHRE

UND DES

PENIS

VON

Dr. C. KAUFMANN,
DOCENT FÜR CHIRURGIE AN DER UNIVERSITÄT ZÜRICH.

MIT 114 HOLZSCHNITTEN.

STUTTGART.
VERLAG VON FERDINAND ENKE.
1886.

Druck von Gebrüder Kröner in Stuttgart.

Inhaltsverzeichniss.

Seite

Literatur XI

Verletzungen und Krankheiten der männlichen Harnröhre.

Erste Abtheilung.

Die Anomalieen der männlichen Harnröhre.

Einleitung 1
§. 1. Entwickelung der Harnröhre 1
§. 2. Die fötale Harnsecretion 2

Cap. I. §. 3. Mangel und totale Obliteration der Harnröhre 3

Cap. II. Partielle Verschliessungen der Harnröhre 4

§. 4. Verschluss der äusseren Harnröhrenöffnung 4
§. 5. Defect der Eichelharnröhre (Imperforatio glandis) . . . 6
§. 6. Ausgedehntere Verschliessungen 7

Cap. III. Angeborene Verengerungen 10

1) §. 7. Die Stenose des Orificium externum 10
2) §. 8. Congenitale Stricturen 10
a. Cylindrische Stricturen 10
b. Klappenförmige Stricturen 11
§. 9. Valvula fossae navicularis 11
§. 10. Klappen im Bereiche der Pars prostatica 12

Cap. IV. §. 11. Angeborene Erweiterungen 13

Cap. V. Hypospadie 18

§. 12. Eintheilung. Vorkommen 18
§. 13. Eichelhypospadie 19
§. 14. Penishypospadie 24
§. 15. Perineale Hypospadie 28
§. 16. Functionelle Störungen bei Hypospadie 30
§. 17. Diagnose. Prognose 31
§. 18. Behandlung 32

Seite

Cap. VI. Epispadie 39
§. 19. Eintheilung. Vorkommen 39
§. 20. Eichelepispadie 40
§. 21. Penisepispadie 42
§. 22. Functionelle Störungen bei Epispadie 46
§. 23. Behandlung 47

Cap. VII. Aetiologie und Genese von Epi- und Hypospadie 60
§. 24. Kritik der bisherigen Ansicht über die Entstehung der Hypospadie 60
§. 25. Entstehung der Eichelhypospadie 61
§. 26. Entstehung der Penis- und perinealen Hypospadie . . . 65
§. 27. Zusammenstellung der Resultate 70
§. 28. Aeltere Ansicht über die Entstehung der Epispadie . . 72
§. 29. Genese der Epispadie 73
§. 30. Die Ursache der Harnstauung bei der Epispadie . . . 74
§. 31. Erklärung der verschiedenen Befunde bei der Epispadie. 78
Anhang. §. 32. Ueber Verdoppelung der Harnröhre 81

Zweite Abtheilung.

Die Verletzungen und Krankheiten der männlichen Harnröhre mit Ausnahme der Entzündungen und Stricturen derselben.

Cap. VIII. Fremde Körper in der Harnröhre 82
1) Von aussen eingeführte Fremdkörper 82
§. 33. Art der Fremdkörper. Motive der Einführung 82
§. 34. Lageveränderung der Fremdkörper 84
§. 35. Symptome. Diagnose. Prognose 87
§. 36. Behandlung 89
2) Steine in der Harnröhre 92
§. 37. Vorkommen. Beschaffenheit der Steine 92
§. 38. Aetiologie und Genese 99
§. 39. Symptomatologie 100
§. 40. Diagnose. Prognose 103
§. 41. Behandlung 104
Anhang. §. 42. Ueber Knochenfragmente als Fremdkörper in der Harnröhre. Seltene Fremdkörper 109

Cap. IX. Verletzungen der Harnröhre 110
1) §. 43. Schnittwunden 110
2) §. 44. Risswunden 112
3) Contusionsverletzungen 113
§. 45. Vorkommen und Aetiologie 113
§. 46. Pathologisch-anatomische Veränderungen. Experimente zur Feststellung des Sitzes und der Art der Verletzungen 115
§. 47. Symptomatologie 124
§. 48. Verlauf 126
§. 49. Diagnose 131
§. 50. Prognose 133
§. 51. Behandlung 134
4) Durch Beckenfracturen entstehende Harnröhrenverletzungen 142
§. 52. Häufigkeit, Art und Mechanismus 142
§. 53. Symptome 143
§. 54. Diagnose 144

Seite

§. 55. Prognose 145
§. 56. Behandlung 146

5) Schussverletzungen 147

§. 57. Der Pars cavernosa 147
§. 58. Der Pars nuda und prostatica 147
Anhang. §. 59. Die Verätzung der Harnröhre 149

Cap. X. **Die Tuberkulose der Harnröhre** 151

§. 60. Die tuberkulöse Erkrankung der Urethralschleimhaut . 151
§. 61. Tuberkulöse Periurethritis 152
§. 62. Ein Fall tuberkulöser Granulationswucherung in der Harnröhre 153

Cap. XI. **Carcinom der Harnröhre** 155

§. 63. Casuistik 155
§. 64. Symptome. Verlauf. Genese. Behandlung 158

Cap. XII. **Die Erkrankungen der Cowper'schen Drüsen: Neubildungen** . . 160

§. 65. Cysten 160
§. 66—67. Carcinom 163
§. 66. Casuistik 163
§. 67. Allgemeine Schilderung 170

Verletzungen und Krankheiten des Penis.

Erste Abtheilung.

Die Anomalieen des Penis.

Cap. I. §. 1. Mangel des Penis 175

Cap. II. §. 2. Verdoppelung des Penis 176

Cap. III. §. 3. Abnorme Form und Grösse des Penis (Spaltung, excessive Grösse, Atrophie) 177

Cap. IV. §. 4. Congenitale Penisfistel 178

Zweite Abtheilung.

Die Phimose und ihre Folgezustände.

Cap. V. Die angeborene epitheliale Verklebung der Vorhaut mit der Eichel 181
§. 5. Entwickelung der Vorhaut 181
§. 6. Verhalten der Vorhaut beim Neugeborenen 182
§. 7. Die spontane Lösung der Vorhautverklebung 183

Cap. VI. Die angeborene Phimose 185

§. 8. Verhalten der Vorhaut bei Phimosis congenita 185
§. 9. Genese der Phimose 187
§. 10. Symptomatologie 190
§. 11. Behandlung 193

Seite

Cap. VII. Die erworbene Phimose 200

§. 12. Aetiologie und Genese. Symptome 200
§. 13. Behandlung 201

Cap. VIII. Folgezustände der Phimose 202

1) Die Paraphimose 202
§. 14. Aetiologie und Genese. Symptome 202
§. 15. Behandlung 204

2) §. 16. Erweiterung des phimotischen Vorhautsackes . 205

3) Die Vorhautsteine 207
§. 17. Vorkommen. Symptome 207
§. 18. Genese 209
§. 19. Behandlung 210

Dritte Abtheilung.

Verletzungen des Penis.

Cap. IX. Subcutane Verletzungen 212

1) §. 20. Zerreissung der Schwellkörper 212
2) §. 21. Quetschung der Haut des Penis 214
3) §. 22. Quetschung des Penis 215

Cap. X. §. 23. Einschnürung des Penis durch fremde Körper 215

Cap. XI. Die Wunden des Penis 218

1) §. 24. Schnitt- und Stichwunden 218
2) §. 25. Risswunden (Ruptura frenuli. Luxatio penis. Schindung des Penis) 220
3) §. 26. Quetschwunden. Schusswunden. Bisswunden 224

Vierte Abtheilung.

Die Entzündungen des Penis.

Cap. XII. §. 27. Das Oedem der Vorhaut und des Penis 226

Cap. XIII. Die Balano-Posthitis 228

§. 28. Allgemeine Aetiologie und Eintheilung 228

1) Die katarrhalische Balano-Posthitis 228
§. 29. Vorkommen. Pathologisch-anatomische Veränderungen. Symptome 228
§. 30. Diagnose. Behandlung 230

2) §. 31. Die croupöse Balano-Posthitis 231

3) §. 32. Die diphtheritische Balano-Posthitis . . . 232

4) Balano-Posthitis diabetica 233
§. 33. Vorkommen. Pathologisch-anatomische Veränderungen . 233
§. 34. Symptome. Diagnose. Prognose 234
§. 35. Behandlung 235

Seite

5) Herpes progenitalis sive praeputialis 236
§. 36. Symptome. Diagnose. Behandlung 236
§. 37. Herpes progenitalis recidivus et neuralgicus 237

Cap. XIV. §. 38. **Erysipelas penis** 238

Cap. XV. §. 39. **Phlegmone et gangraena penis** 239

Cap. XVI. **Cavernitis** 241

§. 40. Die acut-eitrige Cavernitis 241
§. 41. Die chronische Cavernitis 243
Anhang: Knorpel- und Knochenbildung im Penis 244
§. 42. Casuistik. Genese. Aetiologie 244
§. 43. Symptome. Behandlung 247

Fünfte Abtheilung.

Erkrankungen der Gefässe.

§. 44. Aneurysma. Varicen 248
§. 45. Erweiterung der Lymphgefässe 248

Sechste Abtheilung.

Die Neubildungen des Penis.

Cap. XVII. **Elephantiasis penis et praeputii** 250

§. 46. Häufigkeit. Aetiologie 250
§. 47. Pathologische Anatomie der Elephantiasis praeputii . . 251
§. 48. Pathologische Anatomie der Elephantiasis penis 252
§. 49. Beziehung der sog. Sclerose und Hypertrophie des Penis zur Elephantiasis 255
§. 50. Symptome. Diagnose. Prognose. Behandlung 257

Cap. XVIII. §. 51. **Atherome der Penishaut** 259

Cap. XIX. §. 52. **Keratosen des Penis** 260

Cap. XX. §. 53. **Papilloma penis** 262

Cap. XXI. **Carcinoma penis** 263

§. 54. Frequenz. Altersverhältnisse 263
§. 55. Aetiologie 264
§. 56—60. Pathologische Anatomie 266
§. 56. Makroskopisches Verhalten des gewöhnlichen Krebses . 266
§. 57. Histologischer Befund 270
§. 58. Seltene Formen des Peniskrebses 271
§. 59. Erkrankung der Leistendrüsen 275
§. 60. Metastasenbildung 277
§. 61. Symptome und Verlauf 278
§. 62. Diagnose 280
§. 63. Prognose 282
§. 64—74. Behandlung 284
§. 64. Eintheilung der verschiedenen Operationen 284

1) Die Amputatio penis 285
§. 65. Indicationen 285
§. 66. Operation mittelst des Messers 285
§. 67. Operation mittelst der galvanocaustischen Schneideschlinge 286

Seite

§. 68. Operation mittelst des Ecraseur 288
§. 69. Operation mittelst des Thermocauters 288
§. 70. Indicationen für die verschiedenen Operationsmethoden . 288
§. 71. Die Wundcomplicationen der Amputatio penis 290
§. 72. Nachoperationen zur Verhütung der Harnröhrenverengerung 291

2) §. 73. Die Exstirpatio penis 292

3) §. 74. Die Operationen zur Entfernung erkrankter Leistendrüsen 294

Cap. XXII. Die Neubildungen der Schwellkörper 295

1) Das primäre Sarkom 295
§. 75. Casuistik 295
§. 76. Pathologische Anatomie. Symptome. Diagnose . . . 298

2) §. 77. Das metastatische Sarkom 299

3) §. 78. Das metatsatische Carcinom 300

Anhang. §. 79. Die Gummata des Penis 300

Literatur.

Mein hochverehrter Lehrer, Herr Prof. Dr. Kocher in Bern, auf dessen Veranlassung ich diese Arbeit übernahm, stellte mir die sämmtlichen einschlägigen Krankengeschichten seiner Universitäts- und Privatklinik zur Verfügung und stand mir stets mit bestem Rathe zur Seite. Er hat mich für die Chirurgie begeistert, seine Lehren und Anschauungen sind mir zur Richtschnur meines therapeutischen Handels geworden. Mit den Gefühlen tiefster Dankbarkeit muss ich dies hier hervorheben, da jene so oft meine Schilderung durchdringen und ihre Herkunft vielleicht nicht immer sofort verrathen.

Neben der hier folgenden Literatur, die bis 1. Januar 1886 nachgetragen ist, wurden die einschlägigen Capitel der bekannteren Handbücher benützt: die Arbeit von v. Pitha in dem Handbuche von Virchow, die von Podrazki in dem Handbuche von v. Pitha und Billroth und die von Bókai in dem Handbuch der Kinderkrankheiten von C. Gerhardt; ferner die Lehrbücher von Albert, Bardeleben, Emmert, König und Roser; aus der englischen Literatur die betreffenden Capitel des Sammelwerkes von Holmes und die Lehrbücher von Bryant und Erichsen; aus der französischen Literatur M. Voillemier: Maladies de l'urèthre. Paris. Masson 1868. Von Lehrbüchern der pathologischen Anatomie wurden berücksichtigt: Birch-Hirschfeld, Förster, Klebs und Ziegler. Eine wesentliche Förderung erfuhr die Arbeit durch das Studium der einschlägigen Präparate in den pathologisch-anatomischen Sammlungen der Universitäten Basel, Bern, München, Paris (Musée Dupuytren und Musée de l'hôpit. St. Louis), Würzburg und Zürich.

Verletzungen und Krankheiten der männlichen Harnröhre.

Erste Abtheilung.

J. Englisch: Ueber angeborene Verschliessungen, Verengerungen und Erweiterungen der männlichen Harnröhre. Archiv f. Kinderheilkunde. 2. Bd. p. 85 u. 291. Stuttgart 1881. — F. Guyon: Des vices de conformation de l'urèthre. Thèse pour l'agrégation. Paris, Delahaye. 1863. — E. Rose: Ueber Harnverhaltung beim Neugeborenen. Monatsschr. f. Geburtskunde u. Frauenkrankheiten. Bd. 25. p. 425. Berlin 1865.

Einleitung.

Jarjavay: Recherches anatomiques sur l'urèthre de l'homme. Paris 1865. p. 27. — A. Kölliker: Entwickelungsgeschichte des Menschen und der höheren Thiere. 2. Aufl. Leipzig 1879. — E. Küster: Ein chirurgisches Triennium. 1876. 1877. 1878. Kassel u. Berlin 1882. p. 185. — Arch. f. Gynäkologie. Bd. 3. p. 241. — M. Wiener: Ueber die Herkunft des Fruchtwassers. Archiv f. Gynäkol. Bd. 17. p. 24. 1881.

Cap. I—III.

Literatur im Text.

Cap. IV.

H. Hendriksz: Angeborene blasenförmige Erweiterung der Urethra und Bildung eines neuen normalen Canales. v. Froriep's Notizen. 1842. Nr. 400 und Guyon l. c. p. 104. — Ausführliche Beschreibung bei Guyon l. c. p. 101. — Lotzbeck: Angeborene Erweiterung der männlichen Harnröhre. Aerztl. Intelligenz-Blatt. 1860. p. 12 und Canstatt's Jahresbericht. 1861. Bd. III. p. 320. — Busch: Angeborene Anomalie der männlichen Urethra. Berliner klin. Wochenschr. 1866. Nr. 22. p. 233. — Virchow's Archiv. Bd. 46. 1869. p. 32. — E. Schlüter: Ueber angeborene Urethral-Divertikel. Inaug.-Diss. Greifswald 1877. p. 19—24. (Operation von Hüter.) — E. de Paoli: Delle borse urinose uretrali. Gazz. med. di Torino. 1885 (cf. Ref. Centralbl. f. Chir. 1885. Nr. 51. p. 905). — J. Bokai: Harnröhren-Divertikel im Kindesalter. Pester med. chir. Presse. 1885. Nr. 34 (cf. Ref. Wiener med. Wochenschr. 1886. Nr. 3. p. 82).

Cap. V.

M. Bernutz: Dispositions anatomiques des organes génit. et leur mode de développement pour servir à l'histoire des vices de conformation très multiples qu'ils présentent. Gaz. des hôpit. 1873. p. 148. — Dubrueil: Epispadias et hypospadias. Gaz. hebd. des sc. méd. de Montpellier. 1880. I. p. 111—113. — J. M. Hunt: Case of hypospadias. Cincin. Lancet and Clinic. 1879. vol. III. p. 435. — E. Kraus: Ein Fall von Hermaphroditismus bei einem männlichen Individuum. Allg. Wiener med. Zeitung. 1867. Nr. 31. — Portier-Duplessy: Hermaphroditisme masculin. Rec. de mém. de méd. milit. 1867. p. 432. — T. P. Rock: Case of hypospadias. Lancet. London 1879. Vol. II. p. 727. (Einf. Beschr. eines Falles.) — C. Shah: A case of hypospadias with great deficency of corpus spongiosum. Ind. M. Gaz. Calcutta 1881. Vol. XVI. p. 170. — T. B. Wilkerson: Case of hypospadias cured by operation. North Car. M. J. Wilmington 1882. Vol. IX. p. 62. — Willcocks: Case of hypospadias. Pathol. Soc. of London. April 21. 1885. (Med. Tim. & Gaz. 1885. April 25. p. 557). — Weitere Literatur im Text.

Cap. VI.

Dolbeau: De l'Epispadias ou fissure uréthrale sup. et de son traitement. Paris 1861. — Bull. de l'académie de méd. t. IX. 1843. p. 61. Cf. Dolbeau l. c. p. 15. Fig. 27 ist dieser Arbeit entnommen. — Dollinger: Doppelte Harnröhre im hängenden Theile des männlichen Gliedes und deren Operation. Pester med. chirurg. Presse. 1880. Nr. 13 u. 14. — Cleland: A case of epispadias with remarks. Journ. of anat. and physiol. Vol. V. 1871. p. 321. — Th. Bryant: Cases of malposition of the test. etc. Guy's Hosp. Reports. III. Ser. Vol. XIII. 1868. p. 422. — Lancet 1867. Mai 18. p. 604. — Gaz. méd. Paris 1837. — Th. Billroth: Chirurgische Klinik 1871—76. Berlin 1879. p. 329. — Archives général. de méd. Mars. 1880. p. 257. — R. Krönlein: Beiträge zur plastischen Chirurgie. Archiv f. klin. Chirurgie. Bd. 30. p. 453. 1884. — Deutsche Zeitschrift f. Chirurgie. Bd. X. Heft 5 u. 6. p. 487. — Wiener med. Wochenschr. 1883. Nr. 9. p. 250. — Macleod: Epispadias; failure of first operation; second operation; present condition of patient. Glasgow med. Journ. 1879. p. 230—232. — F. Trendelenburg: Zur Operation der Ectopia vesicae. Centralbl. f. Chirurgie. 1885. Nr. 49. p. 858.

Cap. VII.

Verhandlungen der deutschen Gesellschaft für Chirurgie. IV. Congress. Berlin 1876. p. 16. — v. Ammon l. c. p. 75 und v. Glan: Beitrag zur Casuistik über angeborene Blasenspalte und Epispadie. Diss. Strassburg 1879. p. 8. — Küster: Chirurg. Triennium. l. c. p. 181. — R. Olshausen: Zur Aetiologie der fötalen Peritonitis. Archiv f. Gynäkologie. Bd. 2. 1871. p. 280. — Monatsschrift f. Geburtsk. u. Frauenkr. Bd. 27. Berlin 1866. p. 165. — Hecker u. Buhl: Klinik der Geburtskunde. Bd. 1. Leipzig 1861. p. 122. — Journ. of anat. and physiol. Vol. V. 1871. p. 321. — F. Ruyschii: Opera omnia. Amstelodami 1721. Thes. anat. III. Nr. V. p. 10.

Zweite Abtheilung.

Cap. VIII.

I) Fremdkörper der Harnröhre.

Badstübner: Fall von Extraction einer Haarnadel aus der Harnröhre. Berl. klin. Wochenschr. 1873. Nr. 20. — Bancroft: Stricture of the urethra; extraction of a broken fragment of a gutta-percha bougie. Bost. med. and surg. Journ. 1873. Vol. X. p. 206. — Boinet: Mém. sur un procédé nouveau pour l'extraction des corps aigus introduits dans l'urèthre. Journ. des connaiss. méd.-chir. 1847. T. II. p. 145. — Cazaux: Sonde métallique brisée dans l'urèthre. Extraction. Gaz. hebd. 1873. Nr. 42. — K. Chaud: Haematuria due to the presence of a leech in the urethra. Indian. M. Gaz. Calcutta 1885. p. 8. — Dieffenbach: Ueber fremde Körper in der männlichen Harnröhre. Casper's Wochenschr. f. d. ges. Heilkunde. 1841. p. 681 und 1843. p. 7. — A. Fischer: Eine Harnröhren-Zange zur Entfernung kleiner fremder Körper oder Neubildungen aus der Harnröhre. Wiener med. Wochenschr. 1880. Nr. 34. — E. Gurlt: Bericht über die Leistungen und Fortschritte auf dem Gebiete der Chirurgie. 1859. p. 282 und 1862. p. 357. — E. Hamilton: Foreign bodies in the urethra and bladder. Med. Press and Circul. 1872. April 24. — Herrgott: Epingle anglaise retirée du canal de l'urèthre d'un homme. Gaz. méd. de Strasbourg. 1868. Nr. 4. p. 47. — Ders.: Extraction d'une sonde brisée dans un retréc. de l'urèthre. Revue méd. de l'Est. 1874. p. 411. — J. T. Hodgen: Snare for removing foreign bodies from the urethra. St. Louis med. and surg. Journ. 1868. p. 501. — B. Holt: Lancet. 1868. June 25. p. 784. — C. T. Hunter: Foreign body in the urethra. New York M. J. 1879. p. 167—169. — E. L. Keyes: Removal of a pin from the deep urethra. New York med. Record. 1875. May 1. — Koch: Extraction einer Haarnadel aus der Urethra. Zeitschr. f. Wundärzte u. Geburtshelfer. 1871. Nr. 4. — Th. Kocher: Corresp.-Bl. f. schweiz. Aerzte. Bd. 4. 1874. p. 193. — Krabbel: Jahresbericht der chirurg. Abtheil. des Cölner Bürger-Hosp. 1876. Archiv f. klin. Chirurgie. Bd. 23. 1879. p. 641. — Loustalot et Andant: Observations de corps étrangers venant du dehors, introduits et arrêtés dans l'urèthre dans sa portion voisine du perinée; extraction de ces corps étrangers sans opération chirurg. et sans fièvre consécutive. Bull. de Thérap. Vol. 85. 1873. Nov. 30. p. 458. — E. Mason: Stricture of the urethra; Breaking of a bougie in the urethra. Am. Journ. Med. Sc. Vol. LVIII. p. 391. 1869. — Mathieu: Pince uréthral à double levier et à branches parallèles. Ac. de méd. de Paris. 1871. Oct. 10 — J. Moran: A piece of Kamptulicon floor-cloth passed in the male urethra and retained. Removal. Lancet. Dec. 22. 1877. — J. Naughton: Case of needle in the urethra, extracted through posterior wall. Edinb. med. Journ. 1880. Vol. 26. p. 495. — Notta: Observations des corps étrangers introduits dans la vessie et dans le canal de l'urèthre. Année méd. Caën 1878/79. p. 6. — L. Perogalli: Estrazione di un corpo straniero nell' urethra. Independente. Torino 1878. p. 521—524. — Poncet: Corps étrangers de l'urèthre. Fistule uréthro-pénienne. Uréthroraphie. Bull. de la Soc. de Chir. 1880. p. 434—442. — E. Rey: Nouv. procédé de l'extraction des épingles engagées dans l'urèthre. Bull gén. de Thérap. p. 72. 1873. — Richet: Corps étranger de l'urèthre; uréthrotomie ext. Union méd. 1873. p. 101. — E. Rose: Ueber Misserfolge der Lallemand'schen Cauterisation. Archiv f. klin. Chirurgie. Bd. 27. p. 472. — F. Schweninger: Ueber Fremdkörper in der männlichen Harnröhre. Aerztl. Intell.-Bl. München 1879. p. 211—215. — Ségalas: Note sur le mode de déplacement des corps étrangers dans l'urèthre. Acad. de méd. Juillet 1859. — E. Ségalas: Sonde brisée dans l'urèthre. L'Union. Vol. 45. p. 92. 1867. — E. de Smet: Sonde brisée dans le canal de l'urèthre; fragment retenu derrière un rétrécissement de ce conduit; uréthrot. ext.; guérison. Presse méd. belge. Brux. 1881. p. 25—27. — Ch. F. Steele: Extraction of foreign body from the prostatic portion of the urethra. Brit. med. Journ. 1880. May 22. p. 771. — Stubbs: Med. Tim. and Gaz. 1860. Vol. I. p. 471. — J. Terry: A large knot drawn through the male urethra. St. Louis M. a. S. J. 1879. p. 246—248. — Thiry: Sonde brisée dans le canal de l'urèthre; fragment retenu derrière un rétrécissement de ce conduit. Uréthrotomie ext. Presse méd. Belge. 1881. Nr. 4. — Ticier: Epingle engagée dans l'urèthre d'un enfant de sept ans. Extraction par le procédé de M. Boinet. Union méd. 1870. Nr. 68. — Turgis:

Fragment de sonde dans l'urèthre. Extraction. Bull. de la Soc. de Chir. 1881. p. 884. — E. Watson: Successful extraction of catheter broken in the urethra. Glasgow med. Journ. Nov. 1871. — Weinlechner: Ueber Fremdkörper in der Harnröhre und Blase und deren Entfernung. Wiener med. Wochenschr. 1878. Nr. 12—14. — Chr. Young: An easy method of extracting a broken catheter from the urethra. Brit. med. Journ. June 3. 1876.

2) Steine in der Harnröhre.

Ancelet: Extraction de calcul urétral. Gaz. des hôp. p. 123. 1856. — E. Anders: Harninfiltration durch ein Harnröhren-Concrement. Jahrb. f. Kinderheilk. 1880. p. 433—435. — Bellamy: A case of unusually large calculi removed by external incision from a sac communicating with the penile urethra. Tr. Clin. Soc. London 1878. XI. 22—23. — Beurdy: Recueil de mémoires de médecine de chir. et pharmac. milit. III. Sér. t. 18. 1867. p. 196. — Cutter: Retention of urine by impacted calculi in urethra. N. Y. med. Record. Jan. 1. 1868. — Dieffenbach: Ueber fremde in die männliche Harnröhre eingedrungene Körper Casper's Wochenschr. 1843. p. 7. — Doutrelepont: Beitrag zu der Urethrotomia externa. Archiv f. klin. Chir. Bd. 7. 1866. p. 471. — A. Duncan: Schmidt's Jahrbücher. Bd. 28. 1840. p. 270. — L. H. Dunning: A case of calculus of the urethra. J. Am. Ass. Chicago 1885. p. 316. — Friedinger: Merkwürdige Grösse eines Harnröhrensteines. Wochenbl. d. Zeitschr. d. Ges. d. Aerzte zu Wien. 1854. Nr. 38. — Gavoy: Calcul urinaire adhérent par un pédicule dans la fosse naviculaire extrait sur un enfant de sept ans. Rev. mens. de méd. et de chir. Paris 1879. p. 729—731. — L. Gött: Calcolo uretrale; uremia. Comment. clin. d. mal. d. org. gen.-urin. Pisa 1884. Vol. I. p. 115. — E. Gurlt: Bericht über die Leistungen und Fortschritte auf dem Gebiete der Chirurgie. 1862. p. 357. (Fall von Haynes-Walton.) — J. Israel: Bericht über die chirurgische Abtheilung des jüdischen Krankenhauses zu Berlin vom 1. Jan. 1873 bis 1. Oct. 1875. Archiv f. klin. Chir. Bd. 20. 1877. p. 42. — J. B. Korn: Ueber einen Stein in der Vorhaut. Inaug.-Diss. Leipzig 1865. — R. U. Krönlein: Die v. Langenbeck'sche Klinik und Poliklinik zu Berlin während der Zeit vom 1. Mai 1875 bis 31. Juli 1876. Archiv f. klin. Chir. Bd. 21. 1877. p. 211. — Lannelongue: Calcul de l'urèthre chez un enfant de deux ans. Infiltration urineuse. Bull. et Mém. de la Soc. de Chir. 1880. p. 482. — G. Mercier: De l'expulsion spontanée des calculs de la vessie. Thèse. Paris 1880. — G. Otto: Harnröhrensteine, Urethrotomie. Heilung. Dorpat. med. Zeitschr. Bd. I. p. 348. 1872. — Paikrt: Allgemeine militärärztliche Zeitung. 1865. p. 361. (Vgl. Gurlt: Bericht 1863—65. Archiv f. klin. Chir. Bd. VIII. p. 747.) — A. Pechlauer: Harnröhren-Schnitt wegen eines eingeklemmten Concrementes. Wiener med. Zeitschr. 1880. Nr. 37. p. 364. — A. Popp: Mittheilungen aus der chirurg. Praxis. Bair. ärztl. Int.-Bl. 1874. Nr. 4. — J. Ransohoff: Urethral calculi. J. Am. M. Ass. Chicago. 1885. p. 65. — L. G. Richelot: Calcul de l'urèthre et calcul enchatonné de la prostate. Union méd. Paris 1885. p. 361. — Ritter: Mittheilungen aus der Praxis. Württemb. med. Corresp.-Bl. 1874. Nr. 4. — Robinson: Urethral calculus. Dubl. Journ. of med. sc. August 1882. p. 187. — O. Rode: Ueber Harnsteine in der männlichen Harnröhre. Diss. München 1878. — Santaolaria: Epispadias avec présence de treize calculs; opération, guérison. Gaz. hebd. 1854. Nr. 63. — C. Santesson och A. Envall: Cystinsten uttagen ur fossa navicular. Hygiea. 1874. p. 272. — A. Socin: Jahresbericht über die chirurgische Abtheilung des Spitals zu Basel während des Jahres 1883. Basel 1884. p. 91. — Stöcker: Bildung von Steinen in den seitlichen Lappen der Prostata etc. Deutsche Zeitschr. f. prakt. Medicin. 1877. Nr. 22 u. 23. — Teevan: On the diagnosis and treatment of impacted urethra calculus. Lancet. 1879. p. 480. — Ders.: Urethral calculus impacted behind a tight traumatic stricture; continuous dilatation; spontaneous expulsion of the stone; patient attacked with pleurisy when about to return home cured; death. Lancet. London 1879. II. 728. — Ders.: A case of retention of urine from a calculus impacted in the membranous urethra. relieved by pushing back the stone into the bladder with a wax-bougie and crushing it. Med. Times a. Gazette. 13. March 1880. p. 305. — Vignol: Calcul dans la portion membraneuse de l'urèthre. Extraction par la boutonnière. Rev. thérap. de méd. 1856. — V. Wille: Ueber Harnröhrensteine. Aerztl. Int.-Bl. München 1885. p. 199 u. 211. — P. Wosskressenski: Zur Casuistik der Urethralsteine. Wratsch. 1885. Nr. 35. (Cf. Ref. Centralblatt f. Chir. 1885. Nr. 51. p. 907.)

Cap. IX.

H. Agnew: Laceration of the urethra. Traumatic stricture. Philad. med. and surg. Report. 1874. Jan. 17. — A. B. Anderson: Injury of the urethra; aspiration of the bladder; recovery. Peoria M. Month. 1884—85. p. 407. — O. Aschenborn: Zerreissungen der Harnröhre. Arch. f. klin. Chirurgie. 1880. Bd. 25. p. 322. — Ashhurst: Observations in clinical surgery. Americ. Journ. of med. sc. July 1866. — J. Ashhurst: Traumatic stricture of the urethra; ext. perin. urethrot. without a guide. Med. and Surg. Report. Philad. 1881. p. 596. — Audry: Gaz. des hôpit. 26. 1882 (Fälle von Dan. Mollière). Vergl. Schmidt's Jahrb. Bd. 198. 1883. p. 275. — G. Baillière: Rétrécissement traumatique de l'urèthre. Phlegmon périnéal; abscès sympathique rétropharyngien. Gaz. des hôp. 1858. Nr. 36. — E. A. Barbaux: Etude sur les rétrécissements traumatiques du canal de l'urèthre par causes externes. Thèse. Paris. 1876. — Bardy-Delisle: Chute sur le périnée. Rupture souscutanée de l'urèthre. Infiltration urineuse. Ponction de la vessie. Sonde à demeure dans le canal. Guérison. Bull. et mém. de la Soc. de Chir. 1877. p. 107—111. — Barthélemy: Rupture du canal de l'urèthre, ponction hypogastrique; uréthrot. ext. le 5. jour. Mort. Bull. et Mém. de la Soc. de Chir. 1884. p. 820. — Bartleet: Case of traumatic stricture of the urethra; Holt's operation; recovery; clinical remarks. Brit. med. Journ. Jan. 9. 1875. p. 45. — J. Bell: Note on rupture of the urethra and its treatment. Edinb. med. Journ. Dec. 1881. p. 518. — Bellamy: Rupture of urethra with extravasation of urine; recovery. Lancet. 1872. Nov. 16. — G. H. Bennett: Traumatic stricture of the urethra. Dubl. quart. Journ. 1875. Aug. p. 173. — Bercioux: Obstruction traumatique du canal de l'urèthre par une sorte d'invagination de la muqueuse. Bull. da la soc. anat. Juin 1856. — Bird: A case of fracture of the spine and retention of urine from laceration of the urethra, in which the patient passes all his urine through the puncture in the bladder made nearly three years ago per rectum. Lancet. 1866. Vol. II. p. 3. — Birkett: Laceration of urethra; stricture; retention of urine; perineal section; recovery. Lancet. 1866. Vol. II. p. 25. — Ders.: Cases of laceration of the urethra. Lancet. 1868. March 21. — Th. Billroth: Chirurgische Erfahrungen. Zürich 1860—67. Arch. f. klin. Chirurgie. 1869. p. 522—553. — Ders.: Chirurgische Briefe aus den Kriegslazarethen in Weissenburg und Mannheim 1870. Berlin 1872. p. 206. — Ders.: Chirurgische Klinik 1871—76. Berlin 1879. p. 323. — Blondeau: Obstruction traumatique de l'urèthre. Bull. de la soc. anat. Juillet 1857. — E. Boeckel: De l'uréthrotomie externe dans les rétrécissements uréthraux graves ou compliqués. Gaz. méd. de Strasbourg. 1868. Nr. 17, 18, 20, 22. — J. Borlée: Rupture traumatique du canal de l'urèthre; rétention d'urine; fistule uréthro-périnéale; uréthrotomie externe cinq mois après l'accident; guérison complète. Bull. Acad. roy. de méd. de Belge. Brux. 1879. p. 757—762. — Bousseau: Rupture traumatique de l'urèthre; ponction hypogastrique de la vessie; uréthrotomie externe; guérison. Union médic. 1872. p. 81. — J. Bouteloup: Considérations cliniques sur un cas de rétrécissement traumatique de l'uréthre. Thèse. Paris 1874. — S. M. Bradley: Clinical lecture of stricture of the urethra. Lancet 1877. Nov. 30. — Brochin: Rupture de l'urèthre et de la vessie; rétention d'urine suivie de fistules et d'incontinence. Gaz. des hôp. Paris 1879. p. 26. — Sir Benj. Brodie: Med. Tim. and Gaz. 1844. p. 247, 259. — G. L. Brussat: Ueber Strictureu der Urethra und ihre Heilung mit besonderer Berücksichtigung der durch Trauma entstandenen. Diss. Berlin 1872. — Th. Bryant: On Stricture, retention of urine, stone in the bladder and other diseases of the urinary organs. Guy's Hospital Reports. Third Series. Vol. VIII. London 1862. p. 147—243. — W. H. van Buren: Clinical lecture on traumatic stricture. New York med. Record. 1866. Nr. 8, 12. — Cameron: Traumatic stricture; perineal section; passage of metallic. bougies of extra size. Glasgow med. Journ. 1879. p. 153—155. — Cauvy: Rupture de l'urèthre survenue à la suite d'une dislocation de la symphyse du pubis. Bull. et mém. de la Soc. de Chir. Paris 1885. p. 356. — Cavaillon: Chute sur le périnée; déchirure du canal; infiltration urineuse; ouverture périnéale; guérison. Gaz. des hôp. 1869. Nr. 56. — L. Cipriani: Sulle ferite dell' uretra. Palermo 1884. — H. E. Clark: Rupture of urethra; recovery. Glasgow med. Journ. 1881. Vol. 16. p. 451. — M. Clarke: Ruptured urethra. Med. Times. 1852. p. 95. — A. Clemen: Die Operation der undurchgängigen Harnröhre. Inaug.-Diss. Marburg 1855. p. 24 ff. — Cloëtta: Ein Fall

von Harnröhrenverengerung; Heilung durch den äussern Stricturschnitt. Corresp.-Bl. f. schweiz. Aerzte. 1871. p. 301. — Coskery: A case of laceration of the urethra. New York med. Journ. 1879. p. 167—169. — Cras et Auffret: Trois observations rélatives au traitement des plaies de l'urèthre. Soc. de Chir. de Paris. 1878. Févr. 20. — Cras: Contribution à l'étude des plaies de l'urèthre dans la chute à califourchon. Bull. et mém. de la Soc. de Chir. Nouv. série. t. II. 1876. p. 804, 822, 852. — H. G. Croly: Traumatic stricture of membranous portion of urethra of five years' duration; retention of urine; bladder tapped above pubes; subsequenlty urethrotomy; perfect recovery. Dubl. Journ. of med. sc. 1882. p. 12. — Dawson: Traumatic stricture in a boy. Ext. urethrotomy without a guide. Cincin. Lancet and Clinic. 1878. I. p. 412. — Demarquay: Mémoire sur la contusion et la déchirure de l'urèthre; nouv. procédé opératoire pour rétablir la continuité de ce canal. Union méd. Nr. 26. 1858. — Th. Demel: Urethroplastik 8 Monate nach geschehener Zerreissung und vollständiger Continuitätstrennung der Pars membran. urethr. Vollständige Heilung. Wien. medic. Wochenschr. 1867. p. 67. — H. Demme: Militärchirurgische Studien. 2. Abtheilung. 2. Auflage. Würzburg 1864. p. 224. — Alf. Devers: Sur le dépôt par épanchement d'urine ou collection d'urine enkystée dans l'aponévrose périnéale inf. à la suite d'une lésion du canal de l'urèthre chez l'homme. Thèse. Paris 1857. — Doutrelepont: Beitrag zu der Urethrotomia externa. Arch. f. klin. Chirurg. Bd. 7. 1866. p. 461. — J. Duncan: Traumatic stricture; its treatment by suprapubic cystotomy. Edinb. med. Journ. Vol XXX. 1884/85. p. 12. — J. Durand: Quelques considérations sur les fractures du pubis. Thèse. Paris 1869. — J. G. Earnest: Laceration of the urethra with traumatic stricture in a boy seven years old. Coll. and Clin. Rec. Philad. 1882. Vol. III. p. 7. — Ebermayer: Gänzliche Durchreissung der Harnröhre. Med. Zeitung. v. Ver. f. Heilk. in Preussen 1834. p. 21. — J. Englisch: Ruptura urethrae ex coitu; heftige Blutung aus der Urethra, die durch Einführung eines dicken Katheters gestillt werden konnte. Heilung. Med. Chirurg. Centr.-Bl. Wien 1881. p. 16. — Erichsen: Fracture of the pelvis; laceration of the urethra; abscess in perineum; recovery. Brit. med. Journ. Jan. 5. 1867. p. 8. — G. E. Fenwick: Obliteration of the urethra from injury treated by external incision. Canada med. and surg. Journ. Montreal. 1879—80. p. 289—295. — Fleury: Déchirure du périnée; abscès urineux; infection purulente; mort. Gaz. des hôp. 1868. p. 106. — François: Rupture de l'urèthre avec infiltration d'urine consécutive à une contusion du périnée. Arch. méd. Belges. Brux. 1881. Vol. 20. p. 314—318. — De Fuisseaux: Déchirure du canal de l'urèthre. Arch. méd. Belges. Juin 1868. — G. Fundenberg: Report of a case of urinary fistula produced traumatically and cured by the lancetted stilette. Philad. med. and surg. Report. 1869. June 19. — M. J. Gardiner: Ruptured urethra. Edinb. med. Journ. 1884. May. p. 994. — P. Gayet: Essai sur la recherche méthodique du bout postérieur de l'urèthre dans les effractions traumatiques ou pathologiques de ce canal. Thèse. Paris 1878. — R. Geissel: Operative Casuistik. Deutsche med. Wochenschr. 1877. Nr. 51 und 52. — L. Germain: Section complète des corps caverneux et du canal de l'urèthre avec perte de substance suivie de la réunion des fragments et du rétablissement des fonctions génito-urinaires. Thèse. Paris 1874. — Giraldès: Rupture de l'urèthre etc. Mouvem. méd. p. 38. 1867. — Giron: Fracture du bassin par enfoncement. Rupture de l'urèthre. Infiltration d'urine. Progrès méd. 1880. Nr. 12. — Gosselin: Rupture de l'urèthre et de la vessie; retention d'urine suivie de fistules et d'incontinence. Gaz. des hôp. 1879. Nr. 4. — W. Grégory: De la méthode sanglante dans les rétrécissement de l'urèthre. Thèse pour le doctorat. 1879. Nr. 295. Faculté de médec. de Paris. — Grödel: Quetschung der Harnröhre; Blasenstich. Berl. klin. Wochenschr. 1879. Nr. 38. p. 529. — G. B. Günther: Lehre von den blutigen Operationen am menschlichen Körper. IV. Abtheil. Operationen am Becken. Leipzig und Heidelberg 1860. p. 415. — P. Güterbock: Bemerkungen über den äusseren Harnröhrenschnitt. Arch. f. klin. Chir. Bd. 16. p. 164—186. — Guyon: Rétention d'urine par cause traumatique; intervention chirurgicale. Journ. de méd. et de chir. prat. Paris 1878. p. 443. — T. Guyon et P. Bazy: Atlas des maladies des voies urinaires. 1. Livr. Paris 1881. Planche 5: Section de l'urèthre par une balle. Oblitération du canal. — A. Halbey: Subcutane Zerreissung der Urethra am Perineum durch Stoss. Berlin. klin. Wochenschr. 1878. Nr. 48. — Halloran: Very tight traumatic stricture of the urethra; internal urethrotomy with Maisonneuve's instrument; anuria untill death of patient 81 hours after the operation Boston med. and surg. Journ. 1878. p. 512—513. — Hambursin: Blessure de

la portion prostatique de l'urèthre par une balle de fusil à aiguille. Obstruction du canal et fistules multiples. Fièvre urineuse et cachexie. Impuissance de la dilatation progressive à l'aide de bougies. Rétablissement du canal par le cathétérisme méthodique et soutenu en une seule séance. Presse méd. Belge. 1877. Nr. 51. — J. R. Hamilton: Rupture of the urethra; extravasation of urine; complete recovery. Canada Lancet. Toronto 1879 und 1880. p. 131. — C. Heath: Traumatic stricture; forcible dilatation. Lancet. 1874. May 16. — Ch. Heath: Case of traumatic stricture. Brit. med. Journ. 1869. July 17. p. 55. — B. Hill: Chronic urethral stricture; traumatic injury of the perineum; subsequent rupture of the urethra and extravasation of urine; death; remarks. Lancet. 1876. Oct. 7. — J. D. Hill: Clinical remarks on a case of neglected traumatic stricture of the urethra. Med. Tim. and Gaz. 1871. Febr. 11. — J. Houston: Dublin Journ. 1835. Nr. 22. — Howse: A case of suprapubic incision into the bladder for the relief of traumatic stricture of the urethra caused by compound fracture of the pelvis. Med. Press and Circ. Lond. 1878. p. 351. — E. L. Hussey: Cases of retention of urine. Med. Tim. and Gaz. 1880. Dec. 25. — Hutchinson: Case illustrating the value of the operation of puncture of the bladder for retention of urine with large perineal abscess consequent of old-standing traumatic stricture. Recovery with permeable urethra. Lond. hosp. rep. Vol. III. p. 203. — A. Jamieson: Traumatic stricture of urethra; Gouley's operation; cure. China Imp. Customs med. Rep. Shangai 1879. p. 30—32. — S. Illés: Verletzung des Dammes; Riss der Harnröhre; Heilung. Pest. med. chir. Presse. 1882. p. 280. — P. Imbriaco: Un caso di rottura traumatica della vesica. Giorn. di med. mil. Roma 1878. p. 1073—1110. — H. H. Kane: Rupture of the urethra; strictura urethrae; urethral calculi; gangrene of penis; death; Cincin. Lancet and Clinic. 1879. II. p. 481—483. — E. Kaurin: Meddelelser fra min Praxis. Tidskrift for pract. Med. 1884. p. 2. (Ruptura urethrae.) — H. Knoch: Ueber die Nachbehandl. der Urethrot. ext. Sitz.-Ber. d. phys.-med. Soc. zu Erlangen. 1883—1884. 16. Heft. p. 183. — F. König: Ein Fall von traumatischer Strictur der Harnröhre nebst Bemerkungen über die Behandlung derselben. Berl. klin. Wochenschr. 1880. April 12. p. 205 und 224. — Köhler: Zerreissung der Harnröhre. Charité-Annalen. V. Jahrg. 1878. Berlin 1880. p. 599. — W. Körte: Bericht über die wichtigeren Ereignisse auf der chirurgischen Abtheilung des Krankenhauses Bethanien im Jahre 1878. Langenbecks Archiv. 1880. Bd. 25. Heft 4. p. 828. — W. Kowatsch: Ruptur der Harnröhre mit Urininfiltration und Gangrän. Memorabilien. Heilbronn 1879. Bd. 24. p. 489—494. — Krabbel: Jahresbericht der chirurg. Abtheil. des Cölner Bürgerhospitals vom Jahre 1876. Langenbeck's Archiv. Bd. 23. 1879. p. 641. — Kurrer: Zwei Fälle von Ruptur der Urethra. Württemb. medic. Corresp.-Bl. 1866. Nr. 25. — E. Küster: Ein chirurg. Triennium. 1876, 1877, 1878. Kassel u. Berlin 1882. p. 175. — J. Lampiasi: Uretrotomia esterna per obliterazione di uretra prodotta da ferita d'arma da fuoco. Gaz. chir. di Palermo. 1871. Maggio, Giugno. — P. E. Laquerré: Etude sur le traitement des contusions et plaies contuses du canal de l'urèthre. Thèse. Paris 1878. — L. F. Larmande: Considérations sur la rupture de l'urèthre dans la contusion du périnée. Thèse. Paris 1867. — Lebec: Rétrécissement traumatique de l'urèthre. Infiltration d'urine. Vessie bilobée, Néphrite suppurée. Progrès méd. 1877. p. 512. Nr. 26. — E. W. Lee and C. Fenger: Rupture of the subpubic portion of the urethra. Chicago med. Gaz. 1881. Vol. I. p. 63—68. — E. Lefranc: Contribution à l'étude des rétrécissements traumatiques de l'urèthre. Thèse. Paris 1880. — K. Löbker: Die antiseptische Nachbehandlung der Urethrotomia externa. Deutsche Zeitschr. f. Chirurgie 1882. Bd. XVI. p. 398. — A. Lücke: Kriegschirurgische Aphorismen aus dem zweiten schleswig-holsteinischen Kriege im Jahre 1864. Arch. f. klin. Chirurgie. Bd. 7. 1866. p. 88. — Ders.: Bericht über die chirurg. Universitätsklinik in Bern von Ostern 1865 bis Ostern 1872. Deutsche Zeitschr. f. Chirurgie. 2. Bd. 1873. p. 363. — R. N. Macpherson: Notes on a case of stricture of the urethra followed by rupture. Treatment by perineal section and subsequently by forcible dilatation. Lancet. 1879. June 21. p. 877. — L. Manson: Considérations sur le traitement des contusions et plaies contuses de la portion périnéale de l'urèthre chez l'homme. Thèse. Paris 1874. — D. P. Morgan: Report of a case of traumatic stricture of the male urethra with dilatation; puncture of the sac afterwards and operation with good results. Med. and surg. Rep. Philad. 1879. p. 199. — Marshall: Traumatic stricture of the urethra; perineal section by Wheelhouse's plan; cure. Lancet. 1881. Vol. II. p. 1042. — Mathieu: Observation d'infiltration urinaire d'origine traumatique. Lyon méd. Nr. 8. 1880. p. 274

bis 278. — C. F. Maunder: Clinical surgery. Lond. hosp. Report. Vol. IV. p. 253. — R. B. Maury: Traumatic stricture; perineal urethrotomy without guide. New York med. record. 1866. Nr. 18. — J. E. Mears: Gunshot wound of the penis producing urethral fistula. Philad. med. Tim. 1881. p. 219. — H. Meckel von Hemsbach: Fall einer traumatischen Ausreissung des Blasenhalses etc. Illustr. med. Zeitung. Bd. 1. Jahrg. 1852. — D. Mollière: Fracture du pubis et rupture de l'urèthre; rétréc. infranch. etc. Lyon méd. 1885. p. 464. — v. Mosengeil: Jahresbericht der chirurg. Klinik zu Bonn, v. 1. Okt. 1870 bis 1. Okt. 1871. Archiv f. klin. Chirurgie. Bd. 15. 1872. p. 161. — Nélaton: Rétrécissement de l'urèthre à la suite de chute. Considérations sur un nouveau mode de traitement des rétréc. uréthr. Journ. de méd. et de chir. prat. 1854. (Vgl. Cannstatt's Jahresber. 1855. Bd. III. p. 325.) — G. Neuber: Beiträge zum Catheterismus posterior. Archiv f. klin. Chirurgie. Bd. 26. p. 502. 1881. — Notta: Destruction traumatique de la région prostatique de l'urèthre guérie à l'aide de l'usage des sondes en caoutchouc vulcanisé. Union méd. 1863. Nr. 21. — Ders.: Quelle est la conduite que doit tenir le chirurgien dans les cas de contusion violante du périnée avec rupture de l'urèthre sans plaie extérieure mais compliquée de rétention d'urine? Gaz. des hôpit. p. 63. 1875. — Ders.: Bull. et mém. de la Soc. de Chir. de Paris 1879. t. V. p. 583—593. I. Obs.: Fistules urinaires. Destruction de l'urèthre au niveau du périnée. Recherche des deux bouts du canal. Sonde à demeure. Rétablissement du cours des urines. II. Obs.: Fistule urinaire. Destruction de l'urèthre au niveau du périnée. L'urine ne passe plus par l'urèthre depuis $3^1/_2$ ans. Recherche des deux bouts du canal. Sonde à demeure. Rétablissement du cours des urines. — P. C. Obissier: Contribution à l'étude des lésions traumatiques de la portion périnéale de l'urèthre chez l'homme. Thèse. Paris 1876. — L. H. Ornsby: Lacerated urethra. Med. Press and Circ. 1876. March 29. — C. Palamidessi: Storia d'una straordinaria dilatazione dell' uretra. Lo Sperimentale. 1858. Nr. 6. — De Paoli: Contribuzione allo studio delle borse urinose uretrali acquisite e delle rotture dell' uretra per arresto di calcoli. Giorn. d'acc. di med. di Torino. Dec. 1. 1879. — Péan: Leçons de clinique chirurg. Paris 1879. p. 551. — Peltzer: Beitrag zur Casuistik und Wundbehandlung der Urethrotomieen. Deutsch. militärärztl. Zeitschr. 12. Jahrg. 1883. p. 278. — G. Peters: Traumatic stricture of the urethra. Med. Record. New York 1882. Vol. 21. p. 245. — Piachaud: Rétrécissement traumatique de l'urèthre. Uréthrotomie interne. Gaz. des hôpit. 1867. p. 57. — Fr. Pierantonii: Restringimenti uretrali moltipli — fistole uretro-rettale ed uretro-scrotale — uroemia — uretrotomia esterna — ascesso urinoso-purolento — guarigione. Il Morgagni. 1880. Marzo. p. 200. — N. Pirogoff: Grundzüge der allgemeinen Kriegschirurgie. Leipzig 1864. p. 612. — E. Pitache: Contribution à l'étude de l'infiltration d'urine. Thèse. Paris 1878. — A. Poncet: Note sur le siège précis des ruptures de l'urèthre et sur leur mécanisme. Lyon méd. 1871. Nr. 25. — A. C. Post: Traumatic stricture of the urethra; severe inflammation; extensive sloughing; perineal fistula; successfull urethroplastic operation. Med. Gaz. New York 1880. p. 85. — J. Pridie: Notes of a case of laceration of the urethra with hemorrhage into the bladder from direct injury. Edinb. med. Journ. 1873. July. p. 53. — H. Ranke: Beiträge zum Catheterismus posterior. Deutsche medic. Wochenschr. 1876. Nr. 6. — A. L. Ranney: Extravasation of urine due to lesions of the urethral canal. New York med. Journ. 1879. p. 281—288. — Ravogli: Die Endoskopie bei traumatischen Harnröhrenstricturen. Vierteljahrsschr. f. Dermatolog. Wien 1879. p. 345–349. — G. Raymond and: Rupture traumatique de l'urèthre etc. J. Soc. de méd. et pharm. de la Haute-Vienne. Limoges 1885. p. 39. — Renton: Ruptured urethra operated successfully. Edinb. med. Journ. July 1875. p. 35. — Richet: Contusion du périnée. Gaz. méd. de Paris. 1879. p. 46. — Riedel: Die chirurg. Klinik in Göttingen v. 1. Oktober 1875—1879. Deutsche Zeitschr. f. Chirurgie. Bd. XV. p. 479. — Robson: Traumatic urethral stricture cured by excision. Brit. med. Journ. 1885. Vol. I. p. 481. — W. Rollin: Ruptura urethrae cum fistula urinaria. Eira. 1880. p. 765. (Vgl. Jahresbericht von Virchow und Hirsch für 1881. Bd. 2. Abtheil. 1. p. 230.) — J. A. Rosenberger: Ueber Plastik der Urethra nach Penisfractur und Gangrän. Archiv f. klin. Chirurgie. 1885. Bd. 32. p. 834. — W. Roser: Zur Behandlung unheilbarer Harnröhrenstricturen. Centralbl. f. Chirurgie 1881. Nr. 2. p. 17. — Rossander: Ruptura urethrae; punctio vesicae och yttre uretrotomi. Hyggiea 1869. — De Roubaix: Fracture des os du bassin. Escharre de la région sacrée. Abscès urineux. Fistule uréthrale consécutive. Uréthroplastie. Résultat de l'opération. La Presse méd. belge. 1870. Févr. 27. Mars 6. — G. Ruggi: Dell' in-

cisione trasversale dell' uretra nella bottoniera perineale praticata a cura dei restringimenti insormontabili della parte anteriore. Boll. d. sc. med. Feb. 1880. — Savory: Clinical lecture of extravasation of urine. Lancet. Jan. 17. 1874. Vol. I. p. 79. — Schlesier: Traumatisch-entzündliche Harnverhaltung mit Ruptur der Harnröhre. Med. Zeit. v. Ver. f. Heilk. in Preussen. 1838. Nr. 1. — Ch. Segny: Rétrécissement traumat. du canal de l'urèthre; guérison par la dilatation forcée au moyen des sondes rigides. Rev. méd. 1858. Mars 31. — H. Smith: Traumatic stricture of the urethra; treatment by potassa fusa. Lancet. 1867. Dec. 7. — Ders.: Very tight traumatic stricture of the urethra. Treatment by direct application of potassa fusa. Cure. Lancet. 1868. April 11. — Ders.: Old traumatic stricture with perineal fistula; the old operation of perineal section. Lancet. 1870. Feb. 5. — A. Socin: Jahresberichte über die chirurgische Abtheilung des Spitales zu Basel während der Jahre 1871—1881. — Stein: Ueber diffuse Urininfiltration. Hospitals-Meddelelser. Bd. IV. Vgl. Cannstatt's Jahresber. 1853. Bd. III. p. 327. — A. Stricker: Ueber die traumatischen Stricturen der männlichen Harnröhre und deren Behandlung. Deutsche Zeitschr. f. Chirurgie 1882. Bd. XVI. p. 420 und Inaug. Diss. Leipzig 1882. — Teevan: Rupture of the urethra from a blow on the perineum; retention and extravasation of urine; puncture of the bladder per rectum; recovery. Lancet 1866. Vol. II. p. 17. — Ders.: Two cases of retention of urine from laceration of the urethra; catheterism; good results. Lancet. 1875. Aug. 20. — Ders.: Extravasation of urine; boutonnière operation; recovery. Brit. med. Journ. 1875. Apr. 10. — Ders.: Case of traumatic stricture with numerous fistulae cured by internal urethrotomy. Lancet. 1876. Oct. 21. — Ders.: Two cases of retention of urine. Lancet. 1877. June 9. — Ders.: A case of traumatic stricture with five fistulae; extern. urethrotomy; cure. Lancet. 1877. Aug. 18. — Ders.: Impassable traumatic stricture of the urethra; boutonnière operation; recovery. Brit. med. Journ. 1878. Apr. 6. p. 484. Lancet. 1879. I. 806. — Ders.: Rupture of the urethra from a blow on the perineum; extravasation of blood and urine; death. Brit. med. Journ. Apr. 12. 1879. p. 546. — W. F. Teevan: Traumatic stricture and fistula of the urethra; internal urethrotomy; suppression of urine; good results. Med. Tim. and Gaz. London 1879. Vol. II. p. 528. Nov. 8. — W. Thomson: On a case of external urethrotomy by Weelhouse's method. Dubl. Journ. of med. sc. 1879. Dec. 1. p. 437. — S. S. Thorn: A case of traumatic stricture. Toledo med. and surg. Journ. 1879. p. 295—298. — A. Vans Best: Supplementary bladder consequent upon stricture. Lancet. 1871. April 29. — Verneuil: Ulcération de l'urèthre par une balle. Scorbut. Bull. de la soc. anatom. de Paris. 2. sér. T. 16. 1871. p. 22. — Vidal de Cassis: Journ. des connaiss. méd. 1834. Mars. — C. Weil: Ueber die Behandlung verschiedener Formen von Harnretention. Prag. med. Wochenschr. 1881. Bd. VI. Nr. 17, 18, 19. — Weinlechner: Bericht der k. k. Krankenanstalt Rudolfstiftung in Wien 1881. p. 413. — R. F. Weir: A clinical lecture on urinary infiltration and abscess. New York med. Rec. 1879. Nov. 15. — A. A. Wendler: De rupturis urethrae. Dissert. inaug. chirurg. Lipsiae 1869. — H. M. Wetherill: Rupture of urethra; urinary infiltration; recovery. Phil. med. Times. 1881. Oct. 8. — J. W. White: Rupture of the urethra followed by extensive infiltration of urine. Med. News. Philad. 1882. p. 267. — O. Will: Catheter-Treatment of perineal fistula. Lancet. 1881. June 11. — Wutzer: Urethrotomie. Deutsche Klinik. 1852. Nr. 45. — W. B. Wynne: Stricture of the urethra. Philad. med. and surg. Rep. 1870. Jan. 8. — Zwicky: Jahresbericht. Charité-Annalen, herausgeg. von Dr. Mehlhausen. VIII. Jahrg. Berlin 1883. p. 454.

Cap. X.

Literatur im Text.

Cap. XI.

M. Schustler: Ueber einen Fall von Epithelialcarcinom in der Continuität der männlichen Harnröhre. Wien. medic. Wochenschr. 1881. p. 120. — C. Thiersch: Der Epithelialkrebs, namentlich der Haut. Leipzig 1865. Fall 92. p. 283 u. p. 289. — M. A. Poncet: Du cancer profond de la verge (Epithéliôme intrapérinéal). Gaz. hebdom. 1881. 6. Mai. p. 282. (Association française p. l'avancement des sc.

Session d'Alger. 1881. — Guiard: Transformation en epithélioma à marche rapide de trajets fistuleux consecutifs à un rétrécissement de l'urèthre. Annal. des mal. d'org. génito-urin. Aug. 7. 1883. Referat: Centralbl. f. Chir. 1883. Nr. 45. p. 735. — R. Trzebicky: Ein Fall von primärem Krebse der männlichen Harnröhre. Wien. medic. Wochenschr. 1884. p. 606 u. 645 (Nr. 20. 21).

Cap. XII.

J. Englisch: Ueber Obliteration und Erweiterung der Ausführungsgänge der Cowper'schen Drüsen. Medic. Jahrbücher. Wien. 1883. 2. Heft. p. 289. — J. Coulliard: Contributions à l'étude des affections des glandes bulbo-urèthrales. Paris 1876. p. 31. — A. Gubler: Des Glandes de Méry (vulgairement glandes de Cowper) et de leurs maladies chez l'homme. Paris 1849. p. 19. — Paquet et Herrmann: Sur un cas d'epithélioma de la glande de Cowper. Journal de l'anat. et de la physiol. norm. et pathol. publ. p. Robin et Pouchet. Paris 1884. p. 615. — Ed. Pietrzikowski: Ein Fall von primärem Carcinom der Cowper'schen Drüsen. Zeitschr. f. Heilkunde. VI. Bd. Prag 1885. p. 421.

Verletzungen und Krankheiten des Penis.

Bei Abfassung dieser Arbeit wurde neben den bei den Krankheiten der männlichen Harnröhre genannten Lehrbüchern der Chirurgie und pathologischen Anatomie vor Allem noch berücksichtigt das Werk von J. N. Demarquai: Maladies chirurgicales du Pénis. Publiées par G. Voelker et J. Cyr. Paris. Delahaye 1877. Die Literatur ist bis 1. Januar 1886 nachgetragen.

Erste Abtheilung.

Cap. I—III.

Literatur im Text.

Cap. IV.

E. Klebs: Handbuch der pathol. Anatomie. Berlin 1876. Bd. I. p. 1136. — H. v. Luschka: Das vordere Mittelstück der Prostata und die Aberration desselben. Virchow's Archiv. Bd. 34. 1865. p. 592. — Marchal: Bull. de l'Acad. de médecine. T. XVII. 1852. p. 640. — Perkowsky: Ueberzählige Harnröhre, hartnäckige Blennorrhöe derselben, operative Entfernung der abnormen Harnröhre. Medycyna 1883. Nr. 41 (Ref. Centralbl. f. Chirurgie 1883. p. 816). — Picardat: Recherches sur les anomalies congénitales de l'utrèthre. Thèse de Paris 1858. Nr. 91. p. 41. — A. Přibram: Ein Fall von angeborener Penisfistel. Ektopie der Prostata. Prager Vierteljahrsschrift für die praktische Heilkunde. Bd. 96. 1867. p. 44. — A. Verneuil: Ectopie congénitale partielle de la prostate et de ses conduits excréteurs. Fistules congénitales du Pénis. Arch. gén. de Médecine. Paris 1866. Vol. I (VIe sér. T. 7). p. 660.

Zweite Abtheilung.

Cap. V.

J. Bókai: Die Krankheiten der Urogenitalorgane des kindlichen Alters. 4. Bd. 3. Abtheil. von Gerhardt's Handbuch der Kinderkrankheiten. (Wird in Cap. VI—VIII noch öfters citirt.)

Cap. VI—VII.

H. Allen: A modification of the operation for phimosis. Philad. med. Times. 1872. Aug. 15. — Althaus: Cases of epilepsy with complication. Remarks upon treatment. Lancet. 1867. Febr. 16. — A. Amussat: Traitement des phimosis au moyen de la galvanocaustique. Gaz. des hôp. 1874. Nr. 6, 8. — E. Barbiglia: La circoncisione. Giorn. internaz. de sc. med. Napoli 1879. I. p. 1093 bis 1096. Nr. 10 u. 11. — S. Baruch: New circumcision scissors. Gaillard's M. J. New York 1882. p. 25. — Beck: Zur Operation der Phimose. Deutsche Klinik. 1856. p. 31. — Al. Belaieff: Recherches microscopiques sur les vaisseaux lymphatiques du gland. Journ. de l'anat. et de la physiol. 1866. Paris. p. 465—470, 594—598. — Biddle: The treatment of phimosis by dilatation a tergo and its dangers. Brit. med. Journ. 1884. Nr. 29. p. 1073. — Th. Billroth: Chirurg. Klinik. 1871—76. Berlin 1879. p. 357. — G. Bohart: De l'élongation préputiale. Paris 1882. Diss. — Bonelli: Sur quelques malad. génito-vésicales produites ou simulées par le phimosis congénital. Gaz. des hôp. 1851. Nr. 141. p. 566. (Ref. in Cannstatt's Jahresb. 1851. Bd. III. p. 291.) — Bonnafont: Nouv. procédé pour pratiquer l'opération du phimosis. Rév. méd. 1855. (Ref. in Cannstatt's Jahresb. 1856. Bd. III. p. 380.) — Th. Bryant: Cases illustrating the effects of an adherent prepuce upon the urinary organs. M. T. a. Gaz. 1868. May 16. — A. Colles: Select. from impublished manuscripts. Dubl. quart. Journ. May 1856. — Colucci: Alcune osservazioni sulla fimosi congenita dei neonati delle specie umana. Riv. clin. di Bologna. 1872. Marzo. (Ref. Virchow-Hirsch's Jahresb. 1872. Bd. II. p. 196.) Cantó: Nuevo tratamiento del fimosis. Gac. de l'hosp. Valencia 1882. I. p. 145—149. F. Capdenille: De la balano-posthite et du phimosis accidentel. Thèse. Paris 1879. — G. Casarini: Sul fimosi accidentale. Spallanzani. Modena 1879. p. 337 bis 344. — V. Chalot: De la dilatation rapide dans le traitement du phimosis congén. Gaz. hebd. d. sc. méd. de Montpellier. 1885. p. 241. — Th. Chanel: Bull. de Thérap. T. VII. — Charité-Annalen, herausgeg. von Mehlhausen. 8. Jahrg. Berlin 1883. p. 454. — Cruise: On the cure of phimosis by sudden dilatation. Dublin. — Curling: Stone in the bladder of a boy associated with phimosis; new operation for the latter. Lancet. 1855. Vol. I. p. 155. — Ch. Daudirac: Le phimosis congénital. Accidents qu'il provoque. Ses divers traitements. Thèse. Paris 1874. — Deboué: Opération du phimosis. Gaz. des hôp. 1869. Nr. 135. — Demeaux: Note relative au phimosis congénital et son traitement etc. Bull. et Mém. soc. chir. 1880. p. 580—582. — Dick: Einfaches Verfahren bei der congenitalen Phimose. Gaz. hebd. 1855. Nr. 38. — Dinkhuyzen: Ueber die Operation der Phimose. Journ. d. l. Néerlande 1844. November. (Ref. Schmidt's Jahrb. Bd. 47. p. 315.) — W. Donovan: Phimosis a cause of retention of urine. Med. Press and Circ. June 17. 1874. — Driard: Sur l'opération du phimosis. Bull. gén. de thérap. Paris 1879. p. 413. — Dziewonski: Des divers modes opératoires du phimosis. Rev. de thérap. méd.-chir. Paris 1881. p. 594—598. — Ed. East: Treatment of phimosis. Brit. med. Journ. 1884. Dec. 20. p. 1239. — J. W. Faison: Three cases of congenital phimosis and adherent prepuce. North. Car. M. Journ. Wilmington 1879. Vol. IV. p. 27—30. — G. Fischer: Chirurgie vor 100 Jahren. Leipzig 1876. p. 541. — L. Fleury: Du phimosis congénital au point de vue méd.-chir. Gaz. des hôp. 1851. Nr. 126. p. 505. — Foster T. Cooper: Congenital phimosis. M. T. a. Gaz. London 1854. p. 281. (Ref. Cannst. Jahresb. 1855. Vol. III. p. 333.) — O. H. Foster: Congenital phimosis with preputial calculus. Lancet. London 1880. Vol. I. p. 767. May 15 — Friedberg: Ueber den Einfluss der Phimose auf die Entstehung von Unterleibshernien. Prag. Vierteljahrsschr. 1864. Bd. I. — Frisell: Cases of phimosis. Tr. M. Soc. W. Virginia 1878. p. 387. — Gallois: Quelques mots sur la circoncision. Journ. de la Soc. de méd. et pharm. de l'Isère. Grenoble 1879/80. p. 131. — G. G. de Garrequer: On a new method of curing phimosis. Brit. med. Journ. 1876. Oct. 7. — Gavarret: Journ. des connaissances med.-chir. 1834. Janvier. — H. H. Grant: Phimosis the cause of convulsions in an infant. Med. Herald. Louisville 1879/80. p. 223. — D. Greco, Un nuovo processo per l'operazione della fimosi. Scuol. med. nap. 1881. Vol. IV. p. 568—576. — Güntner: Harnbeschwerden alter Leute in Folge von Phimose. Memorabilien. Heft 8. p. 337. 1872. — Hamdy Aïssa: De la circoncision. Description d'un nouv. procédé opérat. Paris 1873. (Ref. Virchow-Hirsch's Jahresb. 1873. Bd. II. p. 197. — L. Harth: Zur Behandlung der Phimosis und Paraphimosis. Wien. med. Wochenschr. 1871. Nr. 16, 17. — Heller: Ueber

Operation der Phimose. Chirurg. Vierteljahrsschr. 1849. p. 1. — M. H. Henry: Observations on the clinical features and treatment of phimosis. Am. J. Obst. N. Y. 1885. p. 386. — J. M. Holloway: Four cases of congenital phimosis. Med. Herald. Louisville 1879/80. p. 259—262. — J. Hue: Opération du phimosis par la ligature élastique. Bull. gén. de thérap. Paris 1879. p. 67—72. — E. P. Hurd: Phimosis with lithuria; circumcision recovery. Philad. med. and surg. rep. Nov. 11. 1876. — J. C. Hutchinson: On the treatment of accidental phimosis by rupturing the mucous membrane of the prepuce. New York med. Rec. March 15. 1870. — Jalland: Circumcision: death. Lancet. 1882. Vol. I. p. 308. — A. Jansen: Considérations sur les affections et accidents causés par la briéveté du prépuce. Journ. de méd. de Bruxelles. 1870. — Jobert: Phimosis cong. Gaz. des hôp. 1861. p. 100. — F. Jordan: Die einfachste Operation der nicht complicirten Phimose. Med. T. a. Gaz. 1855. Febr. — S. N. Jordan: An unusual wound complication to an operation for congenital phimosis. Atl. M. a. S. J. 1880/81. p. 513. — Judes Hue: Nouv. procédé pour l'opération du phimosis. Soc. de Chir. 1878. p. 682. — J. A. Kempe: Phimosis as a cause of rupture in children. July 27. 1878. — S. Kersch: Betrachtungen über die Phimosis. Prager Vierteljahrsschr. 1867. Bd. 3. p. 30. — L. Kreitner: Ausgedehnter Riss des Präputium durch Phimosis cong., während des Coitus erworben. Mitth. d. Ver. der Aerzte Nied.-Oesterr. Wien 1884. Bd. X. p. 85. — R. U. Krönlein: Die von Langenbeck'sche Klinik und Poliklinik zu Berlin während der Zeit vom 1. Mai 1875 bis zum 31. Juli 1876. Arch. f. klin. Chir. Bd. 21. 1877. p. 222. — Léveillé: Phimosis et Paraphimosis. Journ. des connaiss. méd. 1855. 20. Févr. — R. Lloyd: Case of phimosis with retention of eleven calculi in the cavity of the prepuce. Brit. med. Journ. London 1882. II. 580. — A. Lücke: Bericht über die chirurg. Univ.-Klinik in Bern 1865—1872. Deutsche Zeitschr. f. Chir. Bd. II. 1873. p. 362. — R. C. Lucas: The treatment of phimosis by dilatation. Brit. med. Journ. Nov. 11. 1876. — P. D. Lupó: D'un nuovo processo incruento per la cura della fimosi congenita. Movimento. Napoli 1879. p. 136—138. — J. Mackenzie: Congenitally impervious prepuce. Brit. med. Journ. March 9. 1878. — Martin: De la circoncision avec un nouvel appareil inventé par l'auteur pour faire la circoncision. Nouveau procédé pour le débridément du phimosis congénital. Thèse. Paris 1870. — C. H. Mastin: Circumcision as a cause of a reflex-irrit. of the génito-ur. org. Gaillard's M. J. N. Y. 1885. — J. P. Mathews: Phimosis and contracted prepuce a cause of many reflex neurosis. Tr. Illinois. M. S. Chicago 1884. p. 294. — E. Maurel: Phimosen-Zange. Bull. de thérap. Juin 1880. (Cf. Illustr. Vierteljahrsschrift der ärztl. Polytechnik. Juli 1881. p. 119.) — E. A. Meinel: Ricord's neues Operationsverfahren der Phimosis. Bayr. Corresp.-Bl. 1846. Nr. 12, 13. (Ref. Schmidt's Jahrb. Bd. 51. p. 304.) — A. Mercer: Congenital phimosis. Tr. M. Soc. N. Jersey Newark 1879. p. 164—174. — v. Mosengeil: Mittheilungen aus der chirurgischen Klinik in Bonn. Arch. f. klin. Chir. Bd. 12. 1870. p. 737. — Napheys: Phimosis simulating vesical disease. Med. and surg. Rep. Oct. 10. 1868. p. 299. — J. A. Nitsche: Phimosis und theilweise Verwachsung der Vorhaut mit der Eichel bei vorhandenem Steinconcrement. Weitenweber's Beitr. Bd. IV. 1. Hälfte. (Ref. Schmidt's Jahrb. Vol. 33. p. 81.) — Nussbaum: Die Circumcision ohne Substanzverlust. Bayr. Corresp.-Bl. 1855. Nr. 47. — E. Normand: Du phimosis et de son traitement. Thèse. Paris 1876. — Omer Marquez: Opération du phimosis congénital. Gaz. hebd. 1855. Nr. 37. — L. Ormsby: The causes, symptoms and treatment of phimosis and paraphimosis. Dublin 1885. S. Osborn: Phimosis as a cause of Hernia. West. Kent Medico-chirurg. Soc. Lancet. 22. Jan. 1881. p. 141. — F. N. Otis: A case of circumcision. Med. Gaz. N. York 1880. p. 164. — J. H. Packard: On congenital phimosis. Amer. Journ. of med. Sc. 1870. p. 384. — Panas: Nouveau procédé pour l'opération du phimosis. Soc. de chir. 1867. Oct. 23. — Ders.: Opération du phimosis. Gaz. des hôp. 1872. Nr. 69. — Park: Circumcision and the alternative operations. Glasgow med. Journ. July 1880. — R. W. Parker: Dilatation of prepuce versus circumcision. Brit. med. Journ. London 1879. Vol. II. p. 86. — Péan: Leçons de clinique chirurgicale pendant les années 1877—78 à l'hôpital St. Louis. Paris 1882. p. 601. — O. Poland: A complicated case of congen. phimosis. Quart. Trans. Lancaster City M. Soc. 1881. II. p. 65—67. — C. Pollock: A case of preputial irritation. Philad. med. and surg. report. Aug. 17. 1878. — Price: Congenit. phimosis. The Lancet. 18. May. 1861. — Procédé nouveau d'opération du phimosis. Bull. et mém. Soc. de chir. de Paris 1878. Vol. IV. p. 682—687. — W. W. Ray: Congenital phimosis. Med. Herald. Louisville 1879/80. p. 496—498.

Vol. I. — M. Reiner: Beitrag zur Anatomie, Physiologie und Chirurgie des Präputiums, sowie zur Pathogenese der Phimosis und Paraphimosis. Allg. Wien. med. Zeitg. 1868. Nr. 30, 31, 32. — A. Reverdin: Instrumente zur Circumcision. Illustr. Vierteljahrsschr. der ärztl. Polytechnik. Juli 1881. p. 120. — Riberi: Zwei Modificationen bei der Operation der Phimose. Giorn. delle sc. med. Febr. 1842. — Richet: Phimosis cicatriciel. Gaz. des hôp. Paris 1879. p. 617. — Ders.: Opérations du phimosis pour combattre l'onanisme chez les jeunes enfants. Gaz. des hôp. Paris 1879. p. 233. — Ders.: Etroitesse congénitale du prépuce amenant les mêmes conséquences qu'un rétrécissement de l'urèthre. Gaz. des hôp. Paris 1882. p. 530. — W. S. Richmond: The treatment of phimosis without operation. Brit. med. Journ. 1884. Nr. 8. p. 914. — Ricord: Traité pratique de malad. vénér. etc. Paris 1838. Vol. I. — Ders.: Union méd. 1855. p. 107—110. — Ders.: Phimosis. Bull. de thérap. T. XIX. Livr. 9—10. (Cf. Ref. Schmidt's Jahrb. Vol. 33. p. 80.) — A. H. Röbbelen: Phimosis congenita. Deutsche Klinik 1857. p. 51. — Rosenbaum: Ein neues Verfahren bei der Operation der Phimose. Allg. med. Zeit. 1838. Nr. 62. (Vgl. Schmidt's Jahrb. Vol. 23. 1839. p. 96.) — W. Roser: Operation der Phimose durch den Y-Schnitt. Illustr. medic. Zeitung. Bd. 1. München 1852. p. 333. (Cf. Handbuch der anatom. Chirurgie. 8. Aufl. Tübingen 1883. p. 410.) — A. Rouxeau: Circoncision chez un sujet non-diabétique; accidents graves à la suite. Gaz. méd. de Nantes 1884/85. p. 118. — Ruff: Ein wichtiger Fall von Phimose. Med. Annalen. Bd. 5. Heft 3. (Ref. Schmidt's Jahrb. Vol. 33. p. 82.) — Sacré: Phimosis congén. Journ. de Bruxelles. Vol. 33. Oct. 1861. p. 353. — M. Sanz Bombin: Circumcision; ligeras modificaciones á los procedimientos usados en la actualidad. Rev. esp. de oftal., sif. etc. Madrid 1879. p. 81—89. — Saurel: Nouveau procédé d'opération du phimosis par la dilatation. Gaz. des hôp. 1868. Nr. 31. — Schapira: Ueber arterielle Blutung nach der rituellen Circumcision. Wien. medic. Presse. Nr. 10. 1878. — H. Schmid: Folgezustände der Phimose. Centralbl. f. Chirurgie. 1885. Nr 28. — K. Schuchardt: Hydronephrosenbildung bei geringen Verengerungen der unteren Harnwege. Deutsch. Zeitschr. f. Chir. Bd. 15. p. 611. — Schweizer: Amussat's Methode der Behandlung der Phimose vermittelst linienförmiger Cauterisation. Berl. klin. Wochenschr. 1866. p. 45. — v. Sigmund: Ueber den prophylaktischen Werth operativer Behandlung der Vorhautverengerung mit besonderer Beziehung auf venerische Erkrankungen. Wien. med. Presse. 1880. p. 801 u. 833. — D. B. Simmons: A case of epileptiform convulsions cured by a simple detachment of a glandulo-preputial adhesion. Am. J. M. Sc. Philad. 1880. p. 444. — A. Socin: Jahresberichte über die chirurg. Abtheil. des Spitals zu Basel 1871—82. — Th. Sourdin: Considérations sur le phimosis congénital. Thèse. Paris 1866. — De St.-Germain: Rapport sur une note relative au phimosis congénital et son traitement. Bull. de la Soc. de Chir. 1880. p. 580—582. — C. Stephanus: Ueber Phimosis congenita. Diss. Bonn 1870. (12. März.) — S. W. Steward: Conservative treatment of two cases of congen. phimosis. Philad. med. and surg. Rep. 1884. Febr. 2. — Streubel: Zeitgemässe Philippika gegen die Beschneidungssucht. Prager Vierteljahrsschr. Bd. II. (Ref. Cannst. Jahresb. 1858. Bd. III. p. 379.) — Surmay: Nouv. procédé pour l'opération du phimosis. Bull. et mém. de la Soc. de Chir. 1882. p. 213 bis 217. — Syme: On Phimosis. Lancet. 1855. Jan. (Ref. Cannstatt's Jahresb. 1856. Bd. III. p. 380.) — T. F. Tannahill: The treatment of phimosis without operation. Brit. med. Journ. 1884. Nov. 22. p. 1012. — Thiry: Anomalie congénitale de la verge. Phimosis à orifice très étroit. Absence du feuillet interne du prépuce et du gland. Presse méd. Belge. 1878. Nr. 24. — Trélat: Un cas de phimosis congénital. Gaz. des hôp. 1884. Nr. 120. — L. B. Tuckermann: Congenital phimosis; a history of eight cases with deductions therefrom as to the method of its spontaneous cure. „The Transactions," Youngstown, Ohio 1879/80. Vol. I. p. 125—127. — Verneuil: Du phimosis et de son traitement par la dilatation. Gaz. des hôp. Paris 1881. p. 1042. — Vidal: Sur l'opération du phimosis. Acad. de méd. 1834. Janvier 7. — Vidal de Cassis: Gaz. des hôp. p. 14. 1854. — Joh. Vierzigmann: Disput. inaug. de phimosi. Norimb. 1690. — Walker: Partial paralysis and incontinence of urine caused by congenital phimosis in a boy 10 years of age. South med. Record. Atlanta 1878. p. 322. — Walzberg u. Riedel: Die chirurgische Klinik in Göttingen v. 1. Oct. 1875 bis 1. Oct. 1879. Deutsche Zeitschr. f. Chir. Bd. 15. Heft 5—6. — H. G. Wetherill: Congenital phimosis and its consequences. Bost. M. a. S. J. 1885. p. 52. — A. W. Wiggin: Phimosis with adhesions of the prepuce to the glans penis for nearly the whole extent. Philad. med. Times. 1872. Febr. 15. — F. de Willard: Adherent and contracted prepuce com-

monly called congenital phimosis. Philad. med. tim. 1883. June 30. p. 7. (Ref. Centralbl. f. Chir. 1883. p. 580.) — R. Wittelshöfer: Ein Instrument zur Operation der Phimose. Centralbl. f. Chir. 1881. p. 804. Nr. 51. Bd. 8. — Wyczatkowski: Phimosis und ihre Therapie. Gazeta lekarska. 1875. Nr. 5. — G. Andr. Zeideler: De phimosi et paraphimosi. Diss. inaug. Jena 1705.

Cap. VIII.

Nur die speciell über Paraphimose handelnden Arbeiten sind hier citirt. Da Phimose und Paraphimose gewöhnlich mit einander abgehandelt werden, so ist das Literaturverzeichniss der Phimose nachzusehen zur Vervollständigung der hier sehr kargen Literaturangaben.

Bardinet: Nouveau procédé de réduction du paraphimosis. Union méd. 1873. Nr. 146. — A. B. Base: Le paraphimosis. Thèse. Paris 1877. — Bókai: Methodische Compression der Paraphimosis. Oesterreich. Zeitschr. f. Kinderheilk. Jan. 1855. — Dürrbeck: Behandlung der Paraphimose. Zeitschr. des norddeutsch. Chir.-Vereins. 1847. Vol. 1. p. 2. (Ref. Schmidt's Jahrb. Bd. 55. p. 319.) — A. Etienne: Paraphimosis; emploi de la cocaine. Gaz. méd. chir. de Toulouse. 1885. p. 170. — G. François: Essai sur le paraphimosis. Thèse. Paris 1874. Fr. Häser: Ein Wort über die Behandlung der Paraphimose. Med. Jahrb. d. k. k. österr. Staates 1843. Januar. (Ref. Schmidt's Jahrb. Bd. 41. p. 65.) — J. Heinrich: Seltener Verlauf einer Paraphimose. Wochenbl. d. Zeitschr. der Aerzte zu Wien. 1856. p. 35. — Lange: Zur Behandlung der Paraphimose. Hamburg. Zeitschr. Bd. 39. p. 2. 1848. (Ref. Schmidt's Jahrb. Bd. 62. p. 71.) — Ders.: Brand des Penis. Deutsche Klinik. 1853. p. 35. — E. Leriche: De la réduction forcée du paraphimosis et sa supériorité sur l'incision. Bull. gén. de thérap. 1868. Juill. 15. Malgaigne: Sur un nouveau procédé opératoire qui simplifie les cas graves du paraphimosis. Compt. rend. de l'ac. des sc. Avril 1855. (Ref. Cannst. Jahresb. 1856. Vol. III. p. 381.) — A. Mercier: Nouv. procédé de la réduction du paraphimosis. Rev. méd.-chir. Janv. 1851. p. 26. — P. de Mignot: Réduction du paraphimosis. Journ. d. connaiss. méd.-chir. 1843. Nr. 4. (Ref. Schmidt's Jahrb. Bd. 41. p. 65.) — Paraphimosis: Gaz. des hôp. Paris 1843. Janvier 5. — Richet: Paraphimosis; réduction; gangrène foudroyante se rattachante à un état cirrhosique du foie. Rev. de thérap. méd.-chir. Paris 1879. p. 396—398. — M. Zeissl: Ueber Behandlung der Paraphimose. Wien. med. Blätter 1883. Nr. 28. (Ref. Centralbl. f. Chirurgie. 1883. Nr. 36. p. 580.)

Dritte Abtheilung.

Cap. IX.

P. Cami-Debat: Contribution à l'étude des fractures de la verge simples ou compliquées. Paris 1885. Thèse. Nr. 226. — Demarquay et Parmentier: Des lésions du pénis déterminés par le coït. Moniteur des sciences. 1861. Nr. 41, 43. L. Parker: On some diseases and accidents to the sexual organs, the result of intercourse but not of syphilitic character. Brit. med. Journ. 1868. May 16. — Mianowski: Fractura penis tempore erectionis. Collect. med.-chirurg. Caesar. Acad. med. chir. cura edit. Vilnae 1838. p. 233. — Val. Mott: Dublin med. Press. 1851. (Demarquay p. 17.)

Cap. X.

Barton: Contributions to surgery of the gen. urin org. Dubl. quart. Journ. 1871. Febr. — Bartscher: Harnröhrenfistel durch Umschnürung des Penis. Journ. f. Kinderkrankh. v. Behrend u. Hildebrand. 1856. Heft 9 u. 10. — Bataller: Extrangulacion circular del pene; division completa de la uretra; restauracion del miembro por medio de la autoplastia. Gac. med. de Cataluna. Barcel. 1879. p. 11—13. — R. L. Batterbury: Iron ring round external genitals. Brit. med. Journ. 1882. April 22. — Brand: Beinahe vollständige Abbindung des Penis. Aerztl. Intelligenzbl. 1878. Nr. 42. — J. M. Carafi: Ligature de la verge à l'age de 7 ans. Section presque complète de l'organe ayant interessé l'urèthre. Rétrec. de l'urèthre. Sclérose rénale. Mort par urémie dyspnéique. Progr. méd. 1882.

p. 634. — Cras et Auffret: Ann. Soc. de Chir. de Paris. 1878. Févr. 20. — H. Demme: Militär-chirurgische Studien. 2. Aufl. Würzburg 1864. p. 229. — J. F. Dieffenbach: Operative Chirurgie. Leipzig 1845. Bd. 1 p. 22 u. J. N. Rust: Handb. d. Chirurgie. 1831. Bd. 5. p. 314. — Dumarest: Constriction du pénis par un anneau nuptial. Lyon médical. 1872. Nr. 5. — P. J. Hayes: Removal of a constricting iron from the penis. Brit. med. Journ. 1881. Jan. 29. p. 156. — Lange: Abschnürung des Penis. Memorabilien. 1871. Nr. 4. — E. L. Mc. Kinney: Strangulation of the glans penis of long duration; recovery. Peoria M. Month. 1884/85. p. 490. — Laugier: Penis engagé dans une virole en fer etc. Montpellier médic. Mars 1868. — Lederer: Strangulation des Penis. Wien. med. Presse. 1871. Nr. 17. — Liévin u. Falkson: Die chirurgische Klinik Königsberg 1878/79. Deutsche Zeitschr. f. Chir. Bd. 13. p. 414. — A. Lücke: Bericht über die Berner Klinik. Deutsche Zeitschr. f. Chir. Bd. 2. 1873. p. 362. — Moll: Casper's Wochenschrift. 1833. Nr. 50. — Jul. Naudin: Gaz. des hôpit. Paris 1862. p. 255. — Pamard: Anneau métallique autour de la base du gland. Bull. et Mém. de la Soc. d. Chir. 1883. p. 252. — Pauli: Durch Selbstmisshandlung erworbene Hypospadie. v. Ammon's Monatsschr. Bd. 1. 4. Hälfte (cf. Schmidt's Jahrb. 1834. p. 143). — J. Petersil: Fast gänzl. Durchschneidung des Penis in seinem Querschnitte; Fistelbildung der Urethra; Heilung. Wien. med. Presse. 1870. Nr. 31. — Pingeon: Précis analytique des travaux de la soc. méd. de Dijon. 1833. — Robert: Fistules uréthro-péniennes consécutives à la mortification des parois de l'urèthre par constriction de la verge; de leur traitement. Ann. d. mal. d. org. génito-urin. Paris 1885. p. 108. — Salomon: Compression des Penis durch Umlegung einer Ligatur: Casper's Wochenschr. 1849. p. 7. — G. Seiler: Foreign body around the penis. N. York med. Rec. 1882. Aug. 19. — Toulmouche: Arch. de médecine. Paris. April. 1839. — A. Verneuil: Gaz. hebd. de méd. et de chir. 1862. p. 505. — Wormald: Constriction of the penis, progressive removal of the organ by strangulation. Assoc. med. Journ. 1856. Nov.

Cap. XI.

Revue méd.-chirurg. Juillet 1850. — Brit. med. Journ. 1863. (Podrazki l. c. p. 35.) — Chopart: Traité des malad. des voies urinaires. T. II. p. 322. Paris 1792. — Boyer: Traité des mal. chir. V. éd. 1849. T. IV. p. 794. — Dict. de méd. 1843. T. XXIII. p. 430. — Vidal: Traité de path. ext. V. éd. 1861. T. V. p. 260. — Nélaton: Elém. de path. chir. 1859. T. V. p. 668. — Rec. de mém. de méd. de chir. et de pharm. milit. 1860. III. sér. T. III. p. 209. — Voillemier l. c. p. 468. — E. Finger: Zerreissung des Frenulums. Blutstillung durch die Naht. Epileptischer Anfall. Wien. med. Wochenschr. 1881. p. 647. — Gaz. des hôpit. Paris 1850. p. 341. — Berliner klin. Wochenschr. 1874. Nr. 45. p. 568. — Bonnain: Cas singulier de cicatrisation vicieux à la suite d'une blessure du scrotum et de la verge. Union méd. 1853. p. 54. (Cf. Cannstatt's Jahresber. 1854. Bd. 3. p. 304.) — Podrazki: l. c. p. 36. — O. Kappeler: Die Schindung der männlichen Genitalien. Deutsche Zeitschr. f. Chirurgie. Bd. 23. 1885. — Sprengler: Phalloplastik. Bayrisches ärztliches Intelligenzbl. 1858. Nr. 2. — Gaz. des hôpit. Paris 1841. 25 mai. (Cf. Demarquay l. c. p. 74.) — Delens: Arrachement des organes génitaux. Bull. de la soc. anat. Paris. 2. sér. Vol. 9. p. 447. 1864. — Labrevoit: Plaie par arrachement aux parties génitales. Dénudation complète de la verge et des testicules. Gaz. des hôpit. 1878. p. 830. — C. Kjöng: Evulsio penis et corp. spongiosi urethrae cum dilaceratione scroti, regionis pubis ac perinei, denudatione et separatione testium. Norsk Magazin for laegevidensk. Vol. 23. p. 268. — Th. Billroth: Chirurg. Klinik 1871—1876. Berlin 1879. p. 344. — Desault: Journ. de chirurgie t. II. (Cf. Demarquay l. c. p. 74.)

Vierte Abtheilung.

Cap. XII—XIII.

Transactions of the internat. med. congress. 7. session. London 1881. Vol. III. p. 143. — Nord. med. Ark. Bd. 16. Nr. 2. (Cf. Ref. Centralbl. f. Chirurgie. 1884. Nr. 47. p. 790.) — Archiv f. klin. Chirurgie. Bd. 12. 1870. p. 737. — Beauvais:

De balano-posthite chez les diabétiques. Gaz. des hôpit. 1874. p. 867 u. 876. — O. Simon: On balano-posthomykosis. Transact. of the internat. med. congress. 7. session. London 1881. Vol. III. p. 138. — J. Englisch: Ueber Erkrankungen der Vorhaut bei Diabetes mellitus. Wiener medic. Blätter. 1883. Nr. 6—9. — A. Leuchert: Ueber Phimosis diabetica. Diss. Berlin 1884. — N. Friedreich: Ueber das constante Vorkommen von Pilzen bei Diabetischen. Virchow's Archiv. Bd. 30. p. 476. 1864. — Hebra: Lehrbuch der Hautkrankheiten. 2. Aufl. Erlangen 1874. Bd. 1. p. 314. — Ch. Mauriac: Leçons sur l'Herpe névralgique des organes génitaux. Paris 1877. — Journ. de méd. de Bordeaux. 1879. Nr. 33 et 34. — Charité-Annalen. Bd. 9. 1861. — A. Verneuil: Observation pour servir à l'histoire des altérations locales des nerfs. Archiv. gén. de médecine. 1861. Vol. II. p. 537. — F. von Recklinghausen: Ueber die multiplen Fibrome der Haut etc. Festschrift. Berlin (Hirschwald) 1882. p. 122.

Cap. XIV.

Birkmeyer: Rothlauf der Eichel des Gliedes geheilt durch Bestreichungen mit dem Höllensteine. Schmidt's Jahrb. 1843. Bd. 39. p. 184. — Americ. Journ. of med. sc. 1865. p. 274. — Allé: Brand der allgemeinen Bedeckung der äusseren Geschlechtstheile in Folge Erysipelas. Oesterr. medic. Wochenschr. 1841. Nr. 6. (Cf. Schmidt's Jahrb. Bd. 37. p. 317.) — E. De Saint-Moulin: Phlegmon gangréneux du prépuce de la verge et du scrotum. Pneumonie concomitante. Absence de toute cause locale. Symptomes graves. Marche insidieuse. Guérison. La presse méd. Belge 1875. Nr. 30. (Referat: Virchow-Hirsch's Jahresber. 1875. Bd. 2. p. 318.) — Lange: Brand der Geschlechtstheile. Memorabilien 1871. (Referat: Virchow-Hirsch's Jahresber. 1871. p. 193.)

Cap. XV.

M. Boyer: Recherches étiologiques sur la gangrène de la verge. Thèse. Paris 1881. — X. Darget: De la gangrène totale du pénis. Thèse. Paris 1880. Nr. 356. — Demarquay: Mémoire sur la gangrène du pénis. Archiv. gén. de méd. 1870. May. p. 513. (Referat: Virchow-Hirsch's Jahresber. 1870. Bd. 2. p. 196.) — Fournier: Gangrène foudroyante de la verge. La semaine médicale. Paris 1883. Décemb. 6. p. 345. — Alph. Jaumès: Observations de gangrène du prépuce et de la verge. Montpellier méd. 1874. Avril. p. 315. — Kirk: Fall von Verjauchung des Penis. The Lond. med. Gaz. 1846. Sept. 3. — Lallemant: De la gangrène foudroyante spontanée des organes génitaux externes de l'homme. Thèse. Paris 1884. — Ch. Puzey: Case of dry gangrene of the penis. Brit. med. Journ. Aug. 29. 1874. — Richet: Ein Fall von spontanem Brande der cavernösen Körper des Penis. Arch. de méd. de Paris. Juillet 1841. (Referat: Schmidt's Jahrb. Bd. 33. p. 320.) — Venot: De la gangrène du prépuce. Journ. de méd. de Bordeaux. Févr. 1854. — H. Waitz: Die chirurg. Klinik zu Kiel 1875. Archiv f. klin. Chirurgie. Bd. 21. 1877. p. 640. — Weigand: Zwei Fälle von Gangrän an den Geschlechtstheilen. Berl. klin. Wochenschr. 1875. Nr. 10.

Cap. XVI.

Bull. de la soc. de chirurg. III. sér. T. I. 1872. p. 366. — J. Neumann: Ueber Priapismus und Cavernitis. Medic. Jahrb. d. Ges. d. Aerzte in Wien. Jahrg. 1882. p. 143. — J. Gay: Gangrene of the entire corpora cavernosa and spongiosum penis, probably from thrombosis of the iliac vein consequent upon rheumatic phlebitis. Transact. of the pathol. soc. Vol. XXX. p. 323. — Archives de méd. de Paris. Juill. 1841. (Cf. Schmidt's Jahrb. Bd. 33. p. 320.) — H. J. Johnson: On chronic inflammation and other morbid states of the corpus cavernosum. Lancet. 1851. Nov. u. Dec. (Cf. Cannstatt's Jahresb. 1852. Bd. III. p. 291.) — E. L. van Buren and Keyes: A novel disease of the penis. New York med. Journ. April 1874. (Cf. Virchow-Hirsch's Jahresb. 1874. Bd. 2. p. 305.) — Dublin med. Press. 1850. (Cf. Demarquay l. c. p. 344 u. 349.) Lancet. 1884. May 10. — Bull. et mém. d. l. soc. de chir. Vol. 8. 1882. p. 826.

Anhang.

Literatur im Text.

Fünfte Abtheilung.

Archives de médecine. 1868. T. II. p. 746. — J. H. S. Beau: Note sur la dilatation variqueux du prépuce. Revue méd.-chir. Janv. 1851. p. 22. (Cf. Canstatt's Jahresb. 1851. Bd. 3. p. 291.) — N. Friedreich: Fall von Erweiterung der Lymphgefässe des Penis bedingt durch Stauung der Lymphe. Verhandl. d. phys. med. Ges. in Würzburg. 2. Bd. Erlangen 1852. p. 319. — Gaz. des hôpit. 1852. p. 267. — Bull. d. l. soc. de chir. Paris 1869. — Lancet. 1869. April 3. p. 462.

Sechste Abtheilung.

Cap. XVII.

F. J. Behrend: Ikonographische Darstellung der nicht syphilitischen Hautkrankheiten. Leipzig 1839. p. 65 u. Tab. XIX. Fig. 8—10. — Bryk: Medic.-chirurg. Rundschau. Jahrg. X. Bd. 3. p. 49. — Caytan: Notice sur un cas d'éléphantiasis de la verge et du scrotum. Annal. de la soc. méd.-chir. de Bruges 1856. Nov. et Décemb. 1857. — B. Cocchi: Due casi di sclerosi del pene. Gaz. med. Ital. Lombard. 1866. Nr. 50. p. 428. — Delpech: Clinique chirurg. de Montpellier. 1828. T. II. — F. Esmarsch u. D. Kulenkampff: Die elephantiastischen Formen. Hamburg 1885. — H. Hebra: Die Elephantiasis Arabum. Wiener Klinik. 1885. p. 11. (Sep.-Abdr.) — K. F. Hecker: Die Elephantiasis oder Lepra arabica. Lahr 1858. — Hofmokl: Elephantiasis der Eichel und Vorhaut bei einem 6jährigen Knaben entstanden nach einer Operation der Vorhautverengerung. Archiv f. Kinderheilk. 1882. III. Band. p. 373. — J. Hutchinson: Large elephantiasis of the penis. Brit. med. Journ. London 1880. p. 71 and the Lancet. 1880. Vol. I. p. 59. — Ders.: On certain diseases allied to erysipelas. Med. Tim. and Gaz. 1883. Jan. 6. p. 5. — J. G. Kerr: Hypertrophy of corpora cavernosa. Philad. med. Times. 1875. Jan. 9. (Referat: Virchow-Hirsch's Jahresb. 1875. Bd. 2. p. 265.) — W. Lawrence: Observations on Tumours with cases. Med.-chir. Transact. Vol. 17. London 1832. p. 17. — H. Meade: On elephantiasis of the scrotum and penis. Lancet. 1866. Vol. II. p. 7. — J. W. Mears: Hypertrophy of the scrotum and the prepuce. Excision; recovery. Philad. med. and surg. Report. 1876. Jan. 15. — Moulinié: Malad. des organes génito-urinaires. T. I. p. 117. — F. Pruner: Die Krankheiten des Orients. Erlangen 1847. p. 327. — H. Tenhonsel: Elephantiasis penis et scroti. Diss. Würzburg 1880. — Thin: Elephantiasis. Pathol. soc. London 1880. April 6. (Referat: Med. Tim. and Gaz. 1880. April 24. p. 463.) — Tripier: Tumeur éléphantiasique développée depuis plusieurs années sur la verge. Exstirpation partielle du mal. Guérison. Gaz. méd. de Paris. 1836. p. 366. — R. F. Weir: Elephantiasis of the penis from stricture of the urethra. Amputation. Arch. of Dermatology. New York 1874. Vol. I. p. 1. — S. Weiss: Elephantiasis penis. ritka esete. Gyógyászat. Budapest 1880. p. 41—45.

Cap. XVIII.

W. Busch: 23 Atherome auf der Glans penis. St. Petersb. medic.-Wochenschrift 1879. p. 238. — Fano: Des kystes sébacés sousprépuliaux. Gaz. des hôpit. Paris 1867. p. 123. (Referat: Virchow-Hirsch's Jahresb. 1867. Bd. 2. p. 190.) — Mém. de la soc. des sc. méd. de Lyon. T. VIII. p. 111. — W. F. Clarke: Large sebaceous tumour of the prepuce. Transact. of the path. soc. London. Vol. XX. p. 247. — Bull. de thérapeut. 1843. T. XXIV. p. 33. (Demarquay l. c. p. 316.) — A. Castex: Fistules borgnes externes du sillon balano-préputial. France méd. Vol. I. Nr. 70. (Cf. Ref. im Centralbl. f. Chirurgie 1885. Nr. 41. p. 719.)

Cap. XIX.

H. Lebert: Ueber Keratose und ihre Behandlung. Breslau 1864. — F. J. Pick: Zur Kenntniss der Keratosen. Vierteljahrsschr. für Dermatolog. und Syphilis. II. Jahrg. Wien 1875. p. 315. — New York med. Times. Decemb. 1853. — Bull. d. l. soc. anatomique. Paris 1854. p. 235. — Hebra u. Kaposi: Lehrb. der Hautkrankh. II. Band. p. 27. Stuttgart 1876.

Cap. XX—XXI.

E. Albert: Carcinoma papillosum penis etc. Wiener med. Presse. 1874. Nr. 37. — Amputation de la verge. Gaz. des hôp. Paris 1864. p. 258. — J. H. Armsby: Cancer of the penis. Philad. med. and surg. Rep. 1870. May 7. — Barrington: The Transaction of the Prov. med. and surg. assoc. Vol. VI. 1838. (Cf. Schmidt's Jahrb. Bd. 28. p. 268.) — Berger: Exstirpation de la verge pratiquée par le Dr. Cabadé. Bull. et mém. Soc. de chir. de Paris 1878. p. 500. — Bicking: Regeneration des Penis. Casper's Wochenschr. 1843. — Th. Billroth: Chirurgische Klinik 1871—76. Berlin 1879. p. 353. — Bloxam: Two cases of carcinoma of penis. Amputation. Med. Tim. and Gaz. April 3. 1880. — Börstler: Ueber Anwendung der Esmarch'schen Blutersparung bei Operationen am Penis. The clinic. 1874. p. 211. — Bourguet: Mém. sur un nouveau procédé d'amputation du pénis destiné à prévenir l'atrésie de l'urèthre. Gaz. des hôp. Paris 1867. p. 143. — A. Bruce: Epithelioma of the penis. Transact. of the pathol. soc. Vol. XIX. p. 288. — Th. Bryant: Epithelioma of penis. Amputation. Med. Tim. and Gaz. 1879. p. 477. — F. Busch: Statistischer Bericht über das kgl. chirurg. Univers.-Klinikum zu Berlin für das Jahr 1869. Archiv für klin. Chir. Bd. 13. p. 51. Berlin 1872. — Cabadé: Exstirpation totale de la verge et de la région bulbaire. Gaz. des hôp. 1878. Nr. 142. — A. Ceci: Carcinoma del glande; operazione; guarigione. Giorn. di clin. e terap. Messina 1883. II. p. 509—511. — J. Clarke: Epithelioma of the penis removed by Pearce Gould's operation. Lancet. 1884. Apr. 26. — Cramer: Mittheilungen aus der Praxis. Casper's Wochenschrift. 1837. Nr. 20—22. (Cf. Schmidt's Jahrb. Bd. 19. p. 311.) — H. G. Croly: Amputation of the penis for cancer. Recovery. Med. Press and Circ. 1868. p. 224. W. Curran: On some cases of amputation of the penis. Med. Press and Circ. Dec. 11. 1872. — H. Earle: On the influence of local irritation in the production of diseases resembling cancer etc. Med. chir. Transact. Vol. XII. London 1823. p. 287. — J. Englisch: Epithelioma penis. Wiener med. Presse. 1867. Nr. 19 u. 20. G. Fischer: Mittheilungen aus der chirurg. Univers.-Klinik zu Göttingen. Hannover 1861. p. 261. — H. Fischer u. W. Waldeyer: Klinische und anatomische Beiträge zur Geschwulstlehre. Archiv f. klin. Chir. Bd 12. Berlin 1870. p. 849. — S. Fischer: Ueber die Ursachen der Krebskrankheit und ihre Heilbarkeit durch das Messer. Inaug.-Diss. (Deutsche Zeitschrift f. Chir. Bd. 14.) — G. R. Fowler: A case of complete exstirpation of the penis and formation of labia minora. Annal. of anat. a. surg. Sept. 1881. (Cf. Half-yearly compendium of med. sc. by Brinton. Philadelphia Jan. 1882.) — L. Goleuvaux: Epithélioma du prépuce datant de trois ans. Opération. Guérison. Presse méd. belge. 1871. Nr. 25. — A. P. Gould: A case of melanotic epithelioma of the penis. Amputation. Remarks. Lancet. 1880. Vol. I. p. 438. March 20. — F. H. Gross: Epithelioma of the penis. Philad. med. Tim. 1884—85. p. 774. — C. Gussenbauer: Ueber die Entwickelung der secundären Lymphdrüsen-Geschwülste. Prager Zeitschr. f. Heilkunde. 1881. Bd. II. p. 17. — Hamilton: Epithelioma of prepuce following congenital phimosis. N. Y. med. Rec. 1867. Vol. II. p. 232. — R. Harrison: Epithelioma of penis; perineal urethrotomy; Amputation and occlusion of urethra. Lancet. 1884. March 15. p. 470. — Chr. Heath: Epithelioma of penis. Amputation etc. Med. Tim. and Gaz. 1875. Nov. 20. — A. Jäger: Beitrag zur Amputatio penis galvanocaustica. Diss. Tübingen 1878. — O. Kappeler: Chirurgische Beobachtungen. Frauenfeld 1874. p. 190. — A. Kneip: Degeneratio et amputatio penis. Diss. Gryphiae 1828. — R. Köhler: Statistischer Bericht über die chirurg. Klinik des Hrn. Geh.-R. Bardeleben. 1879. Charité-Annalen. 1879. Berlin 1881. p. 481 u. Bericht pro 1878. Ibid. Jahrg. V. p. 606. — Krähe: Med. Zeitung v. Verein f. Heilkunde in Preussen. 1836. Nr. 51. (Cf. Schmidt's Jahrb. Bd. 16. p. 312. 1837.) — R. U. Krönlein: Bericht über die v. Langenbeck'sche Klinik. Archiv f. klin. Chir.

Bd. 21. 1877. p. 225. — C. A. Kuhl: Historia membri virilis feliciter exstirpati. Lipsiae 1824. — E. Küster: Chirurgisch-onkologische Erfahrungen. Archiv f. klin. Chir. Bd. 12. Berlin 1870. p. 622. — Ders.: Ein chirurgisches Triennium. 1876, 1877, 1878. Kassel u. Berlin 1882. p. 200. — Ders.: Verhandlungen der deutschen Gesellsch. f. Chir. XV. Congr. 1886. — J. Laffan: Amputation of the penis for epithelioma. Lancet. 1875. Nov. 27. — Lane: Some remarks on amputation of the penis. North. Carol. M. Journ. Wilmington 1879. p. 148. — A. Lücke: Bericht über die Berner Klinik. Deutsche Zeitschr. f. Chir. Bd. II. 1873. p. 362. — Liévin und Falkson: Die chirurgische Universitätsklinik zu Königsberg 1878—79. Deutsche Zeitschr. f. Chir. Bd. 13. p. 413. — Sir William Mac Cormac: Brit. med Journ. 1886. I. p. 343. — F. Maurin: De l'amputation de la verge. Thèse. Montpellier 1869. — J. E. Michael: Close amputation of the penis and formation of a perineal opening for urination. Maryland med. Journ. 1879—80. p. 364—368. — Nicaise: De l'amputation de la verge par l'anse galvanocaustique. Gaz. méd. de Paris. 1876. Nr. 37. — A. Paci: Amputazione della verga. Giorn. internaz. d. sc. med. Napoli 1879. p. 697. — Ders.: Asportazione totale della verga e dei testicoli con un nuovo processo operatorio. Ibid. 1880. p. 263. — Ch. Puzey: Epithelioma of penis; complete amputation with formation of perineal urethra; recovery; remarks. Lancet 1884. Nov. 22. p. 912. — J. Ressel: Ueber die Amputation des Penis mit der galvanocaustischen Methode. Archiv gén. de méd. 1863. p. 544 u. 688. — Ch. Rouhier: Du rétrécissement de l'urèthre après l'amputation du pénis. Union méd. 1854. Nr. 153. (Cf. Cannstatt's Jahresber. 1855. Bd. III. p. 331.) — J. Roux: Amputation du pénis. Gaz. hebd. 1856. Nr. 7. — Carl Schirmer: Ueber die Amputation des Penis bei Epithelkrebs Inaug.-Diss. München 1880. (Verl. Würzburg. J. M. Richter.) — Schuh: Bemerkungen über den zottigen Epithelialkrebs insbesondere des männlichen Gliedes. Zeitschr. der Wiener Aerzte. 1854. März u. April. (Ref. Cannstatt's Jahresber. 1854. Bd. 4. p. 218.) — S. W. Sibley: Med.-chir. Transact. Vol. 42. p. 111. — Sigmund: Carcinoma penis epitheliale. Wiener med. Presse. 1881. Nr. 3. — De Smet: Epithéliome et encéphaloide du penis. Presse méd. belge. 1884. Nr. 17. — W. Stokes: Amputation of the penis. Dublin quart. Journ. of med. sc. 1870. February. p. 131. — Ders.: Epithelioma of the penis. Amputation. Med. Press and Circul. 1874. Febr. 4. — Storry: Epithelioma of penis; amputation with transplantation of urethra through a hole in the perineum. Lancet. 1884. Jan. 18. p. 65. — Th. P. Teale: Note on amputation of the penis. Med. Times and Gaz. London 1859. p. 354. Oct. 8. — J. H. Thaut: Dissert. inaug. de virgae virilis statu sano et morboso ejusdemque imprimis amputatione. Wirceburgi 1808. — C. Thiersch: Der Epithelialkrebs namentlich der Haut. Leipzig 1865. p. 282 und Taf. 7 des Atlas. — Thiry: Epithéliome de la verge. Amputation. Presse méd. Belge. 1869. Nr. 27. — Thomson: Dublin Journ. 1836. Nr. 28 (cf. Schmidt's Jahrb. Bd. 17. p. 202). — N. A. Tjernberg: Fall af amputatio penis. Hygiea. Stockholm 1885. p. 324. — B. Travers: Observations on the local diseases termed malignant. Medic.-chirurg. Transact. Vol. XVII. London 1832. p. 336. — H. J. Tyrell: Amputation of the penis at the pubes. Dublin. Journ. of med. sc. 1874. p. 222. — R. Ultzmann: Casuistische Mittheilungen. Wiener med. Presse. 1878. p. 30. — Velpeau: Cancroide du prépuce. Gaz. des hôp. 1853. Nr. 145. (Cf. Cannstatt's Jahresber. 1853. Bd. 4. p. 230.) — J. St. Vesey: Epithelial cancer of the penis etc. Med. Press and Circ. 1869. March 24. — W. H. van Wyck: Case of epithelioma of the penis; operation. J. Cut. and Ven. Dis. N. Y. 1885. p. 173. — F. W. Wedemeyer: Ueber einen Fall von Amputation des Penis mit Transplantation der Urethra in das Perineum. Arch. d. Heilk. 1877. p. 562. (Ref. Virchow-Hirsch's Jahresber. 1877. Bd. 2. p. 246.) — Weelhouse: A new method of dealing with the urethra after amputation of the penis. Brit. Med. Journ. London 1879. Vol. II. p. 1024. — W. Weiss: Carcinoma penis. Aerztl. Bericht des allg. Krankenh. zu Prag. 1884. p. 196. — von Winiwarter: Beiträge zur Statistik der Carcinome. Stuttgart 1878. p. 264—271. — J. Zielewicz: Ueber die Amputation des Penis mit der galvanocaustischen Schneideschlinge. Archiv f. klin. Chir. Bd. 12. p. 580. Berlin 1870. — Zwicke: Bericht über die chir. Klinik des Geh. R. Bardeleben pro 1880. Charité-Annalen. 1880. Berlin 1882. p. 533.

Cap. XXII.

Marcus Beck: Fibrous tumour of the penis. Transact. of the pathol. soc. Vol. XXIV. p. 153. — Charité-Annalen. 5. Jahrg. 1878. Berlin 1880. p. 607. — Max Maurer: Ueber einen eigenthümlichen Fall von Angiosarkom. Diss. Halle 1883. — Deutsche Klinik 1851. p. 160. Vgl. C. W. Wutzer: Notizen über den Markschwamm etc. Illustr. med. Zeitung. 1852. p. 16. — Coote Holmes: A case of cancerous infiltration of the penis etc. Med. chir. Transact. Sec. Ser. Vol. 29. London 1864. — Virchow's Archiv. Bd. 51. p. 145. — J. Neumann: Ueber Priapismus und Cavernitis. Med. Jahrb. d. Ges. d. Aerzte in Wien. Jahrg. 1882. p. 143. — W. H. Battle: Primary sarcoma of the penis. Lancet. London 1885. Vol. I. p. 520.

VERLETZUNGEN UND KRANKHEITEN

DER

MÄNNLICHEN HARNRÖHRE.

Da die Endoskopie und die Stricturen der männlichen Harnröhre bereits in ausführlichen Monographieen in diesem Werke abgehandelt sind, so umfasst die vorliegende Arbeit bloss die Anomalieen, Verletzungen und Neubildungen der männlichen Harnröhre und die Krankheiten der Cowper'schen Drüsen.

Erste Abtheilung.

Die Anomalieen der männlichen Harnröhre.

Einleitung.

§. 1. Zum Verständnisse der Anomalieen der Harnröhre sind einige entwickelungsgeschichtliche Daten unerlässlich.

In der 6. Woche des embryonalen Lebens beginnt die Entwickelung der äusseren Genitalien mit der Bildung des Geschlechtshöckers, eines einfachen Wulstes vor der Cloakenmündung und der Geschlechtsfalten, die seitlich von dem Geschlechtshöcker verlaufen. In der Mitte des 3. Monats, wie Geschlechtshöcker und Geschlechtsfalten deutlicher ausgebildet sind, findet die Trennung der Cloakenmündung statt. Hiebei wächst einmal das Septum zwischen Mastdarm und Urachus vor, andererseits aber entsteht an der Seitenwand der Cloake jederseits eine Vorragung. Indem schliesslich diese 3 Theile, das Septum urorectale und die beiden Perinealvorragungen (Perinealfalten) mit einander verwachsen, kommt die Trennung der Cloake zu ihrem Abschlusse: statt der letzteren resultiren 2 getrennte Canäle, das Rectum und der Sinus uro-genitalis. Letzterer stellt die primäre Urethra dar, die nun sofort in innige Beziehung zum Geschlechtshöcker tritt. Sie verlängert sich mit letzterem bis zur Glans penis.

Der vordere Theil der Urethra, die Urethra glandis (Klebs), entsteht durch eine Einstülpung des Hornblattes von aussen und tritt, wie der Anus mit dem Rectum, so mit der primären Urethra in Verbindung. Kölliker erwähnt merkwürdigerweise gar nichts von dieser Ergänzung der Urethra durch das Hornblatt, obschon bereits Rose und besonders Klebs (l. c. 1. Bd. 2. Abth. p. 1135) dieselbe annehmen. Bei der Betrachtung der Anomalieen der Harnröhre wird diese Annahme eigentlich aufgezwungen, so dass sie als absolut sicher angesehen werden kann.

In der normalen Harnröhre findet sich ziemlich beständig am hinteren Ende der Fossa navicularis 12—15 mm von der Mündung entfernt an der oberen Wand eine halbmondförmige Schleimhautfalte, die sog. Valvula fossae navicularis (Guérin). Die Basis dieser Falte ist nicht selten taschenförmig vertieft, es kommen Taschen von

4—6—10 mm Tiefe vor. Jarjavay hat nach dem bekannten Streite von Guérin und Mercier, diese Klappe betreffend, Untersuchungen über letztere vorgenommen und sie unter 70 Fällen nur 11mal vermisst. Fig. 1 gibt eine Ansicht dieser Klappe (a), wie sie als fast normale Bildung beobachtet wird. Sie ist dem Henle'schen Handbuche entnommen, an dessen Angaben (2. Aufl. Bd. 2. p. 432 und Fig. 331) ich mich im Wesentlichen halte.

Fig. 1.

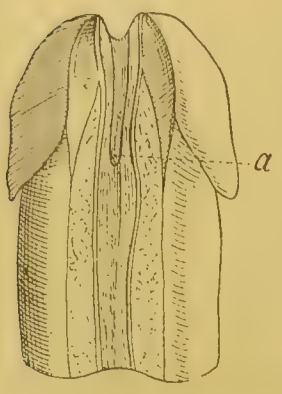

Eine Deutung dieser Klappe ist an der Hand einiger Anomalieen der Harnröhre unschwer möglich. Sie darf, namentlich falls ihre Basis taschenförmig vertieft ist, nicht als mit den sog. Foramina s. Lacunae Morgagni verwandte Bildung angesehen werden. Von letzteren finden sich allerdings einzelne Oeffnungen nicht selten bedeutend erweitert, zuweilen sind sie sogar von kleinen Schleimhautfalten überdeckt. Aber die Constanz der Lage und die Häufigkeit des Vorkommens unserer Klappe nebst ihrer besonders bei einzelnen Anomalieen excessiven Grösse weisen ihr eine besondere Bedeutung zu. Sie liegt an der Stelle, wo die Urethra glandis und die Urethra penis sich treffen, bildet also den letzten Ueberrest des Septums, das sich zu einer gewissen Zeit der Entwickelung zwischen der Hauteinstülpung und der primären Urethra findet. — Von der äusseren Mündung bis zu einer Tiefe von 1—4 cm hat die Urethralschleimhaut geschichtetes Pflasterepithelium. Offenbar entspricht die Ausdehnung des letzteren der als Einstülpung des Hornblattes anzusehenden sog. Urethra glandis, und es wird in den Fällen, wo eine Valvula fossae navicularis vorhanden, diese zugleich die Grenze zwischen dem Pflasterepithelium der Urethra glandis und dem Cylinderepithelium der Urethra penis bilden. Es liegen hierüber bis heute noch nicht genauere Untersuchungen vor.

Nach der oben gegebenen Schilderung der Entwickelung der Harnröhre folgt für die Pars cavernosa, dass sie aus der primären Urethra hervorgeht. Rose stimmt in dieser Beziehung mit Kölliker überein, obschon ersterer annimmt, dass der Blasenhals als gesondertes Stück sich entwickele und demnach bloss die Pars membranacea und cavernos. urethr. aus dem Sinus urogenitalis entstehen. Die Frage lässt sich aber noch discutiren, ob dieses Auswachsen der primären Urethra nach vorne in Form eines geschlossenen Canales oder in Form einer nach unten offenen Rinne geschehe, welche nachträglich sich schliesst. Hyrtl, Ecker und besonders Kölliker nehmen letzteres an: „Die Pars cavernosa entsteht als Rinne an der unteren Seite der von der Cloakenmündung heraufwachsenden Corpp. cavernosa, welche Rinne später von hinten nach vorne sich zu schliessen scheint."

§. 2. Bei einer Reihe von Anomalieen der Harnröhre kommt die fötale Harnsecretion als sehr wesentliches Moment in Betracht. Ueber diese wissen wir aus der normalen Entwickelungsgeschichte nicht viel Bestimmtes. Die secretorische Thätigkeit der Nieren beginnt

jedenfalls in frühester Zeit, was besonders aus Jakobson's Untersuchungen hervorgeht. Englisch nimmt an, dass die Harnsecretion am Ende des 4. oder zu Anfang des 5. Monats beginnt, indem er bei 5monatlichen Früchten wiederholt Hydronephrose oder Füllung der Blase mit Urin fand. Wann die functionelle Thätigkeit der Harnröhre beginnt, lässt sich nicht bestimmt angeben. Gusserow glaubt, dass in der zweiten Hälfte der Schwangerschaft der Harn des Fötus in das Fruchtwasser entleert werde. Eine Reihe pathologischer Zustände, namentlich die Fälle von fötaler Harnstauung zeigen, dass hier die grössten Schwankungen bestehen, besonders bezüglich der Menge des secernirten Harnes. Wir kennen Fälle fötaler Nierenerkrankungen, ferner ist auch Ascites der Frucht beobachtet, pathologische Zustände, die offenbar einen Einfluss auf die Menge des gelieferten Harnes ausüben werden. Dann beweisen zahlreiche Fälle von enormer Dilatation der Blase, Ureteren und Nierenbecken, dass beim Fötus unter Umständen auch ganz abnorme Mengen von Harn gebildet werden können. — Wiener hat auf experimentellem Wege die Frage über die Herkunft des Fruchtwassers zu entscheiden gesucht und dabei den für uns höchst wichtigen Nachweis geleistet, dass die Harnproduction des Fötus so lebhaft und energisch vor sich geht, dass es wiederholt zur Füllung der Blase und zur Entleerung derselben ins Fruchtwasser kommt.

Cap. I.

Mangel und totale Obliteration der Harnröhre.

§. 3. Unter den Fällen von Mangel der Harnröhre sind jene zu unterscheiden, wo neben der Harnröhre auch der Penis fehlt. Gewöhnlich bestehen dabei noch andere bedeutende Störungen der Entwickelung. Diese Fälle werden bei den Anomalieen des Penis Berücksichtigung finden.

Mangel der Harnröhre bei vorhandenem Penis wurde, soweit ich die Literatur übersehen kann, im Ganzen 7mal beobachtet: von Cattieri, Richardson, Ebert (2mal) Stilling, Rublach (genaue Literaturangabe bei Englisch l. c.); ein Fall findet sich im Dict. raisonné d'Anatomie et de Physiologie. Paris 1766. – Ich reihe hieran noch einen Fall von totaler Obliteration der Harnröhre: hier besteht an Stelle des letzteren ein solider Strang, der jeglicher Andeutung eines Lumens entbehrt. Depaul, (Guyon l. c. p. 40) hat von dieser „Transformation de l'urèthre en cordon plein" im Ganzen 3 Fälle zusammengestellt [1]). Nur Pigné konnte aber die Veränderung bei der Autopsie mit Bestimmtheit nachweisen.

---

[1]) E. W. Forster, Total obliteration of urethral canal in a new-born child; operation; recovery. Brit. med. Journ. London 1885. Vol. I. p. 17. Bei diesem kürzlich veröffentlichten Falle ist die Kritik von Streubel sehr zutreffend.

Von Streubel und Rauchfuss[1]) wird das Vorkommen einer totalen Obliteration der Harnröhre angezweifelt. Die beiden Autoren halten die meisten Fälle für mehr oder weniger einfache häutige Verschliessungen im Verlaufe der Harnröhre. Bei der Seltenheit der einschlägigen Beobachtungen enthebe ich mich einer weiteren Erörterung. Der Fall Pigné ist nach den Angaben, die ich darüber bei Guyon finde, genau untersucht, so dass zum Mindesten diese Beobachtung einer totalen Obliteration gesichert bleibt.

Die hier zusammengestellten Anomalieen der Harnröhre erscheinen auf den ersten Blick ungemein folgenschwer: Die Harnentleerung ist dabei auf natürlichem Wege absolut unmöglich; die nächste Folge wird Harnstauung in der Blase sein; letztere selbst wird aber vom Fötus nicht zu lange ertragen; die stärker gefüllte Blase übt nämlich sehr rasch einen Druck aus auf die Artt. umbilicales und hiedurch wird die fötale Circulation geschädigt, eventuell sogar ganz aufgehoben. Daraus erklärt es sich, dass nicht selten Früchte mit Harnstauung absterben, meist im 7.—8. Monat. Todtgeboren kam aber unter obigen 8 Fällen nur ein einziger Fötus zur Welt, während die übrigen bei der Geburt lebten, ja einzelne derselben kamen erst im späteren Alter zur Beobachtung. In 2 Fällen entleerte sich der Harn am Nabel, es hatte sich also der Urachus wieder geöffnet; in 2 anderen Fällen war eine Perforation der Blase ins Rectum erfolgt; 4 Fälle wurden operativ behandelt, und wie es scheint, mit sehr gutem Erfolge.

Ich beschränke mich auf diese Angaben. Die Symptome ergeben sich aus Obigem unmittelbar und fallen ziemlich zusammen mit denen der partiellen Verschliessungen. Die Diagnose wird ebenfalls zunächst auf letztere gestellt, da die Ausdehnung des Harnröhrenverschlusses mit den gewöhnlichen Untersuchungsmitteln nicht bestimmt werden kann. Bezüglich der Behandlung verweise ich auf §. 6.

Cap. II.

Partielle Verschliessungen der Harnröhre.

Sie werden von der äusseren Mündung ab an jeder Stelle getroffen, hingegen sind sie öfters mit Hypospadie complizirt. Bezüglich dieser Fälle verweise ich auf Cap. V; hier werden nur die reinen Formen berücksichtigt. Ich habe davon im Ganzen 39 Fälle zusammengestellt, werde sie jedoch nach der Stelle des Verschlusses gesondert besprechen.

1) Verschluss der äusseren Harnröhrenöffnung.

(Atresia membranacea sive Conglutinatio orificii externi.)

§. 4. Wie die eine Bezeichnung schon andeutet, handelt es sich hier um einen häutigen Verschluss der Harnröhrenmündung.

[1]) St. Petersburger med. Zeitschr. 1862. Bd. 2. p. 167.

An der Stelle der schlitzförmigen Oeffnung findet sich ein feines glänzendes, nicht selten durch den dahinter sich stauenden Harn vorgedrängtes Häutchen. Da die Urethra glandis durch eine Einstülpung von aussen entsteht, so muss bei Verlegung der äusseren Oeffnung ein secundärer Prozess zu Grunde liegen.

Aus den Untersuchungen von Bókai[1]) und Schweigger-Seidel[2]) wissen wir, dass zwischen der Eichel und der Innenfläche der Vorhaut constant nach Bildung der letzteren eine epidermoidale Zellschicht liegt, die die sog. epitheliale Verklebung der Vorhaut mit der Eichel vermittelt. Diese Zellschicht erstreckt sich in einzelnen Fällen selbst über die ganze Oberfläche der Eichel hin bis an die Vorhautöffnung. Auf diese Weise erhält also die Harnröhrenmündung secundär einen deckelförmigen Verschluss, der zuweilen auch nach Lösung der epithelialen Verklebung der Vorhaut persistirt und dann als feines Häutchen an der äusseren Harnröhrenmündung getroffen wird. Fig. 2 zeigt die Ausdehnung der epithelialen Verklebung der Vorhaut bei einem 5monatlichen Embryo nach Schweigger-Seidel. (Bei a Verschluss der Präputial- und Urethralöffnung. Vgl. Fig. 53.)

Fig. 2.

Von diesem häutigen Verschlusse des Orific. ext. sind im Ganzen 7 Fälle beschrieben: von Sabatier, Oberteuffer, Gouillon, Roux, Voillemier, Tott (cf. Englisch l. c.) und neuerdings von Fournaise[3]); allein aus der Entstehungsweise dieser Störung ergibt sich, dass die spärliche Casuistik kein auch nur annäherndes Bild von ihrer Häufigkeit geben kann; Guyon nennt sie die einfachste, bestbekannte, häufigste und am sichersten zu heilende Anomalie der Harnröhre. Man darf wohl annehmen, dass in einer grossen Zahl von Fällen spontane Heilung eintritt dadurch, dass der in der Urethra sich stauende Harn die dünne Membran entweder schon in utero oder in der ersten Zeit nach der Geburt zum Platzen bringt.

Die Erkenntniss dieser Affection ist ebenso leicht, wie die Behandlung derselben. Jeder Arzt wird beim Neugebornen, sobald derselbe heftige Unruhe verräth und beständig aufschreit, an die Retention von Urin oder Stuhl in erster Linie denken und daraufhin eine genaue Untersuchung vornehmen. Die Atresia membran. der Harnröhrenmündung wird dann leicht gefunden: der Penis erscheint vergrössert und geschwellt; seine Unterseite zeigt in Folge Ausdehnung der Urethra durch den sich stauenden Harn eine vermehrte

---

[1]) G. Gerhardt, Handbuch der Kinderkrankheiten. IV. Bd. 3. Abtheil. Tübingen 1878. — J. Bókai, Männliche Sexualorgane. p. 89.

[2]) Virchow's Arch. Bd. 37. p. 219. Berlin 1866.

[3]) Fournaise, Accouchement gémellaire. Procidence du cord. umbil. Imperfor. de l'urèthre chez un enf. nouveau-né. Gaz. des hôp. 1875. Nr. 55.

Resistenz und am Orificium ext. constatirt man das glänzende, blauröthliche, mehr weniger blasig vorgetriebene, den Verschluss bedingende Häutchen.

Es genügt, letzteres mit einem Sondenknopf zu durchstossen oder etwa mit einer Impflanzette zu durchstechen, um sofort dem Harne freien Weg zu verschaffen.

2) Defect der Urethra glandis.

(Imperforatio glandis.)

§. 5. Englisch unterscheidet hiebei den Verschluss am Orificium ext., den am hinteren Ende der Eichel und den in ganzer Ausdehnung der letzteren. Ich rechne hingegen hieher nur die Fälle, wo die Hauteinstülpung der Harnröhre, die Urethra glandis sich gar nicht oder bloss in ihren Anfängen gebildet hat. Im Ganzen konnte ich 10 hieher gehörige Fälle zusammenstellen: 7 entnehme ich der Arbeit von Englisch, die 3 ferneren sind beschrieben von Cliet[1]), Witehead (cf. Guyon p. 37) und Voillemier (l. c.).

Der pathologisch-anatomische Befund ist sehr einfach: An der sonst regelmässig geformten Eichel fehlt entweder jede Andeutung einer Oeffnung, oder es findet sich an Stelle des normalen Orificium ein mehr weniger seichtes Grübchen, mit gewöhnlicher Schleimhaut ausgekleidet. Hier müssen besonders die Fälle notirt werden, in welchen hochgradige Harnstauung mit ihren Folgen beobachtet wurde. 4mal bestand bedeutende Ausdehnung der Blase, und in 3 Fällen davon Ausdehnung der Ureteren und Hydronephrose. Diese bei der Section gefundenen Veränderungen erklären den Tod hinlänglich, er war offenbar bedingt durch die Rückwirkung der Harnstauung auf die fötale Circulation (vgl. §. 3).

Der Verschluss der Eichel wird erkannt aus dem beschriebenen charakteristischen Befunde bei fehlender Harnentleerung; auch hier ist es wohl meist möglich, die hinter dem Verschlusse geblähte Harnröhre auf der Unterseite des Penis als mehr weniger pralle Resistenz nachzuweisen.

Drei Fälle von Eichelverschluss wurden operativ behandelt. Voillemier (l. c. p. 572) konnte erst mit einer Nadel, dann mit einer Sonde in die ausgedehnte Urethra penis vordringen. Witehead versuchte ebenfalls erst die Punction der Eichel, konnte jedoch mit einem Troikart die Harnröhre nicht treffen und legte auf der Unterseite des Gliedes hinter der Eichel eine Urethralfistel an. Cliet amputirte in seinem Falle die Eichel und fand dann die offene Harnröhre; das Kind starb aber am 11. Tage.

Von diesen so verschiedenen therapeutischen Eingriffen empfiehlt sich vor Allem das Verfahren von Voillemier, das übrigens schon lange zu ähnlichem Zwecke in Anwendung ist (vgl. §. 4). Man versucht also erst die Punction: Von der Spitze der Eichel oder, falls eine Andeutung des Orificiums besteht, von dieser aus, wird ein feiner Troikart oder eine Hohlnadel durch die Eichel gestossen, in der Rich-

[1]) M. H. Cliet, Compte-rendu méd. chir. des observat. recueillis dans la salle des Filles-mères de l'hôp. gén. de la charité de Lyon. 1823.

tung nach dem vordern Harnröhrenende hin. Bei nur geringer Erweiterung kann letzteres gewiss nicht wohl verfehlt werden. Aus dem Röhrchen des Instrumentes fliesst nach gelungener Operation sogleich Harn ab. Der neuformirte Canal wird am besten durch Einlegung eines kleinen Metall- oder Laminariastäbchens offen gehalten, eventuell noch dilatirt. Führt die Durchstechung der Eichel nicht zum Ziele, so kommen die im folgenden Paragraphen zu schildernden therapeutischen Eingriffe in Anwendung.

3) Ausgedehntere Verschliessungen.

§. 6. Sie werden an allen Theilen der Harnröhre beobachtet. Am zahlreichsten sind die Fälle von Verschluss der Eichel und eines mehr weniger langen Abschnittes der Pars cavernosa. Diese Anomalie entspricht der Atresia ani et recti, während die sogenannte Imperforatio glandis mit der einfachen Atresia ani in Parallele zu setzen ist. Bei den ihrer Ausdehnung nach eben beschriebenen Verschliessungen der Harnröhre — ich konnte 11 Fälle zusammenstellen — handelt es sich um eine mangelhafte Entwickelung der primären Harnröhre nebst Defect der Eichelharnröhre. In den übrigen Beobachtungen — 7 an der Zahl — hatte der Verschluss seinen Sitz in der Pars membranacea und reichte entweder in die Pars prostatica oder in den hintern Abschnitt der Pars cavernosa hinein. Die Beschreibungen aller dieser Fälle lassen viel zu wünschen übrig, so dass nur spärliche Angaben über die vorhandenen Veränderungen möglich sind.

Für die Fälle von Verschluss der Pars membranacea bei normalem vorderem und hinterem Abschnitte der Urethra ist es denkbar, dass es sich um eine secundäre Obliteration handelt, analog wie sie von Englisch an den Ureteren nachgewiesen wurde. Diese secundäre Obliteration macht sich in der Weise, dass von den einander gegenüberliegenden Epithelflächen papilläre Wucherungen ausgehen, die sich vergrössern und mit Gefässschlingen versehene Fortsätze bilden. An der Berührungsstelle solcher Fortsätze tritt dann eine Verschmelzung ein, und es gehen die Gefässbezirke unmittelbar in einander über. — In der Mehrzahl der Fälle jedoch handelt es sich um eigentliche Bildungsanomalien; dafür spricht auch der Umstand, dass neben der Anomalie der Harnröhre öfters auch eine solche des Rectums bestand (in 9 Fällen), 2mal (Hecker und Depaul) war eine fistelförmige Verbindung des Rectums mit der Blase vorhanden (Anus fistulosus vesicalis).

Die unmittelbare Folge aller dieser Verschliessungen ist eine je nach der gelieferten Harnmenge verschieden hochgradige Harnstauung. Erweiterung der Harnröhre hinter dem Verschlusse ist nirgends erwähnt, wohl aber wurde die Füllung und abnorme Ausdehnung der Blase öfters constatirt, ebenso Erweiterung der Ureteren und Hydronephrose. In 4 Fällen bestand Retentio testis in der Bauchhöhle, wobei vielleicht die ausgedehnte Blase als ätiologisches Moment eine Rolle spielte, indem sie durch Druck auf die Umgebung den Descensus verhinderte.

Meist bedingt die Harnstauung den Tod des Fötus etwa im 7.

bis 8. Monat, ich habe schon früher die Gründe hiefür angegeben (§. 3). Von den oben zusammengestellten 18 Fällen wurden 12 todt geboren. Englisch glaubt, dass bei den Verschliessungen der Harnröhre der Tod um so sicherer eintrete, je näher der Blase der Verschluss sitze. Diese Annahme halten wir für richtig. In der grossen Mehrzahl der Fälle von Verschliessungen im peripheren Theile entsteht, wie wir später zeigen werden, als Folge der Harnstauung eine Harnröhrenperforation im Sinne der Hypo-, seltener der Epispadie und hiedurch werden die Gefahren für das Leben des Fötus behoben. Im centralen Theile der Harnröhre sind hinwieder solche Perforationen viel schwieriger möglich und hier kann daher die Harnstauung in das Leben gefährdendem Masse sich entwickeln. In seltenen Fällen finden sich Anomalieen von Seite des Rectums und der Nieren als concurrirende Todesursachen aufgeführt.

In einigen Fällen gab die gefüllte Blase ein Geburtshinderniss ab und musste bei der Geburt durch Punction entleert werden. Es ist jedoch wahrscheinlich, dass auch in diesen Fällen der Fötus schon früher abgestorben war. 2mal wurde die Harnstauung spontan behoben, dadurch, dass der Harn durch den Urachus am Nabel sich einen Ausgang verschaffte (Monro, Rose); in 5 Fällen gelang es, durch operativen Eingriff den Harnröhrenverschluss zu beseitigen.

Die gehemmte oder veränderte Harnentleerung bildet auch hier das Hauptmoment für die Erkenntniss des anomalen Zustandes. Bei lebend gebornen Kindern führen die fehlende Harnentleerung und die Auftreibung des Leibes oder das beständige Schreien, stete Unruhe, Erbrechen und endlich der Verfall der Züge auf das Leiden. Englisch meint, dass in diesen Fällen neben dem percutorischen Nachweis des Blasentumors die Palpation per rectum fördernd für die Diagnose sei, indem dabei oft eine Erweiterung der Pars prostatica und membranacea urethrae nachgewiesen werde. Den eigentlich diagnostischen Entscheid aber gibt natürlich die in diesen Fällen auch dem Zwecke der Therapie dienende Sondeneinführung.

In prognostischer Beziehung beschränke ich mich auf die Angabe, dass von den 6 operativ behandelten Fällen 2 gestorben sind und zwar beide, nachdem es durch den operativen Eingriff nicht gelungen war (einmal Amputation der Eichel, das andere Mal Punction), den hinter dem Verschlusse gelegenen normalen Canal aufzufinden.

Die Behandlung wurde in den veröffentlichten Fällen so eingeleitet, dass zunächst ein Katheter oder eine Knopfsonde bis zu der unwegsamen Stelle eingeführt und letztere zu durchbohren versucht wurde. Gelang dies nicht, so wurden zu gleichem Zwecke Bistouri oder Troikart verwendet, die man, dem Verlaufe der Urethra folgend, durch die verschlossene Partie durchstach, bis man entweder in das hintere normale Stück der Harnröhre oder in die Blase gelangte. Der künstlich geschaffene Canal wurde dann mit einer Knopf- oder Myrthenblattsonde oder einem Katheter offen erhalten. Einzelne Erfolge dieser Behandlung sind ungemein ermuthigend. Man könnte zwar Bedenken haben vor stechenden und schneidenden Instrumenten; es zeigen aber gerade die Fälle von Ebert und Rose, dass, obgleich es nicht möglich war, mit Sicherheit der Harnröhre zu folgen beim Vordringen mit scharfen Instrumenten, doch weder unmittelbare

Folgen des Eingriffes besonders in Form von Blutungen noch auch später irgendwie bedenkliche Zustände beobachtet wurden.

Schon früher wurde hervorgehoben, dass von Streubel und Rauchfuss die completen Harnröhrenatresieen angezweifelt werden; der letztere Autor stützt seine Kritik wesentlich durch den Hinweis auf den glücklichen Erfolg der Behandlung in den Fällen von Ebert, Rose etc. Er glaubt, dass von der Bildung eines neuen Canales hier die Rede nicht sein könne, da dem Eingriffe gewiss Harninfiltration oder doch spätere narbige Verengerung des Canals gefolgt wäre. Rauchfuss führte in seinem Falle die Operation ebenfalls aus in der Absicht, eine neue Harnröhre schaffen zu wollen. Mit einem feinen, 3 mm dicken, 6½ cm langen Troicart wurde in die Rinne an der Glans penis eingegangen; nach jedem Vordringen um ½ oder 1 cm wurde das Stilet herausgezogen, und mittelst einer feinen Knopfsonde das etwaige Bestehen eines Urethralcanales untersucht, der sich jedoch nicht vorfand. So gelangte Rauchfuss endlich unter die Symphyse, worauf er, das Troikartheft senkend, parallel mit dieser den Troikart nach oben weiter bohrte und endlich unter Leitung des in den Mastdarm eingeführten linken Zeigefingers in die Blase gelangte, aus der sich nun durch die Canüle 1 Unze klaren Urins entleerte. — Wie später bei der Vorstellung des geheilten Patienten in dem Vereine praktischer Aerzte zu St. Petersburg von Gruber, Kade, Rehberg Bedenken gegen die Annahme einer Harnröhrenatresie geäussert wurden, überzeugte sich Rauchfuss bei wiederholter Untersuchung, dass es sich bloss um eine Imperforatio glandis nebst Hypospadie gehandelt und die äusserst feine Harnöffnung 4—5 mm hinter der Corona glandis übersehen worden war.

Gegen die Möglichkeit der Neubildung einer Harnröhre durch Durchstechung des Penis und Perineum lassen sich grosse Bedenken hegen. Die von Ebert und Rose unternommenen Operationen ermuntern durch ihre Resultate zwar zur Nachahmung, in der Art ihrer Ausführung aber verrathen sie grosse Unsicherheit und Zufälligkeit. Für die Fälle ausgedehnterer Atresieen empfiehlt es sich, erst durch eine Dammincision die Harnröhre im Bereiche des Bulbus oder des häutigen Theiles zu eröffnen, um von da gegen die Eichel zu mit Sicherheit vordringen zu können und auch den centralen Theil der Harnröhre mit Leichtigkeit zugänglich zu haben. Die Harninfiltration wird hiedurch vermieden. — In allen Fällen, wo die Hebung der Harnverhaltung die dringendste Indication der Behandlung bildet und die sofortige Herstellung des normalen Harnweges nicht möglich ist, wird man die Blase durch Aspirationspunction entleeren, bis das Hinderniss in der Harnröhre behoben ist.

Am Schlusse dieses Capitels will ich nicht unerwähnt lassen, dass sich in der Literatur noch 3 Fälle von Atresie des Orificium internum urethrae finden. Englisch führt die Beobachtung von Bodin an, Guyon die von Duparque und Gourdon. Eine genauere Untersuchung und Beschreibung liegt bis jetzt nicht vor, in allen drei Fällen wurde das Hinderniss mittelst des eingeführten Katheters leicht durchstossen.

Cap. III.

Angeborene Verengerungen.

Sie haben durch Guyon eine eingehende Bearbeitung gefunden; ich lege dessen Eintheilung hier zu Grunde. Er unterscheidet die Stenose der äusseren Oeffnung von den eigentlichen Stricturen.

1) Die Stenose des Orificium externum.

§. 7. Ueber die Häufigkeit ihres Vorkommens macht Englisch die Angabe, dass er sie unter 1500 männlichen Individuen öfters getroffen, ohne dass deswegen irgendwelche Störungen bestanden. Das letztere gilt auch von den geringgradigen Fällen, die man gewöhnlich zufällig beim Katheterismus begegnet. Von hochgradigen Stenosen kennt Guyon die Fälle von Marchal, Picardat und Duhomme, einen 4. Fall beschreibt Mahlon Hutchinson[1]). Kocher operirte 2mal Stenosen von Nr. 3 der englischen Scala bei Patienten von $14^1/_2$ und 47 Jahren. Beide hatten zudem noch Phimose. Darin stimmen alle Beobachter überein, dass die Stenose des äusseren Orificium gewöhnlich zugleich mit Phimose beobachtet wird, oder bei Patienten, die früher mit Phimose behaftet waren.

Das mühevolle Uriniren bildet die gewöhnliche Beschwerde hochgradiger Formen der Stenose; Mahlon Hutchinson erwähnt noch reflectorische Störungen, anfallsweise Ischurie, Unmöglichkeit der Erection und folgende Impotenzerscheinungen, die aber gewiss nur ausnahmsweise beobachtet werden.

Geringe Stenosen verschwinden bei öfterem Katheterismus sehr rasch; hochgradige Fälle erheischen eine operative Behandlung. Sie besteht in der Erweiterung durch einen nach dem Frenulum zu geführten Schnitt mittelst eines Knopfmessers. Man legt in den Wundspalt etwas Jodoformgaze und lässt die Heilung unter dieser erfolgen; oder man vereinigt jederseits den Schleimhaut- und Eichelhautrand mit einer Knopfnaht und sucht eine prima int. zu erzielen. Für besonders schwere Fälle empfiehlt sich die Umsäumung des Wundwinkels durch Implantation eines kleinen Haut- oder Schleimhautläppchens nach Roser oder C. O. Weber (vgl. Krankheiten des Penis §. 72).

2) Congenitale Stricturen.

a. Cylindrische Stricturen.

§. 8. Der Nachweis dieser Verengerungen ist leider nicht immer mit der wünschbaren Genauigkeit geführt worden; die hieher gehörigen Fälle betreffen grössten Theiles Erwachsene oder ältere Knaben und da stützt sich die Diagnose bloss auf die Angabe, dass die Urin-

[1]) Mahlon Hutchinson, Congen. contraction of the meatus urinarius. Journ. of cut. and ven. dis. Vol. III. p. 1. 1885 (Centralbl. f. Chir. 1885. p. 414).

beschwerden von Jugend an bestanden. Voillemier unterzieht deshalb die von Guyon beschriebenen Fälle einer scharfen Kritik. Englisch steht für die Auffassung von Guyon ein und fügt zu den 3 Fällen des letzteren noch 4 neue hinzu, worunter 2 eigene. Was diese beiden betrifft, so gehört der erste zur Hypospadie; der zweite betrifft einen 12jährigen Knaben mit einer Strictur in der Pars membranacea, in Folge deren Harnbeschwerden von frühester Kindheit an bestanden. Die Möglichkeit für eine acquirirte Strictur liegt aber in jedem Lebensalter vor, daher denn auch dieser letztere Fall des sicheren Nachweises über die Art der Entstehung der Verengerung entbehrt.

Der einzige meiner Ansicht nach unzweifelhafte Fall von angeborener Verengerung der Harnröhre ist von R. Demme veröffentlicht [1]).

Der einjährige Knabe brauchte von seiner ersten Lebenszeit an sehr lange Zeit zur jedesmaligen Entleerung seiner Blase. Der Urin wurde dabei in einem Strahle von der Dicke einer feinen Stricknadel entleert. Sehr häufig litt das Kind an Auftreibung des Abdomens in der Gegend der Blase, an anhaltender nächtlicher Unruhe mit Aufschreien, sowie an häufigen kolikartigen, in Krampfform auftretenden Schmerzen. Gegen Ende des ersten Lebensjahres stellten sich von Zeit zu Zeit eklamptische Zufälle ein, welche namentlich durch die Auftreibung des Abdomens, beziehungsweise der Blasengegend durch Harnretention, sowie durch den Act des Urinirens selbst hervorgerufen wurden.

Bei der Untersuchung liess sich bei dem sonst wohlgebildeten, nicht mit Phimose behafteten Kinde eine Verengerung des Orif. ext. urethr. bis zu dem Grade constatiren, dass die dünnste Bougienummer nur mit grosser Schwierigkeit einige Linien weit eingezwängt werden konnte. Bei der Dilatation mit Laminaria zeigte sich, dass die Verengerung 4—6 cm in die Pars cavernosa hinein sich erstreckte. Die Reflexerscheinungen hörten nach Freierwerden des Harnabflusses auf.

Es verdient vor Allem Beachtung, dass die Verengerung in diesem Falle in der Fossa navicularis und dem nächstgelegenen Theile der Pars cavernosa sitzt, im Bereiche der Vereinigungsstelle der Urethra glandis und der Urethra penis, wo überhaupt die meisten Anomalieen zur Beobachtung kommen. Dass die Affection eine angeborene ist, kann hier nicht bezweifelt werden: es besteht ein prägnantes klinisches Bild, das Beschwerden verzeichnet, die seit der Geburt bestehen und später sich continuirlich steigerten. — Die angewandte Behandlung verdient in ähnlichen Fällen Nachahmung.

b. Klappenförmige Stricturen.

§. 9. Je nach ihrem Standorte unterscheidet Englisch die Klappen an der äusseren Harnröhrenmündung, am hinteren Ende der Fossa navicularis, im Anfangstheile der Pars cavernosa und am Uebergange der Pars nuda in die Pars prostatica. Den ersteren kommt eine selbständige Stellung kaum zu; für die übrigen scheint es mir am passendsten, sie in zwei Gruppen zu theilen nach den typischen Stellen,

[1]) 13. Bericht des Jenner'schen Kinderspitals in Bern. 1875. p. 38.

an welchen schon in der normalen Harnröhre Faltenbildungen vorkommen, aus deren Vergrösserung die klappenförmige Strictur resultirt.

α. Die Valvula fossae navicularis wurde schon §. 1 beschrieben und ihre entwickelungsgeschichtliche Bedeutung hervorgehoben. Aus dieser ergibt sich ohne Weiteres, dass, wenn von einer Vergrösserung oder abnormen Entwickelung dieser Falte gesprochen wird, dies stets so zu verstehen ist, dass es sich um die Persistenz eines grösseren oder geringeren Abschnittes jenes in der frühen Fötalzeit zwischen Eichel- und Penisharnröhre vorhandenen Septums handelt.

Eine Vergrösserung dieser constant nach vorne sehenden Klappe hat weniger Bedeutung für die Harnentleerung als für den Katheterismus. Hiebei wird denn auch gewöhnlich die Diagnose gestellt: „Das eingeführte Instrument stösst in einer Tiefe von 1—1½ cm von der äusseren Oeffnung auf einen Widerstand an der oberen Harnröhrenwand, der entweder sofort überwunden wird, wie man das Instrument etwas zurückzieht und dann längs der unteren Wand einzuführen versucht, oder einen zwingt, einen dünneren Katheter zu verwenden.“ Im Uebrigen verweise ich auf die früheren Angaben (§. 1). Zuweilen gelingt es, die Lippen der Harnröhrenöffnung so weit aus einander zu ziehen, dass man die Klappe zu Gesichte bekommt. In solchen Fällen kann man sie, falls sie beim Katheterismus ein besonderes Hinderniss setzt, entweder bloss mit einem Tenotom oder Knopfmesser incidiren oder total entfernen. Natürlich ist sie auch mit Hilfe eines kurzen Urethroskopes sehr leicht zu sehen und eventuell zu incidiren.

Eine untergeordnete Bedeutung haben die klappenartigen Verlängerungen der Schleimhautfalten an den Mündungen der sog. Morgagnischen Lacunen. Ihr feiner Rand ist concav und gewöhnlich nach vorne gerichtet. Angaben über solche Klappenbildungen finden sich bei Velpeau[1]), Luschka[2]) und Jarjavay[3]).

§. 10. β. Klappen im Bereiche der Pars prostatica urethrae. Am wahrscheinlichsten verdanken sie normal vorkommenden Faltenbildungen an dieser Stelle ihre Entstehung. Henle (l. c. p. 402) erwähnt bloss zweier longitudinaler, gegen die Medianebene convergirender Falten, die vom Blasenhalse zum Samenhügel ziehen. Nach Jarjavay aber geht die Schleimhaut auch am vorderen Theile des Samenhügels in zwei erhabene Falten aus, die ein seichtes Grübchen umschliessen; auch Velpeau erwähnt dieser Falten. Diese im Bereiche des Samenhügels unter normalen Verhältnissen vorkommenden Faltenbildungen zeichnen sich sämmtlich dadurch aus, dass ihre Concavität nach hinten gerichtet ist. Ihre Vergrösserung wird deswegen sehr rasch ein Hinderniss für den Durchtritt des Urins abgeben.

Eine eingehendere Bearbeitung der hieher gehörigen Fälle verdanken wir Tolmatschew[4]), an dessen Angaben ich mich im Wesentlichen halte. In den 3 von ihm zusammengestellten Fällen bestand starke Erschwerung der Harnexcretion, daraus erklären sich die be-

---

[1]) Velpeau, Traité d'anat. chirurg. Paris 1826. T. II. p. 297.
[2]) Luschka, Anatomie des Menschen. 2. Bd. 2. Abth. p. 292.
[3]) l. c. p. 29.
[4]) Virchow's Arch. 49. Bd. 1870. p. 348.

deutenden Veränderungen, die an den Harnorganen gefunden wurden. Während die Harnröhre in ihrem peripheren Theile normal war, zeigte hingegen der Blasenhals jenseits der Klappe eine bedeutende Erweiterung. Die Blase selbst war wenig dilatirt, aber ihre Wand sehr verdickt in Folge Hypertrophie der Muscularis, nebstdem fand sich Dilatation der Ureteren und Hydronephrose, in 2 Fällen Nierenatrophie. Dieser Befund beweist eine bedeutende Rückwirkung der Urethralklappe auf das gesammte Harnsystem, und daraus erklärt sich wohl der tödtliche Ausgang sämmtlicher Fälle entweder schon vor oder bald nach der Geburt.

Von besonderer Wichtigkeit ist der Befund an der Harnblase. Wir wissen, welch hochgradiger Ausdehnung dieselbe bei den Atresieen der Harnröhre fähig ist (Fälle von Rose und Hecker); hier dagegen besteht nur mässige Ausdehnung der Blase, dabei aber eine sehr ausgesprochene Hypertrophie der Muscularis. Letztere kann man wohl nur so erklären, dass unsere Klappen kein dauerndes Hinderniss für die Harnentleerung bilden, sondern diese, wenn auch mit besonderer Anstrengung der Blase, doch noch möglich ist. Es bestehen hiebei zwei Möglichkeiten: entweder verlegen die Klappen auch in geblähtem Zustande nicht das ganze Lumen der Harnröhre, sondern lassen zwischen sich noch einen kleinen Theil des letzteren frei, oder aber es kommt in der That durch die Spannung der Klappen ein Verschluss der Harnröhre zu Stande, hinter welchem sich der Harn staut und dann eine Ausdehnung des Blasenhalses und der Blase bewirkt; der Harn erzwingt sich später einen Weg, wenn in Folge beträchtlicher Dehnung des Blasenhalses und der Pars prostatica Raum neben den Klappen entsteht. Die Harnentleerung würde demnach auf ähnliche Weise zu Stande kommen, wie bei gewissen Fällen von Prostatahypertrophie alter Leute.

Die Diagnose dieser hinteren Klappen wurde bis jetzt nur auf dem Sectionstische gemacht, und es ist deswegen kaum nöthig, Näheres über Erkenntniss und Behandlung anzugeben. Man wird an solche Klappen denken können, wenn man bei einem Neugeborenen Harnverhaltung findet und dabei der Katheterismus und die Entleerung des Harns gelingt. Ob bloss häufiger Katheterismus zur Hebung des Hindernisses für den Harnabfluss genügt, oder ein operativer Eingriff zur Entfernung der Klappen nöthig ist, müssen weitere Fälle zeigen.

Cap. IV.

Angeborene Erweiterungen.

§. 11. Von dieser seltenen Anomalie sind 9 Fälle veröffentlicht von Hendriksz, Laugier, Lotzbeck, Busch, Hüter, Schlüter, de Paoli, Bókai und Demarquay[1]). Es ist für die Genese

[1]) Demarquay, Dilatation ampullaire de l'urèthre. Soc. de Chir. de Paris. 1857. (Es handelte sich um einen 22jährigen Mann mit einem Divertikel der Harnröhre am Perineum, welches durch die Section bestätigt wurde. Es ist aber sehr fraglich, ob in der That eine congenitale Bildung vorlag, weswegen ich den Fall weiter nicht berücksichtige.)

dieser Erweiterungen sehr wichtig, dass die 8 erstgenannten Fälle einander sehr ähnlich sind. Es handelt sich dabei um eine unmittelbar hinter der Eichel beginnende und bis zur Peno-Scrótalfalte reichende Ausweitung der Harnröhre wesentlich auf Kosten der unteren Wand derselben. Es resultirt dann also (vgl. Fig. 3 nach Hüter) eine Anschwellung des

Fig. 3.

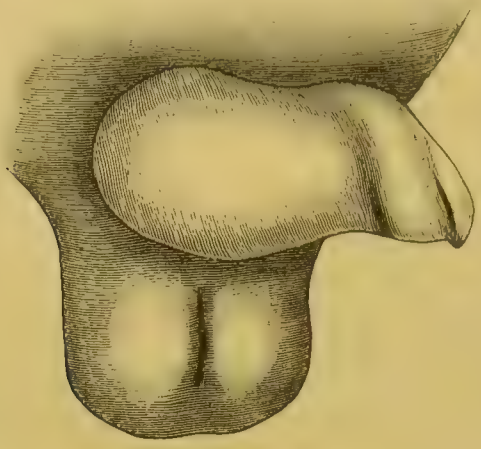

Penis auf dessen Unterseite, welche nach vorne in das normale Präputium, nach hinten in die Peno-Scrotalfalte sich verliert. In den beiden von Hüter operirten Fällen war die Grösse des Harnsackes etwa taubeneigross, in den anderen 4 Fällen aber fand sich ein viel grösserer beutelförmiger Anhang auf der Unterseite des Gliedes. Vorhaut, Eichel und Harnröhrenmündung wurden normal gefunden, ebenso zeigte in dem

Fig. 6.

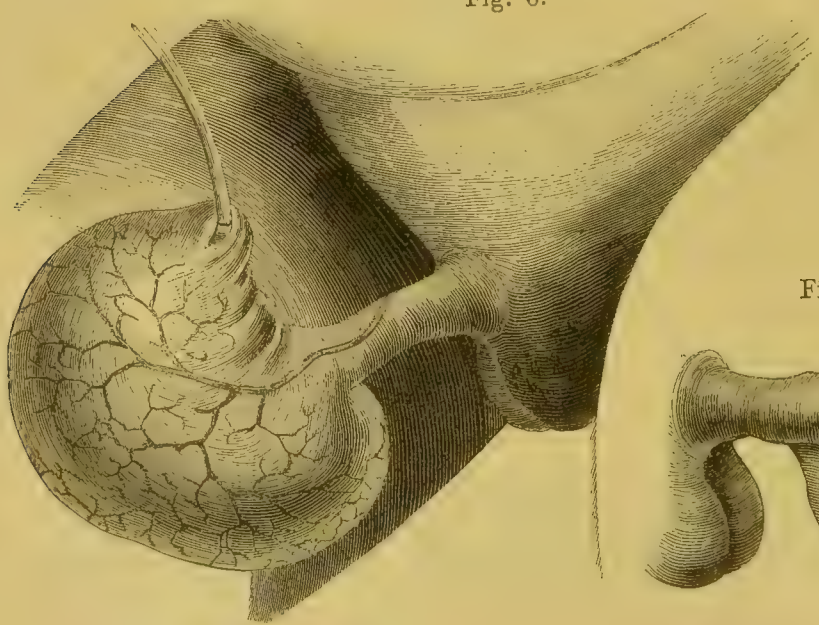

Fig. 4.

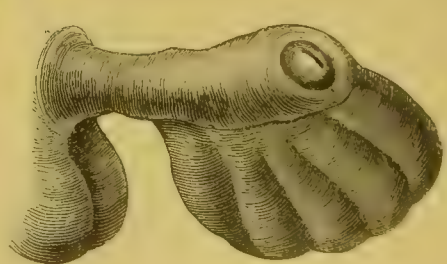

Falle von Laugier der hinter der Geschwulst liegende freie Theil des Gliedes keine äusserlich sichtbaren Veränderungen. Beim Uriniren

füllte sich die erweiterte Partie sehr prall mit Harn und trat dann natürlich am deutlichsten hervor; sie wurde in einem Falle hühnereigross, in einem andern bekam der Penis eine grösste Circumferenz von 10½ Zoll und das Divertikel enthielt 1 Pfund Urin. Fig. 4—6 stellen die Verhältnisse des Divertikels in dem Falle von Laugier dar und zwar Fig. 4 und 5 in leerem (Fig. 4 Ansicht von rechts,

Fig. 5.

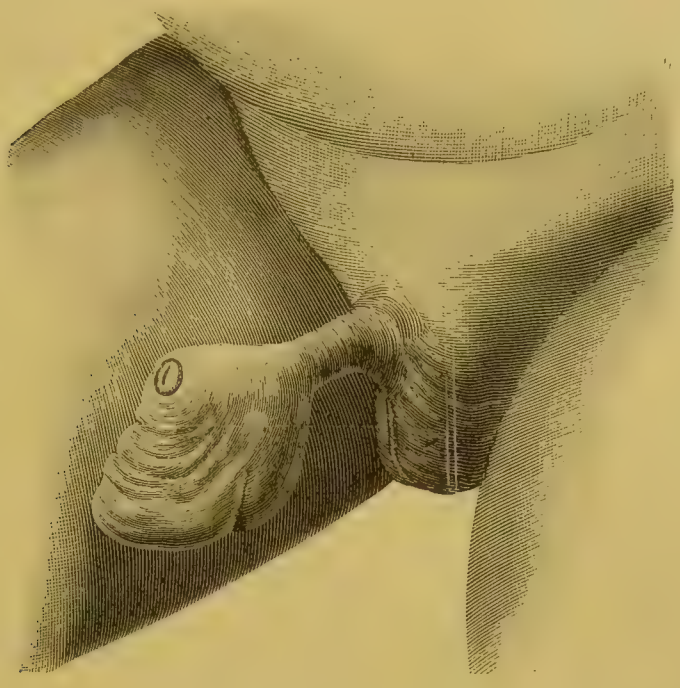

Fig. 5 von links), und Fig. 6 in gefülltem Zustande während des Urinirens. Die Abbildungen sind der Arbeit von Guyon entnommen. Die Wandungen des Urinsackes fühlten sich in diesem Falle wie ein leerer Bruchsack an und auch in den übrigen Fällen fiel ihre Dünnheit vor Allem auf.

Hendriksz fand bei der Operation nach Spaltung der Haut über dem Divertikel die eigentliche Wand des letzteren von einer sehr dünnen Membran gebildet, auf welcher man deutlich auseinandergedrängte Faserzüge erkennen konnte, die continuirlich nach hinten in die normale Harnröhrenwand sich fortsetzten. Die Innenfläche der Divertikelwand besitzt stets eine Schleimhautauskleidung. Die Erweiterung geschah in sämmtlichen Fällen wesentlich auf Kosten der unteren Harnröhrenwand, die obere Wand war nicht verändert. Die Hautbedeckung war normal und Guyon gibt an, dass in seinem Falle die Raphe penis nicht über die Mitte der Geschwulst, sondern an ihrer rechtsseitigen Basis verlief, woraus wohl hervorgeht, dass die Haut an der linken Seite des Penis wesentlich zur Bedeckung verwendet wurde.

Man wird die Ursachen einer solchen sackförmigen Ektasie der Harnröhre zunächst an dem peripher von der Geschwulst gelegenen Harnröhrenstücke, event. am Orific. ext. suchen, in einem Momente,

welches eine beständige Rückstauung des Harnes bedingt. Hiebei ist hervorzuheben, dass in sämmtlichen Fällen die äussere Mündung der Harnröhre völlig normal war und stets, wenn es versucht wurde, der Katheterismus leicht gelang, woraus also folgt, dass ein Verschluss oder eine Verengerung im Bereiche der Eichelharnröhre oder des äusseren Orificium nicht bestand zur Zeit, wo das Divertikel zur Beobachtung kam. Bloss Hendriksz, Hüter und Bókai fanden, ersterer an beiden, letzterer an der vorderen Oeffnung des Sackes, rüsselförmige Fortsätze der normalen Harnröhrenwand, welche frei in das Lumen der dilatirten Partie vorragten. Fig. 7 zeigt diese Verhältnisse in dem

Fig. 7.

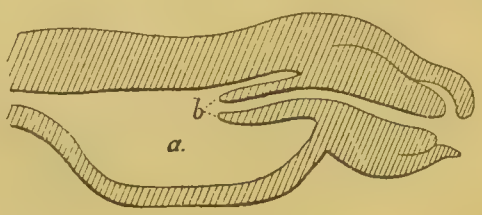

ersten Hüter'schen Falle. Es ist klar, dass solche Fortsätze, zumal die nach vorne gelegenen, sobald das Divertikel sich mit Harn füllt, sich an einander legen und nach Art eines Klappenventils den Harnausfluss verhindern oder doch erschweren.

In welcher Weise aber entstehen diese Erweiterungen der Harnröhre? In den obigen Fällen nahmen sie ihren Anfang am hinteren Theile der Fossa navicularis. Aehnliche Bildungen kommen nun aber hier niemals acquirirt vor, es ist daher nur denkbar, dass bei der Entwickelung der Harnröhre Momente sich finden, welche gerade an diesem Theile eine Harnstauung und folgende Erweiterung der Harnröhre bedingen. Die zwei letzterwähnten Fälle legen den Gedanken nahe, dass Klappenvorrichtungen eine solche Harnstauung bedingen. Allein die Klappen bilden einmal kein constantes Vorkommniss; Laugier konnte sie in seinem Falle nicht nachweisen, obgleich er absichtlich danach suchte und auch Busch, Lotzbeck und de Paoli erwähnen ihrer nicht. Zudem kennen wir im Bereiche der Fossa navicularis keinerlei Faltenbildungen, welche in der Weise sich verhalten, wie die von Bókai, Hüter und Hendriksz beschriebenen Klappen. Ich halte deswegen die letzteren für secundäre Bildungen, die bloss bei bereits vorhandenem Divertikel zu dessen Vergrösserung beitragen, nicht aber seine Entstehung erklären können. Für letztere selbst gibt es, wie ich glaube, nur eine Möglichkeit, dass nämlich eine Störung stattfindet in dem Zusammentreffen der Eichel- und Penisharnröhre zu einer Zeit, wo bereits Harn aus der Blase in die Urethra gelangt. Indem die Communication zwischen den beiden entwickelungsgeschichtlich differenten Theilen der Harnröhre nicht rechtzeitig hergestellt ist, staut sich der Harn am vorderen Ende der Penisharnröhre und wirkt nun dilatirend auf die Urethralwände. Dass hiebei die untere Wand als die schwächste am meisten gedehnt wird, ist klar. Erst später wird, vielleicht in Folge der Dilatation, das Septum zwischen den beiden Harnröhrentheilen gesprengt und dem

Harn der normale Weg eröffnet. Gleichwohl besteht aber die Dilatation fort, weil der Harn in der dilatirten Partie zum Theile wenigstens zurückbleibt. Daraus resultirt vielleicht ein Moment, welches sogar eine beständige Grössenzunahme des Divertikels bedingt. Durch die Wiederfüllung des letzteren entsteht sehr leicht eine Abknickung der Harnröhrenwand und in Folge davon eine Verlegung der peripheren Oeffnung des Divertikels, also Grund für erneute Harnstauung, die einen gewissen Druck auf die Wandung ausüben muss, bis die verlegte Ausflussöffnung wieder frei wird. Was die beobachteten Klappenbildungen betrifft, so ist die an der Verbindungsstelle des Divertikels mit der Harnröhre gelegene am ehesten als vorspringende Harnröhrenwand zu deuten und kann daher sowohl vorne als hinten vorhanden sein; die von Hüter an der oberen Wand gefundene Falte ist mit der Valv. foss. navic. in Verbindung zu bringen und stellt demnach den Rest des früher vorhandenen, die Harnstauung vermittelnden Septums dar. Auch Klebs (l. c. p. 1139) gibt ihr diese Deutung, urgirt ihr aber keine ätiologische Bedeutung für die Genese unserer Anomalie.

Wichtig für die Erkenntniss der congenitalen Harnröhrendivertikel ist die so auffällige Veränderung des Penis und sodann die gestörte Harnentleerung. In ersterer Hinsicht verweise ich zunächst auf Fig. 4—6, die der Beobachtung von Laugier entnommen sind. Die durch das Divertikel bedingte Geschwulst hat aber noch andere nicht weniger charakteristische Eigenthümlichkeiten: Sie fühlt sich in collabirtem Zustande weich, fluctuirend, in gefülltem hingegen vollkommen prall an, sodann kann sie auf Druck von aussen verkleinert, selbst ganz entleert werden; endlich ist sie deutlich durchscheinend und zeigt niemals entzündliche Erscheinungen. Die Störungen der Harnentleerung bestanden in den Fällen von Hüter, Schlüter, Busch und Bókai in beständiger Incontinenz; Laugier's Pat. urinirte vollkommen normal, hingegen füllte sich stets zunächst das Divertikel und dann erst erschien der Harnstrahl; die Kranken von Hendriksz und Lotzbeck entleerten den Harn niemals im Strahle, stets wenn sie das Bedürfniss zum Uriniren empfanden, floss sämmtlicher Harn in das Divertikel und letzteres musste mit Hilfe der Hände durch Streichen und Drücken entleert werden. Sehr leicht wird das Divertikel durch den eingeführten Katheter entleert und letzterer kann dann von der Harnröhre aus nach unten in die dilatirte Partie vorgeschoben und von aussen durchgefühlt werden. Bókai erwähnt noch ein recht charakteristisches Verhalten beim Katheterismus: Der Katheterismus gelingt anstandslos; nach Entleerung der Blase bleibt das Divertikel gefüllt; beim Zurückziehen des Instrumentes quillt, wie dasselbe der unteren Urethralwand entlang geführt wird, neuerdings Urin hervor und zugleich verkleinert sich das Divertikel, durch Druck von aussen wird es ganz zum Verschwinden gebracht. Der in dem Divertikel stagnirende Harn bot nur in dem Falle von Lotzbeck Zeichen ammoniakalischer Zersetzung, während der aus der Blase direct entleerte Harn ganz klar war und sauer reagirte. Von den 8 Fällen kamen 7 im jugendlichen Alter zwischen 3—8 Jahren zur Beobachtung, der Patient von Lotzbeck war 21 Jahre alt.

Der von Bókai beobachtete Fall endete lethal in Folge der be-

hinderten Harnentleerung und die Section stellte die üblichen Veränderungen langdauernder Harnstauung fest: Dilatation des centralen Harnröhrentheiles, Hypertrophie der Blase, der Ureteren und Hydronephrose. Cystitis und eitrige rechtsseitige Nephritis waren die unmittelbare Todesursache. Dieser einzige bis jetzt vorliegende Obductionsbefund mit den ausgesprochenen Folgen urethraler Harnstauung bildet eine wichtige Stütze für die von uns angenommene Genese der Anomalie und weiterhin zeigt der Ausgang des Falles, dass hier dieselben Gefahren von der Verhaltung und Zersetzung des Urines zu erwarten sind, wie wir sie von so vielen Zuständen gestörter Harnentleerung kennen. So sehr der Fall Lotzbeck geeignet scheint, eine Behandlung überhaupt in Frage zu stellen, so fordert doch die vorliegende Beobachtung sehr dazu auf. Im Hinblicke auf die gleich zu erwähnenden Resultate der operativen Behandlung dürfen wir aber die Prognose der Anomalie durchaus günstig stellen.

Von den 8 bekannten Fällen wurden 4 operativ behandelt und geheilt von Hendriksz, Hüter und de Paoli. Das hier eingeschlagene Verfahren kann füglich als Norm für spätere Fälle hingestellt werden: Nach Einführung des Katheters wird das Divertikel über letzterem in ganzer Länge gespalten und von seinen beiden Wänden ein längsovales Stück abgetragen, so dass dadurch die Weite des Divertikels auf die der normalen Harnröhre annähernd reducirt wird. Es empfiehlt sich dabei nach Hüter, etwas mehr von der Schleimhaut zu entfernen als von der äusseren Haut, damit an letzterer eine möglichst grosse Wundfläche entsteht, die beim Schlusse der Wunde einen breiten Contact vermittelt. Allfällige Klappen an der Einmündung in die Harnröhre werden abgetragen und dann eine exacte Naht angelegt. Hendriksz und de Paoli nähten die Schleimhaut und die äussere Haut getrennt; die Wunde heilte bis auf eine kleine Fistel per primam aus. Hüter legte nur eine Nahtreihe an und erzielte einmal primäre (Fall von Schlüter) und einmal Heilung durch Eiterung bis auf eine kleine Fistel, die sich auf Cauterisation schloss. In späteren Fällen würden vielleicht die Nahtmethoden von Krönlein oder Duplay (vgl. §. 23) noch promptere Resultate sichern.

Cap. V.

Hypospadie.

§. 12. Die eingehendsten Arbeiten über diese Anomalie stammen von Bouisson (De l'hypospadias et de son traitement. Tribut à la chirurgie. T. II. p. 484) und Guyon l. c. p. 47. Die französische Literatur ist hier vor Allem berücksichtigt. In der deutschen Literatur fehlt eine ausführliche Bearbeitung und ebenso eine Zusammenstellung der Literaturangaben. Letztere finden sich ziemlich zerstreut bei v. Pitha, Emmert, Bardeleben und Podrazki.

Ohne den Ansichten über die Entstehung der Hypospadie vorzugreifen, definirt man dieselbe am einfachsten als den angebornen Zustand, bei welchem die Harnentleerung nicht an normaler

Stelle, sondern aus einer Oeffnung auf der Unterseite des Gliedes stattfindet. Gewöhnlich unterscheidet man drei Grade dieser Anomalie: beim ersten liegt die Harnöffnung im Bereiche der Eichel oder unmittelbar hinter derselben, man spricht dann von einer Eichelhypospadie, Hypospad. glandis; beim zweiten Grade befindet sich die Harnöffnung an der Unterseite des Penis bis zur Peno-Scrotalfalte, ich nenne diese Form Penishypospadie, Hyposp. penis; beim dritten Grade ist das Scrotum gespalten und die Harnöffnung liegt am Perineum, Hyposp. perinealis.

Die Hypospadie kommt von sämmtlichen Anomalieen der Harnröhre am häufigsten zur Beobachtung. Ueber ihre Häufigkeit gibt Guyon einige Daten aus französischen Schriftstellern (l. c. p. 24): Chaussier fand unter 23,293 Neugebornen der Maternité in Paris 132 Missbildungen und darunter 2 Fälle von Hypospadie. Nach Guyon verdient jedoch diese Angabe wenig Beachtung. Der französische Militärarzt Rennes fand unter 3000 Rekruten 10 Hypospaden, woraus sich also ergeben würde, dass auf 300 männliche Individuen 1 Fall von Hypospadie käme. Damit stimmt auch die Angabe von Bouisson, welcher unter 300 geschlechtskranken Soldaten eine Hypospadie fand. — Von einer grösseren statistischen Zusammenstellung sehe ich absichtlich ab; ihre Resultate wären völlig werthlos, da in den mir zur Verfügung stehenden, zahlreichen klinischen Berichten die denkbar grössten numerischen Verschiedenheiten bestehen. Ich sah in den 7 Jahren meiner Praxis 8 Fälle von Eichelhypospadie und 2 Fälle von Hypospadia penis. Neben diesen Fällen und der reichhaltigen Literatur konnte ich zur folgenden Schilderung noch verwerthen die Befunde von 14 Spiritus- und 2 Wachspräparaten der pathologischen Sammlungen von Basel, Bern, München, Würzburg und Zürich und des Musée Dupuytren in Paris. — Bei der Besprechung des anatomischen Befundes und des klinischen Bildes der Hypospadie halte ich mich an die oben angeführte Eintheilung; Aetiologie und Pathogenese hingegen werden gemeinschaftlich mit der Epispadie in einem besonderen Abschnitte besprochen.

§. 13. 1) Eichelhypospadie, Hyposp. glandis. Die kurze Beschreibung dieser Form in unseren gebräuchlichen Handbüchern contrastirt sehr mit dem differenten Befunde. Nur das Präputium zeigt fast überall dieselben Verhältnisse: Auf der Oberseite der Eichel bildet es eine mächtige Falte, die die Eichel etwa zur Hälfte überdeckt oder als dicker Wulst an ihrem hinteren Rande sich findet, der an den Seiten des Penis bereits niedriger wird und beständig an Höhe abnehmend auf der Unterfläche in die den hintern Rand der abnormen Harnöffnung begrenzende Hautfalte übergeht. Diese Form der Vorhaut erinnert völlig an die, welche nach einer Dorsalincision resultirt, wo die beiden Trennungsflächen weit klaffen und die Präputialfalte auf der Unterfläche des Penis ihre grösste Mächtigkeit bekommt. Die Verhältnisse bei der Hypospadie sind nur umgekehrt, der Vorhautwulst befindet sich auf dem Penisrücken. Am auffälligsten ist die abnorme Form des Präputiums beim Neugebornen und jugendlichen Hypospaden, während bei älteren Individuen die dorsale Vor-

hautfalte häufig nicht mehr so wulstig, sondern viel dünner und niedriger erscheint.

Die Oeffnung, aus welcher der Harn entleert wird, befindet sich gewöhnlich an der Stelle, wo unter normalen Verhältnissen das Bändchen an die Eichel sich ansetzt oder dann etwas weiter zurück in der Fortsetzung des Sulcus retroglandularis. Beim Neugebornen ist die Harnöffnung fast punktförmig und kann häufig nur während des Urinirens erkannt werden; bei 2—6jährigen Knaben ist sie für feine Sonden eben passirbar; bei Erwachsenen ist sie ebenfalls relativ enge, bei einem meiner Patienten (28 Jahre alt) liess sich nur Katheter Nr. 5 (engl.) einführen. Die hintere Umsäumung erhält sie durch die Haut des Penis, deren Rand sich zuweilen leicht faltig vorlegt, während er in anderen Fällen vollkommen scharf und ziemlich straff angespannt ist. Das Bändchen fehlt oder es findet sich an einer Seite der Harnöffnung nur eine schwache Andeutung desselben, so dass hier die Präputialfalte sich etwas abheben lässt, während sie an der anderen Seite fixirt ist. Oefters zeigt die Haut um die Harnöffnung eine deutlich narbige Beschaffenheit, sie ist viel dünner und glatter, zudem anders pigmentirt als die übrige Penishaut. In einem von mir beobachteten Falle besteht eine über Pfennigstück grosse Hautpartie um die Harnöffnung herum, welche durch ihre glänzend weissliche Farbe einer alten Brandnarbe täuschend ähnlich sieht. Gewöhnlich findet sich nur eine einzige Harnöffnung, indess sind auch Fälle beschrieben, wo 2, selbst 3 Oeffnungen neben einander bestanden, die bald unter einander communicirten, bald völlig von einander abgeschlossen waren und in kurzer Strecke blind endigten. Sind mehrere Oeffnungen neben einander vorhanden, so zeichnet sich gewöhnlich die wirkliche Harnöffnung durch ihre Weite von den anderen aus.

Die Raphe penis reicht selten bis unmittelbar an die Harnöffnung heran; meist hört sie etwas hinter ihr ziemlich allmählig auf. Zuweilen wird eine Theilung der Raphe beobachtet 1—1½ cm hinter der Harnöffnung, so dass jene in 2 unter einem spitzen Winkel divegirende Schenkel ausläuft, welche die Harnöffnung umfassen und nach vorne allmählig, zuweilen in die Ansatzstellen des Präputiums sich verlieren.

Im Uebrigen sind noch mannigfaltige Verschiedenheiten zu erwähnen. Einen für die Genese recht wichtigen Befund bildet die sog. Imperforatio glandis, der Defect der Eichelharnröhre, wo die Eichel von sonst normaler Form und Grösse an der Stelle des Orificiums gar keine Andeutung eines solchen oder dann bloss ein seichtes Grübchen zeigt und ebenso an der Eichelunterfläche besondere Veränderungen nicht bestehen. Ein solcher Fall wird schon von Leiblin[1]) beschrieben, ich konnte noch weitere 4 aus der Literatur zusammenstellen von Blasius[2]), v. Ammon[3]), Chassaignac[4]) und Bradley[5]). Fig. 8 gibt die Abbildung des Falles von v. Ammon.

---

[1]) Voillemier l. c. p. 552.
[2]) Englisch l. c.
[3]) F. A. v. Ammon, Die angeborenen chirurg. Krankheiten des Menschen. Berlin 1842. p. 85 des Textes und Tab. XVIII. Fig. 11 (Fig. 8 Copie der letzteren).
[4]) Gaz. des hôpit. 1855. p. 126.
[5]) New York med. Record 1866. Nr. 4. p. 92.

(Die Harnöffnung liegt bei a, b imperforirte Eichel). Hieran reihen sich mehrere Beobachtungen, wo eine hypospadische Harnöffnung hinter der Eichel bestand; dabei fand sich an normaler Stelle das Orificium ext. ureth., an welches sich ein Canal anschloss, der aber in einiger Tiefe blind endigte. Solche Fälle sind beschrieben von Döring, Szymanowsky[1]), Malgaigne[2]) und neuerdings von Dawosky[3]); die Abbildung eines solchen Falles findet sich bei Förster (Atlas Fig. 7); ein letzter Fall ist im Med. Corresp.-Blatt rhein. u. westphäl. Aerzte 1842. Nr. 15 veröffentlicht. Voillemier (l. c. p. 552) gibt die Beschreibung eines Falles, wo die Eichel wie normal von der Harnröhre durchbohrt war, die mit der Penisharnröhre communicirte. An der Basis der Eichel hatte letztere jedoch eine centimestückgrosse angeborne Oeffnung, aus welcher sich der Harn entleerte. Es ist dies wohl derselbe Fall, den auch Jarjavay beschreibt und abbildet.

Fig. 8.

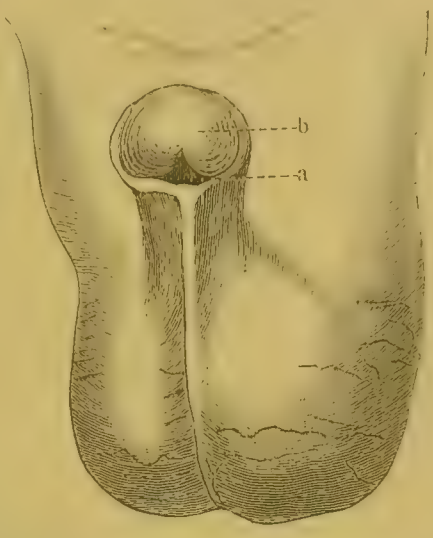

In der Mehrzahl der Fälle von Eichelhypospadie zeigt aber die Eichel an ihrer Unterfläche eine tiefe Spalte, die an der Stelle des normalen Orificiums beginnt und nach hinten bis zur Harnöffnung reicht. Zieht man ihre Ränder aus einander, so verwandelt sie sich in eine 5—6 mm tiefe Rinne, deren Seitenwände gewöhnlich dreieckige Form zeigen. Mit ihrem hinteren Ende verschmelzen letztere mit den Resten des Präputiums und bilden gemeinschaftlich mit diesem die seitliche Umgrenzung der Harnöffnung. Diese Eichelrinne ist im vorderen und mittleren Theile am tiefsten, wird nach hinten zu gewöhnlich seichter und geht dann in die Harnröhre über. Zuweilen findet sich an letzterer Stelle ein membranöses Septum von etwa 1 mm Dicke. Dasselbe inserirt sich stets an der oberen Wand der Eichelrinne und steht auf letzterer entweder senkrecht oder sieht mit seinem freien Rande schief nach vorne unten. Am besten bringt man es zur Ansicht, wenn die Eichelrinne durch seitlichen Zug gespannt wird; es bildet dann eine sichelförmige Falte, welche in der grössten Breite von etwa 4 mm zwischen der Harnöffnung und der Eichelrinne vorragt. Ich fand diese Falte bei zwei meiner Patienten (26 und 35 Jahre alt). Fig. 9 fertigte ich nach dem Befunde bei dem 35jährigen Patienten an: die Harnöffnung liegt bei c, a ist die stark klaffende Eichelrinne, b das

Fig. 9.

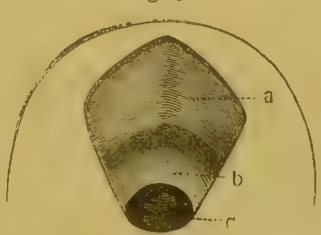

[1]) Englisch l. c.
[2]) Anat. chirurg. II. ed. T. II. p. 443.
[3]) Deutsche med. Wochenschrift. October 1880.

Septum zwischen beiden. In der Arbeit von Lesser[1]) findet sich eine Beobachtung, wo dieses Septum stark nach hinten ausgebogen war und so eine Art Blindsack darstellte. An 2 Präparaten konnte ich dasselbe ebenfalls nachweisen, allerdings nur in bescheidener Grösse, bloss 2 mm hoch als halbmondförmige, an der oberen Wand der Eichelrinne vorspringende Leiste. Die Deutung dieser Bildung ist einfach: sie findet sich an derselben Stelle, wie die unter normalen Verhältnissen häufig beobachtete Valvula foss. navicul. und steht demnach in innigster Beziehung zu letzterer. Ich fasse beide als identische Bildungen auf, sie stellen die Ueberreste des in der früheren Fötalzeit zwischen Eichel- und Penisharnröhre bestandenen Septums dar. (Vgl. §. 1.)

Ein seltener Befund ist in Fig. 10 skizzirt, den ich bei einem 25jährigen Patienten der hiesigen Irrenanstalt erhob, auf welchen mich Herr Professor Forel gütigst aufmerksam machte: Die Eichelrinne (a) hört am Hinterrande der Eichel sich allmählig verflachend

Fig. 10.

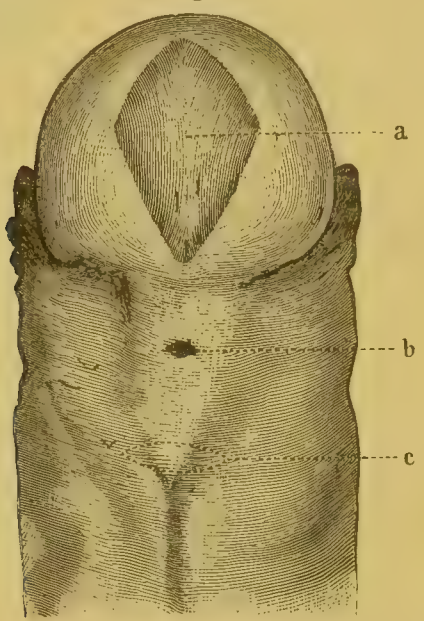

ganz auf; 1 cm hinter ihr findet sich eine stecknadelkopfgrosse Harnöffnung (b), die Umgebung der letzteren ist deutlich narbig und viel heller pigmentirt wie die Penishaut. Die Raphe beginnt 2 cm hinter der Harnöffnung. Die punctirte Linie (c) zeigt die Weite der normalen Harnröhre im Verhältnisse zur Kleinheit ihrer Mündung (b).

Bei ganz kleinen Kindern erscheint die äussere Form des Penis kaum verändert, bei älteren Individuen hingegen fällt gewöhnlich ein geringer Schiefstand der Eichel auf, so dass ihre Spitze nicht in der Verlängerung der Achse des Penis liegt, sondern nach abwärts sieht. In den ausgesprochensten, allerdings seltenen Fällen besteht

[1]) E. Lesser, Beiträge zur Pathologie und Therapie der Hypospadie. Inaug.-Diss. Strassburg 1876.

eine recht- oder gar spitzwinkelige Abknickung der Eichel, so dass deren Spitze direct nach unten oder selbst nach hinten gerichtet ist. Die Harnöffnung liegt stets in dem Winkel, welchen die Unterfläche des Penis mit der Eichel bildet. In Fig. 11 ist eine solche hochgradige Abwärtskrümmung der Eichel gezeichnet, wie ich sie in einem meiner Fälle (22jähriger Patient) sah. An der nach unten hinten gerichteten

Fig. 11.

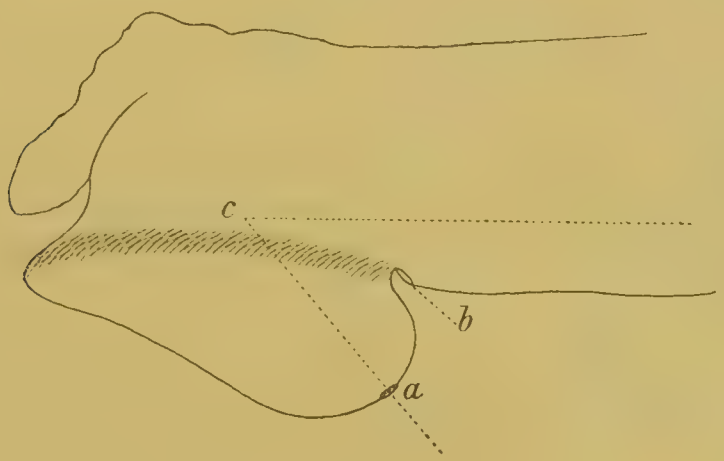

Eichelspitze findet sich eine kaum 1 mm weite Oeffnung (a), welche in einen 1 cm tiefen, blind endigenden Canal führt. Bei b liegt die sehr enge Harnöffnung. Durch die in c sich treffenden punctirten Linien ist die spitzwinkelige Abknickung der Eichel veranschaulicht. Versucht man in den Fällen von Abwärtskrümmung der Eichel die Geradrichtung der letzteren, so findet man constant einen festen Widerstand um die Harnöffnung herum, es resultirt hier eine starke, allseitige Spannung der Gewebe, während gegen die Eichelspitze zu letztere sich gar nicht verändern.

Von den übrigen Befunden bei der Eichelhypospadie ist noch die Verwachsung des Penis mit dem Scrotum zu besprechen. Hieher gehörige Fälle sind beschrieben von Petit[1]), Marten[2]), Dupont und Bouisson[3]). Die Verwachsung des Penis mit dem Scrotum kommt auf zweierlei Weise zur Beobachtung: es geht die Hautbedeckung des Penis von dessen Seitenflächen unmittelbar in die Haut des Scrotums über, so dass dann wie bei Petit und in einem Falle von Marten die Eichel den einzig frei vorragenden Theil des Gliedes bildet und die Harnöffnung unter derselben völlig verdeckt ist im Winkel zwischen ihr und dem Scrotum und erst durch Abhebung der Eichel sichtbar gemacht werden kann. In 3 Fällen bestand durch eine dünne, kurze, schwimmhautähnliche Membran eine Verbindung der Raphe penis mit der Raphe scroti von der Peno-Scrotalfalte bis zur Basis der Eichel. Diese beiden Arten der Ver-

---

[1]) J. L. Petit, Oeuvres posth. vol. II. p. 429.
[2]) Casper's Vierteljahrsschr. Bd. 17. p. 340 u. Virchow's Arch. Bd. 28. p. 555.
[3]) Voillemier l. c. p. 558; Guyon l. c. p. 57 u. Bouisson l. c.

wachsung sind in praktischer Hinsicht von einander zu trennen, da bei der letzteren von Marten durch Mitwachsen der Hautbrücke eine spontane Besserung beobachtet wurde und andererseits Bouisson durch eine leichte Operation Heilung herbeiführen konnte, während dies bei den ersterwähnten Fällen, wie wir später noch sehen werden, mit grösseren Schwierigkeiten verbunden ist. Die Franzosen nennen den Zustand Verge palmée, handförmig verwachsenes Glied; der Ausdruck passt vor Allem für die breite Verwachsung, weniger für die in Form einer Hautbrücke.

Von v. Ammon[1]) wird als Uebergang der normalen Ausmündung der Harnröhre zur Eichelhypospadie ein ungewöhnlich tiefer Stand des Orificium ext. an der Eichel beschrieben und dabei bemerkt, dass dieser Befund gar nicht selten sei. Ich reihe hier noch eine Beobachtung von Magnus[2]) an, wo das Orificium ebenfalls weiter war wie gewöhnlich und 3 Linien hinter demselben die Harnröhre durch eine quer verlaufende membranöse Falte (c) in zwei Hälften getheilt wurde. Der über der Falte gelegene Theil (b) endete als 4—5 Linien tiefer Blindsack (d Eingang in denselben); die Harnöffnung befand sich in der unteren Hälfte (a). Fig. 12 ist eine genaue Copie der Abbildung von Magnus. Die Erklärung dieses eigenthümlichen Befundes werde ich später (§. 25) versuchen.

Fig. 12.

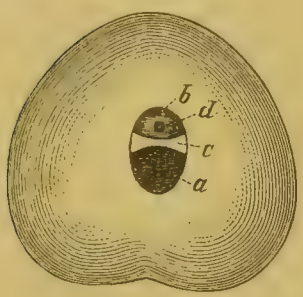

§. 14. 2) Hypospadia penis. (Hypospadias pénien, Guyon, Hypospadias scrotal und péno-scrotal, Bouisson, Albert.) Von der Eichelhypospadie unterscheidet sich diese Form, die sog. Hypospadie zweiten Grades dadurch, dass die Harnöffnung weiter nach rückwärts liegt, sie findet sich an jeder Stelle der Penisunterfläche bis zur Peno-Scrotalfalte. In dieser letzteren wird sie zwar in der grössten Zahl der Fälle beobachtet, aber deswegen eine besondere Bezeichnung zu wählen, scheint mir ungerechtfertigt, da eine scharfe Trennung von den übrigen Fällen nicht wohl möglich ist.

Die Harnöffnung liegt gewöhnlich nicht sofort zu Tage, sondern ist durch eine Hautfalte von hinten überdeckt, wird also erst sichtbar gemacht, wie letztere durch Zug ausgeglichen ist. Die Ränder der Oeffnung sind glatt und glänzend von blasserer und hellerer Farbe wie die Umgebung; in der Regel sind sie ziemlich scharf, selten verdickt und eigentlich callös. Ihre von der benachbarten Haut verschiedene Beschaffenheit und Farbe, sowie ihr häufig exquisit narbiges Aussehen verdienen Beachtung. Am exquisitesten zeigt diese Verhältnisse ein Präparat der Baseler Sammlung: die schlitzförmige Harnöffnung liegt 1½ cm vor der Peno-Scrotalfalte. Bis zu letzterer hat die Haut an der Unterseite des Penis, soweit sie den Rest normaler

---

[1]) l. c. p. 83 u. Tab. XVIII. Fig. 8.

[2]) Virchow's Arch. Bd. 47. 1869. p. 307. Ein ganz ähnlicher Fall wurde kürzlich von Luxardo beschrieben. Vgl. das Referat im Centralbl. f. Chirurg. 1883. Nr. 18. p. 286.

Harnröhre überdeckt, eine von der übrigen Penishaut ganz verschiedene Beschaffenheit: Sie ist sehr dünn, glänzend, glatt, und weil sich die Scrotalhaut in der Penisfalte stark wulstet, bekommt man den Eindruck, als ob die Harnröhre etwa 1 cm weit aus der umliegenden Haut herauspräparirt und von einer feinen Narbenhaut überzogen sei. Die untere Harnröhrenwand, soweit sie vor der Penisfalte noch besteht, ist in Folge davon ausserordentlich dünn.

Das Lumen der hypospadischen Oeffnung ist stets enger wie das der normalen Harnröhre; allerdings wechseln diese Verhältnisse sehr mit dem Alter: Bei Neugebornen und Kindern treffen wir dieselbe Enge wie bei der Eichelhypospadie; bei Erwachsenen entspricht das Lumen meist Nr. 8—10 der englischen Katheterskala. In dem Kocherschen Falle (32jähriger Mann) konnte Katheter Nr. 12 eingeführt werden. Es fanden sich nebstdem aber noch auffällige Veränderungen, die ich ihrer Wichtigkeit wegen hier ausführlich erwähne:

Das Scrotum ist durch eine in seiner Mittellinie verlaufende tiefe Furche in zwei deutlich vortretende Hälften getheilt; von der Urethralöffnung ab bis gegen das untere Ende des Scrotums hin sieht diese Furche auffällig narbig aus. Die beiden Hälften des Scrotums sind sonst gut entwickelt, gehen aber in Form fingerbreiter, runzeliger Wülste neben dem Penis aufwärts und vereinigen sich auf dessen Oberseite. Diese Wülste heben sich vorn und hinten durch eine tiefe Furche von ihrer Umgebung ab. In dieser Furche kann man durch Eindrücken mit Leichtigkeit bis an den Arcus pubis abwärts gelangen, unter welchem man die Urethra aus dem Becken herauskommen fühlt. Die Symphyse selbst ist ganz normal. Bei der Einführung des Katheters in die Blase fühlt man vom Perineum aus nichts vom Bulbus urethrae, das Instrument scheint vielmehr am Perineum fast subcutan zu liegen. Auch bei der Untersuchung vom Rectum aus fühlt man den Katheter ungemein deutlich; man hat den Eindruck, als ob er bloss unter der Schleimhaut des Rectums liege. Die Prostata, die sonst normale Grösse hat, zeigt in ihrer Mitte eine stark verdünnte Partie.

Dieser Befund wurde bis jetzt noch in keinem Falle von Hypospadie erhoben. Für die Aetiologie und Genese scheint er mir von grosser Wichtigkeit zu sein (vgl. §. 21). Er beweist eben, dass bei der Hypospadie noch neben den sichtbaren Veränderungen der Penisharnröhre auch solche in dem centralen Theile der Harnröhre bestehen können.

Das vor der Harnöffnung gelegene Harnröhrenstück zeigt verschiedene Beschaffenheit. Gewöhnlich präsentirt es sich als einfache seichte Rinne, die von der hypospadischen Oeffnung bis zur Eichelspitze verläuft. Sie hat eine durchschnittliche Breite von 6—8 mm beim Erwachsenen. Ihre Ränder sind entweder ganz flach und erheben sich fast gar nicht über das Niveau oder aber — dies ist der gewöhnliche Befund bei Kindern — sie springen deutlich vor, sind ziemlich scharf und bilden aus der sonst seichten Rinne eine tiefe halbrunde Furche. Die Schleimhautauskleidung des centralen Harnröhrentheiles setzt sich unmittelbar in dieser Rinne oder Furche bis zur Eichel fort. Seitlich macht sich der Uebergang dieser Schleimhaut in die normale Penishaut bei Kindern an den leistenförmigen Rändern des Urethralhalbcanales, in mehr allmähliger Weise aber in

den Fällen, wo stark abgeflachte Ränder bestehen. Die Grenze zwischen Schleimhaut und äusserer Haut zeigt gewöhnlich dasselbe verschiedene Aussehen wie die Umrandung der Harnöffnung und auch hier besteht nicht selten auffällig narbige Beschaffenheit. Deutlich treten im vorderen Theile der Urethralrinne die Mündungen der Morgagni'schen Lacunen zu Tage, sie sind meist weit, so dass sogar ein feiner Sondenknopf in sie eindringt. Die Eichelrinne zeigt dieselben Verhältnisse wie bei der Eichelhypospadie.

Ich erwähnte bereits die so wechselnde Beschaffenheit der Urethralrinne. Sie zeigt nebstdem nicht selten verschiedene Breite, stellenweise sogar beträchtliche Verschmälerung. Hiedurch zeichnet sich ein Präparat der Zürcher Sammlung aus:

Es stammt von einem Erwachsenen. Die Länge der Harnrinne von der Eichelspitze bis zur Harnöffnung beträgt 5½ cm. Die Eichelrinne ist deutlich ausgebildet, doch nicht so tief wie gewöhnlich. An sie schliesst sich ein 3 mm breiter, mit Schleimhaut überkleideter, flacher Streifen, an welchem beim Erheben des Penis einzelne Längsfalten auftreten, nebstdem besitzt er in der Mittellinie hinter einander gelagert in Abständen von 3 mm drei feine Oeffnungen, augenscheinlich die Mündungen der Morgagni'schen Lacunen. Der nach rückwärts gelegene Theil der Urethralrinne verschmälert sich noch mehr, ist kaum 2 mm breit, seine Schleimhautüberkleidung ist von blossem Auge gar nicht mehr wahrzunehmen. Dieser Theil, 1½ cm lang, tritt als plattgedrückter fester Strang am deutlichsten hervor, wenn man den stark abwärts gebogenen Penis zu strecken versucht. ½ cm vor der Harnöffnung ist die Schleimhaut der Harnrinne wieder vorhanden und hat beim Uebergange in die geschlossene Harnröhre eine Breite von 6 mm.

Fig. 13.

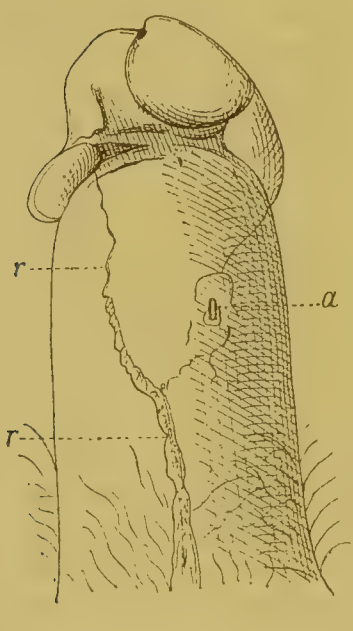

Aehnliche Fälle sind auch schon beobachtet. So erwähnt Bouisson in seiner ausführlichen Arbeit, dass die Urethralrinne fast ganz verschwinden könne und an ihrer Stelle bloss eine kurze, resistente, zwischen Eichel und Harnröhre gespannte „Bride" sich finde. Guyon schildert den gleichen Befund eines von Arnaud untersuchten Falles. Eine Beobachtung von Sabatier[1]) zeichnet sich dadurch aus, dass von der hypospadischen Harnöffnung bis zur Eichel sogar jede Andeutung der Harnröhre fehlte. Auch ein von mir untersuchter Fall ergab denselben Befund (Fig. 13): Die Harnöffnung a liegt 2½ cm hinter dem Eichelrand, ist schlitzförmig und sehr enge. Nach vorne von ihr findet sich unveränderte Penishaut. Die Raphe r r verläuft bis ¾ cm an die Harnöffnung normal, biegt dann etwas nach rechts ab und verliert sich allmählig nach vorne zu. Die Harnöffnung liegt 1 cm nach links von der Raphe.

[1]) Voillemier l. c. p. 551.

Diesen Fällen lassen sich andere gegenüberstellen, wo die Harnröhre nach vorne von der Harnöffnung zu einem Theile wenigstens vollkommen vorhanden ist. Sehr interessant ist in dieser Beziehung wieder eine Beobachtung von Arnaud[1]): Der Harn entleerte sich aus einer Oeffnung an der Wurzel des Gliedes; hiebei aber schwoll die Unterseite des Gliedes bis zur Eichel an und es fand sich von der anormalen Harnöffnung nach vorne bis an die Basis der Eichel ein Canal, welcher aber nach vorne blind endigte, da die Eichel nicht durchbohrt war. Dieser Canal füllte sich bei der Urinentleerung, in leerem Zustande aber stellte er eher eine Vertiefung auf der Unterfläche des Penis dar. Hieran reiht sich unmittelbar der Fall von Lacroix: Die Eichel war nicht perforirt; auf der Unterfläche des Penis fanden sich zwei Oeffnungen mit callösen Rändern, die vordere unmittelbar hinter der Eichel hatte 5—6 Linien im Durchmesser, die hintere am Scrotum war noch weiter, aus beiden entleerte sich Urin. Neben diesen zwei mit einander durch einen geschlossenen Canal verbundenen Oeffnungen fand sich in dem Falle von Lippert[2]) noch das normale Orificium urethrae. Hier war demnach die Harnröhre vollkommen gebildet, hatte jedoch neben der normalen Oeffnung an der Eichel noch eine zweite hinter letzterer und eine dritte in der Peno-Scrotalfalte. Auf diese Fälle basirt wohl die Angabe König's (l. c. p. 442): Zuweilen finden sich an den angegebenen Stellen, hinter der Eichel, am Scrotum, am Damme fistelähnliche Oeffnungen, während der Harnröhrencanal selbst vorhanden und nur sein äusseres Orificium verschlossen ist.

Als eines, wie es scheint, nicht seltenen Befundes bei der Penishypospadie bleibt noch die Imperforatio glandis, der Defect der Eichelharnröhre zu erwähnen. Die obigen Fälle von Arnaud und Lacroix zeichnen sich bereits hiedurch aus; gleiche Fälle sind noch beschrieben von Krombholz[3]), v. Ammon[4]), Ripoll[5]), und Bradley[6]) (2 Beobachtungen). Fig. 14 ist nach der Abbildung von v. Ammon gezeichnet. Es bedeutet a die imperforirte Eichel, b die Harnrinne.

Lesser (l. c.) beschreibt einen Fall von blinder Endigung der normal gebildeten Eichelharnröhre. Patient 8 Jahre alt. Das Orificium urethr. befindet sich scheinbar an normaler Stelle, der Eichelcanal endigt aber in einer Tiefe von 1 cm blind. Die Harnöffnung findet sich 2—3 cm hinter dem Ende dieses Blindsacks.

Bei der Hypospadia penis verlangen die Veränderungen des Gliedes eine besondere Besprechung. Gewöhnlich ist der Penis sowohl bei Kindern als bei Erwachsenen kleiner, besonders kürzer wie normal und zwar kommt dies meist auf Rechnung des cavernösen Theiles, während die Eichel ihre normale Form und Grösse zeigt. Die schon bei der Eichelhypospadie erwähnte Verwachsung mit dem Scrotum findet sich auch hier, natürlich nicht in derselben Ausdehnung,

---

[1]) Guyon l. c. p. 65.
[2]) Schmidt's Jahrbücher 1850.
[3]) J. Bernt, Beiträge zur gerichtl. Arzneikunde. Bd. V. Wien 1822. p. 4.
[4]) l. c. p. 85 u. Tab. XVIII. Fig. 13.
[5]) Gaz. hebdom. 1855. Nr. 35.
[6]) New York med. Record. June 26. 1875.

aber dafür zeigt der Penis ganz gewöhnlich eine nach unten concave Krümmung, die vor Allem bei der Erection sehr deutlich ist, wo der Penis sich nicht aufrichtet, sondern noch mehr nach hinten und unten gezogen wird. Die Franzosen sprechen deswegen in diesem Falle von einer Verge coudée (Bouisson). Die Krümmung des Penis ist

Fig. 14.

auch der Grund, warum oft Differenzen der Länge sich finden auf der oberen und unteren Fläche. In dem Kocher'schen Falle betrugen sie z. B. 2½ cm (7½ cm oben und 5 cm unten), in anderen Fällen waren sie, einzelnen Abbildungen nach zu urtheilen, noch viel beträchtlicher. Das Präparat der Zürcher Sammlung zeigt 3 cm Längendifferenz. Die Ursache dieser constanten Krümmung suchte schon Petit[1]) durch die sorgfältige Untersuchung eines Präparates festzustellen. Er kam zu dem Schlusse, dass nicht nur die Ueberreste der Harnröhre, besonders wenn dieselben bloss in Streifenform sich finden, für diese Krümmung verantwortlich gemacht werden müssen, sondern auch das fibröse Gewebe in den Corpp. cavernos. eine bedeutende Retraction zeigt. (Vgl. §. 26.)

Zuweilen wird eine geringe Drehung des Penis beobachtet, so dass die Harnrinne nicht direct nach unten, sondern nach einer Seite und zwar vor Allem nach links gerichtet ist. De Saint-Germain bildet in seiner Chirurgie orthopédique (p. 428) einen Fall aus dem St. George's Hosp. ab, bei welchem diese Torsion des Penis sehr ausgesprochen ist.

§. 15. 3) Hypospadia perinealis. Es ist dies die bei weitem seltenste Form der Hypospadie. Ich konnte 20 Fälle davon aus der Literatur zusammenstellen, wovon ich 8 ausführlicher mitgetheilte bei

[1]) Guyon l. c. p. 63.

der folgenden Schilderung benutze. Dieser höchste Grad der Hypospadie unterscheidet sich bei der Inspection sofort von den beiden übrigen dadurch, dass das Scrotum durch eine tiefe Furche in 2 ganz von einander getrennte Hälften getheilt ist. Im Grunde dieser Furche, gewöhnlich noch hinter dem Scrotum findet sich die Harnöffnung etwa 4 cm nach vorne vom Anus. Sie ist ziemlich enge und mit Schleimhaut ausgekleidet. Das vor ihr gelegene Urethralstück zeigt dieselben Verschiedenheiten, wie wir sie bereits bei der Penishypospadie kennen lernten. In den Fällen von Lesser (l. c.), Bryant [1]) und Otto [2]) war es rinnenförmig, in einem zweiten von Bryant fehlte es dagegen und auf der Penisunterfläche fand sich nur ein fibröses Band. Marestin [3]) untersuchte einen 34jährigen Hypospaden, bei welchem nach vorne von der perinealen Harnöffnung die Harnröhre als geschlossener Canal sich fortsetzte bis zur Eichelspitze, welche von einer dicken Membran verschlossen war. Einen solchen membranösen Verschluss des normalen Orificiums sah auch Fenolio [4]). Lesser und Bryant erwähnen das Vorhandensein eines normalen Orificiums an der Eichelspitze, welches aber in einen blindendigenden Canal führt. Duplay beschreibt ausführlich einen Fall, wo die Eichel nicht durchbohrt war. In dem Falle von Otto hingegen war der Eicheltheil der Harnröhre vollkommen normal und communicirte, wie Fig. 15 zeigt,

Fig. 15.

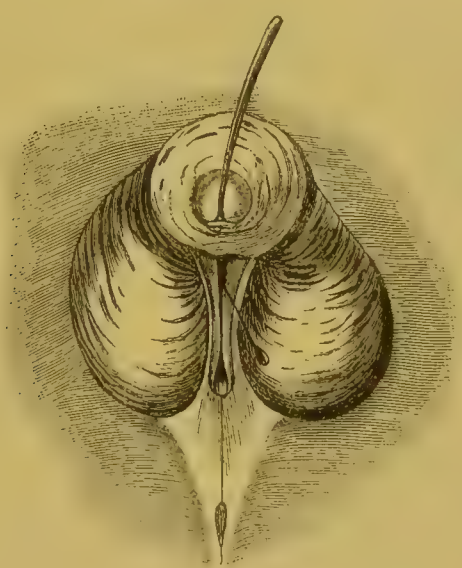

mit der rinnenförmigen Urethra penis. Dieser Fall, sowie der zweite von Bryant sind noch besonders ausgezeichnet dadurch, dass das Präputium in toto erhalten war. Letzterer Umstand veranlasste mich, die Abbildung von Otto (Tab. XVIII, Fig. 5) zu copiren, da ein normales Präputium bei Hypospadie fast gar nie vorkommt.

---

[1]) Guy's Hosp. Reports. III. Ser. vol. XIII. 1868. p. 422.

[2]) A. G. Otto, Monstr. 600 descriptio anatomica. Vratislaviae 1841. Nr. 538. Hermaphroditismus falsus.

[3]) Voillemier l. c. p. 551.

[4]) Giornale delle sc. med. Marzo 1842.

Bei der perinealen Hypospadie erscheint der Penis gewöhnlich nur rudimentär entwickelt, einzig die Eichel tritt deutlich hervor. Sie wird von oben und den beiden Seiten umgrenzt von der in Form eines dicken Wulstes nach oben sich fortsetzenden Scrotalhaut. Das Glied ist auch hier stark nach unten gebogen und in dieser Lage fixirt. In dem Falle von Otto wurde durch die Section nachgewiesen, dass das Rectum blind endigte und mit einem feinen engen Canal mit dem centralen Ende der Urethra communicirte, es bestand demnach ein Anus fistulosus urethralis.

Es genügt hier zu erwähnen, dass die Fälle perinealer Hypospadie besonders in früherer Zeit öfter Schwierigkeiten für die Bestimmung des Geschlechtes des Individuums boten, da gewisse Aehnlichkeiten mit den weiblichen äusseren Genitalien bestehen können. Solche Individuen wurden dann entweder für weibliche gehalten, oder für sog. Hermaphroditen, besonders wenn die Testes im Scrotum fehlten. Wie man diese Bildungen als hypospadische erkannte, wurde noch öfters die Bezeichnung Hermaphroditismus falsus für unsere Form der perinealen Hypospadie gebraucht (cf. Otto und v. Ammon l. c.). Kürzlich sind 4 Fälle von schwieriger Geschlechtsbestimmung bei Hypospadia perinealis in der deutschen medicinischen Wochenschrift veröffentlicht [1]).

§. 16. Die functionellen Störungen bei der Hypospadie betreffen zunächst die Harnentleerung. Recht oft, wie es scheint, ist die Stenose der Harnöffnung hiefür verantwortlich zu machen; es resultiren dann Beschwerden ganz ähnlich wie bei den Stricturen. Vermehrtes Pressen, Veränderung des Harnstrahles, in den höhern Graden tropfenweises Uriniren unter bedeutenden Anstrengungen, ja selbst gelegentlich Incontinenz werden beobachtet. Um so auffälliger werden diese Beschwerden, als sie bei ganz kleinen Kindern vorkommen können (Fälle von Leiblin, Chassaignac, Ripoll). Die Angabe König's (l. c. p. 446), wonach bei Hypospadie niemals Incontinenz vorhanden sei, gilt gewiss für die meisten Fälle, aber zumal bei Individuen mit sehr enger Harnöffnung kommt Incontinenz vor. Unter den von Lesser veröffentlichten 4 Fällen findet sie sich in zweien notirt. In dem Kocher'schen Falle schien die Incontinenz bei der ersten Untersuchung zu bestehen, da Patient sich beständig die Kleider nässte, aber eine genaue Untersuchung zeigte, dass aus der Blase sich 1½ Schoppen Urin entleeren liessen und nachher der Patient 2 Stunden trocken blieb. Es handelte sich um ein geistig minimal entwickeltes Individuum, das wohl zum Theil aus Trägheit, zum Theil aus Mangel an Erziehung die scheinbare Incontinenz vortäuschte.

Die Stelle der Harnöffnung am Gliede und die abnorme Fixirung des letzteren am Scrotum können für den Patienten bedeutende Unannehmlichkeiten bedingen. Sobald nämlich das Glied an der Vorderfläche des Scrotums fixirt ist, wird sehr leicht die Scrotalhaut vom Urin benetzt und dadurch in bekannter Weise gereizt. Viele Patienten

---

[1]) Deutsche med. Wochenschr. Dec. 9. 1882. p. 682. Ein Fall von Steinmann; 2 Fälle aus dem Weekblad van hed Nederl. Tijdsch. v. Geneeskunde. 1881. Nr. 45; 1 Fall aus Revue de Chirurgie. Juli 1881.

verhindern dies durch Zug am Gliede, wodurch sie letzteres vom Scrotum abheben und dem Harnstrahle zwischen Penis und Scrotum Raum schaffen. In den Fällen von Hypospadia glandis et H. penis wird ekzematöse Reizung des Scrotums selten getroffen. Bei der Hypospadia perinealis dagegen kommt sie gewöhnlich vor. Solche Individuen können oft im Stehen den Urin nicht entleeren, ohne sich zu benetzen und ziehen es daher vor, in sitzender Stellung (à croupeton) zu uriniren.

Von Bouisson und einigen anderen französischen Autoren wurde die Frage des Einflusses der Hypospadie auf die Geschlechtsthätigkeit eingehend erörtert. Die Resultate lassen sich dahin zusammenfassen, dass in allen Fällen, wo eine Verwachsung des Gliedes mit dem Scrotum und eine abnorme Krümmung nicht besteht, die Facultas coeundi angenommen werden kann. Es gilt dies also für die meisten Fälle von Hypospadia glandis et H. penis. Zeugungsfähigkeit hingegen besteht natürlich nur, wenn bei der Immissio membri das abnorme Orific. urethrae innerhalb der Vagina zu liegen kommt. Kein Einfluss auf die Geschlechtsthätigkeit besteht demnach bei der Hypospadia glandis und den Fällen von Hypospadia penis mit weit nach vorne gelegener Urethralöffnung und freiem Gliede. Unmöglichkeit zur Ausübung der geschlechtlichen Function kann hingegen vorausgesetzt werden bei Fällen von ausgedehnter Verwachsung des Gliedes mit dem Scrotum, womit ja gewöhnlich auch eine abnorme Krümmung des Penis zumal im erigirten Zustande verbunden ist, nebstdem bei sämmtlichen Fällen von perinealer Hypospadie. Zahlreiche Veröffentlichungen besonders in der älteren gerichtlichen medicinischen Literatur beweisen die Fruchtbarkeit einzelner Hypospaden. Bryant führt 3 Fälle von Erblichkeit der Hypospadie an; ich sah einmal Eichelhypospadie bei Vater und Sohn. Der Geschlechtsreiz des Hypospaden ist jedenfalls ganz normal. Die Franzosen behaupten zudem, dass die Hypospadie eine grössere Disposition für die gonorrhoische Infection bedinge und es finden sich auch in der That zahlreiche Fälle von Urethritis gonorrhoica bei Hypospadie beschrieben.

§. 17. Die Diagnose ist im Allgemeinen bei den hochgradigen Formen und bei Erwachsenen sehr leicht. Schwierigkeiten bietet nur die Eichelhypospadie bei Neugeborenen und ganz kleinen Kindern. Da hier nicht selten bei erster Besichtigung ein Verschluss der äusseren Harnröhrenmündung auffällt, resultirend aus totalem oder partiellem Defect der Eichelharnröhre, so fragt es sich zunächst in solchen Fällen, ob nicht eine Unmöglichkeit der Harnentleerung bestehe. Rauchfuss begegnete es ja, dass er in einem Falle von Atresie der äusseren Harnröhrenöffnung ein totales Hinderniss für die Harnentleerung annahm, und einen künstlichen Urethralcanal mittelst des Troikart bildete, sich aber später durch die genaue Untersuchung überzeugte, dass es sich um eine Hypospadie handelte. Ich selbst wurde einmal zu einer dringenden Consultation zu einem Neugebornen wegen angeblicher Harnröhrenatresie gerufen und fand eine Eichelhypospadie. Die hypospadische Harnöffnung ist bei Neugeborenen so verschwindend klein, und dazu noch häufig hinter einer Hautfalte verborgen, dass sie zu leicht übersehen wird. Die abnorme Form der Vorhaut tritt

dafür allerdings um so auffälliger hervor und lässt schon an eine Hypospadie denken. Zur Feststellung, ob Harnretention besteht oder nicht, ist die Percussion der Blase unerlässlich. Bei den Fällen von Hypospadie mit gleichzeitiger Atresia orific. ext. wird man niemals eine übermässige Blasenfüllung nachweisen können, die vorhanden sein müsste, wenn die Harnröhrenatresie ohne Hypospadie bestehen würde.

Die Prognose der Hypospadie ist für die dabei in Betracht kommenden Beschwerden in einzelnen Fällen ganz günstig zu stellen. Durch relativ leichte operative Eingriffe gelingt es vor Allem, die aus der Enge der Harnöffnung resultirenden Beschwerden zu heben. — Die Bestrebungen zur Heilung der Hypospadie sind von verschiedenem Erfolge gekrönt. Je geringer im Allgemeinen die Abweichungen von den normalen Verhältnissen gefunden werden, um so leichter sind die operativen Eingriffe und um so besser ist der Erfolg, während andererseits die hochgradigen Formen unserer Anomalie eine sehr lange dauernde Behandlung erheischen zur Erzielung befriedigender Resultate.

§. 18. Behandlung. Die Hilfe des Arztes wird in Anspruch genommen einmal bei bestehenden Harnbeschwerden in Folge bedeutender Enge der Harnöffnung und sodann zur Beseitigung des Bildungsfehlers.

Der ersten Indication kann auf verschiedene Weise Genüge geleistet werden. Bei Kindern begnügt man sich, das abnorme Orificium mittelst feiner Sonden, Darmsaiten oder Laminaria zu dilatiren, um dadurch einen wenigstens temporären Erfolg zu erzielen. Bei älteren Individuen zieht man hingegen die blutige Erweiterung wegen der besseren und bleibenden Resultate vor. Allerdings darf man sich hiebei mit der blossen Spaltung der Harnöffnung nicht begnügen; denn darnach tritt die Verengerung ausnahmslos wieder auf, selbst wenn die Schleimhaut mit der äusseren Haut vernäht wurde. Bókai (l. c. p. 177) räth, die äussere Haut um die Oeffnung herum bis zu ihrem Rande in ovaler Form abzutragen, dann die Schleimhaut in medianer Richtung zu spalten, umzuschlagen und mit den Wundrändern der Haut seitlich durch einige Knopfnähte zu vereinigen.

Zu gleichem Zwecke hat Lücke (cf. Lesser l. c. Fall 3) einen anderen Operationsmodus angegeben: Spaltung der Urethra 1 cm nach hinten, in der Mitte dieses Schnittes wird ein zweiter darauf senkrecht stehender angelegt, so dass die beiden Schnitte die Figur eines Kreuzes darstellen. Es werden hiedurch zwei vordere und zwei hintere Lappen gebildet; an jedem der vorderen Lappen wird eine Stelle der Haut angefrischt und hieran der vordere Rand des dazu gehörigen hinteren Lappens mit einer Silbersutur befestigt. Die Mündung stellt so eine dreieckige, nach hinten spitze Spalte dar, aus welcher der Urin bequem ausfliessen kann. — In dem Falle, den ich operirte (28jähriger Mann), nähte ich ein kleines dreieckiges Läppchen von der äusseren Haut in die der Länge nach gespaltene Harnröhrenmündung ein. Die Heilung machte sich sehr rasch, den Erfolg constatirte ich nach 1½ Jahren noch. König[1]) bildete ein Läppchen aus der Harnröhren-

[1]) Riedel, Die chirurgische Klinik in Göttingen vom 1. October 1875—79. Deutsche Zeitschr. f. Chir. Bd. XV. p. 479.

schleimhaut und nähte es ganz analog wie bei der Roser'schen Phimosenoperation in die äussere Haut ein (Patient 55 Jahre alt).

Für die Beseitigung der Hypospadie sind natürlich sehr mannigfaltige Eingriffe nöthig je nach den bestehenden Veränderungen. Die einfachsten derselben sind schon längst gekannt und ausgeführt worden, während zur Heilung der höheren Grade erst in den zwei letzten Decennien besondere Operationsmethoden angegeben wurden.

Präsentirt sich die Hypospadie in Form einer congenitalen Urethralfistel auf der Unterseite des Gliedes unmittelbar hinter der Eichel, so besteht die therapeutische Aufgabe in der Herstellung eines geschlossenen Eichelcanales und in dem Schlusse der Harnfistel. Der Schluss der Eichelrinne gelingt gewöhnlich durch Anfrischung der Ränder und exacte Naht. Falls eine stärker entwickelte Valv. foss. navicul. vorhanden ist, wird dieselbe zuvor an ihrer Basis abgetragen. Bei membranösem Verschluss des Orif. ext. wird man dessen Entfernung in der früher (§. 4) bereits besprochenen Weise vornehmen. Wenn die Eichelharnröhre normal gebildet ist, aber nach hinten blind endigt, so bildet man das fehlende Harnröhrenstück nach der Methode von Thiersch und vereinigt es später mit der Eichel- und Penisharnröhre. Socin[1]) operirte mit vollkommenem Erfolge eine Eichelhypospadie nach Thiersch. Die flache Eichelrinne wurde in der bei der Epispadie (§. 23) beschriebenen Weise zu einem Canale geschlossen und letzterer durch eine zweite Operation mit der Penisharnröhre verbunden.

Durch die undurchbohrte Eichel hat man öfters mit Hilfe des Troikart einen künstlichen Canal geschaffen, und verschiedene Verfahren wurden in Anwendung gezogen, um diesem Canale die genügende Weite zu sichern. Dupuytren cauterisirte den Stichcanal mit dem Glüheisen und erzielte in 3 Monaten Heilung; Ripoll legte einen permanenten Katheter ein. Sehr bekannt ist das von Dieffenbach[2]) angegebene Verfahren: „Das Glied wird stark angespannt und vom Körper abgezogen; mit dem Troikart durchbohrt man die Eichel von der Spitze bis in den vorhandenen Canal der Harnröhre an der unteren Seite des Gliedes. Nach der Durchbohrung lässt man die den Troikart umschliessende Bleicanüle liegen und vertauscht diese später mit einer Bleisonde bis zur Uebernarbung des Canales.“ Dieffenbach rühmt seinem Verfahren nach, dass es meist sicher sei. Von Szymanowski rührt der Vorschlag, den Stichcanal in der Eichel auf galvanocaustischem Wege zu erweitern. Er gibt zugleich den Rath, den Urin anfangs noch durch die abnorme Oeffnung mittelst eines Katheters abzuleiten und den neugeschaffenen Canal erst nach seiner Uebernarbung zu benutzen.

Bei einer Besprechung der Enderfolge dieser Perforation der Eichel in der chirurgischen Gesellschaft in Paris bestanden Verneuil und Guersant (letzterer operirte 10 Fälle) darauf, dass nur durch häufiges Sondiren der künstliche Canal erhalten bleibe, andernfalls verenge und schliesse er sich wieder sehr rasch. Müller[3]) er-

[1]) A. Socin, Jahresbericht über die chirurg. Abtheilung des Spitals zu Basel während des Jahres 1883. p. 95.

[2]) Operative Chirurgie. Leipzig 1845. Bd. 1. p. 542.

[3]) cf. Guyon l. c. p. 158.

wähnt auch zweier von Ph. Walther operirter Fälle, wo einige Zeit nach der Perforation der neugebildete Canal sich wieder schloss (in einem Falle selbst noch nach 10 Jahren). Aus neuerer Zeit fehlen ähnliche Mittheilungen. Es empfiehlt sich in den Fällen von imperforirter Eichel, erst die Bildung einer Eichelharnröhre nach dem Verfahren von Dieffenbach oder Szymanowski zu versuchen, falls man aber damit nicht zum Ziele kommt, in ähnlicher Weise wie Thiersch bei der Epispadie einen Canal durch die Eichel zu bilden und diesen dann später mit der normalen Harnröhre zu verbinden (vgl. §. 23).

Die therapeutische Hauptleistung besteht in der Mehrzahl der Fälle von Hypospadie, zumal der Hyposp. penis und perineal. in der Herstellung eines bis an die Spitze der Eichel reichenden Urethralcanales. Es knüpfen sich an diese Aufgabe noch zwei andere in Fällen von abnormer Krümmung oder Verwachsung des Penis mit dem Scrotum, letztere zu heben und die normale äussere Form des Gliedes soweit möglich herzustellen. Aeltere Chirurgen: Dieffenbach, Bouisson, Reybard und Moutet[1]) waren bei ihren Versuchen wenig glücklich; eigentliche Erfolge sind erst aus den zwei letzten Decennien zu verzeichnen, besonders nachdem die schönen Operationen von Thiersch zur Heilung der Epispadie bekannt geworden. Letztere sind bereits in einer Reihe von Fällen von Hypospadie ebenfalls angewendet worden und zwar mit bestem Erfolge. Bezüglich der Ausführung verweise ich auf die eingehende Schilderung in §. 23. Erfolgreiche Operationen nach der Methode von Thiersch bei Fällen von Hypospadie sind veröffentlicht von Lücke (Hyposp. perin.)[2]), T. Pick[3]) und Gussenbauer[4]). Auch der den 21. Januar 1874 der chirurgischen Gesellschaft in Paris von Th. Anger vorgestellte 16jährige Kranke wurde im Wesentlichen nach der Thiersch'schen Methode operirt, wenngleich in französischen Arbeiten von einem „Procédé de Th. Anger" gesprochen wird.

Von den zahlreichen Veröffentlichungen über operative Behandlung der Hypospadie aus den letzten Jahren erwähne ich nur diejenigen, welche für die Methodik der Operation besonderen Werth haben. Ein relativ einfaches Verfahren ist von J. Wood[5]) beschrieben: Er schneidet zunächst durch die schürzenförmige Vorhaut eine Art Knopfloch und zieht die Eichel durch letzteres durch; dann bildet er aus der Haut der Unterfläche des Penis und wenn nöthig noch des Scrotums einen oblongen Lappen mit vorderer Basis, den er nach oben umklappt, so dass seine Epidermisseite gegen die Urethralrinne sieht. Der vordere Rand des Lappens wird mit dem Wundrand der unteren Präputialspange vereinigt, die seitlichen Ränder hingegen werden an die angefrischten Seitentheile der Urethralrinne fixirt.

Ganz ähnlich verfährt auch Gouley[6]): Zu beiden Seiten des Urethralcanales macht er zwei streifenförmige Anfrischungen und ver-

---

[1]) Moutet, De l'uréthroplastie dans l'hypospadias scrotal. Montpellier médical. Mai 1870.
[2]) VI. Congress der deutschen Gesellschaft für Chirurgie. p. 142.
[3]) Lancet 1878. Nov. 15. p. 726.
[4]) Wiener med. Wochenschr. 1886. Nr. 13. p. 467.
[5]) Med. Times and Gaz. 1875. Jan. 30.
[6]) New York med. Record 1876. Feb. 19.

längert von dem hinteren Rande der letzteren die Incisionen auf die Unterfläche des Penis; so wird ein oblonger Hautlappen umschrieben, welcher mit seiner Epidermisseite gegen die Urethralrinne umgeschlagen und mit den angefrischten Seitentheilen vernäht wird. Zur Geradrichtung des Gliedes wird aus dem Rücken des letzteren, wie Jordan [1]) vorgeschlagen, ein Keil in querer Richtung ausgeschnitten, damit dadurch eine den Penis nach oben ziehende Narbe entsteht.

Michel [2]) operirt ganz nach Wood, nur deckt er den Scrotallappen noch mit zwei Lappen, die er aus der seitlichen Haut des Penis entnimmt.

In technischer Beziehung am ausgebildetsten neben der Thierschschen Methode ist die von Duplay [3]). Hier wird die ganze Behandlung in 3 Abschnitte getheilt:

1) Geradrichtung des Gliedes und Schluss der Eichelrinne;

2) Bildung eines neuen Canales von der Basis der Eichel bis in die Nähe der hypospadischen Oeffnung;

3) Schluss der zwischen letzterer und dem neuen Canal noch vorhandenen Fistel.

1. Abschnitt: Geradrichtung des Gliedes und Schluss der Eichelrinne. In der Mitte zwischen der Eichel und der hypospadischen Oeffnung wird die Urethralrinne, die durch die Erhebung des Gliedes stark angespannt ist, durch einen Querschnitt getrennt, dann die fibröse Hülle und wenn nöthig noch das Septum der Corpp. cavern. durchschnitten, bis die Krümmung des Gliedes verschwunden ist. Es resultirt dann eine rautenförmige Wunde a b c d der Fig. 16, welche durch

Fig. 16.

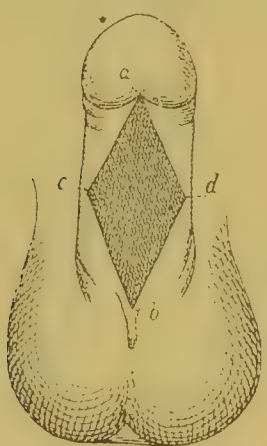

Fig. 17.

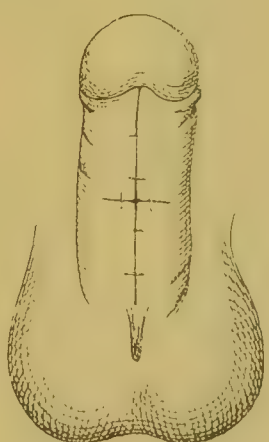

Nähte in Form eines Kreuzes vereinigt wird (Fig. 17). Die Naht versagte in allen Fällen und D. begnügte sich, während der Vernarbung der Wunde und einige Zeit nachher das Glied beständig mittelst

[1]) Lancet 1876. Jan. 29.

[2]) J. Courvoisier, Quelques considérations sur l'opération de l'hyposp. pénien. Thèse. Strasbourg 1869.

[3]) Die erste Beschreibung findet sich in den Arch. gén. de méd. Paris 1874. vol. I. p. 657. In einer späteren Arbeit in derselben Zeitschrift, Mars 1880. p. 257, sind einzelne Modificationen des Verfahrens beschrieben.

Klebepflaster nach aufwärts zu fixiren, was auch Lücke in seinem Falle während der Dauer der Behandlung mit Vortheil ausführen liess.

Mit der Geradrichtung des Gliedes verbindet D. den Schluss der Eichelrinne. Er dringt darauf, dass zum Zwecke der Erfüllung der geschlechtlichen Functionen der neu zu bildende Eichelcanal allseitig von erectilem Gewebe umgeben sei. Die beiden Ränder der Eichelrinne werden erst angefrischt (Fig. 18 b b′) und falls die Rinne tief genug ist, über einer Sonde mittelst Knopf- oder umschlungenen

Fig. 18. Fig. 19. Fig. 20.

Nähten vereinigt. Ist die Rinne aber sehr flach, so wird entweder in ihrer Mitte ein Längsschnitt (a Fig. 19) oder an den Seiten zwei kleinere Schnitte geführt (a a′ Fig. 18), dann die Sonde in die geschaffene Rinne eingelegt und über ihr (s Fig. 20) der Canal durch Nähte geschlossen. In allen mit Ausnahme eines einzigen Falles heilte die genähte Wunde per primam intentionem.

2. Abschnitt: Bildung eines neuen Urethralcanales. Zwei Verfahren hat D. hiefür angegeben: Das ältere bestand darin, dass auf der Unterseite des stark erhobenen Gliedes parallel der Mittellinie jederseits ein Längsschnitt geführt wird von der Basis der Eichel bis $^1/_2$ cm an die hypospadische Oeffnung. Von diesem Längsschnitte (Fig. 21 a b und a′ b′) werden an ihren vorderen und hinteren Enden Querschnitte geführt, einmal gegen die Urethralrinne zu und sodann nach

Fig. 21. Fig. 22. Fig. 23.

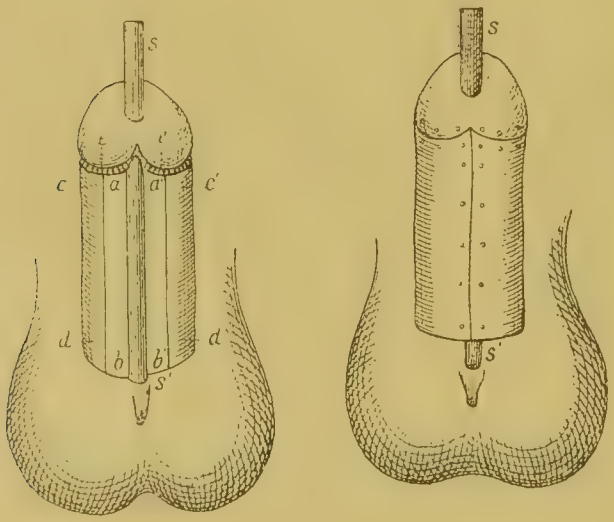

aussen an die Seitenflächen des Penis. So werden vier rechteckige Lappen umgrenzt: zwei innere mit der Basis nach innen und zwei äussere mit der Basis nach aussen. Von den Längsschnitten aus werden diese Lappen abgelöst, die inneren so weit, dass sie die eingeführte

Sonde überdecken und die äusseren, bis sie über der Sonde sich zusammenbringen lassen. Mit Hilfe von Knopf- oder umschlungenen Nähten wird dann die Vereinigung der beiden Lappen in der Mittellinie vorgenommen. (Fig. 23 zeigt diese Vereinigung auf dem Querschnitte, a a′ innerer, b b′ äusserer Lappen.) Sollte die Haut des Penis hiebei zu stark gespannt werden, so wird auf dem Rücken des Gliedes ein Entspannungsschnitt gemacht. Zum Schlusse wird der vordere Rand der beiden Hautlappen noch mit dem Hinterrand der Eichel durch Knopfnähte verbunden. (Fig. 22 zeigt die Verhältnisse nach Anlegung der Nähte, s s′ Sonde.)

Bei diesem Verfahren fand D. zwei Uebelstände: Zunächst dass die Haut des Penis stets sehr stark gespannt wurde und sodann dass in der Mittellinie wenig ausgedehnte Wundflächen mit einander in Contact kamen, so dass die Vereinigung nicht exact möglich war. Deswegen modificirt er das Verfahren in folgender Weise: Einige Millimeter nach aussen von der Mittellinie wird jederseits auf der Penisunterfläche ein Längsschnitt a b und a′ b′ (Fig. 24) geführt und

Fig. 24.

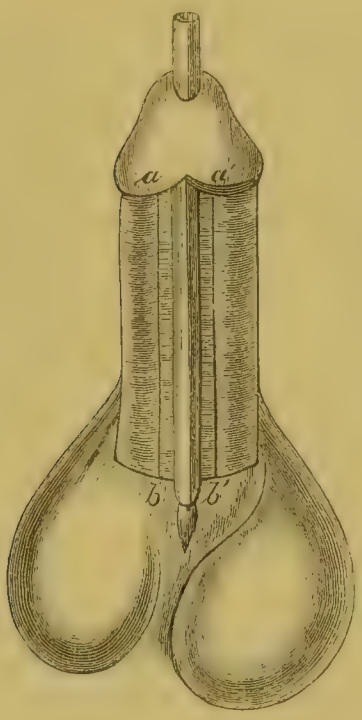

Fig. 25.

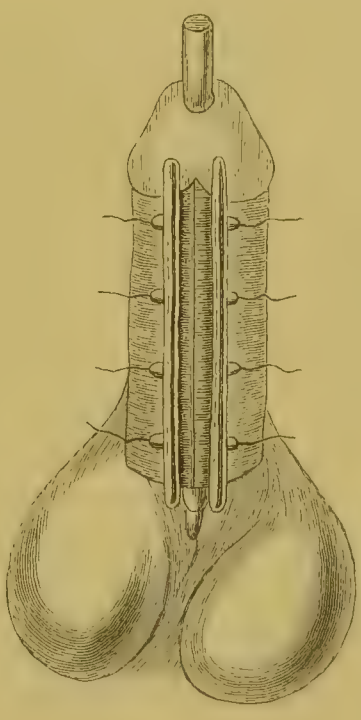

dessen innerer Rand nur ein wenig abgelöst; vom äusseren Rande aus wird wie beim früheren Verfahren ein Lappen jederseits von der Penis-Unter- und Seitenfläche gebildet, aber möglichst gross, so dass die beiden bequem über der Sonde in der Mittellinie sich zusammenbringen und eine Wundfläche von einigen Millimetern Breite sich vereinigen lässt. Zur Vereinigung erschien die Knopfnaht ungenügend, D. wendete deswegen eine modificirte Zapfennaht an: In einer Entfernung von $^1/_2$ cm werden feine Silberfäden durch die breiten Wundflächen beider Lappen geführt und mittelst Bleiröhren, sog. tubes de Galli, fixirt (Fig. 25). Zur exacten Vereinigung werden an den Hauträndern noch

einige oberflächliche Knopfnähte angelegt. So sind also die beiden Hautlappen durch eine doppelte Nahtreihe (a und b Fig. 26) mit einander in Contact erhalten und in 2 Fällen gelang die Heilung durch

Fig. 26.

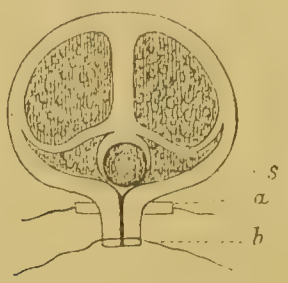

erste Vereinigung in ganzer Ausdehnung. Allerdings erhält bloss die Hälfte des neuen Canales eine häutige Oberfläche, aber es soll daraus kein Uebelstand resultiren, da über der Sonde trotzdem ein Canal von gehöriger Weite sich bildet.

3. Abschnitt: Vereinigung der normalen mit der neugebildeten Harnröhre (Schluss der hypospadischen Oeffnung). Die Ränder der zwischen den beiden Harnröhrentheilen befindlichen Oeffnung werden breit angefrischt und mit tiefen Metallnähten und oberflächlichen umschlungenen Nähten so exact wie möglich vereinigt.

Duplay verwendet ähnlich wie Thiersch das Präputium zur Bedeckung der Eichelunterfläche und zur Deckung eines eventuellen Zwischenraumes zwischen dem Eichelcanal und der neugeschaffenen Harnröhre. Er trennt hiebei die beiden Lamellen der Vorhaut von einander, um eine breitere Deckschicht zu erhalten. Auch während diesem dritten Abschnitte bleibt ein permanenter Katheter liegen, wenigstens die ersten zwei Tage, bis die Verklebung der Wundflächen gesichert ist. Der Katheter wird gut fixirt und offen gelassen, damit der Urin stets abfliessen kann; durch häufige Injection von lauem Wasser wird sein Lumen durchgängig erhalten. Der Patient befindet sich während der Heilung beständig in der Seitenlage.

Nach seiner Operationsmethode hat Duplay im Ganzen 5 Individuen vollkommen geheilt: 1 Hyposp. perineal. und 4 Hyposp. penis (péno-scrotal.). Die Resultate sollen so befriedigend sein wie nur möglich. Bezüglich der äusseren Form habe man gar keine Ahnung mehr von der früher bestandenen Difformität und auch die Functionsfähigkeit der neugebildeten Urethra lasse nichts zu wünschen übrig. Der Harn wird in normalem Strahle entleert, nur bleiben in der Tiefe der neugebildeten Harnröhre stets einige Tropfen Urin zurück, welche durch Fingerdruck nachträglich entleert werden müssen. Die geschlechtlichen Functionen sind ganz normal; von den Operirten sind zwei verheirathet und einer bereits Vater geworden.

Diese Resultate sprechen gewiss sehr für die Methode; sie verdient neben der von Thiersch angegebenen am meisten Beachtung. Welcher von diesen beiden nun aber der Vorzug zukommt, lässt sich einstweilen nicht entscheiden. Lücke versuchte in seinem Falle von Hyposp. perinealis erst die Methode von Duplay und sowie sie ihm

missglückte, führte er den Fall durch das Thiersch'sche Verfahren zur Heilung.

Ueber das Alter, in welchem die Behandlung einzuleiten ist, macht Duplay folgende Angaben: Die Geradrichtung des Gliedes, also den ersten Abschnitt seiner Methode will er möglichst früh vornehmen, etwa im 4. Lebensjahre, da er in einem seiner Fälle eine dem übrigen Körper conforme Entwickelung des Gliedes und der Urethralrinne beobachtete; die Bildung der neuen Urethra sollte im 5.—6. Jahre folgen, für den dritten Abschnitt aber will er das Pubertätsalter abwarten, da hiebei eine gewisse Intelligenz des Patienten die Behandlung wirksam unterstützen muss. Die Gesammtdauer der letzteren ist jedenfalls auch im günstigsten Falle eine ziemlich lange, zumal bei den höheren Graden der Anomalie. Lücke heilte seinen Fall von perinealer Hypospadie (19jähr. Pat.) in einem Jahre, Duplay einen gleichen (Pat. 21 Jahre alt) in 1½ Jahren.

Ueber die Dignität der hier in Betracht kommenden Operationen gibt die Literatur wenig Anhaltspunkte: In den Fällen von Lücke und Duplay, wo die Behandlung glücklich zu Ende geführt wurde, sind besondere Wundcomplicationen nicht aufgetreten. Wohl aber erwähnt solche Billroth[1]): Bei einem jungen, kräftigen, gesunden Manne sah er nach Perforation der Eichel eine furchtbare Pyämie ausbrechen; deswegen widerräth er die Perforation der Eichel bei geringen Graden von Hypospadie. Es verhalten sich die Operationen bei Hypospadie natürlich bezüglich der Wundcomplicationen vollkommen gleich wie die meisten übrigen Operationen an den Urogenitalorganen: sie sollen unter Beachtung antiseptischer Cautelen vorgenommen werden, aber letztere können, da sie niemals stricte durchführbar sind, nur einen relativen, keinen absoluten Schutz vor Wundcomplicationen gewähren.

Cap. VI.

Epispadie.

Ueber diese Anomalie hat Dolbeau eine Monographie geliefert, die sich im Folgenden sehr oft citirt findet. Da die sog. angeborene Blasenspalte an anderer Stelle dieses Werkes ihre Bearbeitung finden wird, so wurde sie trotz ihrer innigen Beziehungen zur Epispadie fast gar nicht berücksichtigt, und es haben deswegen auch die Literaturangaben eine bedeutende Reduction erfahren.

§. 19. Als Epispadie bezeichnet man den angeborenen Zustand, bei welchem die Harnentleerung aus einer abnormen Oeffnung auf der Oberseite des Gliedes stattfindet. Man unterscheidet auch hier verschiedene Grade; am einfachsten wird es sein, eine ähnliche Bezeichnung zu wählen wie bei der Hypospadie und als Eichelepispadie (Epispadia glandis) die Form zu bezeichnen, wo die Harnöffnung hinter der Glans sich befindet, als Epispadia penis hingegen die Form, wo

[1]) Th. Billroth, On the treatment of epispadias. Med. Times and Gaz. March 12. 1870. p. 277.

die Harnöffnung im hinteren Theile des Penis oder unmittelbar vor der Symphyse ihren Sitz hat.

Auch bei dieser Anomalie ist es recht schwer, aus der Literatur irgendwie brauchbare Daten über ihre Häufigkeit zu gewinnen. Die Fälle von einfacher Epispadie, welche veröffentlicht sind, lassen sich zählen. Ich konnte davon 42 zusammenstellen, worunter 4 mit ausführlichem Obductionsbefunde. Diese Casuistik habe ich der folgenden Schilderung zu Grunde gelegt. Ein Präparat von Epispadia penis besitzt die pathologische Sammlung in Würzburg; im Musée Dupuytren findet sich ein Wachspräparat eines gleichen Falles. Guyon (l. c. p. 80) macht über die Häufigkeit der Epispadie .folgende Angaben: Baron sah bei den Rekrutenaushebungen auf 300 Hypo- 2 Epispaden. Im Departement de la Seine kam bei gleicher Gelegenheit unter 60000 Männern keine einzige Epispadie zur Beobachtung. Gegenüber der Hypospadie ist die Epispadie also eine ungemein seltene Anomalie. Hiebei ist allerdings hervorzuheben, dass die Epispadie sich am häufigsten bei der sog. Ectopia vesicae findet, die obigen Zahlen haben demnach nur relativen Werth. Das Verhältniss der Epispadie zur Blasenektopie werden wir später zu erörtern haben, hier mag es genügen, die Verbindung beider zu erwähnen. Von den einzelnen Formen von Epispadie kommt die Epispadia penis am häufigsten zur Beobachtung und nur ganz selten die Epispadia glandis. Von letzterer Form finden sich bloss 3 Fälle in der Literatur. Es muss das hervorgehoben werden, dass, während bei der Hypospadie die Frequenz für die Hypospadia glandis am grössten ist und abnimmt, je weiter die abnorme Harnöffnung nach hinten zu liegt, das Gegentheil für die Epispadie gilt: Am häufigsten ist die Verbindung der Epispadie mit Blasenektopie, viel seltener schon die Epispadia penis und am seltensten die Eichelepispadie.

§. 20. 1) Von der Epispadia glandis sind im Ganzen 3 Fälle beschrieben: Der erste ist von Adelmann beobachtet und von v. Ammon[1]) abgebildet. Die genaue Beschreibung des 2. Falles verdanken wir Marchal de Calvi: Patient, ein kräftiger 20jähriger Mann, zeigt folgende Veränderungen an seinem Penis: In nicht erigirtem Zustande ist letzterer sehr kurz, bei der Erection wird er 5 cm lang. Auf der oberen und zugleich vorderen Fläche ist die Eichel in ganzer Länge getheilt (Fig. 27 A) und zwar in dieser Weise: In der Mitte befindet sich eine weite tiefe Rinne, in welcher die untere Wand des Eicheltheiles der Harnröhre unmittelbar zu Tage liegt (B). Sie setzt sich nach hinten in die sonst normale Harnröhre (D) fort. An den Seiten dieser mittleren Rinne finden sich zwei kleinere Rinnen, welche nach hinten in die Mittelrinne übergehen (C). Die Mittelrinne wird jederseits begrenzt durch eine längliche Erhabenheit und nach aussen von letzterer liegen die beschriebenen Seitenrinnen. Das Frenulum (E) inserirt sich weiter nach vorne als normal, gleichsam in der Verlängerung der Mittelrinne. Diesen Anblick gewinnt man aber nur, wenn man die Theile weit aus einander hält, andernfalls berühren sich die Ränder der Eichel und verdecken die unter ihnen gelegenen Theile.

[1]) l. c. Tab. XVIII. Fig. 18. cf. Text. p. 85.

Der Urin wird im Strahle entleert, im erigirten wie im erschlafften Zustande zeigt das Glied im Uebrigen die gewöhnlichen Formverhältnisse.

Fig. 27.

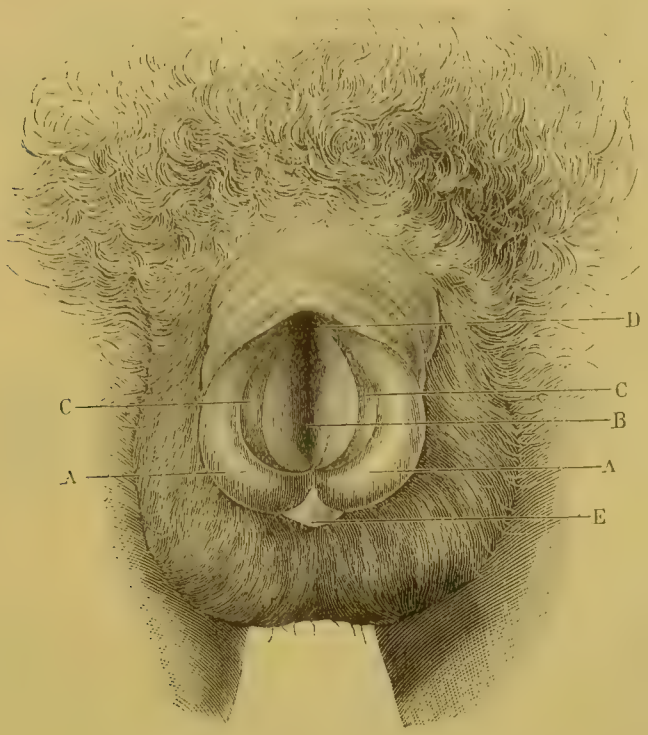

Der 3. Fall von Eichelepispadie ist von Dollinger mitgetheilt: Der 28jährige Patient beklagt sich darüber, dass er stets aus zwei Oeffnungen urinire. Sein Glied misst 6½ cm in der Länge und ist halb so dick. Die Eichel ist gut entwickelt, aber durch eine in der Mittellinie auf der Rückenfläche verlaufende 1 cm tiefe Rinne in zwei seitliche Hälften getheilt. Die Rinne geht von der Eichel auf den cavernösen Theil des Penis über und verliert sich 3½ cm hinter der Eichelspitze in einen geschlossenen Canal, durch welchen Katheter Nr. 12 leicht passirt und in der Richtung nach hinten unten sehr bald in die normale Harnröhre gelangt. Letztere selbst verläuft unterhalb der erwähnten Eichelrinne, hat normale Weite und ein in sie eingeführter Katheter kommt bei nach oben gerichteter Krümmung leicht in der Eichelrinne zum Vorschein. Die Communication beider Canäle liegt 6 cm hinter der normalen Harnröhrenmündung. Letztere selbst ist etwas weiter oben wie normal, so dass das Ende der Eichelrinne unmittelbar in sie übergeht. Das Septum zwischen den beiden Canälen hat eine grösste Dicke von 1 cm und wird nach vorne und hinten allmählig dünner. — Aus Fig. 28 (Längsschnitt durch den Penis nach Dollinger) ersieht man das Verhalten der beiden Harncanäle zu einander. a normale Eichelharnröhre, b epispadische Harnrinne.

Sowohl bei der Epispadia penis wie bei der Epispadie mit Blasenruptur erscheint die Eichel unter zwei wesentlich differenten Formen: Relativ selten ist sie in der Mitte in ganzer Tiefe getheilt und besteht

aus zwei fast halbkugeligen Körpern, welche an ihrem unteren Rande durch den Boden der Harnrinne mit einander verbunden sind, im Uebrigen aber weit klaffend aus einander stehen. Gewöhnlich findet sich auf der oberen Fläche der Eichel eine nur wenige Millimeter tiefe Harnrinne, im Uebrigen ist die Eichel vollkommen solid. Es ist, wie wir sehen werden, von grossem Werthe, dass wir gerade in den 2 Fällen von Eichelepispadie die beiden Formen der Eichel neben einander treffen, so dass ihre Erklärung keine Schwierigkeiten macht.

Fig. 28.

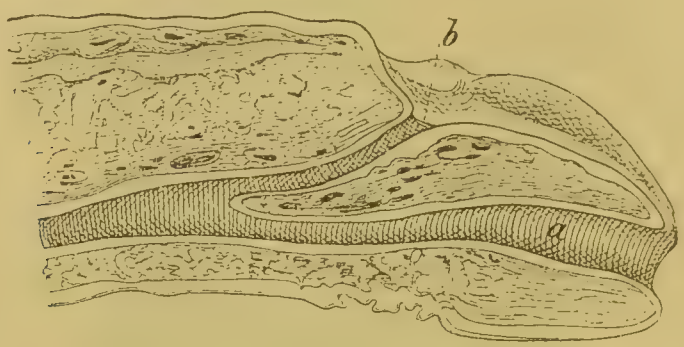

Die übrigen Veränderungen bei der Eichelepispadie sind nicht bedeutend: Das Glied erscheint äusserlich ziemlich wohlgebildet; seine Länge wird in 2 Fällen auf 5 und 6½ cm angegeben, so dass sich also eine geringe Verkürzung gegenüber den normalen Verhältnissen ergibt. Auffällig ist, dass die Veränderungen an der Eichel von keinem besonderen Einflusse auf das Präputium zu sein scheinen. Aus Fig. 27 ergibt sich dies für den Fall Marchal, Dollinger gibt an, dass in seinem Falle in der Jugend die Beschneidung vorgenommen wurde.

§. 21. 2) Epispadia penis. Sie ist, wie wir sahen, dadurch charakterisirt, dass die Harnöffnung auf dem Rücken des Penis und zwar gewöhnlich unmittelbar vor der Symphyse sich befindet. Die französischen Autoren sprechen denn von einem Epispadias complet und stellen diesem den Epispadias partiel gegenüber, bei welchem die Harnöffnung weiter nach vorne etwa in der Mitte des Penisrückens sitzt. Bloss ein einziger Fall dieser Art ist veröffentlicht von Foucher (Dolbeau l. c. p. 17). Er findet sich gewöhnlich als Epispadias partiel ou spongo-balanique beschrieben. Für uns bildet er den passenden Uebergang von der Eichel- zur sog. Penisepispadie. Die genaueren Verhältnisse ergeben sich aus Fig. 29 (nach Dolbeau Pl. I, Fig. II) und aus folgendem Status:

Patient, 26 Jahre alt, kommt in Behandlung wegen der Missbildung seines Gliedes. Dasselbe ist 7 cm lang. Die Eichel ist sehr gross und wie der angrenzende Theil des Penis auf der Rückseite gespalten. Bändchen und Vorhaut sind kurz aber wohlgebildet. Die Harnröhre präsentirt sich auf dem Rücken des Gliedes bis 1½ cm vor der Symphyse als tiefe röthliche Rinne von 5 cm Länge mit normaler Schleimhaut ausgekleidet, welche nach aussen unmittelbar in die äussere

Haut übergeht. Nach hinten setzt sich die Rinne in einen allseitig geschlossenen Canal fort, dessen obere Wand, anfangs sehr dünn und breit, aus Haut- und Schleimhaut zu bestehen scheint. Scrotum normal.

Fig. 29.

Das gewöhnliche Bild der Epispadia penis unterscheidet sich hievon wesentlich. Fig. 30 und 31 sind einem ganz typischen Falle entnommen, der von Follin beobachtet wurde. Sie sind nach Guyon Pl. 3 Fig. 1 und 2 copirt und sollen die Verhältnisse der Penisepispadie illustriren. Die folgende Beschreibung stützt sich auf diese beiden Abbildungen: Ueber das sonst wohlgebildete Scrotum hängt in Dreieckform das sehr massige Präputium herunter, das zahlreiche Falten auf seiner Vorderfläche zeigt. Das Frenulum tritt deutlich hervor, besonders an seiner Ansatzstelle an die Eichel. Letztere selbst liegt unmittelbar vor dem Schambeine und präsentirt ihre vordere und untere Fläche. Sie erscheint längsoval und zeigt eine Drehung von etwa 30° nach links, so dass das Frenulum schief von links oben nach rechts unten verläuft. Mit der oberen Fläche berührt die Eichel die wulstig vorspringende Bauchhaut, die an den Seiten unmittelbar auf das Scrotum übergeht, während sie gerade an der Berührungsstelle mit der Eichel meist eine ziemliche Depression zeigt. Zieht man die Eichel an dem Präputium nach ab- und vorwärts, so erscheinen die Verhältnisse von Fig. 31.

Der Penis ist rudimentär, er hat eine Länge von 3—5 cm. Auf seiner oberen Fläche verläuft eine breite, nicht sehr tiefe Rinne, die an der Eichel beginnt und sich bis an die Wurzel des Penis fortsetzt. Der Eicheltheil der Rinne zeigt sich, wie schon früher hervorgehoben,

entweder als flache Furche, oder als tiefer, mehr wie die Hälfte der Eichelsubstanz durchsetzender Halbcanal, der an Stelle des normalen Orific. urethr. ausmündet. Im ersteren Falle hingegen reicht die Eichelrinne nicht so weit nach vorne und endet $^1/_2$ bis 1 cm oberhalb der

Fig. 31.

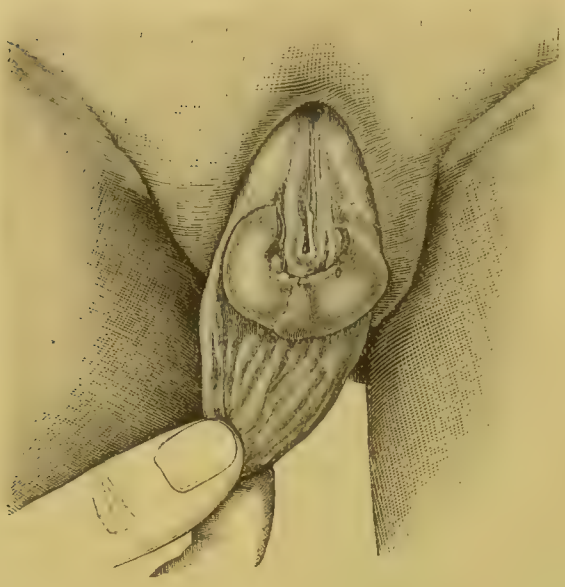

Fig. 30.

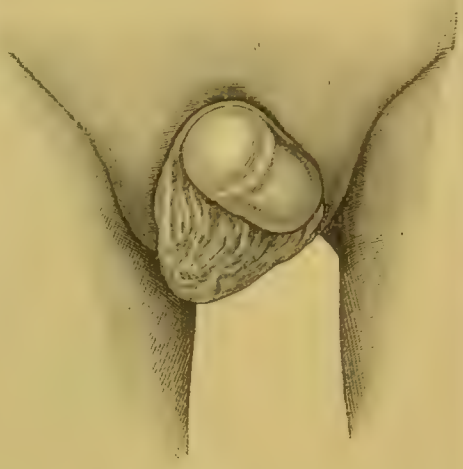

Eichelspitze. An dem Präparate der Würzburger Sammlung ist dies der Fall. In anderen Fällen wird angegeben, dass die Eichel nicht durchbohrt war und die Urethralrinne nicht auf ihre Oberfläche sich fortsetze. Morgagni nnd Breschet (Dolbeau l. c. p. 8) erwähnen diesen Befund, der von Thiersch und Anderen bestätigt wird. Als constant verzeichnen Dolbeau und Guyon das Vorhandensein zweier leistenförmiger Vorsprünge an den Seitenwänden der Eichelrinne, sie sollen bald mehr, bald weniger ausgeprägt, oft nur andeutungsweise vorkommen. Sie entstehen offenbar in ähnlicher Weise wie die analogen Bildungen bei der Eichelepispadie. Die Harnrinne auf dem Penisschafte ist gewöhnlich breiter wie die Eichelrinne und wie letztere mit Schleimhaut überkleidet. In dieser finden sich in Längsreihen angeordnet einige bis stecknadelknopfgrosse Mündungen von Schleimdrüsen. Schon Morgagni erwähnt ihrer und sieht darin die Mündungen der von ihm beschriebenen Lacunen. Es ist aber ebenso gut möglich, dass es sich bei den erwähnten Oeffnungen um die Ausführungsgänge von Littre'schen Drüsen handelt. Der seitliche Rand der Harnrinne ist meist abgerundet und wenig vorspringend und zeigt einen allmähligen Uebergang der Schleimhaut in die äussere Haut. Cleland fand hingegen in seinem Falle eine unregelmässig vorspringende leicht gefranzte Randbegrenzung. In 2 Fällen (Larrey, Guyon l. c. p. 88 und Blandin[1]) war die Urethralrinne etwas hinter der Glans von einer bloss einige Millimeter breiten querverlaufenden Bride über-

[1]) Wachsabguss im Musée Dupuytren. Abbildung bei Demarquay l. c. p. 610.

brückt; dabei erschien die Harnrinne als schmale, tiefe Spalte, jedenfalls viel weniger klaffend wie in den meisten Fällen.

Vor der Symphyse verliert sich die Urethralrinne in einer tiefen, trichterförmigen Oeffnung; sie resultirt, indem von der Bauchwand aus eine breite Hautfalte sich über die Harnöffnung lagert. Hebt man diese Falte, so übersieht man den Uebergang der Penisrinne in die nach rück- und abwärts verlaufende geschlossene Harnröhre. Sehr oft findet sich an Stelle der Symphyse eine flache Vertiefung, die durch zwei stärker vorspringende, von oben nach unten verlaufende Wülste seitlich begrenzt wird. Diese Grube geht unmittelbar in den Harntrichter über, der dadurch viel weiter wird, da ihm nun die Faltenbildung der Bauchhaut fehlt. In diese Vertiefung, die eine schleimhautähnliche, röthliche, glänzende Oberfläche hat, schmiegt sich die Eichel mit ihrer oberen Fläche ziemlich innig an. Bei der Palpation ergibt sich, dass die Symphyse fehlt; die beiden horizontalen Schambeinäste stehen 1—3 cm von einander ab, ihre vorderen Enden bedingen durch ihr Vorragen die seitliche Begrenzung der beschriebenen, aus dem Symphysenmangel resultirenden Vertiefung.

Der Katheterismus ist in den meisten Fällen von Epispadie leicht, da der Harntrichter sowohl wie der Rest der Harnröhre sehr weit sind. Ja, es sind Fälle beobachtet, wo man mit dem Zeigefinger in die Blase gelangen konnte. Eine besondere Weite und Form des Harnröhrentrichters sah Bryant: Bei einem 5 Wochen alten Knaben fand sich die Harnöffnung als relativ weite Querspalte, die von einer mächtigen Hautfalte von oben überdeckt wurde. Der Abbildung des Falles nach zu urtheilen, entsprach die Weite dieser Spalte so ziemlich der Länge der Urethralrinne.

Die vorliegenden Sectionsberichte von Epispaden — ich konnte davon 4 zusammenstellen [1]) — geben genauern Aufschluss über die übrigen Verhältnisse der Urogenitalorgane. Blase und Ureteren fanden sich nicht wesentlich verändert. Dolbeau notirt in seinem Falle eine relativ dünne Muskelschicht und ein totales Fehlen derselben im vordern untern Theile der Blase zwischen den beiden Ligg. pubo-vesical. (medialer Rand des zwischen Blase und Schambein sich befindenden Theiles des Arcus tendineus fasciae pelvis nach Henle). Die Prostata war in diesem Falle vollkommen normal, Anderson fand sie etwas gross, Breschet hingegen konnte sie nicht nachweisen und es stimmt dies mit dem Befunde, den Thiersch am Lebenden erhoben. Eine Diastase der Schambeine fand sich in den Fällen von Dolbeau und Anderson und betrug bei ersterem 1 cm, bei letzterem ½ Zoll; in Breschet's und Bergh's Fall hingegen war die Symphyse normal. Am Perineum wurden besondere Veränderungen nicht constatirt, wohl aber differiren die Befunde über die Beziehungen der Corpp. cavernos. zu einander. Dolbeau hatte seinen Fall darauf hin besonders untersucht: Die Corpp. cavernos. haben eine Länge von 6 cm und einen grössten Durchmesser von 7 mm. Anfangs, 3 cm weit, sind sie von einander getrennt, stossen dann aber in der Mittellinie zusammen und

[1]) 1. Fall von Breschet cf. Dolbeau l. c. p. 21. 2. Fall von Dolbeau l. c. p. 41. 3. Fall von R. Bergh. Virchow's Arch. Bd. 41. p. 305. 1867. 4. Fall von R. J. Anderson. Journ. of anat. and physiol. vol. XV. April 1881. p. 378—381.

werden durch solide Verbindungen vereinigt. Das Corp. spong. urethrae ist nur in seinem hinteren Theile in einer Länge von $2^1/_2$ cm vorhanden, der Bulbus ist aber kleiner wie normal. Im vordern Theile des Penis ist erectiles Gewebe unterhalb der Urethralschleimhaut nicht nachzuweisen. Die Eichel ist klein, bloss 3 mm dick und besteht grösstentheils aus fibrösem Gewebe. Bei Anderson fehlt eine Verbindung der Corpp. cavernos. penis an der Unterseite der Harnröhre. Breschet fand ein bis zur Eichel entwickeltes Corp. cavernos. urethr., welches zwischen den beiden Corpp. cavern. penis eingeschoben war. Aus diesen Differenzen in den Beziehungen der Schwellkörper zu einander erklären sich die oft so widersprechenden Befunde am Lebenden über die Dickenverhältnisse des Bodens der Harnrinne. In einigen Fällen werden als Maasse derselben $1^1/_2$ cm angegeben, während z. B. Barth nur wenige Millimeter fand und angibt, dass der Boden der Harnrinne nur aus Haut und Schleimhaut bestehe. Einzig von Bergh wird eine Angabe gemacht über die Lage der Artt. dorsal. penis. Er fand, dass sie längs der unteren Seite der Vereinigungsgegend der Corpora cavernosa verliefen.

§. 22. Von den functionellen Störungen der Epispadie ist die Incontinentia urinae in erste Linie zu stellen. Allerdings ist sie kein constantes und nothwendiges Vorkommniss. Sie fehlte z. B. in den 3 Fällen von Eichelepispadie, ferner in den Fällen von Barth, Salzmann, Chopart, Paul, Breschet und Eastlake, wo es sich um vollständige Epispadie handelte. Einige Male begegnet man auch bei Fällen von willkürlicher Harnentleerung der Angabe, dass die der Harnöffnung benachbarten Theile in Folge Benetzung mit Urin excoriirt waren und einen üblen Geruch verbreiteten. Diese beiden Momente nebst der Incontinenz bilden nun aber die Hauptbeschwerden der Mehrzahl der Fälle von Penisepispadie. Es besteht beständige Incontinenz und in Folge der steten Benetzung der Theile mit Urin ausgedehnte Ekzembildung in der Umgebung der Geschlechtstheile. Da auch die Kleidungsstücke mit Urin in Berührung kommen, verbreiten solche Individuen einen weithin auffälligen, urinösen Geruch und die Anomalie hat deswegen, zumal im späteren Alter, für die Kranken die bedauernswerthesten Folgen. Der Grund der Incontinenz ist nicht bei allen Individuen derselbe: Einige können ihren Urin, zumal in liegender Stellung, längere Zeit behalten; er entleert sich aber sofort beim Husten oder bei Anstrengung der Bauchpresse, sowie bei Aenderung der Lage. Sehr auffällig ist es, wie in einzelnen Fällen die Eichel die Harnöffnung ventilartig verschliesst, so dass, wenn man versucht, durch Zug am Frenulum die Eichel nach unten zu dislociren, der Urin sofort abfliesst.

Als Ursache der Incontinenz bei Epispadie concurriren verschiedene Momente: Da aus den vorliegenden Sectionsberichten hervorgeht, dass die Blasenwand sowohl wie die Blasenweite normal sind, so muss man vor Allem an Störungen im Schlussapparate der Blase denken. Am klarsten sind dieselben in den Fällen, wo die Prostata fehlt und in den Fällen von Symphysenmangel. Für die Fälle von normaler Symphyse beweist schon eine Beobachtung von C. O. Weber, dass der Schliessmuskelapparat vorhanden ist, und Trendelenburg

konnte weiterhin den Nachweis leisten, dass der Grund der Insufficienz des Blasenschlusses in der abnormen Weite des centralen Harnröhrentheiles zu suchen ist. Nachdem eine operative Verengerung des letzteren gelungen, besserten sich die Erscheinungen der Incontinenz.

Hieraus schliesst Trendelenburg, dass die Ringmuskulatur im hintersten Abschnitte der Harnröhre zwar vorhanden ist, aber nicht zur Wirkung kommt, weil entweder der Ring zu weit, oder nach oben nicht völlig geschlossen ist, eine Annahme, die mit unseren Ansichten über die Genese der Epispadie sich sehr wohl vereinigen lässt.

Was die geschlechtlichen Functionen der Epispadie betrifft, so sprechen zahlreiche Beobachtungen dafür, dass trotz der grossen Verbildung des Penis Erection und Ejaculation in ganz normaler Weise sich vollziehen; Zeugungsfähigkeit fehlt aber in der Mehrzahl der Fälle mit Ausnahme geringerer Grade der Eichelepispadie. Auch bei Epispaden werden gonorrhoische Infectionen beobachtet. Morgagni erzählt, dass ein von ihm untersuchter Epispade aus Kummer darüber gestorben, weil ihm das Gericht die Erlaubniss zur Ehe nicht geben wollte.

Prognose. Unsere Anomalie stellt durch ihre bedeutenden functionellen Störungen besonders der Harnexcretion ein ungemein folgenschweres Leiden dar. Die mit Erfolg gekrönten operativen Leistungen gestalten allerdings die Prognose viel günstiger. Meist bessert sich nach Herstellung eines geschlossenen Harnröhrencanales die Incontinenz, so dass der Harn doch eine gewisse Zeit (1—2 Stunden) in der Blase gehalten werden kann. Bleibt aber die Incontinenz bestehen, so gelingt es ausnahmslos, durch einen leichten temporären Verschluss der neugebildeten Harnröhre mittelst einer Pelotte oder eines Kautschukringes die Incontinenz zu bekämpfen. Es steht zu hoffen, dass durch die von Trendelenburg eingeführte operative Verengerung des Harntrichters sich noch eine wesentliche Besserung der Incontinenz erzielen lässt, auch in den prognostisch ungünstigsten Fällen mit besonders weitem Harntrichter.

§. 23. Behandlung. Aus der epispadischen Harnrinne einen geschlossenen Canal zu bilden, ist das therapeutische Postulat: damit sollen, wenn möglich, zunächst die Incontinenz behoben, oder doch die üblen Folgen derselben durch Aenderung des Harnausflusses dem Kranken erspart bleiben.

Zwei Operationsmethoden werden bis auf unsere Zeit in Anwendung gezogen behufs Herstellung einer Harnröhre:

1) Die mediane Vereinigung der Ränder der Harnrinne nach breiter Anfrischung derselben (Verfahren von Dieffenbach, Duplay, Krönlein).

2) Der plastische Verschluss der Harnrinne durch Lappenbildung (Verfahren von Nélaton-Dolbeau, Thiersch, Lossen).

Die erste Operationsmethode wurde durch Dieffenbach eingeführt (Operative Chirurgie. Bd. 1. p. 544). Er schildert sie in folgender Weise:

Die Operation geschieht durch breites Abtragen der Ränder mit einer scharfen Schere und Anlegung einer Reihe feiner umschlungener Insectennadeln, worauf man einen Katheter in die Blase einführt. Ist

aber der hintere Theil der Rinne flach, so bleibt er der Sicherheit wegen unvereinigt und nachdem man die Rinne durch die Naht geschlossen hat, führt man durch den hinteren und offen gelassenen Theil den Katheter ein. Gelingt die Verwachsung des durch die Naht vereinigten Theiles, so schliesst man später die zurückgebliebene Oeffnung. Mit dieser Methode heilte Dieffenbach einen Fall binnen einem halben Jahre vollständig; erfolglos aber operirte er einen anderen Fall in Paris. Billroth operirte 2mal in gleicher Weise durch breites Wundmachen der Spalträuder und exacte Naht und konnte einen Fall zur völligen Heilung bringen.

In jüngster Zeit hat Duplay seine Methode der Behandlung der Hypospadie auch auf die Epispadie übertragen und will auch bei letzterer gute Erfolge damit erzielen. Die Behandlung zerfällt nach dieser Methode in drei Abschnitte.

1) Geradrichtung des Penis. Sie wird ganz ähnlich vorgenommen wie bei der Hypospadie (vgl. §. 18) mittelst einem oder mehrerer Querschnitte auf der oberen Fläche, die soweit nöthig in die Corpp. cavernos. fortgesetzt werden. Eine Verlängerung des Gliedes zu erreichen, gelingt häufig nicht wegen der grossen Atrophie der Schwellkörper. Am besten vereinigt man nun aber gleich die Eichelrinne.

2) Bildung eines neuen Harncanales von der Spitze der Eichel bis in die Nähe der epispadischen Oeffnung. Die Art der Anfrischung und Naht wird durch Fig. 32 a, b, c erläutert, die ich

Fig. 32.

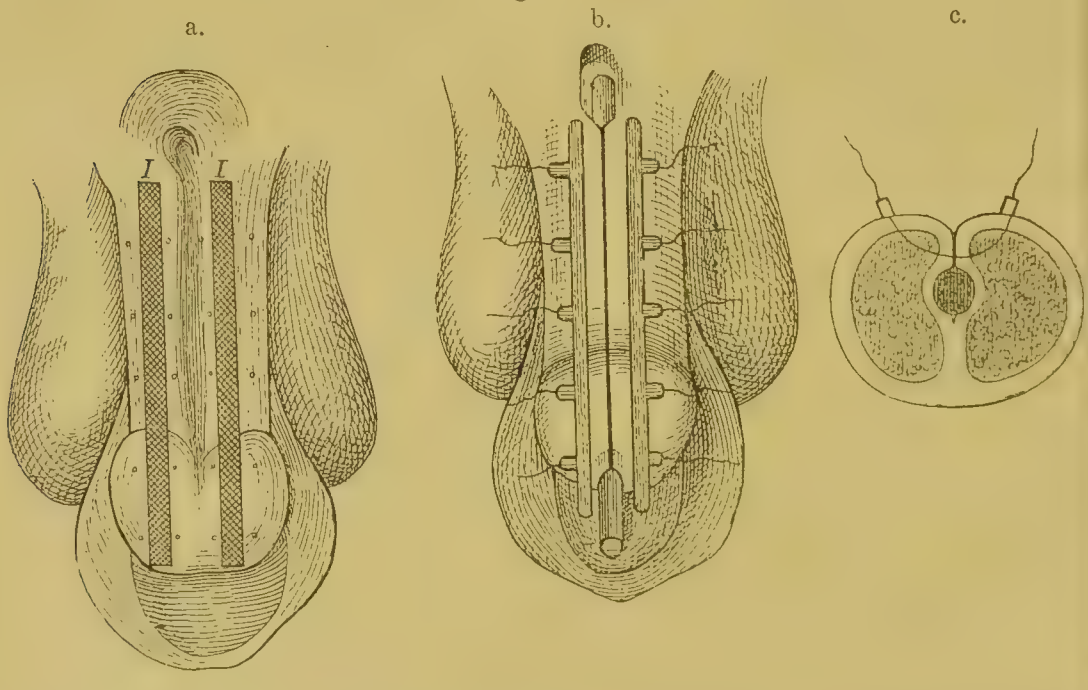

der Arbeit von Duplay entnommen. Der Rand der Urethralrinne wird beiderseits in Form eines länglichen Streifens angefrischt (Fig. 32 a, I I) und dann über der eingelegten Sonde die Vereinigung der angefrischten Partieen durch die bei der Hypospadie angegebene Zapfen-

naht ausgeführt (vgl. Fig. 32 b u. c [Querschnitt]). Es ist im Wesentlichen die alte Dieffenbach'sche Methode der Anfrischung der Ränder der Urethralrinne, bloss benutzt Duplay seine Zapfennaht statt der von Dieffenbach angegebenen umschlungenen Naht.

3) Der Verschluss des Harntrichters geschieht durch breite Anfrischung der Ränder des letzteren und exacte Naht.

Duplay berichtet über 3 von ihm operirte Fälle: einer ist noch in Behandlung, ein zweiter bis auf eine „fistulette" und der dritte völlig geheilt. Bei diesem ist die Incontinenz verschwunden und er hat normale sexuelle Functionen.

Krönlein erzielte einen sehr prompten und schönen operativen Erfolg bei einem Falle von Epispadia penis (Patient 5 Jahre alt) durch folgendes Verfahren:

1. Operation: Umwandlung der Eichelrinne in eine Röhre mit Ausmündung auf der Spitze der Eichel. Anfrischung nach Thiersch. Vereinigung der beiden Anfrischungsflächen durch die zweiseitige Knopfnaht mit intermediärer Plattennaht. Die Schleimhaut wird durch zwei feine, nach innen geknotete Seidensuturen vereinigt; es folgen zwei Plattennähte, die durch die ganze Dicke der beiden Eichelparenchymlappen unmittelbar über der inneren Naht durchgeführt werden. Endlich vereinigen vier Seidennähte die Hauträndern.

2. Operation: Umwandlung der Penisrinne in eine Röhre mit gleichzeitiger Schliessung des Trichters. Mittelst zweier durch das Präputium gelegter Fadenschlingen wird der Penis kräftig nach unten gezogen. Darauf erfolgt die breite Anfrischung der Rinnenränder von der Eichelkrone bis zur Peniswurzel mit Einschluss des Trichters, so dass schliesslich die ganze Rinne von zwei 4—6 mm breiten Wundflächen eingerahmt wird, die hinten in einem scharfen

Fig. 33.

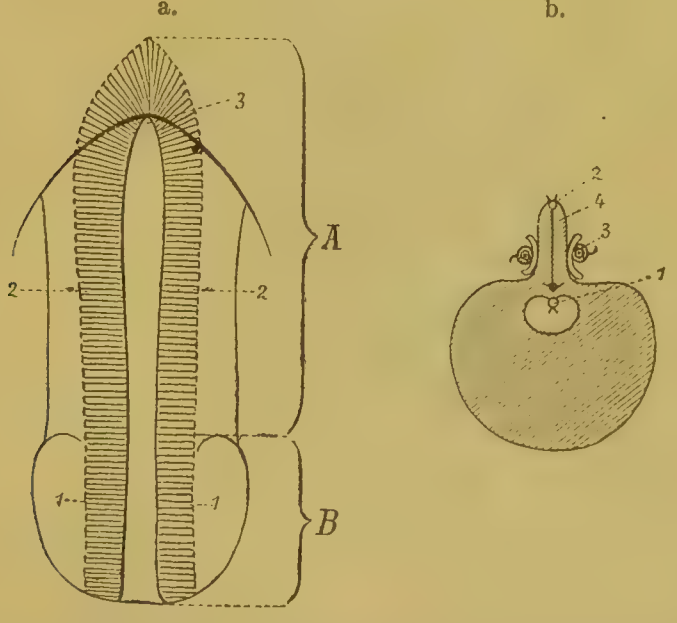

Winkel zusammenstossen. Der hintere Wundwinkel liegt über der Symphyse in der anstossenden Bauchhaut.

Die Schleimhautwundränder werden über einem elastischen Katheter, der auch nach der Operation liegen bleiben soll, durch fünf nach innen geknotete Catgutknopfnähte vereinigt; es folgt dann eine weitgreifende Plattennaht, welche die Hautränder von beiden Seiten so stark gegen einander drängt, dass eine etwa 5 mm hohe Hautfalte entsteht. Sieben feine Randnähte aus Seide schliessen die Operation. Der elastische Katheter wird als Verweilkatheter belassen.

Fig. 33 illustrirt das Verfahren:

a. stellt die Art der Längsanfrischung der Rinnenränder dar:
   A I. Operationsgebiet,
      1 1 Wundflächen nach Thiersch;
   B II. Operationsgebiet,
      2 2 Wundflächen,
      3 Trichter;

b. stellt die Art der Vereinigung dar:
   1 innere oder Schleimhautnaht,
   2 äussere oder Hautnaht,
   3 intermediäre Plattennaht,
   4 senkrechte Hautfalte, welche die äussere und innere Naht aus einander drängt.

Einzig Voillemier unternahm es, in einem von Foucher resultatlos operirten Falle einen neuen Harncanal unterhalb der epispadischen Harnrinne durch die Substanz des Gliedes mit Hilfe eines Troikart anzulegen. Es gelang zwar, den Canal zur Vernarbung zu bringen, allein er verengerte sich sehr rasch, so dass bald eine blutige Dilatation vorgenommen werden musste. Voillemier wollte später mit Hilfe des Glüheisens die epispad. Harnöffnung zum Schlusse bringen, allein Patient entzog sich der weiteren Behandlung.

Die übrigen Behandlungsmethoden der Epispadie gehen darauf hinaus, die Harnrinne durch plastische Operationen mittelst Lappenbildung in einen geschlossenen Canal umzuwandeln. Im Jahre 1852 führte Nélaton die erste derartige Operation aus. Bei einer zweiten im folgenden Jahre unternommenen brachte er die Methode zur Anwendung, die seither unter dem Namen der Nélaton'schen Methode bekannt ist. Dolbeau modificirte sie etwas und operirte 3 Fälle, die er in seiner Arbeit (l. c. p. 38 und ff.) ausführlich beschreibt. Sein endgültig festgestelltes Verfahren ist folgendes:

1) Ablösung eines rechteckigen Lappens aus der Bauchhaut 7 cm lang und 2 cm breit, der mit seiner Basis unmittelbar oberhalb des Harntrichters adhärirt.

2) An den Rändern der Harnrinne werden zwei schmale Lappen gebildet, deren freie Ränder nach innen liegen. Der Bauchlappen wird heruntergeschlagen zur Bedeckung der Penisrinne, so dass die Epidermisseite gegen letztere sieht. Die Ränder der Bauchlappen werden mit denen der beiden Penislappen vereinigt.

3) Mittelst zweier bogenförmiger, quer verlaufender, nach oben concaver Schnitte wird auf der Vorderfläche des Scrotums ein Lappen gebildet, indem die Haut in der Mitte abpräparirt, an den Rändern aber mit dem Scrotum in Verbindung gelassen wird. Unter dieser Hautbrücke wird das Glied durchgesteckt, so dass die blutenden Flächen beider Lappen unmittelbar auf einander kommen. Letztere werden

durch einige Nähte im Contacte erhalten. Ein Verweilkatheter wird in die Blase eingeführt. — Fig. 34 zeigt die verschiedenen Schnitt-

Fig. 34.

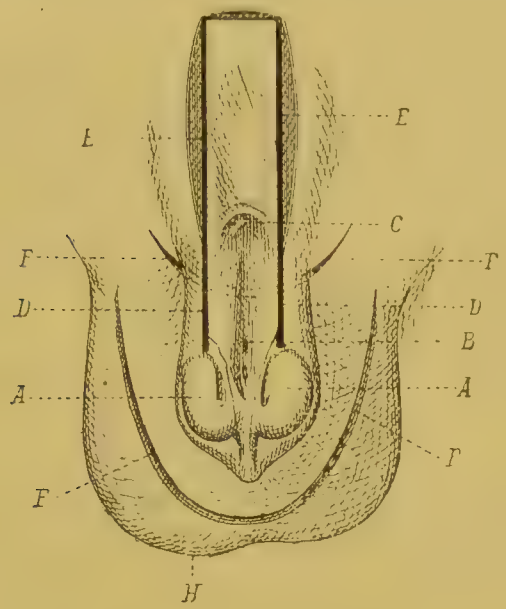

Fig. 35.

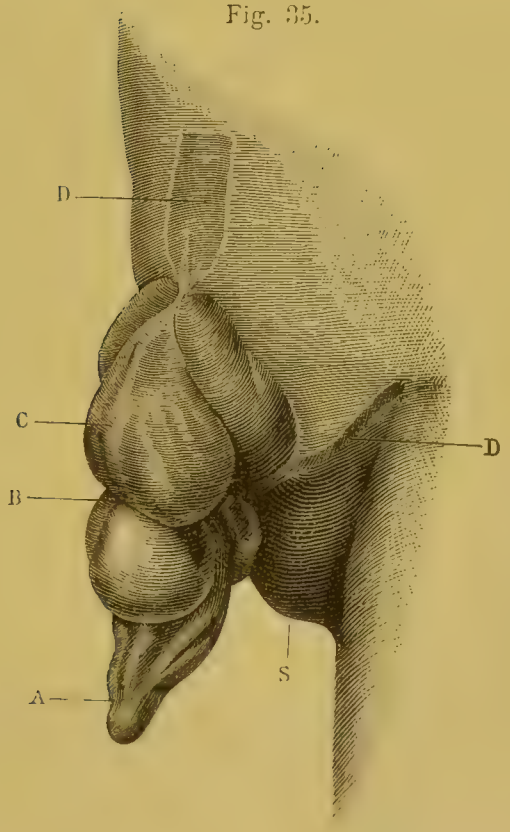

führungen. A Eichel, B Harnrinne, C Harntrichter, E Lappen der Bauchhaut, von dessen Seiten die Schnitte D auf dem Penisrücken verlängert werden. FF Schnitte zur Bildung des Scrotallappens. —

In dem Falle von Dolbeau dauerte die Behandlung bis zu völliger Heilung 4 Monate, da noch verschiedene Operationen zum Schlusse hartnäckiger Fisteln nöthig waren. Das definitive Resultat der Behandlung wird wie folgt geschildert:

Die Eichel sieht gerade nach vorne und ist von einem dicken Hautwulst überbrückt, an welchen nach hinten die Oberfläche des Bauchlappens stösst. Es ist also ein neuer Harncanal gebildet, der wohl durch genügende Weite sich auszeichnet. Der Harn wird im Strahl entleert und bei gehöriger Ueberwachung bleibt der Kranke im Liegen beständig trocken, beim Herumgehen geht jedoch der Urin wieder unwillkürlich ab. Ein ähnliches Resultat erzielte auch Follin in einem Falle, den er nach derselben Methode operirte. Ich benutze die Abbildung des Falles bei Guyon (l. c. Pl. IV) zur Demonstration des Endresultates. Es bedeuten in Fig. 35 A Vorhaut, B Eichel, C Scrotallappen, DD Narben der verwendeten Lappen, S Scrotum.

Die sog. „Nélaton'sche Autoplastie" erreicht demnach zwar die Herstellung eines Harncanals, verändert aber die äussere Form des Gliedes in sehr ungenügender, um nicht zu sagen ungünstiger Weise. Ganz ausgezeichnete Resultate sowohl bezüglich Bildung einer neuen Harnröhre als bezüglich Wiederherstellung der normalen Form des Gliedes erzielte Thiersch durch die von ihm erfundene und bereits in zahlreichen Fällen mit Glück durchgeführte Methode [1]).

Dieselbe zerfällt in folgende 5 Abschnitte:

1) Vorbereitende Anlage einer perinealen Blasenfistel. Man geht mit dem linken Zeigefinger oder einem männlichen Katheter in die Blase ein, drängt mit der Finger- oder Katheterspitze den Blasenhals gegen die Raphe des Mittelfleisches und schneidet in der Raphe vor dem After darauf ein. Die Wunde wird durch Einlegen eines elastischen oder metallenen Röhrchens offen gehalten und in eine Fistel verwandelt. Der Zweck dieser Urinfistel ist, das Operationsgebiet vor Benetzung mit Harn zu schützen.

2) Umwandlung der Eichelrinne in eine Röhre mit Ausmündung auf der Spitze der Eichel. Zu beiden Seiten der Eichelrinne und ihr parallel werden zwei unter einem spitzen Winkel

Fig. 36.

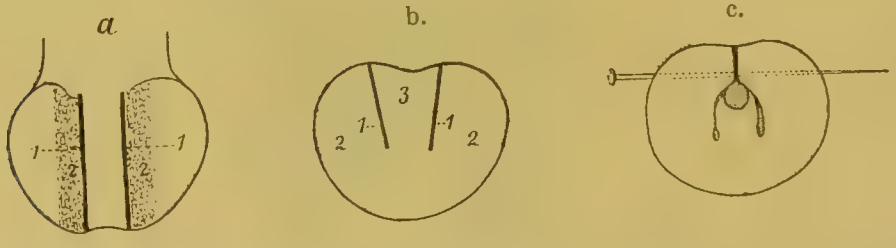

convergirende Schnitte (Fig. 36a und b 1, 1) durch drei Viertheile der Dicke der Eichel geführt. So wird die Eichel in zwei seitliche

[1]) Zuerst beschrieben von A. Brauser, Ein Fall von operativ behandelter Epispadiasis. Dissert. Erlangen 1858; dann von C. Thiersch, Ueber die Entstehungsweise und operative Behandlung der Epispadie. Archiv der Heilkunde. 10. Jahrgang. Leipzig 1869. Die letzte Veröffentlichung von Thiersch betrifft einen operativ behandelten Fall von Epispadie mit Blasenspalte. Verhandlungen der deutschen Gesellschaft für Chirurgie. IV. Congress. 1876. p. 16.

Lappen (Fig. 36 b 2, 2) und ein mittleres keilförmiges Stück (Fig. 36 b 3) getheilt. Nach aussen von den Längsschnitten frischt man die Eicheloberfläche in Form eines schmalen Streifens (Fig. 36 a 2) an und zieht dann die beiden Lappen über den mittleren Keil hervor, bringt ihre angefrischten Stellen in der Mittellinie mit einander in Berührung und besorgt die Vereinigung über der Eichelrinne durch 2—3 umschlungene Nähte (Fig. 36 c); die Eichelrinne erhält also ihre Epithelüberkleidung von der oberen Fläche des Keiles.

3) Umwandlung der Penisrinne in eine Röhre. a. Man schneidet dicht neben dem rechten Rand der Rinne die Haut und das

Fig. 37.

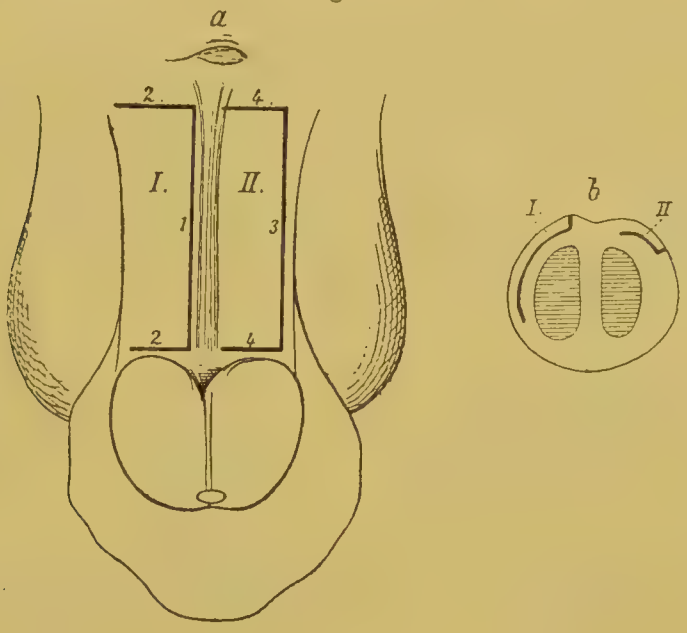

subcutane Zellgewebe der ganzen Länge nach ein (Fig. 37 a 1); von den beiden Enden dieses Schnittes lässt man je einen Schnitt quer nach aussen laufen (F. 37 a 2,2); den so abgegrenzten rechteckigen Lappen löst man möglichst dick bis an seine Basis ab.

b. Hierauf schneidet man in gleicher Länge links von der Rinne etwa 1 cm nach aussen von ihrem Rande und parallel dem letzteren Haut und Zellgewebe ein; von den beiden Enden dieses Längsschnittes (Fig. 37 a 3) fügt man zwei Querschnitte (Fig. 37 a 4,4) hinzu, die nach innen bis an den Rand der Rinne reichen. Auch dieser Lappen wird möglichst dick von seiner Unterlage gelöst.

c. Nun wird dieser letztere Lappen (Fig. 37 a II) über die Rinne herübergeschlagen, so dass seine Epidermisfläche gegen die Rinne, und seine Wundfläche nach aussen gekehrt ist.

Sieht man, dass der Lappen in dieser Lage ohne erhebliche Spannung fixirt werden kann, so sticht man vorläufig an seinem freien Rande 3—4 Fäden durch, deren Enden mit Nadeln versehen sind. Man nimmt nun den Lappen I, zieht ihn über den umgeklappten Lappen II, so dass die beiden Wundflächen der Lappen mit einander in Berührung kommen und zugleich die durch das Umklappen des

Lappens II freigewordene Wundfläche gedeckt wird. Fig. 38 b zeigt die hieraus resultirende Lage der beiden Lappen auf dem Querschnitte. Ehe man jedoch den Wundrand des Lappens I in dieser Lage durch Nähte fixirt, sticht man die beiden Enden jeder Sutur, die vorläufig durch den freien Rand des Lappens II gelegt worden, von innen nach aussen durch den Lappen I nahe seiner Basis, lässt je zwischen zwei Ausstichspunkten eine schmale Hautbrücke und knüpft darüber die

Fig. 38.

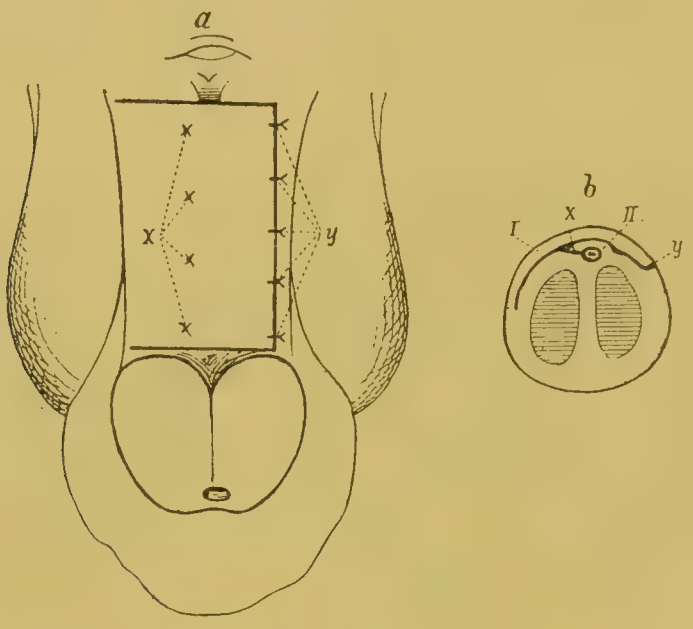

Enden. Diese Naht (Fig. 38 a und b bei x) sichert die umgeklappte Lagerung des Lappens und zugleich die Lage des Lappens I, welcher nachher noch durch besondere Nähte an dem äusseren Wundrande fixirt wird (Fig. 38 a und b bei y). Die Röhre, die man auf diese Art er-

Fig. 39.

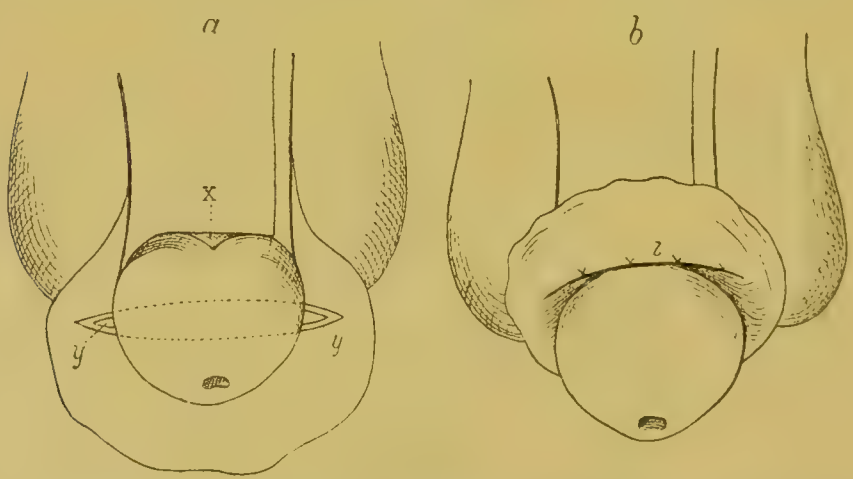

hält, ist allseitig von Epidermis ausgekleidet, nicht zu weit und nicht zu eng und ihre äussere Fläche überall mit Haut bedeckt. Die Lappen

dürfen an ihrer Basis nicht zu dünn genommen werden; durch ergiebiges Ablösen wird jeder stärkeren Spannung vorgebeugt.

4) Verbindung des Eichel- und Penisstückes der neuen Harnröhre. Der zwischen Eichel- und Penisstück der neugebildeten Harnröhre liegende Querspalt (Fig. 39 a bei x) wird durch die vordere Hälfte des Präputiums überdeckt: Man spannt die Vorhaut an und schneidet in halber Höhe in querer Richtung durch ihre ganze Dicke ein Fenster eben gross genug, um die Eichel durchschlüpfen zu lassen (Fig. 39 a bei y); die Spalte zwischen Eichel- und Penisstück des Canales wird angefrischt und dann die Eichel durch den Vorhautschlitz durchgesteckt. Die beiden Blätter des Präputiums werden stark aus einander gezogen und das eine an den oberen Rand des Querspaltes, das andere an der angefrischten Eichel durch Nähte fixirt. Fig. 39 b zeigt die hierdurch geschaffene Form der Vorhaut und die zuletzt angeführte Nahtverbindung mit der Eichel bei z.

5) Schliessung des Trichters. Man schneidet aus der oben und seitlich an den Trichter angrenzenden Bauchhaut zwei Lappen. Der Lappen I der linken Seite stellt nahezu ein gleichschenkeliges Dreieck dar und seine Basis nimmt die Hälfte des oberen Trichterumfanges ein. Dieser Lappen wird, wie es Fig. 40 a zeigt, so herunter-

a. Fig. 40. b.

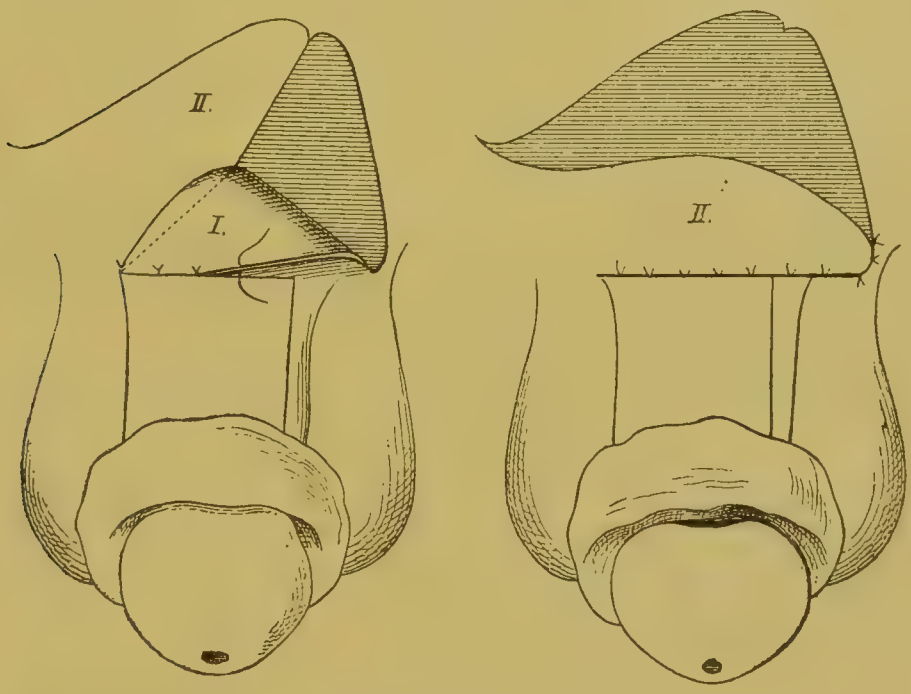

geklappt, dass seine Hautfläche in den Trichter sieht und sein einer freier Rand mit dem angefrischten oberen Rand der neuen Penisbedeckung vereinigt werden kann. Der Lappen II ist länglich-viereckig und hat seine Basis in der Gegend des rechten Leistencanals. Dieser Lappen wird herabgeschoben, wie dies Fig. 40 b zeigt, so dass die Wundflächen beider Lappen sich berühren, und in dieser Lage durch Nähte fixirt. Die blossgelegten wunden Stellen der Bauchhaut bleiben der Heilung durch Granulation überlassen.

Den Schluss der Behandlung bildet die Heilung der Perinealfistel, welche ohne weiteres Zuthun von selbst erfolgt.

Bezüglich der Dauer der Behandlung macht Thiersch folgende Angaben: Er rechnet auf Anlegung der Perinealfistel 14 Tage, Schliessung der Eichelrinne 14 Tage, Schliessung der Penisrinne 21 Tage, Verpflanzung der Vorhaut 14 Tage, Schliessung des Trichters und Nachoperationen 42 Tage, zusammen also 15 Wochen; die gesammte Curdauer beträgt demnach 3—4 Monate.

Das Endresultat ist aber ein vorzügliches. Bei dem ersten von Thiersch operirten Kranken wurde 11 Jahre nach der Operation folgender Status aufgenommen: Die Operationsnarben sind überall weich, verschiebbar, die neue Hautbedeckung der Harnrinne hat mit dem Wachsthum des Penis gleichen Schritt gehalten. Unter gewöhnlichen Umständen fliesst kein Harn unwillkürlich ab und durch ein Compressorium wird der Abfluss auch bei gefüllter Blase und körperlichen Anstrengungen verhindert. Der Urin wird in kräftigem Strahle entleert; die Entleerung ist aber nur unvollkommen, indem ein Rest, etwa 1 Theelöffel voll, in dem Trichter zurückbleibt und entweder in die Blase zurückgedrängt oder durch die Harnröhre ausgestreift werden muss. Die Torsion des Penis nach links ist noch sichtbar. Ueber die geschlechtlichen Functionen spricht sich Patient befriedigend aus, doch scheint auch ein Theil des Sperma in dem Trichter zurückzubleiben. — So sind denn durch die Operation die Hauptbeschwerden des Patienten ganz beseitigt und auch die Functionsfähigkeit des Gliedes in bestmöglicher Weise wiederhergestellt, kein Wunder also, wenn Billroth diesen Fall als eines der glänzendsten Resultate der operativen Plastik bezeichnete.

In Fällen, wo die Haut des Penis nicht ausreicht zur Bildung einer Harnröhre, muss auch für diesen Zweck das Deckmaterial aus der Nachbarschaft bezogen werden. Die Nélaton-Dolbeau'sche Methode empfiehlt sich kaum hiefür, wohl aber verdient ein von Lossen eingeschlagenes Operationsverfahren Beachtung.

Bei einem 15jährigen Knaben schloss Lossen erst die Eichel durch die Dieffenbach'sche Anfrischung und Naht. Zur Bildung der Harnröhre entnahm er den ersten Lappen vom Penis nach Thiersch (Fig. 41 I); er bildete ihn 3 cm lang und 1 cm breit und schlug ihn gegen die Harnrinne um. Für den zweiten Lappen nach Thiersch, den sog. Decklappen, fand er zu wenig Haut am Penis und wählte daher einen Scrotallappen aus der rechten Scrotalhälfte, so dass sein Stiel dicht neben den Trichter zu liegen kam (Fig. 43 II). Dieser Lappen wurde nach links verschoben (Fig. 42 II) und dabei verlegte er den Harntrichter um ein Bedeutendes. Nach Anheilung dieses Lappens folgte die Bildung der Vorhaut nach Thiersch (Fig. 42 bei a Durchtrennung der Vorhaut), wonach die Heilung ganz glatt eintrat. Zwei Fistelchen mussten secundär noch geschlossen werden. Der Schluss des Harntrichters durch Anfrischung der restirenden Fistel misslang und so wurde schliesslich noch ein linksseitiger Scrotallappen gebildet, $4\frac{1}{2}$ cm lang und 2 cm breit (Fig. 43 III), der über den offenen Theil des Harntrichters zu liegen kam, einen Theil des ersten Scrotallappens (Fig. 43 II) überdeckte und nach vorne mit dem Rande des Präputiums breit vereinigt wurde. Fig. 44 zeigt das Endresultat:

II Basis des rechten, III linker Scrotallappen mit dem Präputium vereinigt.

Fig. 41.

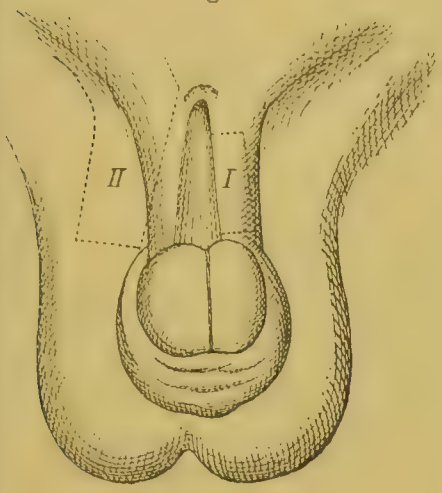

Fig. 42.

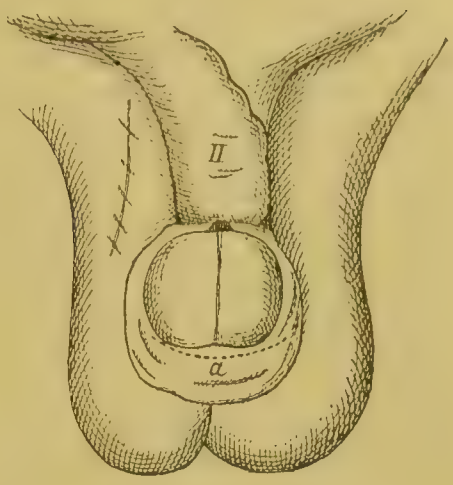

Die ganze Behandlung dauerte 3 Monate. Der Schlusseffect war eine bedeutende Besserung der Incontinenz: im Liegen wird der Harn in normaler Weise gehalten; im Stehen und Gehen aber fliesst der

Fig. 43.

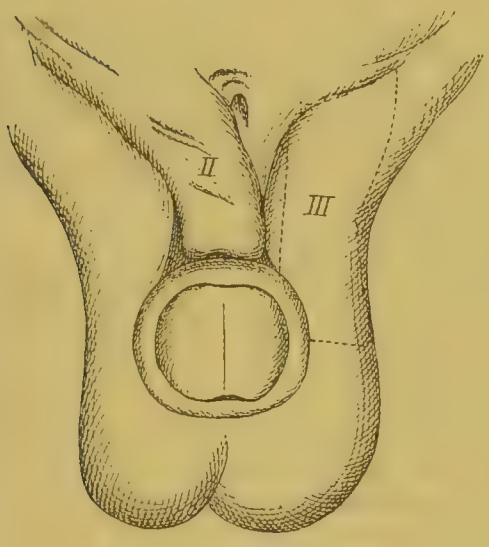

Fig. 44.

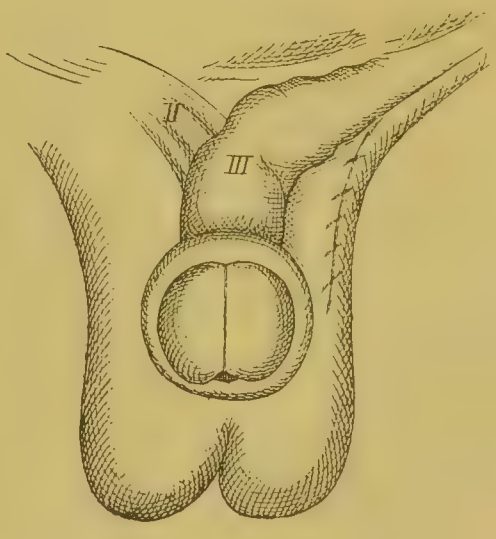

Harn bei irgend grösseren Bewegungen oder Erschütterungen unwillkürlich ab. Als künstliches Schlussmittel der Blase wird eine modificirte Bunsen'sche Klemmschraube am Gliede getragen, statt der von Thiersch hiezu empfohlenen Pelotte.

Lossen wurde zu dem beschriebenen Operationsverfahren gedrängt, da er vom Penis nicht genug Deckmaterial für die Harnrinne gewinnen konnte, um nach Thiersch zu operiren. (Der erste Thiersch'sche Lappen wurde 1 cm breit, also jedenfalls etwas zu breit genommen.) Er verwendete deswegen Scrotallappen und urgirt ihnen die Eigen-

schaft, einen besseren Verschluss des Harntrichters zu bewirken als die Bauchlappen nach Nélaton und Thiersch, einmal weil sie die muskulöse Tunica dartos enthalten und sodann sie, da ihre Basis jederseits dicht neben den Harntrichter zu liegen kommt, bei ihrer Drehung von selbst das Lumen des letzteren verengern. Lossen glaubt, dass man in manchen Fällen mit einem einzigen etwas breiteren Scrotallappen ausreichen würde, der zugleich den Trichter schliesst und den umgeschlagenen Penislappen deckt.

Da die mediane Vereinigung der Harnrinne in einfachster und leichtester Weise die bei der Behandlung gesteckten Ziele erreichen lässt, so wird in jedem Falle von Epispadie ihre Ausführbarkeit zunächst in Erwägung gezogen werden. Je geringer die Veränderungen des Penis in Folge der Anomalie sind, um so eher darf man das Gelingen der medianen Vereinigung erwarten; die weniger hochgradigen Fälle von Epispadie sind demnach für diese Methode am meisten geeignet. Die drei Modificationen derselben unterscheiden sich im Wesentlichen durch die Art der Nahtanlegung: Dieffenbach bediente sich der umschlungenen, Duplay der Zapfen-, Krönlein der zweiseitigen Knopfmit intermittirender Plattennaht. Dieses letztere Nahtverfahren ist als das zuverlässigste zu betrachten, da es einen möglichst aseptischen Verlauf garantirt und die Spannungsverhältnisse der Wunde in günstigster Weise regulirt. Nicht unerwähnt darf man allerdings lassen, dass auch das Dieffenbach'sche Verfahren Erfolge aufzuweisen hat und ebenso Duplay gute Resultate mit seiner Modification erzielte.

Die zweite Operationsmethode beschränkt sich nicht nur auf die Fälle, in denen die Form des Penis die mediane Vereinigung nicht ermöglicht, sondern kann auch mit Erfolg noch angewandt werden, falls letztere zwar versucht aber nicht erreicht wurde. Die Methode von Thiersch verdient vor Allem Berücksichtigung wegen ihrer guten und sichern Resultate. Sie wird gewiss die Hauptmethode überhaupt bleiben, da sie fast stets anwendbar ist, und ihre Erfolge von sämmtlichen Chirurgen, die sich ihrer bedienten, gerühmt werden.

Billroth's enthusiastisches Urtheil über das von Thiersch erzielte Resultat habe ich bereits angeführt. Billroth selbst hat einen ähnlichen günstigen Erfolg bei einem von ihm nach derselben Methode operirten Kranken zu verzeichnen und neuerdings berichtet auch Gussenbauer über einen mit Glück nach Thiersch operirten Fall. Schon durch diese auch von anderen Operateuren erzielten Resultate hält die Methode von Thiersch die Concurrenz mit sämmtlichen übrigen Methoden aus. Sie zeichnet sich aber noch dadurch vor letzteren besonders aus, dass jedes Moment der Operation auf die möglichste Sicherheit des Erfolges berechnet ist. Besonders manifest gilt dies von der Bildung der Penisharnröhre, dem für das Endresultat wichtigsten Abschnitte. Dadurch, dass der innere, das Dach der Harnrinne bildende Lappen nicht nur an dem Rande der Harnrinne, sondern auch an dem über ihm liegenden Hautlappen fixirt wird, tragen zu dem Gelingen der Plastik drei Nahtreihen bei, von denen die mittlere zudem so angelegt ist, dass falls auch die beiden anderen später ausreissen würden, sie doch den Erfolg noch sichert. Der äussere Lappen nämlich, wenn er sich nach Ausreissen der ihn fixirenden Nähte retrahirt, übt auf den mit ihm durch Nähte verbundenen unter ihm liegenden Lappen gerade

in der für die Anheilung des letzteren günstigsten Richtung einen Zug aus. Ich konnte mich hievon sehr gut überzeugen bei dem Falle von Penishypospadie, den ich nach Thiersch operirte. Die Hautnaht war am 3. Tage nach der Operation gesprengt, der äussere Lappen retrahirte sich; aber trotzdem blieb der Urethrallappen fixirt und seine Anheilung erfolgte per primam int., während der Hautlappen spontan per secund. int. an die richtige Stelle gelangte. — Sämmtliche Methoden der medianen Vereinigung bieten keine solche Garantie des Erfolges; bei ihnen kommt Alles darauf an, dass eine prima int. in ganzer Ausdehnung eintritt; jedes Ausreissen einer Naht bedeutet eine Fistelbildung, oft sogar einen völligen Misserfolg. Sie können also nur in Frage kommen in Fällen, wo hinlänglich Substanz da ist zur Bildung der Lappen, so dass sämmtliche Nähte sich ohne Spannung anlegen lassen. Das letztere Postulat lässt sich für die Methode von Thiersch dagegen sehr einschränken, wegen der so zweckmässig combinirten in ihren Wirkungen sich gegenseitig unterstützenden Nahtreihen.

Ueber die Nothwendigkeit der Anlegung einer perinealen Blasenfistel zur Ableitung des Urins vom Operationsfelde sind Einwendungen erhoben worden von Duplay und namentlich von König. Letzterer bezieht sich dabei auf die Untersuchungen G. Simon's über die Unschädlichkeit frischen Urins für Wunden und die Möglichkeit, durch Medicamente (Phosphorsäure etc.) die normale Reaction des Urins unverändert zu erhalten. Ein höchst wichtiges Moment der Thierschschen Methode scheint mir jedoch darin zu liegen, dass zu keiner Zeit der Behandlung an die Application des Katheters gedacht werden muss. Dass der Verweilkatheter nur zu oft auch die schönste Plastik vereiteln kann, einfach in Folge mechanischer Reizung, scheint mir sicher. Auch das weichste nachgiebigste Instrument wird ungleiche Spannungsverhältnisse an den Nahtstellen bedingen und — ganz abgesehen davon, dass es den Wunden schädlichen Stoffen den Zutritt ermöglicht — schon dadurch ein für die Heilung ungünstiges Moment bilden. Ich habe diesen Eindruck bekommen bei verschiedenen plastischen Operationen an der Harnröhre. Jüngst veröffentlichte auch Macleod einen Fall von Epispadie, bei welchem bereits vor 3 Jahren vergeblich eine Plastik versucht worden und auch Macleod's erste Operation misslang. Erst der zweiten Operation folgte Heilung, nachdem eine künstliche Harnfistel angelegt worden. — Natürlich wird man den Katheter bei der Urethralplastik nicht entbehren können. Man bedient sich seiner zum leichteren Schlusse der Urethralrinne während der Operation und wird nach eingetretener Heilung der Wunden den neuen Canal mittelst Katheter oder Sonde auf sein Lumen prüfen und eventuelle Ungleichheiten desselben durch methodische Sondirung ausgleichen.

Die für das Lossen'sche Operationsverfahren bereits aufgestellten Indicationen reserviren dasselbe nur für die seltenen Fälle mit besonders hochgradigen Veränderungen des Penis.

Eine Erfahrung von Trendelenburg fordert dringend zu dem Versuche auf, auch den Harntrichter operativ zu verengern. Bei einem 14jährigen Knaben mit Epispadie wurde die obere Wand des Trichters und der Harnröhre in der Medianlinie nach der Symphyse zu ergiebig eingeschnitten und die getrennten Theile mit Lembertschen Nähten vereinigt, so dass die Harnröhre bis in die Nähe des

Orificium int. ganz erheblich verengt wurde. Die Folge der Operation war ein fast völliges Verschwinden der Incontinenz: der Knabe konnte den Urin 2—3 Stunden halten und blieb, wenn er zur rechten Zeit zum Uriniren geweckt wurde, auch des Nachts trocken. Dieser evidente Effect der einfachen Operation empfiehlt sie sehr, sei es, dass sie als Voroperation geübt, oder in unmittelbarer Verbindung mit der Urethralplastik vorgenommen wird.

Cap. VII.

Aetiologie und Genese von Epi- und Hypospadie.

§. 24. Zwei Hypothesen concurriren über Aetiologie und Genese dieser Anomalieen: nach der einen handelt es sich um Hemmungsbildungen, nach der anderen dagegen um Defecte der Harnröhre in Folge Ruptur derselben.

In den verschiedenen Bezeichnungen und besonders in der Deutung der gewöhnlichen Benennung unserer Anomalieen spiegeln sich schon die Verschiedenheiten in der Auffassung ihrer Entstehung.

In der deutschen wie ausländischen Literatur findet sich häufig der Ausdruck Fissura urethrae, Harnröhrenspalte und es wird die Epispadie als obere, Fiss. urethr. sup., der Hypospadie als untere, Fiss. urethr. inf., gegenübergestellt. Von Galenus stammt das Wort Hypospadias, er gibt davon folgende Definition: Ὑποσπαδίας ἐστὶ πάθος ἐφ' οὗ ἡ βάλανος ἐφείλκυσται· ἢ ἔστι πάθος ἐφ οὗ ἡ βάλανος ἀπόκειται καὶ τὸ τῆς οὐρήθρας τρῆμα ὑπόκειται. Hypospadias ist das Leiden, bei welchem die Eichel herangezogen oder wegliegt und die Oeffnung der Urethra darunterliegt. (Wörtl. Uebers.) Defin. vol. 2, p. 271. Hiemit ist der Zustand nach seinem unmittelbaren Adspect definirt: es unterscheidet Galen die Form der Hypospadie mit gegen das Scrotum fixirtem Gliede von der gewöhnlichen, wo der Penis nicht verwachsen ist und an seiner Unterfläche die Harnöffnung zeigt. Dass diese Auffassung richtig ist, geht auch aus anderen Stellen von Paulos und Heliodoros hervor, wo sich eine ähnliche Unterscheidung findet und daraus auf Potenz oder Impotenz des Individuums geschlossen wird. Das Wort Hypospadias kommt also zweifelsohne von ὑπὸ und σπάω und bedeutet wörtlich den Zustand, wo etwas zu etwas hinuntergezogen ist. Französische Autoren geben eine andere philologische Erklärung des Wortes; sie leiten es ab von ὑπὸ und σπάζω. Letzteres findet sich aber im Griechischen kaum oder gar nicht und kann nur das Gleiche bedeuten wie das einfache σπάω; von Guyon und Anderen wird ihm aber eine Bedeutung untergeschoben, die es nie haben kann, indem sie es übersetzen mit écarter, diviser, percer (Dolbeau). Ganz unrichtig ist die Uebersetzung von Robin und Littré: ὑπὸ = au dessous und σπάδιον = espace; ein Wort σπάδιον kommt im Griechischen nicht vor; die Uebersetzung des Wortes aber macht einem fast den Eindruck, als ob ein französisches Wort zu gräcisiren versucht worden. Diese Uebersetzung ist in mehrere recht gute Werke übergegangen (Voillemier, Demar-

quay etc.). Galenus gibt l. c. p. 396 noch eine andere Definition, die aber für die Deutung des Wortes nicht verwerthet werden kann.

Das Wort Epispadie kommt im Alterthume nicht vor. Dolbeau gibt an, dass Chaussier und Duméril zuerst diese Bezeichnung brauchten (1817); da mir die Quellen hierüber nicht zur Verfügung gestanden, enthalte ich mich einer weiteren Angabe. Sicher ist, dass im vorigen Jahrhundert noch die Bezeichnung Hypospadie für beide Anomalieen verwendet wurde. Bei Rust, Krombholz, v. Ammon findet sich Anaspadie und Hyperspadie gleichbedeutend mit Epispadie.

Dass die Hypospadie eine Hemmungsbildung sei, wird fast allgemein angenommen. Man setzt dabei voraus, dass die Harnröhre als eine nach unten offene Rinne primär angelegt sei, resp. in Form einer Rinne aus dem Sinus urogenitalis mit den Schwellkörpern nach vorne wachse und sich dann von hinten nach vorne schliesse. Aus dem unvollständigen Schlusse dieser primären Harnrinne würde dann also die Hypospadie resultiren, in der Art, dass bei der Hypospadia perinealis die Harnrinne in ganzer Länge, bei der Hypospadia penis in ihrer vorderen Hälfte und bei der Hypospadia glandis bloss an ihrem vorderen Ende offen bleibt.

Die gewöhnliche in den Handbüchern beschriebene Form der Hypospadie, wo der vor der Harnöffnung gelegene Theil der Urethra als mehr weniger tiefe Rinne bis an die Spitze der Eichel sich fortsetzt und andere Veränderungen nicht bestehen, lässt sich sehr wohl mit Hilfe dieser Hypothese erklären. Aber letztere nimmt zunächst gar keine Rücksicht auf die eigenartige Entstehung des Eicheltheiles der Harnröhre. Sämmtliche Fälle von Imperforatio glandis, und diese findet sich bekanntlich bei allen Formen von Hypospadie, verlangen eine andere Erklärung. In einzelnen Fällen ist die Harnröhre vollkommen normal entwickelt, und es bestehen nur eine oder zwei angeborene Harnfisteln auf der Unterseite des Penis, deren Umgebung constant deutliche Zeichen von Narbenbildung verräth, z. B. starke callöse Ränder. Auch bei den meisten Fällen von Hypospadie bieten die Harnöffnung und ihre Umgebung besondere Veränderungen: Gewöhnlich ist jene enger wie das normale Orific. urethr. und die Haut um die Oeffnung herum erscheint auffällig glatt und glänzend, nicht selten abnorm pigmentirt, mit einer Narbenhaut die grösste Aehnlichkeit bietend. Alle diese Veränderungen bleiben bei Annahme einer Hemmungsbildung unerklärt, ebenso die Formveränderungen des Gliedes, die abnormen Krümmungen und Torsionen desselben, seine Verwachsung mit dem Scrotum und das verschiedene Verhalten des Präputiums und endlich die Asymmetrieen bezüglich des Verlaufes der Raphe penis und der Insertion des Frenulums. Würde es sich bei der Hypospadie überhaupt um eine Hemmungsbildung handeln, so sollten viel einfachere und unter einander wenig verschiedene Verhältnisse resultiren; statt dessen treten uns die allergrössten Formunterschiede entgegen.

§. 25. Die besonders durch die Wiener'sche Arbeit (vgl. §. 2) sicher gestellten Daten über die fötale Harnsecretion, wornach es während des fötalen Lebens wiederholt zur Füllung der Blase und zur Entleerung derselben in's Fruchtwasser kommt, beweisen, dass auch

die fötale Harnröhre von einem gewissen Zeitpunkte des intrauterinen Lebens ab functionirt. Wie ist dies nun aber möglich, wenn zu dieser Zeit die bereits öfters besprochenen Communicationsstörungen vor Allem zwischen Eichel- und Penisharnröhre bestehen? Am naheliegendsten ist es gewiss, dass in diesen Fällen der Harn hinter dem Hindernisse in der Harnröhre sich staut und durch Sprengung ihrer Wand sich einen Weg nach aussen schafft.

Einzelne Fälle von Eichelhypospadie sind schon lange auf eine solche Ruptur der Harnröhre zurückgeführt worden. Sabatier und Dionis z. B. (Guyon l. c. p. 36) geben an, dass bei Mangel der Eichelharnröhre die Harnröhre oft vor der Geburt unmittelbar hinter der Eichel, da wo ihre Wandungen am dünnsten seien, berste. Wie Rose die eigenartige Entstehung des Eicheltheiles der Harnröhre erkannte, suchte er die Entstehung der Hypospadie mittleren Grades dadurch zu erklären, dass die Hauteinstülpung die primäre Harnröhre nicht treffe und letztere daher an ihrer dünnsten Stelle durch die Harnstauung gesprengt werde (l. c. p. 435).

Bei genauer Prüfung des in der Literatur niedergelegten casuistischen Materiales und meiner eigenen Beobachtungen und nach Untersuchung der früher erwähnten Präparate komme ich zu dem Resultate, dass sämmtliche Fälle von Hypospadie dadurch entstehen, dass beim Beginne der functionellen Thätigkeit der fötalen Harnröhre an irgend einer Stelle derselben dem aus der Blase gepressten Harne ein Hinderniss entgegentritt, wodurch es zu einer urethralen Harnstauung und folgenden Ruptur der Harnröhre kommt. In der Mehrzahl der Fälle wird dieses Hinderniss durch den als Hauteinstülpung entstehenden Eicheltheil der Harnröhre gebildet, sei es dass derselbe gänzlich fehlt, oder sein Zusammentreffen mit der Penisharnröhre zu spät erfolgt.

Sehr ausführlich habe ich früher (§. 13) die verschiedenen Verhältnisse der Eichelharnröhre besprochen und die Befunde im Bereiche derselben bei den einzelnen Formen der Hypospadie notirt. Es ergibt sich daraus, dass ihr gänzliches Fehlen bei sämmtlichen Formen von Hypospadie beobachtet ist, ebenso ihre unvollständige Entwickelung. In letzterer Beziehung sind allerdings die Literaturangaben nicht immer sehr zuverlässig, da häufig auf die hier in Betracht kommenden Verhältnisse nur geringes oder gar kein Gewicht gelegt ist. Doch konnte ich mehrere Fälle zusammenstellen, wo die Eichel scheinbar normal durchbohrt war, der in ihr verlaufende Canal aber blind endigte. Das Septum, das sich einige Male zwischen der hypospadischen Oeffnung und der Eichelharnröhre fand, beweist ebenfalls, dass die Communication zwischen den beiden Theilen der Harnröhre nicht in richtiger Weise gebildet wurde, sondern erst die Urethra penis nach unten perforirte und wie nun der Harn einen gesicherten Ausfluss hatte, blieb das Septum unverändert bestehen, während es sonst spurlos verschwunden oder nur zu einem Theile als Valvula fossae navicularis persistirt hätte.

Ich habe es versucht, an schematischen Längsschnitten die verschiedenen Verhältnisse der Eichelharnröhre bei der Eichelhypospadie klar zu legen. Die normalen Verhältnisse finden sich mit punctirten

Linien angedeutet. Fig. 45 zeigt die Eichelhypospadie mit imperforirter Glans, bei a die Harnöffnung; Fig. 46 Eichelhypospadie mit

Fig. 45.

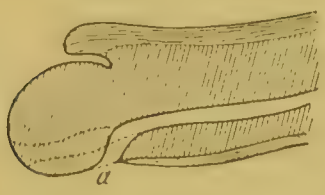

Fig. 46.

blind endigender Eichelharnröhre (vgl. §. 13: Fall Dawosky etc.); Fig. 47 bei s Septum zwischen Eichelrinne und Penisharnröhre; Fig. 48

Fig. 47.

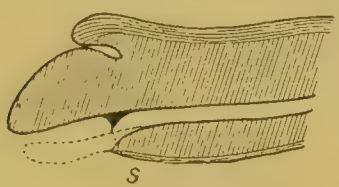

Fig. 48.

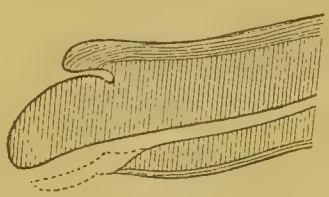

gewöhnlich beschriebene Form der Eichelhypospadie ohne Andeutung einer Störung der Verbindung der Eichel- und Penisharnröhre; Fig. 49

Fig. 49.

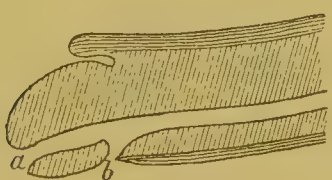

Fig. 50.

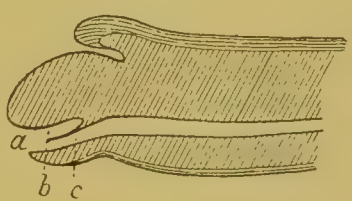

Eichelhypospadie mit anscheinend normaler Eichelharnröhre (a) und hypospadischer Harnöffnung (b).

Die Urethra penis zeigt in den Fällen von Communicationsstörung an ihrem vorderen Ende ein verschiedenes Verhalten, sobald sich Harn in ihr ansammelt. Am häufigsten berstet sie in ihrem vorderen Theile und zwar an seiner dünnsten Stelle unmittelbar hinter der Eichel. Stets fehlt in diesen Fällen der untere Theil der Vorhaut und gewöhnlich auch die untere Wand der Eichelharnröhre, so dass letztere als Rinne erscheint. Es ist am naheliegendsten, dass diese Defecte so entstehen, dass der Harn, wie er die Wandungen der Urethra durchbrochen, sich in die benachbarten Gewebe zuerst infiltrirt, bevor er einen Weg nach aussen findet. Die Gegend des Frenulums wird demnach von dieser Harninfiltration vor Allem betroffen, die dann wohl eine mehr weniger ausgedehnte Gewebszerstörung bedingt. So erklären sich sehr einfach die scheinbar so verschiedenen Befunde bei der Eichelhypospadie (Fig. 48 und Fig. 49). In den Fällen geringster Veränderungen, wie sie in Fig. 49 schematisch dargestellt sind, wäre

wohl eine spontane Heilung durch Schluss der hypospadischen Harnöffnung nach Bildung der Communication mit der Eichelharnröhre denkbar, aber dieselbe tritt nicht ein, weil bei der Dünnheit der Harnröhrenwand an der Perforationsstelle sehr rasch eine Verwachsung der Harnröhrenschleimhaut mit der Epidermis sich bildet und somit eine lippenförmige Fistel resultirt, deren spontaner Schluss auch unter anderen Verhältnissen kaum beobachtet wird.

Einige Beobachtungen scheinen dafür zu sprechen, dass in seltenen Fällen die Urethra penis nicht nach unten perforirt, sondern der in ihr angesammelte Harn sich einen Weg durch das Eichelgewebe bahnt und so der Eichelharnröhre entgegenwächst. Die von Magnus und Luxardo veröffentlichten Fälle müssen so gedeutet werden, dass die Eicheleinstülpung in ihrem hinteren Theile die nach vorne die Eichel durchwachsende Urethra penis verfehlte und letztere in Form eines engen Canales unterhalb der als Blindsack sich präsentirenden Eichelharnröhre erschien; das Orific. ext. aber wird, indem die letztere mit der Penisharnröhre im vorderen Theile verschmilzt, etwas weiter wie normal. Fig. 50 zeigt diese Verhältnisse an einem schematischen Längsschnitte; a Orific. ext., b blind endigende Eichelharnröhre, c Fortsetzung der Penisharnröhre durch die Eichel. Solche Fälle scheinen selten vorzukommen, aber sie dienen zur Erklärung eines Befundes, den schon v. Ammon erwähnt, wo das Orific. urethr. ext. sich mehr nach abwärts erstreckt und in Folge davon auch weiter ist, wie normal. Man sah diese Fälle als Uebergänge der normalen Form zur Hypospadie an.

Für uns sind sie in doppelter Hinsicht wichtig: einmal beweisen sie, dass Communicationsstörungen zwischen Eichel- und Penisharnröhre nicht nur, wie bisher angenommen, durch totalen Mangel oder zeitliche Verschiedenheiten in der Bildung der Hauteinstülpung, sondern, wenn auch seltener, dadurch resultiren können, dass letztere in abnormer Richtung wächst, und so die ihr entgegenstrebende Penisharnröhre nicht unmittelbar trifft. Sodann aber zeigt ein Vergleich von Fig. 45 mit 50, dass das vordere Ende der Penisharnröhre, sobald es nicht mit dem Eichelcanal in Verbindung treten kann, sich einen verschiedenen Ausweg schafft, und es spricht dies gewiss ungemein überzeugend für die mechanische Theorie der Hypospadie und ganz gegen die Annahme einer Hemmungsbildung. Dasselbe folgt übrigens auch aus dem Vergleiche von Fig. 48 und 49. In den durch diese Figuren repräsentirten Fällen fehlt jegliche directe Andeutung, woraus wir auf eine zeitliche Störung in dem Zusammentreffen der Eichel- und Penisharnröhre schliessen könnten. Die hypospadische Harnöffnung einzig beweist, dass zu einer gewissen Zeit des Fötallebens am vorderen Ende der Penisharnröhre ein Verschluss bestand, hinter welchem von dem sich stauenden Harne eine anormale Perforationsöffnung geschaffen wurde. Die vielen Uebergänge von dem totalen Eichelverschluss bis zur völligen Ausbildung der Eichelharnröhre legen diese Annahme nahe. Ebenso schliessen wir in den zahlreichen Fällen von Eichelhypospadie mit nach unten offener Eichelrinne auf eine einmal bestandene Communicationsstörung zwischen Eichel- und Penisharnröhre, selbst wenn alle Spuren einer solchen verschwunden sind und namentlich auch eine Faltenbildung am hinteren Ende der Eichelrinne fehlt:

beweisen ja doch die Angaben über die Valv. foss. navicularis, dass auch unter den normalen Verhältnissen die Faltenbildung an der Uebergangsstelle der Eichel in die Penisharnröhre weder constantes Vorkommen noch gleiche Formverhältnisse zeigt.

Bisher wurden die Communicationsstörungen, welche die Eichelhypospadie bedingen, ausschliesslich im Bereiche der Eichelharnröhre gesucht. Der von mir in einem Falle erhobene und in Fig. 10 abgebildete Befund zeigt jedoch, dass auch eine unvollständige Entwickelung der Penisharnröhre zur Eichelhypospadie führen kann. In jenem Falle besteht die Eichelharnröhre in der bei Hypospadie gewöhnlichen Form als nach unten offene Rinne. Von ihrem hinteren Ende bis zur Harnöffnung fehlt jedoch jede Andeutung einer Harnrinne, und es ist daher anzunehmen, dass wegen ihres unvollständigen Vorwachsens die Penisharnröhre die Eicheleinstülpung nicht getroffen und daraus die Hypospadie resultirte. An einem schematischen Längsschnitte lassen sich diese Verhältnisse am besten übersehen: Fig. 51 a Eichelharnröhre, c hypospadische Harnöffnung, b nicht entwickelter Theil der Penisharnröhre.

Fig. 51.

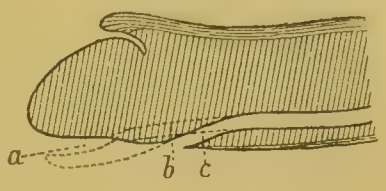

§. 26. Da bei den höheren Graden der Hypospadie die Wachsthumsverhältnisse des Penis gewöhnlich in auffälliger Weise alterirt sind, so ist eine Angabe über die normale Form und Grösse des Penis zur Zeit der Entstehung der Hypospadie unerlässlich, um so mehr als solche Angaben in den Lehrbüchern der Entwickelungsgeschichte fehlen. Von meinem Freunde, Herrn Dr. Courvoisier in Basel, erhielt ich den Penis eines 5monatlichen Fötus zur Untersuchung. Ich fertigte von demselben Längsschnitte mittelst des Mikrotomes an. Den Medianschnitt lasse ich in Fig. 52 abbilden, nach einer Zeichnung, die ich mittelst des einfachen Mikroskopes von Zeis und der Objectivlinse I (15lineare Vergrösserung) anfertigte. a Vorhaut; b Präputialsack; c Eichel; d Eichel- und e Penisharnröhre; f hinterer oberer Rand der Eichel (Sulc. retroglandularis); g Peno-Scrotalfalte. Aus der Figur erhellt die bedeutende Grösse der Eichel im Verhältnisse zur Grösse des ganzen Gliedes: die Länge der Eichel beträgt $^2/_3$ der Länge des Gliedes. Das weitere Wachsthum des letzteren muss sich demnach vor Allem an dem hinter der Eichel gelegenen Theile, also im Bereiche der Schwellkörper geltend machen. Ich werde hierauf noch zurückkommen.

Fig. 52.

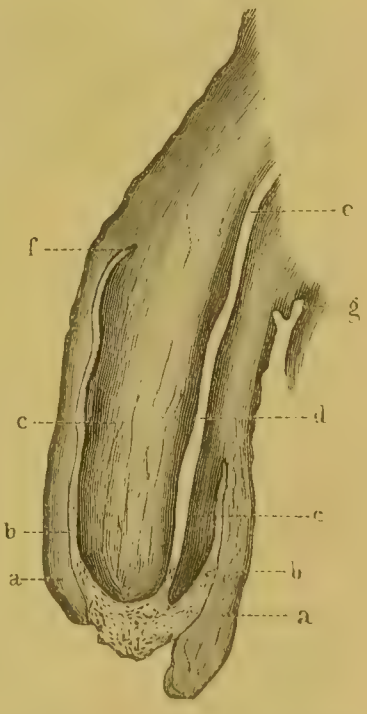

Die Hypospadia penis und perinealis haben dieselbe Aetiologie und Genese wie die Eichelhypospadie. Die bei Besprechung der letzteren geschilderten Communicationsstörungen an der Verbindungsstelle der Eichel- und Penisharnröhre können wir bei den höheren Graden der Hypospadie in gleicher Weise nachweisen. Die Störungen im Bereiche der Eichelharnröhre werden weitaus am häufigsten getroffen; doch berichtete ich auch über einen Fall (Fig. 13), wo die Eichelharnröhre sich bildete, hingegen wegen unvollständiger Entwickelung der Penisharnröhre die Hypospadie resultirte. Ich habe es wiederum versucht, die schematischen Längsschnitte der gewöhnlichen Formen zu entwerfen. In Fig. 53 ist jene Form gezeichnet, wo von der Peno-

Fig. 53.

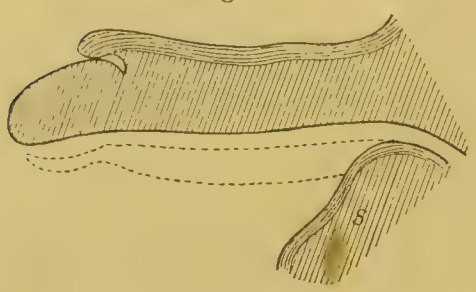

Fig. 54.

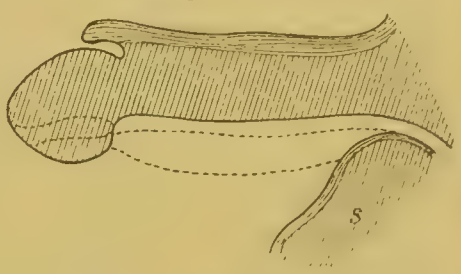

Scrotalfalte bis zur Eichelspitze an Stelle der normalen Harnröhre eine nach unten offene Rinne besteht. Die fehlende untere Harnröhrenwand ist punctirt gezeichnet. Fig. 54 gibt einen schematischen Längsschnitt von einem Falle von Penishypospadie mit Fehlen der Eichelharnröhre (s Scrotum). Vergleicht man diese beiden Figuren mit Fig. 45 und 48, so ergibt sich als Unterschied der Penis- und Eichelhypospadie, dass unter ganz gleichen Verhältnissen des Eicheltheiles der Harnröhre bei der gewöhnlichen Form der Penishypospadie die untere Harnröhrenwand bis zur Peno-Scrotalfalte defect ist. Dieser weiter nach hinten reichende Defect lässt sich durch die mechanische Theorie der Hypospadie sehr wohl erklären. Wir brauchen bloss anzunehmen, dass bei einer Communicationsstörung an gewöhnlicher Stelle im Bereiche der Eichelharnröhre die Penisharnröhre nicht gleich nach unten perforirt, so wird zunächst eine grössere Harnstauung und in Folge davon auch eine bedeutendere Ausdehnung der Harnröhre resultiren. Kommt es nun im Bereiche der dilatirten Harnröhrenpartie zur Perforation, so resultirt, wie dies schon früher wahrscheinlich gemacht wurde, eine periurethrale Harninfiltration und in Folge davon ein ausgedehnter Substanzverlust, der dann je nach seiner Ausdehnung die Penishypospadie oder die perineale Hypospadie zur Ausbildung bringt. Eine beträchtlichere Harnstauung und ausgedehnte Dilatation der Harnröhre vor der Perforation der letzteren wird unter sonst gleichen Communicationsstörungen statt einer Eichelhypospadie eine Penis- oder perineale Hypospadie bedingen.

Aus den §. 11 zusammengestellten Fällen von Harnröhrenerweiterungen ergibt sich, dass sie sämmtlich unmittelbar hinter der Eichel ihren Anfang nehmen, und ihre Entstehung lässt sich darauf zurückführen, dass es zu einer Harnstauung in der Urethra penis kam, bevor

die Communication derselben mit der Eichelharnröhre gebildet war. Diese Harnröhrenerweiterungen stehen demnach mit der Hypospadie in inniger Beziehung: Hätte sich bei ihnen der Abfluss nach vorne nicht zeitig noch hergestellt, so wäre gewiss bei stetiger Vermehrung der Harnstauung eine Berstung des Urethralsackes erfolgt, und es hätte schliesslich eine Penishypospadie resultirt. Dass die angebornen Harnröhrenektasieen so spärlich beobachtet werden, hat darin seinen Grund, dass sie meistens durch Berstung in Hypospadie übergehen. Sie bestehen als solche nur fort, wenn der Harnabfluss nach vorne frei wird zu einer Zeit, wo die Spannung in der erweiterten Partie noch nicht ihr Maximum erreicht hat.

Auffällig mag es erscheinen, dass bei der fertigen Hypospadie die oben angenommene Vernarbung sich so auffällig glatt macht, so dass namentlich von der vor der Berstung bestandenen Erweiterung der Harnröhre sich keine Ueberreste mehr finden. Denselben auffälligen Vernarbungsprocess treffen wir aber auch bei der Epispadie, wo wir indess seine einzelnen Stadien sicherer fixiren können. Die relativ grossen Substanzverluste lassen sich auch hier am einfachsten durch die Annahme einer periurethralen Harninfiltration vor dem Eintritte der Hautperforation erklären. Die drei §. 14 ausführlich mitgetheilten Beobachtungen von Arnaud, Lacroix und Lippert zeigen aber, dass nicht in allen Fällen von Penishypospadie die Harnröhre so ausgedehnte Defecte zeigt. Da mir diese 3 Fälle von besonderer Wichtigkeit zu sein scheinen, so entwerfe ich in Fig. 55—57 die

Fig. 55.

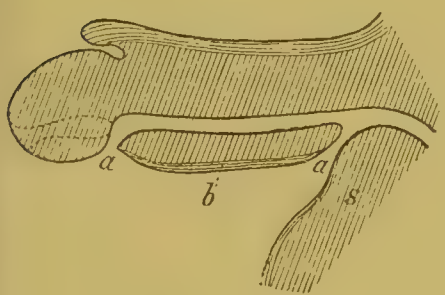

Fig. 56.

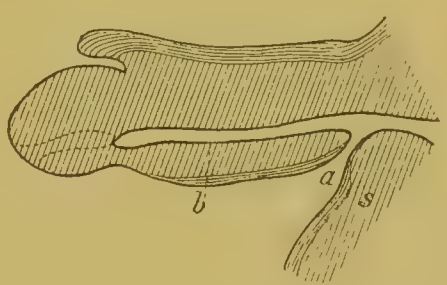

Fig. 57.

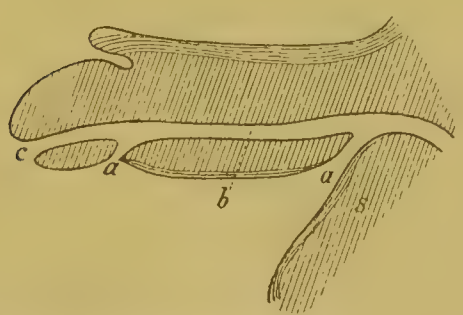

schematischen Längsschnitte derselben. Fig. 55: Fall Arnaud: a hypospadische Harnöffnungen, b Urethr. penis, s Scrotum. Fig. 56: Fall Lacroix: Bezeichnung wie in Fig. 55. Fig. 57: Fall Lippert: a, b, s wie Fig. 55; c normales Orif. ext.

Diese 3 Fälle sprechen der mechanischen Theorie der Hypospadie das Wort. Wer in der Hypospadie eine Hemmungsbildung erblickt, wird annehmen, dass in diesen Fällen die in Form einer Rinne angelegte Harnröhre sich an einzelnen Stellen nicht vollständig zu einem Canale geschlossen. Aber dann müssten solche Fälle doch viel häufiger sein, und es sollten noch mehr Uebergänge zwischen den hypospadischen und normalen Formen vorkommen, als bis jetzt beobachtet sind. Leider war es mir nicht möglich, durch selbständige Untersuchungen mich von der Richtigkeit oder Unrichtigkeit der bisher geltenden Angaben über die Bildung der Harnröhre zu überzeugen, aber bei Berücksichtigung der 3 zuletzt erwähnten Fälle wird man sehr zur Annahme verleitet, dass man gerade im Hinblick auf die Hauptformen der Hypospadie, also geleitet von einem anomalen Zustande, die normale Entwickelung der Harnröhre construirte. Es verdient besonderer Erwähnung, dass Lacroix an beiden hypospadischen Harnöffnungen callöse Ränder fand, das deutlichste Zeichen, dass es sich um Vernarbungsprocesse an diesen Oeffnungen handelt. Man könnte die 3 Fälle als unvollständige Hypospadieen bezeichnen; ich betrachte sie als partiell geheilte Hypospadieen und stelle sie in Parallele mit den Heilungsformen der Epispadie (§. 29). Wie letztere für die Epispadie, so bilden jene, wie ich glaube, den besten Beweis für die Annahme, dass die Hypospadie durch Berstung der Harnröhre in Folge Harnstauung erfolgt. In den sämmtlichen 3 Fällen entstand in Folge Canalisationsstörung im Bereiche der Eichel- eine Erweiterung der Penisharnröhre; die Perforation erfolgte aber nicht in ganzer Ausdehnung der dilatirten Partie, sondern einzig an ihrem hinteren oder auch an ihrem vorderen Ende. Die von der Berstung frei gebliebene Partie der dilatirten Harnröhrenwand retrahirte sich nachher, wie die Harnstauung gehoben war, so dass die Dilatation verschwand und an den Perforationsstellen Lippenfisteln mit callösen Rändern sich bildeten. Es ist zu bekannt, mit welcher Leichtigkeit diese Lippenfisteln im Bereiche der Harnröhre entstehen, und es bildet dies wohl den Hauptgrund, warum man keine totale Heilung der Hypospadie bis jetzt beobachtet hat. — Etwas hypothetisch mag bei der gegebenen Erklärung der Entstehung jener hypospadischen Harnfisteln die Annahme der secundären Rückbildung der dilatirten Harnröhrenpartie erscheinen, da die angebornen Erweiterungen der Harnröhre sich dadurch auszeichnen, dass sie, sobald sie einmal vorhanden sind, sich nicht mehr spontan zurückbilden, im Gegentheile trotz des nach vorne freigewordenen Abflusses eher noch an Grösse zunehmen. Die Schwere des in sie gelangenden und stagnirenden Harnes machten wir für letzteres Moment schon früher verantwortlich. In unseren 3 Fällen von Hypospadie war es jedoch zu leicht möglich, dass sämmtlicher Harn durch die hypospadische Oeffnung an der Wurzel des Gliedes ausfloss, und die dilatirte Partie der Harnröhre sich so vollkommen zurückbilden konnte, weil sie entweder gar nicht mehr mit dem Harn in Beziehung kam oder doch letzterer durch seine Schwere nicht auf sie einwirken konnte.

Eine Reihe von Veränderungen bei der Penis- und perinealen Hypospadie lassen sich durch die der Harnröhrenberstung folgende Narbenretraction erklären: Die Torsion des Penis, die so häufig vorkommende abnorme Krümmung nach abwärts, sowie seine Fixirung

an der Vorderseite des Scrotums und endlich die Spaltung des letzteren in den Fällen von perinealer Hypospadie. Schon bei der Eichelhypospadie kommt es nicht selten vor, dass man die Eichel nicht senkrecht zum Schafte des Penis stellen kann, vielmehr erscheint sie an ihrer Unterseite gegen die Harnöffnung zu fixirt. Versucht man die Geradrichtung, so treten die Seitenränder der hypospadischen Oeffnung am stärksten gespannt hervor und verhindern eine vollständige Correction der nach abwärts gekrümmten Eichel. Die Ursache dieser Krümmung liegt in der Narbenretraction, welche um die Harnöffnung herum eingetreten ist; letztere zeigt zudem ganz gewöhnlich exquisit narbige Ränder, wie dies schon öfter hervorgehoben wurde. Bei den höheren Graden der Hypospadie besteht meist eine starke Krümmung des ganzen Penis nach abwärts. Sie resultirt aus dem relativ bedeutenden Hautverluste an der Unterseite des Penis; falls aber der Defect nicht zu beiden Seiten von der Mittellinie in gleich grosser Ausdehnung sich bildet, so folgt neben der Krümmung noch eine Drehung des Penis nach der Seite, wo der Defect, also auch die Narbenretraction am bedeutendsten war. Dass bei der Erweiterung der Harnröhre auch die Scrotalhaut sehr bald zur Bedeckung des Harnsackes herbeigezogen wird, ist bei der Kleinheit der Theile leicht begreiflich; wahrscheinlich macht sich in ihr aber die Harninfiltration noch in ausgedehnterer Weise wie am Penis und sie erleidet dann einen entsprechend bedeutenderen Substanzverlust. Die sog. Verge palmée, das handförmig verwachsene Glied, findet sich bekanntlich schon bei der Eichelhypospadie, wo die Veränderungen des Gliedes doch recht unbedeutend sind und für gewöhnlich das Glied auch völlig freie Beweglichkeit zeigt. Eine Verwachsung des Gliedes mit dem Scrotum kommt ohne Hypospadie gar nicht vor; letztere steht also gewiss in ursächlicher Beziehung dazu. Nach unserer Ansicht über die Genese der Hypospadie kann man sich die Verwachsung des Penis mit dem Scrotum erklären durch die Annahme einer bedeutenden Harnstauung, wobei eine Harnröhrenerweiterung resultirte, welche zu ihrer Bedeckung noch Haut vom Scrotum bezog. Nach Platzung des Harnsackes ging letztere ebenfalls verloren und der grosse Hautdefect von dem Eichelrande, den Seitenflächen des Penis und der Vorderfläche des Scrotums wurde in der Weise geschlossen, dass sämmtliche Theile durch den Narbenzug einander möglichst weit genähert wurden; so kommt also die Unterfläche des Penis auf die Vorderfläche des Scrotums zu liegen, die Haut des Penis geht unmittelbar von dessen Seiten in die Scrotalhaut über und der ganze grosse Hautdefect schliesst sich zu einer kleinen Spalte am unteren Theile des Scrotums, die zugleich die hypospadische Harnöffnung darstellt.

Die sog. Verge palmée kommt relativ selten zur Beobachtung. Gewöhnlich verwächst die noch restirende Harnröhrenschleimhaut mit der Haut an den Seitenflächen des Penis, und es macht sich dann nur im Bereiche der hypospadischen Oeffnung eine grössere Narbenretraction geltend. Diese äussert sich vor Allem an dem Scrotum. Schon bei der peno-scrotalen Form der Hypospadie zeigt das Scrotum häufig eine weit fortgeschrittene Zweitheilung und untersucht man die Harnöffnung dann genauer, so findet man, dass dieselbe erst einen Hauttrichter darstellt, in dessen Tiefe eine engere, deutlich narbige Stelle,

die eigentliche Oeffnung der Harnröhre sich findet. Letztere ist also weiter defect, als man nach der Lage der Harnöffnung urtheilen würde. Zur Deckung des Defectes wurde wieder die noch restirende Haut an der Vorder- und Unterfläche des Scrotums verwendet und in Folge davon besteht die starke Einziehung im Bereiche der Raphe scroti. Dass bei der perinealen Hypospadie das Scrotum stets getheilt ist, ergibt sich daraus, dass bei dieser Form die Harnstauung und die Harninfiltration am weitesten nach hinten reicht, also auch der Hautdefect am grössten wird. Die Schleimhaut der Harnröhre verwächst dann im vorderen Theile mit der Haut der Seitenflächen des Penis; im Bereiche des Scrotums aber wird die an den Seiten noch restirende Haut (vorne und unten ist sie verloren gegangen) zunächst den Hoden jederseits überdecken und sich dann gegen die Mittellinie zu tief einziehen, um mit der Schleimhaut der Harnrinne in Verbindung zu treten. Dass hier der Narbenzug am hochgradigsten ist, ist ohne Weiteres ersichtlich, und daraus erklärt sich die so bedeutende Retraction des Penis. — Es verlohnt sich, darauf hinzuweisen, dass auch im späteren Alter ganz ähnliche Verziehungen des Penis und Scrotums nach ausgedehnten Hautdefecten entstehen. Ich führe nur einen von Adelmann beschriebenen Fall hier an: Bei einem 29jährigen Manne entstand nach einer Verletzung durch einen spitzen Holzpfahl Brand des Scrotums und ausgedehnter Substanzverlust. Als Folge davon wurde der Penis durch das Narbengewebe nach dem Perineum gezogen. Die beiden Hälften des Scrotums waren mit den Hoden dicht an die Leistengegend gedrängt.

Bei den hochgradigen Formen der Hypospadie werden Wachsthumsstörungen des Penis beobachtet. Am auffälligsten sind sie bei der perinealen Hypospadie, wo häufig der Penis so rudimentär getroffen wird, dass bloss die Eichel an ihm deutlich hervortritt. Ein Hinweis auf die Grössenverhältnisse der einzelnen Theile des fötalen Penis genügt, um diese Wachsthumsstörungen zu erklären. Die Pars cavernosa desselben (vgl. Fig. 52) ist noch fast gar nicht entwickelt; in ihrem Bereiche muss demnach bei der Weiterentwickelung die Wachsthumsenergie am grössten sein. Gerade an dieser Stelle aber setzt die Hypospadia penis und perinealis die grössten Defecte, nach deren Vernarbung die aus letzterer resultirende Retraction die Längenentwickelung des Gliedes vor Allem beeinträchtigt. So wird es erklärlich, dass bei der Penishypospadie gewöhnlich die obere Seite des Gliedes ziemlich normale Länge hat, während die untere um einige Centimeter kürzer geblieben und das Glied also nach abwärts gekrümmt ist. Die Grössenverhältnisse des Penis bei der perinealen Hypospadie erinnern ganz an die des fötalen Penis; wir müssen aber auch für diese hochgradigsten Wachsthumsstörungen die gleichen Momente verantwortlich machen wie bei der Penishypospadie.

§. 27. Die im Vorstehenden niedergelegten Ansichten über die Aetiologie und Genese der Hypospadie lassen sich, wie folgt, zusammenfassen: Die Hypospadie darf nicht als einfache Hemmungsbildung angesehen werden, indem eine Reihe von Befunden sich hiedurch nicht erklären lassen und dabei die in Folge der verschiedenen Entwickelung der Penis- und Eichelharnröhre resultirenden Communicationsstörungen an der

Vereinigungsstelle der beiden Harnröhrentheile keine Berücksichtigung finden. Soweit die aus der Literatur entnommene Casuistik sich hiefür verwerthen liess, wurden daraus die Häufigkeit dieser letzterwähnten Störungen, sowie ihre verschiedenen Formen festgestellt und diese Störungen als ätiologisches Moment für die Entstehung der Hypospadie erkannt. Communicationsstörungen am vorderen Ende der Penisharnröhre resultiren, wenn die Eichelharnröhre sich gar nicht oder nur unvollkommen bildet, sodann wenn ihre Vereinigung mit der Penisharnröhre später wie normal eintritt, wenn sie ferner in abnormer Richtung vorwächst und die Penisharnröhre nicht unmittelbar trifft und endlich, wenn letztere selbst an ihrem vorderen Ende mangelhaft entwickelt ist. Es kommen demnach zwischen Eichel- und Penisharnröhre ganz analoge Communicationsstörungen vor, wie zwischen Anus und Rectum. In der Mehrzahl von Fällen finden wir als Folge dieser Störungen die einfache Eichelhypospadie, deren Entstehung wir zurückführen auf eine in Folge Harnstauung am vorderen Ende der Penisharnröhre resultirende Ruptur der Harnröhre mit relativ geringem Substanzverluste der letzteren sowohl wie der benachbarten Haut. In anderen Fällen können wir die genannten Canalisationsstörungen in ganz gleicher Form nachweisen, aber dabei bestehen die Veränderungen der Penis- oder perinealen Hypospadie, deren Entstehung wir auf eine hochgradigere urethrale Harnstauung und weiter nach hinten reichende Harnröhrendilatation mit folgender Ruptur des erweiterten Theiles zurückführen. Für die bei diesen höheren Graden der Hypospadie beobachteten Veränderungen am Penis und Scrotum machen wir den bei der Berstung der Harnröhre wahrscheinlich in Folge ausgedehnter Harninfiltration resultirenden Substanzverlust und die ihm folgende Narbenretraction verantwortlich. Als Beweise für unsere Annahme führen wir die Fälle von Harnröhrenerweiterungen an, der unmittelbare Ausdruck der urethralen Harnstauung, sodann deutliche Zeichen der Vernarbung besonders im Bereiche der hypospadischen Harnöffnung, vor Allem aber partielle Heilungsformen der Hypospadie, welche unsere Ansicht über die Genese ebenso bestätigen, wie die entsprechenden Beobachtungen bei der Epispadie. In einer grossen Zahl von Fällen ist es uns allerdings nicht möglich, den sicheren Nachweis der supponirten Communicationsstörungen zu leisten, aber die sämmtlichen Veränderungen sind vollkommen dieselben, wie in den erst erwähnten Fällen, wo jene Störungen mit aller Deutlichkeit erkennbar waren, so dass wir die letzteren mit Sicherheit als ursächliche Momente für alle Formen annehmen dürfen, und wir mithin für die ätiologischen, wie für die genetischen Verhältnisse der Hypospadie eine einheitliche Auffassung gewinnen.

Die herkömmliche Eintheilung der Hypospadie in drei Grade hat auch nach den eben entwickelten Ansichten über Aetiologie und Genese volle Berechtigung; die drei Formen resultiren aus der Ausdehnung des Defectes der Harnröhre in Folge Ruptur der letzteren, und es ergibt sich daraus ohne Weiteres, dass Uebergänge der verschiedenen Formen in einander vorkommen müssen. Ich gebrauchte für die einzelnen Grade der Hypospadie besondere Namen bloss in praktischem Interesse, um eine besser definirende Bezeichnung zu gewinnen.

Ein entscheidendes Moment in der Entstehung der Hypospadie wurde noch völlig unberücksichtigt gelassen, trotzdem es von der

grössten Wichtigkeit ist, der Zeitpunkt der ersten Harnentleerung des Fötus. Ich habe schon §. 2 darauf aufmerksam gemacht, dass positive Angaben hierüber noch gänzlich fehlen, einzelne Thatsachen uns jedoch berechtigen, bedeutende individuelle Verschiedenheiten hier anzunehmen. Bis jetzt wurde bloss der Grad der Harnstauung als entscheidendes Moment für die Entstehung der einen oder anderen Form der Hypospadie namhaft gemacht; es ist aber sehr wahrscheinlich, dass auch der Zeitpunkt des Auftretens dieser Harnstauung eine grosse Rolle spielt. In einer frühen Zeit des Fötallebens wird bei der Kleinheit der Theile eine an sich geringe Menge Harn eine grössere Ausdehnung der Harnröhre bedingen als in späterer Zeit. Es ist demnach möglich, dass die perineale und Penishypospadie gerade dadurch sich noch von der Eichelhypospadie unterscheiden, dass sie in früherer Zeit entstehen wie letztere, und wenn man diese Annahme gelten lässt, so folgt daraus ohne Weiteres, dass auch unter den beiden erst erwähnten Formen noch Differenzen bestehen, insofern als die perineale Form resultirt, wenn die Harnstauung in ganz früher Zeit sich schon bildet, während die Penishypospadie als Folge einer etwas späteren Harnstauung aufzufassen ist. Eine positive Stütze gewinnt diese Annahme der zeitlichen Verschiedenheit in der Bildung der drei Grade der Hypospadie durch die Thatsache, dass die als Folge der Anomalie aufzufassenden Wachsthumsstörungen am Penis und Scrotum am hochgradigsten sind bei der perinealen Form, schon viel abgeschwächter bei der Penishypospadie sich finden und endlich bei der Eichelhypospadie fast ganz fehlen. Ich betone deswegen die Möglichkeit, dass nicht nur, wie früher angegeben, der Grad der Harnstauung sondern auch der Zeitpunkt, in welchem sie entsteht, bestimmend auf die Form der Hypospadie einwirkt.

Wenn auch genauere Angaben über die zeitlichen Verhältnisse bis jetzt nicht möglich sind, so erhellt doch so viel aus dem Gesagten, dass wir nach unserer Annahme einen viel grösseren Zeitraum für die Möglichkeit der Entstehung der verschiedenen Formen der Hypospadie im Auge haben, als dies bis jetzt der Fall war. Wer die Hypospadie als Hemmungsbildung ansieht, muss für ihre Entstehung die Zeit der Bildung der Harnröhre, also die Zeit zwischen der 8.—12. Woche verantwortlich machen, während wir dafür halten, dass in den Fällen von Hypospadie die Penisharnröhre fertig gebildet ist. Wir setzen also ihre Entstehung in eine wesentlich spätere Zeit, halten aber bei den einzelnen Formen eine zeitliche Verschiedenheit ihrer Entstehung für möglich, so dass unter sonst gleichen Verhältnissen die perineale Hypospadie am frühesten, die Eichelhypospadie dagegen am spätesten entsteht.

§. 28. Die Hauptstütze gewinnt die hier entwickelte Theorie der Genese der Hypospadie dadurch, dass auch bei der Epispadie dieselben ätiologisch-genetischen Momente vorliegen. Die Epispadie entsteht, wie die Hypospadie, durch Ruptur der Urethra penis in Folge Harnstauung bei fehlender oder verspäteter Bildung der Eichelharnröhre.

Da die Epispadie sehr häufig in Verbindung mit der sog. Blasenspalte vorkommt, so hat man von jeher beide als verschiedene Grade

desselben Bildungsfehlers aufgefasst; deshalb ist es auch nicht möglich, bei Besprechung der Genese der Epispadie die beiden Anomalieen gänzlich von einander zu trennen. Dieselben Gesichtspunkte wie bei der Hypospadie leiten auch bei Erklärung der Genese der Epispadie: man betrachtet Epispadie und Blasenspalte entweder als sog. Hemmungsbildung, oder lässt sie nach vollständiger Bildung der Blase und Harnröhre durch Ruptur in Folge Harnstauung entstehen.

Am schärfsten und geistreichsten wurde die erstere Hypothese durch Thiersch entwickelt: Nach diesem Forscher beruht die Epispadie auf einer fehlerhaften Zeitfolge des Beckenschlusses und der Cloakentheilung. Unter normalen Verhältnissen geht der letzteren der Beckenschluss vorweg, so dass die im Anschlusse an die knorpeligen Beckenspangen sich entwickelnden Corpp. cav. penis in der Mittellinie bereits zum sog. Geschlechtshöcker verschmolzen sind, wie der Sinus urogenitalis durch den sich entwickelnden Damm nach vorne geschoben wird. Jener legt sich dann also an die Unterfläche des Geschlechtshöckers. Tritt aber die Cloakentheilung vor der Bildung des Beckenschlusses ein, so haben sich die beiden Schwellkörper der Ruthe in Folge des Symphysenmangels noch nicht an einander gelegt; der Sinus urogenitalis kommt nun, wie er durch den Damm nach vorne gerückt wird, auf deren obere Seite zu liegen und sie vereinigen sich nachträglich unterhalb jenem. Unter diesen Umständen bleibt die Harnröhre gewöhnlich gespalten und falls die Spalte sämmtliche Lagen der Bauchwand unterhalb des Nabels umfasst, wird auch die Harnblase gespalten bleiben.

Diese Hypothese der Hemmungsbildung wurde nach v. Ammon (l. c. p. 75) zuerst von Creve und Roose aufgestellt. Sie leidet trotz der Präcisirung, die sie durch die Thiersch'sche Auffassung bekommen, vor Allem daran, dass ihre Hauptprämisse, der Symphysenmangel, nicht in allen Fällen vorhanden ist, also gewiss nicht als ätiologisches Moment in Betracht kommen kann. Zudem bekommt die angenommene Spaltbildung der Harnröhre keine entwickelungsgeschichtliche Erklärung.

§. 29. Eine Reihe von Thatsachen sprechen unzweifelhaft für die zweite Hypothese und lassen sich mit der Annahme einer Hemmungsbildung gar nicht vereinbaren. Deswegen hat auch Thiersch sich neuerdings als Anhänger jener andern Hypothese erklärt. Diese soll zuerst von Duncan aufgestellt worden sein; J. Müller hat sie nachher weiter ausgebildet. Nach ihm soll Mangel oder Verschluss der Harnröhre Anhäufung von Harn in der Blase und Ausdehnung derselben bewirken, bis schliesslich zur Zeit, wo die Bauchdecken noch nicht völlig gebildet sind, der Harnschlauch berste, entweder in ganzer Ausdehnung bis zum Nabel oder nur in seinem unteren Theile; so entstehe also entweder die Epispadie mit Blasenvorfall oder die einfache Epispadie. Als Momente, welche für diese mechanische Entstehung unserer Anomalie sprechen, wonach ihr also eine fötale Harnstauung und folgende Berstung entweder der Blase sammt der Urethra oder letzterer einzig zu Grunde liegt, werden von Thiersch folgende angeführt: Erstens wurde sowohl bei der Section als im Leben (von Thiersch in 6 Fällen; auch in einem Falle von Kocher konnte Katheter Nr. 6 engl. leicht bis ins Nierenbecken vorgeschoben werden)

eine bedeutende Erweiterung der Ureteren constatirt. Zweitens finden sich rings um den Blasenvorfall unregelmässige Narben, „wie von misslungenen plastischen Operationen herrührend“ als directe Zeichen der stattgehabten Ruptur und folgenden Vernarbung des Defectes.

Als sicherster Beweis für die Richtigkeit der sog. mechanischen Theorie der Genese der Epispadie ist anzuführen, dass Fälle von intrauteriner Heilung von Blasenspalte mit Epispadie beobachtet sind. Der unzweifelhafteste Fall dieser Art ist von Küster veröffentlicht:

Bei einem 1 Jahr und 7 Monate alten Knaben besteht anscheinend eine typische Blasenspalte mit Episp., allein die Spalte ist überdeckt von einer weisslichen Narbe, welche sich bis auf die Glans penis fortsetzt und in ihrer Mitte eine wulstige, bräunlich gefärbte, unregelmässige Narbenmasse trägt, welche sich in Form einer Leiste auf die Bedeckung der Penisrinne fortsetzt.

Dieser Fall — meiner Ansicht nach sind auch die beiden von Vrolik und Lichtheim (Küster l. c.) als Ektopie der ungespaltenen Blase beschriebenen Fälle nichts anderes als solche intrauterin geheilte Blasenrupturen — legt es nun völlig klar, dass Blasenspalte und Epispadie entstehen, nachdem Blase und Harnröhre fertig gebildet sind, durch Harnstauung und Ruptur beider.

Die Küster'sche Veröffentlichung ist von der grössten Wichtigkeit einmal als directer Beweis der sog. mechanischen Theorie, sodann aber weil sie im Einzelnen Aufschluss gibt über den Zustand der Theile vor der Entstehung der Anomalie [1]). Dass Blase und Harnröhre fertig gebildet sind, bevor die Harnstauung eintritt, ist die erste Thatsache, die sich unmittelbar daraus ergibt, dass bei beiden gleichmässig die Benarbung eintrat. Demnach hat das Vorhandensein oder Fehlen der Symphyse nur eine secundäre Bedeutung. Man wird vielmehr zur Annahme gezwungen, dass erst die Harnstauung eintritt sowohl in der Blase als in der Harnröhre; falls nun die Berstung im Bereiche der letzteren frühe erfolgt, so resultirt die einfache Epispadie mit normaler Symphyse; tritt aber diese frühe Berstung nicht ein, so wird durch den Druck der angesammelten Harnmenge die Symphyse gesprengt. Auch jetzt ist es noch möglich, dass die Harnröhre platzt, es entsteht dann eine Epispadie mit Symphysenmangel, falls jedoch auch die Blase berstet, so ist die Blasenektopie mit Epispadie die Folge. Auf diese Weise ergeben sich zwanglos, wie mir scheint, die Beziehungen der Blasenektopie zur Epispadie. Aus der bekannten Häufigkeitsscala folgt, dass am häufigsten beide zusammen vorkommen, am seltensten die einfache Epispadie mit oder ohne Schambeinspalte.

§. 30. Für uns kommt es vor Allem darauf an, einmal die Ursache der Harnstauung festzustellen und sodann, da wir schon bei der

---

[1]) Auch die noch besonders von Klebs (l. c. p. 1135) scharf präcisirte Ansicht von der Entstehung der Epispadie in Folge übermässig starker Ausdehnung der Allantoisblase wird durch die Küster'sche Beobachtung direct widerlegt. Uebrigens spricht schon die völlig normale Beschaffenheit des Nabels in den Fällen von reiner Epispadie gegen die Auffassung von Klebs, die sonst viel für sich hat und namentlich auch den Beziehungen der Epispadie zur Blasenspalte volle Rechnung trägt.

Genese der Hypospadie das Platzen der ausgedehnten Urethra als ursächliches Moment anführten, zu zeigen, in welcher Weise die Harnröhrenberstung bei der Epispadie erfolgt, resp. die Unterschiede in der Entstehung der Epi- und Hypospadie zu präcisiren.

Nach der bei Besprechung der Genese der Hypospadie gewonnenen Ueberzeugung, wonach das gewöhnliche ursächliche Moment der fötalen Harnstauung in dem Mangel oder der verspäteten Bildung des Eicheltheiles der Harnröhre liegt, sehen wir uns auch bei der Epispadie danach zuerst um. Da finden wir in der That als auffälligsten Befund in der Mehrzahl der Fälle den vollständigen Mangel der als Hauteinstülpung entstehenden Urethra glandis.

Die Eichel ist an gewöhnlicher Stelle nicht durchbohrt und besitzt auf ihrer oberen Fläche eine seichte Furche als Andeutung der Harnröhre. In welcher Weise ist diese Eichelfurche zu erklären? Die einfachsten und klarsten Verhältnisse bestehen bei der Eichelepispadie und die beiden früher mitgetheilten Fälle ergänzen sich in ihren Be-

Fig. 58.

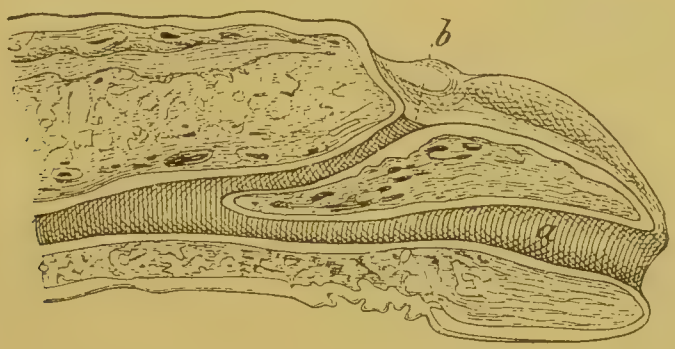

Fig. 59.

funden auffällig. Vergleicht man den von Dollinger nach seinem Falle entworfenen Medianschnitt durch den Penis (Fig. 58) mit einem normalen Medianschnitt (Fig. 59), ich benutze hiezu den von Henle abgebildeten (l. c. Bd. II. p. 435), so ergibt sich aus Fig. 58 ohne Weiteres, dass in dem Dollinger'schen Falle von Eichelepispadie die Urethra glandis an normaler Stelle gebildet ist, sich aber noch ziemlich weit in das Corp. cav. penis fortsetzt, bis sie auf die Urethra penis trifft. Letztere selbst entsendet nach dem Rücken der Eichel eine Fortsetzung, die als geschlossener Canal bis an die Eichelkrone reicht und von da als anfänglich 1 cm tiefe, später flachere Rinne auf der Oberfläche der

Eichel verläuft. Man kann diesen Fall nur so erklären, dass zur Zeit, wie der erste Harn in die Urethra gelangte, der Eicheltheil noch nicht fertig gebildet war und sich dann der Harn vom vorderen Ende der Urethra penis aus einen Weg nach dem Eichelrücken schaffte. Nachträglich bildete sich die Communication der Penis- mit der Eichelharnröhre aus, so dass nun letztere neben der dorsalen Harnfistel besteht. Bei dieser Erklärung wird vorausgesetzt, dass die Eichelharnröhre ziemlich weit ins Corp. cavern. penis vorgewachsen, also ihr gewöhnliches Gebiet nach hinten überschritten habe; indessen hat nach einer Angabe von Klebs diese Annahme nichts Auffälliges.

Es frägt sich nun aber vor Allem, warum die Penisharnröhre nach dem Rücken des Gliedes perforirt und nicht, wie wir dies für die Hypospadie annehmen, an der Penisunterfläche. Dies ist in der That das entscheidende Moment für die Entstehung einer Hypo- oder Epispadie in Folge fötaler Harnstauung bei Communicationsstörungen in der Harnröhre. Der Häufigkeitsscala nach muss man annehmen, dass die Harnstauung in der grossen Mehrzahl der Fälle durch Perforation der Harnröhre nach unten gehoben wird, also die Hypospadie in ihren verschiedenen Formen resultirt, während nur in einer geringen Zahl von Fällen ein Durchbruch nach dem Rücken des Gliedes, also die Epispadie entsteht. Der Grund dieser dorsalen Urethralperforation ist nicht bekannt, es ist denkbar, dass die Anbildung der Eichel in solchen Fällen in abnormer Weise, vielleicht später wie gewöhnlich erfolgt und dass deswegen die Berstung nach dem Penisrücken leichter erfolgt als nach der Unterseite; denkbar ist ferner, dass die dorsale Perforation durch die Folgen eines abnormen Druckes auf die Penisunterfläche bei besonderen Lagen des Fötus, Nabelschnurumschlingungen und dergleichen erzeugt wird. Der Dollinger'sche Fall lässt aber kaum eine andere als die oben gegebene Deutung zu und er ist deswegen so wichtig, weil er das reinste Bild über die Entstehung der Epispadie darbietet.

Er beweist aber auch, dass die dorsale Perforation der Harnröhre keine so einfachen Verhältnisse schafft, wie wir sie bei der Hypospadie fanden. Der Harn muss sich hier einen Weg bahnen, erst am hinteren Rande der Eichel direct nach oben; dann aber wird die Eichel selbst in Mitleidenschaft gezogen, indem auf ihrer oberen Fläche eine in der hinteren Hälfte tiefere, nach vorne immer flacher werdende Furche entsteht. Man muss daraus schliessen, dass der Urin sich zum Theil noch durch die Substanz der Eichel einen Weg nach oben und vorne geschaffen hat. Die Rinne, welche bei den Fällen von Epispadie auf der Oberseite der Eichel sich findet, ist nicht als gespaltene Harnröhre aufzufassen, wie dies gewöhnlich geschieht, sondern als secundäre, bei der Perforation resultirende Bildung, welche mit der dorsalen Harnröhrenfistel im Zusammenhange steht. Die Eichelharnröhre liegt, wie der Fall Dollinger zeigt, falls sie überhaupt vorhanden ist, viel tiefer in der Substanz der Eichel.

Ueberblicke ich die aus der Literatur gesammelten Fälle, so wird in der Mehrzahl derselben die Eichel als rundlich walzenförmiger Körper geschildert mit einer flachen Harnrinne auf seiner oberen Fläche; es folgt daraus, dass in allen diesen Fällen die Eichelharnröhre fehlte, die Eichel also imperforirt war. Dass aber die

Epispadie die Folgeerscheinung der hieraus resultirenden Harnstauung ist, liegt klar.

Sehr selten wird die Eichel beschrieben als in zwei Hälften getheilt, die mehr weniger kugelige Oberfläche haben und zwischen sich eine sehr tiefe Harnrinne einschliessen. Nur in diesen Fällen kann man von einer eigentlichen Spaltung der Eichel sprechen und annehmen, dass hier die Eichelharnröhre wirklich gebildet wurde. Der Fall von Marchal zeigt deutlich, in welcher Weise eine solche tiefe Spaltung der Eichel resultirt. Während bei dem Dollinger'schen Falle zwischen der dorsalen Harnfistel und der eigentlichen Urethra glandis ein vollständiges Septum besteht, fehlt dieses Septum in dem Falle von Marchal; als Ueberrest davon findet sich jederseits die an der Eichelrinne vorragende Leiste. Am besten sind diese Verhältnisse aus Fig. 60 und 61 ersichtlich, welche die schematischen

Fig. 60.

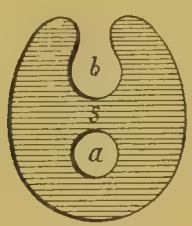

Fig. 61.

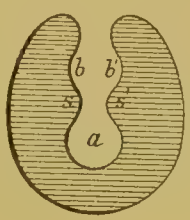

Querschnitte durch die Corona glandis in beiden Fällen darstellen. Fig. 60 Fall von Dollinger: a Eichelharnröhre, b dorsale Harnrinne, s Septum zwischen beiden. Fig. 61 Fall von Marchal: a Eichelharnröhre mit der Harnrinne (b b′) in directer Verbindung, als Ueberreste des ursprünglich zwischen beiden bestandenen Septums sind die Leisten s und s′ anzusehen. Man wird den Marchal'schen Fall am besten dahin interpretiren, dass eine Harnstauung entstand, bevor die Eichelharnröhre völlig ausgebildet war und in Folge davon eine dorsale Perforation zu Stande kam, wie in dem Falle von Dollinger. Wie dann aber später die Eichelharnröhre mit der Penisharnröhre in Verbindung trat, wurde aus irgend einem Grunde das zwischen der Harnfistel und der eigentlichen Eichelharnröhre befindliche Septum defect, und es blieben von ihm als Ueberreste nur die zwei seitlichen Längsleisten (s s′) zwischen der mittleren tiefsten Furche der Eichel (a Eichelharnröhre) und den beiden seichten seitlichen Furchen (b b′ seitliche Ränder der Harnfistel). Der Fall von Marchal beweist zur Genüge, dass auch beim Befunde einer tiefen Eichelspalte die Annahme gerechtfertigt ist, wonach die Eichelharnröhre noch nicht in Communication mit der centralen Harnröhre stand, wie zuerst Harn in die Harnröhre getrieben wurde. In Folge der Harnstauung bildete sich dann die dorsale Perforation, die anfänglich von der Eichelharnröhre getrennt war, später aber mit ihr verschmolz, indem das Septum zwischen der Eichelharnröhre und der Harnfistel verschwand. Dolbeau erwähnt als regelmässigen Befund bei der Epispadie mit vollkommen gespaltener Eichel zweier in der Mitte der Seitenflächen der Urethralrinne verlaufender Längsleisten, die offenbar in derselben Weise

gedeutet werden müssen, wie die gleichen Gebilde in dem Falle von Marchal. Deutsche Autoren und namentlich Thiersch scheinen häufiger Fälle von sog. ungespaltener Eichel gesehen zu haben; denn letzterer gibt nur hiefür einen Modus an, den Eichelcanal zu bilden, während bei vollständiger Spaltung der Eichel offenbar die Dieffenbachsche Methode zum Ziele führen würde.

Resumire ich das Gesagte, so ergibt sich, dass die Epispadie ebenfalls durch Perforation der Harnröhre nach Harnstauung entsteht. Das bedingende Moment für letztere bildet entweder der vollständige Mangel der Eichelharnröhre oder aber die verspätete Verbindung derselben mit der centralen Harnröhre. Der Epispadie sowohl wie der Hypospadie liegt demnach dasselbe ursächliche Moment zu Grunde; die Ruptur der Harnröhre erfolgt jedoch aus bisher noch nicht sicher erkannten Ursachen bei der Epispadie an der Dorsalseite des Gliedes.

Da die bereits erörterten Verhältnisse des Eicheltheiles der Harnröhre sich auch bei der Epispadia penis sowie bei der Epispadie mit Blasendefect nachweisen lassen, mithin auch bei diesen Formen das gleiche ursächliche Moment für die Harnstauung anzunehmen ist, so beschränke ich mich hier darauf, noch für einige besondere Veränderungen bei diesen beiden letzten Formen die Erklärung nach der hier vorgetragenen Ansicht über die Genese dieser Anomalieen beizufügen.

§. 31. Bei der einfachen Epispadia penis sind die Verhältnisse der Symphyse wechselnd, bald ist sie vollständig gebildet, bald fehlt dieselbe und in diesem Falle ist die Distanz der beiden horizontalen Schambeinäste eine sehr verschiedene, sie variirt zwischen 1—12—15 cm. Dass die Beckenspalte als secundäre Bildung aufzufassen ist, habe ich schon erwähnt; die Frage ist jedoch noch zu erörtern, ob denn wirklich die fötale Harnstauung einer solchen Kraftentwickelung fähig sei, dass der knorpelige Beckenring durch sie gesprengt werden könne. Sieht man sich hierauf die Fälle von fötaler Harnstauung, welche in der Literatur sich finden, an, so ist allerdings hervorzuheben, dass in keinem einzigen Symphysenmangel gefunden wurde. Ein directer Beweis lässt sich also hieraus für unsere Annahme nicht erbringen, immerhin aber zeigen sie doch zur Genüge, welch' bedeutende Druckwirkungen der in der Blase gestaute Harn auf die Nachbarschaft auszuüben vermag. In den Fällen von Olshausen und Kristeller z. B., die weibliche Individuen betrafen, waren die Genitalorgane ganz bedeutend erweitert, im letzteren sogar so, dass Harnblase, Vagina und Uterus einen einzigen grossen Raum darstellten. Eine für uns sehr interessante Beobachtung von fötaler Harnstauung verdanken wir Hecker: Bei einem 7monatlichen männlichen Fötus füllte die Harnblase die ganze Bauchhöhle und überragte abwärts noch die Symphyse. Die Bauchhaut zeigte mehrere sehr verdünnte Stellen, an welchen sich die Perforation der Blase nach aussen vorbereitete. — Die Sprengung der Symphyse findet aber jedenfalls in einer Zeit statt, wo der Kraftaufwand hiezu kein so bedeutender zu sein braucht. Zudem wirkt auf die Symphyse ein-

mal der Blasentumor von oben und sodann der in der Harnröhre sich stauende Harn von unten.

Der Beziehungen des Symphysenmangels zur Epispadie habe ich schon Erwähnung gethan: Erfolgt im Bereiche der Harnröhre die Perforation nach aussen, bevor es zu einer Lockerung der Symphyse gekommen, so resultirt die Epispadie mit normaler Symphyse, andernfalls aber bei späterer Perforation der Symphysenmangel. Es ist aber auch denkbar, dass die Symphysensprengung in den meisten Fällen erfolgt, aber in einzelnen nachher, nachdem das die Perforation bedingende Moment weggefallen, eine Annäherung, resp. Wiedervereinigung der Schambeine zu Stande kommt. Bei dieser Annahme würde sich die wechselnde Breite der Schambeinspalte am leichtesten erklären. Thiersch hält in seiner letzten Mittheilung dafür, dass unter dem Einflusse der gefüllten Blase die Bildung der Symphyse überhaupt ausbleibe. Dagegen ist jedoch einzuwenden, dass Ende des zweiten Monates der Beckenring unter normalen Verhältnissen schon geschlossen ist, während die Urinsecretion doch erst nach dieser Zeit beginnt.

Die Verkürzung des Penis bringt Thiersch mit dem primären Symphysenmangel in Beziehung. Da aber die Harnstauung bei der Epispadie mit oder ohne Blasendefect stets im vorderen Theile der Penisharnröhre beginnt unmittelbar hinter dem aus der Imperforation der Eichel resultirenden Hindernisse, so muss man wohl annehmen, dass zuerst eine Dilatation der Harnröhre im Bereiche des Penis erfolgt und zwar offenbar so, dass durch den Druck von unten und vorne die bereits hinter der Eichel auseinandergetretenen Corpp. cav. noch weiter gegen die Symphyse zu durch die erweiterte Harnröhre von einander getrennt werden. Kommt es innert dieser Zeit zur Perforation, so resultirt die einfache Epispadie mit normaler Symphyse, wobei der Penis geringe Veränderungen zumal bezüglich seiner Länge zeigt. Sobald aber die Symphysensprengung eintritt, so werden durch die sich von einander entfernenden Schambeine die an ihnen fixirten Schwellkörper des Gliedes auch in ihrem hinteren Theile von einander entfernt und zwar je nach der Weite der Schambeinspalte. Daraus aber folgt, dass mit letzterer auch die Verkürzung des Penis zunimmt.

Bei der Perforation der Harnröhre resultirt stets ein Substanzverlust auf der Oberseite des Penis und durch den folgenden Narbenzug erfährt derselbe seine bekannte Krümmung nach aufwärts, sowie, falls der Substanzverlust nicht symmetrische Ausdehnung hatte, eine Drehung nach der Seite des grösseren Substanzverlustes.

So erklären sich, wie mir scheint, sämmtliche bei der Epispadie mit oder ohne Blasenspalte beobachtete Veränderungen in einfacher Weise als Folgen der Harnstauung und folgender Ruptur. Diese beiden letzten Momente sind für die Epispadie als sicher bewiesen anzunehmen, da wir ja eine intrauterine Heilung unserer Anomalie kennen. Es handelte sich für uns nur darum, die einzelnen Befunde einmal als Folgen der Harnröhrendilatation und sodann der Ruptur und Vernarbung zu erklären. Was letztere betrifft, so wollen wir betonen, dass dieselbe besonders im Bereiche des Penis auffällig glatt erfolgt, so dass nur in seltenen Fällen directere Spuren der ge-

schehenen Ruptur nachweisbar sind (vgl. den Fall von Cleland). Dieselbe glatte Vernarbung treffen wir auch bei der Hypospadie und erklären sie uns aus der der Perforation der Harnröhre sehr wahrscheinlich folgenden Harninfiltration der benachbarten Gewebe, woraus eine ausgedehntere Abstossung der letzteren resultirt. Uebrigens lässt sich die Vernarbung am besten an den verschiedenen Formen des Blasendefectes übersehen, was jedoch zu sehr ausser dem Bereiche des hier zu behandelnden Themas liegt.

Indem man früher die Epispadie als Hemmungsbildung betrachtete, nahm man zugleich an, dass die Harnröhre auf der oberen statt auf der unteren Seite der Schwellkörper des Gliedes verlaufe. In klarster Weise hat Thiersch diesen abnormen Verlauf zu erklären gesucht. Es musste bei der früheren Annahme jedoch vor Allem auffallen, dass die normale Harnröhre niemals diesen eigenthümlichen Verlauf auf dem Penisrücken zeigte (von dem so oft citirten Falle Ruysch kann man füglich absehen, da er ganz einzig dasteht und aus der kurzen Beschreibung und Abbildung absolut nicht auf die Verlässlichkeit der Beobachtung geschlossen werden kann). Nach der hier entwickelten Theorie der Genese der Epispadie folgt, dass ich einen abnormen Verlauf der Harnröhre nicht annehme, sondern eine Perforation der normal gelegenen Harnröhre nach dem Penisrücken. Es finden sich Fälle von Epispadie, in welchen an dem normalen Verlauf der Harnröhre nicht gezweifelt werden kann, jene nämlich, wo der Boden der Urethralrinne sehr dünn ist, bloss aus Haut und Schleimhaut gebildet, wie die Angaben der Autoren lauten, und die Corpp. cav. penis der seitlichen Urethralwand gleichsam angehängt erscheinen. In diesen Fällen ist die Urethralrinne sehr breit und auffällig flach, besonders in ihrem mittleren und hinteren Theile. Das Gewöhnliche ist jedoch, dass die Harnröhre zwischen den Schwellkörpern nach oben gerückt ist, so dass es zuweilen den Anschein hat, als ob letztere in der That abnorm verlaufen. In diesem Falle aber kann man die Urethralrinne tiefer eindrücken, bis ihre Wand in unmittelbare Berührung mit der Haut an der Unterfläche des Penis tritt. Der Zusammenhang der Corpp. cavern. ist demnach unterhalb der Harnrinne keineswegs ein inniger. Der von Dolbeau genau untersuchte und abgebildete Fall zeigt eine tiefe Furche zwischen den beiden Corpp. cavern. in der unteren Mittellinie, so dass, wenn die letzteren sich auch berühren, doch keineswegs eine solche Verbindung besteht wie unter normalen Verhältnissen in der oberen Mittellinie am sog. Septum penis. Den Hauptantheil an der Verschiebung der Harnröhre zwischen den Schwellkörpern nach dem Rücken des Penis hat offenbar der Narbenzug nach der Perforation der ausgedehnten Harnröhre. Es muss ja jederseits der Rand der Seitenwand der Harnröhre über die Corpp. cavern. hin in Verbindung treten mit der äusseren Haut. Dabei findet eine Verflachung der anfänglich sehr tiefen Urethralrinne statt, zugleich kommen aber auch die Corpp. cavern. tiefer zu stehen, bis sie schliesslich einander selbst in der untern Mittellinie berühren.

Ueber die zeitliche Entstehung der Epispadie werden von jenen Autoren, welche eine Hemmungsbildung annehmen, sehr bestimmte Angaben gemacht. Sie verlegen die Entstehung in die 4.—6. Woche des Fötallebens, in die Zeit der Cloakentheilung und der Bildung des

Beckenringes. Wir halten die Zeit der ersten Harnentleerung aus der Blase für das die Bildung der Epispadie bedingende Moment und nehmen demnach einen viel späteren Zeitpunkt der Entstehung an. Für eine genauere Fixirung desselben ergeben sich nun aber ganz die gleichen Schwierigkeiten, die wir schon bei der Hypospadie namhaft machten, ich verweise deswegen auf §. 27. Ob bei der Gleichheit der ätiologischen Momente die Epispadie oder Hypospadie früher entsteht, lässt sich aus dem vorliegenden Materiale nicht entscheiden.

Aetiologie und Genese der Epi- und Hypospadie sind nach unserer Auffassung vollkommen gleichartig. Für beide Anomalieen nehmen wir als ursächliches Moment eine Communicationsstörung zwischen Penis- und Eichelharnröhre an, welche, sobald die functionelle Thätigkeit der Harnröhre beginnt, eine Harnstauung veranlasst, die gehoben wird durch Berstung der oberen oder unteren Harnröhrenwand und so zur Bildung der Epi- oder Hypospadie Veranlassung gibt. Bei der Harnröhrenruptur erfolgt gewöhnlich ein Substanzverlust im Bereiche der Harnröhrenschleimhaut sowohl wie der äusseren Haut. Durch die folgende Narbenretraction erklären sich die abnorme Krümmung und Torsion des Penis bei beiden Anomalieen, die Veränderungen am Scrotum bei der Hypospadie und die scheinbar abnorme Lage der Harnröhre gegenüber den Schwellkörpern bei der Epispadie. Die häufige Verbindung der letzteren mit dem sog. Blasenprolaps entsteht nach Sprengung der Symphyse durch die hochgradige Harnstauung und Ruptur der Harnröhre und der Blase.

Für die operative Behandlung unserer Anomalieen erwachsen aus diesen ätiologisch-genetischen Erörterungen keine nennenswerthen Vortheile. Das häufige Misslingen plastischer Operationen findet in der Thatsache seine Erklärung, dass das plastische Material sehr oft von narbigen Stellen genommen werden muss, und dann ein ziemlich schlechtes genannt werden darf.

Anhang.

§. 32. Da man noch zuweilen Angaben über Verdoppelung der Harnröhre in einem Gliede begegnet, so kann ich eine kurze Erwähnung dieser Anomalie nicht wohl umgehen. Vidal[1]) hat schon die aus der älteren Literatur stammenden Beobachtungen kritisch gesichtet und daraus den Schluss gezogen, dass eine Verdoppelung der Harnröhre nicht vorkomme. Der von Cruveilhier[2]) beschriebene und abgebildete Fall beweist ebenfalls gar Nichts, da er sehr mangelhaft untersucht werden konnte. Theile[3]) glaubt, dass der von Cruveilhier als Harnröhre gedeutete Canal auf dem Penisrücken die Vena dorsalis penis sei. — Von Verdoppelung der Harnröhre existiren demnach in der Literatur keine zuverlässigen Beobachtungen.

[1]) Journ. hebd. des progrès des scienc. et institutions médicales. 1834. p. 142.
[2]) Anat. patholog. Pl. II. Fig. 3.
[3]) Schmidt's Jahrbücher. 1842. p. 301.

Zweite Abtheilung.

Die Verletzungen und Krankheiten der männlichen Harnröhre mit Ausnahme der Entzündungen und Stricturen derselben.

Cap. VIII.

Fremde Körper in der Harnröhre.

Man unterscheidet allgemein die von der äusseren Harnröhrenmündung aus eingeführten von den von der Blase aus eingedrungenen Fremdkörpern.

1) Von aussen eingeführte Fremdkörper.

§. 33. Weitaus am häufigsten werden unter den von aussen in die Harnröhre gekommenen Fremdkörpern Nadeln getroffen, und zwar sowohl Näh- wie Stecknadeln, seltener Haarnadeln. Von andern Gegenständen fanden sich: Stück von einem Schwefelholz (Dieffenbach), von einem Baumzweige oder Halme (Demarquay, Ulrich, Voillemier, War of Rebell.); Waizenähre (Jobert); 5 Zoll lange und 3 Linien dicke Petersilienwurzel (Schuh); Kamptuliconstreifen (Moran); Stück eines Schwammes (Kocher); Packnadel (Naughton); Matrazennadel (Demarquay); 5 cm langes Stück eines Pfeifenrohres (Berger); 4 Zoll 9 Linien lange Gabel (Herail); Metallkettchen, Kinderzahn, Knochenstück, Henkel einer Porzellantasse (Poncet). Von 34 Fremdkörpern der Harnröhre waren 15, also fast die Hälfte, Nadeln und 8 oder etwa ¼ Haarnadeln; die übrigen genannten Gegenstände wurden je einmal getroffen.

Durch Reizung der Urethralschleimhaut mittelst solcher Fremdkörper sucht die Mehrzahl der Patienten erotische Gefühle auszulösen, daher denn bezüglich des Alters dieser Individuen schon Dieffenbach die Angabe macht: Die meisten Fälle von Körpern in der Urethra

kommen in dem Alter der eben erwachenden Sinnlichkeit, im 13., 14. und 15. Jahre vor, und dann wieder in spätern Jahren bei scheuen Onanisten, oder viel später bei ausgebrannten Vulkanen, welche durch Reizung der Harnröhre das zu Grabe gegangene persönliche Gefühl wieder ins Leben zurückrufen wollen. Seltener wird von Patienten, die an Harnbeschwerden leiden, mittelst eines Fremdkörpers ein Versuch der Selbstbehandlung gewagt, wobei dann der fremde Körper in die Harnröhre entschlüpft. Nach Segalas soll ein Officier eine Haarnadel eingeführt haben, um einen Harnröhrenschanker sehen zu können.

Zuweilen ereignet es sich, dass von in die Harnröhre eingeführten Instrumenten Stücke abbrechen und zurückbleiben. Gewöhnlich sind es Sonden- oder Katheterstücke; zweimal musste die abgebrochene Olive des Lallemand'schen Aetzmittelträgers (Demarquay, Rose) und einmal eine Branche der Hunter'schen Zange (Voillemier) extrahirt werden.

In auffälliger Weise wird häufig ein Vordringen des Fremdkörpers gegen die Blase beobachtet, so dass ein von aussen eingeführter relativ kurzer Gegenstand im hintern Theile der Harnröhre oder gar schon in der Blase getroffen wird. Es ist zudem bekannt genug, wie oft der Kern eines Blasensteines durch einen Fremdkörper gebildet wird, der nicht direct in die Blase eingeführt worden, sondern aus der Harnröhre seinen Weg dahin fand. Ueber die Ursachen des „Wanderns" der Urethralfremdkörper sind die Ansichten der Autoren verschieden.

Civiale glaubte, dass von aussen in die Harnröhre gelangende Fremdkörper constant gegen die Blase zu wandern, während umgekehrt von der Blase in die Harnröhre kommende Körper ebenso constant nach dem Orific. ext. zu wandern. Hiernach würde also der Ursprung des fremden Körpers die Richtung seiner Lageveränderung bestimmen. Diesen Anschauungen Civiale's trat Segalas entgegen und betonte, dass Form, Volumen und Lage des Fremdkörpers auf seine Lageveränderung in der Harnröhre bedingend einwirken. Voillemier und neuerdings Bron [1]) vertreten diese Ansicht ebenfalls; Bron behauptet, dass alle länglichen Körper nach der Blase, die rundlichen dagegen nach dem äussern Orificium „wandern". Pitha (l. c. p. 74) nimmt an, dass die Harnröhre eine Art saugende, aspirirende Kraft auf die von aussen eingeführten Körper ausübe, so dass diese schnell weiter dringen, von der Urethra gleichsam verschlungen werden und bis in die Blase gelangen.

Dass diese Ansichten den wirklichen Verhältnissen kaum entsprechen, folgt schon aus den Beobachtungen, die man mit Kathetern und Bougies sehr häufig machen kann. Der Angabe, dass eine in die Harnröhre und Blase eingeführte Bougie während der Zeit, die nöthig war, eine Fadenschlinge zum Fixiren des Instrumentes zu präpariren, in der Harnröhre verschwand, steht die Thatsache gegenüber, die auch Voillemier (l. c. p. 530) erwähnt, dass gar nicht selten gerade weiche Katheter und Bougies spontan aus der Blase und Harnröhre ausgetrieben werden.

---

[1]) F. Bron, Des injections limitées et de la migration des corps liquides et solides dans l'urèthre. Lyon médical. 27 avril 1884. T. XLV. p. 565.

§. 34. Ich habe in den letzten Jahren in zahlreichen Fällen von Katheterismus sowohl mit weichen Nélaton- und amerikanischen Jacques-Patent- als mit Metallkathetern Beobachtungen gesammelt über die spontane Lageveränderung dieser Instrumente nach ihrer Einführung in die Blase. Ueber 25 Patienten besitze ich Aufzeichnungen, dahin gehend, dass bei keinem einzigen derselben spontan eine centripetale Lageveränderung des Instrumentes eintrat; im Gegentheile wurden elastische Sonden und Katheter stets entweder völlig spontan oder bei leichtem Pressen aus der Blase nach dem Bulbus der Harnröhre vorgeschoben, machten also eine centrifugale Lageveränderung durch. Am exquisitesten fand ich letztere bei einem 22 Jahre alten Herrn mit vollkommen normaler Harnröhre, der den Jacquespatentkatheter Nr. 12 (engl.) bei allen möglichen Lagen des peripheren Endes, namentlich auch bei ganz auf das Abdomen gelegtem Gliede sehr leicht aus der Blase bis in den cavernösen Theil der Harnröhre durch geringes Pressen vortreiben konnte; hiebei contrahirten sich die Perinealmuskeln und besonders der Levator ani. Ich muss beifügen, dass ich stets bei meinen Versuchen das Gewicht des in der Harnröhre liegenden Instrumentes durch entsprechende Unterstützung des letzteren in für die centripetale Lageveränderung günstiger Weise wirken liess; niemals konnte weder im Stehen noch im Liegen der Patienten die Schwere des Instrumentes zur Wirkung kommen. Dass etwa 3 cm weit in die Urethra eingeführte Katheter und Bougies durch ihre eigene Schwere tiefer eindringen, kommt fast nur bei metallenen Instrumenten vor und jede Schwächung der Wirkung der Gewichtskraft verlangsamt oder sistirt ihr Vordringen. Der metallene weibliche Troussenkatheter dringt bei senkrecht nach oben gehaltenem Gliede 6—8 cm weit ein; solide gerade Metallbougies dünneren und mittleren Kalibers gelangen bei günstiger Richtung der Urethra zur Wirkung der Schwere des Instrumentes bis zum Bulbus urethrae und ebenso weit dringen auch gebogene Metallinstrumente mit obigen Dimensionen vor, wenn man ihr Gewicht einzig wirken lässt.

Die übrigen Fremdkörper der Harnröhre haben sämmtlich das gemeinsam, dass ihr centrales Ende stumpfer ist wie das periphere; einzelne darunter, wie Nadeln, besitzen geradezu ein spitzes peripheres Ende. Es folgt für diese Körper daher schon aus ihrer Beschaffenheit, dass eine spontane centrifugale Locomotion ganz unmöglich ist, da hiebei sofort das scharfe periphere Ende sich in der Harnröhrenwand anspiesst; somit bleibt bloss die centripetale Lageveränderung denkbar. A priori kann man sich das spontane „Wandern“ solcher Körper nach der Blase hin in der Weise erklären, dass nachdem das hintere Ende in den Harnröhrenkanal gelangt und die Wände des letzteren sich über ihm zusammengelegt, durch den Reiz dieses scharfen Endes auf die Schleimhaut eine umschriebene Contraction der glatten Muskelfasern der Urethralwand erfolgt, wodurch ein Impuls zunächst auf das periphere Ende ausgeübt wird, der die bei der Beschaffenheit des Körpers einzig mögliche centripetale Lageveränderung vermittelt. Zur Eruirung der thatsächlichen Verhältnisse experimentirte ich an Hunden.

Einem an den Extremitäten fixirten, mittelgrossen Hunde wurden Nähnadeln, sowohl eingefädelt wie nicht eingefädelt, mit dem Oehrende

voran und Stecknadeln mit 2½ mm dicken rundlichen Glasknöpfchen, letzteres ebenfalls voran, in die Harnröhre eingeführt. Das Thier verhielt sich nach der Einführung eines solchen Körpers relativ ruhig, beleckte bloss einige Male den Penis; falls bei eingefädelten Nadeln das Fadenende aus dem Präputialsack herausragte, wurde ein leichter Zug an demselben versucht durch Erfassen des Fadens mit den Zähnen, aber dieser Versuch wurde stets rasch aufgegeben, offenbar wegen der Schmerzen, die er verursachte. Nach 5—15 Minuten wurde die Tiefe gemessen, in welcher der eingeführte Körper sass. Hiebei konnte niemals eine Lageveränderung des Körpers im Bereiche des cavernösen Theiles der Harnröhre nachgewiesen werden. Auch mit feinen, nach Art des Gräfe'schen scharfen Häkchens gekrümmten Silberdrähtchen, wie sie zur Einführung in die Hohlnadeln der Pravazspritzen im Gebrauche sind, ferner mit einem 2½ cm langen und 4 mm dicken rundlichen Holzstäbchen mit stumpfem abgerundeten vorderen und kantigem hinteren Ende und seitlichen nach letzterem gerichteten kleinen Sägerippen und endlich mit einer 3 cm langen Weizenährengranne erhielt ich dasselbe Resultat. Wurde aber der Hund nach Einführung einer Nadel in die Harnröhre freigelassen, so konnte der Körper in einer halben Stunde etwa in der hinteren Hälfte der Pars cavernosa meist gerade vor dem Bulbus nachgewiesen werden. Das Thier war durch den Reiz des Fremdkörpers sehr beunruhigt, es legte sich öfters und beleckte den Penis. Bei dem frei sich bewegenden Thiere war also der Körper „gewandert", nicht aber bei dem fixirten.

An zwei Hunden wurden die Versuche in der Narkose wiederholt. Hiezu wurde erst Präputium und Penishaut in der unteren Mittellinie bis zum Bulbus der Harnröhre gespalten und letztere selbst sammt ihrem Schwellkörper von den Corpp. cavv. penis und dem Penisknochen von vorne nach hinten bis an den Bulbus lospräparirt. Sodann wurden die oben genannten Körper nach einander in die Harnröhre eingeführt. Hielt man letztere ruhig, so fehlte jede Lageveränderung, bei allen Bewegungen der Harnröhre aber „wanderten" die Körper. Beim Zusammenstossen der Harnröhre der Länge nach und bei Seitenbewegungen wurden die Körper, die sogleich mit dem scharfen oder spitzen Ende in der Schleimhaut sich fixirten, an dem stumpfen vorderen Ende vorgeschoben; bei Streckung der Harnröhre durch Zug an der Eichel wird erst das hintere Ende frei, während das vordere stumpfe leicht fixirt bleibt; die Berührungsstelle des scharfen hinteren Endes an der Schleimhaut wird so durch Zug an der Harnröhre etwas gegen die Blase zu verschoben, und wie der Zug nachlässt, kommt diese weiter gegen die Blase zu gelegene Stelle der Schleimhaut mit jenem hinteren Ende des Körpers in Berührung, fixirt es und bedingt eine Lageveränderung des Körpers nach der Blase zu.

Aus diesen Versuchen darf man den Schluss ziehen, dass in der Pars cavernosa der Harnröhre bis zum Bulbus eine spontane Lageveränderung eingeführter Fremdkörper, wie man sie a priori durch Contraction der glatten Muskelfasern der Urethralwand vermittelt denken könnte, nicht stattfindet; Lageveränderungen erfolgen vielmehr nur durch Zusammenstossen der Harnröhre ihrer Länge nach, wobei der Körper mit seinem vorderen freien Ende direct vorgeschoben wird,

oder durch Verschiebung der Schleimhaut über dem Körper bei Tractionen und Seitenbewegungen der Harnröhre.

Ueberträgt man diese an der Hundeurethra gewonnenen Resultate auf die menschliche Harnröhre, so folgt, dass eine spontane Lageveränderung des fremden Körpers in der Pars cavernosa, etwa vermittelt durch Contractionen der Muscularis, nicht vorkommt. Das sog. Wandern solcher Körper hat vielmehr andere Ursachen. Zunächst kommen hiebei die verschiedenen Längenverhältnisse des Penis in Betracht. Der gewöhnliche Zweck bei Einführung des Fremdkörpers ist die Erregung einer Erection; ein bei erigirtem Penis in der Urethra entwischter Körper wird nach Aufhören der Erection durch die folgende Verkürzung der Harnröhre nach dem Bulbus zu geschoben. Dasselbe geschieht nun auch, wie sich aus unseren Experimenten ergibt, bei sämmtlichen Versuchen des Patienten, den Körper herauszubefördern, da hiebei das centrale Ende niemals fixirt wird: Beim Zurückschieben des Penis in der Absicht, die Länge der Harnröhre zu verringern und so den Körper am Orif. ext. wieder zu Gesichte zu bekommen, wird sogleich das periphere scharfe Ende desselben in der Schleimhaut sich anspiessen, folglich das centrale Ende direct in der Richtung nach dem Bulbus zu vorgeschoben; Bewegungen des Penis nach der Seite sowohl, wie der Zug in der Längsrichtung bewirken eine gleiche Lageveränderung, wie dies bei den Experimenten dargethan wurde. Die verschiedenen Längenverhältnisse der Harnröhre im erigirten und nicht erigirten Zustande des Penis, sowie die unzweckmässigen Versuche zur Entfernung des fremden Körpers von Seite des Patienten sehen wir demnach bei der gewöhnlichen Beschaffenheit der eingeführten Körper als Ursache des sog. „Wanderns“ im Bereiche der Pars cavernosa nach dem Bulbus zu an.

Erst in der Pars membranacea wirken Muskelkräfte auf den Fremdkörper ein. Mit Hilfe dieser Muskeln kann, wie bereits erwähnt, ein Patient spontan einen Katheter oder eine Bougie aus dem hinteren Theile der Harnröhre in die Pars bulbosa vordrängen, und es zeigt dieser Umstand in Verbindung mit der wohl constatirten Thatsache, dass mit derselben Muskelaction die gleichen Körper auch nach der Blase zu gelangen können, von welch' grosser Bedeutung Form und Beschaffenheit des fremden Körpers bei der Einwirkung der Perinealmuskeln sind. Bei den länglichen Körpern kann durch die Muskelwirkung offenbar eine Lageveränderung sowohl in centripetaler, wie in centrifugaler Richtung resultiren. Allein die verschiedene Beschaffenheit der beiden Enden des Körpers erklärt es hinlänglich, warum gewöhnlich eine Verschiebung nach der Blase hin erfolgt. Bei Kathetern und Bougies spielen die ungleichen Resistenzverhältnisse an beiden Enden noch eine besondere Rolle. Sobald ihre Spitze in die Blase gelangt ist, fehlen hier grössere Widerstände, während in der Harnröhre solche sowohl durch ihre Krümmungen, wie durch Faltungen der Schleimhaut über dem kantigen und unregelmässigen peripheren Ende resultiren.

Der Harnstrahl kann bei langen dünnen Fremdkörpern zumal mit scharfem hinterem Ende kaum eine Lageveränderung bedingen, eine expulsorische Wirkung übt er dagegen bei dickeren Körpern aus,

falls letztere die Harnröhre nicht völlig verstopfen oder durch scharfe Vorsprünge ihrer Oberfläche an der Schleimhaut sich fixiren (vgl. §. 39).

Aus der älteren und neueren Literatur konnte ich im Ganzen 57 Fälle von Fremdkörpern der Harnröhre zusammenstellen, aber es war nur selten möglich, speciell über die Lageveränderung derselben irgend welche Anhaltspunkte zu gewinnen. Es fehlen gewöhnlich Angaben über die Zeit zwischen der Einführung des Körpers bis zum Beginne der ärztlichen Behandlung, häufig ist selbst die Stelle der Harnröhre, an welcher der Fremdkörper bei der Untersuchung gefunden wurde, nicht genauer bezeichnet oder es haben bereits Extractionsversuche stattgefunden, die Lageveränderungen zumal nach der Blase zu bedingten.

§. 35. Fremdkörper in der Harnröhre können Lumenverminderung und selbst vollkommene Obturation bedingen; nebstdem wirken sie aber häufig direct reizend auf die Urethralwand. Aus diesen beiden Momenten erklären sich die Symptome.

Gewöhnlich werden durch spitze oder unregelmässig rauhe und unebene Körper intensive mechanische Reize auf die Urethralwand ausgelöst, indem sich der Fremdkörper an letzterer anspiesst oder einhakt und durch den andringenden Harn beim Uriniren noch tiefer eingetrieben wird, zumal wenn er obturirend wirkt. In Folge der Verletzungen der Harnröhrenwand resultiren Schmerzen, einmal local in Form von Brennen oder Stechen, die jedesmal beim Uriniren noch zunehmen; oder falls sie in der Zwischenzeit nicht anhalten, constant beim Uriniren auftreten; sodann werden auch nicht selten ausstrahlende Schmerzen längs des Gliedes selbst in der Blase angegeben.

In Folge der Raumbeengung durch den Fremdkörper wird das Uriniren schwieriger, es geschieht mit grösserer Anstrengung oder es besteht selbst entweder durch die obturirende Wirkung oder in Folge secundärer Schwellung der Schleimhaut völlige Retention. Fremdkörper, welche bis zum Blasenhals vorgedrungen sind und in diesem stecken bleiben, verursachen gewöhnlich beständigen Harndrang.

Zwei Fälle sind bekannt, in denen die Olive des Lallemand'schen Aetzmittelträgers in der Harnröhre abgebrochen und einmal (Dieffenbach) wurde ein Stück Höllenstein als Fremdkörper getroffen. Nur in einem der ersten Fälle traten bedrohlichere Erscheinungen auf offenbar in Folge Verätzung der Schleimhaut (vide §. 59): Der Patient bekam sofort hochgradige Dysurie und innerhalb 2 Tagen drei Schüttelfröste. Das Stück Höllenstein, welches Dieffenbach extrahirte, hatte, weil stark mit Talg überzogen, keine Verätzung bewirkt.

Die Fremdkörper der Harnröhre werden gewöhnlich sehr rasch extrahirt und entfalten deswegen keine Druckwirkungen auf die Urethralwand. Lange Zeit in der Harnröhre bleibende Fremdkörper verändern sich aber auch ganz ähnlich wie solche in der Blase; sie werden mit Kalksalzen inkrustirt und wechseln dann ihre Form. In diesen Fällen kommt es gewöhnlich zu einer Perforation der Harnröhrenwand und der Fremdkörper liegt in einer mit der Urethra communicirenden Tasche. Schliesslich kann hier eine Abscedirung Platz greifen, die selbst zu einer Spontanelimination führt ganz ähnlich wie dies bei den Urethralsteinen beobachtet wird (vide §. 39).

Beschaffenheit und Lage der Fremdkörper setzen ihrer Erkenntniss verschieden grosse Schwierigkeiten. Feste und harte Körper sind im Allgemeinen leichter nachzuweisen wie weiche, dünne schlanke schwieriger wie dicke. Der Sitz im Bereiche der Pars spongiosa ist für die Diagnose am günstigsten, da es gewöhnlich gelingt, den Körper von aussen zu palpiren. Besonders instructiv in diagnostischer Beziehung ist ein Fall, der am 14. Januar 1880 in der Berner Poliklinik zur Beobachtung kam: Der 26jährige Patient hatte sich 2 Tage zuvor zwei Schwämmchen in die Harnröhre gesteckt und mittelst eines Streichhölzchens nach der Tiefe geschoben. Ein Schwämmchen war schon extrahirt; der Nachweis des andern gelang in folgender Weise: durch die Palpation wurde eine umschriebene schmerzhafte Stelle am hinteren Ende der Pars cavernosa vor dem Bulbus constatirt und bei Druck auf diese Stelle entleerte sich aus dem Orificium ext. eine schleimige stinkende Flüssigkeit, das Schwämmchen wurde hiebei offenbar ausgedrückt. Eine Auftreibung der Harnröhre an der schmerzhaften Stelle fehlte.

In der Pars membranacea und prostatica sitzende Körper können oft durch die Rectaluntersuchung palpirt werden; hiebei empfiehlt es sich bei längeren Körpern über der Prostata die Blasenmündung der Harnröhre abzutasten und festzustellen, ob der Körper schon in die Blase vorragt. Da jegliches Vorschieben nach den tieferen Partieen die Extraction erschwert, so ist die directe Untersuchung der Harnröhre mittelst Sonden und Kathetern behufs der Diagnose möglichst einzuschränken und, wenn nöthig, mit aller Vorsicht auszuführen, nachdem man versucht, das hintere Ende des Körpers durch Druck von aussen zu fixiren. Man bedient sich für den Anfangstheil der Harnröhre der gewöhnlichen Knopf- oder Hohlsonden; für die tieferen Partieen der Katheter oder Bougies. Zu unseren Zwecken sind metallene Instrumente am vortheilhaftesten. Bei grösseren Fremdkörpern ist der gewöhnliche silberne Besteckkatheter ausreichend, auch die Thompson'sche Steinsonde kann hiebei Verwendung finden. Für feinere Untersuchungen eignen sich am besten geknöpfte Metallbougies, die Roser'schen oder Lister'schen Sonden. Letztere kann ich nach meinen Versuchen vor Allem empfehlen. Von ihren Vorzügen gegenüber anderen Instrumenten überzeugt man sich sehr leicht: Bringt man in eine innen geölte, nicht zu dicke Kautschukröhre, wie man sie zur Wunddrainage verwendet, eine Nähnadel, so kann man diese mit der Lister'schen Bougie $^{7}/_{10}$ sehr genau und sicher fühlen, besser wie mit allen anderen Instrumenten; 1 cm lange Stücke einer Nähnadel werden leicht nachgewiesen, aber bei zarter Führung der Bougie können sogar halb so lange Stücke deutlich gefühlt werden. Sollte die Sondenuntersuchung nicht zum Ziele führen, so könnte für Nadeln und magnetisirbare metallene Körper der Versuch gemacht werden, sie, nachdem sie möglichst stark magnetisirt sind, mittelst des astatischen Nadelpaares nachzuweisen.

Die Prognose der Harnröhrenfremdkörper ist günstig zu stellen: ihre Entfernung gelingt ausnahmslos und üble Folgen werden gewöhnlich nicht beobachtet. Nur in einem einzigen unter den 57 von mir zusammengestellten Fällen trat der tödtliche Ausgang ein (Henry cf. Demarquay p. 149). Durch unzweckmässige Extractionsversuche

von Seite des 78jährigen Patienten war ein „falscher Weg“ entstanden und von dieser Verletzung aus erfolgte nach gelungener Extraction septische Infection, der der Kranke erlag. Es ist in prognostischer Beziehung noch erwähnenswerth, dass selbst die Fälle, in denen die Fremdkörper nach Monaten, ja erst nach 2½ Jahren extrahirt wurden, auch wenn sie sehr alte Individuen betrafen, vollkommen genasen.

§. 36. Behandlung. Die Harnröhrenfremdkörper sollen ganz unabhängig von den Erscheinungen, die sie anfangs bedingen, möglichst bald entfernt werden. Es ergibt sich diese Indication einmal aus dem Umstande, dass die Fremdkörper in die Blase gelangen können, sodann sind schon in der Harnröhre folgenschwere Störungen möglich.

Im Allgemeinen gelingt die Entfernung um so leichter, je näher der äusseren Mündung der fremde Körper sitzt; Körper mit glatter regelmässiger Oberfläche bieten geringere Schwierigkeiten als solche mit unregelmässiger kantiger Oberfläche.

Die Entfernung der Fremdkörper geschieht entweder durch Extraction mittelst besonderer in die Harnröhre eingeführter Instrumente oder durch Eröffnung der Harnröhre von einem äusseren Schnitte aus (Extraurethrotomie).

Da bei den meisten fremden Körpern das periphere, gegen das Orificium ext. gerichtete Ende entweder geradezu spitzig oder doch unregelmässig kantig ist, so folgt für die Extraction, dass sie nur gelingt nach vorheriger Mobilmachung dieses Endes, falls es in die Schleimhaut eingehakt war, sodann aber sollen bei der Extraction neue Läsionen der Schleimhaut vermieden werden. Deshalb sind vor Allem zangenförmige Extractionsinstrumente zulässig. Die älteste Urethralzange ist die Hunter'sche Zange[1]) (Fig. 62). In einer an beiden

Fig. 62.



Enden offenen Metallröhre läuft ein schlanker Stab, an dessen vorderem Ende zwei federnde Zangenbranchen angebracht sind, während das hintere Ende einen ringförmigen Griff besitzt. Durch Zurückziehen des Stabes in der röhrenförmigen Hülse des Instrumentes werden die Zangenbranchen geschlossen, während sie durch Vorschieben des Stabes geöffnet werden. Dittel hat das Instrument durch eine Modification des Griffes viel handlicher gemacht. Von dieser Dittel'schen Zange (Fig. 63) unterscheidet sich die von Duncan nur dadurch, dass die Röhrenhülse und der Stab, der die Zangenbranchen trägt, aus weichem, biegsamem Metalle gearbeitet sind, so dass man das Instrument

[1]) Das Instrument ist auch als Hales'sche Zange bekannt, da Hales glaubte, dasselbe erfunden zu haben. Voillemier (l. c. p. 509) hat das Irrige dieser Angabe nachgewiesen. Bezüglich der genaueren Literaturangaben vgl. neben Voillemier noch Hist. of the war of the rebell. Part II. surg. vol. p. 373 Anmerkung 2.

nach beliebiger Richtung krümmen kann. Die neueren Urethralzangen sind meist nach Art langer Kornzangen nur ihrem speciellen

Fig. 63.

Zwecke entsprechend sehr schlank gearbeitet. Fig. 68 zeigt die von Pitha'sche Zange (gerade und krumme Zange); Fig. 66 die Weiss-

Fig. 64. Fig. 65. Fig. 66. Fig. 67. Fig. 68.

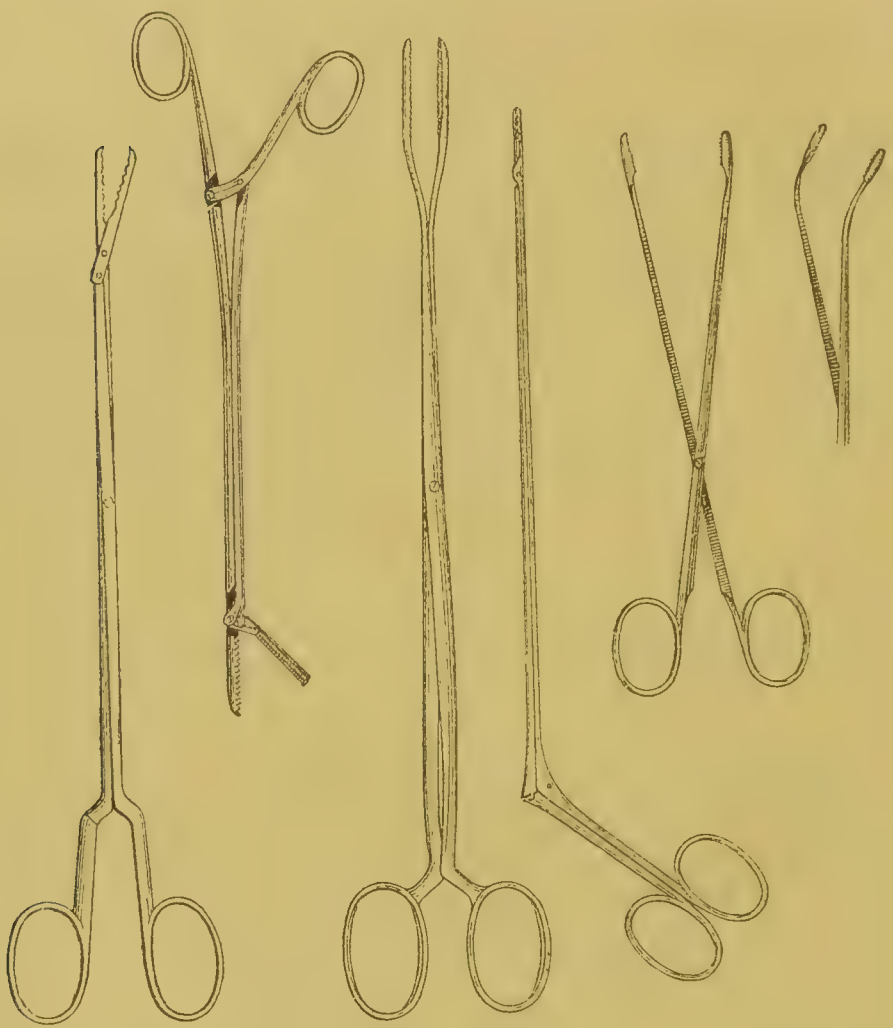

sche Zange, deren sich Sir Henry Thompson bedient [1]); die Luër'sche Zange hat fast dieselbe Form. Von Colin und Mathieu [2]) sind

---

[1]) Vgl. Sir Henry Thompson, Lithotomie und Lithotripsie. Uebers. von Dr. H. Goldschmidt. Kassel und Berlin 1883. p. 166.

[2]) Gaz. des hôpitaux. 1871. Nr. 114 (Pince uréthrale à double levier et à branches parallèles).

mehrgelenkige Urethralzangen construirt, die bei relativ geringer Oeffnung des Griffes eine bedeutende Entfernung der Zangenbranchen zulassen. Fig. 64: Urethralzange von Colin; Fig. 65: Zange v. Mathieu; Fig. 67: Aehnliche Zange mit abgebogenem Griffe.

Sämmtliche Zangen werden geschlossen bis an den Fremdkörper eingeführt, dann geöffnet und die Branchen über den Körper geschoben; nach sicherem Erfassen gelingt gewöhnlich die Entfernung leicht.

Zur Entfernung abgebrochener Katheter- oder Bougiesstücke eignet sich das Luër'sche Instrument, eine durch eine Metallröhre gedeckte Schraube (Fig. 69). Das Instrument wird mit zurück-

Fig. 69.

gedrehter Schraube bis an den Fremdkörper eingeführt und die Schraube gegen das abgebrochene Stück unter möglichster Fixirung desselben durch äusseren Gegendruck vorgedreht, damit es einem nachherigen Zuge folgt. In Ermangelung der Luër'schen Schraube kann man versuchen, eine dünne, leicht konische elastische Bougie in die Oeffnung des Katheterstückes vorzuschieben und sie durch einige Umdrehungen zu fixiren. Die Urethralzangen sind übrigens auch für diese Art Fremdkörper recht zweckmässig.

Zur Extraction der Nadeln sind die verschiedensten Methoden „erfunden" worden. Im peripheren Theile der Harnröhre lassen sie sich mit anatomischen Pincetten leicht entfernen; in den tieferen Theilen dagegen werden sie mit zangenförmigen Instrumenten schwieriger und unsicher gefasst. Man hat versucht, die Spitze der Nadel auf eine Hohlsonde zu laden und es gelang dann wohl auch, die ganze Nadel in die Rinne der Sonde zu bringen und so zu entfernen.

Aufmerksam gemacht durch die schönen Erfolge, welche bei der Extraction von Metallsplittern aus dem Auge mittelst des Elektromagneten erzielt werden, stellte ich Versuche darüber an, in wie weit magnetisch gemachte Eisenstäbe sich zur Extraction der Nadeln aus der Harnröhre verwenden lassen. Von vorneherein liess sich erwarten, dass ein Magnet von entsprechender Form das ideale Instrument zur Nadelextraction wäre, da, sobald die Nadel angezogen, sie sich leicht an dem Magneten verschieben liesse behufs zweckmässigster Stellung bei der Extraction. Durch die Güte des Herrn Professor Weber war es mir gestattet, bei meinen Versuchen den kolossalen Elektromagneten des physikalischen Laboratoriums am hiesigen Polytechnikum zu benutzen.

Gegen meine Erwartung gelangte ich jedoch zu völlig negativen Resultaten. Bei Verwendung von Eisenstäben entsprechend der Dicke eines Katheters Nr. 14 wird die magnetische Kraft schon bei einer Stablänge von 8 cm zu sehr geschwächt. Sodann bestehen die Nadeln aus einem harten Material und stellen eine so geringe Masse dar, dass sie, wenn sie auch angezogen werden, durch das geringste Hinderniss von Magneten sich abstreifen lassen und zwar gleichviel, ob bloss die

Spitze oder die Seitenflächen der Nadel den Magneten berühren. Weitere Versuche, über die ich an anderer Stelle berichten werde, führten mich zur Ueberzeugung, dass in den den Chirurgen interessirenden Fällen von metallenen Fremdkörpern überhaupt der Magnet nur ausnahmsweise und höchstens bei massigeren Körpern zur Extraction Verwendung finden wird.

Aus der Harnröhre lassen sich die Nadeln am leichtesten entfernen durch die Methode der Durchstechung. Nach Feststellung des Sitzes der Nadel wird das gegen die Blase zu sehende Ende mit den Fingern von aussen fixirt und der Penis dann nach oben gebogen, bis die Nadelspitze eine deutliche Vorragung an seiner Unterfläche bildet. Durch Verstärkung der Biegung des Penis eventuell durch äusseren Gegendruck lässt man die Spitze die untere Urethralwand und die äussere Haut durchstechen und ergreift sie dann mit einer Pincette oder einem Nadelhalter. Stecknadeln extrahirt man auf gleiche Weise, bis man den Widerstand des gegen die untere Harnröhrenwand anstossenden Kopfes fühlt; dann fasst man die Nadel nahe der Spitze, dreht sie nach hinten gegen das Scrotum und stösst sie in der Richtung nach der äusseren Oeffnung durch die Stichöffnung zurück. Es gelingt so entweder den Kopf der Nadel vor das Orificium zu drängen oder ihn bei tieferem Sitze der Nadel in der Harnröhre mit einer Zange zu fassen.

Für sämmtliche Fremdkörper, welche durch ihre Lage oder ihre Form und Grösse Schwierigkeiten für die Extraction durch die Harnröhre bereiten, ist die Entfernung durch Schnitt von aussen indicirt. Die hier in Betracht kommende Operation gilt in gleicher Weise auch für die Harnröhrensteine und findet bei letzteren ihre Besprechung (§. 41).

Bezüglich der Verwendung des Endoskopes zur Diagnose und Behandlung der Fremdkörper verweise ich auf Lief. 51 §. 243 p. 226.

2) Steine in der Harnröhre.

Der grösste Theil des casuistischen Materiales über Harnröhrensteine ist in der einlässlichen Arbeit von M. Zeissl: „Ueber die Steine in der Harnröhre des Mannes, Stuttgart 1883," zusammengestellt. Ich verweise auf diese Arbeit bezüglich der Literaturangaben. In den aus dem Literaturverzeichnisse ersichtlichen Quellen traf ich noch 44 Fälle, die von Zeissl nicht berücksichtigt waren, so dass die Gesammtcasuistik mit den 154 Fällen der obigen Arbeit 198 Fälle umfasst. Eine vortreffliche klinische Bearbeitung der Harnröhrensteine findet sich bei Voillemier (l. c. p. 484).

§. 37. Sowohl Nieren- als Blasensteine werden gelegentlich durch den Urinstrahl spontan ausgetrieben; solche Concretionen können aber auch, falls ihre Grösse in einem Missverhältnisse zu dem Lumen der Harnröhre steht, in letzterer stecken bleiben. Nach dem Steinschnitte und der Lithotripsie haken sich öfters kleine Fragmente, zumal solche mit unregelmässig zackiger Oberfläche in der Urethralschleimhaut ein und müssen durch Kunsthilfe entfernt werden. Dies sind die ätiologischen Momente einer grossen Zahl der in der Harnröhre zur Beobachtung kommenden Steine. Als „Harnröhrensteine"

im engeren Sinne des Wortes werden Concretionen bezeichnet, die nach den Angaben des Patienten sowohl, wie nach ihrer Form und Grösse zu urtheilen, längere Zeit vor ihrer operativen Entfernung in der Harnröhre verweilt hatten. Zu diesen Urethralsteinen gehören etwa $^1/_3$ (37%) sämmtlicher veröffentlichter Fälle.

Die Angaben über die Häufigkeit der Harnröhrensteine sind von geringem Werthe: Bryant[1]) stellte unter 1077 Fällen von Urogenitalkrankheiten 14 Fälle von Harnröhrensteinen zusammen; danach würde die Frequenz der letzteren 1,3% sämmtlicher Urogenitalerkrankungen betragen. Die grösste Beobachtungsreihe — 58 Fälle — ist von Grube[2]) veröffentlicht.

Harnröhrensteine finden sich sowohl in der Ein- wie in der Mehrzahl. Im ersteren Falle sind sie längsoval mit ziemlich glatter oder unregelmässig höckeriger und kantiger Oberfläche. Die Grösse unterliegt bedeutenden Schwankungen: haselnuss- bis mandelgrosse Steine sind zahlreich beschrieben; Petit sah einen eigrossen, Pulido sogar einen 5 Zoll langen, $3^1/_2$ Zoll dicken und 705 Gramm schweren Stein. Dies ist wohl der grösste bis jetzt beobachtete Urethralstein. Auf dem Durchschnitte zeigt das Concrement eine deutlich concentrische Schichtung, die um einen excentrischen Kern herum beginnt und in immer mächtigeren Linien sich nach aussen fortsetzt. Fig. 70 zeigt

Fig. 70.

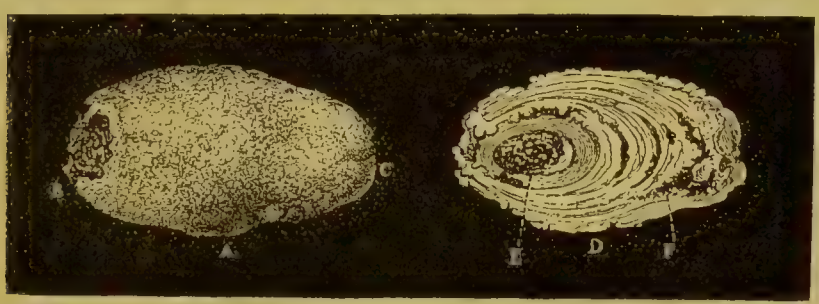

diese Verhältnisse an einem Steine mittlerer Grösse: B vorderes, C hinteres (gegen die Blase gerichtetes Ende), E Kern, F periphere Schichtung des Steines. (Nach Voillemier p. 489. Fig. 479: Der Stein lag über 13 Monate in der Fossa navicularis, natürliche Grösse; Gewicht $8^1/_2$ Gramm.) Der Kern liegt, wie bereits erwähnt, excentrisch und zwar dem vorderen Ende am nächsten und zeichnet sich häufig durch eine verschiedene, meist dunklere Färbung aus. Das centrale Ende ist etwas spitzer und zeigt die concentrische Schichtung am deutlichsten. Die Randpartieen sind entweder rein weiss, oder es wechseln dunklere Lagen mit helleren ab. Voillemier gibt an, dass der Kern sich gewöhnlich noch durch grössere Porosität auszeichne und aus Harnsäure und harnsauren Salzen bestehe, in anderen

[1]) Th. Bryant, On Stricture, retention of urine etc. Guy's Hosp. Report. Third ser. vol. VIII. London 1862. p. 147—243.

[2]) Grube, Beiträge zur Casuistik der Steine etc. Berl. klin. Wochenschr. 1867. Nr. 5.

Fällen aber unterschied sich seine chemische Zusammensetzung nicht wesentlich von der des übrigen Steines. Die Urethralsteine sind stets Phosphatsteine; so fand Nencki[1]) phosphorsauren Kalk als Hauptbestandtheil, daneben noch phosphorsaure Magnesia und kohlensauren Kalk; ebenso Korn, phosphorsaure Ammoniakmagnesia und basisch phosphorsauren Kalk, in den bräunlichen Schichten des Steines harnsaures Ammoniak. Die reinen Urat-, Oxalat- und Cystinsteine stammen stets aus der Blase oder aus den Nieren.

Die excentrische Lage des Kernes und die verhältnissmässige Mächtigkeit der Schichten an dem nach der Blase zu gelegenen Ende des Steines sprechen dafür, dass seine Volumszunahme wesentlich an letzterem Ende erfolgt, viel weniger an der Breitseite und am wenigsten an dem nach vorne zu gelegenen (peripheren) Ende.

Eine ungemein charakteristische Form nehmen die Urethralsteine an, wenn sie im membranösen und prostatischen Theile der Harnröhre sitzen und bei ihrer Vergrösserung nach der Blase zu durch den Blasenhals in letztere hineinragen. Das in der Blase vorragende Stück vergrössert sich nämlich relativ bedeutend vor Allem der Quere nach, und der Stein bekommt dadurch eine exquisite Pilz- oder Sanduhrform. Sehr leicht bricht bei Extractionsversuchen der Blasentheil ab, und es resultiren dann zwei Steine, auch spontan ereignet sich diese Zweitheilung der Urethro-Vesicalsteine. Fig. 71 stellt einen solchen Stein in seiner charakteristischen Form dar (nach Voillemier p. 494 Fig. 75, Gewicht des getrockneten Steines 30 Gramm). 1: A Urethraler Theil (2,7 cm dick und 3,3 cm lang). F kurze stielförmige Verbindung. G Vesicaltheil des Steines (41 und 32 mm Durchmesser, 15 mm grösste Dicke). 4: Durchschnitt durch A. C Kern aus Harnsäure bestehend, E Zwischenschicht aus Harnsäure und phosphorsaurem Kalk, D Randschicht (phosphorsaurer Kalk). 3: Durchschnitt durch C. c concentrische Schichtenbildung.

In etwa 75% sämmtlicher Fälle fand sich bloss ein einziger Stein in der Harnröhre; in 25% hingegen kamen mehrere Steine zugleich in derselben Harnröhre zur Beobachtung. So extrahirte Tulpius 25 erbsengrosse Steinchen, Grube 162 aus einem Harnröhrendivertikel; Civiale fand sogar 320 Concretionen bei einem Erwachsenen. Da es sich hiebei nur um kleine und gleichbeschaffene Steinchen gehandelt, so muss man wohl annehmen, dass sie in gleicher Weise entstanden und aus der Blase in die Harnröhre gelangten. Multiple Harnröhrensteine werden zuweilen beobachtet nach dem Steinschnitte und nach der Lithotripsie, sie bilden sich dann aus kleinen Fragmenten des Blasensteines, die in der Harnröhre angehalten werden. Einen sehr instructiven Fall dieser Art beschreibt Voillemier (l. c. p. 500): Bei einem 58jährigen Manne hatten sich 4 Jahre nach der Lithotripsie 38 Concretionen in der Pars membran. und prostatica angesammelt; getrocknet wogen sie 110 Gramm; während die kleineren kaum erbsengross sind, erreichten dagegen 4 eine sehr bedeutende Grösse. In Fig. 72 ist die von Voillemier gegebene Abbildung einzelner Concretionen dieses Falles reproducirt.

---

[1]) Correspondenzbl. für Schweizer Aerzte. 1879. Nr. 16. p. 490 (Fall Schmid).

Multiple Urethralsteine kommen noch in anderer Weise zur Beobachtung: Sie finden sich in der Harnröhre in einer Längsreihe an-

Fig. 71.

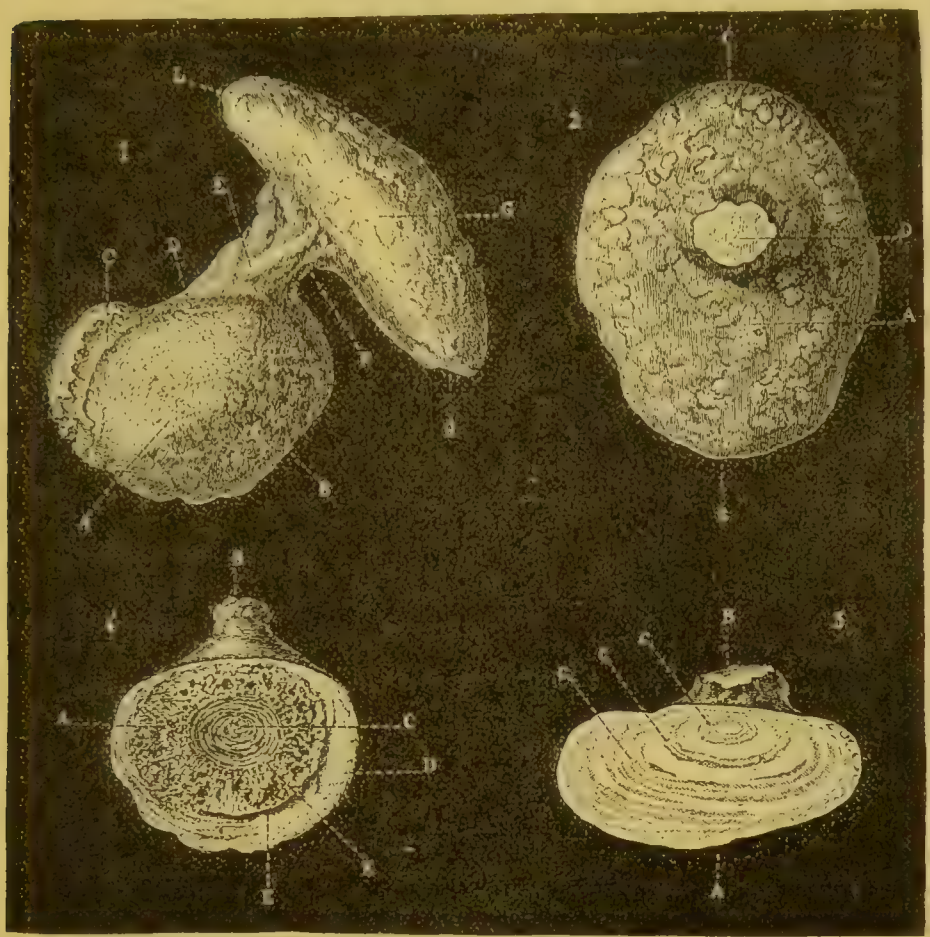

geordnet und ihre gegenseitigen Berührungsflächen sind offenbar durch die stete Reibung auffällig geglättet und vollkommen correspondirend geformt, so dass merkwürdige gelenkige Verbindungen der einzelnen

Fig. 73.



Steine unter einander resultiren. Zwei Abbildungen von Voillemier sind auch hiefür besonders instructiv. Die erste, Fig. 73 (Voillemier l. c. p. 506, Fig. 78), zeigt einen aus 4 Stücken bestehenden Phosphat-

stein; die einzelnen Steine besitzen ganz plane Berührungsflächen und haben annähernd dieselbe Dicke. So bilden die 4 Concretionen zu-

Fig. 72.



sammen einen schlanken Cylinder mit leicht zugespitzten Enden. Ebenso beachtenswerth ist ein anderer von Voillemier beschriebener Fall:

Bei einem 21jährigen russischen Marineoffizier wurden 6 Urethralsteine entfernt, die in Fig. 74 abgebildet sind (vgl. Voillemier l. c. p. 490.

Fig. 74.

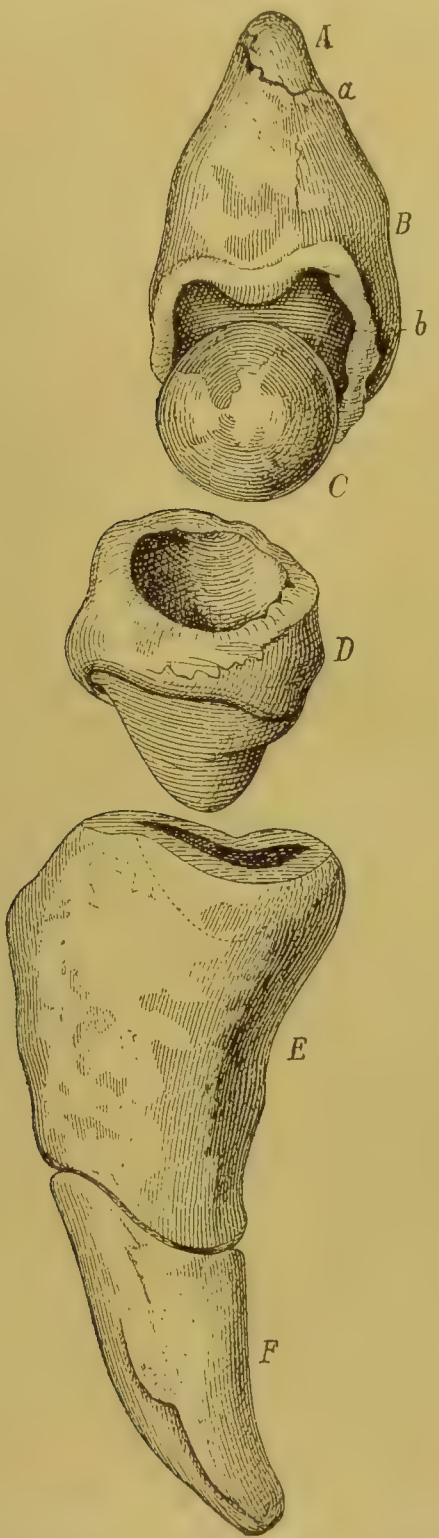

Fig. 74). Der vorderste kleinste Stein A sitzt mit einer schiefen Fläche a dem grossen Steine B auf; dieser besitzt an seinem anderen Ende

eine tiefe Grube von ziemlich regelmässig rundlicher Form (b), die Berührungsfläche mit dem regelmässig kugelförmigen Steine C, der mit seiner anderen Hälfte in eine ähnliche rundliche Vertiefung des Steines D zu liegen kommt. Der Stein E hat eine tief ausgehöhlte Verbindungsfläche zur Aufnahme des zapfenförmigen Fortsatzes von D und eine leicht sförmige Fläche an der Berührungsstelle mit dem Steine F.

Die äussere Harnröhrenmündung und die Pars nuda sind bekanntlich die engsten Stellen des ganzen Urethralrohres[1]); es folgt daraus, dass aus der Blase in die Harnröhre kommende Concretionen, sobald ihre Grösse in einem Missverhältnisse zu dem Lumen der Harnröhre steht, gewöhnlich entweder in der Pars membranacea, oder falls sie diese passiren, in der Fossa navicularis stecken bleiben.

Die eigentlichen Harnröhrensteine kommen an sämmtlichen Stellen der Harnröhre zur Beobachtung. Von 54 Fällen fanden sie sich in der Fossa navicularis in 13, im cavernösen Theile der Harnröhre in 15, in der Pars membranacea in 11, in der Pars prostat. in 4 Fällen. Die Urethralsteine kommen demnach am häufigsten im Bereiche des cavernösen Theiles vor (52 %); auf den membranösen und prostatischen Theil kommen zusammen 28 %.

Die Steine liegen gewöhnlich im Lumen der Harnröhre, letztere selbst erfährt dann eine bedeutende Ausweitung. Wie enorm diese werden kann, zeigen zahlreiche Fälle von sehr grossen Steinen, bei denen die Harnröhre um das 8—10fache ihres normalen Lumens erweitert wurde. Die Dilatation ist eine ganz gleichmässige für alle Theile der Urethralwand.

Es kommen aber auch Fälle vor, wo die Harnröhrensteine in einer mit der Harnröhre zusammenhängenden Tasche liegen, in einem sog. Divertikel. Ein solches kann in doppelter Weise entstehen: zunächst als einseitige Ausstülpung der Urethralwand, die Innenfläche der Wand besitzt dann eine Schleimhautbedeckung; oder aber nach Ulceration und Perforation der Wand durch Druckwirkung auf die Nachbarschaft und zugleich bestehende eitrige Schmelzung der Gewebe. Die Divertikelbildung kommt vor Allem im Bereiche der Pars membranacea zur Beobachtung, sie fand sich in $^2/_3$ sämmtlicher Fälle von Steinen im häutigen Theile, während mir sonst nur noch 3 Fälle von Divertikelbildung im Bereiche der Fossa navicularis bekannt sind. Der Umstand, dass die Divertikelbildung im Bereiche der Pars membranacea Regel, im Bereiche der Pars cavern. dagegen die Ausnahme darstellt, findet zunächst in der verschiedenen anatomischen Beschaffenheit dieser beiden Harnröhrentheile seine Erklärung; es kommt noch hinzu, dass im häutigen Theile das Gewicht des Steines an der unteren Wand völlig zur Geltung kommt, während im cavernösen Theile diese ausschliessliche Wirkung gegen die untere Harnröhrenwand fehlt.

---

[1]) Vgl. die ausführlichen Angaben bei Henle, Eingeweidelehre p. 393. (2. Aufl. 1874) und die Arbeit von F. N. Otis, On the caliber of male urethra. Lancet. 1874. II. July 11. (Dieser Autor nimmt 10 mm als mittleren Durchmesser an und hält demnach die englische (Thompson 8 mm) und französische (7 mm) Angabe für zu niedrig.

In Urethralfisteln und falschen Wegen entwickeln sich zuweilen Concretionen, die Bourdillat [1]) als extraurethrale Steine bezeichnet. Sie werden gewöhnlich im Bereiche des Scrotums und Perineums getroffen. Sie verursachen die geringsten Beschwerden und werden öfters spontan ausgestossen (unter 50 Fällen 18mal).

§. 38. Die Altersverhältnisse der Kranken stellte ich aus 112 Fällen zusammen. Harnröhrensteine kamen zur Beobachtung im Alter von

1—10	Jahren	in 32	Fällen	(28,6 %)
11—20	„	„ 15	„	(13,4 %)
21—30	„	„ 18	„	(16,1 %)
31—40	„	„ 12	„	(10,1 %)
41—50	„	„ 11	„	
51—60	„	„ 12	„	
61—70	„	„ 7	„	
71—80	„	„ 5	„	

Die Urethralsteine finden sich demnach weitaus am häufigsten bei jugendlichen Individuen unter 20 Jahren (etwa $^2/_5$ sämmtlicher Fälle); auf die späteren Decennien vertheilen sich die Fälle ziemlich gleichmässig.

Es verdient hervorgehoben zu werden, dass die ersten Lebensjahre recht oft die Erkrankung aufweisen; nach Bourdillat wurde sogar einmal bei einem Neugeborenen 24 Stunden nach der Geburt ein Harnröhrenstein gefunden.

Bei Besprechung der Aetiologie und Genese beschränken wir uns auf die eigentlichen Harnröhrensteine. Da schon bei der makroskopischen Betrachtung des Durchschnittes sich gewöhnlich ein Kern von den peripheren Schichten deutlich unterscheidet, so frägt es sich vor Allem, woher dieser Kern stammt. Schon der Umstand, dass $^2/_3$ (63 %) sämmtlicher in der Harnröhre gefundener Concretionen aus der Blase in dieselbe gelangen, spricht dafür, dass der Kern der eigentlichen Urethralsteine aus der Blase stammt, also als primäre Nieren- oder Blasenconcretion anzusehen ist. Diese Entstehung der Harnröhrensteine aus kleinen Nieren- oder Blasensteinen kann man auch für jene Fälle annehmen, wo die Beschwerden aus frühester Kindheit datiren und ferner bei Individuen, die vor der Entstehung des Urethralsteines an Steinbeschwerden oder Harngries litten. In den Fällen von eigentlichen Harnröhrensteinen bestehen die peripheren Schichten aus Phosphatverbindungen, niemals wurden Uratsteine von bedeutenderer Grösse in der Harnröhre beobachtet; daraus ist wohl der Schluss gestattet, dass in allen Fällen, wo in einem Harnröhrensteine ein Uratkern gefunden wird, letzterer von der Blase in die Harnröhre gelangte und dort eine Vergrösserung durch Anlagerung von Kalksalzen erfuhr.

Gibt es aber eine autochthone Entstehung der Urethralsteine? In ganz seltenen Fällen bilden sich um Fremdkörper in der Harnröhre Phosphatniederschläge: Chopart beobachtete einen voluminösen Harn-

[1]) H. Bourdillat, Calculs de l'urèthre et des régions circonvoisines chez l'homme et chez la femme. Thèse. Paris 1869 (cf. Referat in Virchow-Hirsch's Jahresber. 1869. Bd. 2. p. 172).

röhrenstein, dessen Kern ein 3 Zoll langes und 8 Linien dickes Stück Holz war. Rizzoli beschreibt einen Fall von Steinbildung um eine Nadel.

In neuerer Zeit hat Belfield[1]) eigenthümliche Kristallbildungen in den Schleimdrüsen der Harnröhre in 3 Fällen nachgewiesen. Er fand sie als über das Niveau der Schleimhaut hervorragende Körnchen, die unter dem Mikroskope als Kristalle in der bekannten Wetzsteinform erschienen und zu zierlichen Rosetten an einander gefügt waren. Die Genese dieser bis jetzt nur bei älteren Individuen gefundenen Kristallbildungen ist völlig dunkel, zumal auch die chemische Zusammensetzung noch nicht bekannt ist. Die Möglichkeit aber liegt vor, dass durch Anlagerung von Harnsalzen um solche Kristalle gelegentlich grössere Concretionen entstehen.

Zuweilen werden hinter Stricturen Urethralsteine gefunden und auch nach Contusionsverletzungen der Harnröhre sind sie beobachtet. In solchen Fällen werden wohl kleine aus der Blase kommende Concretionen oder Schleim und Eiter- oder Blutklümpchen Veranlassung zur Steinbildung geben.

Die Erklärung der Entstehung jener multiplen grossen Urethralsteine ist von Voillemier (p. 492) in, wie mir scheint, völlig genügender Weise gegeben worden. Anfänglich handelt es sich in diesen Fällen stets um ein einziges Concrement, das sich beständig durch Kalkniederschläge an dem gegen die Blase zu gelegenen Ende vergrössert. Sobald letzteres nun länger wird, kann es spontan oder auf eine äussere Veranlassung hin abbrechen und das abgebrochene Stück gibt die Ursache zur Bildung des zweiten Steines; auf gleiche Weise kann letzterer wieder einen dritten Stein zeugen u. s. w. Die so verschieden geformten, einander aber stets entsprechenden Berührungsflächen entstehen durch die Reibung und den Druck der einzelnen Steine an einander. Nach dieser Auffassung ist also der der äusseren Harnöffnung zunächst gelegene Stein stets der erst entstandene und die übrigen sind spätere Bildungen.

Die Genese der Urethralsteine lässt sich dahin präcisiren, dass die Mehrzahl in der Harnröhre angehaltene und durch Anlagerung von Kalksalzen vergrösserte Nieren- oder Blasen-, ausnahmsweise wohl auch Prostatasteine darstellen. Die autochthone Entstehung ist bis jetzt nur erwiesen für die ganz seltenen Fälle von Steinbildung um Fremdkörper, sie ist aber möglich bei Steinbildung hinter Stricturen und nach Verletzung der Harnröhre.

§. 39. Symptomatologie. Die Erscheinungen eines plötzlich in der Harnröhre angehaltenen Concrementes sind sehr charakteristisch: Während dem Uriniren fühlt der Patient einen durchdringenden Schmerz in der Harnröhre, welcher nach der Eichel und dem Blasenhalse ausstrahlt; zugleich wird der Urinstrahl schwächer und dünner oder er sistirt plötzlich. Falls die Concretion im Bereiche der Pars cavernosa liegt, lässt sie sich von aussen durchfühlen. Bei Erwachsenen kommt es nicht selten vor, dass sie durch Druck von aussen, durch

[1]) J. W. Belfield, Ueber das Vorkommen von Kristallen in Schleimdrüsen der menschlichen Harnröhre. Wiener med. Wochenschr. 1881. Nr. 25. p. 701.

ziehende Bewegungen am Gliede, durch vermehrtes Pressen beim Uriniren u. dgl. die spontane Austreibung bewerkstelligen.

Ich behandle einen 53jährigen Patienten, der an Nierensteinen leidet und innerhalb der letzten 4 Jahre sehr oft und völlig spontan zuweilen allerdings unter unsäglichen Anstrengungen, erbsen- bis bohnengrosse Concretionen durch die Harnröhre entleert. Er verfügt über eine Sammlung von in den 20 Concrementen der verschiedensten Grösse und Form, von solchen mit glatter Oberfläche bis zu den unregelmässigsten eckigen und kantigen Steinchen, deren Leidensgeschichte so ziemlich im Verhältnisse steht zu ihrer Grösse und Form.

Falls das Concrement völlig obstruirend wirkt, so besteht Harnretention. Bei Kindern ist sie vor Allem häufig und bildet gewöhnlich das einzige Symptom. Ist es wenig auffällig oder findet es nicht die gehörige Beachtung, so kommt es bald zu ausgedehnter Harninfiltration, wegen welcher nicht selten die kleinen Patienten erst zum Arzte gebracht werden.

Die eigentlichen Urethralsteine bedingen die längste Zeit recht wenig auffällige Erscheinungen. In 2 Fällen fehlten jegliche Beschwerden; in 12 von 32 Fällen, also in einem Drittel aller Fälle, wurden die gewöhnlichen Stricturbeschwerden: Dysurie mit wechselnden Schmerzen, von den Kranken angegeben. Harnverhaltung bestand in 9, Harninfiltration in 7 und Incontinenz in 2 Fällen.

Es ist auffällig, wie sehr sich die Harnröhre an die Gegenwart eines Concrements gewöhnt. Die Urethralsteine werden zum Mindesten Monate lang getragen; es finden sich aber Fälle verzeichnet, wo sie Jahre lang ohne besondere Folgen tolerirt wurden (12, 19, 20, 22, 31, 34, selbst 40 Jahre). Gewisse Erscheinungen bestehen natürlich gleichwohl: so kommt es vor, dass der Kranke den Harnröhrenstein selbst von aussen fühlt, ja denselben beim Uriniren durch äusseren Druck verschieben muss, damit der Durchtritt für den Harn frei wird. Der folgende von Schmid beobachtete Fall zeigt recht auffällig, in welcher Weise sich Kranke mit ihrem Leiden vertraut machen können, so dass sie die längste Zeit an keine Abhilfe desselben denken:

Vor 34 Jahren bekam der jetzt 54jährige Mann von einem Pferde einen Tritt in die Schamgegend und hatte von da ab Beschwerden bei der Urinentleerung. Das Uriniren liess sich endlich nur noch bei nach unten abgebogenem Penis und einem gleichzeitig ausgeübten seitlichen Drucke auf die Pars bulbosa der Urethra bewerkstelligen und nahm relativ sehr lange Zeit in Anspruch. Bei gerade nach vorne oder etwas in die Höhe gehaltenem Gliede war Patient nicht im Stande, zu uriniren. Auch konnte er seit dieser Zeit nicht mehr auf freiem Pferde reiten, weil er in der Gegend unter dem Schambogen einen stechenden Schmerz wie von einem Knochensplitter empfand, weshalb er auch immer behauptete, es wäre bei jenem Unfalle ein Stück Knochen abgebrochen. Beim Coitus — Patient ist verheirathet, Vater mehrerer Kinder — will er stets in der betreffenden Harnröhrengegend eine unangenehme, störende Empfindung gehabt haben, bis er endlich auf die Idee verfiel, die zur Urinentleerung nöthige Manipulation des seitlichen Druckes auch hier anzuwenden, worauf der Actus zu seiner vollständigen Befriedigung verlief.

Kommt es spontan oder auf eine besondere Veranlassung hin zur

Abscessbildung in der Urethralwand, so nehmen gewöhnlich sämmtliche Erscheinungen zu, vor Allem die Schmerzen. Es gesellen sich Fieberregungen mit ihren Folgen bei, und es bildet sich anfangs eine ziemlich diffuse, später eine umschriebene Schwellung über dem Eiterherde. Letzterer kann spontan aufbrechen und eine Ausheilung ist dann möglich, wenn mit dem Eiter auch der Stein durch die Perforationsöffnung abgeht. Andernfalls nimmt die Schwellung nach Entleerung des Eiters ab, und es resultirt eine Fistel, in welcher der Stein entweder mit blossem Auge erkannt, oder doch mit der Sonde deutlich gefühlt wird.

Etwa $^1/_5$ (22 %) sämmtlicher Fälle waren mit Harninfiltration complicirt. Sie resultirt einmal unter immer wachsenden Urinbeschwerden, sodann zuweilen nach einem äusseren Trauma. Perineum und Scrotum sind gewöhnlich befallen, bei fehlender Behandlung wird ausgedehnte Gangränescenz der infiltrirten Gewebe beobachtet. Hiebei kann es zu spontaner Elimination des Steines kommen.

Die in Divertikeln verweilenden Urethralsteine machen im Allgemeinen wenig Erscheinungen bei der Urinentleerung. Liegt ein solcher Stein im Bereiche der Pars nuda, so constatirt man am Perineum unmittelbar hinter dem Scrotum oder an der Wurzel des Penis eine sehr harte, oft unregelmässige Schwellung, über welcher die Haut meist geröthet und infiltrirt ist. Häufig kann man den Stein direct durchfühlen und an seiner Härte erkennen, oder falls mehrere Concremente neben einander liegen, durch das charakteristische Reibegefühl die Diagnose stellen.

Fig. 75.

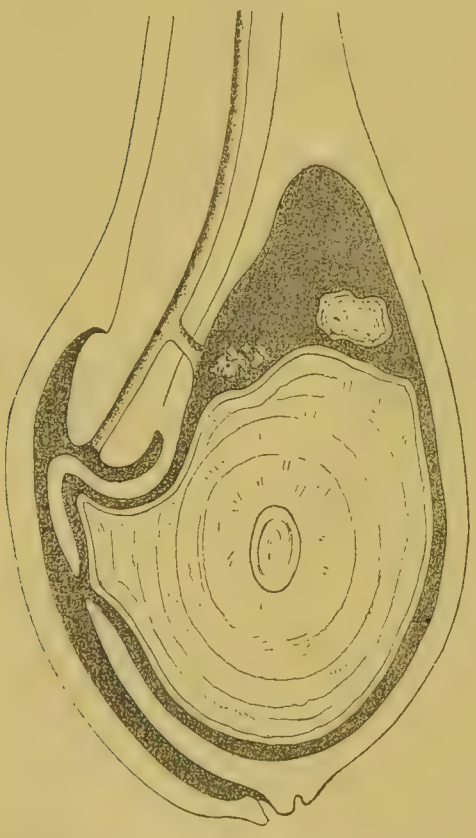

Die Taschenbildungen im vorderen Theile der Harnröhre zeichnen sich, wie aus den Fällen von Korn und Vanzetti hervorgeht, durch bedeutende Grösse aus. Sie entstehen nach Perforation der unteren Urethralwand im Bereiche der Fossa navicularis von Seite des Steines. Letzterer kommt an der Wurzel des Frenulums ins lockere subcutane Zellgewebe zu liegen und die so verschiebliche Vorhaut wird zur Bedeckung der rasch sich vergrössernden Tasche herangezogen. Die Formverhältnisse des Penis sind aus Fig. 75 ersichtlich, die der Arbeit von Korn entnommen ist (Fig. 76 zeigt die äussere Form, Fig. 77 den Durchschnitt des Steines). Der Penis hat die Form eines Glockenschlegels, dabei besteht vollständige Phimose. Die genauere Untersuchung ergibt, dass die enorme Verdickung herrührt von einem unterhalb der Eichel liegenden, von der Penishaut und dem Präputium bedeckten Steine. In beiden Beobachtungen be-

standen fistelförmige Perforationen: bei Vanzetti durch die äussere Haut, bei Korn durch das innere Vorhautblatt (Fig. 75). Gewiss ist

Fig. 76.

Fig. 77.

auch in solchen Fällen eine spontane Elimination des Steines möglich durch fortschreitende Usur der Haut und schliessliche ausgedehnte Perforation derselben.

§. 40. Die Erkenntniss eines in der Harnröhre stecken gebliebenen Concrementes wird ermöglicht durch den geschilderten Symptomencomplex und durch die Untersuchung mit der Sonde. Häufig ergibt die Anamnese Momente, welche für die Bestimmung des Ursprungs des Concrementes verwerthet werden können.

Bei den eigentlichen Harnröhrensteinen sind vor Allem die eigenthümlichen, nicht selten genau localisirten und häufig wiederkehrenden, auch zwischen dem Uriniren und besonders bei brüsken Bewegungen entstehenden Schmerzanfälle diagnostisch verwerthbar. Zuweilen ist die exacte Palpation des Steines von aussen möglich und

bei multiplen Steinen entsteht dann ein charakteristisches Reibegeräusch. Durch die Sonde wird die Untersuchung stets noch vervollständigt; häufig aber ist die Sonde unerlässlich für den Nachweis eines Steines überhaupt. Wie ich schon §. 35 betonte, wird man metallene und am besten geknöpfte Sonden verwenden. Stösst man beim Vorschieben der Sonde auf das Concrement, so bekommt man das charakteristische Resistenzgefühl eines harten Körpers und besonders bei grösseren Steinen erzeugt man einen deutlich klingenden Anschlag.

Von englischen und französischen Autoren wird auf die diagnostische Bedeutung der Harninfiltration bei Kindern aufmerksam gemacht: wenn Verletzungen der Harnröhre hiebei ausgeschlossen werden können, so spricht die Harninfiltration für ein Harnröhrenconcrement in erster Linie.

Die in Divertikeln liegenden Steine sind zumeist leicht zu erkennen. Bestehen schon Fisteln, so kann man den Stein entweder direct sehen (Oehmen, Liégeois, Vanzetti) oder man fühlt ihn mit der Sonde; auch palpiren lässt sich der Stein sehr oft. Nur bei den perinealen Divertikeln können Schwierigkeiten resultiren: einmal dadurch, dass die umliegenden Weichtheile bedeutend infiltrirt und verdickt sind, wodurch eine genaue Untersuchung erschwert wird; sodann durch acut phlegmonöse Entzündung der Umgebung, wobei man gewöhnlich erst nach der Incision das Concrement auffindet. Es kommt natürlich auf die Weite der Communicationsöffnung des Divertikels mit der Harnröhre an, ob bei der Sondenuntersuchung der Stein gefühlt werden kann oder nicht, indessen wird man die Harnröhrensondirung doch stets vornehmen, zum Mindesten um andere Ursachen für die bestehenden Beschwerden ausschliessen zu können.

Die Prognose der Urethralsteine ist im Ganzen sehr günstig, gewöhnlich werden die Kranken leicht und dauernd geheilt. Von den verschiedenen Complicationen ist bloss die Harninfiltration ungünstig, weil nicht selten zumal bei Kindern sich eine septische Allgemeininfection anschliesst. (Vergleiche die Fälle von Thouret, Vanzetti, Crosse und Guersant.) Die zur Entfernung nöthigen operativen Eingriffe geben eine gute Prognose; nur bei sehr ausgedehnten Operationen an älteren Individuen wurde der tödtliche Ausgang beobachtet. (Fälle von Voillemier und Bourdillat.)

§. 41. Behandlung. Bei den aus der Blase kommenden an einer engen Stelle der Harnröhre stecken bleibenden Concrementen bestehen gewöhnlich geringe Missverhältnisse ihrer Grösse mit dem Urethrallumen, ja häufig bleibt der Stein nur stecken, weil er durch den Urinstrahl eine leichte Drehung erfahren und so in einen ungünstigen Durchmesser zu liegen kommt. Für alle Fälle ist die Extraction auf natürlichem Wege zuerst indicirt. Pincetten und Urethralzangen finden hiebei Verwendung. Letztere, deren gewöhnliche Formen wir bereits §. 36 beschrieben, wurden zumal zur Extraction von Steinen aus den tieferen Theilen der Harnröhre mehrfach modificirt. Die bekanntesten Instrumente sind in Fig. 78—81 abgebildet. Fig. 78 ist der Steinextractor von Sir Astl. Cooper, Fig. 79 das gleiche Instrument von Fergusson, Fig. 81 das Instrument von Dittel.

Ausser den Zangen kommen bei der Steinextraction noch Instrumente zur Verwendung, welche zunächst hinter den Stein geführt werden und nachher denselben nach vorne schieben. Sie bedingen zu-

Fig. 78.

Fig. 79.

Fig. 80.

Fig. 81.

gleich eine leichte Drehung des Concrementes, wodurch es oft in einen günstigeren Durchmesser zu liegen kommt, was seine Lageveränderung wesentlich erleichtert. Wohl das älteste Instrument ist die Draht-

schlinge von Marini, die bei Heister abgebildet ist. Mittelst der Schlinge sind Concremente im vorderen Theile der Harnröhre öfters

Fig. 84.

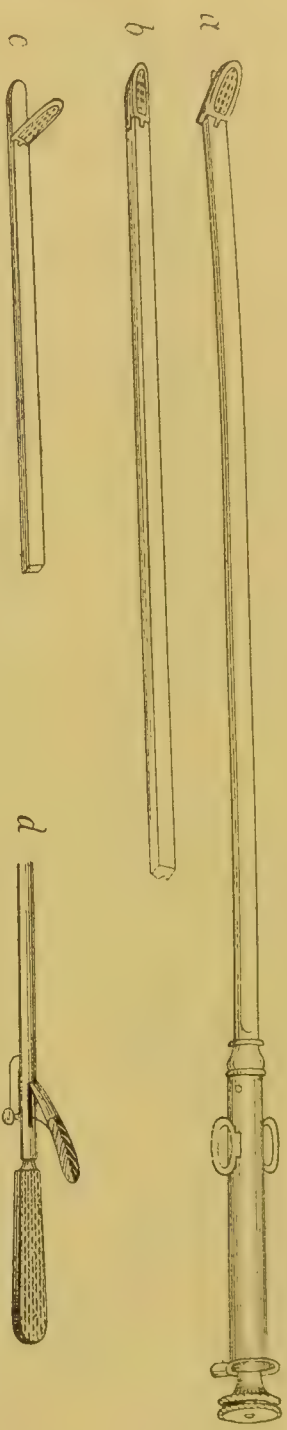

Fig. 83.

Fig. 82.

entfernt worden. Statt eines besonderen Instrumentes — neben Marini hat noch Clocquet ein solches angegeben — kann man eine Schlinge leicht improvisiren mit einer langen Haarnadel oder einem Drahte

(Hanekroth, Dieffenbach)[1]). In gleicher Weise wie die Drahtschlinge findet eine leicht gebogene Hohlsonde oder ein schlanker Löffel (Fig. 82 zeigt einen solchen in natürlicher Grösse) Verwendung. Sehr bekannte Harnröhreninstrumente sind die Curetten. Das Instrument von Vidal (Fig. 83) besteht aus einer schlanken, am vorderen Ende abgebogenen Silbercanüle, in welcher ein Draht vorgeschoben wird, der an seiner Spitze ein kleines Knöpfchen trägt. Das Instrument wird erst neben dem Steine vorgeschoben, dann mittelst des vorgezogenen Drahtes letzterer fixirt, so dass er dem Zuge des Instrumentes folgt. Die sog. articulirte Curette von Leroy d'Etiolles, Fig. 84, besteht aus einem geraden, auf der einen Seite flachen, auf der andern mit einer Rinne versehenen Metallstabe. An der Spitze des Stabes sitzt, durch ein Charnier verbunden, das kleine Löffelchen. Durch einen in der Rinne des Stabes mittelst einer Schraube zu verschiebenden Draht kann das Löffelchen entweder in die Richtung der Axe des Stabes (b) oder in einen beliebigen Winkel zu ihr (a) gestellt werden. Charrière hat durch eine kleine Modification (c) das Instrument noch solider gemacht; v. Langenbeck gebührt andererseits das Verdienst, durch eine Aenderung des Griffes (d) die Curette viel handlicher gestaltet zu haben. Das Instrument wird bei gestreckter Stellung des Löffelchens eingeführt und neben dem Steine so weit vorgeschoben, bis letzterer hinter dem Steine liegt; dann wird es aufgerichtet und die Extraction vorgenommen.

Mancherlei Versuche wurden in älterer Zeit noch unternommen zur Entfernung der Steine: Saugen, Lufteinblasungen, Injectionen von Wasser oder Oel unter stetigem Drucke kamen unter Anderem in Anwendung. Man spricht heute kaum mehr davon, da uns einmal sehr verbesserte Extractionsinstrumente zur Verfügung stehen, wir sodann aber auch die Indicationen zur operativen Entfernung viel weiter ausdehnen, als dies früher geschah. Sobald nämlich die Extraction auf natürlichem Wege mit Schwierigkeiten verbunden ist und namentlich dabei tiefere Läsionen der Urethralschleimhaut zu fürchten sind, wird zur operativen Entfernung geschritten.

Sitzt ein Stein im Bereiche der Fossa navicularis, so empfiehlt es sich, das Orificium nach unten zu spalten; mit einer Hohlsonde oder einem Ohrlöffel gelingt dann die Extraction leicht. Steine im cavernösen Theile werden durch einen Schnitt in der unteren Mittellinie freigelegt und extrahirt. Die Harnröhrenwunde wird am besten gleich durch die Naht wieder geschlossen. Mit Vortheil wird die Schleimhaut nach gehöriger Reinigung und Desinfection der Wunde isolirt mit Catgut genäht und darüber die äussere Haut vereinigt. Der Urin wird die ersten 2—3 Tage mittelst des Katheters entleert; der Verweilkatheter aber empfiehlt sich aus den §. 23 angegebenen Gründen nicht.

Für die in der Pars membranacea liegenden Steine sind verschiedene Operationsmethoden zur Entfernung auf blutigem Wege geübt worden. Leroy d'Etiolles[2]) gab den Rectourethralschnitt an: Mittelst eines in das Rectum eingeführten zweiblätterigen Specu-

[1]) Vgl. Günther l. c. p. 443.
[2]) Gaz. des hôpit. 1852. p. 91 und Demarquay l. c. p. 116.

lums wird die vordere Rectalwand eingestellt, in der Mittellinie der Länge nach gespalten und der Stein nach Eröffnung der Harnröhre vom Rectalschnitte aus extrahirt. In dem einzigen Falle, der so operirt wurde von Leroy selbst, folgte Harninfiltration und Gangrän; das Verfahren empfiehlt sich also gewiss nicht.

Demarquay[1]) übte den prärectalen Querschnitt: 8 bis 10 Linien vor dem Anus wird eine nach hinten leicht concave, quer verlaufende Incision geführt, die Fasern des Sphincter ani werden hinter dem Bulbus quer durchschnitten und die Harnröhre in der Medianlinie eröffnet. Der Querschnitt soll vor dem gewöhnlichen Medianschnitt den Vortheil haben, dass die Verletzung des Bulbus sicherer vermieden wird und die Blutung geringer ausfällt. Die Erfahrungen von Volkmann und König[2]) über den Medianschnitt zeigen indess, dass derselbe allen Anforderungen entspricht und seine Gefahren relativ gering sind. Wir betrachten daher die Medianincision als die Normalmethode für die Steinextractionen am Perineum[3]).

Steine, welche in Divertikeln der Harnröhre liegen, werden sämmtlich durch den äusseren Schnitt entfernt, ebenso darf man in Fällen von beginnender Harninfiltration oder Abscessbildung mit ausgiebiger Spaltung von aussen nicht zögern.

Französische Autoren, neuerdings besonders Voillemier und Demarquay, beschäftigen sich noch eingehend mit der urethralen Lithotripsie. Ihr Zweck ist, den Urethralstein in kleinere Fragmente zu brechen und den spontanen Abgang derselben zu ermöglichen. Die in Gebrauch stehenden Instrumente sind: eine modificirte Hunter'sche Zange, zwischen deren Branchen ein kleiner Bohrer vorgeschoben werden kann; sodann die Lithotriptoren von Dubowisky, Reliquet, Civiale und Nélaton. Gegen die Steinzertrümmerung in der Harnröhre lässt sich einwenden, dass die Urethralwandungen dabei durch das Instrument sowohl, wie durch die Steinfragmente zu leicht hochgradig lädirt werden. Der Versuch, mit einer Urethralzange ein Concrement zu zerdrücken, ist gewiss gerechtfertigt, aber der eigentlichen urethralen Lithotripsie kann man in Anbetracht der so günstigen Resultate der Schnittoperationen das Wort nicht mehr reden.

Die neuere Technik der Lithotripsie und besonders die Litholapaxie ist für die Harnröhrenconcretionen von grösster Bedeutung. Zunächst wird bei den jetzigen ausgezeichneten Blasenevacuationsapparaten die Einkeilung von Fragmenten in der Harnröhre nach der Lithotripsie nur selten vorkommen und falls sie sich ereignet, darf man, zumal, wenn die Fragmente in der Nähe des Blasenhalses sitzen, diese in die Blase zurückschieben und aus letzterer mittelst des Evacuationskatheters entfernen. Auch die Bildung von Harnröhrensteinen nach der Lithotripsie dürfte in Zukunft kaum noch erfolgen, da es jetzt in der Macht des Operateurs liegt, die sämmtlichen Fragmente eines Steines aus der Blase zu entfernen.

Urethralsteine kommen, wie mir Herr Professor Hirzel an

---

[1]) l. c. p. 118.

[2]) Lehrbuch der Chirurgie. Bd. 2. p. 356.

[3]) Verneuil (Soc. de chir. 1880. p. 197) führte den Harnröhrenschnitt zur Entfernung eines Urethralsteines mittelst des Thermocauters aus. Vgl. §. 51.

der hiesigen Thierarzneischule mittheilt, bei Hunden und Zuchtstieren nicht selten zur Beobachtung und werden ausnahmslos durch Schnitt von aussen entfernt.

Anhang.

§. 42. Ueber Knochenfragmente als Fremdkörper in den Harnwegen hat Ungerer[1]) eine umfassende Arbeit geliefert, der ich die folgenden Angaben im Wesentlichen entnehme.

Die Knochenfragmente entstammen sämmtlich den Beckenknochen und gelangen entweder erst in die Blase und von da in die Harnröhre oder liegen primär in letzterer oder ihrer Nähe. Schussverletzungen, Fracturen und ostitische Processe der Beckenknochen sind die Ursache der die Harnwege interessirenden Knochensplitter. Unter 61 Fällen sind als ätiologische Momente aufgeführt: die Schussverletzungen des Beckens in 41 (66%), die Beckenfracturen in 15 (26%) und Beckenostitis in 5 (8%).

In der Mehrzahl der Fälle werden in Folge der erwähnten Ursachen zahlreiche Splitter von den Beckenknochen gelöst, von denen die kleineren spontan mit dem Harne nach aussen befördert werden, während die grösseren in der Harnröhre sich einklemmen und dann durch Kunsthilfe entfernt werden müssen. Das grösste spontan abgegangene Fragment war 1 Zoll lang und rabenfederkieldick (Fall Douglas). Die nach Schussverletzungen in den Harnwegen beobachteten Knochensplitter gelangten sämmtlich erst in die Blase und von da in die Harnröhre, letztere selbst war nur einmal mitverletzt (Larrey). Bei Fracturen und Ostitiden des Beckens liegen die Knochenfragmente in der Nähe der Harnröhre und bedingen anfangs keine oder bloss leichte Druckerscheinungen, perforiren aber dann früher oder später die Urethralwand. In dem Billroth'schen Falle wurde das Fragment schon 3 Wochen nach dem Unfalle entfernt; gewöhnlich aber vergehen Jahre, bis die Knochensplitter Erscheinungen machen.

Letztere selbst sind ganz denen analog, welche wir von den Harnröhrensteinen kennen: Es findet also entweder spontaner Abgang der Knochenfragmente unter mehr weniger heftigen Schmerzen während des Urinirens statt, oder es tritt plötzlich schmerzhafte Retention auf, oder es besteht Dysurie von einer bestimmten Zeit ab, wo Patient das Gefühl bekam, dass ihm ein Fremdkörper in der Harnröhre stecke.

Wenn deutliche Erscheinungen eines Urethralfremdkörpers bestehen, so wird man durch die Anamnese feststellen, ob nicht schon früher spontan mit dem Urin feste Körper abgegangen; erhält man positive Angaben über abgegangene Knochenfragmente, so darf man annehmen, dass ein gleicher Körper sich in der Harnröhre eingekeilt. Unterstützt wird die Diagnose durch die Feststellung eines der in ätiologischer Beziehung wichtigen Processe, also einer Schussverletzung,

---

[1]) L. Ungerer, Ueber Knochenfragmente als Fremdkörper in den Harnwegen. Diss. Strassburg 1881. Noch ein hieher gehöriger Fall ist seither veröffentlicht worden: O. Delabastaille, Rétention d'urine due à la présence d'un fragment de tissu osseux dans le canal de l'urèthre; uréthrotomie ext. Ann. Soc. méd.-chir. de Liège. 1881. p. 14—18.

einer Fractur oder einer Ostitis des Beckens, und es ist hiebei zu berücksichtigen, dass auch in ganz später Zeit, selbst nach 20 Jahren, nach solchen Processen noch Knochensequester als Urethralfremdkörper getroffen wurden. Bei der Sondenuntersuchung wird man den Nachweis eines Fremdkörpers leicht führen können, seltener wird es hiebei gelingen, die wahre Natur des Körpers festzustellen.

Von ganz seltenen Fremdkörpern der Harnröhre sind zu erwähnen:

1) Hermann[1]) beobachtete den Abgang von Insectenlarven mit dem Harne bei einem 30jährigen kachectischen Manne. Nachdem einige Tage heftig stechende Schmerzen vorausgegangen waren in Lenden-, Kreuz- und Leistengegend, die sich bei jeder Bewegung vermehrten und gegen die Nieren ausstrahlten, wurden eines Morgens nach sehr unruhiger Nacht (häufige Erectionen und Pollutionen, unwillkürliche Zuckungen der unteren Extremitäten) mit dem Harne über 20 Insectenlarven aus der Ordnung Diptera, Familie Muscidae von 2—3 Linien Länge und ½ Zoll im Querdurchmesser entleert. Sie lebten noch nach 12 Stunden. Der Harn war wenig geröthet und reagirte sauer. Nach Abgang der Thierchen schwanden die Krankheitszufälle.

Am nächsten liegt wohl die Annahme, dass eine Fliege in die Harnröhre gesteckt wurde, von welcher die Larven herstammen.

2) Ein Fall ist beschrieben, wo ein Palissadenwurm (Strongylus gigas) aus der Harnröhre eines 7jährigen Knaben abging[2]). Seit einem Jahre bestanden Strangurie, häufige Erectionen und intermittensähnliche Fieberanfälle. „Aus der Harnröhre hing ein Faden hervor; herausgezogen ergab es sich, dass es ein Palissadenwurm war; in Wasser von 12° gebracht, bewegte er sich bis zum 9. Tage; er war 8 Zoll lang, von gelblich-weisser Farbe, rundlicher Form ohne Ringe, von der Dicke einer Violinsaite E.“ Dieser Strongylus stammt vielleicht von den Nieren her und wurde mit dem Harne ausgestossen (er findet sich im Nierenbecken und in der Umgebung der Niere).

3) Vincentini beschreibt einen Fall von Penicillium glaucum in der männlichen Harnröhre[3]).

Cap. IX.

Verletzungen der Harnröhre.

1) Schnittwunden.

§. 43. Von den in therapeutischem Interesse so oft vorkommenden Eröffnungen der Harnröhre durch Schnitt soll hier nicht gesprochen werden, vielmehr nur von den zufälligen Verletzungen durch Schnitt.

---

[1]) Schmidt's Jahrbücher. 1846. p. 41.

[2]) Ibid. 1838 und Oesterr. med. Jahrb. Bd. 11. p. 300.

[3]) F. Vincentini, Caso di vegetazione di funghi microscopici (penicillium glaucum) nell' uretra maschile con renella urica e lieve ossaluria concomitante. Morgagni. Napoli 1880. Vol. XXII. p. 270—280. Die Arbeit war mir nicht erhältlich.

Sie kommen sehr selten vor und gewöhnlich complicirt mit Läsionen der Penisschwellkörper. Bei den Verletzungen des Penis (§. 24) wird ausführlicher über die Aetiologie gesprochen werden, hier erwähne ich nur, dass es sich meist um verbrecherische Handlungen oder um Fälle von Selbstverstümmelung handelt.

Natürlich bekommt die Penisverletzung mit gleichzeitiger Durchschneidung der Urethra durch letztere eine besondere Bedeutung. Die Wunde kommt mit dem Urin in Contact. Unmittelbare Gefahren erwachsen zwar hieraus nicht, da gewöhnlich die Verletzung eine ausgedehnte ist und der Urin demnach frei abfliessen kann. Harninfiltration und ihre Folgen werden kaum beobachtet. Bei der bekannten unschädlichen Wirkung des normalen frischen Harnes wird auch die Wundheilung nicht besonders complicirt. Indessen resultiren doch häufig Folgen aus diesen Verletzungen: es kann eine sog. lippenförmige Fistel entstehen, indem die Schleimhauträuder statt unter sich mit der äusseren Haut verwachsen. Sodann aber handelt es sich stets um quere oder schräge Schnitte durch die Harnröhre, und man hat von jeher ein grosses Gewicht gelegt auf den Unterschied der Quer- und Längswunden der Harnröhre bezüglich der Folgen für die Weite des Lumens nach der Heilung.

Von den Längswunden ist bekannt, dass sie ausnahmslos sehr prompt heilen, fast ohne jede Behandlung, gleichviel ob sie durch die Naht vereinigt werden oder nicht. Bei Besprechung der äusseren Urethrotomie werde ich Belege anführen.

Ganz anders die Querwunden. Wir wissen besonders durch die Experimente von Reybard, dass sie spontan gewöhnlich auch zur Heilung kommen, aber bei ihrer Vernarbung resultirt stets eine Verengerung des Lumens eine ringförmige Strictur. „Nach der Vernarbung hat es den Anschein, als ob an der Stelle des Schnittes die Harnröhre mittelst eines Fadens zusammengeschnürt worden.“ [1])

Auf experimentellem Wege suchte ich zu entscheiden, in welcher Weise dieser spontane Heilungsvorgang der Querwunden sich durch eine exacte Naht alteriren liesse. Meine Versuche wurden an Hunden in folgender Weise angestellt:

Auf der Unterseite des Penis wurde die Haut in der Mittellinie 3 cm weit gespalten und die Harnröhre freigelegt. Bei einem Thiere wurde ein elastischer Katheter eingeführt und gegen diesen die untere Urethralwand quer eingeschnitten, zunächst mit dem Messer, dann mit der Scheere, bis die Harnröhre in halber Circumferenz quer durchschnitten war. Die Wunde wurde mit 3 %igem Carbolwasser abgewischt, die Harnröhrenwunde sodann mit feinen Catgutknopfnähten vereinigt und darüber die Haut mit Seide vernäht. Nach 3 Wochen wurde die Harnröhre untersucht und eine völlig glatte Heilung mit eben sichtbarer flacher Narbenleiste gefunden. — Bei zwei jungen Hunden wurde in folgender Weise operirt: Hautschnitt 4 cm lang vom Bulbus nach vorne; Einlegung eines elastischen Katheters in die Harnröhre; auf letzteren wurde ein Längsschnitt durch die untere Urethralwand geführt, 1½ cm lang und von der Mitte desselben aus die Harnröhre in ganzer Circumferenz quer durchtrennt. Als Nahtmaterial wurde bei

[1]) Vgl. Günther l. c. Bd. 4. p. 484.

einem Thiere Catgut Nr. 1, bei dem andern Nr. 3 der Snowden'schen Seide verwendet. Zunächst wurde jederseits in dem Winkel, wo Längs- und Querwunde aneinanderstossen, zur Vereinigung der letzteren eine Knopfnaht angelegt und nach dem Urethrallumen geknotet. Mittelst der dabei verwendeten Catgut- oder Seidenfaden wurde ein leichter seitlicher Zug ausgeführt, so dass die Längswunde der unteren Urethralwand in ihrer Mitte weit klaffte. Nun legte ich durch die Querwunde noch 2 Nähte, die ebenfalls nach dem Lumen geknotet wurden. Die Längswunde der unteren Wand wurde nicht vereinigt, sondern bloss mit Jodoformpulver eingerieben; die Hautwunde wurde durch 2 Knopfnähte an beiden Winkeln etwas verkleinert, in der Mitte aber ebenfalls offen gelassen. Der Heilungsverlauf war ungestört. Das eine Thier wurde nach 4, das andere nach 6 Wochen bei völlig geheilter Hautwunde getödtet. Von einer Lumenveränderung der Harnröhre war mittelst des Katheters nichts zu finden; die Vernarbung war eine totale. An der oberen Harnröhrenwand sah man fast nichts von der früheren Trennung und fühlte nur einen schmalen härtlichen Streifen als Andeutung derselben. Eine leicht prominente Narbe bestand in der unteren Wand an der Stelle, wo Längs- und Querwunde zusammenstiessen.

Aus diesen Versuchen ergibt sich zunächst die Möglichkeit der Heilung von Urethralquerwunden durch die Naht und ein Heilungsresultat, das von dem von Reybard ohne Naht erzielten wesentlich abweicht. Die Beobachtungszeit ist zwar eine relativ kurze, um definitive Schlüsse über den Einfluss der durch die Naht erzielten Narbe auf die Weite des Lumens zu ziehen. Es genügte mir, experimentell die Möglichkeit einer Prima intentio nach Naht der Urethralquerwunden nachzuweisen und ein Heilungsresultat zu erzielen, welches zur Naht der Querwunden der menschlichen Harnröhre in geeigneten Fällen auffordert. Hiebei möchte ich stets empfehlen, von der Querwunde aus in der unteren Mittellinie noch eine kurze Längswunde anzulegen; man erleichtert sich damit die Anlegung der Naht wesentlich, kann die letztere stets nach dem Lumen der Harnröhre knoten und garantirt durch die offen zu lassende Längswunde den unbehinderten Abfluss des Urins.

Die Behandlung bestand in den mir bekannten Fällen fast nur in der Einlegung eines Verweilkatheters, die gleichzeitige Wunde des Penis wurde hingegen genäht. (Vgl. Verletzungen des Penis.)

2) Risswunden.

§. 44. Von den beim Katheterismus („falsche Wege"), durch Fremdkörper und bei therapeutischen Eingriffen zumal im hinteren Theile der Harnröhre vorkommenden Verletzungen absehend sind Zerreissungen der normalen Harnröhre seltene Vorkommnisse. Sie ereignen sich fast nur in Verbindung mit der Ruptur der Schwellkörper während der Erection bei einer brüsken Abknickung des Penis, vor Allem also beim Coitus (vgl. Verletzungen und Krankheiten des Penis §. 20). Terrillon (p. 41) führt 5 solcher Fälle an. Colles, Englisch, v. Dittel (p. 479) und Rosenberger theilen fernere Fälle mit. Gewöhnlich erfolgt unmittelbar nach der Verletzung eine starke Blutung aus der Harnröhrenmündung und rasch entwickelt sich eine ausgedehnte Schwellung. Der Katheterismus gelang in den erwähnten Fällen, es

handelte sich um eine partielle Ruptur. Rosenberger constatirte in seinem Falle, wo sich am 10. Tage nach der Verletzung Harninfiltration mit ausgedehnter Hautgangrän ausgebildet, nach Abstossung des gangränösen Gewebes einen Defect von 3 cm Länge in der unteren Harnröhrenwand, während die obere Wand intact war. Dieser Befund wird in ganz gleicher Weise in zahlreichen Fällen von Contusionsverletzungen erhoben, ist also nicht etwa charakteristisch für die Entstehungsart der Verletzung.

Voillemier (p. 225) beobachtete eine totale Ruptur des Bulbus bei einer forcirten Abwärtsknickung des erigirten Penis. Heftiger Schmerz und Retention folgten sogleich, der Katheterismus war unmöglich. In Folge Harninfiltration kam es zu ausgedehnter Gangrän, der Patient starb am 12. Tage an Sepsis. Bei der Section war der Bulbus zerstört, die Urethra total durchrissen, die Enden standen 2 cm von einander ab. In einem ähnlichen von Skinner[1]) mitgetheilten Falle wurde durch multiple Incisionen und permanenten Katheterismus Heilung erzielt. v. Dittel war in seinem zuletzt veröffentlichten Falle am 11. Tage nach der Verletzung zur Incisio perinei gezwungen; dabei fand sich der Bulbus quer durchtrennt mit $^1/_2$ cm weiter Diastase der Rissenden. Die Naht der Harnröhrenwand wurde versucht, hielt aber nicht vollständig. Patient wurde geheilt entlassen.

Beckenfracturen erzeugen in seltenen Fällen Risswunden der Harnröhre. Sie werden in §. 52 Erwähnung finden.

Bezüglich Diagnose und Therapie der Risswunden verweise ich auf die betreffenden Abschnitte der Contusionsverletzungen.

3) Contusionsverletzungen.

§. 45. Eine contundirende Wirkung auf die Harnröhre tritt ein, wenn letztere bei Einwirkung stumpfer Gewalten an einem Theile der vordern Beckenknochen einen festen Widerstand findet. Nur in der Pars pendula ist eine Quetschung durch die äussere Gewalt einzig möglich. Voillemier führt zwei solche Fälle an: einmal zerriss die Harnröhre, während der erigirte Penis mit einer Pincette heftig geklemmt wurde, ein ander Mal wurde der Penis beim Schliessen eines Commodenfaches eingeklemmt und die Harnröhre dabei lädirt. Da die Pars pendula äusseren Gewalteinwirkungen sehr leicht ausweichen kann, so kommen Quetschungen derselben überhaupt nur ausnahmsweise vor und dann meist so, dass der Penis nach oben geschlagen wird und die Gewalt, von seiner Unterfläche wirkend, die Harnröhre in ihrem peripheren Theile gegen die Vorderfläche der Symphyse andrängt und lädirt. Socin und Voillemier sahen solche Verletzungen, ersterer nach einem Fusstritte, letzterer in Folge eines Hufschlages.

Die typischen Stellen der Harnröhre, an welchen Quetschungen zur Beobachtung kommen, sind der Bulbus und die Pars membranacea. Die äussere Gewalt drängt hier im Bereiche des Perineums die Harnröhre gegen den untern Rand des Schambogens, und die Folge ist entweder eine totale Zermalmung der Harnröhre oder eine umschriebene Quetschwunde. Gewöhnlich bleibt die äussere Haut

[1]) Philadelph. med. Times. 1880. April 10. p. 350.

intact. Die Bezeichnung dieser Verletzungen ist keine einheitliche: man spricht von Zerreissung, Ruptur der Harnröhre, oder von perinealer Harnröhrenverletzung schlechtweg. Die erstere Bezeichnung ist, wie sich aus der Genese ergibt, unrichtig, aber sie ist doch sehr verbreitet, besonders in der ausländischen Literatur.

Ueber die Häufigkeit des Vorkommens unserer Verletzung lassen sich die Angaben von Bryant verwerthen: Unter 1077 Fällen von Erkrankungen der Urogenitalorgane wurde sie 19mal beobachtet, die Frequenz beträgt demnach 1,7 % sämmtlicher Urogenitalerkrankungen; zählt man aber noch die traumatischen Stricturen hinzu, so erhält man 54 Fälle, entsprechend einer Frequenz von 5 %. An den deutschen Kliniken kommt unsere Verletzung selten zur Beobachtung; Veröffentlichungen an der Hand eines grösseren Materiales liegen vor aus der Volkmann'schen Klinik von Oberst (zusammen 11 Fälle) und aus der Göttinger Klinik von König, Riedel und Stricker (14 Fälle). Zu besonderem Danke bei Bearbeitung dieses Abschnittes bin ich meinem verehrten Lehrer, Herrn Prof. Kocher, verpflichtet. Seine sämmtlichen Krankengeschichten von zusammen 24 Fällen stellte er mir bereitwillig zur Verfügung.

Die ausführlichste Arbeit über Harnröhrenverletzungen lieferte Terrillon [1]). Seine Casuistik von 87 Fällen war ich zunächst bemüht, durch eingehende Literaturstudien zu vervollständigen. Unter Benützung der vorverzeichneten Literatur gelang mir dies soweit, dass ich meiner Arbeit eine Casuistik von 208 Fällen einfacher, 48 Fällen mit Beckenfracturen complicirter Harnröhrenverletzungen und 142 Fällen traumatischer Stricturen, also von zusammen 398 Fällen zu Grunde legen kann.

Für die einfache perineale Harnröhrenverletzung ergeben sich folgende Altersverhältnisse der Patienten: Von 158 Fällen kamen vor im Alter von

1—10	Jahren	8	Fälle	5,0 %
11—20	„	48	„	30,5 %
21—30	„	33	„	20,7 %
31—40	„	36	„	22,7 %
41—50	„	21	„	13,7 %
51—60	„	9	„	5,6 %
61—70	„	3	„	1,8 %

Das zweite Decennium wird demnach am häufigsten betroffen mit 1/3 sämmtlicher Fälle, es folgen dann das 4. und 3. u. s. w.

Das gewöhnliche ätiologische Moment für unsere Verletzung bildet der sog. Rittlingsfall (chute à califourchon) auf einen nicht zu breiten stabförmigen oder einen kantig vorstehenden Körper, auf einen Baumast, eine Eisen- oder Holzstange, ein Schiffstau, ein Seil, ein Treppen- oder Gartengeländer, eine Wagendeichsel, Leitersprosse, Stuhllehne, die Kante eines offenen Fasses, einer Kiste oder eines Brettes, die Spitze oder Kante eines Steines oder Pfahles u. s. w. Seltener wirkt ein Stoss oder Schlag aufs Perineum mittelst eines Stockes oder ein Fusstritt oder Hufschlag. Die Verletzung kommt

[1]) Terrillon, Des ruptures de l'urèthre. Thèse pour l'agrégation. Paris. O. Doin. 1878.

sonst noch zu Stande beim Ueberfahren oder Verschüttetwerden und wenn ein Reiter gegen den Sattelknopf geworfen wird. Ein Bild von der Frequenz der einzelnen Ursachen kann man aus folgender Zusammenstellung von 239 Fällen gewinnen. Es bildeten darunter die Ursache:

ein Fall	in	198	Fällen	(82 %)
ein Fusstritt oder Schlag	„	28	„	(12 %)
Ueberfahrenwerden . .	„	9	„	(4 %)
beim Reiten entstanden	„	4	„	(2 %)

§. 46. Für die bei den Harnröhrenquetschungen entstehenden pathologisch-anatomischen Veränderungen standen früher fast nur Sectionsprotokolle zur Verfügung von Fällen, die einige Zeit nach dem Unfalle tödtlich endigten. Da aber durch septisch entzündliche Processe das ursprüngliche Bild der Verletzung gewöhnlich rasch verändert wird, so sind die bei Sectionen erhobenen Befunde nur selten, zumal bei wenig ausgedehnten Veränderungen für den primären Zustand der Theile zu verwerthen. Terrillon (p. 27) stellt 9 Sectionsprotokolle zusammen, aus welchen hervorgeht, dass in 6 Fällen eine Verletzung des Bulbus urethrae bestand und in 3 Fällen eine solche der Pars nuda. Ich selbst kann den Befund eines Falles aus der Kocher'schen Klinik mittheilen, wo bei der Section, 6 Wochen nach dem Trauma, (Fusstritt) eine Verletzung der unteren Wand der Pars membranacea constatirt wurde.

Dank dem zunehmenden Vertrauen in die frühzeitige operative Behandlung der Fälle hatte man in den letzten Jahren öfters Gelegenheit, sich am Lebenden von den bestehenden Veränderungen unmittelbar nach dem Unfalle zu überzeugen. Unter 9 Fällen, deren Terrillon (p. 30) erwähnt, wurden ebenfalls 6mal Bulbusverletzungen gefunden und in 3 Fällen war die Pars nuda betroffen. Kocher fand in einem Falle von Bulbusverletzung einen 2 cm langen Defect der untern Urethralwand; König constatirte einmal eine quere Durchreissung des Bulbus, in einem zweiten Falle eine totale Zermalmung der Harnröhre im Bereiche der hinteren Bulbusgegend und der Pars nuda [1]). Einen analogen Befund erhob ich in einem Falle, den ich auf der Abtheilung des Herrn Dr. Bourgeois in Bern während meiner Assistentenzeit sah. Oberst theilte den Befund von 5 Fällen frischer Verletzungen mit: 4mal war die Pars membranacea getroffen, einmal der Anfangstheil des Bulbus.

Den Weg des Experimentes zur Feststellung des genauen Sitzes und der Art der Verletzung hat Terrillon betreten. Er erhielt hiebei ausnahmslos Verletzungen des Bulbus und vertritt daher bezüglich des Sitzes der Verletzung die Ansicht, dass in der grossen Mehrzahl der Fälle der mittlere oder vordere Theil des Bulbus betroffen sei; die Urethralwunde liege immer 1—3 cm vor der Fascia perinei propria (unt. Fascie des M. transv. perin. prof. Henle). Diese Ansicht, so gut sie begründet ist durch den Befund zahlreicher Experimente, steht zunächst im Widerspruch mit der gewöhnlichen Angabe der Autoren, dass die Pars membranacea vorwiegend verletzt

[1]) Stricker l. c. p. 3 u. 5.

werde; bei Herbeiziehung der oben mitgetheilten, am Lebenden erhobenen Befunde ergibt sich ferner, dass der Bulbus sowohl wie die Pars nuda in ganzer Ausdehnung verletzt werden können, mithin die Auffassung Terrillon's eine zu einseitige ist. Besieht man sich allerdings einen Medianschnitt etwa an einem Frostpräparate, so wird man geneigt sein, mit letzterem Autor die Bulbusverletzungen als die fast einzig möglichen hinzustellen, indem der Bulbus den unteren Symphysenrand um 2—3 cm nach hinten überragt, also von den gegen den Schambogen einwirkenden Gewalten vor Allem lädirt zu werden scheint. Dieser Widerspruch des Experimentes mit den von klinischer Seite erhobenen Befunden veranlasste mich, die Experimente von Terrillon zu wiederholen und dabei den Verletzungsmechanismus überhaupt zu studiren.

Was zunächst den Sitz der Harnröhrenverletzungen betrifft, so ergab sich, dass sowohl Bulbusverletzungen wie ausgedehntere Verletzungen der Pars nuda mit oder ohne Betheiligung des Bulbus sich am Cadaver erzeugen lassen, also in der That das Experiment die klinische Beobachtung bestätigt. Ich werde bei Besprechung des Verletzungsmechanismus die beweisenden Versuche mittheilen.

Ebenso wichtig wie der Ort ist die Art der Verletzung. Letztere kann bei Dammincisionen in frischen Fällen gewöhnlich nur unvollständig übersehen werden, und es empfiehlt sich daher, sie ebenfalls am Cadaver zu studiren. Terrillon verfuhr schon in dieser Weise. Bei Wiederholung seiner Versuche fand ich, dass die verschiedenen Arten der Verletzung der Urethralwand sich auch leicht an der aus dem Cadaver herausgenommenen Harnröhre erzeugen lassen bei Einwirkung stumpfer Gewalten auf dieselbe.

Bei meinen Cadaverversuchen benutzte ich stets einen massiven hölzernen Keil, dessen Seiten und Spitze so gearbeitet waren, dass sie in den Schambogen eines männlichen Beckens passten. Ein solcher Keil lässt sich am Perineum des Cadavers fixiren, und es werden hiedurch die Versuche, die Verletzungen durch Hinunterfallenlassen des Cadavers zu erzeugen, wesentlich erleichtert. Man bekommt aber auch recht schöne Präparate, wenn man mittelst Hammerschlägen auf die Grundfläche des Keiles die abgestumpfte Spitze des letzteren gegen den perinealen Theil der Urethra antreibt.

In den uns interessirenden Theilen ist die Harnröhrenwand aus folgenden Elementen zusammengesetzt: Innerhalb des Bulbus folgen in der Richtung von innen nach aussen die Schleimhaut, aus Epithel und Propria bestehend, dann eine etwa 1 mm mächtige cavernöse Schicht, eine dünne Ringmuskelfaserschicht, das cavernöse Gewebe des Bulbus und endlich die aus ausserordentlich dichten und feinen Fasernetzen bestehende Albuginea. Die Wandstärke der Pars nuda beträgt etwa 2mm; die einzelnen Bestandtheile sind: die Propria mit dem Epithelium, die cavernöse Schichte 0,6—0,8 mm dick und die etwa 0,75 mm mächtige Schichte glatter Ringsmuskeln.

Sucht man sich durch möglichst exact regulirte Gewalteinwirkungen von der Widerstandsfähigkeit der einzelnen Wandschichten zu überzeugen, so ergibt sich, dass das cavernöse Gewebe stets zuerst verletzt wird; im Bereiche des Bulbus folgt dann die Schleimhaut und zuletzt die Albuginea; in der Pars nuda fehlt letztere, daher hier die Schleimhaut die resistentere Partie der Wand darstellt.

Bei Einwirkung geringer Gewalten, z. B. eines leichten Hammerschlages im Bereiche des Bulbus, entsteht eine Läsion des cavernösen Gewebes: Die Zwischenbalken zwischen den Bluträumen verschwinden und es bildet sich ein mehr weniger ausgedehntes Hämatom, das begrenzt wird nach innen durch die Schleimhaut, nach aussen durch die Albuginea oder durch eine Randschicht intacten cavernösen Gewebes. Dieser erste Grad der Verletzung der Harnröhrenwand kann auch in der Pars nuda erzeugt werden, am sichersten mit Fingerdruck und gleichzeitigem Verschieben der Schleimhaut über der Muscularis; letztere reisst hiebei ein, während die Mucosa intact bleibt. Da wir später sehen werden, dass zum Zustandekommen einer Läsion der Pars nuda stets grössere Gewalten und ein besonderer Mechanismus nothwendig sind, so ist diese Art der Verletzung für sie kaum von Bedeutung.

Schon Reybard kannte die isolirte Läsion des cavernösen Gewebes und führte sie zurück auf eine Zerreissung der Trabekel durch das bei der plötzlichen Einwirkung der Gewalt in den Vacuolen intensiv comprimirte Blut. Auch Terrillon spricht sich für diese Genese aus. Mir scheint sie nicht zutreffend, zumal es sich doch immer um ein circumscriptes Hämatom an der Stelle der Gewalteinwirkung handelt und niemals um Veränderungen des cavernösen Gewebes an entfernteren Stellen. Legt man zudem einen Längsschnitt durch eine solche Blutgeschwulst und wäscht den Inhalt sorgfältig unter Wasser aus, so erscheint eine höchstens 2 cm lange Höhle, die sich gegen die Umgebung scharf abhebt; die etwas unregelmässige Randbegrenzung rührt davon her, dass überall das zerfetzte Balkengerüste in den Hohlraum hineinragt. Dieser Befund spricht doch sicher dafür, dass die quetschende Gewalt die beschriebene Läsion direct erzeugt.

Terrillon konnte die Verletzung erzeugen beim Rittlingssturz eines Cadavers auf eine hölzerne Stange aus einer Höhe von 50 cm, ferner durch einen Schlag mit einem Stücke Holz oder mit einem Hammer gegen das Perineum und mit einem Fusstritt; es sind dies Gewalteinwirkungen, die gewöhnlich die schwersten Verletzungen erzeugen. Bei den Cadaverexperimenten besteht aber die Zerstörung des cavernösen Gewebes niemals einzig, vielmehr bieten die anderen perinealen Weichtheile Zeichen der stattgehabten Gewalteinwirkung dar. Vor Allem betroffen ist der M. bulbo-cavernosus und nicht selten der M. ischio-cavernosus derselben Seite; das Corp. cavernos. penis ist an seiner Wurzel entweder total vom Schambogen abgestreift oder doch stark zerrissen; auch die fibröse Hülle des Bulbus habe ich gewöhnlich verletzt getroffen, etwa in Form eines ½—1 cm langen Risses der seitlichen Wand; seitlich vom Bulbus ist meist die Fascia perinei propria eingerissen.

Bei der Bulbusquetschung bestehen also immer benachbarte Läsionen, die in Nichts denen nachstehen, welche wir bei ausgedehnten Urethralverletzungen beobachten, aber es kommt ihnen sämmtlich eine relativ geringe Dignität in klinischer Beziehung zu, weil durch die Intactheit der äusseren Haut und der Harnröhrenschleimhaut der subcutane Charakter der Läsion gewahrt bleibt. Die französischen Autoren sprechen von einer Rupture interstitielle in diesen Fällen; wegen des zuletzt angeführten, für den Verlauf massgebenden

Momentes bezeichne ich die Verletzung als einfache Quetschung, Contusion, der Harnröhre und glaube, dass sie im Leben nicht, wie die Cadaverexperimente den Anschein geben, durch besonders leichte Gewalteinwirkung entsteht, sondern resultirt, wenn der Bulbus einer äusseren Gewalt seitlich ausweicht und die Hauptwirkung letzterer sich auf den Schambogen und die ihm anliegenden Weichtheile überträgt, so dass diese also zumeist, der Bulbus nur peripherisch, die Harnröhrenschleimhaut aber gar nicht lädirt wird.

Die verschiedenen Formen von Quetschwunden der Harnröhre lassen sich am einfachsten am Cadaver studiren. Ich habe in den folgenden schematischen Figuren versucht, die bei meinen Experimenten am häufigsten erhaltenen zu skizziren: Fig. 85 zeigt eine isolirte Schleimhautläsion (a); ich erhielt sie gewöhnlich bei Einwirkung eines nicht zu starken Hammerschlages auf den Bulbus; falls letzterer aber mehr seitlich getroffen wurde, so fanden sich

Fig. 85.



Fig. 86.

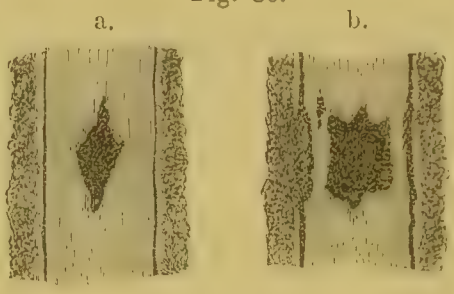

2—3 etwa 5—8 mm lange blutige Streifen in der Schleimhaut, die bei seitlichem Zuge als kleine lineäre Einrisse der Schleimhaut erschienen. Fig. 86 a und b sind Urethralquetschwunden. Die Harnröhrenwand ist in ganzer Dicke lädirt, durch den Defect gelangt man unmittelbar in den periurethralen Quetschungsherd. Den Defect a erhielt ich durch einen Hammerschlag; er ist völlig analog einem Befunde, welchen ich auf der Kocher'schen Klinik bei der Section einer Harnröhrenverletzung durch Fusstritt sah. Fig. 86 b bildet

a. Fig. 87. b.

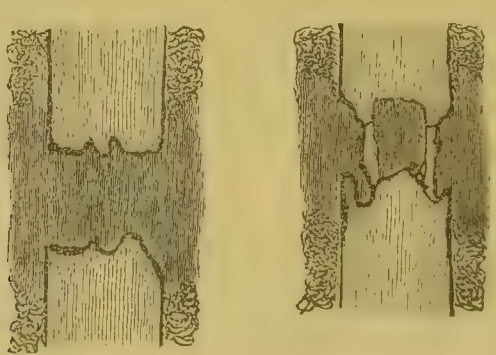

den Uebergang zur totalen Zerquetschung. Die Läsion umfasst hier fast die ganze Circumferenz; die Continuität der Harnröhre wird nur

durch zwei schmale Streifen normaler Urethralwand erhalten. Totale Durchtrennungen der Harnröhre erhält man am Bulbus leicht, z. B. wenn man einen Cadaver aus einer Höhe von 70 cm bis 1 m auf eine nicht zu dicke Eisenstange rittlings herunterstürzen lässt. Die Breite des Urethraldefectes Fig. 87 a beträgt gewöhnlich $1\frac{1}{2}$—$2\frac{1}{2}$ cm und es besteht zugleich eine umfängliche Zerstörung. Die Wundhöhle wird begrenzt nach oben und vorne von dem unteren Symphysenrand; das Lig. transvers. pelvis ist entweder ganz oder doch an seinem unteren Rande eingerissen, vorne und hinten liegen die beiden unregelmässig ausgefransten Urethralstümpfe mit den Ueberresten des lädirten Bulbus. Am peripheren Stumpfe trifft man bald wieder unverändertes cavernöses Gewebe, der am centralen Urethralende sitzende Bulbusrest dagegen ist meist stark suffundirt und multipel zerrissen. Seinen Abschluss findet der Quetschungsherd durch die untere fibröse Platte des Diaphragma urogenitale (Fascia propria perinei) und die intacte Haut und oberflächliche Fascie.

Ueber die analoge Verletzung der Pars membranacea kann ich mich kurz fassen. Die Veränderungen an der Harnröhre zeigen keine Unterschiede von denen im Bereiche des Bulbus, die Nebenverletzungen aber sind viel bedeutender; die Fascia perinei propria ist constant eingerissen und in geringerer oder grösserer Ausdehnung defect. Die Wurzeln der Penisschwellkörper sind entweder ein- oder beidseitig verletzt und die sie überdeckenden Muskeln bloss gequetscht, oder ganz zerrissen; auch das cavernöse Gewebe ist im Bereiche des Schambogens ausgedehnt, zermalmt und die Albuginea gewöhnlich defect. Zuweilen findet sich der absteigende Schambeinast einer Seite völlig blossgelegt.

Auf eine Form der Urethralverletzung muss ich noch aufmerksam machen, welche ich bei meinen Experimenten einige Male erhielt: sie ist in Fig. 87 b schematisch gezeichnet. Es handelt sich um eine vollkommen durchquetschte Urethra, deren beide Enden aber noch eine Verbindung unter einander erhalten durch schmale Streifen submucösen Gewebes. Diese Streifen entbehren des epithelialen Ueberzuges und bestehen wesentlich aus stärkeren Zügen faserigen Bindegewebes. Sie stellen die Reste der der Gewalt am meisten widerstehenden Wandbestandtheile des Urethralcanales dar. Der Befund ist zur Erklärung einzelner Verhältnisse des Katheterismus wichtig.

Im Bereiche der Pars nuda ist der centrale Harnröhrenstumpf sehr oft aus seiner normalen Lage gewichen und bildet einen kleinfingerdicken, gegen 2 cm langen Strang, der entweder nach hinten gegen das Rectum zu oder seitlich in der Fossa ischio-rectalis liegt.

Sämmtliche experimentell erzeugten und ebenso die gleich nach der Verletzung am Lebenden untersuchten, durch Gewalteinwirkungen auf das Perineum entstandenen Defecte der Harnröhre zeigen die charakteristischen Merkmale der Quetschwunden, vor Allem sind die unregelmässig zerfaserten und blutig suffundirten Wundränder in die Augen springend. Ich hebe dies besonders hervor gegenüber der heute noch so verbreiteten Nomenclatur unserer Verletzung, wonach sie als Zerreissung oder Risswunde der Harnröhre bezeichnet wird.

Den Mechanismus der perinealen Harnröhrenverletzungen hat zuerst Cras in seiner der Pariser chirurgischen Gesellschaft vorgelegten

Arbeit zu präcisiren gesucht und Terrillon adoptirte seine Ansichten im Wesentlichen. Die beiden Autoren beschäftigen sich aber ausschliesslich mit den Bulbusverletzungen und lassen sich hiemit eine Einseitigkeit zu Schulden kommen, welche besonders in Hinsicht auf die klinischen Beobachtungen der letzten Jahre scharf hervortritt. Terrillon gebührt das grosse Verdienst, die Harnröhrenrupturen zuerst in ausgedehntem Masse experimentell studirt zu haben, allein er hat allzusehr die typischen Verletzungsmechanismen sprechen lassen, während doch gerade das Atypische hier wie bei allen complicirten Verletzungen in praxi am meisten beobachtet wird. Das Experiment einzig kann hier nicht entscheiden, die von ihm gelieferten Daten müssen vielmehr mit den am Lebenden erhobenen Befunden verglichen werden, und nur unter gleichzeitiger Berücksichtigung der ätiologischen Momente lässt sich der Mechanismus der Verletzung feststellen.

Es gibt perineale Harnröhrenverletzungen, welche sich mit grosser Leichtigkeit experimentell erzeugen lassen; es sind dies jene, wo die Harnröhre in der Mittellinie von der äusseren Gewalt getroffen wird. Beim Rittlingsfall des Cadavers auf eine 2—3 cm dicke gerade Eisenstange, bei der Application eines Fusstrittes, am leichtesten aber durch das Eintreiben eines abgestumpften Keiles gegen die Harnröhre mittelst Hammerschlägen gelingt dies fast ausnahmslos, und es hängt dann nur von der Intensität der einwirkenden Gewalt ab, ob bloss eine Quetschwunde oder aber eine totale Durchquetschung resultirt. Bezüglich der Pars bulbosa muss ich Cras und Terrillon Recht geben, dass gewöhnlich die mittlere Partie des Bulbus verletzt wird, die beim richtig gestellten Sagittalschnitte unmittelbar unter dem Symphysenrande liegt. Gegen letzteren wird der Bulbus durch die äussere Gewalt angedrängt und verletzt.

Die Verhältnisse dieser Läsion zur Fascia perinei propria kann man aus einem Sagittalschnitte erschliessen; am besten geeignet hiefür

Fig. 88.

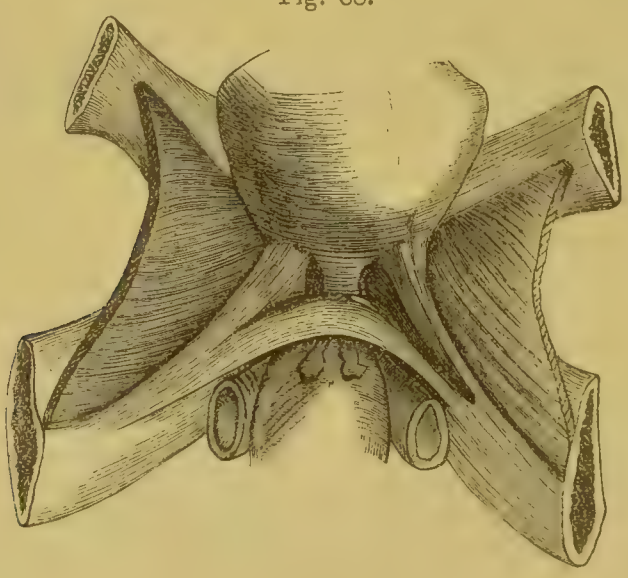

ist jedoch eine Ansicht des Perineums von hinten. Fig. 88 habe ich deswegen abbilden lassen, sie ist dem amerikanischen Kriegswerke ent-

nommen (l. c. Fig. 253). Sie zeigt Bulbus, Cowper'sche Drüsen, Pars nuda und Prostata von hinten, nebstdem die Fascia perinei propria und die Ligg. ischio-prostatica. Der M. obturat. int. ist beiderseits an seinem Ursprunge durchschnitten.

Gegenüber den genannten französischen Autoren muss ich hervorheben, dass auch die Pars membranacea in der Mittellinie und zwar relativ ausgedehnt verletzt werden kann. Am Cadaver gelingt dies durch Application eines kräftigen Schlages nach oben und vorne hinter dem Bulbus unmittelbar vor dem Anus. Die Gewalt dringt zwischen dem Bulbus und der vorderen Rectalwand nach vorne und oben und trifft den Anfangstheil der Pars nuda, die gegen die untere Hälfte der hinteren Symphysenfläche getrieben wird. Die äussere Haut muss hiebei natürlich bedeutend eingestülpt werden, aber nichts desto weniger fand ich sie stets unverletzt. Am Lebenden entsteht die Verletzung der Pars nuda nach demselben Mechanismus wohl zumeist durch einen Fusstritt, der von hinten gegen das Perineum applicirt wird, oder beim Auffallen auf einen vorragenden Gegenstand, etwa einen Metallknopf oder einen prominenten Stein u. dgl. Hiebei scheint es nach meinen Versuchen Regel zu sein, dass der Körper nach dem Auffallen nach hinten umsinkt, was natürlich die Verletzung um so sicherer zur Folge hat.

Bei einer grossen Reihe von Verletzungen aber wirkt die äussere Gewalt nicht direct in der Mittellinie, sondern von der Seite auf die Harnröhre ein. Bei dem Rittlingsfall eines Cadavers auf eine 3 cm dicke Eisenstange aus etwa 70 cm Höhe übersieht man diesen Mechanismus am leichtesten. Die Stange berührt zunächst den aufsteigenden Schambeinast der einen Seite; der Cadaver fällt sogleich etwas nach hinten, die Eisenstange senkt sich jetzt tief in die Fossa ischio-rectalis ein, wo sie aber eine ungenügende Unterstützung findet. Der Hauptstützpunkt liegt vielmehr am Schambogen. Geleitet durch letzteren dringt sie zwischen Bulbus und aufsteigendem Schambeinast ein, lädirt die hier vorhandenen Weichtheile, vor Allem die Fascia propria perinei und das Lig. transversum und drängt den Bulbus und die Pars nuda nach der anderen Seite. Letztere kommt nun unter den aufsteigenden Schambeinast dieser Seite zu liegen und kann hier direct lädirt werden. Der Cadaver sinkt nach dem Auffallen auf den ihm gesetzten Widerstand stets seitlich zu Boden, und falls die Harnröhre noch nicht verletzt wurde, wird sie bei dieser Drehung des Körpers nach der Seite gegen den absteigenden Schambeinast fixirt und gequetscht.

Fig. 324 (l. c. p. 426) des Henle'schen Handbuches kann den hier entwickelten Verletzungsmechanismus am besten illustriren. Ich habe sie deswegen in Fig. 89 copiren lassen. Dadurch dass das rechte Corp. cavernosum nahe seinem Ursprunge durchschnitten und der Penis nach links abgezogen ist, resultirt gerade diejenige Stellung der Harnröhre zum Schambogen, von welcher aus die Verletzung der Pars nuda gewöhnlich erfolgt. Die Abbildung ist für unsere Zwecke noch besonders geeignet, weil sie zugleich die Beziehungen der Fascia perinei propria und der für unsere Verletzung wichtigen Gefässe und Nerven sehr schön zeigt. (1 Vena, 2 Arteria, 3 Nervus dorsalis penis, 4 Vena profunda penis am Beckenaustritte abgeschnitten, die vorderen Schnittenden folgen dem Penis.)

Wenn ich bei diesem Verletzungsmechanismus die Pars nuda als den hauptsächlich betroffenen Theil bezeichne, so geschieht dies wesentlich gestützt auf meine Experimente. Ich muss aber beifügen, dass bei den Fallversuchen sowohl wie bei Einwirkung eines Schlages von der Seite her auch recht oft die hintere Bulbuspartie mitgetroffen wird; überhaupt kommt es zumal beim Fall zu den ausgedehntesten Verletzungen, wie man sie nur am Lebenden beobachtet hat. Es hat dies gewiss darin seinen Grund, dass durch die verschiedenen Bewegungen des Körpers in Folge Gleichgewichtsstörung beim Fall noch secundäre Krafteffecte zur Wirkung kommen, welche die schon gesetzten Verletzungen noch vermehren. Zieht man die differenten ätiologischen Momente unserer Verletzungen in Betracht, so wird man zudem begreifen, wie durch zahlreiche Zufälle Variationen der einzelnen Mechanismen möglich sind. Ob überhaupt Erörterungen über die specielle Entstehung der Läsion statthaft sind, kann man sich fragen bei vielen so wenig controllirbaren Ursachen, z. B. beim Falle aus bedeutender

Fig. 89.

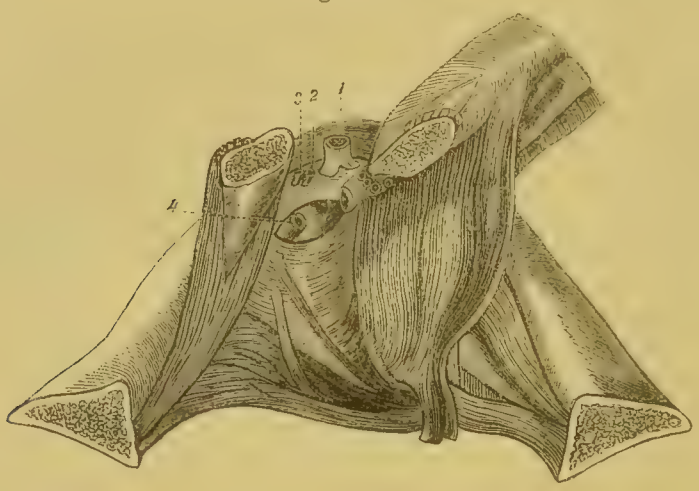

Höhe auf einen unregelmässigen Körper, etwa einen Baumast etc., wo man in neuerer Zeit so oft erstaunt war über die hochgradigen Verletzungen, welche sich dem Auge darboten, wenn man nach Spaltung der Haut die Wundhöhle eröffnete.

Von Ollier und Poncet ist eine Hypothese über das Zustandekommen unserer Verletzung aufgestellt worden, die nach den erwähnten Resultaten der Experimente am leichtesten ihre Widerlegung findet. Die beiden Autoren fanden bei Versuchen am Cadaver, dass die Harnröhre gewöhnlich am Uebergange des bulbösen in den häutigen Theil lädirt werde und glaubten, dass es sich hiebei um ein Abreissen der Harnröhre über dem scharfen Rande des Lig. transversum pelvis handle; die kleineren Defecte würden demnach ausnahmslos an der oberen Harnröhrenwand sitzen, da die straff gespannte Aponeurose letztere gleichsam durchschneidet. Schon Terrillon sprach sich gegen diese Ansichten aus und auch meine Experimente widerlegen sie völlig. Durch directe Beobachtung am Lebenden ist der von Ollier und Poncet angenommene Mechanismus noch niemals constatirt worden,

und die Verhältnisse des Katheterismus, auf welche die beiden Autoren besonderes Gewicht legen, sind sehr wechselnd und lassen sich kaum zu ihren Gunsten deuten. Das Lig. transversum wurde aber auch schon zerrissen gefunden (Terrillon l. c. p. 35), zumal bei sehr heftigen Gewalteinwirkungen, so dass ihm eine besondere Rolle bei der Genese unserer Verletzung nicht zugesprochen werden kann.

Nachdem ich bei Besprechung meiner Leichenexperimente sämmtliche Läsionen genauer beschrieben, sehe ich von einer besonderen pathologisch-anatomischen Schilderung ab und beschränke mich nur darauf, auf einzelne noch nicht berührte Verhältnisse aufmerksam zu machen.

Am auffälligsten ist es, wie selten, trotz der ausgedehntesten Läsionen der perinealen Organe, die äussere Haut mitverletzt ist. Ich kenne bloss 6 Fälle mit gleichzeitiger Hautwunde: 3 führt Terrillon an, 1 Voillemier (Fall auf einen Meissel), 1 sah ich auf der Kocher'schen Klinik bei einem Kinde (Auffallen auf die Scherben eines zerbrechenden Nachttopfes), den letzten Fall sah ich bei einem befreundeten Collegen, es handelte sich um eine durch die Spitze einer Sichel erzeugte Verletzung. Gleichzeitige Hautwunden kommen also nur durch scharfkantige und spitze Gegenstände zu Stande.

Wegen der Angaben über die Verbreitung der Harninfiltration verdienen die Verletzungen der Fascia perinei propria Berücksichtigung. Nach meinen Versuchen muss ich annehmen, dass diese Fascie in den meisten Fällen lädirt wird, also entweder einen leichten Riss oder einen grösseren Defect aufweist. Den Rand des letzteren kann man nach der Perinealincision oft leicht erkennen, da er scharf über die zerquetschten Weichtheile vorsteht und sofort durch den palpirenden Finger gefühlt wird. Nur für die Fälle von querer Durchtrennung des Bulbus gilt die Angabe von Terrillon, dass die Fascie nicht verletzt sei, Läsionen der Pars membranacea sind ohne Continuitätstrennung der Fascia propria perinei gar nicht denkbar.

Von grösseren Gefässen (vgl. Fig. 89) wird am häufigsten die Arteria bulbo-urethralis (bulbosa) verletzt, ich glaube jedoch, dass bei ausgedehnten Quetschungen auch die eigentlichen Penisgefässe getroffen werden können, wenngleich bezügliche Angaben bis jetzt nicht vorliegen. Die quetschende Wirkung der Gewalt bedingt es natürlich, dass die Blutungen trotz der Verletzung auch grösserer Gefässe gewöhnlich mässig sind.

Bei besonders kräftigen Contusionen der Perinealgegend kommt es vor, dass die Gewalt sich nicht erschöpft an der Zerstörung der Weichtheile, sondern noch weiter auf den knöchernen Schambogen wirkt. Hiebei werden entweder kleine Splitter vom absteigenden Schambeinast abgesprengt, oder es kommt zu einer Fractur dieses Knochens. Die Knochenläsion ist aber eine secundäre und verdankt ihre Entstehung der gleichen Ursache wie die Harnröhrenzerquetschung. In §. 52 werden wir die Beckenfracturen genauer zu berücksichtigen haben, in deren Gefolge Harnröhrenverletzungen ebenfalls resultiren, sie unterscheiden sich wesentlich von den in Rede stehenden Knochenläsionen. Terrillon nennt letztere secundäre oder concomitirende Beckenfracturen und stellt ihnen die primären gegenüber, die secundär eine Harnröhren-

verletzung bedingen. Am wichtigsten ist der Unterschied in der Ausdehnung der beiden Knochenverletzungen. Unsere sog. secundäre Fractur resultirt aus einer Gewaltwirkung von unten auf den Schambogen und besteht in einer localisirten Continuitätstrennung, während es sich bei den primären Fracturen stets um durch ganz verschiedenen Mechanismus entstehende und gewöhnlich multiple Läsionen handelt.

§. 47. Symptomatologie. Im Vergleiche zur Ausdehnung der Verletzung sind die Schmerzen gewöhnlich gering: im Momente des Unfalles werden sie öfters durch den Shock verdeckt, nachher aber klagen die wenigsten Patienten über starke Schmerzen. Am heftigsten sind letztere im Allgemeinen bei gleichzeitigen Knochenläsionen. Druckschmerzen sind sehr constant in der ganzen Ausdehnung der gequetschten Theile. Auch bei Bewegungen und zumal beim Transporte klagen die Kranken öfters über Schmerzen am Damm oder ausstrahlende Schmerzen nach dem Blasenhalse und der Eichel. Steigerung der Schmerzen deutet im Allgemeinen auf eingetretene Complicationen, phlegmonöse Entzündung des Quetschungsherdes oder Harninfiltration.

Bei sämmtlichen frischen Fällen beherrschen die Verhältnisse der Harnentleerung die Situation. Aus meiner Casuistik ergeben sich hiefür folgende Daten: unter 143 Fällen bestand gleich nach der Verletzung völlige Retention in 105 (73,4 %); spontanes Uriniren war möglich in 38 (26,5 %); in 3 Viertel aller Fälle besteht also Harnverhaltung von Anfang an.

Die Gründe für die Harnverhaltung lassen sich bei den totalen Trennungen der Harnröhre am leichtesten übersehen. Es besteht hier einmal eine grosse Distanz der beiden Urethralstümpfe und häufig ist der centrale Theil noch dislocirt. Es kommt sodann hinzu, dass gerade bei diesen totalen Durchtrennungen sofort nach dem Trauma eine beträchtliche Blutung erfolgt und durch die Coagulation des Blutes treten dem Urine neue Hindernisse entgegen. Bei den kleineren Quetschwunden wird das Urethrallumen ebenfalls durch Coagula zunächst verlegt. Hier sowohl wie bei der einfachen Contusion ohne Verletzung der Harnröhrenschleimhaut kann aber auch durch eine starke Blutung in den gequetschten Theilen ein bedeutender Druck auf die Urethralwand ausgeübt und hiedurch einzig dem Harn der Weg verlegt werden. Bei sämmtlichen Verletzungen mit folgender Harnverhaltung ist an die angeführten mechanischen Momente in erster Linie zu denken. Möglich ist, dass im Bereiche des häutigen Theiles noch der Einfluss des lädirten M. transv. perinei prof. als bedingendes Moment für die Retention in Frage kommt.

In 38 Fällen (26,5 %) konnten die Verletzten nach dem Unfalle spontan uriniren, in 17 Fällen davon folgte am 2.—3. Tage noch Harnverhaltung und nur in 19 Fällen, d. h. in 9 % sämmtlicher Dammquetschungen, traten keine Störungen der Harnentleerung auf. Die Verletzung beschränkte sich hier offenbar auf eine einfache Quetschung der Harnröhre (rupture interstitielle, Reybard-Terrillon). Die mitgetheilten Zahlen können jedoch kaum ein Bild von der Häufigkeit dieser Läsion geben. Zu berücksichtigen ist nämlich, dass bei der einfachen Urethralcontusion auch Harnverhaltung bestehen kann,

wie ich bereits hervorhob, andererseits aber wird bei fehlender Störung der Harnentleerung die ärztliche Hilfe nur selten wegen der blossen Contusion verlangt, und es kommen deswegen diese leichten Dammquetschungen wohl viel öfter in Wirklichkeit vor, als sie in der Literatur getroffen werden.

In der Hälfte aller Fälle, wo gleich nach dem Unfalle das Uriniren möglich war, folgte am 2. oder 3. Tage Harnverhaltung und in 2 Fällen davon überdies noch Harninfiltration. Diese nachträglichen Störungen der Harnentleerung können durch recidivirende Blutungen entstehen, gewöhnlich aber resultiren sie aus der durch äussere Infection vermittelten entzündlichen Schwellung der verletzten Theile. Einzelne Beobachtungen ergeben umgekehrte Verhältnisse der Harnentleerung: gleich nach dem Trauma Retention und nach einigen Tagen spontanes Uriniren. Es liesse sich hiebei an einen durch die Verletzung ausgelösten Urethralkrampf denken, der in einiger Zeit spontan sich hebt; directe Beweise hiefür sind schwer zu erbringen. Am naheliegendsten ist es, in solchen Fällen einen periurethralen Bluterguss als Ursache der Verhaltung zu beschuldigen, bei dessen Resorption die letztere wieder verschwindet.

Ein wichtiges Symptom unserer Verletzung ist die Blutung aus der Harnröhre. Sie manifestirt sich in höchst verschiedener Intensität. Zunächst ist der Fälle zu gedenken, wo eine eigentliche Blutung durch das Orificium ext. nicht stattfindet, sondern bloss ein Blutstropfen oder ein Coagulum in diesem gefunden wird. Es sind dies Ausnahmen. Gewöhnlich findet die ersten Stunden nach dem Trauma ein spontaner Blutabgang aus der Harnröhre statt, meist tropfenweise, so dass die Gesammtmenge einige Esslöffel beträgt. Massigere und daher Besorgniss erregende Blutungen kommen selten zur Beobachtung. Von Paul (Terrillon p. 79) ist ein Fall publicirt, wo die Blutung 6 Tage dauerte und jedesmal nach dem Uriniren wiederkehrte. Der Kranke wurde in Folge davon sehr anämisch. Aus der Intensität der Blutung darf man aber niemals einen Schluss ziehen auf die Ausdehnung der Verletzung. Die perineale Harnröhrenverletzung ist, wie wir sahen, stets mit Gefässläsionen verbunden, aber dem hiebei austretenden Blute stehen gewöhnlich noch andere Wege offen als der periphere Harnröhrencanal. Zunächst sammelt es sich constant im Quetschungsherde an und bedingt hier die primäre Schwellung. Durch ein rasch sich bildendes Coagulum kann der Weg in die Harnröhre versperrt sein, so dass jegliche Blutung aus dem Orificium fehlt. Der erste spontan oder mittelst des Katheters entleerte Harn enthält gewöhnlich Blutbeimischung entweder in Form von Coagula oder er ist blutig tingirt. Das Blut kann demnach auch durch den centralen Harnröhrentheil in die Blase gelangen.

Das Symptom der Blutung ist als solches von der grössten Wichtigkeit, es beweist, dass eine wirkliche Läsion der Harnröhrenwand besteht und für die Behandlung ist dies entscheidend. Gleichviel also ob Blut aus dem Orificium abgeht, oder mit dem Urine entleert wird, Blut in Harnröhre oder Blase bedeutet für unsere Verletzung eine Continuitätstrennung der Urethralwand.

Die dritte Erscheinung nach Einwirkung contundirender Gewalten auf den Damm ist die Schwellung. Sie beschränkt sich anfangs auf

das Perineum, so dass zwischen Scrotum und Anus eine hühnerei- bis faustgrosse, regelmässig rundliche Vorragung resultirt, von unveränderter Haut bedeckt, weich elastisch sich anfühlend und bei genauerem Betasten häufig Fibrincrepitation darbietend. Diese Schwellung resultirt aus dem in Folge der Quetschung sich bildenden Blutergusse und ändert sich dem entsprechend. Zunächst kann sie bei ausgedehnterer Gefässverletzung und fortdauernder Blutung noch zunehmen und sich fortsetzen auf Scrotum und Penis. Sie folgt hiebei ganz der Verbreitung der Fascia superficialis, was man deutlich erkennt, sobald die charakteristische blaurothe bis stahlblaue Hautverfärbung erscheint. Von letzterer ist dann nämlich betroffen der Damm, das ganze Scrotum, ein Ausläufer geht von der Peno-Scrotalfalte auf die Unterseite des Penis, und zwei ganz symmetrische zungenförmige Fortsätze kommen jederseits zwischen Anus und Tuber ischii zu liegen. In einem Falle von Bulbusverletzung der Kocher'schen Klinik war diese charakteristische Hautverfärbung besonders schön ausgeprägt und wurde schon 2¼ Stunden nach dem Unfall (Fall auf die Handhabe eines Maurerkübels; Patient 32 Jahre alt) constatirt. Bei grösserer Ausdehnung des Blutergusses kann man diesen auch per rectum durchfühlen. Zuweilen gelingt es durch äusseren Druck die Dammschwellung etwas zu verkleinern, oder es findet bei Compression der Schwellung ein erneuter oder vermehrter Blutabgang durch das Orificium statt. Bei den Verletzungen der Pars nuda besteht die Dammschwellung auch, das Hämatom verbreitet sich aber noch in die Tiefe, zunächst innerhalb des Diaphragma urogenitale, dann in dem lockern prärectalen Zellgewebe und in der Fossa ischio-rectalis, seltener sendet es einen Fortsatz hinter der Symphyse gegen die vordere Bauchwand. Diese ausgedehnten Hämatome werden besonders vom Mastdarme aus palpirt. Der Druckempfindlichkeit der Dammschwellung wurde bereits gedacht.

§. 48. Der Verlauf gestaltet sich am einfachsten bei der blossen Contusion der Harnröhre. Durch das in dem Quetschungsherde sich ansammelnde Blut wird eine comprimirende Wirkung auf die Harnröhre ausgeübt, und es resultirt daraus gewöhnlich Harnverhaltung, die sich aber durch den Katheter heben lässt. Sobald der Bluterguss sich zurückbildet, verschwindet die Druckwirkung auf die Harnröhre und die Urinentleerung wird frei. Die einfache Harnröhrencontusion verläuft wie jede subcutane Quetschung und geht spontan in Heilung über.

Ganz anders die Harnröhrenwandverletzungen: die Behinderung der Urinentleerung wird hier häufig folgenschwer und andererseits resultiren gewöhnlich Complicationen durch die Infection der Urethralwunde. Was das erstere Moment betrifft, so wurde bereits hervorgehoben, dass bei den Quetschwunden durch das periurethrale Hämatom sowohl als durch Blutcoagula, welche durch die Urethralwunde in das Lumen der Harnröhre gelangen, dieses ganz oder theilweise verlegt wird. Bei den totalen Durchtrennungen der Harnröhre aber ist jede Möglichkeit benommen, dass der Urin durch den peripheren Theil der Harnröhre abfliessen kann. Daraus erklärt es sich, dass gewöhnlich, wenn der Kranke versucht zu uriniren, der Harn durch den Harnröhrendefect zunächst in den perinealen

Contusionsherd gelangt und von da sich in den lockeren Bindegewebsräumen weiter verbreitet. So entsteht die Harninfiltration. Das pathologisch-anatomische und klinische Bild der letzteren ist an einer anderen Stelle dieses Werkes bereits ausführlich geschildert (Lieferung 49: L. Dittel, die Stricturen der Harnröhre, §. 82—84, p. 212), weswegen ich auf die dortigen Angaben verweise. Es verdient hervorgehoben zu werden, dass in den sämmtlichen Fällen, wo die Harnröhrenverletzung mit einer Hautwunde am Perineum complicirt war (§. 46), die Harninfiltration ausblieb, offenbar weil durch die Art der Verletzung schon dem Urin ein Ausweg geschaffen wurde. Von Sir Henry Thompson wird bei Anlass der Besprechung der Harninfiltration als Complication des lateralen Steinschnittes besonders hervorgehoben, dass die gequetschten und gezerrten Bindegewebs- und Fascienblätter der Entstehung und Verbreitung der Harnfiltration Vorschub leisten, während einfache glatte Schnittwunden durch diese Gewebe niemals zur Harninfiltration Veranlassung geben [1]). Eine Bestätigung findet die Ansicht Thompson's durch die Harnröhrenverletzungen insofern, als bei ihnen vermöge der ausgedehnten Einwirkung der meist stumpfen Gewalt die Gewebe des Dammes in weiter Ausdehnung gequetscht sind und in der That hier auch die Harninfiltration besonders intensiv zur Ausbildung kommt.

Bei entstehender Urininfiltration wird gewöhnlich kein Urin auf normalem Wege entleert; gerade dies Moment und die unter grossen Schmerzen sich bildende Anschwellung von Scrotum und Penis bewegen den Patienten, die Hilfe des Arztes zu verlangen. Ganz selten geht ein Theil des Urins durch die äussere Harnröhrenmündung ab und der Rest infiltrirt sich in die verletzten Gewebe. Hiedurch war ein Fall ausgezeichnet, den ich auf der Berner Klinik beobachtete, er ist auch in anderer Beziehung von Interesse, ich führe ihn deswegen in Kürze hier an:

Der 41jährige Patient erhielt 3 Wochen vor Spitaleintritt einen Fusstritt an den Damm, bekam nachher Blutung aus der Harnröhre, indess war die Harnentleerung möglich. Dabei entstand aber ausgedehnte Harninfiltration und erst in der 3. Woche suchte Patient ärztliche Hilfe im Spital, wie das ganze Scrotum sphacelös war und eine grosse Partie der Bauchhaut ebenfalls die Zeichen der Gangrän darbot. Patient war stets herumgegangen und kam zu Fuss in den Spital, wo er in weiteren 3 Wochen pyämisch zu Grunde ging trotz energisch desinficirender und excitirender Behandlung.

Eine ganze Reihe von Complicationen resultiren, indem die Urethralwunde trotz ihres scheinbar subcutanen Charakters in der Regel inficirt wird. Die Infection erfolgt vom Harnröhrencanal aus und zwar in doppelter Weise: In den Fällen, wo eine Blutung aus dem Orific. ext. stattfindet, können Infectionskeime von aussen oder aus dem Vorhautsacke stammend sich dem Blute mittheilen und durch letzteres zur Wunde gelangen. Gewöhnlich aber erfolgt die Infection der Harnröhrenwunde durch den Katheter.

---

[1]) Lithotomie und Lithotripsie von Sir H. Thompson. Nach der 3. Auflage der „Practical Lithotomy and Lithothrity" übers. v. Dr. H. Goldschmidt, p. 60.

Der einmalige Katheterismus mit einem gut desinficirten und mit Carbolöl bestrichenen Instrumente ist bei intacter Urethralschleimhaut ein ganz unschädlicher Eingriff, aber dass der Katheterismus nicht als aseptischer Eingriff betrachtet werden darf, zeigen die Fälle von öfters wiederholtem Katheterismus und die Verweilkatheterbehandlung zur Genüge. Im Präputialsack sind beständig in Zersetzung begriffene Stoffe angesammelt, die trotz energischer Reinigung immer wieder von Neuem sich bilden. Diese Stoffe sind es vor Allem, welche durch den Katheter nur zu leicht in die Urethra gelangen und inficirend wirken. Das zur Einfettung des Instrumentes verwendete Carbolöl vermag offenbar recht wenig dagegen, wissen wir ja doch durch die classischen Untersuchungen von R. Koch, wie geringe antiseptische Wirkung speciell dem Carbolöle zukommt. Von jeher sprach man bei der Katheterbehandlung von einer durch den Reiz des Instrumentes gesetzten Entzündung; heute können wir mit Sicherheit annehmen, dass auch diese Entzündung nicht sowohl durch einen mechanischen Reiz als vielmehr durch organisirte Entzündungserreger entsteht, die entweder dem nicht genügend desinficirten Katheter anhaften, oder mittelst des letzteren aus dem Präputialsack in die Harnröhre gelangen.

Hienach wird man leicht verstehen, dass die Urethralwunde durch den Katheter inficirt werden kann. Am sichersten erfolgt die Infection natürlich durch den Verweilkatheter; es ist durch die Erfahrung zur Genüge festgestellt, dass hiebei die Infection der Harnröhrenwunde niemals ausbleibt; die später noch mitzutheilenden Resultate der Verweilkatheterbehandlung werden das Gesagte am besten illustriren.

Was nun aber die Infection für unsere Verletzung bedeutet, ist in die Augen springend. Es handelt sich, sobald die Harnröhrenschleimhaut lädirt ist, um eine Quetschwunde, nach deren Infection die Wundränder nekrotisiren, der Wanddefect wird also durch die Infection vergrössert. Wie wichtig dieses Moment aber bei der späteren Vernarbung ist, ergibt sich aus den regelmässig resultirenden Stricturen.

Allein die Infection wirkt noch aus anderen Gründen folgenschwer. Von der Urethralwunde setzt sie sich nämlich mit fast absoluter Sicherheit auf den periurethralen Quetschungsherd fort; die Bildung eines Dammabscesses oder einer Dammphlegmone ist deswegen die gewöhnliche Complication unserer Verletzung, falls nicht die Behandlung von Anfang an dagegen gerichtet ist. Von jeher waren die schweren septischen Phlegmonen bei den Urethralverletzungen am Perineum gekannt und gefürchtet. Zu einem Theile erklärt sich ihr besonders bösartiger Charakter aus der so umfänglichen Verletzung. Die intacte Haut des Perineums bildet ein ferneres ungünstiges Moment, insofern als sie zu leicht eine subcutan, d. h. aseptisch verlaufende Läsion vortäuscht, während sie gegentheils Retention der sich bildenden Entzündungsproducte und damit Steigerung sämmtlicher Erscheinungen bedingt. Der Contact des Urins mit dem inficirten Quetschungsherde ist endlich noch verantwortlich zu machen für die so gefürchtete perineale Phlegmone. Durch die bekannten Untersuchungen von Simon, Menzel etc. kennen wir den frischen Urin als aseptische Flüssigkeit für Wunden; aber wir wissen andererseits

auch, wie leicht der Urin inficirt wird und sich zersetzt. Sobald Urin durch den Harnröhrendefect in den perinealen Quetschungsherd fliesst, so wirkt er hier zunächst drucksteigernd, die durch die Quetschung in den Geweben bereits gesetzten Circulationsstörungen werden bedeutend gesteigert und eine ausgedehnte Nekrose wird die Folge sein. Zugleich zersetzt sich aber auch der Urin und erzeugt wieder Producte von intensiv deletärem Charakter für die verwundeten Gewebe.

Die perineale Phlegmone mit oder ohne Harninfiltration bildet die Hauptcomplication unserer Verletzung und falls nicht frühzeitig eine energische Behandlung eingreift, kommt es häufig rasch zu einer septischen Allgemeininfection mit lethalem Ausgang. Pyämische Processe mit demselben infausten Ende entwickeln sich besonders im Anschlusse an die Cavernitis und Beckenphlebitis, wie sie zumal im Gefolge der Harninfiltration und ausgedehnter Gewebsnekrose beobachtet werden.

Bei der leichtesten Form der Harnröhrenwandverletzung, dem einfachen Schleimhautriss, ist der Verlauf wohl am günstigsten, da hier eine Verklebung dieses Risses möglich ist, so dass eine Ausheilung ohne entzündliche Erscheinungen erfolgt. Dieser Ausgang bildet aber eine grosse Seltenheit, ich kenne nur zwei Beobachtungen davon.

Der gewöhnliche Verlauf in den günstigen Fällen ist folgender: Nachdem durch eine spontane oder künstliche Eröffnung des Quetschungsherdes die Entzündungsproducte sich entleert, stossen sich unter reichlicher Eiterung die gequetschten Gewebe allmählig ab, die Granulationsbildung erfolgt und damit die Vernarbung.

Letztere interessirt uns besonders an dem Urethraldefect. Bei den Quetschwunden stossen sich die Ränder während des Reinigungsprocesses ab, der Defect wird in Folge davon eher noch umfänglicher, wie gleich nach der Verletzung. Die Granulationsbildung greift dann Platz und durch die schliessliche Vernarbung werden die erhaltenen Schleimhauträndер einander bis fast zur unmittelbaren Berührung genähert; eine quer oder schiefverlaufende Narbenleiste zeigt dann noch die Stelle der Verletzung. Die Narbe hat eine relativ geringe Ausdehnung, steht jedenfalls in keinem Verhältnisse zu der Verwundung. Deswegen resultirt stets bei der Vernarbung eine Verengerung des Lumens, die sog. traumatische Strictur[1]).

---

[1]) Die traumatischen Stricturen werden im Folgenden nicht mehr berücksichtigt, ich verweise bezüglich derselben auf Lieferung 49 dieses Werkes. Da ich beim Durchsehen der Literatur der Verletzungen der Harnröhre auch einer grösseren Casuistik traumatischer Stricturen begegnete, so suchte ich durch Zusammenstellung derselben einzelne Resultate bezüglich Genese und Behandlung zu gewinnen, die ich hier in Kürze mittheile.

Angaben über die Aetiologie fand ich in 59 Fällen. Das Trauma bestand in

Rittlingsfall	in 43 Fällen,
Fusstritt und Hufschlag .	„ 9 „
Ueberfahrenwerden . . .	„ 6 „
Umschnürung des Penis .	„ 1 Fall.

Angaben über die Zeit nach dem Trauma bis zur Behandlung der Strictur liegen vor in 60 Fällen; davon bekamen 25 (42 %) Stricturerscheinungen innerhalb der ersten 6 Monate nach dem Trauma und 35 (58 %) vom 6.—24. Mo-

Bei den totalen Durchquetschungen der Harnröhre, wo also ein Harnröhrenstück in seiner ganzen Circumferenz zerstört ist, entsteht anfangs ausgedehnte Granulationsbildung zwischen den Enden der Harnröhre und bei der Ausheilung resultirt eine circuläre Narbe, die das Bestreben hat, sich zu retrahiren. Die beiden Harnröhrenstümpfe werden hiedurch zwar einander genähert, aber andererseits wird auch das Lumen durch den Narbenzug immer mehr verengt. Gerade hiebei resultiren die hartnäckigsten und engsten traumatischen Stricturen. Wenn während der Vernarbung durch einen Verweilkatheter oder eine Dammincision der Urinabfluss garantirt war, so verläuft die Heilung gewöhnlich ohne besondere Störungen; wenn aber zumal nach der Dammincision längere Zeit keine Katheter eingeführt worden, so kann der Canal im Narbengewebe sich so sehr verengen, dass wenig oder fast kein Urin mehr passirt. Letzterer schafft sich dann einen Ausweg am Damme und hier persistirt eine Urinfistel, die sich erst schliesst, sobald der normale Weg für den Urin wieder durchgängig wird.

---

nate. Natürlich sind hier nur jene Fälle berücksichtigt, die zum ersten Male in Behandlung kamen wegen der Strictur. Von den 60 Fällen war bei 9 die Sondirung noch möglich, in den übrigen 51 Fällen bestanden dagegen impermeable Stricturen. Genauere Zeitangaben über die Entwickelung der Strictur nach der Verletzung macht Lefranc in seiner besonders die französische Casuistik berücksichtigenden Arbeit: Unter 53 Fällen traumatischer Stricturen entwickelten sich 15 innerhalb der ersten 3 Monate nach der Verletzung und 7 davon waren nach 3 Monaten bereits impermeabel. 24 weitere Fälle kamen mit Stricturerscheinungen zwischen dem 6. und 25. Monate zur Beobachtung. Aus der Lefranc'schen Arbeit sowohl wie aus meiner Casuistik ergibt sich demnach, dass die traumatische Strictur in der Mehrzahl der Fälle innerhalb der ersten 2 Jahre nach der Verletzung schon folgenschwere Erscheinungen bedingt.

Letztere selbst finden sich in der von mir gesammelten Casuistik, wie folgt, notirt. Es bestand

Retentio	in	16 Fällen,
Dysurie	„	11 „
Incontinenz	„	10 „
Dammfistel	„	10 „
Harninfiltration	„	1 Fall,
Dammabscesse	„	2 Fällen,
Retentio und Dammfistel	„	2 „
Incontinenz und Dammfistel	„	1 Fall.

Die Art der Behandlung liess sich in 142 Fällen feststellen. In Ausführung kam:

1) Die Urethrotomia externa	in	101	Fällen,
Dieselbe Operation wurde 2mal ausgeführt	„	3	„
„ „ „ 4mal „	„	1	Fall,
Mit der Operation wurde der Catheterismus post. verbunden	„	8	Fällen,
2) Die langsame Dilatation	„	16	„
3) Die forcirte Dilatation	„	8	„
4) Die Urethrotomia interna	„	3	„
5) Die Aetzung mit Kali caust.	„	2	„
6) Der forcirte Katheterismus	„	1	Fall.

An 112 Patienten wurden 119 Urethromiae externae ausgeführt; es genasen 102 und starben 10 (5 an Pyämie, 4 an Pyelo-Nephritis und 1 an Erysipelas); die Operation ergibt demnach eine Mortalität von 8,4 % für die traumatischen Stricturen. Von den anders behandelten 30 Patienten starben 2 (1 an Pyelo-Nephritis nach langsamer Dilatation und 1 an Anurie nach Urethrotomia interna).

Nach Thompson betragen die traumatischen Stricturen 13 % aller Harnröhrenstricturen (28 Fälle unter 217 Stricturen).

In verschiedener Weise sind die Contusionsverletzungen der Harnröhre eingetheilt worden. Terrillon macht eine pathologisch-anatomische und eine klinische Eintheilung. Er unterscheidet nach den bestehenden Läsionen:

1) die interstitielle Ruptur (Ruptur des periurethralen cavernösen Gewebes);

2) die Ruptur der Mucosa und eines Theiles der unterliegenden Gewebe;

3) die Totalruptur der Harnröhrenwand, die wiederum vollständig und unvollständig sein kann.

Nach der klinischen Dignität theilt er die Verletzung ein in:

1) leichte Fälle (einfache Fissuren der Schleimhaut);

2) mittelschwere Fälle (partieller Urethralwanddefect, Harnröhrenquetschwunde);

3) schwere Fälle (totale Durchquetschung).

Oberst theilt die typischen Zerreissungen ein:

1) in solche, bei denen die Zerreissung nur einen Theil der Harnröhrenwand betrifft, die Continuität der Urethra also erhalten bleibt;

2) in solche, bei denen die Harnröhrenwandung in ihrem ganzen Umfange zertrümmert, also die Continuität vollständig aufgehoben wird.

Die von Terrillon unter Zugrundelegung des anatomischen Befundes getroffene Eintheilung können wir mit geringer Modification auch für die klinische Betrachtung verwerthen. Für letztere ist nämlich die einfache Harnröhrencontusion als eine nach dem Typus der gewöhnlichen Quetschungen verlaufende Läsion scharf zu trennen von den Harnröhrenwandverletzungen. Passend unterscheidet man bei diesen nach der Ausdehnung der Verletzung die Quetschwunde, den partiellen Wanddefect, von der totalen Durchquetschung. Die durch contundirende Gewalt erzeugten Läsionen der Harnröhre theile ich also in folgender Weise ein:

1) Contusion der Harnröhre;

2) Harnröhrenwandverletzung;

a. Quetschwunde (partieller Wanddefect),

b. totale Durchquetschung.

Diese Eintheilung unserer Verletzungen wurde schon bei der Schilderung des klinischen Bildes zu Grunde gelegt; sie bewährt sich ebenso für die in praktischer Beziehung besonders wichtigen diagnostischen und therapeutischen Angaben.

§. 49. Für die Diagnose ist zunächst der Verletzungsmechanismus zu berücksichtigen: Nach einem auf das Perineum eingewirkten Trauma ist stets an die Möglichkeit einer Harnröhrenläsion zu denken. Zur Feststellung der letzteren wird man die äussere Harnröhrenöffnung auf das Vorhandensein von Blutspuren oder einer eigentlichen Blutung untersuchen. Hiedurch würde die Harnröhrenwandverletzung sicher gestellt. Fehlen die Zeichen einer Blutung nach aussen, so ergibt die Untersuchung des Dammes weiteren Aufschluss. Es empfiehlt sich zunächst, durch Druck auf den Damm zu versuchen, ob es gelingt, Blut aus der äusseren Harnröhrenöffnung zu entleeren und hiedurch also die Läsion zu bestimmen. Um sich über

die Verhältnisse der Dammschwellung allseitig zu orientiren, ist die Rectalpalpation unerlässlich.

Kann eine Blutung in die Harnröhre nicht constatirt werden, besteht also die Dammschwellung als einziges Zeichen der stattgehabten Verletzung, so lässt man den Patienten uriniren, oder wartet eventuell ab, bis das Bedürfniss zu uriniren sich einstellt und überwacht beim Versuche des Urinirens die Dammschwellung. Vergrössert sie sich, so liegt zumal, wenn der Patient gleichzeitig intensiven Schmerz empfindet, eine Harnröhrenwandverletzung vor und der Versuch zu uriniren ist dann sofort zu sistiren.

Wird der Urin spontan ohne Blutbeimischung entleert, und verändert sich hiebei die Dammschwellung nicht wesentlich, so besteht eine blosse Harnröhrenquetschung. Letztere ist aber, wie wir sahen, öfters mit Retentio complicirt; dann ist der Befund im Uebrigen gleich und die Retention wird durch den stets möglichen Katheterismus gehoben.

Durch den Nachweis einer Blutung in die Harnröhre ist eine Wandverletzung der letzteren sicher gestellt. Zur genaueren Untersuchung wird der Katheter eingeführt. Es empfiehlt sich hiefür ein metallenes Instrument, das man in gewohnter Weise desinficirt. Entweder gelingt seine Einführung in die Blase leicht, oder es stösst unter der Symphyse zunächst an und gelangt nach einer leichten Hebung oder Senkung mehr ruckweise in die Blase oder der Widerstand unter der Symphyse ist unüberwindlich, der Katheterismus ist unmöglich.

Bei leichtem Katheterismus wird man, nachdem aus der vorhandenen Blutung die Urethralverletzung sicher gestellt ist, zunächst eine kleine Quetschwunde annehmen. Für die Mehrzahl der Fälle trifft dies gewiss zu. Allein es muss hervorgehoben werden, dass auch bei den hochgradigsten Verletzungen der primäre Katheterismus auffallend leicht sein kann. Während meiner Assistentenzeit sah ich einen höchst eigenthümlichen Fall dieser Art auf der Abtheilung des Herrn Dr. Bourgeois:

Eines Morgens um 2 Uhr wurde ein 13jähriger Knabe gebracht, nachdem er am Abend zuvor rittlings auf einen Baumast gefallen war. Der Knabe hatte seither nicht urinirt. Sofort versuchte der Wärter mit einem elastischen Katheter die Blase zu entleeren, was so leicht gelang, dass der Wärter den Katheter nachher wieder entfernte. Wie nach 6 Stunden Herr Dr. Bourgeois den Katheterismus wieder versuchte, konnte er trotz aller Vorsicht und Geduld das Instrument nicht mehr in die Blase führen. Bei der am folgenden Tage ausgeführten Dammincision fand man eine totale Durchtrennung der Harnröhre, der centrale Harnröhrenstumpf war aus seiner Umgebung völlig losgetrennt und lag nach hinten. Seine Auffindung war in dem umfänglichen entzündlich veränderten Quetschungsherde äusserst schwierig. Einen ganz analogen Fall beschreibt auch Holmes. Die Erklärung für diese Verhältnisse des Katheterismus lässt sich nach einem Befunde bei den experimentell erzeugten Verletzungen geben. Es handelt sich zweifelsohne um eine totale Durchquetschung der Harnröhre, wo die beiden Urethralenden aber noch durch schmale Briden submucösen Fasergewebes im Zusammenhange erhalten werden (vgl. Fig. 87 b). Bei

ganz frischen Verletzungen gleitet der Katheter offenbar mit Leichtigkeit über diese brückenförmigen Verbindungen, aber sehr rasch werden letztere, gequetscht, wie sie sind, bei eintretender Infection der Wunde der Gangrän verfallen, dann reissen, und so resultirt eine totale Durchtrennung gewöhnlicher Form, wo der Katheterismus unmöglich ist. Auch sonst kommt es vor, ich erinnere mich hiebei an 2 Fälle der Kocher'schen Klinik, dass die ersten Tage der Katheterismus leicht, vielleicht nach Ueberwindung eines geringen Widerstandes gelingt und am 2. oder 3. Tage seine Einführung unmöglich ist, offenbar deswegen, weil ein anfänglich kleiner Defect durch Gangränescenz seiner Ränder sich noch bedeutend vergrössert, vielleicht sogar aus gleichem Grunde aus dem partiellen ein totaler Defect der Harnröhrenwand resultirt. Es scheint mir von besonderer Wichtigkeit, auf diese Verschiedenheit in den Verhältnissen des Katheterismus hinzuweisen, da man zu oft aus dem leichten Gelingen des Katheterismus auf eine geringe Verletzung schliesst, was aber bei Weitem nicht zutrifft.

Die gewöhnliche Regel, dass man den Katheter in der Pars bulbosa und membranacea der oberen Wand entlang einführen soll, gilt auch für unsere Verletzungen, aber wir wollen schon hier betonen, dass wir das Instrument nicht nur in therapeutischem Interesse zur Hebung der Retention, sondern eben so sehr zum Zweck der Diagnose gebrauchen. Falls die Katheterspitze durch den Wanddefect der Harnröhre durchtritt, so werden wir uns sogleich durch entsprechende Drehungen über die Ausdehnung des perinealen Quetschungsherdes orientiren und hiebei besonders für die Vornahme der Dammincision wichtige Anhaltspunkte gewinnen.

Die nicht frischen Fälle von Harnröhrenverletzungen sind stets durch Complicationen ausgezeichnet. Am leichtesten wird die Harninfiltration erkannt. Die Entzündung des perinealen Quetschungsherdes wird aus der Druckempfindlichkeit und der Spannung der perinealen Schwellung bei vorhandener oder fehlender Hautröthung, den benachbarten Oedemen, dem gleichzeitig bestehenden Fieber und den spontanen Schmerzen des Kranken diagnosticirt.

§. 50. Prognose: In der von mir gesammelten Casuistik findet sich der Ausgang notirt in 205 Fällen. Davon blieben am Leben 176 (85,85 %) und starben 29 (14,15 %), die Mortalität unserer Harnröhrenverletzungen beträgt demnach 14,15 %.

Für die Bestimmung der Mortalität nach den verschiedenen Verhältnissen der Urinentleerung beim Beginne der Behandlung liessen sich 151 Fälle verwenden. Es ergaben sich hiebei folgende Zahlen. Von

102	Fällen	mit	Retentio	genasen	93 (91,17 %)	starben	9 (8,82 %)
21	„	„	spontan. Urin.	„	19 (90,47 %)	„	2 (9,52 %)
28	„	„	Harninfiltrat.	„	18 (64,28 %)	„	10 (35,71 %)

Nach den Verhältnissen des Katheterismus liegen Angaben über den Ausgang vor von 138 Fällen. Es war der Katheterismus möglich in 56 Fällen, davon genasen 48 (85,85 %) und starben 8 (14,15 %), unmöglich in 82 Fällen, davon genasen 69 (84,15 %) und starben 13 (15,85 %). Aus dieser Zusammenstellung folgt zunächst, dass die

Verhältnisse des Katheterismus von keinem merklichen Einflusse auf die Mortalität sind. Bedenkt man, dass unter den 56 Fällen, wo der Katheterismus möglich war, auch die einfachen Contusionen der Harnröhre, also die leichtesten und immer glücklich verlaufenden Läsionen mitgezählt sind, so wird man erstaunt sein über die relativ hohe Mortalität dieser Fälle mit möglichem Katheterismus.

Sehr wichtig ist die Zusammenstellung der Ausgänge nach den verschiedenen Verhältnissen der Urinentleerung: dass die mit Harninfiltration complicirten Fälle die höchste Mortalität (fast 36 %) aufweisen, hat seinen Hauptgrund in dem ernsten Charakter der dabei auftretenden progredienten septischen Phlegmone. Es verdient vor Allem hervorgehoben zu werden, dass die Fälle mit primärer Harnverhaltung im Ganzen günstiger verlaufen, wie die Fälle, in denen die Patienten noch spontan uriniren. Erstere sind eben sog. Nothfälle und erheischen sofortige ärztliche Behandlung, die die am meisten zu fürchtende Complication, die Harninfiltration, gleich bekämpft, während die letzteren Fälle anfangs gewöhnlich exspectativ behandelt und dann leicht später complicirt werden. Es ermahnt dieser Umstand gewiss dringend zu sorgfältiger Ueberwachung der anscheinend einfachen und günstigen Fälle, bei denen anfangs Störungen der Harnentleerung nicht bestehen.

Ich unterliess es, die Ausgänge nach den verschiedenen Altersstufen der Verletzten unter einander zu vergleichen; der Umstand, dass über die Hälfte sämmtlicher Fälle den kräftigsten Altersdecennien angehören, liess mich keine besonderen Resultate einer solchen Zusammenstellung erhoffen. Als sicher kann man annehmen, dass Alter und Kräftezustand des Patienten von wesentlichem Einflusse für den Ausgang sind, ebenso muss der Zustand der Harnorgane ins Gewicht fallen.

§. 51. Behandlung. Am frühesten kommen die Fälle dem Arzte zu, in denen Harnverhaltung besteht, und die Hebung der letzteren bildet dann die erste Indication. Hiefür wird stets der Katheterismus versucht und falls er gelingt, wird der Katheter gewöhnlich liegen gelassen — Behandlung mit Verweilkatheter —; ist der Katheterismus aber unmöglich, so hat man die Wahl zwischen dem Blasenstiche und der Dammincision.

Bezüglich der Erfolge der Katheterbehandlung entnehme ich dem von mir gesammelten casuistischen Materiale folgende Daten: Die Behandlung mit Verweilkatheter wurde eingeleitet in 44 Fällen, wovon 8 (18,17 %) starben. Die Behandlung konnte zu Ende geführt werden in 22 Fällen; davon genasen 19 (86,36 %) und starben 3 (13,63 %). In 22, also in der Hälfte sämmtlicher Fälle, musste die Katheterbehandlung wegen eintretender Complicationen aufgegeben werden. Es erfolgten nämlich Harninfiltration in 3, Abscessbildung am Damm in 9, und ausgedehnte Dammphlegmone in 10 Fällen; an diesen Complicationen starben 5 Patienten. Von sämmtlichen mit Verweilkatheter behandelten 44 Fällen konnte also die Behandlung nur in der Hälfte der Fälle zu Ende geführt werden, die Mortalität dieser Fälle betrug 13,63 %; in der andern Hälfte zwangen eintretende Complicationen zu einer andern

Behandlung und diese Fälle ergaben eine Mortalität von 22,72 %.

Ziemlich allgemein ist heute noch die Behandlung mit Verweilkatheter in den Fällen, wo der Katheterismus möglich ist — um diese kann es sich ja einzig handeln — in Uebung. Der Verweilkatheter garantirt die regelmässige Entleerung der Blase und stellt die lädirte Harnröhre so zu sagen ausser Function, verhindert also auch das Eindringen des Urins in die verletzte Stelle, dies sind die gewöhnlichen Argumente für die Behandlung. Gegen jedes derselben lassen sich jedoch gewichtige Einwände erheben. Auch hier ist vor Allem zu betonen, dass der Katheter niemals als aseptisches Instrument zu betrachten ist, im Gegentheil, falls die Infection der Urethralwunde nicht schon vor dem Katheterismus erfolgte, wird sie durch letzteren ganz gewöhnlich besorgt. Der Folgen der Infection wurde bereits gedacht: die gewöhnliche ist die perineale Phlegmone. Ihr leistet der Verweilkatheter directen Vorschub, indem er den Entzündungserregern beständig freien Zutritt lässt, eine etwaige Entleerung der Entzündungsproducte durch die Harnröhre dagegen verhindert. Die vorliegenden Erfahrungen zeigen aber auch, dass die Katheterbehandlung nicht einmal die am meisten zu fürchtende Complication, die Harninfiltration mit Sicherheit verhütet. So erklären sich die schlechten Erfolge der Katheterbehandlung sehr leicht und ich halte dafür, dass nach den vorliegenden Erfahrungen der Gebrauch des Verweilkatheters bei unseren Verletzungen absolut zu verwerfen ist.

Natürlich bezieht sich dies keineswegs auf die Verwendung des Katheters überhaupt. Zur Hebung der Retentio unmittelbar nach der Verletzung wird man stets zu ihm greifen und ihn auch in diagnostischer Beziehung nicht entbehren können. Zur eigentlichen Behandlung reserviren wir dem Katheter die Fälle von einfacher Harnröhrencontusion mit Retention. Die letztere soll mit dem regelmässig ausgeführten Katheterismus so lange behandelt werden, bis durch Resorption des Blutergusses der Druck desselben auf die Harnröhrenwand verschwunden und die normale Urinentleerung wieder möglich geworden ist.

Sobald aber durch Blutabgang aus der Harnröhre eine eigentliche Wandverletzung derselben sicher gestellt ist, halten wir den behufs Entleerung der Blase fortgesetzten Katheterismus nur erlaubt in den seltenen Fällen, wo er ohne alle Schwierigkeit ausführbar ist. Hiebei aber sollen die Temperatur der Kranken und die perineale Schwellung genau überwacht werden; Steigerung der ersteren und entzündliche Veränderung der letzteren geben sofortige Indication zur Dammincision. Die Möglichkeit eines günstigen Verlaufes bei der Behandlung mit regelmässig wiederholtem Katheterismus liegt vor für die in Form einfacher Risse bestehenden Verletzungen der Harnröhrenwand, bei denen es rasch zu einer Verklebung und bei Ableitung des Harnes von der Wunde durch den Katheter zu definitiver Vernarbung ohne besondere Complicationen kommt.

Falls der Katheterismus bei den Verletzungen mit Harnverhaltung nicht ausführbar ist, kommt als zweites Mittel zur Hebung der letzteren der Blasenstich in Erwägung. Bei der grossen Vervollkommnung, welche die Punctionsinstrumente in unserer Zeit erfahren, können wir die

Blasenpunction für alle Fälle, wo die Retentio urinae eine momentan dringende Indication der Behandlung bildet, der durch den Katheter aus irgend einem Grunde nicht Genüge geleistet werden kann, empfehlen. Mit einer feinen desinficirten Hohlnadel und der Aspirationsspritze ausgeführt, ist sie ein völlig ungefährlicher Eingriff, der besonders in der Privatpraxis die grössten Dienste leistet, da er es ermöglicht, Zeit zu gewinnen für die entsprechende Behandlung. Die besonders von französischen Autoren veröffentlichten günstigen Erfahrungen über die aspiratorische Blasenpunction kann ich selbst vollkommen bestätigen. In 15 verschiedenen Fällen, wo der Katheterismus unausführbar und die Harnverhaltung hochgradig war, entleerte ich die Blase durch den genannten Eingriff ohne irgend welche schlimmen Folgen.

Allein bei unseren Verletzungen soll der Blasenpunction nicht etwa als eigentliche Behandlungsart das Wort gesprochen werden. Man darf nicht vergessen, dass dem Blasenstiche stets Katheterismusversuche vorhergehen, die die Urethralwunde inficiren; gegen die Platz gegriffene Infection leistet die blosse Ableitung des Urins durch die Entleerung der Blase natürlich nichts. Gewiss ist allerdings, dass sie weniger schadet als fortgesetzte Katheterversuche. Neuerdings ist D. Mollière als Vertheidiger der regelmässigen Blasenpunctionen bei Harnröhrencontusionen aufgetreten; er lässt innerhalb der ersten 8 Tage täglich zweimal die Punction ausführen und „kümmert sich absolut nicht um die Verhältnisse am Perineum“. Allein seine Veröffentlichung zeigt, dass er sich nach 8 und mehr Tagen doch stets um letztere kümmern musste, da in dieser Zeit die perineale Phlegmone ihre Behandlung erheischte.

Oefters wurde der Blasenstich auch als eigentliche Behandlungsmethode der Harnröhrenverletzungen hingestellt: man liess nach vorgenommener Punction die Metallhülse des Troikart liegen oder führte gleich oder später einen elastischen Katheter durch den Stichcanal in die Blase. Kürzlich noch hat Grödel einen Fall beschrieben, der unter dieser Behandlung günstig verlief; durch einen Salicylwattverband und Ausspülungen der Blase mit Salicylwasser wurde für die Asepsis gesorgt. Vergleiche ich aber in meiner Casuistik sämmtliche mit Blasenstich behandelte Fälle, so sind die Resultate keineswegs ermuthigend; der hypogastrische Blasenstich wurde in 21 Fällen primär ausgeführt: davon starben 4 (19,04 % Mortalität) und in 10 Fällen genügte die Behandlung nicht. Dreimal mussten Dammabscesse incidirt werden und in 7 Fällen wurde später wegen ausgedehnter Phlegmone der Dammschnitt ausgeführt. Diese schlechten Resultate berechtigen zu dem Schlusse, dass der hohe Blasenstich als Behandlungsmethode unserer Verletzungen zu verlassen ist.

Da wir den Verweilkatheter sowohl wie den hohen Blasenstich für die Behandlung ganz verwerfen und dem Gebrauche des Katheters bloss behufs Entleerung der Blase bei den einfachen Quetschungen und bei den wenig ausgedehnten Harnröhrenwunden das Wort sprechen, so ergibt sich ohne Weiteres, dass wir als eigentliche Behandlungsmethode der Harnröhrenverletzungen die operative Behandlung mittelst der Dammincision anerkennen. Dieser Eingriff bezweckt zunächst die Eröffnung des perinealen Quetschungs-

herdes, sichert sodann den freien Abfluss des Harnes und der sich bildenden Wundsecrete und ermöglicht eine directe Behandlung der Urethralverletzung.

Viel zu wenig wurde bis in unsere Zeit die grosse Ausdehnung der perinealen Quetschung und ihre fast regelmässig entzündliche Veränderung gewürdigt. Die intacte Hautbedeckung mag mit am meisten Schuld daran sein, dass man sich den Verlauf gewöhnlich nach Art subcutaner Quetschungen construirte. Bei unserer Verletzung repräsentirt die Haut keineswegs die schützende Decke, welche den subcutanen aseptischen Verlauf garantirt; es handelt sich zwar um eine subcutane, aber vom Harnröhrencanal aus inficirte Verletzung, welcher die intacte Haut eher zum Schaden gereicht, indem letztere Verhaltung von Harn und Wundsecreten bedingt und damit den gefürchtetsten Complicationen, der Harninfiltration und der septischen Phlegmone den besten Vorschub leitet. Aus diesen Gründen halten wir die möglichst frühzeitige Dammincision indicirt.

Zahlreiche Argumente werden gegen diese Operation ins Feld geführt; am häufigsten das, dass man es zu thun habe mit einem so umfänglichen Quetschungsherde, wo bei ungehindertem Zutritte der äusseren Luft folgenschwere Zersetzungsvorgänge sich geltend machen; sodann aber auch das, dass zu oft die grössten Schwierigkeiten bestehen, die Urethralverletzung zu Gesichte zu bekommen. Das erste Argument wird sogleich hinfällig, wenn man bedenkt, dass man, falls der Entschluss zum primären Eingriffe nicht gefasst wird, gewöhnlich sich gezwungen sieht, nach einigen Tagen letzteren doch auszuführen und dann unter viel ungünstigeren Verhältnissen: statt dem noch uninficirten Quetschungsherde steht man einem entzündlich veränderten gegenüber und zu der Aufgabe der Ausräumung und Reinigung, welche beim primären Eingriffe gestellt ist, kommt noch die der Desinfection des bereits septisch inficirten Quetschungsherdes hinzu, deren Lösung nach allen Erfahrungen mit zu den schwersten der ganzen Antiseptik gehört. Das andere oben angezogene Argument ist ebenso hinfällig wie das erste. König und Volkmann gebührt vor Allem das Verdienst, gezeigt zu haben, dass die Veränderungen bei der frischen Verletzung sich mit viel grösserer Leichtigkeit übersehen lassen als in späterer Zeit, wo sämmtliche Gewebe durch die Entzündung und folgende Mortification so sehr verändert sind; sodann ermöglicht uns die Narkose, die Harnröhrenverletzung in viel leichterer Weise wie früher zu Gesichte zu bringen. Für die verletzte Harnröhre liegen die Verhältnisse ganz ähnlich wie für verletzte Arterien in Quetschwunden: in frischem Zustande der letzteren ist die Auffindung des Gefässes relativ leicht, während bei Entzündung der Wunde die Auffindung und Unterbindung einer Arterie oft eine Sache der Unmöglichkeit ist.

Am meisten Empfehlung gewinnt die frühzeitige Dammincision durch Mittheilung der damit erzielten Resultate; ich entnehme sie der von mir zusammengestellten Casuistik. Von 91 innerhalb der ersten zwei Tage nach der Verletzung ausgeführten Dammschnitten genasen 83 (91,21 %) und starben 8 (8,79 %). Die Mortalität der mit Blasenstich behandelten beträgt 19,04 %, die der Verweilkatheterbehandlung 13,63 %. Die Dammincision ergibt also die geringste Mor-

talität, und alle für diese Behandlung vorgebrachten Argumente erhalten hiedurch volle Bekräftigung. Wir wollen nicht nur die schwersten Fälle, wie dies bisher geschehen, für den Dammschnitt reserviren, sondern halten uns berechtigt, ihn als Normalbehandlungsmethode unserer Verletzung hinzustellen.

In neuester Zeit noch hat D. Mollière ein besonderes Gewicht darauf zu legen geglaubt, dass man den Dammschnitt nie unmittelbar nach der Verletzung, sondern gegentheils erst später, nach 8—10 Tagen ausführen solle. Die vorliegenden Erfahrungen sowohl wie unsere bisherigen Erörterungen sprechen gegen eine solche Anschauung. Ueber die ersteren ergibt meine Casuistik Folgendes: Von 30 späten Dammincisionen genasen 24 und starben 6 (20 %). Die Mortalitätsdifferenz der Früh- und Spätoperation beträgt demnach 11,2 % und illustrirt in passender Weise unsere Ansichten zu Gunsten der ersteren.

Die Technik der Dammincision ist einfach: Dem Patienten wird die Dammgegend durch Rasiren, Seife und Carbolwasser gereinigt. Bei jugendlichen und empfindlichen Kranken wird die Narkose eingeleitet, bei älteren resistenteren Individuen genügt die Localanästhesie. In der Steinschnittlage wird bei nach oben gehaltenem Scrotum in der Raphe perinei etwa 6—8 cm vor dem Anus der Schnitt [1]) begonnen und bis an den Rand des letzteren nach hinten verlängert. Er durchtrennt Haut und oberflächliche Fascie. Bei den Bulbusverletzungen ist nun der Contusionsherd sofort eröffnet, bei den Verletzungen des häutigen Theiles ist es gewöhnlich nöthig, nach hinten vom Bulbus den Schnitt noch zu vertiefen und besonders die Fascia propria perinei von der Stelle, wo sie verletzt ist, nach hinten soweit nöthig zu spalten. Nach Eröffnung des Quetschungsherdes quellen sogleich reichliche Coagula aus der Tiefe hervor; man räumt sie mit dem Finger aus und spült die Wundhöhle mit Carbol- oder Sublimatwasser. Stark gequetschte Theile, besonders fasciale Gebilde, werden mit der Schere abgetragen und eine eventuelle Blutung gestillt entweder durch Unterbindung oder durch Compression oder mittelst des Thermocauters beim cavernösen Gewebe. Jetzt wird der Katheter durch das äussere Orificium eingeführt und sein Verlauf im Quetschungsherde unter möglichster Dilatation der Wunde mittelst Haken genau verfolgt. Bei blossen Quetschwunden der Urethralwand ist es leicht, die Katheterspitze über den Defect herüberzuleiten und in die Blase zu führen. Bei totaler Durchquetschung empfiehlt es sich, zuerst das periphere Ende zu übersehen, an demselben die Blutung zu stillen und seine Ränder soweit nöthig zu glätten. Man schreitet sodann zur Aufsuchung des centralen Endes der Harnröhre.

Von jeher wurde diese als besonders schwer erachtet und zahlreiche Fälle sind beschrieben, wo man trotz langen Suchens nicht zum Ziele kam. In den frischen Fällen sind nach gehöriger Reinigung der Wundhöhle die Schwierigkeiten meist gering. Man erkennt hier den centralen Urethralstumpf, wie auch Oberst hervorhebt, relativ leicht als etwas blutenden Vorsprung unter und hinter der Symphyse oder — und das halte ich für das häufigere — als frei flottirenden,

[1]) Der Thermocauter, von Verneuil empfohlen, hat kaum einen Vortheil vor dem Messer. Zur Blutstillung aus den Schwellkörpern empfiehlt er sich sehr.

etwa fingerdicken rundlichen Strang, der besonders beim Irrigiren an seiner Beweglichkeit und seiner Consistenz auffällt, während er beim Austupfen der Wunde mit Schwämmen oder Watte sehr leicht seitlich oder nach hinten verschoben wird. Kann man aber das hintere Ende nicht sofort erkennen, so lässt man den Patienten uriniren, oder falls die Narkose eingeleitet ist, durch Druck eines Assistenten auf die gefüllte Blase etwas Urin auspressen. Der Urinstrahl gibt dann den sichersten Wegweiser. Besondere Schwierigkeiten bei Aufsuchung des centralen Harnröhrenendes begegnet man nur in den Fällen, wo eine ausgedehnte Phlegmone sich ausgebildet und der ganze Contusionsherd von schmutzig grau-grünlichem, nekrotischem Gewebe begrenzt wird, in welchem die einzelnen Theile kaum zu unterscheiden sind. Reinigt man einen solchen Herd mittelst Schwämmen, so drückt man zu leicht den Urethralstumpf noch vollends in das morsche Gewebe der Umgebung. Veranlasst man aber den Kranken zu uriniren oder lässt man auf die Blase pressen, so kann man die Stelle, wo der Urin in der Wunde erscheint, leicht finden. In einem recht schwierigen Falle, den ich in Bern sah, war es mir besonders auffällig, wie die Urethralschleimhaut als hochrothe geschwellte Partie in der sonst ganz missfarbigen unregelmässigen Wundhöhle sich auszeichnete, und daraus und mit Hilfe des Urinstrahles kam ich nach langem Suchen endlich zum Ziele [1]).

Ist das hintere Urethralende gefunden, so wird durch dasselbe ein Katheter in die Blase eingeführt und letztere entleert. Bezüglich der weiteren Behandlung kommt zunächst der Verweilkatheter in Frage. Volkmann legt stets einen solchen ein, anfangs einen metallenen, später einen weichen Nélaton-Katheter. König sieht von der Anwendung des Verweilkatheters ganz ab, fixirt das centrale Harnröhrenende durch eine Fadenschlinge und beginnt die Kathetereinführung nach erfolgter Reinigung der Wunde und eingetretener Granulationsbildung. Vom Standpunkte der Antisepsis aus empfiehlt sich der Verweilkatheter, wie ich schon §. 48 hervorhob, gewiss nicht, da er den Zutritt von Entzündungserregern zur Wunde ermöglicht. Der Grund, warum er nach der Dammincision relativ gut vertragen wird, liegt darin, dass durch dieselbe für prompten Abfluss der Wundsecrete gesorgt ist, demnach eine Anhäufung von infectiösen Stoffen in der Wunde nicht stattfindet. Die König'sche Methode muss den Vorwurf hinnehmen, dass wenn nach 8—10 Tagen der Katheterismus versucht wird, derselbe auf Schwierigkeiten stossen kann, die indessen, wie König versichert, stets zu überwinden sind.

Die Heilungsvorgänge sind, wie bereits gezeigt wurde, verschieden nach der Art der Verletzung. Bei den einfachen Wanddefecten von geringer Ausdehnung, die sich als schlitzförmige Wunden der unteren oder seitlichen Wand präsentiren, wird man eine relativ günstige spontane Heilung nach der Dammincision erwarten dürfen.

---

[1]) Die Benutzung des Urinstrahles zur Auffindung des hinteren Endes wurde von jeher geübt. Vgl. die Angaben von Sir Astl. Cooper und besonders von Ph. F. von Walther (l. c. Bd. 6. p. 41). König (l. c. p. 206) und Oberst (l. c. p. 10) machten neuerdings darauf aufmerksam und auch Gayet kommt in seiner Dissertation zu dem Schlusse, dass der Urinstrahl den besten Anhaltspunkt zur Auffindung des hinteren Urethralendes gebe.

Da die Continuität der Harnröhre hier erhalten ist, wird man auch kaum Schwierigkeiten beim später etwa nothwendigen Katheterismus zu erwarten haben. Der Verweilkatheter ist deswegen unnöthig. Als Folge der Vernarbung resultirt eine der Grösse der Wunde entsprechende Verengerung. Nach der Dammincision wird aber, wie dies Roser[1]) nachgewiesen hat, ein Zug der Schleimhaut nach der äusseren Haut vermittelt, welcher der Stricturbildung entgegenwirkt. Man kennt diesen Heilungsmechanismus der Stricturen vor Allem nach dem äusseren Stricturschnitt, aber er macht sich zweifelsohne auch bei unseren Quetschwunden nach dem Dammschnitt in ganz analoger Weise wie bei den Stricturen geltend.

Nach totaler Durchquetschung resultirt bei der Vernarbung ein Narbencallus zwischen den beiden Urethralstümpfen, welcher, wie wir schon hervorhoben, stetige Neigung zur Verengerung zeigt. Gerade die hartnäckigsten traumatischen Stricturen sind die Folgen solcher Harnröhrenläsionen. In neuerer Zeit hat König bei diesen Stricturen die Excision des Callus geübt, nachher die beiden Harnröhrenenden durch Nähte vereinigt und anscheinend günstige Resultate erzielt. Durch letztere wesentlich veranlasst, machte ich an Hunden Versuche über die Heilung von Querwunden der Harnröhre durch die Naht, die ich schon §. 43 mittheilte. Wenn es mir hiebei auch nicht immer gelang, eine primäre Vereinigung in ganzer Circumferenz zu bekommen, so resultirt doch nach der Naht eine ganz andere Narbe als ohne dieselbe. An der oberen Wand macht sich die Heilung ausnahmslos so schön, dass man sehr wenig von der Narbe sieht und nur an der unteren Wand ist letztere auffällig. Stets aber ist der Narbencallus sehr kurz und seine Ausdehnung steht in keinem Verhältnisse zu der des Callus nach spontan geheilter Durchtrennung der Harnröhre. Leider kam mir nach Abschluss meiner Thierexperimente kein Fall von Harnröhrenverletzung mehr vor, aber in Hinsicht auf das schlechte Resultat der spontanen Heilung und gestützt auf die angeführten, von König durch die Harnröhrennaht erzielten Erfolge und die Ergebnisse meiner Experimente halte ich den Vorschlag berechtigt, bei den Fällen von totaler Durchquetschung der Harnröhre die Naht zu versuchen, falls die Entfernung der beiden Urethralenden eine Vereinigung durch Naht überhaupt zulässt. Die stark gequetschten Ränder der beiden Harnröhrenenden werden erst mit der Schere abgetragen und dann die Nähte in der §. 43 geschilderten Weise angelegt. An der Hundeurethra genügen vier Nähte, und es wird nach unten dem Urin freier Abfluss geschaffen. Statt Catgut verwandte ich in einem Experimente zur Naht die Snowden'sche schwarze Seide Nr. 3 und schloss sämmtliche Nähte nach dem Lumen der Harnröhre. Die Heilung erfolgte ganz wie bei der Catgutnaht.

Die hier gegebenen Vorschriften der Harnröhrennaht abstrahire ich aus meinen Erfahrungen beim Thierexperimente. Ueber dem eingeführten Katheter habe ich nur anfangs genäht, sah aber bald, dass die genaue Adaption der Wundränder ohne denselben bloss durch leichtes Anspannen mittelst Häkchen oder der Fadenenden am besten gelingt. Von dem Gebrauche des Verweilkatheters ist während der

[1]) Archiv der Heilkde. Jahrg. 3. 1862. p. 426.

Heilung wegen der Gefahr der Wundinfection durch das Instrument abzurathen.

Bei ganz ausgedehnten Zerquetschungen der Harnröhre ist natürlich die Naht unmöglich. Auch hiebei verdient aber wohl die Königsche Methode der Behandlung ohne Verweilkatheter den Vorzug; den Verweilkatheter zieht man nur unter besonders ungünstigen Verhältnissen für den späteren Katheterismus in Anwendung.

Die Perinealwunde wird gewöhnlich offen behandelt und bloss durch einen antiseptischen Deckverband vor äusseren Schädlichkeiten geschützt. Durch seine Einfachheit und guten Erfolge empfiehlt sich das Verfahren von König. Die Wunde wird, nachdem sie ausgewaschen ist, mit Jodoform bestreut und ihre Umgebung mit Borsalbe bestrichen, darüber kommt ein Ballen Listergaze, welcher mit einer T-Binde aus Gaze befestigt wird. Muss der Kranke Urin lassen, so wird die T-Binde gelüftet. Der Urin fliesst in den ersten Tagen durch die Perinealwunde, später wieder durch die Urethra ab; nach dem Urinlassen wird wiederum mit Salicylwasser abgewaschen und ein neuer Verband angelegt. — Die Kothentleerung wird in den ersten Tagen durch Nahrungsbeschränkung und Opium möglichst zu verhindern gesucht. — Erst nach 8 Tagen wird Katheter oder Sonde eingeführt und von da an alle paar Tage mit möglichst starkem Instrument die Sondirung wiederholt. — In der Perinealwunde entwickeln sich gewöhnlich bald kräftige Granulationen, der vollkommene Schluss der Wunde lässt indess meist länger auf sich warten, 4, selbst 6 Wochen.

Von Löbker[1]) wurde der typische Listerverband für die Nachbehandlung der Urethrotomia externa vorgeschlagen. Gewiss ist, dass der Listerverband einen absoluten Schutz gegen äussere Schädlichkeiten bietet, allein soweit die vorliegenden Erfahrungen aus der „antiseptischen Zeit“ einen Schluss erlauben, genügt bei unseren Verletzungen ein einfacher antiseptischer Deckverband diesem Zwecke völlig. Die Zukunft muss zeigen, ob trotzdem dem exacten Listerverbande noch Vortheile zukommen, besonders aber, ob die definitive Heilung mittelst desselben sich wesentlich abkürzen lässt.

Für die Fälle, welche nicht frisch, sondern im Stadium der ausgebildeten septischen Phlegmone in Behandlung kommen, gelten die bereits festgestellten Regeln ebenfalls: ausgiebige Incision und energische Desinfection. Man wird für letztere unter Umständen neben Carbol noch intensiver wirkende Desinficientien, etwa die starke Jodtinctur und das Chlorzink, verwenden. Genügt aber die blosse Desinfection nicht, so empfiehlt sich die permanente Irrigation oder das permanente Bad.

Bezüglich der Behandlung der Harninfiltration und des zumal beim Gebrauche des Verweilkatheters auftretenden Blasenkatarrhs verweise ich auf die ausführlichen Angaben in der schon öfters citirten Arbeit von Dittel (Lieferung 49).

---

[1]) K. Löbker, Die antiseptische Nachbehandlung der Urethrotomia externa. Deutsche Zeitschr. f. Chir. Bd. 16. Heft 5 u. 6. — Vgl. ferner noch: B. Riedel, Ueber Indication und Ausführung der Urethrotomia externa. Centralbl. f. Chir. 1882. Nr. 33 und K. Löbker, Zur Frage der antiseptischen Nachbehandlung der Urethrotomia externa. Ibid. 1882. Nr. 39. Sept. 30.

Eine kurze Angabe erübrigt mir noch über die Benennung des zur Freilegung des perinealen Quetschungsherdes nöthigen operativen Eingriffes. Der Name Dammschnitt, Incisio perinei, scheint mir hiefür am passendsten zur Unterscheidung namentlich von der ähnlichen Stricturoperation, für welche ich die Benennung Urethrotomia externa reservire. Letztere wird so oft gleichbedeutend mit unserem Dammschnitte gebraucht, trotzdem bei diesem von einer Urethrotomie keine Rede ist.

4) Durch Beckenfracturen entstehende Harnröhrenverletzungen.

§. 52. Läsionen der Harnwege resultiren vor Allem bei jenen Beckenfracturen, welche das Schambein ein- oder beidseitig betreffen. Bezüglich dieser Fracturen verweise ich auf die ausgezeichnete Bearbeitung derselben in diesem Werke (Lossen: Verletzungen der unteren Extremitäten. Lief. 65). Rose und Streubel machten auf die fast constanten Störungen der Harnwege bei den Schambeinbrüchen aufmerksam; nach ersterem sind sie unter 10 Fällen, nach letzterem unter 12 Fällen je 9mal beobachtet. Ueber die Entstehung der Harnröhrenverletzung besitzen wir ausführliche Angaben von Oberst (l. c. p. 5) und Terrillon (p. 63). Von letzterem Autor stammt die grösste casuistische Zusammenstellung unserer Verletzungen, sie umfasst 23 Fälle. Diesen kann ich noch 25 Fälle hinzufügen; davon fand ich 22 bei Durchsicht der Literatur, 3 Fälle stammen aus der Kocher'schen Klinik.

Die Harnröhrenverletzungen bei Beckenfracturen sind entweder Contusionsverletzungen: die Harnröhre wird zwischen die dislocirten Fragmente eingeklemmt und gequetscht, oder aber es handelt sich um eigentliche Zerreissungen der Harnröhre. Hiebei kommt vor Allem in Betracht, dass der Bulbus durch das Lig. triangulare und die Prostata durch die Ligg. pubo-prostatica gegen die Symphyse fixirt sind. Diese Fixationen der tieferen Theile der Harnröhre können in ganz verschiedener Weise lädirt werden, entweder auf einer Seite, oder die eine vollständig, die andere einseitig etc., so können Abreissungen des seiner Fixation beraubten von dem normal fixirten Theile resultiren. Die Pars nuda ist der gewöhnliche Sitz dieser Läsionen wegen ihrer nahen Beziehung zu den beiden fixirten Stellen. Wegen ihrer Lage zum Schambogen begreift es sich, dass sie auch von den Fragmenten des letzteren sehr leicht erreicht und gequetscht wird. Sie ist demnach die bevorzugteste Stelle für unsere Verletzungen.

Leider sind in der Casuistik spärliche Angaben über den Mechanismus der einzelnen Verletzungen zu finden. Es kommen jedoch so verschiedenartige Knochenläsionen in Frage, dass zum Mindesten die Angabe von Oberst, wonach die Harnröhre bloss bei seitlicher Compression des Beckens lädirt werden könne, nicht allgemeine Gültigkeit haben wird. Gerade die Schambeinbrüche, welche für die Harnröhre am gefährlichsten sind, entstehen am häufigsten durch eine Gewalteinwirkung in der Richtung des sagittalen Durchmessers. Auch die Angabe von Oberst über die ausschliessliche Läsion der Harnblase bei der Symphyse nahe liegenden Fracturen und bei den sog.

Luxationen derselben muss dahin berichtigt werden, dass sowohl Blase wie Harnröhre verletzt werden können. Gerade bei den Symphysenluxationen stehen den Fällen von Lente, A. Cooper und A. mit Blasenverletzungen diejenigen von Coctean, Badin, Durand und Aschenborn gegenüber, die mit Zerreissungen der Pars nuda complicirt waren. Ganz entgegengesetzte Angaben wie Oberst macht Terrillon; letzterer nimmt sogar an, dass die beiden von einander luxirten Knochen spontan in ihre normale Lage zurückkehren können und dann die Harnröhrenverletzung als einziges Zeichen der Beckenverletzung zurückbleibe (p. 63).

§. 53. Die Symptome der Harnröhrenverletzungen bei Beckenfracturen unterscheiden sich in keiner Weise von den Contusionsverletzungen, gleichviel ob die äussere Haut intact geblieben, oder gleichzeitige Hautwunden bestehen. Unter 31 Fällen durch Beckenfractur entstandener Urethralläsionen bestanden:

Retention und Blutung in	22 Fällen	(71,0 %)
Blutung einzig . .	„ 2 „	(6,4 %)
Harninfiltration . .	„ 7 „	(22,6 %).

Die Ausdehnung und Grösse der Schwellung sind hier zunächst durch die Knochenläsion bedingt, die Schwellung bildet deswegen kein charakteristisches Zeichen der Harnröhrenverletzung.

Die mit Hautwunden complicirten Verletzungen resultiren gewöhnlich durch circumscript einwirkende Traumen; sie scheinen sehr selten zu sein, da weder Lossen noch andere Autoren Angaben darüber machen. Ihre Symptomatologie haben sie mit den Schussverletzungen der Harnröhre gemein. Ein besonders schwerer und complicirter Fall ausgedehnter Verletzung der Haut, des Beckens und seiner Binnenorgane lag in den Jahren 1876/77 auf der Kocher'schen Klinik. Mit gütiger Erlaubniss meines verehrten Lehrers theile ich denselben in Kürze hier mit.

Der 20jährige Handlanger B. wurde den 26. Juli 1876 Abends 6 Uhr, wie er im Begriffe stand, seine Blouse über den Kopf zu werfen, von der Deichsel eines einen Abhang hinunterrollenden Lastwagens in der rechten Leiste getroffen. Patient wurde gleich auf die Klinik gebracht. Status: Ausgedehnte Wunde der rechten Leisten- und Scrotalgegend; 6cm über dem Poupart'schen Bande beginnend, erstreckt sie sich 15cm unterhalb desselben an der vorderen und inneren Seite des Oberschenkels. Der äussere Wundrand liegt unmittelbar über den Schenkelgefässen, der innere reicht bis über die Mittellinie hinaus, implicirt die Peniswurzel und das Scrotum. Die Gefässscheide ist nicht verletzt, der Femoralispuls ist deutlich am äusseren Wundrande sichtbar. Die Symphysenknochen sind multipel fracturirt: der horizontale und absteigende Schambeinast ist beiderseits getrennt, zudem besteht eine Diastase der Symphyse. Die rechtsseitigen Adductorenmuskeln sind im Bereiche der Hautwunde unregelmässig zerfetzt und zerrissen und die hieraus resultirende Wundhöhle reicht nach hinten bis zum rechtsseitigen Sitzknorren. Die rechtsseitige Scrotalhaut fehlt, der Hoden dieser Seite liegt frei, ist von der Tunica vaginalis propria bedeckt. Am Penis fehlt die Haut an der rechten Seiten- und Unterfläche in weiter Ausdehnung bis zur

Symphyse, das Präputium ist jedoch unverletzt; das rechte Corp. cavernos. ist an seiner Wurzel zerrissen; die Harnröhre ist sehr umfänglich eröffnet. Ihre Läsion beginnt 4 cm hinter dem äusseren Meatus und beschränkt sich anfangs auf die rechte und untere Wand; 1 cm vor der Symphyse ist ihre Trennung eine vollständige, so dass unter dem Schambogen jede Andeutung der Harnröhre fehlt. Hinter der Symphyse geht die Wundhöhle tiefer gegen das Perineum und Rectum zu: die sämmtlichen Weichtheile des Dammes sind zerrissen und Anus und vordere Rectalwand, letztere etwa 5 cm hoch mitverletzt. — Der Allgemeinzustand des Patienten war auffällig gut, das Bewusstsein ungetrübt, der Puls nicht schlecht.

Gleich nach der Aufnahme kam Patient ins permanente Bad und verblieb darin 4 Tage. Nachher wurde die ganze Wundhöhle genau revidirt; die narkotischen Gewebspartieen wurden soweit thunlich abgetragen; die Symphysenknochen hatten sich inzwischen ganz aus ihren Verbindungen mit den Weichtheilen gelöst und wurden sämmtlich, soweit sie fracturirt waren, entfernt. Bei der Aufsuchung des hinteren Harnröhrenendes, die unter Leitung des Harnstrahles am fünften Tage behufs Einlegung des Verweilkatheters geschah, zeigte sich, dass Prostata und Blase unverletzt waren, hingegen die Hälfte der Pars cavernosa und die ganze Pars nuda bis zur Prostataspitze fehlten. Der Verweilkatheter blieb während der Behandlung liegen und wurde jeden 5. bis 8. Tag geändert. Die Wunde wurde anfangs häufig irrigirt, energisch mit Tinct. Jod. fort. gepinselt zur Beschleunigung der Reinigung und Granulationsbildung und mittelst eines Carbolglycerinwatteverbandes bedeckt.

Der Verlauf war günstig. Innerhalb 3 Monaten war die Vernarbung schon weit fortgeschritten. Der rechte Hoden war von dem durch den Narbenzug herangebrachten Reste der Scrotalhaut überdeckt. Die Peniswunde war ganz vernarbt, in ihrer hinteren Hälfte in der Weise, dass die übrig gebliebene Harnröhrenschleimhaut mit der äusseren Haut verwuchs, so dass die Harnröhre hier einen nach rechts und unten offenen Halbcanal darstellte. Die perineale Wundhöhle granulirte und gestattete eben noch die Einführung des Zeigefingers. An Stelle der Symphysenknochen bestand eine solide Narbenbrücke. Der weitere Verlauf wurde leider durch zahlreiche Wundcomplicationen bedeutend verzögert: zu 2 Malen wurde die noch restirende Handteller grosse, schön granulirende Leistenwunde vom Hospitalbrand befallen und etwa 3mal von der Rose. Erst nach Jahresfrist kam es zu definitiver Vernarbung, wobei jedoch eine 5 cm lange Penisfistel zurückblieb.

Der Patient überlebte seine Verletzung etwa 2 Jahre, litt während dieser Zeit stets an intensiver Cystitis, einmal wurde ein bohnengrosser Blasenstein extrahirt. Der Tod erfolgte an eitriger Pyelonephritis.

§. 54. Die Diagnose unserer Verletzung wird bei den mit Hautwunden complicirten Fällen durch die Inspection sehr leicht gestellt. Für die subcutanen Fracturen kommt die Localisation der letzteren in erster Linie in Betracht. Bei den Schambeinbrüchen wird man stets an die Möglichkeit einer Harnröhrenverletzung zu denken haben.

Soweit das in der Literatur niedergelegte Material hierüber einen Schluss zu machen erlaubt, ergibt sich, dass in der Mehrzahl der Fälle die Blutung aus der Harnröhre und die Harnverhaltung als Zeichen der Urethralläsion bestehen. Gewöhnlich kann man mittelst des Katheters die Diagnose vervollständigen. Das sicherste diagnostische Merkmal ist dann natürlich das, dass die Katheterspitze unter dem Schambogen direct auf den lädirten Knochen stösst. Die bereits mit Urininfiltration complicirten Fälle machen kaum diagnostische Schwierigkeiten. Ueber die Differenzialdiagnose zwischen Blasen- und Harnröhrenverletzungen vgl. §. 58.

Unter denselben Umständen wie bei den einfachen Contusionsverletzungen tritt auch hier regelmässig die Infection der Urethralwunde ein und sie theilt sich ebenfalls, wenn ihr durch die Behandlung nicht begegnet wird, dem ganzen Verletzungsgebiete mit. Hieraus ergibt sich ohne Weiteres, dass durch die Verletzung der Harnröhre die sie bedingende Beckenfractur trotz der intacten äusseren Haut zu einer complicirten Fractur wird. Dass dem so ist, ergibt sich aus dem Verlaufe nicht behandelter Fälle; ich verweise hiebei auf die treffende Schilderung von Lossen (l. c. p. 9). Der so günstige Verlauf der von Anfang an nach antiseptischen Grundsätzen behandelten Fälle, wie er besonders von Volkmann bei recht schweren Verletzungen erzielt wurde, bildet einen ferneren Beweis für unsere Behauptung.

§. 55. Prognose: Unter den 50 Fällen meiner Casuistik findet sich der Ausgang in 48 Fällen angegeben: davon sind genesen 28 (56 %) und gestorben 20 (40 %). Die durch Beckenfracturen entstehenden Harnröhrenverletzungen sind von allen Harnröhrenverletzungen die ungünstigsten; ihrer hohen Mortalität von 40 % steht eine solche von 22 % der Schussverletzungen und von 14 % der einfachen Contusionsverletzungen gegenüber. Nach Ansicht der meisten Autoren, welche über Beckenfracturen geschrieben, werden Verlauf und Prognose der letzteren wesentlich bestimmt durch das Verhalten der Binnenorgane. Danach scheint die Harnröhrenläsion eine besonders schlimme Complication zu sein. Allein der grosse Unterschied, der in der Mortalität mit den Schussverletzungen besteht, und die Thatsache, zu deren Erhärtung ich oben einen so instructiven Fall mittheilte, dass die ausgedehntesten Haut- und Weichtheilverletzungen mit multipeln Fracturen recht günstig verlaufen können, zeigen, dass nicht etwa die mit Hautverletzungen complicirten Fälle die Prognose so ungünstig gestalten. Im Gegentheil fällt gewiss hier wie bei den Contusionsverletzungen der scheinbar subcutane Charakter der Knochen- und Harnröhrenverletzung hauptsächlich ins Gewicht. Indess man von der intacten äusseren Haut ohne Weiteres auf einen aseptischen „subcutanen“ Verlauf der Verletzung schliesst, übersieht man die Harnröhrenwunde als Eingangspforte der Infections- und Entzündungserreger und versäumt zugleich durch exspectatives Verhalten die für die Behandlung günstigste Zeit. Durch die Harnröhrenverletzung wird die Beckenfractur zu einer complicirten Fractur gestempelt, und sobald einmal hienach die Behandlung von Anfang an geleitet wird, muss sich die Prognose dieser Läsionen ge-

wiss günstiger gestalten, zum Mindesten doch so günstig wie die der Schussverletzungen.

§. 56. Nach dem Gesagten beschränkt sich die Behandlung nicht bloss auf die Harnröhrenverletzung, sie muss auch die durch letztere complicirt gewordene Knochenläsion in besonderer Weise berücksichtigen. Es geschieht dies durch die Verhütung septischer Processe im Bereiche der Verletzung. Dieser Indication wird in gleicher Weise entsprochen, wie bei den einfachen Contusionsverletzungen der Harnröhre, durch frühzeitige Dammincision, energische Desinfection und gute Wunddrainage. Die von Oberst aus der Volkmann'schen Klinik mitgetheilten schönen Resultate dieser Behandlungsmethode zeigen, dass, trotzdem bei unseren Verletzungen die Verhältnisse für die Antiseptik scheinbar recht ungünstig liegen durch die grosse Ausdehnung der Wundhöhle und durch die Unmöglichkeit, die Wunde vor Entzündungserregern zu schützen, es hier relativ leicht gelingt, die Wunde aseptisch zu machen und sie aseptisch zu erhalten. Bezüglich der Technik der Dammincision verweise ich auf §. 51. Zur Erzielung eines günstigeren definitiven Heilungsresultates empfiehlt es sich auch hier, in allen Fällen von wenig ausgedehnten Läsionen der Harnröhre die Harnröhrennaht zu versuchen in der §. 43 angegebenen Weise.

Die verschiedenen bis jetzt bei unseren Verletzungen geübten Behandlungsmethoden haben von Oberst eine gerechte Kritik erfahren. Sie findet eine besondere Stütze an folgender Zusammenstellung der Resultate der einzelnen Behandlungsmethoden, wie sie sich aus der von mir gesammelten Casuistik ergeben.

1) Der Dammschnitt wurde primär in 16 Fällen ausgeführt, davon genasen 12 (75 %) und starben 4 (25 %).

2) Mit Verweilkatheter wurden behandelt 12 Fälle, wovon 7 genasen (58 %) und 5 starben (42 %).

3) Der hypogastrische Blasenstich kam in 8 Fällen in Anwendung; 5 (63 %) blieben am Leben, 3 (37 %) sind gestorben. Je 2mal wurde bei den beiden letzteren Behandlungsarten der Dammschnitt noch in späterer Zeit nöthig.

Diese Zusammenstellung bildet in kleineren Zahlen eine völlige Bestätigung der bereits §. 51 gemachten Angaben. Sie illustrirt zugleich die Gründe, die uns bestimmen, auch hier Verweilkatheter und Blasenstich als Behandlungsmethoden zu verlassen und die Dammincision als einzig rationelle Behandlung hinzustellen. Wie bei den Contusionsverletzungen, so soll der Dammschnitt auch in den hier in Betracht kommenden Fällen möglichst früh ausgeführt werden, da es ungleich leichter gelingt, der Entstehung der Infection durch den antiseptischen Apparat vorzubeugen, als die bereits bestehende Infection zu bekämpfen. Eines Beweises bedarf dieser Satz heute nicht mehr, indess ergeben sich auch hiefür sprechende Zahlen aus dem vorliegenden Materiale. Während von 16 primär, d. h. innerhalb der ersten 2 Tage, ausgeführten Dammschnitten 12 genasen und 4 (25 %) starben, genasen von 9 in späterer Zeit operirten Kranken bloss 5 und starben 4 (44 %).

5) Schussverletzungen.

§. 57. Die grösste Casuistik über Harnröhrenschüsse findet sich im amerikanischen Kriegswerke [1]), und es ergibt sich daraus bezüglich ihrer Häufigkeit (p. 423): Unter 3174 Schussverletzungen des Beckens fand sich die Harnröhre in 105 Fällen getroffen, es betragen also die Schusswunden der Harnröhre nur 3,3 % der Beckenschüsse. In der mir zugänglichen Literatur begegnete ich noch 16 Fällen von Harnröhrenschussverletzungen mit genaueren Angaben über Befund und Verlauf.

Ausgezeichnet vor den übrigen Urethralverletzungen sind die Schwusswunden durch ihre gemeinhin bedeutende Ausdehnung, durch die öfters bestehende Hautverletzung über der Harnröhrenwunde und durch gleichzeitige Verletzungen anderer Organe. An den sämmtlichen Theilen der Harnröhre werden Schussverletzungen beobachtet.

Der Eichel- und cavernöse Theil wird am seltensten lädirt und stets ist hiebei der Penis mitverletzt, indem die Kugel entweder durch denselben ein- oder austritt. Die Haut ist meist in grosser Ausdehnung getrennt, die Verletzung lässt sich daher leicht übersehen. Urininfiltration tritt nicht ein; in einem Falle der amerikanischen Casuistik (Case 1030, p. 357) findet sich als Complication eine bedeutende Blutung aus dem Corp. cavernos. notirt, die durch Druck gestillt wurde.

In prognostischer Beziehung fällt die Harnröhrenläsion bei den gewöhnlich ungemein schweren Verletzungen anderer Organe kaum ins Gewicht.

Für die Behandlung bedient man sich meist des Verweilkatheters, da man durch letzteren den Vernarbungsprocess günstiger zu gestalten hofft. Indessen ist dies nur in sehr bedingter Weise möglich, wie die Ausgänge lehren. Unter diesen finden sich notirt: die Bildung einer lippenförmigen Fistel auf der Unterseite des Penis in Folge Verwachsung der Urethralschleimhaut mit der äusseren Haut; Strictur der Harnröhre und endlich als Folge des Narbenzuges bedeutende Verkrümmung des Penis nach der Seite oder nach abwärts.

Wegen der unangenehmen Reizungen des Verweilkatheters und seiner übrigen genugsam erörterten Nachtheile rathen wir von seiner Anwendung ab und empfehlen im Uebrigen die sorgfältige Behandlung der Wunde durch primäre Reinigung und Desinfection und spätere antiseptische Nachbehandlung. Bezüglich der verschiedenen Ausgänge verweisen wir auf die entsprechenden Capitel der ausführlichen Arbeit von Dittel (Lieferung 49).

§. 58. Die Schussverletzungen des perinealen und prostatischen Theiles der Harnröhre werden entweder durch das Projectil direct erzeugt oder durch Fragmente der durch letzteres lädirten Beckenknochen; es gibt jedoch genug Fälle, wo es unentschieden gelassen werden muss, welches der beiden angeführten Momente bei der Genese in Frage kommt.

---

[1]) The med. and surg. hist. of the war of the rebellion. P. II. Vol. II. Surg. hist. Sec. issue. Washington 1877. p. 350.

Directe Harnröhrenverletzungen entstehen nach Schüssen, die von vorne in der Peno-Scrotalfalte eindringen und den Bulbus und die Pars nuda treffen (Demme). Bei horizontaler Bauchlage des Getroffenen sind Harnröhrenschusswunden beobachtet nach Schüssen, die an dem Damm oder neben oder hinter dem Anus eindrangen. Der perineale Theil der Harnröhre ist dann gewöhnlich verletzt. In der Mehrzahl der Fälle bestehen neben der Harnröhrenverletzung noch Läsionen der benachbarten Knochen: ausgedehnte Splitterfractur der Symphysenknochen, Fractur der Scham- und Sitzbeine, des Kreuz- und Steissbeins, selbst eines oder beider Oberschenkel. Der Schusscanal verläuft entweder in annähernd sagittaler oder in schiefer oder mehr querer Richtung. In und um die Symphyse, in der Leiste, in der Trochanter- und Gesässgegend einschlagende Kugeln können also am ehesten die Harnröhre in Mitleidenschaft ziehen.

Die Schussverletzungen machen so ziemlich dieselben Erscheinungen, wie die Contusionsverletzungen, und ich verweise bezüglich derselben auf §. 47. Die Störungen der Harnentleerung treten meist in den Vordergrund. Entweder besteht Retention oder der Patient kommt mit ausgebildeter Harninfiltration in Behandlung. Natürlich machen sich öfters die Nebenverletzungen geltend, besonders Verletzungen der Knochen, des Rectums etc. Besteht eine Hautwunde über dem Harnröhrendefecte, so ist die Erkenntniss des letzteren wesentlich erleichtert. Es sind dies auch prognostisch günstige Fälle, indem die so gefährliche Complication der Harninfiltration hier ganz selten beobachtet wird. Letztere bleibt zuweilen auch ohne diese perineale Hautwunde aus, indem der Harn längs des Schusscanales einen Abfluss findet. Es sind Fälle beschrieben, in denen durch den Ein- oder Ausschuss der Urin sich entleerte und dabei keine Harninfiltration entstand.

In den Fällen, die mit Retention in Behandlung kommen, wird beim Katheterismus gewöhnlich auch die Diagnose gestellt. Auch sonst, wo wegen fehlender perinealer Hautwunde eine directe Inspection nicht möglich ist, sondern Urininfiltration oder Abgang von Urin durch den Schusscanal auf eine Verletzung der Harnwege hinweisen, gibt der Katheterismus gewöhnlich den raschesten Aufschluss über den Ort der Verletzung. Eine Blasenverletzung, von welcher ähnliche Erscheinungen ausgehen, kann schon dadurch ausgeschlossen werden, dass eine zeitweise Füllung der Blase stattfindet und der Urinausfluss nicht continuirlich, sondern nur wenn der Patient das Bedürfniss zum Uriniren empfindet, besteht.

Der Verlauf der Harnröhrenschüsse gestaltet sich ganz analog dem der Contusionsverletzungen. Für den Ausgang aber kommen die Verletzungen anderer Organe vor Allem in Betracht. Ausgedehnte Knochenläsionen oder Weichtheilzertrümmerungen sind Complicationen, die gar oft jeglicher Behandlung trotzen.

Von den 105 im amerikanischen Kriegswerke erwähnten Fällen von Harnröhrenschüssen genasen 83 (79,04 %) und starben 22 (20,96 %). Nehme ich noch 14 Fälle aus der Literatur hinzu, deren Ausgang bekannt ist, so ergeben sich 93 Genesungen auf 26 tödtliche Ausgänge und die Mortalität sämmtlicher 119 Fälle beträgt demnach annähernd 22 %. Als Todesursachen finden sich verzeichnet:

Blutungen . . . . . in 3 Fällen,
Harninfiltration . . . . . „ 8 „
Septische Phlegmone und Pyämie . „ 14 „
Scorbut . . . . . „ 1 Fall.

Im Vergleiche mit den einfachen Contusionsverletzungen und mit den durch Beckenfracturen entstandenen Urethralläsionen erscheint die Mortalität der meist sehr complicirten Schusswunden auffällig gering. Es erklärt sich dies zunächst aus dem Umstande, dass die schwersten, die Harnröhre implicirenden Schussverletzungen direct tödtlich sind, also ganz ausser Berechnung fallen; sodann ist aber hervorzuheben, dass die ausgedehnte Mitbetheiligung der äusseren Haut an der Verletzung gewiss recht oft den günstigen Ausgang bedingt, indem dadurch die Harninfiltration sowohl wie die Retention schädlicher Stoffe in der Wunde vermieden wird.

Die Endresultate der glücklich verlaufenen Fälle aus dem amerikanischen Kriege sind:

Allgemeine Heilung trat ein in 10 Fällen,
Stricturen folgten . . . „ 26 „
Fisteln blieben zurück . . „ 38 „

und zwar eine Scrotal- oder Perinealfistel in 13 Fällen, eine Recto-Urethralfistel in 5 Fällen und multiple Scrotalfisteln in einem Falle.

Behandlung. Die Harnröhrenschusswunden sind im Allgemeinen nach Art der Quetschwunden zu behandeln. Vor Allem kommt es in den Fällen von fehlender Hautwunde darauf an, durch Spaltung der äusseren Haut über dem Urethraldefecte dem Urin auf kürzestem Wege einen Abfluss nach aussen zu sichern. Damit wird die Harninfiltration verhindert. Falls letztere aber schon ausgebildet ist, so verlangt sie eine besonders energische Behandlung (vgl. §. 82 in Lieferung 49).

Den Verweilkatheter halten wir aus schon mehrfach entwickelten Gründen für contraindicirt. Die Einführung des Katheters soll erst in methodischer Weise begonnen werden, wenn die Wunden sich gereinigt haben und granuliren. Bezüglich der Behandlung der restirenden Stricturen und Fisteln verweise ich auf die entsprechenden Capitel in Lieferung 49.

Anhang.

Die Verätzung der Harnröhre.

§. 59. Eine kurze Angabe über die Folgen zu intensiver Wirkung des Höllensteines auf die gesunde Urethralschleimhaut findet sich bei Lallemand[1]), dass Harnverhaltung, Blutungen nach Abstossung der Aetzschorfe und schliesslich Stricturen entstehen können. Liévin und Falkson erwähnen in ihrem klinischen Bericht[2]) eines Falles von Verätzung der Harnröhre durch ein anderes Causticum. Jüngst hat

---

[1]) M. Lallemand, Des pertes séminales involontaires. Montpellier 1842.
[2]) Liévin und Falkson, Die chirurg. Universitätsklinik zu Königsberg 1878—79. Deutsche Zeitschr. f. Chir. Bd. 13. p. 413.

Rose[1]) 2 Fälle von Harnröhrenverätzung beschrieben, die, wie die 2 Fälle, die ich in meiner Praxis sah (Patienten 35 und 27 Jahre alt), der Kunst eines sehr zweifelhaften, in Zürichs Nähe sich aufhaltenden Specialisten ihre Entstehung verdankten[2]).

Der Kranke empfindet bei ausgedehnter Application von Lapis inf. in Substanz oder in concentrirter Lösung auf die Urethralschleimhaut sofort einen durchdringenden Schmerz, der bald in ein von meinen Patienten ganz übereinstimmend geschildertes, ungemein schmerzhaftes Gefühl übergeht, das ihnen den Eindruck gibt, als ob das Glied zerplatzen müsse. Sehr rasch bildet sich ein mächtiges Vorhautödem als Folge der Verätzung, besonders des inneren Präputialblattes und der Eicheloberfläche; die Haut des Penis fand sich niemals erheblich geschwellt. In den ersten Tagen besteht völlige Harnretention als Folge der Schleimhautschwellung und des heftigen Harnröhrenkrampfes. Der Katheterismus gelang in einem Falle nur in der Narkose, ich konnte in meinen beiden Fällen am 2. Tage einen weichen Katheter Nr. 10 ziemlich leicht einführen. Constant folgt anfangs Fieber, in 2 Fällen wurden Schüttelfröste beobachtet.

Bei entsprechender Behandlung hebt sich die Retention am 3. bis 4. Tage, und von da ab wird der sich lösende Aetzschorf durch den Urinstrahl successive entfernt entweder in Form kleiner häutiger Fetzen oder als längeres röhrenförmiges Gebilde. Zwei bis drei Wochen lang besteht noch ein reichlicher Eiterausfluss. Die Angabe Lallemand's, wonach Stricturen als Folgen solcher Aetzungen auftreten, gilt jedenfalls nur für die schwersten Fälle, wo es zu partieller Gangrän der Urethralwand kommt. Durch dieses Moment ist der von Rose beschriebene Fall ausgezeichnet, den ich wegen der Seltenheit solcher Beobachtungen in Kürze hier mittheile.

Der 40jährige Patient wurde wegen Pollutionen in Utznach geätzt; einige Tage nachher ging Blut und Eiter ab. Am 11. Tage nach der ersten Aetzung wurde mit einer starken Sonde sondirt und eine Höllensteininjection vorgenommen. Danach wiederholte Schüttelfröste und Fieber. Am 17. Tage sah Rose den Patienten. Tiefe Somnolenz, trockene Zunge, Blase ausgedehnt; am Damm mächtige Harn- und Eiterinfiltration; Singultus, heftiges Fieber, Icterus. Transport in den Spital. Urethrotomia ext. sehr blutig. Es zeigte sich die obere Harnröhrenwand ganz missfärbig und schwarz. Verweilkatheter, vom 3. Tage ab protrahirte Bäder. Aus der Dammwunde stiess sich ein fingerlanges Stück Harnröhrenwand ab. Entlassung nach 2 1/2 Monaten mit einer kleinen Dammfistel.

Therapie. Bei ganz frischen Fällen wird man den Versuch

---

[1]) E. Rose, Ueber Misserfolge der Lallemand'schen Cauterisation. Archiv für klin. Chir. Bd. 27. Heft 2. 1882.

[2]) Eine Verätzung mit 5 %igem Carbolwasser sah ich nachträglich bei einem älteren Herrn, der sich wegen Prostata-Hypertrophie katheterisirte und das Instrument — einen Jacques-Patentkatheter — einmal des Nachts unmittelbar aus der Carbollösung herausnehmend einführte, statt es vorher einzuölen. Die Aetzung war nicht hochgradig, aber die Schmerzen quälten den Patienten längere Zeit. Ich versuchte hier mit Erfolg Morphium local zu appliciren, indem ich den Katheter statt mit Oel mit folgender Salbe bestreichen liess: Vaselin. opt. 25.0, Acid. boric. subtil. pulv. 1,0, Morph. muriat. 0,1. Viel bessere Dienste leistet nun das Cocain für sich oder in Verbindung mit Morphium.

machen, die Wirkung des Aetzmittels zu paralysiren, bei Höllensteinätzungen also mittelst Kochsalzinjectionen. Später ist zur Hebung der Retention der Katheterismus indicirt. Man wählt am besten einen nicht zu dicken weichen Katheter; ich gelangte in meinen beiden Fällen mit einem Jacques-Patentkatheter Nr. 10 zum Ziele. Bei zu grossen Schmerzen oder besonderen Schwierigkeiten empfiehlt sich die Narkose und der Metallkatheter. Ich liess den Katheter den ersten Tag liegen und lagerte das Glied auf einer mit einem Flanelllappen bedeckten Eisblase. Es empfiehlt sich, um den Aetzschorf rascher zum Zerfall zu bringen, die Katheter stets reichlich zu beölen. Sobald der eitrige Ausfluss beginnt, sind desinficirende und adstringirende Injectionen indicirt. Bei intensivsten Verätzungen mit Schleimhautgangrän wird man, falls bedrohliche Allgemeinerscheinungen sich einstellen, nach Rose den äusseren Harnröhrenschnitt ausführen.

Die Entzündungen der Harnröhre werden hier nicht abgehandelt; die weitaus häufigste Form, die Gonorrhöe, ist in ätiologisch-genetischer Beziehung so eigenartig, dass sie am passendsten an anderer Stelle geschildert wird.

Cap. X.

Die Tuberkulose der Harnröhre.

§. 60. Dieselbe ist höchst selten und stets Theilerscheinung ausgebreiteter Urogenitaltuberkulose. Von der Blase oder von der Prostata aus greift der tuberkulöse Process auf die Harnröhrenschleimhaut über und befällt gewöhnlich den prostatischen, seltener noch den häutigen Theil derselben. Die Zürcher pathologische Sammlung besitzt ein altes Weingeistpräparat von tuberkulöser Urethritis mit zahlreichen Ulcerationen in besagter Ausdehnung; zu weiterer, besonders mikroskopischer Untersuchung liess es sich jedoch nicht verwenden.

Eine beachtenswerthe Beobachtung hat Vetlesen[1]) veröffentlicht: Bei dem 17jährigen phthisischen Kranken bildete sich an der äusseren Harnröhrenöffnung ein indurirtes Ulcus im Gefolge von bereits länger dauernden Harnbeschwerden (Dysurie, vermehrter Drang und Incontinenz), gleichzeitig schwollen die Leistendrüsen etwas an. Die Untersuchung ergab Vergrösserung und Verhärtung der Nebenhoden und eine schmerzhafte Anschwellung der Prostata. Im Secrete des Geschwüres an der Harnröhrenmündung wurden Tuberkelbacillen nachgewiesen und hiemit der Charakter des Geschwüres erkannt. Die Section stellte neben zahlreichen tuberkulösen Erkrankungen der inneren Organe eine ausgebreitete Urogenitaltuberkulose fest: Rechte Niere, Blase, Prostata und Pars bulbosa urethrae waren ergriffen; das Harn-

---

[1]) Vetlesen, Ulcus tuberculosum penis. Norsk Magazin for Lägevid. Vol. 14. p. 88.

röhrenulcus umgab das äussere Orificium und erstreckte sich noch etwas in die Fossa navicularis hinein. Der Fall ist bis jetzt ein Unicum, er zeigt aber, wie die Erkenntniss der Erkrankung und zumal auch der äusserlich sichtbaren Geschwüre mit Sicherheit möglich ist.

Nachdem Alvarez und Tavel[1]) im normalen Präputialsecrete einen Bacillus von grösster morphologischer Aehnlichkeit mit dem Tuberkelbacillus nachgewiesen haben, der zudem die meisten Farbenreactionen des letzteren theilt (nur nach Ehrlich lässt er sich nicht färben), könnte der Bacillennachweis in den Geschwürssecreten bei ähnlichen Fällen an Bedeutsamkeit verlieren; indess kommt der Nachweis tuberkulöser Erkrankungen anderer Organe der Diagnose fördernd entgegen.

In klinischer Beziehung hat die Harnröhrentuberkulose eine selbständige Bedeutung bis jetzt noch kaum erlangt, da die Erscheinungen der gleichzeitigen Blasen- und Prostatatuberkulose stets in den Vordergrund treten.

§. 61. Von Englisch ist neuerdings die tuberkulöse Periurethritis beschrieben worden[2]).

Klinisch lassen sich zwei Formen der Erkrankung unterscheiden: eine Periurethritis tuberculosa externa und eine interna. Bei der ersteren geschieht die Ausbreitung der Entzündung ausserhalb der Fascia perinei propria, bei der letzteren dagegen ist der Krankheitsherd nach innen von dieser Fascie gelegen im Bereiche des häutigen Theiles der Harnröhre, der Prostata und Samenwege.

Die Erkrankung kommt nur bei tuberkulösen Individuen vor; Lungenaffectionen oder tuberkulöse Erkrankungen der Urogenitalorgane waren in allen Fällen zu constatiren.

Die Periurethritis tuberculosa externa beginnt mit einem Harnröhrenausfluss, der sich auszeichnet durch seinen sehr chronischen Charakter, das geringfügige Secret und seine Resistenz gegen jegliche Behandlung. Im Verlaufe entsteht ohne besondere Erscheinungen eine Schwellung am Perineum in der Gegend des Bulbus urethrae oder im hinteren Theile des Trigonum bulbo-urethrale, langsam breitet sich diese Schwellung gegen den Penis oder das Scrotum aus, lässt aber die Umgebung des Anus stets frei. Bei ihrer Vergrösserung rückt sie der Haut näher, röthet und verdünnt dieselbe und bricht schliesslich auf. Es entleert sich hiebei spärlicher Eiter und die aus weichen Granulationen bestehende Schwellung bleibt auch nachher bestehen. Die Aufbruchsstellen werden fistulös.

Die Erkrankung ist pathologisch-anatomisch charakterisirt durch Bildung fungöser Granulationen, die durchaus denen bei Gelenktuberkulose ähneln. Selten entsteht sie nach einer Blennorrhöe oder einer Verletzung des Perineums, am wahrscheinlichsten aber ist ihre Entstehung in den meisten Fällen von einer Entzündung der Cowper'schen

---

[1]) Bulletin de l'Acad. de Méd. Paris. Séance du 4 août 1885. Vgl. C. Klemperer, Ueber Syphilis- und Smegmabacillen. Deutsche medic. Wochenschr. 1885. Nr. 47 (Ref. Centralbl. für Chir. 1886. Nr. 21. p. 365).

[2]) J. Englisch, Ueber tuberkulöse Periurethritis. Medic. Jahrb. der Ges. der Aerzte in Wien. 1883. p. 397. Die Erkrankung wird von Demarquay (p. 184) bereits erwähnt bei Besprechung der Penisabscesse.

Drüsen. Für diese Genese spricht vor Allem der Ort und die Art der Ausbreitung der primären Geschwulst [1]).

Eine Heilung ist hier ebenso wie bei den fungös-tuberkulösen Affectionen möglich nach dem Evidement und der vollständigen Entfernung der specifischen Granulationen.

Diagnostische Verwechselungen sind denkbar mit gewöhnlicher chronischer Periurethritis und Carcinom der Harnröhre. Die mikroskopische Untersuchung des Urethralsecretes oder des Fistelsecretes, eventuell der Granulationen ermöglicht am ehesten eine exacte Diagnose.

Die Periurethritis tuberculosa interna complicirt die Tuberkulose der Prostata und Samenwege. Gewöhnlich bestehen Störungen der Harnentleerung. Die Behandlung ist eine symptomatische.

§. 62. Als zufälligen Befund traf Herr Prof. Langhans in Bern, dem ich so manchen wichtigen Beitrag zu meiner Arbeit verdanke, bei der Obduction eines 37jährigen, an ausgedehnter Urogenitaltuberkulose verstorbenen Mannes eine grosse polypöse Granulationswucherung im Anfangstheile der Pars cavernosa.

Der Patient war längere Zeit auf der chirurgischen Abtheilung des Herrn Dr. Nichans im Berner Inselspitale an chronischer Cystitis behandelt worden. Die letzten 2—3 Wochen vor dem Tode war er unbesinnlich und theilnahmlos. Bei dem öfters ausgeführten Katheterismus liess sich von einem Tumor nichts constatiren. Der Patient verstarb den 1. December 1883.

Die Section ergab ganz normale Verhältnisse der Lungen mit Ausnahme geringer Hypostase. Die retroperitonealen Drüsen geschwellt von weicher Consistenz. Beide Nieren vergrössert, von zahlreichen Eiterhöhlen durchsetzt; die letzteren zeigen einen käsig-bröckligen Wandbelag und sind von derben Membranen begrenzt. In der Rinde, zumal der linken Niere, zahlreiche weisslichgraue, zum Theil erweichte miliare Knötchen, das Nierenbecken bedeutend erweitert, die Wand verdickt und von demselben Aussehen wie die Wandungen der grossen Nierenabscesse. Die Harnblase enthält wenig dunkelgrauröthlichen Harn, die Schleimhaut schiefrig verfärbt, stellenweise ulcerirt. Die Pars prostatica urethrae bedeutend erweitert, in ein umfängliches Ulcus verwandelt, die Prostata fast völlig zerstört. Die Harnröhre zeigt im Bereiche der Pars cavernosa geringe Verdickung des Corp. cavernosum. 3 cm nach hinten vom Orif. ext. liegt auf der unteren Harnröhrenwand ein unregelmässig höckeriger Tumor von ziemlich derselben Farbe seiner Oberfläche wie die umliegende Schleimhaut. Die Harnröhre ist an dieser Stelle beträchtlich erweitert. Die Grössenverhältnisse und die äussere Form des Tumors ergeben sich aus Fig. 90 a und b, die das Präparat in natürlicher Grösse wiedergeben.

Auf dem Durchschnitte erscheint die Basis von hellerer Farbe wie der übrige Tumor; erstere geht in die anscheinend wenig ver-

---

[1]) Bei Tapret (Etude clinique sur la tuberculose urinaire. Arch. gén. de méd. 1878. Nr. 5 u. 7 und 1879. p. 412) findet sich bei Besprechung der „Cowperitis“ die kurze Angabe, dass sie Fisteln verursache wie einzelne phthisische Affectionen der Harnwege, und Coulliard (l. c. p. 31) beschreibt unter 3 Fällen von Fistelbildung nach chronischer Vereiterung der Cowper'schen Drüsen einen Fall von wahrscheinlich tuberkulöser Erkrankung.

änderte Urethralwand über. Bei der mikroskopischen Untersuchung besteht der Stiel der Geschwulst ganz aus fibrösem Gewebe mit spärlich eingestreuten Gefässen. Die Hauptmasse der Neubildung ist ein zellen- und gefässreiches Granulationsgewebe; gegen die Oberfläche zu sind die zelligen Massen im Zerfalle begriffen; mehrfach finden sich Riesenzellen in dem Granulationsgewebe. Tuberkelbacillen konnten in den wenigen Schnitten, die mir zur Verfügung standen, nicht nachgewiesen werden; auch in der verdickten und stark zellig infiltrirten Urethralwand waren sie nicht vorhanden. Von den Nieren und der Prostata war, da die tuberkulöse Natur der Erkrankung schon makroskopisch festgestellt worden, nichts zur Untersuchung aufbewahrt worden.

Fig. 90.

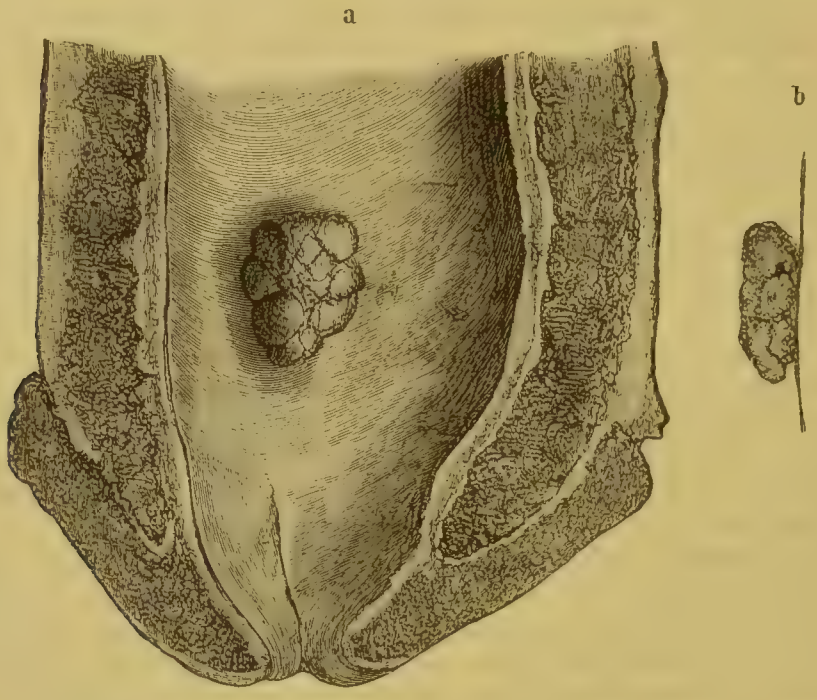

Trotz dem fehlenden Nachweis der Tuberkelbacillen stehe ich doch nicht an, die polypöse Wucherung in der Harnröhre gemäss ihrer sonstigen Beschaffenheit als tuberkulöse Granulationswucherung zu bezeichnen, über deren specielle Genese sich zwar leider nichts eruiren liess. Gleichwohl ist der Fall von besonderem Interesse, da ein ähnlicher Befund bis jetzt in der Harnröhre noch nicht getroffen wurde. Grünfeld nimmt für die sämmtlichen von ihm zusammengestellten Urethralpolypen die chronische Urethritis als causales Moment an.

Der Umstand, dass die Harnröhre an Stelle des Tumors beträchtlich erweitert war, beweist jedenfalls, dass letzterer schon eine geraume Zeit bestanden und einen andauernden Einfluss auf das Lumen der Harnröhre ausgeübt hatte. Dass der Katheter trotz der Grösse der Neubildung sie nicht intra vitam erkennen oder zum Mindesten vermuthen liess, bestätigt die Angabe Grünfeld's, wonach die Polypen bloss mittelst des Endoskopes diagnosticirt werden können.

Cap. XI.

Das Carcinom der Harnröhre.

§. 63. In seiner Bearbeitung der Stricturen hat Dittel die Neubildungen der Harnröhre bereits berücksichtigt; von den gutartigen die Carunkeln, Papillome und Polypen (l. c. §. 75. p 198), von den bösartigen das Epitheliom und Collonöm (§. 79. p. 207). Grünfeld (l. c. p. 179) lieferte eine ausführliche Abhandlung über die Polypen der Harnröhre, auf welche ich ebenfalls verweise. Ich beschränke mich hier auf das Carcinom der Harnröhre.

Das Carcinom der Harnröhre weist wie die gutartigen Geschwülste eine recht spärliche Casuistik auf. Dass bei dem Penis-, Prostata- und Blasenkrebs ein Uebergreifen der Neubildung auf die Harnröhre beobachtet ist, wird gewöhnlich von den Autoren erwähnt. (Vgl. Rokitansky, Förster, König, Albert, Emmert und Socin.)

Gegenüber diesem secundären ist das primäre Carcinom ungemein selten und daher auch fast gar nicht gekannt.

Der am genauesten untersuchte Fall ist von Schustler veröffentlicht.

Der 72jährige Patient war am 26. Mai 1881 wegen seit 2 Monaten in mehrtägigen Intervallen auftretender Fieberanfälle, seit 14 Tagen bestehender Anurie, seit 5 Tagen bestehender Schwellung des Scrotums und Penis, sowie wegen Schmerzen in beiden Leistengegenden in Spitalbehandlung getreten. Die Untersuchung ergab nebst Empfindlichkeit der Blasengegend und der erwähnten hochgradigen Schwellung der äusseren Genitalien eine gänseeigrosse fluctuirende Geschwulst des Perineums. Diese wurde eröffnet, wobei sich eine beträchtliche Menge übelriechender, blutiggefärbter, eitrig urinöser Flüssigkeit entleerte und hierauf ein Verweilkatheter eingelegt, bei dessen Einführung man das Vorhandensein einer Höhle in der Pars bulbosa constatirte. Die Wunde des perinealen Abscesses verheilte bis auf eine kleine Stelle knapp am Scrotum und durch letztere entleerte sich fortwährend ziemlich reiner Eiter und beim Uriniren Harn. Den 4. October starb Patient an Marasmus.

Sectionsbefund. Obsolete Tuberkulose in beiden Lungenspitzen, ältere tuberkulöse Ulcerationen im Larynx, hypostatische Pneumonie rechts, mässige Endarteriitis, frische hämorrhagische Infarcirung in der Milz. In der Harnblase eitriger Harn, ihre Schleimhaut verdickt und geröthet. Prostata etwas vergrössert; Schleimhaut der Pars prostata urethrae und der vorderen Hälfte der Pars cavernosa stark injicirt. 9 cm hinter dem Orif. ext. urethr. gelangt man in eine die hintere Hälfte des cavernösen sowie die vordere des häutigen Theiles der Harnröhre substituirende Höhle, welche ungefähr hühnereigross ist, 7 cm lang, 4 cm breit. Die Wandung dieser Höhle besteht aus einer vielfach zernagten, unregelmässig höckerigen, derb sich anfühlenden Aftermasse, welche auf der Durchschnittsfläche weissliche Farbe zeigt und ziemlich reichlich dicklich-rahmigen Saft ausdrücken lässt. In die er-

wähnte Cavität mündet vorne der Rest des cavernösen und hinten des häutigen Theiles mit unregelmässigen, härtlich anzufühlenden Ostien ein; von unten her ragt in dieselbe der jauchig infiltrirte Bulbus urethrae als ein ungefähr bohnengrosser missfärbiger Körper vor; an der oberen Wand sind noch Reste der daselbst theilweise von der Aftermasse durchwucherten hinteren Abschnitte der Corpp. cav. penis sichtbar. Von der unteren Wand führt ein Fistelgang an der Wurzel des Scrotums nach aussen und ein zweiter in einen Abscess hinter Prostata und Samenblase, der 6 cm oberhalb dem Anus ins Rectum perforirt hatte. Jauchiger Eiter und mit Harn gemischte, höchst übelriechende Flüssigkeit bilden den Inhalt des Abscesses sowohl als der perinealen Höhle. Lymphdrüsen in den Leisten und im kleinen Becken nicht erkrankt, keine Metastasen im übrigen Körper.

Bei der mikroskopischen Untersuchung erweist sich die Geschwulst als Epithelialcarcinom. An der ziemlich scharfen Grenze zwischen Epithel der Urethra und der Aftermasse zeigt sich die Schleimhaut an der noch erhaltenen Partie der Urethra nicht wie unter normalen Verhältnissen mit einem einschichtigen, sondern mit einem mehrschichtigen Epithel bedeckt und man erhält hier ganz das Bild, welches man bei Epidermoidalkrebsen der Haut auf senkrecht geführten Durchschnitten durch die Grenzpartieen so häufig zu Gesichte bekommt.

Einen ganz ähnlichen Fall beobachtete schon früher Thiersch:

Patient leidet seit vielen Jahren an Harnbeschwerden, vor einem Jahre bestand Dysurie, dann Incontinenz. Eine damals vorgenommene Katheteruntersuchung verursachte heftigen Schmerz in der Prostatagegend. Bald darauf trat Schwellung am Damme auf, welche aufbrach und seitdem fand andauernder Abfluss von Eiter und Urin aus einigen in der Nähe des rechten Sitzbeinhöckers befindlichen Fisteläffnungen statt; zeitweise fliesst auch Blut ab. Bei der Aufnahme des Patienten dauert dieser Ausfluss noch fort. Der Katheter stösst in der Fossa navicularis auf eine ziemlich enge ringförmige Strictur; in der Pars membranacea gewinnt er beträchtlichen Spielraum, stösst aber statt in die Blase einzudringen an einen rauhen festsitzenden Körper, der für einen im prostatischen Theile der Harnröhre liegenden Stein gehalten wird. Erst wird die Strictur erweitert, dann zur Extraction des Steines die Pars membranacea vom Damme aus gespalten. Hiebei trifft man auf eigenthümlich brüchiges Gewebe, welches sich in Bröckeln ablöst und der vermeintliche Stein erweist sich als der blossgelegte, mit Harnsalzen incrustirte untere Rand der Schambeinfuge. Die mikroskopische Untersuchung der verdächtigen Weichtheile ergibt Epithelkrebs. Von jeder weiteren Operation wurde Abstand genommen; der Tod erfolgte 3 Wochen später an Pyämie.

Section. Ulceröse Zerstörung der Harnröhre vom vorderen Drittheil der Prostata bis zum Bulbus. Statt der Urethra findet sich in dieser Strecke eine hühnereigrosse, unregelmässig ausgebuchtete Höhle, deren Wandungen mit nekrotischen Gewebsfetzen besetzt sind. Die Reste der hier grösstentheils brandig zerstörten Neubildung bestehen in spärlichen Warzen von Kolbenform, welche hie und da in die Höhle hineinragen und in gelblich brüchiger Einlagerung, die auf dem senkrechten Durchschnitte sichtbar wird. Die mikroskopische Untersuchung ergibt, dass diese gelblich brüchige Einlagerung epithe-

lialer Natur ist; sie erstreckt sich einige Linien weit unter die Schleimhaut der Harnröhre und hat die Schleimhaut von unten her aufgehoben; auch in dem cavernösen Theile des Bulbus sind epitheliale Massen eingesprengt.

In der neueren französischen Literatur finden sich zwei hieher gehörige Veröffentlichungen:

In dem ersten Falle handelt es sich um einen 56jährigen Mann. Mehrere Tripper zwischen dem 20. und 35. Jahre. Seit fast 20 Jahren Schwierigkeit beim Uriniren. Stricturen, wogegen Dilatation und innere Urethrotomie gemacht worden; vor 16 Jahren Urinabscess, einige Jahre später zwei Urinfisteln. Seit einigen Monaten Abnahme der Kräfte und grössere Schwierigkeit beim Uriniren. Beim Eintritt in den Spital totale Induration des Dammes. Fistelgänge, welche ein dünnes eitriges fötides Secret liefern; keine äusserlich sichtbare Ulceration, grosse Leistendrüsen, Kachexie. Während dem Uriniren leichter Ausfluss aus dem Orif. ext. Der Katheter findet in einer Tiefe von 11 cm ein unüberwindliches Hinderniss. Der Kranke verzichtete auf eine Behandlung.

Der letzte Fall betrifft einen 52jährigen Offizier. Vor 20 Jahren erster Tripper, seit 6 Wochen Urinbeschwerden, im perinealen Theile der Harnröhre Strictur Nr. 5, gleichzeitig Cystitis. Man dilatirt die Strictur bis Nr. 27, allein bald stellt sich Fieber ein und Wiederverengerung der Strictur.

Guyon macht die Urethrotomia interna. Im weiteren Verlaufe zuerst vorübergehende Anschwellung des Scrotums und Perineums, wo sich unter lebhaften Schmerzen ein umschriebener Tumor von Gänseeigrösse ausbildet. Trotz breiter Incision kein Nachlass des Fiebers. Endlich nach 4 Wochen örtliche Besserung, aber neue Verengerung der Harnröhre. Auf Dilatationsversuche mehrfache Abscesse, welche sich in Dammfisteln verwandeln mit knorpelharten Rändern. Langer Medianschnitt mit Ausräumung alles Granulationsgewebes. Letzteres zeigt bei mikroskopischer Untersuchung Platten- und Pflasterepithelien mit vielen grossen Kernen, also Epithelialcarcinom. Auch an dem Meatus externus wird nun ein resistenter erbsengrosser Tumor entdeckt. Im Laufe der nächsten Woche bildet sich eine harte Infiltration in der ganzen Umgebung der Wurzel des Penis und Scrotums und am Damme aus; die Geschwulst der Eichel ulcerirt, beiderseits Leistendrüsenschwellungen, Prostatageschwulst, Diarrhöe und Tod.

Section: Tiefes carcinomatöses Geschwür der Urethra, das Corp. spongiosum vielfach durchdringend, gleichzeitige Carcinamknoten beider Pleuren und der Lunge.

Der kürzlich von Trzebicky aus der Mikulicz'schen Klinik veröffentlichte Fall ist in therapeutischer Beziehung beachtenswerth.

Patient 68 Jahre alt. Vor 10 Jahren Fall auf den Damm, seither Schwierigkeit beim Uriniren. Sommer 1883 Stricturerscheinungen, Juli 1883 Phlegmone perinei et scroti, nachher Bildung einer Urinfistel am Scrotum.

Status vom 16. November 1883. Patient gut genährt. Penis stark geschwollen und ödematös, in der Peno-Scrotalfalte eine halbkreuzergrosse Fistelöffnung, deren gewulstete Ränder mit rosenrothen, leicht blutenden Granulationen bedeckt sind. Durch diese Oeffnung gelangt man in eine unmittelbar dahinter gelegene Höhle, der Katheterismus

ist unmöglich, das Instrument trifft sowohl bei der Einführung durch das Orificium ext. als durch die Fistel ein Hinderniss am hinteren Ende des cavernösen Theiles. Leistendrüsen nicht vergrössert. — Urin schwach sauer, enthält Spuren von Eiweiss, etwas Schleim, ziemlich viel Plattenepithelien.

Operation am 19. November 1883: Erweiterung der Fistel; es präsentirt sich eine fast hühnereigrosse Höhle, deren Ränder von weichem Granulationsgewebe bedeckt sind. Der Schwellkörper der Harnröhre ist stark verdickt und knorpelhart. Beim Auskratzen der Granulationsmassen erscheint ein gelblichweisses markiges Gewebe, welches auf dem Durchschnitte ganz an ein Lippencarcinom erinnert. Nach diesem Befunde wurde zur Amputation des Gliedes geschritten. Durch einen circulären Schnitt werden die Wurzeln der Schwellkörper freigelegt und dieselben nebst dem häutigen Theile der Harnröhre mit dem Thermocauter durchtrennt. Der Verlauf wurde durch einen Hodenabscess etwas gestört, allein es erfolgte Heilung. Vier Monate nach der Operation Recidiv von den Leistendrüsen ausgehend.

Bei der Untersuchung wurde die Neubildung als Carcinom erkannt, der Schwellkörper der Harnröhre war einzig erkrankt.

§. 64. Diese 5 Fälle[1]) bilden, soviel mir bekannt, die gesammte Casuistik des primären Harnröhrenkrebses; 4 davon sind intra vitam et post mortem genau untersucht, bei einem Falle (Poncet) fehlt die mikro- und makroskopische Untersuchung der Neubildung; da der Autor ein Carcinom annimmt, so wäre es möglich, dass in der mir zur Verfügung gestandenen Quelle die mikroskopische Diagnose vergessen worden wäre.

In 3 Fällen bestanden schon längere Zeit Harnbeschwerden in Folge von Stricturen, in den 2 übrigen Fällen hingegen hängen die Harnbeschwerden offenbar mit der Entwickelung des Carcinoms direct zusammen, sie resultiren aus der durch die Wucherung der Neubildung bedingten Verengerung des Lumens. Der Harnröhrenkrebs hatte seinen Sitz stets im perinealen Theile der Harnröhre. Am wenigsten fiel dabei die durch die Neubildung gesetzte Infiltration der erkrankten Partieen den Beobachtern auf, da man ja bei nicht behandelten Stricturkranken zumal in den späteren Stadien solchen Infiltrationen des Perineums zu oft begegnet. In dem Falle Schustler und Guiard veranlasste die einen Abscess vortäuschende Dammschwellung eine Incision der letzteren. Es hatte hier offenbar ein Zerfall des Carcinoms stattgefunden und die detritischen Massen sammelten sich in dem durch die Neubildung gesetzten Defecte, wo sie durch den mit ihnen in Berührung kommenden Urin intensive entzündliche

---

[1]) In Schmidt's Jahrb. Bd. 7. p. 83. 1835 findet sich ein Fall von wahrem Krebs der Harnröhre referirt, der von Thiaudière beschrieben ist. Die mikroskopische Diagnose fehlt jedoch und die angeführten diagnostischen Momente (Form der Geschwulst, Adhärenzen, grauliches Ansehen. Härte. Recidiv nach der einfachen Excision und endlich die Heilung nach Excision und Cauterisation) können heutzutage nicht mehr als genügend angesehen werden. Auch der von Billroth (Chirurgische Klinik. Zürich 1860–67. Berlin 1869. p. 344) beschriebene Fall entbehrt der mikroskopischen Untersuchung. Das Gleiche gilt von einer Beobachtung von Albert (Lehrbuch der Chirurgie. 3. Aufl. Bd. 4. p. 230).

Erscheinungen bedingten. Bei den Patienten von Thiersch und Mikulicz bestand der Aufbruch am Perineum schon vor der Spitalbehandlung. Das Carcinom hatte im ersteren Falle die ganze Harnröhre zerstört, so dass der untere Symphysenrand freilag und schon von der Neubildung ergriffen war. Durch die Incrustation des Knochenrandes mit Harnsalzen resultirte die Täuschung für den untersuchenden Katheter, als ob es sich um einen eingeklemmten Stein handelte.

Der Verlauf lässt sich nach der vorliegenden spärlichen Casuistik etwa folgendermassen formuliren: Der primäre Harnröhrenkrebs entwickelt sich bei älteren Individuen unter den üblichen Strictur-erscheinungen, zerstört die Harnröhre und infiltrirt die Nachbarschaft. Durch die Zerfallsproducte der Neubildung entsteht in späterer Zeit unter dem Bilde eines gewöhnlichen Abscesses oder einer Phlegmone eine Perinealschwellung, nach deren Eröffnung die detritischen Massen mit Urin vermischt entleert werden. Die genauere Untersuchung der Wandbegrenzung der umfänglichen Wundhöhle führt zur richtigen Diagnose. Zwei Fälle kamen nach spontanem Aufbruch der Dammschwellung mit Perinealfisteln in Behandlung und es hebt Thiersch die Möglichkeit der Diagnose hiebei hervor, wenn die Flüssigkeit, welche aus den Fisteln aussickert, mikroskopisch untersucht würde.

Die Verhältnisse des Katheterismus waren in keinem Falle besonders auffällig. In 2 Fällen wird jedoch hervorgehoben, dass die Einführung des Katheters in die Blase unmöglich war, hingegen die Katheterspitze unter der Symphyse in eine weite Höhle kam. Diese Erweiterung der Harnröhre vor dem dem Katheter entgegentretenden Hindernisse könnte vielleicht einen diagnostischen Werth bekommen, da bei den gewöhnlichen Stricturen die Verhältnisse gerade entgegengesetzt liegen; vor denselben, also vor dem Katheterhindernisse fehlt die Erweiterung und falls sie besteht, ist sie nur hinter der Strictur zu erwarten.

Grünfeld hat zum ersten Mal gezeigt, dass mit Hilfe des Endoskops carcinomatöse Wucherungen in der Harnröhre erkannt werden können. Es ist zu hoffen, dass bei grösserer Verbreitung dieser Untersuchungsmethode das Carcinom auch in frühern Stadien zur Behandlung kommt.

Von Schustler wurde der Nachweis geleistet, dass in dem betreffenden Falle die Neubildung von der Harnröhrenschleimhaut ausging, in den anderen Fällen liess sich über den Ausgang nichts ermitteln. Bezüglich der Genese des Harnröhrenkrebses hat schon Thiersch darauf aufmerksam gemacht, dass es möglich sei, dass er als sog. Narbenkrebs im Bereiche einer Strictur sich entwickele, ähnlich etwa wie der Oesophaguskrebs an narbigen Stricturen oder wie das Magencarcinom auf den Narben früherer Ulcera. Möglich wäre diese Genese für die Fälle von Poncet, Guiard und Mikulicz, wo lange Zeit vor der Entwickelung des Krebses schon Strictur-erscheinungen bestanden.

In einem zweiten von Poncet beschriebenen Falle liegt die Möglichkeit vor, dass von den Rändern einer Harnfistel aus das Carcinom seinen Ursprung nahm.

60jähriger Mann. Mehrere frühere Tripper, Strictur, Harnabscess,

Januar 1880 neuer Abscess, Harninfiltration, schlechter Allgemeinzustand. Breite Incisionen. 6 Monate nach der Operation krebsige Entartung der Fistelränder. Bei der histologischen Untersuchung wurde die Diagnose auf Carcinom gestellt. Grosse Leistendrüsen, Kachexie, Tod im October 1880. Section unmöglich.

Schon Paget erwähnt die krebsige Degeneration bei perinealen Urinfisteln. Guyon und Demarquay (p. 358) berichten über ähnliche Beobachtungen wie Poncet; ersterer erhärtet diese Entstehungsweise des Krebses durch den Hinweis seiner Entstehung an Knochen- und Anusfisteln.

In jüngster Zeit hat Pietrzikowski die Möglichkeit ausgesprochen, dass die primären Harnröhrencarcinome vom Ausführungsgange oder dem Drüsenkörper der Cowper'schen Drüsen ausgehen. Allein was wir bis jetzt von den Neubildungen der letzteren wissen, ist nicht gerade geeignet, diese Annahme zu stützen. Ich muss Pietrzikowski vor Allem entgegenhalten, dass in jedem Falle von Harnröhrencarcinom eine ulcerative Zerstörung der Harnröhrenwand bestand, während in den 3 Fällen von Krebs der Cowper'schen Drüsen eine directe Betheiligung der Harnröhre fehlte. Gerade der von Pietrzikowski selbst beschriebene Fall gibt hiefür das beste Zeugniss. Gewiss müsste sich ein Carcinom des Ausführungsganges der Cowper'schen Drüsen anders verhalten, allein die Annahme eines solchen wird bis heute noch durch keine einzige Beobachtung gestützt.

In 4 Fällen von Harnröhrenkrebs handelte es sich um vorgeschrittene Stadien der Erkrankung, die eigentliche Therapie des Carcinoms kam dabei nicht mehr in Frage. Drei Fälle endeten rasch tödtlich; in dem Falle Guiard wurden Metastasen in Pleura und Lungen getroffen. In den beiden übrigen Fällen fehlten sie, man misste sogar eine Erkrankung der nächsten Lymphdrüsen. Es handelte sich demnach hier um ein ganz locales Carcinom, bei dem vielleicht in geeigneteren Fällen die operative Therapie noch Erfolge erzielen könnte.

Von Mikulicz wurde die Amputatio penis zur Entfernung der Neubildung vorgenommen, leider konnte aber eine dauernde Heilung nicht erzielt werden, es folgte 4 Monate nach der Operation ein Leistendrüsenrecidiv.

Cap. XII.

Die Erkrankungen der Cowper'schen Drüsen.

§. 65. Die Entzündungen werden bei den Entzündungen der Harnröhre abgehandelt. In Cap. X finden sich einige Angaben über die tuberkulöse Erkrankung.

Von Neubildungen existiren nur vereinzelte Beobachtungen. Am häufigsten kommen Cysten vor. Sie sind von Englisch in ausführlicher Weise bearbeitet.

Neben den älteren Beobachtungen von Terraneus, Forestus und Gubler verfügt Englisch über 5 eigene Beobachtungen, wo-

von 4 bei Neugeborenen und 1 bei einem 37jährigen Manne erhoben wurde. Die beiden Abbildungen, welche ich der Arbeit von Englisch entnehme, illustriren die Hauptformen der Affection.

Fig. 91 zeigt den Befund von der Urethra eines Neugeborenen. Am Bulbus in der Mitte der unteren Wand findet sich eine 7 mm lange, cylindrische Geschwulst, welche sowohl vorne als hinten scharf abgegrenzt ist. Breite und Höhe etwa 3 mm. Die Wand der Höhle ist sehr dünn ohne jede Falte (Fall 2). In Fig. 92 ist der Befund des ausgeprägtesten Falles abgebildet. Bei der Untersuchung der Harnröhre eines 37jährigen Mannes fanden sich an der unteren Wand der Pars bulbosa zwei Hohlräume (a a'), welche parallel neben einander lagen und durch eine dünne Scheidewand b' von einander getrennt waren; in ihrem mittleren Antheile verblieb letztere am rechten Sacke und in ihrem vorderen und hinteren am linken. Die beiden Säcke beginnen 8 mm vor der Fascia perinei pröpria und reichen in einer Länge von 2 cm nach vorne bis in die Pars pendula. In ihrem hinteren Theile, etwas von dem Corp. spongios. des Bulbus bedeckt, liegen die beiden Säcke im weiteren Verlaufe zwischen diesem und der Harnröhrenschleimhaut, welche gegen die Harnröhre nur in geringem Grade vorgebaucht erscheint. Das Corp. spongios. ist stark nach unten verdrängt, die den Säcken zunächst liegenden Zellen sind etwas in die Länge gezogen und zusammengedrückt. Die Höhe der Höhle ist 11, 18 und 21 mm, das Septum ist 2—3 mm dick. Die Oberfläche der Wand glänzend mit geschichtetem Pflasterepithel bedeckt, welches sich auch in dem dünnflüssigen, wenig schleimigen Inhalt vorfindet. Vom hinteren Ende des Sackes gelangt man mit einer feinen Sonde in einen Canal, welcher gegen die Cowper'schen Drüsen führt, aber in einer Entfernung von 3 bis 4 mm von diesen undurchgängig ist. Die Länge des Ganges ist rechts 12, links 8 mm, die rechte Drüse ziemlich normal, die linke etwas vergrössert und härter.

Fig. 91.

Fig. 92.

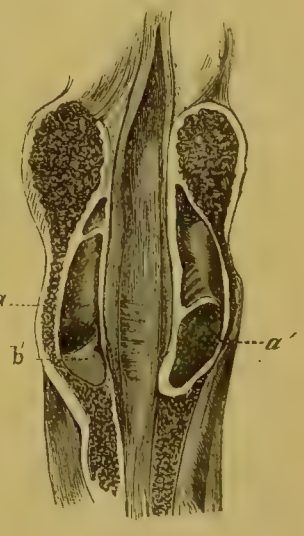

Englisch nimmt an, dass die Verschliessung des Ausführungsganges der Drüsen stets während des intrauterinen Lebens durch Verklebung der gegenüberliegenden Epithelflächen zu Stande komme; die consecutive Erweiterung ist in Folge davon gewöhnlich ebenfalls angeboren. Sie kommt ein- und beidseitig vor. Die Geschwulst ragt anfangs gegen die Harnröhre vor und sitzt stets innerhalb des Bulbus oder doch vor der Fascia perinei propria. Hieraus ergibt sich unmittelbar, dass nicht der eigentliche Drüsenkörper, sondern bloss der Ausführungsgang, soweit er ausserhalb des Diaphragma urogenitale verläuft (Pars spongiosa et submucosa nach Gubler), von der Erweiterung betroffen wird.

Geringgradige Formen der Erweiterung erscheinen als hanf- bis gerstenkorngrosse cystische Tumoren, welche sich unter dem gewöhnlichen Bilde der Harnröhrencysten präsentiren und nur durch die constante Lage an der Stelle des Ausführungsganges sich auszeichnen. In vorgeschritteneren Fällen resultirt eine grössere Cyste, welche durch Septa in mehrere Unterabtheilungen getheilt ist. Ein medianes Septum resultirt bei beidseitiger Erkrankung, sobald die beiden Cysten sich unmittelbar berühren; die anderen Septa entstehen in Folge Schlängelung des Ganges oder in Folge ungleichmässiger Erweiterungsfähigkeit der Wand. Die grösseren Geschwülste ragen gewöhnlich gegen die Harnröhre, in späterer Zeit aber auch gegen das Perineum vor; es resultirt dann hier auf einer oder beiden Seiten eine rundliche oder längliche Geschwulst mit normaler Hautbedeckung, hinten schärfer begrenzt als vorne. Die Geschwulst sitzt unmittelbar hinter dem Bulbus neben der Raphe perinei und lässt sich besonders durch die Untersuchung per rectum genauer abtasten.

Die von Englisch beschriebenen Cysten wurden bei Autopsieen zufällig gefunden, sie hatten demnach wohl niemals besondere Erscheinungen gemacht. Eine in klinischer Hinsicht viel wichtigere Beobachtung ist von Coulliard veröffentlicht.

Bei dem 51jährigen Patienten besteht seit 4 Jahren eine anfangs allmählig gewachsene Geschwulst am Damm, die median liegt und nach hinten bis an den Anus reicht. Nach 2 Jahren ihres Bestehens erfolgte spontaner Aufbruch am Damm unter Entleerung einer grossen Menge klarer, etwas klebriger, geruchloser Flüssigkeit. Kurze Zeit nachher schloss sich die Perforationsöffnung, allein der Tumor bildete sich wieder und entleerte sich von da ab ziemlich regelmässig alle 20—25 Tage. Das Wiederauftreten des Tumors erfolgte regelmässig unter geringen Schmerzen beim Coitus oder gleich nachher und in 4—5 Tagen bestand dann eine nussgrosse Anschwellung. Bei der Untersuchung wurden durch Punction 150 g einer trüben, gelblich weissen, klebrig zähen Flüssigkeit entleert. Der Kranke entzog sich der Behandlung.

Bekannt ist die Controverse, ob die Cowper'schen Drüsen den Genitalien oder den Harnwerkzeugen zuzuzählen seien. Die Beobachtung von Coulliard, wo das Wiederauftreten des Tumors regelmässig bei oder unmittelbar nach dem Coitus erfolgte, beweist für das drüsige Organ, dem die Cyste ihre Entstehung verdankt, eine sichere Beziehung zu den Genitalien. Es lassen sich natürlich Zweifel erheben, ob der Tumor mit den Cowper'schen Drüsen in Zusammenhang zu bringen sei, da die klinische Untersuchung seine Beziehungen nicht erschöpfend feststellen konnte. In Frage kämen jedoch bloss perineale Harnröhrendivertikel, die ganz andere und ungemein charakteristische Erscheinungen bedingen, so dass auch per exclusionem die oben gestellte Diagnose gesichert wird.

Die Diagnose der kleineren Cysten lässt sich mit Hilfe des Endoskopes ebenso stellen, wie die der Urethralcysten (vgl. Grünfeld l. c. p. 193). Bezüglich der Erkenntniss der grösseren Cysten verweise ich auf die eben bei dem Falle von Coulliard gemachten Angaben.

Behandlung. Intraurethrale Cysten können nach Einstellung

mittelst des Endoskopes punctirt werden; grössere Geschwülste müssten vom Damme aus incidirt und geätzt oder excidirt werden.

Englisch bespricht noch die Möglichkeit der Vereiterung solcher Cysten. Symptome und Behandlung sind dieselben wie beim Abscesse der Cowper'schen Drüsen. Beim Durchbruche eines solchen Abscesses in die Harnröhre könnte an der Perforationsstelle eine blinde Tasche resultiren, in welcher der Katheter unter Umständen sich fängt. Englisch gibt dem bekannten Falle von Voillemier diese Deutung und berichtet über eine eigene analoge Beobachtung. Beim Katheterisiren eines 72jährigen Mannes gelangt das Instrument unter der Symphyse nach rechts in einen Blindsack, bei der Drehung des Schnabels nach links aber in die Blase. Bei der Section fand sich im bulbösen Theile ein 1,5 cm langer und 7 mm im Durchmesser haltender Canal.

§. 66. Von malignen Tumoren stehen mir 3 Fälle[1]) von Carcinom zur Verfügung. Der erste ist von Paquet und Herrmann, der zweite von Pietrzikowski beschrieben; den letzten Fall beobachtete mein verehrter Lehrer Kocher und überliess mir denselben zur Veröffentlichung. Bei der so spärlichen Casuistik theile ich die einzelnen Beobachtungen in extenso mit.

1. Fall von Paquet und Herrmann.

Der 65jährige Patient tritt October 1882 in die Abtheilung von Paquet im St. Eugénie-Spitale in Paris ein wegen eines kleinen Perinealtumors. Derselbe war vor 2 Jahren zuerst bemerkt worden, wie er ein eigenthümliches Hinderniss beim Niedersitzen bildete. Der auf Druck völlig schmerzlose Tumor vergrösserte sich langsam, bedingte aber schliesslich Stuhl- und Urinbeschwerden.

Die Geschwulst sitzt unterhalb und rechts von der Harnröhre am hinteren Ende des Bulbus etwas vor dem Anus. Sie ist rundlich, nicht adhärent der Haut, wohl aber in der Tiefe mit der Umgebung verwachsen. Paquet diagnosticirt eine Hypertrophie der Cowperschen Drüsen und beschliesst die Exstirpation mittelst Thermocauter. Nach hinten unten lässt sich der Tumor gut isoliren, nach vorne geht er in den Bulbus über, welcher deshalb incidirt werden muss, um den Tumor in toto zu entfernen. Ein nach oben und vorne verlaufender Stiel wird schliesslich durchtrennt.

Nach der Operation bestand eine kleine Harnfistel, weswegen für einige Zeit der Verweilkatheter eingelegt wurde. Die Wunde heilte anstandslos und die Heilung wurde nach 2 Jahren noch constatirt.

Der Tumor ist länglich-rund, stark nussgross, 2 cm im grössten Durchmesser und allseitig von einer fibrösen Kapsel umschlossen. An seinem dickeren Ende wird durch einige Furchen eine lappige Beschaffenheit angedeutet. Das vordere Ende fühlt sich härter an und verlängert sich in einen dünnen Stiel, der aber bloss aus Bindegewebe und Gefässen besteht und also nicht, wie man bei der Operation

[1]) Gubler fand bei einem alten Manne die beiden Drüsen einen einzigen harten, nussgrossen Körper bilden, „der leicht als fibröser Tumor hätte aufgefasst werden können". Vielleicht lag hier doch eine Neubildung vor.

glaubte, als Ausführungsgang der Cowper'schen Drüsen gedeutet werden kann. Auf dem Durchschnitte fällt der lappige Bau der einen grösseren Hälfte vor Allem auf, die grösseren Lappen haben 6 mm, die kleineren etwa 3 mm im Durchmesser. Der andere Theil des Tumors scheint aus Fasergewebe zu bestehen, in welchem kleine Granulationen eingesprengt sind von ähnlichem Aussehen wie die Läppchen der ersten Hälfte, aber weniger deutlich gegen die Umgebung abgegrenzt.

Mikroskopische Untersuchung. Am vorderen Ende finden sich mitten in der Neubildung einige Reste normalen Drüsengewebes, Drüsenläppchen und Ausführungsgänge. Der Tumor selbst erweist sich als Epitheliom mit den den Cylindromen eigenthümlichen hyalinen Bildungen inmitten der zelligen Massen. Gefässe wurden in den hyalinen Bildungen nicht gefunden; häufig zeigte das Stroma hyaline Degeneration. Der Nachweis der directen Entstehung der zelligen Geschwulstelemente aus normalen Epithelien konnte nicht geleistet werden. Der Tumor wird als „Cylindrôme ou Tumeur hétéradénique à corps oviformes" nach Robin und als „Epithelioma glandulaire metatypique" nach Malassez bezeichnet.

2. Fall. Beobachtung von Herrn Professor Kocher.

Im 12. Jahre fiel der jetzt 57jährige Patient rittlings auf einen Balken, liess nachher blutigen Harn und hatte noch einige Jahre Harnbrennen. Vor 4 Jahren litt Patient an Kreuzschmerzen; seit 2 Jahren hat er einen beständigen dumpfen Schmerz am Anus und Damm, der in letzter Zeit fast unerträglich geworden und den Schlaf erheblich beeinträchtigt. Es besteht geringe Dysurie; beim Stuhle nimmt der Schmerz nicht zu, wohl aber beim Gehen und Sitzen. Seit einem Jahre besteht das Gefühl, dass etwas am Damme wachse.

Den 30. Mai 1883 wurde bei genauer Untersuchung folgender Status notirt: Patient kräftig gebaut. Abdominalorgane und äussere Genitalien normal. Im Bereiche des Bulbus fühlt man am Damm eine Resistenz. Am After nichts Abnormes. Per rectum: oberer Theil der Prostata normal; unterhalb derselben ein unregelmässiger, spitzhöckeriger Tumor von harter Consistenz, die Pars membranacea umgebend, links gegen das Becken leicht und deutlich abgrenzbar, rechts dagegen mit dem absteigenden Schambeinaste fester verbunden; nach abwärts reicht er bis an den Analrand. Die Rectumschleimhaut über dem Tumor verschieblich. Rechts verläuft ein Fortsatz der Neubildung dem Rectum entlang nach hinten oben. Katheter Nr. 14 (englisch) gelangt anstandslos in die Blase und entleert klaren Urin. Die Harnröhre liegt in der Geschwulst eingebettet.

Excision des Tumors den 6. Juni 1883. Freilegung von einem T-förmigen Hautschnitte aus (Längsschnitt in der Raphe, Querschnitt vor dem Anus). Die Verwachsung mit dem rechten Schambeine wird mittelst Thermocauter getrennt. Der Bulbus kann geschont werden, indess muss ein Stück Urethralwand im häutigen Theile entfernt werden, auch das Rectum wird in grosser Ausdehnung oberhalb des Anus eröffnet. Besonders mühsam ist die Entfernung eines auf der Rückseite der Harnröhre in das Lig. triangulare bis zur Symphyse reichenden Fortsatzes. Naht des Rectums. Permanenter Katheter. Jodoform-Tamponade der Dammwunde. Da die Rectumnaht nicht hält, so ver-

zögert sich die Heilung bedeutend bei mehrfach durch Brechreiz und Erbrechen gestörtem Allgemeinbefinden. Den 23. August 1883 wird Patient mit schön granulirender, sehr kleiner Dammwunde und einer geringen Urethro-Rectalfistel entlassen. Völlige Heilung wurde den 21. Mai 1884 constatirt.

Den 16. November 1884 stellte sich Patient wieder vor, da er in den letzten Wochen wieder stechende Schmerzen beim Stuhlgange empfand. Bei der Untersuchung fand sich ein kleines Recidiv in Form eines der gegen die Dammnarbe trichterförmig ausgebuchteten Mastdarmschleimhaut eng anliegenden, erbsengrossen, derben, bei Druck ein stechendes Gefühl veranlassenden Knötchens. Dasselbe wurde den 19. November 1884 von einem vor dem After geführten Bogenschnitte aus mit der mit ihm verwachsenen Rectumschleimhaut excidirt. Die Heilung erfolgte sehr rasch, so dass Patient den 22. December 1884 entlassen wurde. Laut Bericht vom September 1885 ist Patient völlig geheilt und frei von Beschwerden.

Herr Professor Dr. Langhans in Bern unterzog den seltenen und interessanten Tumor einer genauen mikroskopischen Untersuchung und sandte mir nebst den Abbildungen eine ausführliche Beschreibung, die ich mit gütiger Erlaubniss hier wörtlich folgen lasse.

Der Tumor ist nussgross, hat einen Durchmesser von 3—3½ cm, unregelmässig höckerige Oberfläche und derbe Consistenz. Auf der Schnittfläche treten weissgraue, stellenweise sehr stark transparente Körner hervor, die durch nur schmale, sehnig aussehende Septa von einander getrennt werden. Wie der erste Blick auf das mikroskopische Präparat lehrt, entsprechen diese Körner Feldern von etwas wechselnder Form, rund, oval, doch auch eckig, selbst nieren-, halbmondförmig, von denen die grösseren etwa 3 mm Durchmesser erreichen und isolirt stehen, meist von runder Gestalt, während die kleineren, polymorphen in Gruppen dicht zusammengedrängt sind. Der Inhalt der Felder besteht hauptsächlich aus epithelialen Elementen, aus kleinen polyedrischen Zellen von ziemlich regelmässiger Grösse, nicht immer mit deutlicher Abgrenzung des Protoplasmas, die ohne jede Intercellularsubstanz, jedoch mit wechselnder Anordnung die genannten Felder ausfüllen. Diese Zellen finden sich aber auch in netzförmig verbundenen Strängen, cylindrischen, kolbenförmig anschwellenden Gebilden oder rundlichen Haufen in den bindegewebigen Septa, sowie an der Oberfläche des Tumors weit zwischen die benachbarten quergestreiften Muskelfasern sich vorschiebend. Ich erwähne dies gleich hier, weil dieser Umstand sofort über die Malignität des Tumors, über seine Diagnose als Carcinom keinen Zweifel aufkommen lässt. Denn während jene Felder als Analoga der Drüsenläppchen und -Bläschen angesehen werden können, hat in diesen Strängen die epitheliale Neubildung weit die normalen Grenzen des Drüsenepithels überschritten.

Allerdings kann ich den Nachweis für den epithelialen Ursprung der Zellen nicht bringen. Nur an ganz beschränkter Stelle fand sich noch eine Gruppe von normalen Drüsenbläschen mit hellem, fast wasserklarem Epithel, dessen Zellen abgestutzte Kegel darstellen mit an der Basis eingedrücktem Kern. Von hier aber eine streng beweisende Reihe von Uebergangsbildern zu den grösseren Feldern zu erhalten, gelang nicht.

Kommen wir nunmehr zu der Schilderung dieser Felder, welche den Hauptbestandtheil des Tumors ausmachen. Ich unterscheide zwei Formen derselben: eine Reihe, in welcher die Felder gegen das Stroma völlig abgeschlossen sind, kein Fortsatz des letzteren sich in das Innere der Felder begibt, was um so leichter festzustellen ist, als die Zellmassen sich oft etwas von dem Stroma abgehoben haben und also durch eine schmale Spalte von demselben getrennt sind; und eine zweite Reihe, wo zahlreiche Stromabalken oder vielmehr Gefässe mit dicker hyaliner Wand die Zellmassen des Feldes durchsetzen. Die letzteren Felder (Fig. 93) gehören zu den grösseren und sie liegen im centralen Theil des Tumors, d. h. da, wo die älteren Stadien zu erwarten sind; die Anordnung von Zellen und

Gefässen in ihnen ist auf den ersten Blick etwas verschieden. Entweder sieht man die epithelialen Zellmassen netzförmig angeordnet und die relativ kleinen Maschen von den runden Durchschnitten der Gefässe eingenommen, oder umgekehrt die Gefässe hängen netzförmig zusammen und die Zellen sind in kleinen Haufen von runder, ovaler oder länglicher Gestalt zertheilt. Hie und da, namentlich gerade in der Mitte eines solchen Feldes, können die Gefässe mit dem hyalinen, sie begleitenden Stroma ganz die Oberhand gewinnen; die Zellmassen werden reducirt zu schwer erkennbaren, vereinzelten Resten. Wie man sieht, sprechen auch diese Bilder für die Auffassung des Tumors als Krebs; nur besteht gegenüber den gewöhnlichen Formen der Unterschied, dass das structurlose Stroma als dicke Adventitia der Gefässcapillaren auftritt.

Fig. 93.

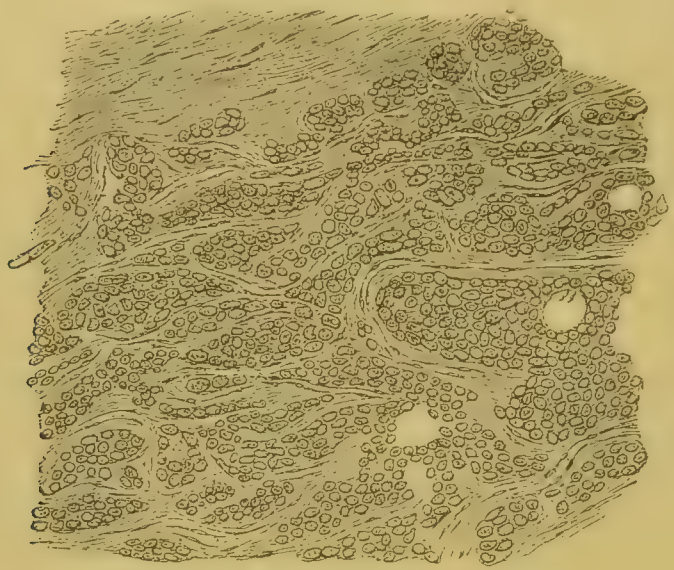

Carcinom der Cowper'schen Drüsen.

Stelle von krebsigem Bau; netzförmig verbundene Zellstränge, durch Stromabalken von einander getrennt, welche nur aus Capillaren mit dicker, fast hyaliner Schicht unter dem Endothel bestehen. In einigen der breiteren Zellstränge kugelige Vacuolen (Vergr. 200 : 1).

Am charakteristischsten für den Tumor sind die völlig abgeschlossenen Felder (Fig. 94). Sie bilden einen Theil der grösseren Felder; ferner gehören hieher namentlich die kleineren. Sie gleichen völlig den bekannten Bildern des „Cylindroms", „der Tumoren mit hyaliner Degeneration und dadurch bedingter netzförmiger Structur" (Friedländer). Denn die Zellmassen, welche ein solches Feld ausfüllen, sind netzförmig oder gitterförmig angeordnet und umschliessen eine grössere oder geringere Zahl von rundlichen Lücken oder Vacuolen, welche eine structurlose Substanz von mässigem Lichtbrechungsvermögen enthalten. Selten wiegen diese Vacuolen vor und die Zellen werden zu ganz schmalen Septa reducirt, die nur eine Lage abgeplatteter Zellen enthalten; meistens sind in den zelligen Scheidewänden 4—6 Kerne in der Dicke neben einander vorhanden. Die Grösse der Vacuolen schwankt etwas, die grösseren erreichen 0,1 mm und selbst mehr. Wie die Vacuolen unter einander, so werden sie auch von dem Stroma durch gleich dicke Zelllagen getrennt; sie münden nicht nach aussen aus; ihr Inhalt steht mit dem Stroma in keiner Verbindung. In den grösseren Feldern ist diese gitterförmige Anordnung der Zellmassen am reichlichsten und regelmässigsten; kleinere Felder enthalten in der sonst compacten Zellmasse nur ein oder zwei meist etwas excentrisch gelegene Vacuolen, und selbst in den zwischen die benachbarten Muskeln vorgeschobenen Zellsträngen sieht man hie und da in einem anschwellenden Theil eine solche Vacuole.

Diese Felder sind gegenüber den von Gefässen durchzogenen als die jüngeren Stadien anzusehen. Das ergibt sich daraus, dass sie zum Theil kleiner sind und namentlich die Peripherie des Tumors solche führt.

Die grosse Aehnlichkeit dieser Bilder mit denen, die ich bei der Entwickelung des Hodenkrebses geschildert habe, ergibt sich von selbst. Dort konnte ich nachweisen, wie durch Wucherung der Keimzellen die Samencanälchen stark sich verbreitern, wie die Zellen in diesen durch die Bildung von runden Maschen zu netzförmigen Zellsträngen sich umlagern, wie dann nachher in die Maschen von aussen das Stroma einwuchert. Auch hier findet sich ein Stadium mit gitterförmiger Anordnung der Zellmassen, wobei die Maschen wohl unter einander zusammenhängen, aber noch nicht nach aussen hin durchgebrochen sind.

Liegt bei unserem „Cylindrom" nicht ganz der gleiche Process vor? Ist nicht die gitterförmige Anordnung der Zellmassen als Vorstadium des Einwachsens der Gefässe anzusehen? Ich halte diese Auffassung für gestattet; indessen eine genauere Begründung derselben, wie bei dem Hodenkrebse, ist nicht zu geben.

Fig. 94.

Carcinom der Cowper'schen Drüsen.

Felder mit gitterförmig angeordneten Zellmassen und Vacuolen, in welch' letztere von rechts her das Stroma einzuwuchern beginnt (Vergr. 200 : 1).

Denn die dadurch entstehenden Vacuolen sind erheblich grösser und weiter als die gefässhaltigen Spalten; auch finden sich die Vacuolen in ganz peripher gelegenen, isolirten Zellsträngen an breiteren Stellen derselben, also an secundären Auswüchsen der epithelialen Wucherung.

Ich komme schliesslich noch zu sonderbaren Gebilden in diesen von Zellen eingenommenen Feldern (Fig. 95). Es sind dies meist rundliche, scharf begrenzte Körper, deren Grösse von der eines Kerns bis zu der einer grossen Vacuole variirt. Schon bei schwacher Vergrösserung unterscheiden sie sich von der Vacuole durch körnigen Inhalt von leicht gelblicher Farbe und durch eine stark färbbare Membran. Sie sind meist rund, nur die grösseren neigen zu ovaler, selbst zu länglich schlauchförmiger und verästelter Gestalt. Die kleinsten gleichen ausserordentlich einem Kern und sind nur um Weniges grösser als die Kerne der angrenzenden Epithelien. Aber ihre Membran ist dick, nach innen etwas diffus begrenzt; nach aussen bietet sie eine regelmässig gewölbte, kuglige Fläche dar, aber nach innen ist sie uneben durch flachwarzige, dicht neben einander sitzende Verdickungen. Das Innere wird von einer blassen, undeutlich körnigen, leicht gelblichen Masse gebildet, welche Kernfärbemittel, wie Boraxcarmin und Hämatoxylin, nur ganz schwach annimmt. Was noch besonders die Erkennung des Inneren erschwert, ist der Umstand, dass die Oberfläche ganz dicht mit den Kernen des angrenzenden Epithels besetzt ist. Die grösseren bieten die gleiche Zusammensetzung dar; ihr Inhalt lässt keine bestimmte Form der Körner erkennen, auch dann nicht, wenn sie verletzt sind und die Körner sich isoliren. Die Membran ist an den grösseren eher dünner, als an den kleineren.

Sie finden sich hauptsächlich in denjenigen Partieen, in welchen die Zellmassen von hyalinen dickwandigen Gefässen durchzogen werden, gewöhnlich nur durch eine Lage sehr dicht gestellter Kerne von dem Stroma getrennt; einige scheinen auch direct im Stroma zu liegen. Sie gehören also, wenn meine obige Auffassung richtig ist, den späteren Stadien der Geschwulstbildung an. Ihre Bedeutung ist mir unklar. Bei der Betrachtung der kleineren drängt sich unwillkürlich der Gedanke an eine Metamorphose der Kerne auf. Die grösseren könnten auch als umgewandelte Vacuolen angesehen werden, um so mehr als auch an den Vacuolen eine periphere, dem Epithel aufliegende Membran sich nicht selten findet. Aber es fehlen jegliche Uebergangsbilder mit Bezug auf Inhalt und namentlich auf Färbbarkeit sowohl der Membran als des Inhaltes.

Fig. 95.

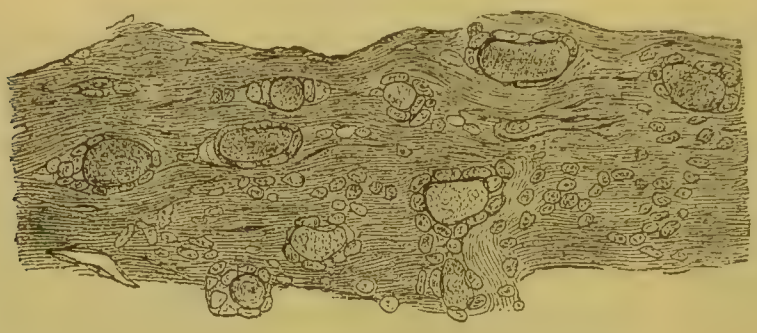

Carcinom der Cowper'schen Drüsen.
Capsuläre Körper mit körnigem Inhalt, von einem Ring von Epithelzellen umgeben (Vergr. 350 : 1).

Eine dritte Möglichkeit wäre ferner noch die, dass es sich überhaupt um fremde Gebilde handle, etwa den Psorospermienschläuchen und den Rainey'schen Körpern analog. Für eine Discussion dieser Vermuthungen fehlt es noch an einer hinlänglich breiten Grundlage von Beobachtungen.

Der vorliegende Tumor gehört, wie man sieht, in die Gruppe der Cylindrome und ist mit denjenigen der unter diesem Namen beschriebenen Geschwülste zusammenzustellen, welche epithelialer Natur sind. Wie schon viele andere Autoren fasse auch ich den Tumor als Krebs auf; ich möchte ihn dem Colloidkrebs zunächststellen. Ist doch auch in diesem die colloide oder hyaline Masse, oder wie man sie sonst bezeichnen mag, von dem bindegewebigen Stroma aus in die Alveolen abgesetzt. In unserem „Cylindrom" wächst eine ähnliche Substanz mit den Gefässen in die Zellhaufen hinein, deren einzelne Elemente gitterförmig angeordnet sind.

Was die von mir an letzter Stelle beschriebenen capsulären Gebilde mit körnigem Inhalt anlangt, so fallen dieselben zum Theil mit den Corps oviformes Robin's und der Franzosen zusammen (von einem derselben als Helmintheneier gedeutet!). Ich habe sie in meiner Schilderung schärfer als jene von den hellen Vacuolen getrennt; ihre Zugehörigkeit zu denselben scheint mir nicht ohne Weiteres festgestellt zu sein. Im Uebrigen stimmt dieser Tumor mit dem von Herrmann (Fall 1) völlig überein.

3. Fall von Pietrzikowski.

Der 19jährige Patient war früher ganz gesund. 14 Wochen vor seinem Spitaleintritte bemerkte er am Perineum nahe der Afteröffnung eine hühnereigrosse, harte, wenig bewegliche, schmerzlose Geschwulst, die in den folgenden 4 Wochen sich rapide vergrösserte und beim Gehen Beschwerden machte. Bald traten nun besonders rechts Leistentumoren auf. Die Kräfte des Patienten nahmen erheblich ab. Es folgten zugleich Harnbeschwerden, dünner Strahl bei vermehrtem Pressen, einmal musste katheterisirt werden. In den letzten Wochen bestanden auch Stuhlbeschwerden.

Den 13. August 1884 trat Patient in die Gussenbauer'sche Klinik in Prag ein mit folgendem Status: Der grosse gutgenährte Mann hat am Perineum eine faustgrosse Vorwölbung, die unmittelbar hinter der Wurzel des Scrotums beginnt und in gleichmässiger Ausdehnung beiderseits von der Raphe bis zum Anus nach rückwärts reicht. Der Tumor ist länglich oval, hat eine unebene höckerige Oberfläche und harte Consistenz; die Haut über ihm ist stark gespannt, jedoch in kleinen Falten abhebbar; vorne grenzt er an den Bulbus, nach hinten reicht er bis unmittelbar unter die Rectalwand. Auf der Unterlage ist er wenig verschieblich, der Pars membranacea liegt er fest an. Untersuchung per rectum: Rectumschleimhaut wird vom Tumor vorgewölbt, ist jedoch deutlich über ihm verschieblich. Prostata normal gross, durch eine querfingerbreite Furche von dem oberen Rande des Tumors getrennt. Der Katheter stösst unmittelbar hinter dem Bulbus auf ein Hinderniss, welches behoben wird, wie man die Geschwulst von der Harnröhre abzieht; das Instrument passirt dann leicht die völlig glatte Harnröhre.

In beiden Leisten kleine faustgrosse Drüsenschwellungen.

Operation den 14. August 1884. Medianer, 14 cm langer Schnitt vom Bulbus bis zum Anus, Freilegung des Tumors; der grösste Theil des M. bulbo-cavernosus wird mit der Geschwulst entfernt; vom häutigen Theile der Harnröhre gelingt die Ablösung ohne Harnröhrenverletzung. Beiderseits wird schliesslich ein zwischen M. sphincter ani et levator ani durch die tiefe Perinealfascie gegen die Mastdarmwand vordringender Geschwulstzapfen vom Rectum abgelöst. Urethra und Rectum werden nicht verletzt. Blutung gering, leicht zu stillen. Sublimatirrigation, Naht, Drainage, antiseptischer Verband.

Die Leistendrüsen werden im Anschlusse an die Hauptoperation excidirt, was besonders rechts sehr schwierig war.

Der Verlauf gestaltete sich günstig. Die erste Woche war der Katheterismus nöthig. Es erfolgte grösstentheils primäre Heilung und bei der Entlassung 4 Wochen post operat. war bloss die rechte Leistenwunde noch nicht völlig vernarbt.

Vom December 1884 ab traten indess Drüsenschwellungen im Unterleibe und Oedem der Beine auf; die Kräfte nahmen ab und im Juni 1885 wurde der Zustand des Patienten als hoffnungslos geschildert.

Der exstirpirte Tumor hat länglich ovale Gestalt, ist 12 cm lang, 5—6 hoch und 8½ breit, der grösste Umfang beträgt 21 cm. Im hinteren Abschnitte besteht eine muldenförmige Vertiefung, in welcher die Harnröhre verlief. Die linke Hälfte ist etwas grösser als die rechte; nach hinten ragen die beiden gegen das Rectum zu vorgedrungenen Fortsätze hervor. Die Consistenz ist weich elastisch. Die Oberfläche ist von zahlreichen kleineren und grösseren Höckern besetzt, welche zum Theil die umliegenden Fascien und Muskeln durchwachsen haben. Auf dem Durchschnitte hat die Geschwulst lappigen Bau; die einzelnen Höcker und Vorsprünge an der Oberfläche sind von fibrösen Hüllen umgeben, von denen aus concentrisch und radiär verlaufende Faserzüge den Tumor durchsetzen. Von Resten der Cowper'schen Drüsen oder ihren Ausführungsgängen lässt sich nichts nachweisen.

Bei der mikroskopischen Untersuchung wird der Tumor als sehr zellenreiches Carcinom erkannt.

Die Leistendrüsentumoren entsprechen in ihrem Baue ganz der primären Geschwulst.

§. 67. So gering auch bis jetzt die Casuistik des primären Carcinomes der Cowper'schen Drüsen ist, so scheint es mir doch indicirt, schon im Interesse späterer Beobachtungen die wichtigsten Daten, die sich bei Zusammenstellung der 3 Fälle ergeben, hervorzuheben.

Die beiden ersten Fälle zeigen pathologisch-anatomisch und klinisch sehr grosse Aehnlichkeit. In erster Hinsicht sind sie von besonderem Interesse, da sie sich histologisch als sog. Cylindrome präsentiren. Von drüsigen Organen kommen also zu den Speichel- und Thränendrüsen noch die Cowper'schen Drüsen hinzu als Standorte dieser immerhin seltenen und doch recht vielgestaltigen Geschwulstform.

Von den beiden Cylindromen ist der erste Tumor nussgross und allseitig von einer fibrösen Kapsel eingeschlossen, durch einzelne Furchen seiner Oberfläche bekommt er eine deutlich lappige Beschaffenheit, die am exquisitesten auf der Schnittfläche hervortritt. Die Consistenz ist derb, die Farbe der Schnittfläche weissgelblich. Verwachsung mit der Umgebung besteht nur im Bereiche des Bulbus urethrae. In dem Kocher'schen Falle ist der Tumor etwas grösser und ausgezeichnet durch zahlreiche zapfenförmige Fortsätze seiner Oberfläche, welche in die Umgebung vordringen. Ein solcher Fortsatz ist dem rechten Schambeinaste adhärent, ein zweiter dringt auf der Rückseite der Harnröhre in das Ligamentum triangulare bis unter die Symphyse vor; zudem besteht innige Verwachsung der Neubildung mit dem häutigen Harnröhrentheile und mit der Vorderwand des Rectums, so dass bei der Operation Harnröhre und Rectum lädirt wurden. Der innerhalb 5 Monaten gewachsene Recidivtumor beweist trotz seiner bescheidenen Grösse hinlänglich die Recidivfähigkeit und liefert einen weiteren Anhaltspunct für die krebsige Natur der Geschwulst.

Als rasch wachsende, innerhalb 3 Monaten mannsfaustgrosse Geschwulst erscheint die Neubildung im dritten Falle. Sie ist verwachsen mit dem M. bulbo-cavernosus, steht in innigster Beziehung zur Pars membranacea urethrae und sendet durch die tiefe Perinealfascie einen Fortsatz gegen die Mastdarmschleimhaut. Ausser durch das rasche Wachsthum und das Vordringen gegen benachbarte Organe bekundet sie ihre Bösartigkeit noch durch die Infection der regionären Lymphdrüsen. Die äusseren Leistendrüsen bilden jederseits kleinfaustgrosse Tumoren. Die primäre Geschwulst hat weichelastische Consistenz, unregelmässig höckerige Oberfläche und auf dem Durchschnitte einen deutlich lappigen Bau. Histologisch stellt sie ein zellenreiches Carcinom dar. Der weitere Verlauf des Falles illustrirt die grosse Malignität der Neubildung: bald nach der Operation schwellen die inneren Leistendrüsen an, Oedeme der unteren Extremitäten folgen und daneben die Erscheinungen allgemeiner Kachexie. Die Krankheitsdauer beträgt im Ganzen etwas mehr als ein Jahr.

Das Carcinom der Cowper'schen Drüsen zeigt im Anfange

wenig charakteristische Erscheinungen. Bei dem Gussenbauer'schen Falle wurde der Patient durch den bereits hühnereigrossen Tumor auf sein Leiden aufmerksam und erst bei dem ferneren Wachsthume erfolgten Gehbehinderung, Dysurie, welche sich bis zur Retentio steigerte, und Stuhlbeschwerden; sodann erschienen die Leistendrüsentumoren. Die zwei anderen Fälle sind von Anfang an durch subjective Erscheinungen ausgezeichnet, welche sich beim Gehen und Niedersetzen geltend machen. Ein eigenthümliches Hinderniss beim Niedersetzen wird im ersten Falle notirt; ein beständiger dumpfer Schmerz in der Tiefe des Dammes, der von Stuhl- und Urinentleerung nicht beeinflusst war, wohl aber beim Gehen und Sitzen gesteigert wurde, charakterisirt den Beginn des zweiten Falles. Erst nachdem diese Erscheinungen einige Zeit bestanden, wird der Tumor von Kranken wahrgenommen. Stuhl- und Harnbeschwerden sind die Veranlassung der ärztlichen Behandlung in Fall 1; der Patient von Kocher dagegen wird durch die zunehmenden Schmerzen zum Arzte getrieben; ausserdem besteht leichte Dysurie.

Die sämmtlichen Erscheinungen haben keinen besonderen diagnostischen Werth. Hier muss im Gegentheile das Hauptgewicht gelegt werden auf den Nachweis des Tumors und seine charakteristische Lage. Er liegt im Bereiche des häutigen Theiles der Harnröhre nach unten und hinten von letzterer. Vom Damme aus lässt er sich bei einiger Grösse schon palpiren, am leichtesten und genauesten aber bei combinirter Palpation vom Rectum und Damm aus. Der Tumor ist gegen den Schambogen sowohl wie gegen die Prostata abgrenzbar. Form, Oberfläche und Consistenz wechseln je nach der Grösse und dem Charakter der Neubildung; indess sind die Verhältnisse des Katheterismus zu beachten: in 2 Fällen gelang er anstandslos, in dem Gussenbauer'schen Falle bestand hinter dem Bulbus ein Passagehinderniss, das aber gehoben wurde, wie man die Geschwulst von der Harnröhre abzog. Die Harnröhrenschleimhaut war in allen 3 Fällen intact.

Besondere Angaben erheischt die Differenzialdiagnose des Carcinomes der Cowper'schen Drüsen und des primären Harnröhrencarcinomes, da das letztere ausnahmslos im perinealen Theile der Harnröhre getroffen wird. Beim Harnröhrencarcinom beherrschen Stricturerscheinungen das Symptomenbild und stets greift unter dem Einflusse des Harnes der ulcerative Zerfall rasch um sich, so dass die Fälle entweder unter dem Bilde einer Dammphlegmone oder mit Dammfistel in Behandlung kommen. Der Krebs der Cowper'schen Drüsen wirkt nur bei bedeutender Grösse des Tumors verengernd auf das Lumen der Harnröhre, der Katheterismus gelingt stets, zumal wenn der Tumor von der Harnröhre abgedrängt wird; ein spontaner Aufbruch am Perineum ist wohl denkbar, muss aber nur für die fortgeschrittenen Stadien reservirt bleiben. Bei der Palpation präsentirt sich der Harnröhrenkrebs als diffuse Infiltration der Harnröhrenwand und ihrer Umgebung im Bereiche der Perineums, der Krebs der Cowper'schen Drüsen dagegen als ein deutlich umgreifbarer, ausserhalb der Harnröhre gelegener und von der Prostata abgrenzbarer Tumor. Die endoskopische Untersuchung der Harnröhre kann unter Umständen der Diagnose ebenfalls förderlich sein (vgl. §. 64. p. 159).

Die Aetiologie unserer Neubildung ist in 2 Fällen ganz dunkel; ob in dem Kocher'schen Falle die 43 Jahre vor Beginn des Leidens stattgehabte Verletzung des Perineums und der Harnröhre durch Rittlingsfall eine ursächliche Rolle spielt, ist nicht zu bestimmen. Zwei von unseren Kranken stehen im eigentlichen Carcinomalter (57 und 65 Jahre), der dritte dagegen ist erst 19 Jahre alt, fürwahr ein recht jugendliches Opfer der Krebskrankheit.

Bezüglich Prognose und Behandlung wird auf die einzelnen Fälle verwiesen.

VERLETZUNGEN UND KRANKHEITEN

DES

PENIS.

Erste Abtheilung.

Die Anomalieen des Penis.

Cap. I.

Mangel des Penis.

§. 1. Drei sichere Beobachtungen dieser Anomalie finden sich in der Literatur:

In dem Falle Révolat[1]) bestanden zugleich andere wichtige Entwickelungsstörungen: Spina bifida, Nabelhernie, darunter eine 10 Linien weite quer verlaufende Oeffnung, aus welcher sich Urin und Meconium entleeren. Nélaton[2]) sah den Mangel des Penis bei einem 2 Tage alten Kinde: Scrotum enthält beide Hoden, auf der linken Seite Hydrocele; Nabel normal, Urin wird per rectum entleert.

Die interessanteste Beobachtung unserer Anomalie verdanken wir Goschler[3]). Sie betrifft einen 27 Jahre alten Mann, der gross und stark ist und bis auf die Genitalien normal gebildet. Der Mons veneris ist dicht mit Haaren besetzt; das Scrotum regelmässig gestaltet, mit einer Raphe versehen; das männliche Glied fehlt gänzlich. Der rechte Hode und Samenstrang sind normal, der linke Hode entzündet. An der vorderen Wand des Mastdarmes in einer Höhe von 4 Linien befindet sich in der Mitte eine rundliche Oeffnung, aus welcher die Entleerung des Urins stattfindet. Vor der Mündung des Afters bemerkt man ein dreieckiges zusammengerunzeltes Hautstück, welches hahnenkammähnlich auf der Raphe sitzt, an derselben schmal beginnt, breiter werdend $1\frac{1}{2}$ Zoll fortläuft und vor der Aftermündung $\frac{3}{4}$ Zoll breit endet. Dieses Hautstück ist $1\frac{1}{2}$ Zoll lang, eine Linie dick und $\frac{3}{4}$ Zoll hoch. Es ist am unteren freien Winkel mit einem warzigen, liniengrossen Fortsatz versehen und besteht wahrscheinlich aus erectilem

---

[1]) Demarquay l. c. p. 538.

[2]) Gaz. des hôpit. 1854. Nr. 12.

[3]) Goschler, Mangelhafte Bildung der äusseren Genitalien. Prag. Vierteljahrsschr. f. d. prakt. Heikd. Bd. 63. (1859. Bd. 3.) p. 89—94.

Gewebe, indem dasselbe bei geschlechtlichen Aufregungen, denen Patient sehr unterworfen ist, anschwillt. Die Erection dauert mehrere Minuten und endet gewöhnlich mit Entleerung des Spermas durch die Harnöffnung im Mastdarme. Zur Befriedigung seines Geschlechtstriebes reizt Patient diese erectile Hautfalte mit festen Körpern (Stöcken etc.). Bei Einführung einer Sonde in den Mastdarm kommt man in die 1½ Zoll lange, von hinten nach vorne verlaufende Urethra. Die Urinentleerung geschieht willkürlich alle 3—5 Stunden.

Diese Beobachtung lässt sich ebensowenig wie die übrigen für die Genese der Anomalie verwerthen, hierüber kann also nichts festgestellt werden. Zu beachten ist, dass in diesem Falle wie in dem von Nélaton Scrotum und Testes normal gefunden wurden und in beiden eine Urethra fistulosa rectalis bestand. Der Penismangel bedingt natürlich völlige Impotenz; auffällig ist, wie der Kranke von Goschler sexuellen Reiz und Samenerguss hatte.

Einen „scheinbaren" Mangel des Penis beobachtete Bouteiller[1]): Bei einem Kinde fehlte der Penis. Bei genauer Untersuchung glaubte der Chirurge aber unter der Haut vor der Symphyse einen beweglichen Körper zu fühlen, den er für den Penis hielt. Durch einen T-Schnitt konnte er in der That einen rudimentären Penis freimachen, aus welchem der kleine Patient sofort Harn entleerte. Da keine besonderen Folgen der fötalen Harnstauung erwähnt werden, so muss ich annehmen, dass eine Harnöffnung bestand, trotzdem sie der Autor nicht finden konnte. Ich möchte glauben, dass es sich um eine Hypospadie mit Verwachsung des Penis mit dem Scrotum handelte, ein Befund, der von Marten, Bouisson etc. schon erhoben wurde. (Vgl. Hypospadie §. 13. p. 23.)

Cap. II.

Verdoppelung des Penis.

§. 2. Es sind im Ganzen 3 Fälle dieser Anomalie beschrieben von Is. Geoffroy Saint-Hilaire, Velpeau und William Acton[2]). v. Ammon (l. c. Tab. 18 Fig. 19) hat die Abbildung des zuletzt erwähnten Falles copirt.

Die Anomalie hatte bis jetzt keine chirurgische Bedeutung. In dem Falle Velpeau handelte es sich wohl um eine Doppelmissbildung: das Kind hatte 3 untere Extremitäten; die beiden Penis standen an ihrer Wurzel 4 cm von einander ab; das Scrotum war gespalten und enthielt jederseits einen Hoden; der Urin wurde aus beiden Penis zu gleicher Zeit entleert, es waren also wohl zwei Harnröhren vorhanden, dagegen eine einzige Blase.

---

[1]) Demarquay l. c. p. 539.

[2]) Genaue Literaturangaben bei Guyon l. c. p. 114 u. 115. Nach diesem Autor betreffen die Beobachtungen von Velpeau und Acton denselben Fall.

Cap. III.

Abnorme Form und Grösse des Penis.

§. 3. Die bei Epi- und Hypospadie vorkommenden, zum Theil sehr hochgradigen Verbildungen des Penis werden bei jenen Anomalieen ausführlich geschildert.

Von vollständiger Spaltung des Penis ist ein einziger Fall bekannt, den Förster und Klebs beschreiben (l. c. p. 1132): Der abnorm kurze Penis eines Erwachsenen ist an seinem vorderen Ende in senkrechter Richtung gespalten, die Spaltung betrifft die Eichel und ein kurzes Stück des Gliedes. Die linke grössere Hälfte besitzt eine Art Präputium und eine ziemlich gutgebildete Glans. Die rechte kleinere ist S-förmig gekrümmt und hat an ihrer Spitze, durch eine tiefe Einschnürung abgetrennt, einen rundlichen, aus Schwellkörpersubstanz bestehenden Anhang. In der Tiefe zwischen den beiden Seitenhälften mündet die Urethra mit trichterförmig erweiterter Oeffnung.

Bei einer Reihe angeblich congenitaler Formveränderungen besteht die Möglichkeit, dass sie acquirirt sind und die Folgen von Umschnürungen und Verletzungen darstellen. Chopart beschreibt sogar einen Fall von vollständiger Spaltung des Penis, der durch Schnitte mittelst eines Taschenmessers entstanden. (Vgl. §. 24.)

Ueber die normalen Grössenverhältnisse des Penis fehlen bestimmte Angaben in den anatomischen Handbüchern. In dem amerikanischen Kriegswerke[1]) sind die Masse von zwei injicirten Präparaten des Army Medical Museum augegeben: Ihre Länge beträgt von der Eichelspitze bis zur Symphyse $5\frac{1}{2}$ und $6\frac{1}{2}$ Zoll und bis zur Wurzel der Crura penis $9\frac{3}{4}$ und $8\frac{3}{4}$ Zoll, die Circumferenz $4\frac{3}{4}$ und $4\frac{1}{4}$ Zoll. Nach Spigelius soll die Länge des Penis beim Erwachsenen im erigirten Zustande 6 Zoll und die Circumferenz 4 Zoll betragen.

Fälle von excessiver Grösse des Penis sind nur aus der älteren Literatur bekannt; sie finden sich ebenfalls im amerikanischen Kriegswerke erwähnt. In einzelnen derselben handelte es sich wohl um eine elephantiastische Vergrösserung, so in den Fällen von Paullinus und Blaw. Durch eine excessive Grösse des Penis soll sich Mohamed ausgezeichnet haben. Ein Südseeländer hatte nach Horner einen solchen Penis, dass bei der Erection das Individuum in Ohnmacht verfiel, weil so viel Blut zur Füllung des Penis verwendet wurde. Spigelius äussert sich über die Folgen für die Function solcher excessiv entwickelter Glieder: Major mentula vulvam potius replet magnitudine quam uterum foecundo semine.

Rizet beobachtete bei einem 23jährigen Soldaten eine seit der Kindheit bestehende Atrophie des Penis und beider Hoden, sie hatten die Dimensionen wie bei einem einjährigen Kinde. Im Anschlusse an diesen Fall macht Podrazki (p. 6) die Angabe, dass solche sog. Genitalia infantilia nicht so selten seien und in manchen Fällen selbst die

[1]) l. c. p. 346. Anmerkung.

Ausübung der sexuellen Functionen beeinträchtigen können. In der Literatur begegnete ich derartigen Beobachtungen nicht. Genitalia infantilia sah ich bei einem 30jährigen Patienten meiner Praxis, welchen ich wegen einer Oberschenkelfractur behandelte, ein schwächliches cretinenartig aussehendes Individuum. Der Penis war 3 cm lang und etwa halb so dick, die Eichel bedeutend entwickelt gegenüber den Schwellkörpern; die Hoden waren stark bohnengross. Bei der Erection soll der Penis 3mal grösser werden. Nach Klebs findet sich abnorme Kleinheit des Penis gewöhnlich bei Mangel der Hoden.

Als „interessante Hemmungsbildung des männlichen Gliedes" beschreibt Dumreicher folgenden Fall[1]): Bei einem 12jährigen, wegen Harnbeschwerden vorgestellten schwächlichen Knaben war der hängende Theil des Penis 5/4 Zoll lang, von der Dicke eines Gänsekieles, schlaff wie eine gleichmässig dünnhäutige Röhre anfühlbar, nur aus der Harnröhre und ihrem Schwellkörper bestehend, der in eine wenig entwickelte Eichel endigte und mit der ein langes Präputium bildenden Haut bedeckt war. Die Schwellkörper des Penis fehlten zwar nicht gänzlich, verliefen aber nur vom Sitzbeine bis zur Uebergangsstelle der Pars fixa in die Pars pendula, wo sie plötzlich endigten. Von der Prostata war nichts zu fühlen; die Harnröhre für eine dünne Steinsonde durchgängig, die Hoden im Eintritt in den Leistencanal. Nach der Ansicht von Dumreicher handelt es sich um einen partiellen Defect der Schwellkörper. Die Beobachtung ist bis jetzt einzig in ihrer Art.

Cap. IV.

Congenitale Penisfistel.

§. 4. Die angeborene Penisfistel hat durch Přibram eine ausführliche Bearbeitung erfahren, auf dessen Angaben ich mich im Wesentlichen beziehe. Er kannte neben einer eigenen Beobachtung noch die 3 Fälle von Luschka, Marchal und Picardat; im vorigen Jahre wurde ein 5. Fall von Perkowsky beschrieben[2]).

Die Fistel mündet am Rücken des Penis in der Mittellinie und zwar entweder am Hinterrande der Eichel (Marchal, Perkowsky, Picardat) oder im hinteren Drittel des Penis unmittelbar vor den Schamhaaren (Luschka, Přibram). Die Weite der Fistel wird verschieden angegeben: Marchal fand sie für Bougie Nr. 1 durchgängig, Picardat 2 mm, Luschka 4 mm, Přibram sogar 9 mm breit. In letzterem Falle liegen auch genauere Angaben vor über die Form der Fistel: der obere Rand der Oeffnung wurde von einer Duplicatur der schlaffen Penishaut gebildet, der untere ging allmählig und ohne scharfe Abgrenzung in die daselbst sehr glatte und dünne Rückenhaut des Gliedes über. Die Fistel führt stets in einen in der Mittellinie

[1]) Jahrbuch für Kinderheilkunde. II. Jahrg. 1858. Heft 2.

[2]) Den von Verneuil beobachteten Fall berücksichtige ich hier nicht, da er sehr zweifelhaft ist, und ebensowenig den von Klebs hieher gezogenen Fall von Cruveilhier (vgl. §. 32 der Anomalieen der Harnröhre S. 81).

auf dem Penisrücken subcutan verlaufenden Canal, welcher sich vor dem Schambogen in die Tiefe senkt. In den beiden zur Autopsie gekommenen Fällen wurde folgender Befund hierüber erhoben:

Luschka fand ihn 1½ cm lang von einer feuchten blassrothen Schleimhaut ausgekleidet, die einen geschichteten Plattenepithelüberzug trug. An seinem Anfange kamen 4 Poren zum Vorscheine, welche sich als die Mündungen der Ausführungsgänge einer Drüse erwiesen, welche am Rücken des Penis über der Albuginea 2 cm vor dem Schambogen lag. Diese Drüse erkannte Luschka als das dislocirte vordere Mittelstück der Prostata. Das hintere verschmälerte Ende der Drüse hing durch einen sehr elastischen Faden, welcher unter den Venengeflechten über die vordere Seite des Isthmus und der Pars prostatica urethrae zurücklief, mit einer Anzahl von longitudinalen Muskelbündeln der vorderen Wand der Harnblase zusammen.

Die Untersuchung des Falles Přibram durch Klebs und Eppinger (l. c. p. 1136) ergab: Der Canal verläuft zunächst 3,9 cm weit bis unter den Schambogen, verschmälert sich dann und verläuft hinter dem Schambogen. Etwa 2 cm oberhalb des Orif. vesicale urethrae befindet sich in der vorderen Blasenwandung eine trichterförmige Einziehung, die in einen 2 cm langen, von Blasenschleimhaut ausgekleideten engen Canal führt. Die beiden Canäle sind nur durch eine dünne membranöse Schichte von einander getrennt; in dem äusseren fand sich zudem eine Reihe ähnlicher Lacunen wie in dem Falle Luschka, aber drüsige Bildungen liessen sich in dem umgebenden Gewebe nicht nachweisen.

In diesem Falle war die äussere Form des Penis noch insofern verändert, als die Eichel in ihrem oberen Theile (8 mm hinter der Harnröhrenmündung) eine mediane, 4 mm tiefe Spalte besass, welche bis zum Sulcus retroglandularis reichte und eine Länge von 1,9 cm hatte.

Von Luschka wurde in seinem Falle der Nachweis geleistet, dass die Penisfistel in Beziehung stand zu einem aberrirten vorderen Lappen der Prostata, so zwar, dass die Ausführungsgänge der letzteren im Grunde der Fistel ausmündeten. Weitere Folgerungen für die Genese zog hingegen Luschka nicht, wohl aber hat dies neuerdings Dollinger[1]) gethan. Er betrachtet die Penisfistel in dem Falle von Luschka bloss als Ausführungsgang des aberrirten Prostatalappens und bezeichnet sie demnach geradezu als Prostatafistel.

Klebs bringt sämmtliche Fälle angeborener Penisfisteln in nahe Beziehung zur Epispadie. Indem er, wie bei Besprechung der Genese der Epispadie hervorgehoben wurde, Epispadie und Blasenspalte auf eine übermässige Ausdehnung der Allantoisblase zurückführt, nimmt er auch eine spontane Heilung dieser Anomalieen an in der Weise, dass eine nachträgliche Verwachsung der Seitenränder der Hautplatten in der Bauchgegend stattfinde und so die Blasenspalte zum Schlusse gebracht werden könne, also eine Epispadie resultire. Letztere selbst wäre ebenfalls einer wenigstens partiellen Heilung fähig in der Weise, dass auch die Seitenränder der Penispalte verschmelzen. Hiebei soll die Penisfistel entstehen. Bei dem Falle von Luschka erfolgte die Obliteration des epispadischen Canales in seinem oberen Theile und die

[1]) Pest. med.-chirurg. Presse. 1880. Nr. 13. 14.

obliterirte Partie wäre am Präparate als fibröses Ligament nachweisbar; bei dem von Klebs selbst untersuchten Falle persistirte dagegen im Bereiche des obliterirenden epispadischen Canales noch ein enger Scheimhautcanal.

Es ist gewiss naheliegend in dem Falle von Přibram zumal bei dem eigenthümlichen Verhalten des Eicheltheiles, die Penisfistel in Beziehung zur Epispadie zu bringen. Aber was wir von spontaner Heilbarkeit der letzteren wissen, stimmt keineswegs mit der Annahme von Klebs. Ich erinnere nur an die interessante Beobachtung von Küster, die einen Verschluss der epispadischen Harnrinne durch eine besondere Narbenhaut zeigt, bei welcher sich aber von einer Fistelbildung nichts nachweisen lässt. Ueber die Genese unserer Fistel lassen sich demnach bestimmtere Angaben nicht machen; es mag genügen, hier den objectiven Befund der einzelnen Beobachtungen den Ansichten über die Entstehung gegenüber gestellt zu haben.

Wichtige Symptome bedingen die Penisfisteln nicht. In 2 Fällen wurde bei der Ejaculatio seminis eine geringe Menge fadenziehender Flüssigkeit durch die Fistel entleert (Přibram, Picardat) und einmal (Přibram) bestand bei der Erection eine abnorme Krümmung des Penis nach aufwärts (Chorda), die wohl mit der Anomalie in Beziehung steht. Drei Kranke (Fall Marchal, Picardat, Perkowsky) kamen wegen Gonorrhöe in Behandlung; in zweien davon war bloss der mit der Fistel in Verbindung stehende Schleimhautcanal Sitz der Entzündung, während der Kranke von Marchal noch an Urethritis gonorrh. litt. Die Lage der Fistel bringt es natürlich mit sich, dass sie besonders leicht von der Infection betroffen wird.

In diagnostischer Beziehung ist eine Verwechselung mit Epispadie denkbar; allein einmal ergibt die Anamnese, dass zu keiner Zeit Harn durch die Fistel entleert wird, und sodann weist die Sondenuntersuchung leicht die Unabhängigkeit der Penisfistel von der Harnröhre nach, schliesst also die Epispadie aus.

Eine besondere Behandlung erheischte in 2 Fällen der in der Penisfistel und dem an sie sich anschliessenden Canale localisirte Katarrh. Marchal brachte ihn durch Injectionen von lauem Wasser mit Copaivabalsam in geringer Dosis zur Heilung. Perkowsky spaltete den Fistelcanal bis zur Peniswurzel, vernähte seine Ränder mit der Penishaut und cauterisirte den hinteren blinden Theil.

Zweite Abtheilung.

Die Phimose und ihre Folgezustände.

Cap. V.

Die angeborene epitheliale Verklebung der Vorhaut mit der Eichel.

§. 5. Absichtlich wurde der Anomalieen des Präputiums bis jetzt noch nicht gedacht. Den bei Epi- und Hypospadie vorkommenden Formveränderungen der Vorhaut kommt eine selbständige Bedeutung nicht zu. Der Hinweis auf die beiden Anomalieen der Harnröhre mag daher hier genügen. Die übrigen Anomalieen der Vorhaut schliessen sich innig an die Phimose an und finden bei Besprechung der letzteren auch ihre passendste Berücksichtigung.

Die verbreitetste Ansicht über die Entwickelung des Präputiums wurde von Schweigger-Seidel formulirt (l. c. p. 222): Im vierten Monate des Embryolebens erhebt sich am hinteren Rande der Eichel eine Hautfalte, welche sich beim Weiterwachsen auf die Eichel auflegt und dieselbe schliesslich vollständig bedeckt. Hiebei findet eine Verlöthung der inneren Platte der Vorhautfalte mit der Eichel statt durch Verschmelzung der epithelialen Schichten, und erst später erlangt die Vorhaut durch erneute Lösung innerhalb der ersten Lebensjahre ihre Bedeutung als zurückziehbare freie Hautfalte.

Die neuesten Untersuchungen von v. Mihalkovicz und Elischer, welche Bókai mittheilt (l. c. p. 127), bestätigen und vervollständigen diese von Schweigger-Seidel gefundenen Resultate:

In der ersten Hälfte des 3. Monates beginnt die Präputialfalte hinter der Corona glandis als ganz kleiner Vorsprung hervorzuwachsen und ist wie die Eichel von geschichtetem Plattenepithel bedeckt. Im 4.—5. Monate reicht die Präputialfalte bis über die Hälfte der Glans und es wird sowohl die letztere als auch die durch die Epidermislagen des Präputiums gebildete Bucht von einem geschichteten Pflasterepithel ausgefüllt. Die tiefste Lage dieser Zellen trägt an der Eichel und an der Innenfläche der Vorhaut den Charakter von palissadenförmigen oder cylindrischen, mit grossem centralen Kerne versehenen Zellen, die an der Eichel stets höher sind als an der Vorhaut; unter der Cylinderzellenlage folgt eine structurlose Basalhaut. Die zwischen den beiden Cylinderzellenlagen liegenden, gewöhnlich etwas länglichen Pflasterzellen füllen den Zwischenraum zwischen der Eichel und der Vorhaut in einer 7—8fachen Lage aus. Der vor der Vorhautfalte befindliche freie Theil der Eichel ist von einer sehr mächtigen Lage von

Hornzellen bedeckt; die Pflasterzellen ziehen sich in die Harnröhrenmündung hinein und füllen die Fossa navicularis gänzlich aus.

Je mehr sich die Präputialfalte über die Glans erhebt (5. Monat), um so langgestreckter werden die Palissadenzellen, einzelne ziehen sich dabei in solche mit spindelförmigen Ausläufern aus, die sich nun zwischen die central gelegenen grösseren Zellen einschieben und sich um dieselben anlegend verflachen, damit zugleich den Impuls zu jenen concentrischen Körpern bildend, die von Schweigger-Seidel constatirt wurden (Epithelkugeln oder -perlen). Die Epithelperlen liegen näher zum Präputium als zur Eichel und es sind an jenen Stellen die Cylinderzellen über den Perlen ganz abgeplattet. Gewöhnlich beginnt die Schichtung dieser concentrisch angeordneten Zellenmassen an jener Stelle, wo die meisten jungen Zellen sich nachschieben, d. i. an der Corona glandis; doch finden sich welche auch weiter vorne in der Zellenmasse vor der verstopften Harnröhrenmündung, nur sind sie hier spärlicher und kleiner.

Gleichzeitig mit der Bildung dieser Gebilde findet eine Aufblähung der Zellen an der Urethralmündung statt, so dass sie auf das 3—4fache sich vergrössern, das Protoplasma sich aufhellt und der sonst centrale Kern mehr an die Seite tritt, unregelmässige Ränder erhält und schrumpft.

§. 6. Beim Neugebornen zeigt die Vorhaut ganz constante Verhältnisse: Sie bedeckt die Eichel vollständig, und die Vorhautöffnung ist eben weit genug, um die Harnröhrenmündung zu Gesichte zu bekommen. Eine Verschiebung der Vorhaut über der Eichel ist nur im Bereiche des äusseren Blattes möglich, das innere Blatt ist auf der Eicheloberfläche unverschieblich. Wird das Glied an seiner Basis fixirt und nun mit einiger Kraft die Zurückziehung versucht, so klaffen erst die Lippen der Harnröhrenmündung stärker, dann aber erweitert sich allmählig auch die Vorhautöffnung und unter geringer Blutung gelingt es erst den vorderen Eichelabschnitt blosszulegen und schliesslich die ganze Vorhaut bis an die Eichelkrone zurückzuschieben. Das innere Vorhautblatt und die Eicheloberfläche erscheinen nun gewöhnlich etwas blutig gefärbt und bekommen durch zahlreiche feine Erhabenheiten ein sammetartiges Ansehen. Während des Zurückschiebens der Vorhaut erscheinen ab und zu kleinste hirse- bis haferkorngrosse, rundliche oder flach ovale weisse Körperchen, die an der Vorhaut oder Eichel haften bleiben. Es sind dies die bereits erwähnten Epithelperlen. Die grössten Exemplare derselben trifft man in der Eichelfurche; nicht selten ist letztere sogar ganz erfüllt von einer weissen, schmierig-krümlichen, aus Epithelien und Fett bestehenden Masse, die dann ringförmig die Eichel umgibt. Besonders hervorzuheben ist noch, dass stets während des Zurückschiebens der Vorhaut an der Uebergangsstelle des äusseren in das innere Blatt, also am Rande der Vorhautöffnung, einige längsverlaufende, bis in die Cutis reichende Einrisse entstehen, die etwas stärker bluten und gewöhnlich auch nach dem Vorschieben der Vorhaut noch sehr deutlich am Vorhautrande zu erkennen sind.

Die beim Neugebornen bestehende Verlöthung des inneren Vorhautblattes mit der Eicheloberfläche bezeichnet Bókai als epitheliale

Verklebung der Vorhaut mit der Eichel. Indem dieser Autor die von Schweigger-Seidel und v. Mihalkovicz gefundene Entwickelung des Präputiums adoptirt, nimmt er an, dass diese Verklebung ein secundärer Process sei und resultire aus der mangelnden Verhornung der Epidermiszellen an den unmittelbar aufeinanderliegenden Eichel- und Vorhautflächen. Da an letzteren in Folge ihres innigen Contactes das Austrocknen der Zellenflüssigkeit, die Verhornung der Zellen nicht stattfindet, so kommen die polygonalen Pflasterepithelien des Rete Malpighi mit einander in Berührung und adhäriren durch Aneinanderlagerung in ähnlicher Weise, wie dies Englisch an den Ureteren und der Harnröhre nachgewiesen hat. (Cf. §. 6 der Anomalieen der Harnröhre S. 7.)

Es gebührt Bókai das grosse Verdienst, die geschilderte epitheliale Verklebung der Vorhaut mit der Eichel als physiologischen Zustand nachgewiesen zu haben, während sie früher zumeist mit der Phimose zusammengeworfen wurde. Neuerdings versuchten Colucci und Klebs sie in anderer Weise wie Bókai zu deuten, indem sie einen verschiedenen Entwickelungsprocess der Vorhaut annehmen. Der erstere Autor lässt das Präputium aus der Papilla sexualis mittelst Differenzirung der embryonalen Zellen zu Epithelgewebe entstehen. Klebs präzisirt den Entwickelungsvorgang in der Weise, dass das Präputium durch Hineinwachsen des oberflächlichen Epithels von der Oberfläche der Glans abgespalten werde. Bei diesem Bildungsmodus stellt die epitheliale Verklebung nicht einen secundären Verlöthungsprocess der ursprünglich freien Vorhautfalte mit der Eicheloberfläche dar, es handelt sich vielmehr um eine unvollkommene Trennung des aus dem Epithelüberzuge der Eichel sich differenzirenden Präputiums.

Ein Entscheid über die beiden differenten Ansichten ist zunächst noch nicht möglich; an geeignetem Materiale lässt er sich gewiss leicht treffen. Mir fehlte dasselbe leider und ich kann auch an dem einzigen fötalen Penis aus dem 5. Monate, den ich untersuchte, nichts finden, was für die eine oder andere Ansicht spräche. Von einiger Wichtigkeit scheint mir der Umstand, dass bei neugebornen Hypospaden — ich konnte mich davon 2mal selbst überzeugen — eine hochgradige epitheliale Verklebung der Vorhaut niemals besteht, sondern die dorsal wulstförmig aufgeworfene Vorhaut stets völlig getrennt ist von der Eicheloberfläche. Dieser Befund stützt am ehesten die von Bókai vertretene Ansicht.

§. 7. Innerhalb der ersten Lebensjahre vollzieht sich gewöhnlich die Lösung der Vorhaut vollkommen spontan. Zunächst erscheint die Vorhautmündung etwas weiter und beim Versuche der Reduction lässt sich die vordere Hälfte der Eichel sofort ohne jegliche Blutung blosslegen. In einem folgenden Stadium der Lösung besteht die Verklebung noch über dem Sulcus retroglandularis. Diesen geringsten Grad der epithelialen Verklebung bezeichnet Bókai als ersten, den nächst folgenden, die hintere Hälfte der Eichel implicirenden als zweiten, den Befund beim Neugeborenen dagegen als dritten oder höchsten Grad.

Zur Bestimmung der Zeit, innerhalb welcher die spontane Lö-

sung eintritt, stellte Bókai Untersuchungen an 100 Knaben an, welche im Alter von 5 Stunden bis 13 Jahren standen. Im 3. Monat fand sich in einem einzigen Falle eine völlig freie Eichel. Innerhalb der ersten 6 Monate wurde der höchste Grad der Verklebung bei 73,3 % der untersuchten Knaben (22mal unter 30 Fällen) constatirt; vom 7. bis 12. Monat bei 45 % (9mal in 20 Fällen); während des 2. Lebensjahres in 33,3 % (5mal in 15 Fällen); im 3. Lebensjahre in 18,8 % (3mal in 16 Fällen); im 4.—7. Jahre in 9 % (1mal in 11 Fällen). Weiterhin fand Bókai die geringeren Grade der Verklebung in mit dem Alter steigender Zahl, eine Procentangabe ist hiebei jedoch wegen der zu unsicheren Zahlenverhältnisse unmöglich. Diese Untersuchungen ergeben zunächst, dass die spontane Lösung der congenitalen Vorhautverklebung in den beiden ersten Lebensjahren beginnt und sodann langsam vorwärts schreitet, so dass erst vom 9. bis 13. Jahre die völlige Lösung gefunden wird. Für die Entstehung der Phimose sind diese Ergebnisse von der grössten Wichtigkeit.

Die histologischen Vorgänge bei der Trennung der Vorhaut sind zuerst von Schweigger-Seidel festgestellt worden. v. Mihalkovicz konnte aus seinen Untersuchungen Schweigger's Angaben völlig bestätigen und die Genese des Processes in folgender Weise formuliren:

„Der Process der spontanen Lösung wird durch die glänzenden kleinen weissen Punkte an einzelnen Stellen des verdickten Zellenlagers zwischen Vorhaut und Eichel eingeleitet; diese weissen Punkte werden von plattgedrückten Epithelzellen umlagert und wachsen durch Zunahme der letzteren zu den sog. Epithelperlen heran. Letztere gehen anfangs an ihrem äusseren Umfange gleichmässig in die umgebenden Zellenlager über; ihr stetiges Wachsthum bewirkt alsdann die stellenweise Trennung der verklebten Blätter, so dass sie in ganz scharf begrenzte kleine Höhlen zu liegen kommen. Durch Zerfall einzelner Zellen sammelt sich in diesen Zwischenräumen eine helle Flüssigkeit an, welche die allmählige Lösung bewirkt. Die an mehreren Stellen der Verklebungsschicht sich bildenden kleinen Höhlen, die man bei künstlicher Lösung als taschenartige Ausbuchtungen antrifft, vergrössern sich immer mehr, fliessen später zusammen und lösen stellenweise die Vorhaut von der Eichel. Regelmässig beginnt diese Lösung an der Spitze der Eichel; dafür sprechen die sehr zahlreichen Beobachtungen am Lebenden, an denen man deutlich sehen kann, wie die spontane Lösung von vorn nach rückwärts stetig weiterschreitet; sie wird aber in ihrem Weiterschreiten stellenweise durch die mitunter schon vorhandenen Höhlungen der rückwärtigen Partieen beschleunigt."

Indem wir den als Norm zu betrachtenden Lösungsprocess der Vorhaut als spontane Lösung bezeichnen, nehmen wir gleichwohl an, dass letztere auf bestimmte Veranlassung eintrete und zwar zunächst durch die Erectionen in den ersten Lebensjahren. Da bei letzteren stets eine Längenzunahme des Gliedes eintritt, so wird hiedurch eine Zugwirkung ausgeübt auf die ziemlich eng anliegende äussere Haut und dieser Zug macht sich vor Allem an der Vorhaut geltend und reicht wohl hin, die Vorhautöffnung zu erweitern. Bei Wiederholung der Erectionen aber — sie sind in der ersten Lebenszeit bekanntlich recht häufig — bewirkt die Verlängerung des Penis auch eine immer

stärkere Retraction der Vorhaut, bis schliesslich zum Mindesten die vordere Hälfte der Eichel bei erigirtem Penis sichtbar wird. Bei dieser sog. spontanen Lösung der Vorhaut fehlt es aber auch nicht an Reizungsvorgängen an letzterer. Ich konnte mich, seitdem ich in meiner Praxis die Verhältnisse der Vorhaut genauer berücksichtigte, bei kleinen Knaben überzeugen, dass zur Zeit, wo der spontane Lösungsprocess eben erst begonnen, der Vorhautrand öfters leicht ödematös und geröthet erscheint und zugleich sich eine Spur schleimig-eitrigen Secretes in der Präputialöffnung nachweisen lässt. Man kann hiebei gewiss nur an entzündliche Affectionen denken, die veranlasst werden durch die bei der spontanen Lösung auftretenden, wenn auch sehr geringen Verwundungen an den zuvor mit einander verklebten Flächen und deren Reizung durch den entleerten Urin und die sich zersetzenden Epithelperlen des Präputialsackes (vgl. §. 9, S. 188). Ich habe öfters den Eindruck bekommen, dass durch diese geringen entzündlichen Processe, speciell durch die hiebei auftretende Erweichung und Schmelzung der Epithelperlen die spontane Lösung der Vorhaut wesentlich gefördert wird.

Unter normalen Verhältnissen gelingt die Reduction der Vorhaut beim älteren Knaben und Erwachsenen leicht. Hiebei passirt zunächst die vordere Eichelhälfte die Präputialöffnung und dann wird durch den fortgesetzten Zug die Vorhautfalte völlig ausgeglichen. Die Eichel liegt frei zu Tage, hinter der Eichelfurche folgt die zarte, röthliche innere Vorhautlamelle, die sich ohne Unterbrechung in das äussere Blatt verliert; das letztere selbst geht unmittelbar in die bei der Retraction in zahlreiche Falten aufgeworfene Penishaut über. Es gelingt aber die völlige Retraction der Vorhaut einzig an der oberen Seite des Penis, an der unteren bloss soweit es die Länge des Bändchens zulässt. Bei stärkerem Zuge an der zurückgezogenen Vorhaut spannt sich das Bändchen und bedingt gewöhnlich eine mehr weniger starke Krümmung der Eichel nach abwärts, übt aber auch an seinem Präputialansatze einen Zug aus, so dass die Uebergangsstelle des äusseren in das innere Blatt sichtbar wird.

Aus dem Gesagten erhellt, dass die Retractionsfähigkeit der Vorhaut an gewisse Bedingungen geknüpft ist. Vor Allem muss die Vorhautöffnung genügend weit sein für den Durchtritt der Eichel, sodann wird eine völlig freie Verschiebbarkeit der Vorhaut über der Eicheloberfläche vorausgesetzt und endlich ist die Ausgleichung der Vorhautfalte nur möglich, wenn die beiden Vorhautblätter sich anstandslos sowohl gegen einander verschieben, als namentlich das innere Blatt in ganzer Ausdehnung mit Ausnahme des Frenulumansatzes mit gleicher Leichtigkeit herausstülpen lässt.

Cap. VI.

Die angeborene Phimose.

§. 8. Von einer Phimose spricht man, wenn die Reduction der Vorhaut erschwert oder unmöglich ist und be-

zeichnet den ersteren Fall als partielle, den letzteren dagegen als totale Phimose.

Bei dieser Definition der Phimose, welche den praktischen Bedürfnissen am besten dient, sind die Verhältnisse der Vorhaut beim Neugebornen aber völlig auszuschliessen. Aus unserer früheren Schilderung ergibt sich für dieselbe, dass die Retractionsfähigkeit der Vorhaut in dem frühesten Alter überhaupt fehlt in Folge der noch bestehenden epithelialen Verklebung. Ganz gewöhnlich beobachtet man dabei auch eine Verengerung der Vorhautöffnung. Bei genügender Fixation des Gliedes gelingt die Vorhautreduction jedoch ohne besondere Mühe durch mässigen Zug, sobald die Vorhautverklebung künstlich getrennt wird.

Wenn wir bei älteren Knaben und Erwachsenen von einer Phimose sprechen, so sind die Widerstände der Vorhautreduction viel grösser. Bei der totalen Phimose gelingt die Entblössung der Eichel überhaupt nicht; bei der partiellen lässt sich zwar die Vorhaut ganz oder zum Theil retrahiren, allein die die Retraction erschwerenden Momente machen sich in gleicher Weise beim Vorschieben der Vorhaut geltend und bestehen auch später bei Reductionsversuchen. Die Vorhaut selbst zeigt in einzelnen Fällen noch ganz die Verhältnisse wie beim Neugeborenen: sie liegt der Eichel unmittelbar an und überragt deren Spitze mit ihrem freien Rande. Zuweilen erscheint sie dabei auffällig glatt straff und verdünnt und man spricht dann von einer atrophischen Phimose. Gewöhnlich besteht gegentheils eine Vorhautverlängerung: ein rüsselförmiger, locker gewulsteter Fortsatz überragt die Eichelspitze um die Hälfte, ja selbst um das Doppelte der Eichellänge. Derselbe hat gewöhnlich die normale weiche Consistenz, seltener fühlt er sich derber an und ist dann zugleich auffällig verdickt — hypertrophische Phimose. Beim Versuche, die Vorhautöffnung sichtbar zu machen, überzeugt man sich, dass diese Verlängerung nur dem äusseren Vorhautblatte angehört; das innere Blatt sitzt der Eichel unmittelbar an und die Vorhautmündung befindet sich an gewöhnlicher Stelle vor der Eichelspitze.

In späterem Alter bekommt man die Fälle angeborener Phimose recht oft mit entzündlichen Veränderungen der Vorhaut und Eichel zu Gesichte (cf. §. 29), wobei die hochgradige Schwellung der Vorhaut vor Allem auffällt. Es verdient jedoch schon hier hervorgehoben zu werden, dass chronisch entzündliche Zustände bestehen können, ohne dass die Vorhaut wesentlich verändert ist. So operirte ich jüngst einen 37jährigen Herrn mit hochgradiger angeborener Phimose, bedeutender Smegmaansammlung im Präputialsack und reichlich schleimig-eiterigem Ausfluss, dessen Vorhaut bei der Untersuchung von den Veränderungen der Schleimhaut abgesehen fast gar nicht alterirt, namentlich nicht verdickt und infiltrirt war.

Bei jugendlichen Individuen besteht die Ursache der Phimose zunächst in einer Verengerung der Vorhautöffnung, der Verbindungsstelle der beiden Vorhautblätter mit einander; ganz gewöhnlich trifft man aber auch hier noch Adhärenzen der Vorhaut mit der Eichel sowohl über dem vorderen wie besonders über dem hinteren Theile der Eichel. Das erstere Moment bildet das directe Hinderniss für den Durchtritt der Eichel durch die Vorhautöffnung, während das

letztere die bei der Reduction nothwendige Umstülpung des inneren Blattes erschwert oder unmöglich macht. Dieselben Momente also, welche beim Neugeborenen die freie Beweglichkeit der Vorhautfalte aufheben, stehen auch in ursächlicher Beziehung zur Phimose, nur zeigen sie graduelle Verschiedenheiten. Beim Neugeborenen und ganz jungen Knaben wird der verengte Vorhautring durch die in ihn hineingedrängte Eichelspitze sehr leicht erweitert und bleibt es auch gewöhnlich später; die Hauptschwierigkeit bei der Reduction bildet hier die allseitige Vorhautverklebung. Im späteren Alter spielt bei der Phimose die Verengerung der Vorhautöffnung die Hauptrolle, sie erscheint häufig so hochgradig und der Rand der Oeffnung so rigid, dass nur an eine operative Erweiterung gedacht werden kann. Die Adhärenzen zwischen Vorhaut und Eichel erstrecken sich gewöhnlich über umschriebene Partieen der letzteren und vergrössern das durch die verengte Vorhautöffnung gesetzte Hinderniss.

§. 9. Wie entsteht nun aber die Phimose? Podrazki[1]) und Emmert[2]) nehmen an, dass durch eine chronische Entzündung eine allmählig immer straffere und dichtere Verwachsung des äusseren mit dem Schleimhautblatte resultire, welche sich zunächst und vor Allem an den Rändern der Vorhautöffnung manifestirt; hiedurch würde die letztere hart und rigide. Ich kann nach meinen Untersuchungen und Beobachtungen diesen Ansichten beistimmen.

Seit 4 Jahren untersuchte ich sämmtliche mir in Behandlung gekommene Knaben auf die Verhältnisse der Vorhaut. Hiebei liess sich in der That (cf. §. 29) bei Knaben jeglichen Alters, vor Allem aber auch bei ganz jungen, die Balano-Posthitis in ihrer leichtesten, auf die Eichelspitze und die Vorhautöffnung beschränkten Form ungemein häufig beobachten. Dass derselben aber eine hervorragende ätiologische Rolle bei der Entstehung der Phimose zukommt, zeigen die Fälle — ich sah sie öfters — wó vom Arzte die angeborene Vorhautverklebung in den ersten Lebensjahren durch Zurückziehen der Vorhaut über die Eichel und Lösung mittelst eines Sondenknopfes gehoben und nachher von der Mutter des Knaben die Reduction der Vorhaut entgegen dem Wunsche des Arztes nicht mehr vorgenommen wurde. Innerhalb 2—6 Monaten bildet sich in diesen Fällen fast regelmässig eine sehr hochgradige Phimose aus mit derber Infiltration des freien Vorhautrandes. Notizen über 3 solcher Fälle liegen vor mir, wo ich selbst bei Knaben von 3—5 Jahren wegen Balano-Posthitis die Lösung der Vorhaut in beschriebener Weise vornahm. Am 3. Tage, wie ich das Kind wieder sah, gelang die Reduction in Folge Schwellung der Vorhaut fast schwerer wie beim ersten Versuche. Ich gab die Weisung, täglich einmal die Vorhaut zurückzuschieben, aber dieses unterblieb, und innerhalb 2—10 Monaten konnte ich in allen Fällen eine hochgradige Phimose mit einem eher verdünnten, doch sehr rigiden Vorhautrande nachweisen, deren Beseitigung nur durch die Operation möglich war. Soviel ich mich überzeugen konnte, bedingen die bei der künstlichen Lösung der Vorhautver-

[1]) l. c. p. 9. §. 12.
[2]) Lehrbuch der Chirurgie. Stuttgart 1861. Bd. 3. p. 887.

klebung constant auftretenden Einrisse des Vorhautrandes und ihre folgende Vernarbung die so wichtige Aenderung in der Dilatirbarkeit der Vorhautöffnung. Gestützt wird diese Ansicht durch die zahlreichen Erfahrungen über die Folgen ungenügender Spaltung der Vorhaut bei wirklicher Phimose. Ich kann hier vor Allem auf die Angaben Dieffenbach's[1]) verweisen. Eine sehr hochgradige Phimose sah ich selbst bei einem 5jährigen Knaben unter denselben Umständen entstehen. In seinem 3. Jahre soll der Junge plötzlich Urinbeschwerden bekommen haben. Der herbeigerufene Arzt machte sogleich eine $^1/_2$ cm lange dorsale Incision in die Vorhaut, wonach die Harnröhrenöffnung in der Eichel nach Angabe der Mutter sichtbar wurde, die Vorhautverklebung aber wurde nicht behoben. Zwei Jahre später wurde mir der Knabe vorgestellt, da er sehr lange und in feinstem Strahle urinire. Ich fand auf der Rückfläche die Narbe der früheren Incision, die in der selbst für den feinsten Sondenknopf nur mit Mühe passirbaren Vorhautöffnung endigte. Zuweilen wird auch bei Erwachsenen in Folge Verletzungen der Vorhaut eine Steigerung der schonbestandenen Phimose beobachtet. Ein 47jähriger Patient der Kocher'schen Klinik machte die Angabe, dass seine sehr hochgradige Phimose seit 3 Jahren sich entwickelt habe nach einem während des Coitus erfolgten Einrisse der Vorhaut in der Nähe des Bändchens.

Aetiologie und Genese der gewöhnlichen Phimose lassen sich nach diesen Auseinandersetzungen in folgender Weise präcisiren: Sie entsteht in der Mehrzahl der Fälle scheinbar spontan durch während der spontanen Lösung der Vorhaut auftretende entzündliche Processe, die vor Allem die Ränder der Vorhautöffnung befallen und eine Infiltration derselben bedingen, in Folge deren ihre normale Dilatationsfähigkeit verloren geht. Daneben werden auch eigentliche narbige Retractionen an derselben Stelle beobachtet in Folge ungenügender Nachbehandlung bei künstlicher Lösung der angeborenen Vorhautverklebung und nach zu kleinen Incisionen in die Vorhaut zur Hebung entweder schon bestehender Phimosen oder behufs Erweiterung der zu engen Vorhautöffnung bei ganz jungen Knaben. Die oft so bedeutende Verlängerung des äusseren Vorhautblattes verdankt ihre Entstehung den durch die öfteren entzündlichen Reizungen ausgelösten Zerrungen und Reibungen an der Vorhaut und am Gliede.

Sämmtliche Fälle von Phimose, welche nachweisbar von frühester Jugend an bestanden, werden als angeborene Phimose bezeichnet und ihnen die in späterer Zeit entstandenen als erworbene Phimosen gegenübergestellt. Nach den eben entwickelten Ansichten über die Genese der angeborenen Phimose passt die Bezeichnung strenge genommen nicht; wenn aber trotzdem hier an der üblichen Bezeichnung der angeborenen Phimose festgehalten wird, so geschieht es lediglich in praktischem Interesse. Die Angaben, die dem Arzte gewöhnlich über das Leiden gemacht werden, gehen nämlich dahin, dass es von Geburt an bestehe und hiedurch ist die Art der Phimose in der Regel auch bestimmt.

Es ist vor Allem noch nöthig, eine Grenze zu ziehen zwischen

---

[1]) l. c. Bd. 2. p. 720.

den ganz normal bestehenden Verhältnissen der Vorhaut beim Neugeborenen und in der frühesten Jugend und der angeborenen Phimose. Da wir nämlich die epitheliale Verklebung der Vorhaut mit der Eichel als einen physiologischen Zustand betrachten, so wird es sich fragen, wann wir den pathologischen Zustand der Phimose annehmen und wie derselbe von dem congenitalen Zustande sich unterscheidet. Bókai hat sich diese Frage bereits vorgelegt und sie dahin entschieden, dass als eigentliche Phimosis congenita nur diejenige abnorme Enge der Vorhaut zu betrachten sei, die auch nach erfolgter spontaner oder künstlicher Lösung der verklebenden Zellenschicht noch fortbesteht, also die bleibende Verengerung der Vorhaut; indem Bókai weiterhin das 3. Lebensjahr als den Zeitpunkt ansieht, wo die Lösung vollkommen oder grösstentheils stattgefunden, würde man nach ihm nach vollendetem 3. Lebensjahre nur noch von einer Phimose sprechen können. Diese Anschauungen kann ich nicht völlig theilen: Eine stricte Altersgrenze hat bei unserem Leiden keine differenzial-diagnostische Bedeutung. Bókai selbst fand zwischen 4—7 Jahren noch völlige Verklebung der Vorhaut mit der Eichel in einigen Fällen und ich traf diese bei Knaben zwischen 10—15 Jahren unter 26 Fällen 3mal[1]). Ueberblicke ich überhaupt meine Erfahrungen, so komme ich zu dem Schlusse, dass der spontane Lösungsprocess der Vorhaut sich über einen viel grösseren Zeitraum erstreckt, als Bókai annimmt und gewöhnlich erst um die Pubertätszeit seinen definitiven Abschluss findet. Mir scheint es am zweckmässigsten, alle jene Fälle von angeborener Vorhautenge, bei welchen sich unter gehöriger Fixirung des Gliedes die Vorhaut durch einfachen Zug unter Zuhilfenahme der Knopfsonde behufs Lösung der epithelialen Verklebung hinter die Eichel zurückschieben lässt, als nicht pathologische zu betrachten und von einer Phimose nur zu sprechen, wenn bei Kindern, gleichviel welchen Alters sie sind, in Folge Verengerung der Vorhautöffnung die Reduction in der angegebenen Weise entweder nur sehr schwer oder gar nicht möglich ist. Mit diesen Anschauungen stimmen auch die sämmtlichen Definitionen der Phimose in der älteren und neueren Literatur überein, ebenso ist das Wort Phimose ihnen entsprechend (Φίμωσις-Verengerung).

Bei der Schilderung der anatomischen Veränderungen der Vorhaut bei der Phimose wurden die histologischen Verhältnisse nicht berücksichtigt. Ich habe von sämmtlichen von mir während 4 Jahren operirten Phimosen — im Ganzen 33 Fälle — die Präparate von 10 Fällen mikroskopisch untersucht und muss gestehen, dass ich fast überall einen negativen Befund verzeichnete. Höchstens geringgradige Veränderungen, wie ich sie beim Oedema praeputii beschreiben werde, waren zu constatiren, aber gerade am Vorhautrande fehlten jegliche besondere Texturveränderungen.

An der Hand histologischer Untersuchungen entwickelt M. Reiner besondere Ansichten über die Genese der Phimose. Er glaubt, dass die Vorhaut nicht bloss aus 2, sondern aus 3 Lamellen bestehe. Als mittlere Lamelle beschreibt er „eine bindegewebige, von zahl-

[1]) Der Angabe von Packard, wonach sich bei der Untersuchung von 98 Knaben in 54 Fällen die Eichel durch einfaches Zurückziehen der Vorhaut nicht entblössen liess, fehlt die Altersbestimmung der Untersuchten.

reichen elastischen Fasern in longitudinaler Richtung durchzogene Platte, die sich von der Corona glandis zum Rande des Präputiums erstrecken und durch eine dünne Schichte lockeren Bindegewebes von der inneren Platte des Präputiums geschieden sein soll". Die Entstehung und Entwickelung der Phimose bringt Reiner mit dieser eigenartigen Structur der Vorhaut in Beziehung: Sobald eine seröse Infiltration in dem Bindegewebe zwischen beiden Lamellen der inneren Platte stattfindet, so erfährt diese an der Uebergangsstelle der beiden Vorhautblätter, also am Rande des Vorhautringes in ihrem Vorwärtsschreiten einen Widerstand, da hier die beiden Lamellen des inneren Blattes mit einander vereinigt sind. Durch Ansammlung von Serum an dieser Stelle soll dann also die Phimose entstehen. Ich werde später bei Besprechung des Oedema praeputii nochmals auf diese Angaben Reiner's zurückkommen; hier will ich nur bemerken, dass ich weder beim einfach entzündlichen Vorhautödeme noch beim chronischen Oedeme die mittlere Lamelle Reiner's und das eigenthümliche Verhalten der serösen Infiltration constatiren konnte. Die darauf basirte Ansicht über die Genese der Phimose kann ich deshalb nicht adoptiren.

Angaben über die Häufigkeit der Phimose bei Kindern und Erwachsenen liegen nur spärlich vor. Schmid fand unter 4943 Kindern der Poliklinik des Augustahospitales in Berlin 94 Phimosen, woraus sich eine Frequenz der Phimose von annähernd 2 % bei Kindern ergibt. Ebenso wichtig sind die Mittheilungen von A. Jansen, der in seiner Stellung als belgischer Militärarzt Untersuchungen über die Länge des Frenulums und die Verhältnisse der Vorhaut anstellte. Er fand unter 3700 Männern 89 Fälle von angeborener Phimose; es würde sich daraus für Erwachsene eine Frequenz von 2,4 % ergeben. Im amerikanischen Kriegswerke[1]) sind 7 Operationen wegen angeborener Phimose verzeichnet; für die Frequenz der Phimose aber beweist diese Zahl natürlich nichts.

§. 10. Symptomatologie. Mit Phimose behaftete Kinder werden in der Regel wegen Harnbeschwerden dem Arzte vorgestellt. Der Urin wird unter grossen Anstrengungen und in feinem Strahle entleert, oder es besteht Retentio oder gar Incontinenz. Intercurrente balanoposthitische Processe und folgende entzündliche Schwellung der Vorhaut bedingen gewöhnlich eine plötzliche Steigerung schon früher bestandener geringer Beschwerden. Hieraus erklärt sich die plötzlich auftretende Harnverhaltung. Mehr chronisch bestehende Harnverhaltung resultirt häufig wegen Insufficienz des Detrusor in Folge andauernder Blasenfüllung. Zugleich mit der Retention besteht nicht selten Incontinenz. Trousseau und Bryant erwähnen ihrer. In den Krankenjournalen der Kocher'schen Klinik, die mir sämmtlich in gütigster Weise zur Verfügung gestellt sind, findet sich unter 17 Fällen angeborener Phimose die Retention 2mal und zugleich mit Incontinenz 4mal notirt. Bryant erwähnt noch als Störungen der Harnexcretion bei Phimose die Hämaturie und in 4 Fällen Blasenirritation und glaubt, dass die Phimose öfters Erscheinungen bedinge, welche vollkommen den Steinbeschwerden

[1]) Part second. Surg. Vol. p. 343.

bei Kindern gleichen. Eine grosse Zahl an Enuresis nocturna leidender Knaben ist mit Phimose behaftet und der von König gegebene Rath, bei „Bettpissern" stets die Verhältnisse der Vorhaut zu untersuchen, verdient daher volle Beachtung.

Nach de Willard sollen Prolapsus ani und Struma bei phimotischen Knaben in Folge der erhöhten Thätigkeit der Bauchpresse bei der Harnentleerung öfters vorkommen. Die gleichen Momente macht Friedberg für die Entstehung von Unterleibshernien verantwortlich. Bei einer Zusammenstellung von 111 Fällen von Unterleibshernien aus den Journalen seiner Klinik ergab sich:

1) Die Zahl der Knaben überstieg die der Mädchen um 62 %.

2) 27,7 % der Knaben litten an angeborener Phimose.

3) Die Zahl der Fälle, in denen mehrere Hernien vorkamen, war bei den Knaben mit hochgradiger Phimose nahezu doppelt so gross als bei den Knaben ohne Phimose.

4) Nach der Operation der Phimose waren in der Regel die Hernien in auffallend kurzer Zeit beseitigt, und zwar um so eher, je jünger die Kinder waren.

Osborn, Kempe und Schmid betrachten die Phimose in gleicher Weise als Ursache der Hernien des Kindesalters. Kempe gibt folgende Zusammenstellung über 50 von ihm im grossen Londoner Kinderspitale (Gr. Orm. Str.) beobachtete Fälle angeborener Phimose bezüglich der gleichzeitigen Complication mit Hernien.

Alter der Kinder	bis ½ Jahr	½—1	1—1½	1½—2	2—2½	2½—3	3½—4	4—4½	Summa
Fälle von Phimose	19	8	7	4	1	8	1	2	50
Davon mit Hernie complic.	15	5	5	1	1	4	—	—	31 = 62 %

Nicht aufgenommen sind die Fälle von Nabelhernien, dagegen befinden sich 5 Patienten mit doppelten Leistenhernien darunter. Keine dieser Hernien war angeboren, sondern immer entwickelten sie sich nachträglich, wie Verfasser meint, unter dem Einflusse der Phimose; in 5 Fällen verschwand die Hernie nach Heilung der Phimose durch Circumcision. Die von Schmid mitgetheilten Zahlen bestätigen diese Angaben. Von 94 Phimosen sind 50 (also 53 %) mit Hernien complicirt. Daneben macht Schmid noch auf das gleichzeitige Bestehen einer Hydrocele mit Phimose aufmerksam; in 18 Fällen (19 %) wurde letzteres constatirt. Die Angaben über den Einfluss der Phimose auf die Entstehung der Hernien und der Hydrocele verdienen Beachtung, ihre eingehendere Würdigung liegt jedoch ausser dem Bereiche dieser Arbeit.

Die öfters als Ursache der bestehenden Harnbeschwerden zu beschuldigenden entzündlichen Erscheinungen an Vorhaut und Eichel können auch als solche von Wichtigkeit werden. Vorhautödem, schleimigeitrige Secretion, Schmerz bei Berührung der Vorhaut und bei der Harnentleerung bilden dann die charakteristischen Symptome.

Bei älteren Knaben und Erwachsenen wird nur ausnahmsweise über Harnbeschwerden geklagt, doch zeigen einzelne Beobachtungen, dass sogar noch in späterem Alter die erschwerte Urinentleerung und ihre Folgen bei angeborener Phimose vorkommen. Donovan sah bei einem 45jährigen Manne Urinretention wegen einfacher Phimose. In 3 Fällen der Kocher'schen Klinik, Männer von 27, 30 und 47 Jahren betreffend, bestand Retention mit Incontinenz bei hochgradiger angeborener Phimose; der 30jährige Patient klagte zudem noch über Uebligkeit mit Kopfschmerzen und Schmerzen und Schwere in den Gliedern, die in den letzten Monaten zu seinen Harnbeschwerden hinzugekommen. Die grosse Aehnlichkeit dieser Erscheinungen mit chronisch-urämischen Zuständen ist in die Augen springend. Dass diesen schweren subjectiven Symptomen auch entsprechende objective Veränderungen zu Grunde liegen können, zeigt eine Mittheilung von Schuchard[1]). Er fand bei der Section eines 46jährigen Mannes mit langem, engem Präputium eine sehr stark vergrösserte und dickwandige Harnblase mit an der inneren Fläche stark vorspringenden Trabekeln, ohne dass die sorgfältigste anatomische Untersuchung ausser der Phimose irgend ein Hinderniss in den unteren Harnwegen hätte nachweisen können.

Von der Zeit der Pubertät ab treten bei der hochgradigen Phimose die Störungen der sexuellen Functionen in den Vordergrund: Die Erectionen sind von intensivem Schmerze in Vorhaut und Eichel begleitet, ebenso ist der Coitus schmerzhaft. Nicht selten entstehen bei Erectionen oder besonders beim Coitus Einrisse am Vorhautrande und heftige Entzündungserscheinungen in Folge davon. Dass die Phimose eine Prädisposition zu specifischen Infectionen schafft, ist bekannt; ich erinnere nur an die Erhebungen von Packard, welcher bei 151 venerisch inficirten Männern 58mal (38,4 %) congenitale Phimose nachwies. L. Fleury vindicirt der Phimose eine sehr grosse pathogenetische Bedeutung. Schon bei geringgradiger Phimose ist die Schleimhaut der Eichel sehr sensibel und es bestehen deshalb häufige Erectionen selbst bei jugendlichen Individuen, die gar oft mit Kitzeln, Jucken und Brennen begleitet sind; diese können zu frühzeitiger Onanie und ihren Folgen führen. Bei hochgradiger Phimose wird die Entwickelung des Gliedes behindert in Folge der permanenten Compression der Eichel durch die enge Vorhaut. Die totale Phimose bedingt zuweilen Impotenz, da wegen der Schmerzen die Erection nicht gehörig stattfindet oder die Ejaculation zu rasch erfolgt.

Stets fort recidivirende Balano-Posthitis ist bei erwachsenen Phimotischen sehr gewöhnlich, bedingt durch den Reiz des in reichlichster Menge sich ansammelnden und zersetzenden Smegmas und die Unmöglichkeit der gründlichen Entfernung der letzteren. Einer meiner letzten Phimosenpatienten bekam nach jeder Fusstour sofort seinen Eicheltripper.

Wie bei vielen anderen chronischen Leiden der männlichen Sexualorgane, so werden auch bei der Phimose sog. nervöse Störungen beobachtet: Gastralgie, Herzklopfen und namentlich die mannigfaltigsten hypochondrischen Erscheinungen. Fleury notirt als Folge der

---

[1]) K. Schuchard, Hydronephrosenbildung bei geringen Verengerungen der unteren Harnwege. Deutsche Zeitschr. f. Chirurg. Bd. 15. p. 611.

durch die Phimose hervorgerufenen grossen und zu frühzeitigen geschlechtlichen Erregung und der übermässig getriebenen Onanie noch besondere Gehirnerscheinungen: halbseitigen Kopfschmerz, Schmerzen im Hinterhaupte und in der Gegend des verlängerten Markes. Althaus fand unter 25 Epileptikern 11mal congenitale Phimose und hält es für möglich, dass die mit der Phimose verbundene Reizung des Genitalapparates die Entwickelung der Epilepsie begünstige, zumal die Phimosenoperation nicht eine sofortige Sistirung der Anfälle, wohl aber einen schnelleren Erfolg der gegen die Epilepsie angewandten Heilmittel bedinge.

§. 11. Behandlung. Wer es versucht, durch eingehenderes Studium der ungemein reichen Literatur die Indicationen für die Behandlung der Phimose aufzustellen, wird erstaunt sein über das Chaos verschiedenartigster Ansichten und Behandlungsmethoden. Hier die Behauptung, die angeborene Phimose verschwinde in späterem Alter stets spontan, jede Behandlung sei daher zweck- und nutzlos; dort die Forderung, möglichst früh und energisch die Behandlung einzuleiten. Bezüglich der letzteren machen die unblutigen den blutigen Methoden den Rang streitig, und endlich kommt zu Allem noch die Unmasse besonderer Instrumente, die diesem oder jenem Zwecke dienen sollen.

Wir ziehen es vor, die ätiologisch-genetischen Ansichten über die Phimose zur Richtschnur unseres therapeutischen Handelns zu machen und sprechen, gestützt auf jene, vor Allem der Prophylaxe der Phimose das Wort. Die angeborene epitheliale Verklebung der Vorhaut mit der Eichel löst sich gewöhnlich völlig spontan in den ersten Lebensjahren, wir werden uns ihr gegenüber also exspectativ verhalten. Sobald aber während ihres Bestehens irgend welche entzündliche Veränderungen wahrgenommen werden, sei es, dass Harnbeschwerden oder entzündliche Schwellung der Vorhaut auftreten, so halten wir dafür, dass sofort die Vorhautverklebung künstlich gelöst werden solle und zwar gleichviel, in welchem Alter der Patient steht. Darüber muss man sich klar sein, dass die gegen diese entzündlichen Processe geübte und beliebte Behandlung mittelst warmer oder kalter Umschläge oder Einspritzungen von gewöhnlichem Wasser oder leicht adstringirender Lösungen zwar einen momentanen Erfolg haben kann, aber die ätiologischen Momente dieser Entzündungen kaum berücksichtigt und daher auch den Recidiven und ihren Folgen gegenüber ebenso machtlos ist, wie der seichte Scherenschlag, der eine entzündlich verengte Vorhautöffnung erweitern soll. Die entzündlichen Processe entstehen von den während der spontanen Lösung der epithelialen Verklebung resultirenden, wenn auch noch so kleinen Wundflächen aus und werden unterhalten durch das im Vorhautsacke aus den angehäuften Epithelmassen und dem Smegma sich bildende infectiöse Material, das durch die Berührung mit Urin, vor Allem aber durch die beständige Stagnation immer wirksamer wird. Es ergibt sich hieraus das wichtige Postulat: sobald bei Kindern balano-posthitische Processe entstehen, die künstliche Lösung der Vorhautverklebung vorzunehmen und durch eine geeignete Nachbehandlung eine tadellose Heilung der gesetzten Verletzungen herbeizuführen.

Die künstliche Trennung der Vorhautverklebung gelingt bei Kindern leicht in folgender Weise: An dem mit der linken Hand fixirten Gliede wird die Vorhaut erst soweit möglich mittelst Daumen und Zeigefinger der rechten Hand zurückgezogen; fast ausnahmslos gelingt dies bis zur Blosslegung der vorderen Eichelhälfte. Die völlige Trennung geschieht nun am einfachsten und schonendsten unter Zuhilfenahme einer Knopfsonde oder eines ähnlichen stumpfen Instrumentes. Liegen bereits an einer Stelle die blendend weissen Epithelschollen zu Tage, so entfernt man diese mittelst des Sondenknopfes und kann mit letzterem von der entstehenden Vertiefung aus leicht die Trennung bis zur Eichelkrone ausführen. Nun treten die im Sulcus retroglandularis massig angehäuften Epithelperlen zu Tage und werden mittelst der Finger und des Sondenknopfes aus ihrer Umgebung gelöst und entfernt. Ihre letzten Reste sitzen gewöhnlich zu den Seiten des Frenulum. Nachdem auch sie aus ihren Nischen herausgehoben, reinigt man den ganzen Vorhautsack mit einer schwachen desinficirenden Lösung, entweder mit Bor- oder Salicyl- oder ganz verdünntem Sublimatwasser, und entfernt hiebei noch die letzten Reste der Epithelperlen. Jetzt wird mit Bruns'scher Watte getrocknet und auf die von einander getrennten Vorhaut- und Eichelflächen Borsalbe oder 2—3 %iges Carbolöl applicirt und die Vorhaut reponirt. Am folgenden Tage besteht gewöhnlich ein mässiges Vorhautödem; gleichwohl wird das Präputium zurückgeschoben und je nach der Menge des Secretes entweder nur mit feuchter Watte oder mittelst Borwasser die Reinigung vorgenommen und Salbe applicirt. In den nächsten Tagen lasse ich dasselbe durch die Mutter wiederholen und sobald die Vorhautreduction leicht gelingt und jegliche Schwellung verschwunden ist (gewöhnlich in einer Woche), gebe ich die Weisung, von Zeit zu Zeit die Reinigung des Vorhautsackes mittelst Bruns'scher Watte zu besorgen.

Man mag die Ausführlichkeit dieser Schilderung entschuldigen; die Erfahrung in meiner Praxis hat sie veranlasst. Ich habe durch dieselbe die bestimmte Ueberzeugung gewonnen, dass bei der beschriebenen Behandlung aus der epithelialen Verklebung niemals die Phimose entsteht und andererseits eine grosse Zahl von beginnenden Phimosen bei Kindern sich in derselben Weise heilen lassen.

Die richtige Behandlung und Nachbehandlung der angeborenen Vorhautverklebung bildet meiner Erfahrung nach die Prophylaxe der Phimose: Durch die Freilegung und gründliche Reinigung des ganzen Vorhautsackes werden die die entzündlichen Zustände veranlassenden und sie unterhaltenden Momente mit einem Male entfernt und die öftere Wiederholung der Procedur garantirt am sichersten die bleibende und ungehinderte Verschiebbarkeit der Vorhaut.

Bei der eigentlichen Phimose bestimmt im Allgemeinen der Grad derselben die Art der Behandlung, doch ist auch das Alter der Patienten nicht ohne Bedeutung. Bei Knaben bis zum 4. Lebensjahre gelingt es fast ausnahmslos, bei einiger Geduld die Vorhaut zu reduciren. König hebt mit Recht hervor, dass wenn auch zur Reduction einige Kraft erforderlich ist, sie doch in frühem Alter ausnahmslos möglich ist, weil die wie ein Keil wirkende Eichel die enge Vorhautöffnung doch

genügend zu erweitern vermag. Auch bei dieser forcirten Reduction ist es aber nöthig, dass die Vorhautverklebung, die besonders im hinteren Theile der Eichel noch besteht, behoben und der Vorhautsack in ganzer Ausdehnung freigelegt werde. Seine gründliche Reinigung und Desinfection verhindert, dass von den bei der gewaltsamen Reduction unvermeidlichen Einrissen am Vorhautrande aus heftigere Entzündungserscheinungen ausgehen. Der völlige Erfolg aber ist nur bei sorgfältiger Nachbehandlung zu erwarten; einfaches gewaltsames Zurück- und Vorschieben der Vorhaut heisst nichts anderes als dem Kinde unnützen Schmerz verursachen, die Phimose wird danach stets hochgradiger und verlangt, wie ich früher schon betont, gewöhnlich die operative Beseitigung.

Geringgradige Phimosen älterer Knaben werden durch öfteres Zurückziehen der Vorhaut unter den nun schon zur Genüge bekannten Cautelen rasch geheilt. Hochgradige Phimose derselben Altersstufe und die sog. angeborene Phimose Erwachsener bilden die gewöhnliche Indication zur operativen Behandlung. Nehmen wir noch die gewöhnlich durch Kunstfehler — unvollständige Lösung der epithelialen Verklebung, ungenügende Incision — erzeugten hochgradigen Phimosen jüngerer Individuen hinzu, so haben wir ihre Grenzen für die angeborene Phimose hinreichend gezeichnet.

Die Operation der angeborenen Phimose bezweckt eine genügende und dauernde Erweiterung der Vorhautöffnung. Ihr kommt heutzutage für Kinder und empfindliche Patienten die Narkose, für die Sicherheit des Gelingens aber und die Promptheit der Heilung die Antiseptik in einer Weise zu Gute, dass wir in der That kaum mehr begreifen können, wie man zu allen Zeiten so unendlich viel über sie discutiren und schreiben konnte.

Für die zu Anfang unterschiedenen beiden Formen der Phimose gestaltet sich die operative Behandlung etwas verschieden. Bei der sog. atrophischen Phimose, wo die Vorhaut der Eichel enge anliegt und sie nach vorne nicht überragt, genügt die sog. Dorsalincision der Vorhaut. Ich führe die kleine Operation in folgender Weise aus: Kinder und besonders empfindliche Patienten werden narkotisirt. In die Mitte einer in 2 %iges Carbolwasser getauchten Compresse wird eine kleine Oeffnung geschnitten, durch diese der Penis durchgezogen und mit der Compresse selbst die Schamgegend, das Scrotum und die Oberschenkel bedeckt. Hiedurch wird die hier ziemlich umständliche Reinigung der Umgebung des Operationsgebietes unnöthig. Das Glied wird mit Daumen und Zeigefinger der linken Hand fixirt und die Vorhaut soweit möglich zurückgezogen. Gelingt die Einführung einer Sonde in den Vorhautsack, so wird unter Leitung derselben das stumpfe Blatt einer kleinen Schere eingeführt, soweit möglich vorgeschoben und die Vorhaut genau in der oberen Mittellinie durch Scherenschluss mit einem Schlage gespalten. Sogleich klaffen die Wundränder so weit, dass sie fast in eine gerade Linie zu einander zu liegen kommen; das innere Vorhautblatt ist bis zur Mitte seiner Länge, das äussere gewöhnlich etwas höher hinauf getrennt. Durch Zug an der Penishaut retrahirt man das äussere Blatt so stark wie möglich und schneidet aus dem Wundwinkel des inneren Blattes ein kleines, mit der Basis gegen die Eichelfurche gerichtetes Läppchen.

Ich bilde dieses stets so, dass seine Ränder unter einem Winkel von 60° sich treffen und bei Erwachsenen eine Länge von 1 cm, bei Kindern etwa die Hälfte erreichen. Kleine Unregelmässigkeiten der Wundränder glättet man mit der Schere und rundet ebenso die seitlichen Zipfel am äusseren und inneren Vorhautblatte entsprechend ab. Die Wundfläche wird zunächst mit 1 %igem Carbolwasser abgetupft, etwa blutende, auch kleine Gefässe werden mit feinstem Catgut ligirt. Nun trennt man die Vorhautverklebung und reinigt den ganzen Vorhautsack in bereits beschriebener Weise und vernäht endlich die kleine Wunde mit feinem Catgut. Hiebei wird erst die Spitze des aus dem inneren Blatte gebildeten Läppchens mit dem Wundwinkel des äusseren Blattes durch eine Knopfnaht vereinigt und von letzterer aus jederseits eine fortlaufende Naht in der Ausdehnung der Wunde angelegt. Schliesslich wird die Wunde mit einem in Salicylwasser oder, was mir besonders vortheilhaft erscheint, in 2 %iges Wismuthwasser getauchten Wattestreifen bedeckt. In den ersten Stunden nach der Operation erhält man den letzteren feucht durch öfteres Aufgiessen der antiseptischen Lösung und ersetzt ihn am zweiten Tage schonend durch einen frischen Streifen, falls er blutig verfärbt ist. Diesen Streifen lässt man einfach vertrocknen.

Bei solcher Behandlung ist der Verlauf ein ziemlich gleichartiger: Am dritten oder vierten Tage ist die Wunde durch primäre Vereinigung geheilt und es besteht bloss noch geringes Vorhautödem auf der Unterseite des Gliedes. Bei Kindern allerdings tritt die prima reunio selten in ganzer Ausdehnung ein, da Läsionen der Wunde während des Schlafes nicht selten sind und die stetige Benetzung mit Urin die Wirkung des Verbandes sehr beeinträchtigt. Man verbindet dann die nicht völlig verheilten Partieen vom dritten Tage ab mit Salbe.

Die Spaltung der Vorhaut wird am einfachsten mit der Schere ausgeführt. Die Bedenken, die vor Allem Dieffenbach gegen das Instrument hatte (l. c. p. 720), sind zumeist hinfällig geworden, seit man unter antiseptischen Cautelen operirt. Im Uebrigen verdienen aber die reichen Erfahrungen, die dieser geniale Chirurge in seiner klassischen Schilderung mittheilt, noch heute volle Beachtung.

Die Läppchenbildung aus dem inneren Blatte hat Roser angegeben; ihre grossen Vortheile sind in die Augen springend: Das Läppchen verhindert vor Allem ein Wiederverwachsen der Hautwunde, gleichviel ob es durch die Naht fixirt oder letztere unterlassen wird, es bewirkt eine Umsäumung des Wundrandes im oberen Wundwinkel. Es scheint mir von Vortheil, dass das Läppchen ziemlich gross geformt wird, die Narbe wird dadurch viel mobiler und besonders für Erwachsene ist dies wichtig. Ein sehr kleines Läppchen schafft ähnliche Verhältnisse im oberen Wundwinkel, wie die einfache Incision: es resultirt eine verdickte, häufig noch längere Zeit empfindliche Narbe, welche in der Eichelfurche fixirt ist und deshalb bei Zerrungen und Frictionen der Vorhaut leicht wieder lädirt wird. Ich sah bei einem 22jährigen Herrn, dessen Phimose einige Jahre zuvor durch Dorsalincision operirt worden, 2mal nach einander Schankergeschwüre gerade in dieser Narbe; zumal das zweite Ulcus war hartnäckig und die schliessliche Narbe blieb lange Zeit sehr empfindlich.

Je exacter die Blutstillung besorgt wird, um so geringer ist die

Vorhautschwellung und -Verfärbung nach der Operation; beide beruhen zum grössten Theile auf Blutinfiltration des lockeren Zellgewebes. Es bestehen am Präputium in dieser Beziehung ganz die nämlichen Verhältnisse, wie sie von Volkmann am Scrotum nachgewiesen wurden. Dass man zu den Ligaturen nur feinstes Catgut verwendet, versteht sich von selbst. — Die fortlaufende Naht wurde von meinem verehrten Lehrer Kocher stets bei der Phimosenoperation geübt, sie lässt sich ungemein schnell anlegen und bewirkt eine völlig genügende Adaptation des Wundrandes. Ich prüfte gelegentlich auch die Knopfnaht, sah aber niemals besondere Vortheile davon. Als Verband empfiehlt sich der feuchte Watteverband in erster Linie. Die Versuche mit Carbolöl, mit Bor- und Salicylsalben und endlich mit Jodoform und Jodoformcollodium ergaben mir keine gleichmässig guten Resultate. Zur Benetzung des Wattestreifens verwende ich am liebsten das 2%ige Wismuthwasser, das vortrefflich wirkt sowohl an der genähten Wunde wie besonders auf den frisch getrennten Epithelflächen der Eichel und der Vorhaut.

Nur wenige Fälle verlangen geringe Abweichungen von dem geschilderten Verfahren: Bei hochgradiger Enge der Vorhautöffnung kann die Einführung der Sonde und des Scherenblattes unmöglich sein; dann führt man den Schnitt mit Hilfe des Messers von hinten nach vorn, wie es Dieffenbach angibt. Sobald der Vorhautrand durchtrennt ist und die Eichelspitze erscheint, löst man die starke Verklebung an der Rückfläche mittelst der Sonde und beendet die Operation mittelst der Schere. So lässt sich eine Verletzung der Eichel mit Sicherheit vermeiden. Trifft man statt der einfachen Verklebung eigentliche Verwachsung der Vorhaut mit der Eichel, Adhäsionen also, welche sich mit stumpfen Instrumenten nicht trennen lassen, so muss man sich vor Allem hüten, durch gewaltsamen Gebrauch der letzteren oder der Finger das innere Blatt zu verletzen. Denn nach Einrissen desselben bleibt stets ein hartnäckiges Vorhautödem zurück. Der totalen Verwachsung der Vorhaut mit der Eichel gedenken wir später noch; bei den partiellen Verwachsungen, die als kleinere oder grössere Briden erscheinen, empfiehlt es sich, sie erst mit der Sonde zu umgehen, völlig frei zu legen und dann im Niveau der Eichel zu durchtrennen. Die hiebei an der Eichel entstehenden Wunden heilen rasch unter einem Schorf, die entsprechenden Wunden am inneren Vorhautblatt überlässt man entweder sich selbst, oder vereinigt sie bei grösserer Ausdehnung durch eine feine Catgutnaht.

Die bei Kindern gewöhnlich und gar nicht selten auch bei Erwachsenen vorkommende sog. hypertrophische Phimose wird durch die Dorsalincision ebenfalls gehoben. Allein es folgt dann der Heilung der Wunde eine bleibende Entstellung: Für längere Zeit bleibt gewöhnlich das Vorhautödem bestehen, dann aber macht sich die schon vor der Operation bestandene Vorhautverlängerung wieder geltend, es resultirt ein schürzenförmig herunterhängendes Präputium, ähnlich, allerdings niemals so hochgradig, wie bei der Epispadie. Die gegentheiligen Angaben der Autoren kenne ich wohl, wonach die Vorhautverlängerung spontan verschwinde in wenigen Monaten nach der Vorhautspaltung; allein ich kann ihnen zahlreiche Beobachtungen entgegenstellen, wo nach Jahren das schürzenförmige Präputium noch bestand, vielleicht

etwas geschrumpft gegen früher, aber jedenfalls ebenso unschön für den Inhaber wie auffällig für den Arzt.

Für die hypertrophische Phimose ist es daher stets angezeigt, den über die Eichelspitze vorragenden Vorhautrüssel abzutragen, also die sog. Circumcision auszuführen.

Das schon von Dieffenbach angegebene Operationsverfahren empfiehlt sich heute noch: Mittelst einer Balkenzange wird der die Eichel überragende Theil der Vorhaut in eine senkrechte Falte zusammengedrückt und unter gehörigem Schutze der Eichel die Vorhaut hinter der Zange in einem Zuge durchschnitten. Kocher bedient sich statt der Balkenzange einer schlanken Pincette und legt sie nicht senkrecht, sondern etwas schief an, so dass sie an der oberen Seite tiefer fasst wie vor dem Frenulnm. Die Oeffnung des äusseren Blattes wird so elliptisch statt kreisrund und garantirt einen viel weiteren Vorhautrand. Nach Abtragung des vorderen Theiles der Vorhaut retrahirt sich das äussere Blatt bedeutend, während das innere mehr weniger enge die Eichel umschliesst. Mit letzterem verfährt man nun ganz wie bei der einfachen Dorsalincision, spaltet es in der oberen Mittellinie mittelst der Schere bis über die Mitte der Eichel, formirt das Roser'sche Läppchen und rundet die beiden seitlichen Zipfel etwas ab. Die Blutstillung und Reinigung des Vorhautsackes geschieht in der bereits beschriebenen Weise. Als Naht empfiehlt sich wieder die fortlaufende Naht wegen ihrer Einfachheit. Erst wird die Spitze des Läppchens im oberen Winkel des äusseren Blattes fixirt, wobei man meist zur exacten Implantation des Läppchens noch einen kurzen Längsschnitt durch das äussere Blatt in der oberen Mittellinie hinzuzufügen hat.

Die Nachbehandlung ist dieselbe wie bei der Dorsalincision. Tritt die primäre Heilung der Wunde nicht ein und folgt Eiterung, so verordnet man bei Kindern gerne tägliche warme Bäder und applicirt auf die Wunde irgend eine antiseptische Salbe, die man öfters wechseln lässt. Gewöhnlich bleibt die Eiterung indess nur auf einzelne Stellen beschränkt und die Vernarbung macht sich gleichwohl sehr rasch. In den Fällen, wo eine Wundinfection eingetreten, erregt anfangs die Verfärbung der Hauträuder öfters die Besorgniss, es möchte sich um beginnende Gangrän handeln. Indess beruht die Verfärbung gewöhnlich auf Blutinfiltration ins lockere subcutane Zellgewebe und hat daher wenig zu bedeuten. Die anfangs meist beträchtliche Schwellung der Vorhaut persistirt auch nach der Heilung der Wunde noch, schwindet später jedoch spontan oder nach leichter Compression mittelst einer schmalen Flanellbinde. Tritt nach der Operation bei Erwachsenen entzündliche Schwellung auf, so lässt man am einfachsten lauwarme Carbolumschläge (1%) appliciren, unter denen die Wunde sich meist rasch reinigt; später genügt ein Salbenverband.

Die Operation hinterlässt stets eine sehr feine Narbe, die bloss bei der Heilung mit Eiterung noch einige Zeit verdickt bleibt.

Ueber die Dignität der Phimosenoperation kann ich mich kurz fassen. Sobald sie unter antiseptischen Cautelen geschieht, darf sie als völlig gefahrlos gelten. Die mir vorliegenden Krankengeschichten der Kocher'schen Klinik enthalten 17 Operationen bei Patienten jeglichen Alters, die alle anstandslos heilten. Dasselbe gilt von 18 Opera-

tionen, die ich den Jahresberichten von Socin entnehme. Auch bei meinen zahlreichen Phimosenoperationen sah ich niemals üble Folgen. Die rasche reactionslose Heilung ist Regel. Wichtig aber ist es hiefür, dass zumal die Kinder die ersten Tage im Bette gehalten werden, damit das Operationsgebiet nicht beim Herumgehen lädirt wird; auch Erwachsene lasse ich gerne einen Tag liegen. Aus der vorantiseptischen Zeit liegen Berichte über üble Zufälle nach der kleinen Operation vor; sie betreffen zumeist Erysipele oder acute und gewöhnlich auch recht bösartige Phlegmonen, selbst Tetanus. Von einem Todesfalle wegen Wanderrose nach Phimosenoperation berichtet neuerdings noch Péan — eine gute Illustration zu dessen Ansichten über Antisepsis.

Die Literaturverzeichnisse in den Arbeiten von v. Pitha und Podrazki sind für eine geschichtliche Bearbeitung der Phimose und ihrer Behandlung besonders brauchbar, ich verweise deswegen darauf. Eine, wie mir scheint, recht vollständige Zusammenstellung der verschiedenen Operationsmethoden der Phimose findet sich in der Güntherschen Operationslehre.

Die Besprechung der rituellen Beschneidung liegt ausser dem Bereiche dieser Arbeit. Vom medicinischen Standpunkte aus ist ihre Ausführung durch kundige Hand dringend zu wünschen; dass dabei antiseptische Cautelen volle Berücksichtigung verdienen, ist klar. Zahlreich sind die Mittheilungen über schlimme Zufälle, welche bei und nach der rituellen Beschneidung sich ereigneten: Verletzungen der Eichel und Harnröhre (Saske, Goldmann[1]), Podrazki); Unterlassung der Trennung der mit der Eichel verklebten inneren Vorhautlamelle (v. Pitha); Blutungen (Clemens, Steppuhn, Behrend, Hamdy Aïssa, Schapira, König); phlegmonöse Erysipele (König); Uebertragung der Tuberkulose (Lehmann) und besonders der Syphilis beim Aussaugen der Wunde durch den beschneidenden Rabbi (Wolfers[2]), Rust[3]), Theiner[4]), Trusen[5]), Podrazki, Jonath. Hutschinson[6]).

Der angeborene Defect des Präputium ist in seltenen Fällen beobachtet. Manche betrachten denselben als Folge der rituellen Beschneidung, andere dagegen als zufällige Missbildung. Roth[7]) hat neuerdings eine sehr sorgfältige kritische Sichtung des in der Literatur vorhandenen Materiales vorgenommen und festgestellt, dass bis jetzt kein Beweis einer vererbten Wirkung der Circumcision vorliegt. Weiterhin macht er folgende Angaben über den congenitalen Defect der Vorhaut:

Er fand sich im Alterthume und findet sich noch heutzutage,

---

[1]) Graefe u. Walther, Journal der Chirurgie. Bd. 8. p. 201.
[2]) Henke's Zeitschrift für Staatsarzneikunde. Bd. 9. p. 205.
[3]) Rust, Helkologie. 1811. Bd. 2. p. 13.
[4]) Hufeland's Journal. Bd. 53. p. 127.
[5]) J. P. Trusen, Die Sitten, Gebräuche und Krankheiten der alten Hebräer. 2. Aufl. Breslau 1853. p. 130. (Enthält zugleich eine sehr lesenswerthe Abhandlung über die Beschneidung der Juden.)
[6]) Vgl. die Discussion in der Sitzung der Ges. der Aerzte in Wien vom 21. Mai 1886 im Anschlusse an eine Demonstration von Hofmokl, ein möglicherweise tuberkulöses Ulcus betreffend, das bei einem 8 Monate alten Kinde nach der Beschneidung entstanden. (Wien. med. Wochenschr. 1886. p. 792.)
[7]) Correspondenzblatt für Schweizer Aerzte. 1884. 15. Sept. p. 441.

sowohl bei beschneidenden als nicht beschneidenden Völkern. Am häufigsten tritt er als örtliche Entwickelungsstörung auf; einmal wurde er in einer Christenfamilie beobachtet, in welcher Missbildungen der Vorhaut erblich waren (Paget); endlich fand er sich neben ausgedehnten Missbildungen des Genitalapparates und des übrigen Körpers (Otto).

Cap. VII.

Die erworbene Phimose (Phimosis acquisita).

§. 12. Wenn bei einer zuvor normal verschiebbaren Vorhaut sich der Zustand der Phimose ausbildet, so spricht man von einer erworbenen oder accidentellen Phimose. Zu ihrer Entstehung ist ein die Eichel grösstentheils bedeckendes Präputium nöthig, das in der That recht häufig vorkommt. Packard gibt genauere Zahlenangaben: Er fand bei 172 Männern 63mal die Eichel von der Vorhaut bedeckt (36,6%); bei über 1/3 der Männer besteht demnach das prädisponirende Moment für die Phimose. In einzelnen von mir beobachteten Fällen von entzündlicher Phimose handelt es sich, wie ich sicher wusste, um früher bestandene, geringgradige congenitale Phimose.

Es sind zunächst die verschiedenartigen Schwellungszustände der Vorhaut, die die Vorhautöffnung verengern und zugleich noch die Eversion des inneren Blattes erschweren oder unmöglich machen. Als entzündliche Phimose, Phimosis inflammatoria, bezeichnen wir die durch das entzündliche Oedem bei acuter Balano-Posthitis, bei erysipelatösen und phlegmonösen Processen und öfters auch bei Schankergeschwüren auftretende Vorhautverengerung. Bei den Geschwüren wird das ursächliche Moment für die Entstehung der Phimose vor Allem durch ihre Lage bestimmt. Ein Ulcus am freien Vorhautrand bewirkt stets eine hochgradige Phimose, weil es durch die gesetzte Infiltration die Dilatationsfähigkeit des Orificiums erheblich schmälert. Sitzt das Ulcus am inneren Blatte, so ist zuweilen das Oedem gar nicht so hochgradig und doch ist die Vorhautreduction nicht möglich, weil die Eversion des inneren Blattes nicht gelingt. Die Narben, welche nach Ulcerationen zurückbleiben, lassen häufig die Phimose noch fortbestehen, trotzdem die entzündlichen Erscheinungen zurückgegangen sind. Zur sog. narbigen Phimose geben nebstdem auch die Verletzungen der Vorhaut, zumal Einrisse des Vorhautrandes Veranlassung. v. Pitha und Bókai beobachteten dieselbe Form der Phimose nach unvollkommener ritueller Beschneidung. Wie die acut entzündlichen Oedeme, so wirken natürlich auch die chronisch ödematösen Schwellungen nachtheilig auf die Mobilität der Vorhaut, wie bei Besprechung des Vorhautödemes und der Elephantiasis gezeigt werden wird. In Folge der bei Diabetes zuweilen auftretenden Vorhauterkrankung resultirt eine ungemein schwere Form der Phimose, die bei der entsprechenden Form der Balano-Posthitis besprochen wird.

Von Schweizer, Wake und Günther wird eine ausschliesslich bei älteren Männern auftretende Phimose als Altersphimose beschrieben. Im höheren Alter resultirt Atrophie der Eichel und der Corpora cavernosa und zumal bei fetten Individuen retrahirt sich der

ganze Penis. Die Vorhaut überragt dann die Spitze der Eichel um ein Bedeutendes. Diese Verhältnisse sind vor Allem wichtig für den Katheterismus. Hier interessiren sie uns insofern, als durch entzündliche Processe Schwellungszustände der Vorhaut resultiren, die eine wahre Phimose erzeugen. Die Altersphimose gehört demnach ebenfalls in das Gebiet der entzündlichen Phimose. Sie ist aber offenbar keine allzuhäufige Erscheinung. Ich selbst habe sie niemals beobachtet und doch sah ich mehrere Fälle von hochgradiger Verlängerung der Vorhaut bei Greisen mit Prostatahypertrophie und Incontinenz, bei welchen trotz dem beständigen Contacte mit zersetztem Harn besondere Veränderungen an der Vorhaut nicht nachzuweisen waren.

Die localen Veränderungen der erworbenen Phimose sind ziemlich gleichartig, mehr weniger hochgradige Schwellung der Vorhaut gewöhnlich mit deutlichen entzündlichen Erscheinungen, dabei die erschwerte oder unmögliche Reduction [1]). Die in Betracht kommenden ätiologischen Momente werden gewöhnlich leicht durch Anamnese und Inspection festgestellt. Für den Verlauf sind sie natürlich entscheidend. Bei den rein entzündlichen, besonders aber bei den schankrösen Processen bildet die durch die Phimose bedingte Retention der Secrete im Vorhautsack und deren Zersetzung eine ernste Beigabe, die nicht selten das Grundleiden steigert oder sogar noch besondere Complicationen schafft. Ihre ausführliche Schilderung findet sich an anderen Stellen dieses Werkes (Lieferung 11).

§. 13. Behandlung. Die der entzündlichen Form der Phimose zu Grunde liegenden Processe verlangen eine locale Behandlung. Hiebei bildet die völlige Freilegung und energische Reinigung des Vorhautsackes das erste Postulat.

Recht häufig wird heute noch bei der entzündlichen Phimose zunächst die Injectionsbehandlung versucht in der Weise, dass zwischen Vorhaut und Eichel desinficirende und adstringirende Ausspritzungen gemacht werden. Es ist nicht zu leugnen, dass eine Zahl von Fällen wenig intensiver Erkrankungen hiebei sich bessern; in einer unendlich grösseren Zahl dagegen verliert man durch diese Behandlung die beste Zeit und sieht neue Complicationen entstehen. Schon aus diesem Grunde und des Umstandes wegen, dass spätere ähnliche Erkrankungen die Phimose recidiviren lassen, kann die frühzeitige operative Behandlung der entzündlichen Phimose nicht genug empfohlen werden.

Zunächst wird die Spaltung der Phimose vorgenommen, um einen genauen Einblick in den Vorhautsack zu bekommen. Oft genügt dann für die weitere Behandlung die einfache Dorsalincision, über deren Technik und Nachbehandlung ich auf die Angaben in §. 11 verweise. Bei abnormer Länge der Vorhaut, besonders aber behufs Entfernung specifischer Ulcerationen schliesst man die Circumcision an. Hiezu wird die Vorhaut nach gehöriger Reinigung des Vorhautsackes mittelst Häkchen oder Pincetten gespannt und dann mit der Schere durch zwei gegen das Frenulum convergirende Schnitte soweit nöthig abgetragen. Aus cosmetischen Gründen entfernt man natürlich beiderseits gleiche

[1]) Eine ungewöhnliche Form entzündlicher Phimose bildet Ricord auf Taf. 4 seines Traité complet des malad. vénériennes (Paris 1851) ab.

Stücke und egalisirt auch etwaige Unregelmässigkeiten der Wundränder. Das Roser'sche Läppchen ist hier von besonderem Vortheile für eine schöne Heilung. Falls man sich der fortlaufenden Naht bedient, hat man besonders darauf zu achten, dass nicht in Folge ungleicher Abstände der Nadelstiche an beiden Vorhautblättern eine Verschiebung der äusseren Haut resultirt. Am sichersten wird letztere verhindert, wenn erst in der unteren Mittellinie noch eine Knopfnaht angelegt wird, die also die Stelle der Raphe penis mit dem Frenulum vereinigt. Verband und Nachbehandlung werden wie bei der Phimosenoperation besorgt.

Bei den specifischen, namentlich schankrösen Processen fürchtete man früher mit Recht die Infection der durch die Phimosenoperation gesetzten Wunde. Allein die ausgedehnten Erfahrungen von v. Sigmund weisen die Besorgniss zurück und auch meine Erfahrung über eine allerdings bescheidene Zahl von Phimosenoperationen boi Schankerprocessen — ich habe im Ganzen 13 Fälle operirt — ermuthigen mich zu der Behauptung, dass es mit unseren Desinficientien stets gelingt, die Wunde vor der Infection zu schützen und die Heilung in kürzester Zeit zu erreichen. Stets habe ich, wenn nach Spaltung einer Phimose Ulcerationen an der Vorhaut erschienen, letztere abgetragen und eine Desinfection mit 3%igem Carbolwasser folgen lassen; niemals sah ich danach eine Infection der Wunde mit Schankergift.

Cap. VIII.

Folgezustände der Phimose.

1) Die Paraphimose.

§. 14. Wenn bei einer Phimose die Vorhaut mit Gewalt hinter die Eichel gebracht wird und nachher die Reduction nicht mehr gelingt, so spricht man von einer Paraphimose. Sie kommt am häufigsten bei älteren Knaben zur Beobachtung, welche sich selbst oder einer dem anderen aus Spielerei, oder um sich zu reizen, gewaltsam die Vorhaut zurückschieben. Auch beim Coitus kann sie entstehen. Der Arzt erzeugt sie zuweilen, wenn er bei entzündlicher Phimose eine forcirte Reduction der Vorhaut vornimmt behufs Inspection des Vorhautsackes.

Gibt eine sog. angeborene Phimose zur Entstehung der Paraphimose Veranlassung, so bildet die enge Vorhautöffnung wie für jene so auch für diese das Hauptmoment. Die Eichel bewirkt während des Zuges an der Vorhaut eine allmählige Ausdehnung des Vorhautringes, erleidet selbst aber auch eine circuläre Compression, die sich besonders im Bereiche der Eichelkrone geltend macht. Sobald diese aber vom Vorhautrande passirt ist, so kommt der letztere in die Eichelfurche zu liegen und der steil vorspringende Rand der Eichelkrone bildet sofort das Hinderniss, über welches sich der Vorhautring nicht mehr vorschieben lässt. Rasch resultirt durch die Constriction eine beträchtliche Schwellung der Eichel, wodurch das Missverhältniss zwischen dem Umfange der letzteren und der Weite des Vorhautringes noch wesentlich gesteigert wird. Dies ist die einfachste und leichteste Form der Para-

phimose: hinter der bedeutend geschwellten Eichel senkt sich der enge Vorhautring tief in die Eichelfurche und das äussere Vorhautblatt bildet über letzterer einen von Runzeln und Falten durchzogenen circulären Wulst. Das gewöhnliche Bild der Paraphimose resultirt, indem während des Zurückziehens der Vorhaut das innere Blatt nach aussen gestülpt wird; sobald dann der Vorhautring in der Eichelfurche angelangt ist, comprimirt er neben der Eichel auch das vor ihm liegende innere Blatt. Hinter der Eichelkrone sitzen also zwei circuläre Wülste: der vordere ist glatt und glänzend, intensiv geschwellt, dunkel —, selbst blauroth verfärbt, es ist das constringirte innere Vorhautblatt; der hintere Wulst ist weniger prall und häufig mehrfach gefurcht — das äussere Vorhautblatt. Der constringirende Vorhautring liegt völlig verdeckt von den beiden einander innig anliegenden Wülsten in der Tiefe zwischen diesen. Man bringt ihn am besten zur Ansicht, indem man den hinteren weniger prallen Wulst mittelst Zug und Druck soweit möglich abflacht. Zieht man die Penishaut kräftig nach oben, so erfolgt eine Abwärtskrümmung der Eichel in Folge des Zuges, welcher vom Vorhautringe durch das Frenulum gegen die Eichel ausgeübt wird. Die Länge des Bändchens ist überhaupt für die Form der Paraphimose von Bedeutung: ein ganz kurzes Bändchen hindert oft die Entstehung der Paraphimose, indem es den Vorhautring schon fixirt, bevor derselbe die Eichelkrone passirt hat; sodann findet bei kurzem Bändchen gewöhnlich die Eversion des inneren Blattes gar nicht statt, und es resultirt dann die zuerst beschriebene einfachste Form. Hieraus erhellt aber auch zur Genüge die Möglichkeit der Verletzung des Bändchens bei Entstehung der Paraphimose. Ich beobachtete zweimal einen Einriss des Frenulums bei gewöhnlicher Paraphimose. Der von Podrazki beschriebene und abgebildete eigenthümliche Fall (p. 23), wo die Einklemmungsstelle sehr hoch am Penis sass, setzt ein sehr langes Frenulum voraus.

Falls die Vorhaut der Sitz von Geschwüren ist, beobachtet man die Paraphimose nicht nur bei enger Vorhautöffnung, sondern auch bei einfacher Infiltration des inneren Blattes durch die Ulcera. Die Herausstülpung des letzteren erfolgt dann gewöhnlich, sobald das Geschwür oder die infiltrirte Partie den Rand der Eichelkrone passirt hat; die Reposition aber gelingt nicht mehr, weil der Geschwürsrand in der Eichelfurche sich stemmt und die Vorhaut ihre normale Verschiebbarkeit und Elasticität eingebüsst hat. Als rein entzündliche Paraphimose bezeichnet Roser (l. c. p. 412) die Fälle, wo bei genügend weiter Vorhaut das innere Blatt anschwillt, durch den Vorhautring prolabirt und schliesslich das äussere Blatt so weit ausdehnt und zurückschiebt, dass das intensiv geschwellte innere Blatt als dicker praller Wulst hinter die Eichelkrone zu liegen kommt. Roser vergleicht diese Form der Paraphimose mit dem entzündlichen Ektropium am Auge. Constrictionserscheinungen an der Eichel werden hier gewöhnlich nur in geringem Grade oder selbst gar nicht beobachtet, und mit dem Zurückgehen der entzündlichen Schwellung verschwindet auch die Paraphimose. Die Franzosen bezeichnen diese Form nach dem Vorgange von Lagneau als indolente Paraphimose[1]).

[1]) Zwei durch bedeutende Schwellung des ganzen Gliedes ausgezeichnete Fälle von Paraphimose bildet Lebert in seinem pathologisch-anatomischen Atlas ab (Pl. 150).

Ganz anders verhält sich die eigentliche Paraphimose. Auf die recht hochgradige Anschwellung der constringirten Partieen in Folge der venösen Stase habe ich schon aufmerksam gemacht. Gewöhnlich erreicht die Eichel rasch die doppelte Grösse, und diese Volumszunahme, sowie die Verfärbung, die auch dem inneren Vorhautblatte sich mittheilt, zeigen aufs deutlichste, wie intensiv die Constriction wirkt. Die Folgen machen sich denn auch bei spontanem Verlauf ziemlich rasch geltend. Die Verfärbung der geschwellten Partieen nimmt zu und einzelne Stellen verfallen der Gangrän. Meist zeigt das innere Vorhautblatt diese Veränderung zuerst, so dass ein Theil desselben sich demarkirt und allmählig eliminirt wird. Der einschnürende Vorhautring wird nur selten von der Gangrän befallen, es wäre dies natürlich für die spontane Reduction sehr günstig. In der Literatur fand ich keinen Beleg für die öfters erwähnte Gangrän der Eichel bei einfacher Paraphimose; ein Präparat des Musée Dupuytren in Paris (Nr. 360) beweist dagegen das Vorkommen der Gangrän der Eichel bei der mit Ulcerationen complicirten Paraphimose. Podrazki und Albert erwähnen die Behinderung der Urinentleerung bei Paraphimose.

Die Bedeutung des Leidens darf nicht unterschätzt werden. Einen spontanen günstigen Verlauf beobachtet man nur bei der rein entzündlichen Form; sämmtliche übrigen Formen bedingen dagegen, falls die entsprechende Behandlung nicht Platz greift, schwere Folgezustände. Im günstigsten Falle bleibt eine erhebliche Difformität des Gliedes dauernd zurück; bei sämmtlichen Fällen ist der Ausgang in Gangrän möglich, deren unmittelbare und mittelbare Folgen in die Augen springend sind. Wo aber Geschwürsprocesse mitbestehen, bedingt die Paraphimose zum Mindesten eine directe Verschlimmerung und Verzögerung der Heilung in Folge der gesetzten Circulationshindernisse sowohl, als der Läsion der Geschwüre bei den Repositionsversuchen.

Die Diagnose ist unter allen Umständen leicht; falls die Anamnese fehlt, ergibt die locale Untersuchung sofort genügende Anhaltspunkte. In seltenen Fällen mag sich die Frage aufwerfen lassen, ob nicht eine Umschnürung des Penis durch einen Fremdkörper bestehe. Der Entscheid wird sogleich getroffen, wenn man den Penis auf seiner Unterseite besichtigt. Bei der Paraphimose findet man von der Urethralmündung das gespannte Bändchen in der unteren Mittellinie nach dem Vorhautrande verlaufen, und dieses selbst lässt sich hier, da die Schwellung viel geringer ist wie auf der Rückseite, ohne Schwierigkeit in seinem Uebergange in die äussere Haut verfolgen. Eine Constriction durch Fremdkörper wird hiedurch ausgeschlossen.

§. 15. Behandlung. In jedem Falle von Paraphimose verlangt nicht nur diese, sondern auch die ihr zu Grunde liegende Phimose therapeutische Berücksichtigung. Gewöhnlich wird bei Paraphimose erst die Reduction versucht. Beide Zeige- und Mittelfinger umgeben und fixiren den Vorhautwulst, die Daumen comprimiren seitlich die Eichel in den schnürenden Vorhautring hinein. Nach einer anderen Methode fixirt man den Vorhautwulst zwischen dem linken Daumen und Zeigefinger, comprimirt mittelst der Fingerspitzen der rechten Hand die Eichel von vorne und sucht sie durch den Vorhaut-

ring durchzupressen. Falls die Reduction in dieser Weise nicht gelingt, wird durch Antiphlogose, kalte Umschläge, kalte Douche oder durch Compression mittelst Heftpflasterstreifen Schwellung und Entzündung bekämpft und die Reduction nach 1—2 Tagen wieder versucht.

Man nennt diese Behandlungsweise der Paraphimose die unblutige; indess kann man sich doch in jedem Falle überzeugen, wie wenig zutreffend die Bezeichnung ist. In der That blutet es bei der Reduction immer etwas aus kleinen Einrissen am Bändchen, besonders aber aus grösseren Rissen der Vorhautwülste.

Von der Ansicht ausgehend, dass nicht nur die Paraphimose, sondern auch die ursächliche Phimose behandelt werden müsse, möchte ich die operative Behandlung der Paraphimose empfehlen, um so mehr, als ihr keine grösseren Gefahren anhaften als der unblutigen Reduction. Die letztere versuche ich nur bei geringgradiger entzündlicher Form. In den gewöhnlichen Fällen incidire ich sofort den Vorhautring auf der Rückfläche mit dem Messer oder einer feinen spitzen Schere, reponire die Vorhaut, lege bis zum folgenden Morgen einen in 2 %iges Carbolwasser getauchten Wattestreifen oder etwas Jodoformgaze um und schreite dann zur Operation der Phimose. Bei 3 mir vorgekommenen Fällen (Patienten 12, 18 und 32 Jahre alt) erzielte ich reactionslose Heilung in 4—6 Tagen.

2) Erweiterung des phimotischen Vorhautsackes.

§. 16. Bei Neugeborenen und ganz jungen Knaben wird in Folge vollständiger Atresie oder bedeutender Verengerung der Vorhautöffnung die Erweiterung des Vorhautsackes in Folge Ansammlung von Urin in demselben in seltenen Fällen beobachtet. Chopart[1]) sah bei einem 3 Tage alten Knaben mit imperforirter Vorhaut den durch Urin ausgedehnten Vorhautsack in einen hühnereigrossen, deutlich fluctuirenden Tumor mit sehr dünner, durchscheinender Wandung verwandelt. Die Fälle von Advinent und Lamalle betreffen einige Monate alte Knaben mit Stenose der Vorhautöffnung. Beide Patienten zeigten in Folge der hochgradig gestörten Urinentleerung stete Unruhe und grosse Abmagerung. Der Kranke von Lamalle war 2½ Monate alt, wie er in Behandlung kam. Der Vorhautsack war in einen eigrossen, intensiv gerötheten Tumor verwandelt, der Vorhautrand war stark excoriirt, der Urin sickerte beständig ab.

Die übrigen Beobachtungen betreffen ältere Individuen. Bei einem 13jährigen, mit paralytischen Klumpfüssen und einer Spina bifida behafteten Knaben sah A. Bidder[2]) eine hochgradige Vorhauterweiterung (vgl. Fig. 96).

Das Ende des Penis ist zu einem etwa hühnereigrossen, ovalen, circa 7 cm langen und 5 cm breiten Tumor erweitert, welcher wie eine grosse Pflaume an ihrem Stiele herabhängt. Die Haut des Penis geht unverändert auf den Tumor über und bekleidet ihn vollständig. Sie erscheint nur mässig gespannt, erhebt sich am unteren Ende sogar zu

---

[1]) Demarquay l. c. p. 282.
[2]) Deutsche Zeitschrift für Chirurgie. 1879. Bd. 12. p. 484.

einem kleinen Faltenkranze, welcher dem faltigen Rande eines normalen Präputiums entspricht. Dieser Faltenkranz umgibt ein etwa 5 Pfennigstück grosses, flaches Geschwür, welches den unteren Pol des Tumors einnimmt. Nahe am oberen Rande dieses Geschwüres aber findet sich eine kleine Oeffnung, aus welcher etwas Flüssigkeit aussickert. Drückt man mit zwei Fingern auf den sich sehr elastisch anfühlenden Tumor, so spritzt aus der Oeffnung etwas klare Flüssigkeit in feinem Strahle, und zwar ist es Urin. Eine die Oeffnung passirende Sonde gelangt in den enorm erweiterten, mit Urin gefüllten Vorhautsack. Bei der Phimosenoperation zeigt sich das innere Vorhautblatt stark verdickt, das subcutane Zellgewebe hypertrophisch, die Eichel ist wohlgebildet.

Fig. 96.

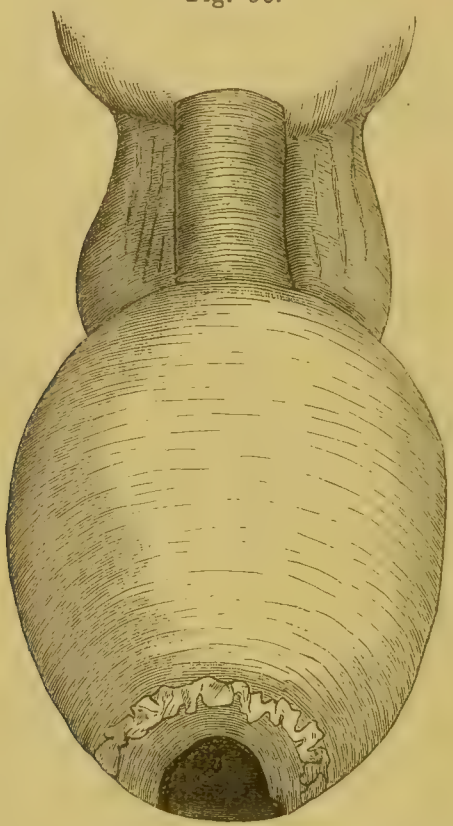

Grosse Aehnlichkeit mit dieser Beobachtung hat der Fall von Singer[1]). Bei dem 36jährigen Patienten war in Folge Reizung durch den spontanen Abgang von Nierensteinen eine Phimose entstanden, zu der sich bald eine Erweiterung des Präputialsackes gesellte, so dass derselbe als Urinreservoir benutzt und mit einem Holzstöpsel verschlossen wurde, bis sich wieder genügend Urin angesammelt. Wie der Stöpsel einmal hineinrutschte, kam Patient in Behandlung. Bei der Circumcision fand man den incrustirten Stöpsel und im Ganzen 32 zusammen 20 g schwere Vorhautsteine.

Bei dem Kranken von R. Brown[2]) stagnirte ein Theil des Harnes zwischen Vorhaut und Eichel in Folge narbiger Verengerung

[1]) Wiener med. Presse. 1880. Nr. 34.
[2]) Lancet. 1870. May 21.

der Vorhautöffnung nach Schankergeschwüren. Der Vorhautsack war kolossal ausgedehnt und an mehreren Stellen durch Fistelöffnungen perforirt, aus welchen der Urin beständig aussickerte.

Dieser Casuistik ist nur Weniges beizufügen. Sie zeigt, dass gelegentlich zu jeder hochgradigen Phimose, gleichviel um welche Form es sich handelt, in Folge Harnstauung im Vorhautsacke sich eine Ektasie des letzteren gesellen kann. Der stagnirende Harn nimmt dann sogleich ammoniakalische Reaction an und veranlasst nicht selten Ulcerationen und Perforationen der Vorhaut. In 2 Fällen kam es zur Bildung von Vorhautsteinen.

Die Erkenntniss der Vorhauterweiterung ist wohl immer leicht; bezüglich des Befundes verweise ich auf die ausführliche Schilderung in dem Falle von Bidder.

Die Vorhauterweiterung wird durch die Circumcision beseitigt.

3) Die Vorhautsteine.

(Calculi praeputiales.)

§. 17. Wir verdanken Lewin[1]) eine sehr ausführliche Arbeit über die Präputialsteine, welche 18 Beobachtungen umfasst. In der folgenden Schilderung sind noch 9 Fälle aus der französischen Literatur, die Demarquay zusammengestellt hat, 1 Fall aus der Kocher'schen Klinik und 6 weitere Fälle von Cockburn[2]), Foster[3]), Günther[4]), Nitsche[5]), Singer[6]), Thysenius[7]) berücksichtigt, so dass die Gesammtcasuistik 34 Fälle beträgt. Ein schönes Präparat von Vorhautsteinen besitzt die pathologisch-anatomische Sammlung in Basel. Albers beobachtete unter 15,000 Kranken 1mal, Lewin unter 35,000 3mal Vorhautsteine, Beweis genug, wie selten sie vorkommen.

In der Regel besteht eine hochgradige Phimose und bei der Phimosenoperation wird die Vorhautconcretion zufällig getroffen. Allein bei unseren Kranken sind die üblichen Erscheinungen der Phimose doch bedeutend gesteigert, oder es resultiren recht charakteristische Beschwerden: Sehr reichliches Präputialsecret aus dicklich rahmigem, übelriechendem Eiter bestehend, ab und zu mit Blutbeimischung, dabei ein entzündlich geschwelltes Präputium mit einer oder mehreren Verhärtungen an der inneren Lamelle, ähnlich wie bei syphilitischen Sklerosen. Hiezu gesellt sich eine veränderte Urinentleerung: Die Patienten machen die Angabe, dass sie die längste Zeit nur in

---

[1]) G. Lewin, Ueber Präputialsteine. Berliner klin. Wochenschr. 1879. Nr. 13. p. 177. Nr. 14. p. 197. (Enthält genaue Literaturangabe.)

[2]) Cockburn, An interesting case of urinary calculus. Lancet 1853. (Cf. Cannst. Jahresber. 1854. Vol. III. p. 304.)

[3]) O. H. Foster, Congenital phimosis whit preputial calculus. Lancet. London 1880. Vol. I. p. 767.

[4]) Günther, Harnbeschwerden alter Leute etc. Memorabilien. Heft 8. p. 337. 1872.

[5]) J. A. Nitsche, Phimosis und theilweise Verwachsung der Vorhaut mit der Eichel bei vorhandenem Steinconcrement. Weitenweber's Beiträge. Bd. IV. 1. Hälfte. (Cf. Schmidt's Jahrb. Bd. 33. p. 81.)

[6]) H. Singer, Harnsteine in dem Präputialsack. Wiener med. Presse. 1880. Nr. 34.

[7]) Thysenius, Präputialsten. Hygiea. 1875. p. 187.

feinem Strahle urinirten, von einem gewissen Zeitpunkte ab dagegen tropfenweise oder mit Hilfe besonderer Manipulationen. Sie fühlten dann wohl das Concrement im Vorhautsacke und schoben es während des Urinirens durch äusseren Fingerdruck bei Seite oder schafften mittelst Strick- oder Haarnadeln oder dünner Katheter Raum für den Harn. Auch plötzliche Harnverhaltung in Folge Einkeilung eines Concrementes in der Vorhautöffnung ist beobachtet. Erhebliche Störungen können die sexuellen Functionen erleiden: Erectionen und Pollutionen werden seltener und sehr schmerzhaft; der Coitus ist entweder gar nicht möglich oder ebenfalls mit Schmerzen verbunden; andere Kranke halten sich für impotent, indem die Erectionen zwar noch auftreten, aber von kurzer Dauer sind und rasch und unter Schmerzen wieder aufhören.

Die Vorhautsteine kommen am häufigsten bei Erwachsenen zur Beobachtung, dann bei Kindern und am seltensten im höheren Alter. Lewin verzeichnet aus seiner Casuistik 3 Fälle bei Männern zwischen 60—70 Jahren, und 1 Fall bei einem Kinde von 2 Jahren. Berücksichtige ich die Gesammtcasuistik, so wurden Vorhautsteine 22mal zwischen 20—40 Jahren, 7mal bei Kindern unter 10 Jahren und 4mal bei Männern jenseits der 60er Jahre beobachtet.

Die Anzahl der Concremente beträgt nach Lewin bei 6 Fällen 1—10; bei 1 Fall 15 und bei 8 Fällen 38—70. Unter den 16 Fällen, die ich dieser Casuistik noch hinzufüge, finde ich ein Concrement in 11 Fällen verzeichnet, in 5 Fällen dagegen mehrere (2—38); die grösste Anzahl der beobachteten Steine beträgt 70.

Gewöhnlich schwankt die Grösse der Concretionen von Erbsen- bis Bohnengrösse; es sind jedoch mandelgrosse, pflaumengrosse, selbst hühnereigrosse Steine (Bégin) beobachtet.

Bezüglich des Gewichtes gibt Lewin folgende Zusammenstellung:

1	Fall	. . . .	2,0 g,
1	„	. . . .	2,5 „
1	„	. . . .	3,0 „
1	„	. . . .	7,5 „
1	„	. . . .	14,0 „
1	„	. . . .	28,5 „
1	„	. . . .	90,0 „
1	„	. . . .	225,0 „

Es verdient hervorgehoben zu werden, dass gerade bei Kindern sehr zahlreiche und grosse Concretionen gefunden werden: So wurden bei einem Knaben von 2 Jahren und 1 Monat 51 Steine mit einem Gesammtgewicht von 190 Gran (11,4 g) entfernt; Sabatier besass einen 2 Zoll und 5 Linien langen, an seiner grössten Circumferenz 5 Zoll 10½ Linien messenden, 3 Unzen 54 Gran (93,24 g) schweren Stein von einem Kinde.

Mit der Grösse der Concretionen steht die Ausdehnung des Vorhautsackes in directer Beziehung. Grosse und zahlreiche Steine bedingen auch recht beträchtliche Erweiterungen; so notirt Neuhold (bei einem 25 Monate alten Knaben) eine birngrosse, Nelson eine mannsfaustgrosse und Carlisle eine noch bedeutendere Anschwellung.

Aus all' diesen Angaben lassen sich die für die Diagnose wichtigen Momente leicht erschliessen; genaue Palpation und Sondenuntersuchung ergänzen die letzteren.

§. 18. Die Genese der Vorhautsteine wurde von Zahn und Lewin in sehr erschöpfender Weise studirt. Die autochthonen Bildungen sind vor Allem zu trennen von den aus der Harnröhre und der Harnblase kommenden Steinen. Diese letzteren verdienen hier nur geringes Interesse. Sie kommen bei Patienten, welche an Steinbeschwerden oder Harngries leiden, zur Beobachtung. Ihre Herkunft kann durch den unmittelbaren Adspect (Fälle von Rhind und Singer) oder durch Anamnese und chemische Zusammensetzung erschlossen werden. Mit Lewin möchte ich annehmen, dass die Befunde von zahlreichen Concretionen bei kleinen Kindern (Neuhold, Petit) in erster Linie an Blasen- oder Nierenconcretionen denken lassen.

Für die autochthonen Bildungen sind zwei Entstehungsweisen möglich:

1) Die Präputialsteine entstehen aus dem Vorhautsecrete durch Kalkimprägnation des letzteren. Bei jeder Phimose trifft man sog. „eingedicktes Smegma" im Vorhautsacke, es bildet jene weisslich schmierigen, klumpigen Massen, die besonders die Eichelfurche ausfüllen. Ihre Entstehung verdanken sie der Verbindung des dickflüssigen Smegma mit Epidermismassen; Zahn konnte in ihnen grosse Mengen abgestorbener Bacterien nachweisen. Unter dem Einflusse des in dem phimotischen Präputialsack stagnirenden Harnes kann dieses eingedickte Smegma sich mit Kalk imprägniren und es resultiren dann jene Steinbildungen, die Rokitansky als calculöse Concretion bezeichnete. Den experimentellen Nachweis für diese Entstehungsweise der Vorhautsteine verdanken wir Zahn: Er brachte das eingedickte Smegma mit Harn zusammen, den er im Brutofen auf Körperwärme erhielt und täglich 1—2mal wechselte, und fand, dass in der That Abscheidungen aus dem Harne darauf stattfinden und jedenfalls weder eine Aufblätterung noch eine Verflüssigung des Smegma resultirt.

Makroskopisch sind diese Concretionen zu erkennen; sie sind sehr leicht, haben eine weiche Consistenz und auf dem Durchschnitte fehlt jegliche Schichtung. Nachdem sie einige Zeit an der Luft gelegen, erinnert ihr Aussehen an getrocknete Rosinen (Lewin); in Alcohol bekommen sie eine mehr bröckelige, mörtelartige Beschaffenheit (Zahn). Bei der mikroskopischen Untersuchung bestehen sie aus Epithelien, Cholosterin und Kalk. Salkowsky fand bei der chemischen Analyse Fett, freie Fettsäuren und Kalksalze; Harnsäure und Phosphorsäure fehlten.

2) Eine Klasse von Vorhautsteinen bilden sich aus dem im Vorhautsacke stagnirenden Harne, sie sind also wirkliche Harnsteine. Der Kern wird durch eingedicktes Smegma, Schleim oder Harngries (Vidal) oder kleine Blasensteine (Bardeleben) gebildet. Diese Concremente haben das übliche Aussehen der Harnsteine, sie sind rundlich, mit glatter oder unregelmässig höckeriger Oberfläche oder durch die gegenseitige Reibung polyedrisch mit abgestumpften Kanten. Von den bereits beschriebenen Concretionen unterscheiden sie sich durch grössere Consistenz und Gewicht; auf dem Durchschnitte ist namentlich in der Peripherie die concentrische Schichtung deutlich. Die chemischen Analysen von Zahn, Salkowsky und Baumann stimmen fast völlig mit einander überein: Harnsaure Alkalien, phosphorsaurer Kalk und phosphorsaure Ammoniak-Magnesia bilden die Haupt-

bestandtheile, daneben sind Spuren von kohlensaurem, oxalsaurem und schwefelsaurem Kalke vorhanden; die organischen Bestandtheile ergeben Xantho-Protein-Reaction.

Die Bildung dieser Concretionen ist natürlich nur möglich bei hochgradiger Erweiterung eines phimotischen Vorhautsackes und dadurch bedingter permanenter Harnretention. Der Urin selbst aber zersetzt sich offenbar regelmässig unter den ihm im Vorhautsacke gebotenen Bedingungen; daher sind diese Vorhautsteine niemals reine Uratsteine, sondern gewöhnlich Phosphatsteine, aus harnsaurem Ammoniak und Tripelphosphat bestehend.

3) Aus der Harnblase kommende Steine können nach ihrem Durchgange durch die Harnröhre in dem verengten Vorhautsacke stecken bleiben. Diese Concretionen zeigen alle Merkmale der Blasen- und Nierensteine und sind durch Grösse, Form und Zusammensetzung daher leicht kenntlich. Multiplen Vorhautsteinen wird man diese Genese vor Allem urgiren, zumal wenn es sich um Kinder oder Patienten handelt, welche an Blasen- oder Nierensteinen leiden. Die Möglichkeit liegt natürlich vor, dass aus der Blase kommende Concretionen bei längerem Aufenthalte im Vorhautsacke sich noch vergrössern.

Unter Hinweis auf §. 39, S. 102 der Krankheiten der Harnröhre ist noch die Möglichkeit zu betonen, dass im Bereiche der Fossa navicularis sitzende Harnröhrensteine nach Perforation der unteren Harnröhrenwand in den Vorhautsack gelangen und dann als Vorhautsteine imponiren. Die Perforationsstelle an der Eichel wäre jedoch leicht nachzuweisen.

Eine spontane Elimination der Vorhautsteine wird zuweilen beobachtet. Der von dem Concremente ausgeübte Reiz bedingt Ulcerationen an der Vorhautinnenfläche, von welchen Abscedirungen und Fistelbildungen ausgehen. Eine Beobachtung von Zahn ist für diese Vorgänge sehr instructiv, sie zeigt aber auch, dass die Dignität der Vorhautsteine keineswegs unterschätzt werden darf. Die einfache Phimosenoperation und die blutige Erweiterung der Harnröhrenmündung, sonst ganz ungefährliche Eingriffe, veranlassten den lethalen Ausgang.

Auch der Fall, den ich auf der Kocher'schen Klinik bei einem 33jährigen Manne beobachtete, endete sehr rasch in gleicher Weise. Bei der Aufnahme bestand geringe ödematöse Schwellung und Röthung der Vorhaut. Der zur Hebung der Harnverhaltung eingeführte Katheter stiess sogleich auf den Vorhautstein. Durch einen einzigen Scherenschlag wurde die Vorhaut dorsalwärts gespalten, der Stein ohne Schwierigkeit entfernt, der Präputialsack gereinigt und ein antiseptischer Deckverband auf die Wunde gelegt. Am 3. Tage erlag der Patient und die Obduction stellte Septicämie als Todesursache fest. Der im Vorhautsacke stagnirende zersetzte Urin in Verbindung mit dem Präputialsecrete liefern wohl in solchen Fällen jene toxischen Stoffe, die unserer in diesen Gegenden stets ungenügend wirkenden Antisepsis trotzen und das Schicksal der Kranken so unwiderruflich entscheiden.

§. 19. Behandlung. Die operative Beseitigung der in ätiologischer Hinsicht so wichtigen Phimose lässt in manchen Fällen die Vorhautsteine überhaupt erst erkennen, gibt aber stets das beste und einfachste Mittel zu deren Entfernung. Die eben mitgetheilten schlimmen

Ausgänge des so einfachen Eingriffes fordern zur Bekämpfung etwaiger Complicationen durch gründliche Reinigung und Desinfection des Vorhautsackes und der gesetzten Wunde dringend auf. Bei bedeutender Verlängerung der Vorhaut und besonders bei Ulcerationen im Bereiche des inneren Blattes empfiehlt es sich, zur Vereinfachung der Wundverhältnisse die entartete Vorhaut durch Circumcision zu entfernen.

Anhangsweise erwähne ich hier eines vereinzelten Falles von „abnormer Absonderung an der Vorhaut“, welchen Mayer beschreibt [1]). Unter der Vorhaut eines an Wahnsinn Verstorbenen fand sich eine weisslich-gelbliche Masse von eigenthümlich süsslichem und dabei fettartig widrigem Geruche. Sie wog 26 Gran. Bei der chemischen Untersuchung wies man nach: 6 Gran nicht verseifbares, schwer schmelzbares Fett, welches für Cholesterin gehalten wurde; 8 Gran einer fettigen, dem Cerebrin ähnlichen Masse; ausser dieser noch etwas bei 80 ° schmelzbares und verseifbares Fett, keine Milchsäure, 2 Gran Glutin, 2 Gran phosphorsaure und kohlensaure Erden, etwas Käsestoff und 7—8 Gran schwefel- und phosphorhaltiges Albumin. — Ob es sich hier um eine eigentliche Absonderung der Vorhaut, oder nicht vielleicht um einen von aussen eingeführten Fremdkörper handelt, lässt sich mit Recht fragen.

---

[1]) Medic. Corresp.-Blatt Rhein. und Westfäl. Aerzte. Bd. 1. 1842. Nr. 5 u. 7.

Dritte Abtheilung.

Verletzungen des Penis.

Cap. IX.

Subcutane Verletzungen.

1) Zerreissung der Schwellkörper.

§. 20. Die Zerreissung der Schwellkörper während der Erection wird gewöhnlich als Fractur des Penis bezeichnet. (Pseudofracture Demarquay, Green Stick Fracture Skinner etc.). Sie ereignet sich bei gewaltsamer Knickung des erigirten Penis, wenn beim Coitus die Immissio membri mit besonderen Schwierigkeiten verbunden ist (Fälle von Parker, Franc, Colles etc.); während des Coitus durch eine brüsque Bewegung; gelegentlich auch nach einem Stosse gegen den erigirten Penis (Fälle von Mott und Mianowski) oder bei Torsion des letzteren.

Die Albuginea der Schwellkörper zeichnet sich bekanntlich im erschlafften Zustande derselben durch bedeutende Resistenz aus; durch die Erection erleidet die letztere jedoch eine Abschwächung. Die Albuginea wird allseitig gespannt und in Folge davon auch sehr verdünnt; nach Henle beträgt ihre Mächtigkeit im schlaffen Zustande des Gliedes über 2 mm, während der Erection dagegen bloss 0,25 mm. Bei dieser Reduction ihrer Dicke und der hochgradigen allseitigen Spannung zugleich ist die Möglichkeit ihrer Verletzung durch Knickung oder Torsion des Penis in die Augen springend, um so mehr als weder der häutige Ueberzug noch die Septa des cavernösen Gewebes irgend nennenswerthe Resistenz bieten. Demarquay sieht die Hauptbedingung für das Zustandekommen einer Fractur in pathologischen Alterationen der Albuginea in Folge früherer Entzündungen; die in der Literatur niedergelegte Casuistik gibt jedoch wenig Anhaltspunkte dafür.

Bei der Penisfractur entsteht in erster Linie ein Querriss der Albuginea an der Stelle der grössten Spannung und der Riss setzt sich dann anstandslos ins cavernöse Gewebe fort. Die so sehr verschiebliche Penishaut bleibt völlig intact, erfährt nur durch den im Bereiche der Verletzung sich bildenden Bluterguss eine bedeutende Schwellung; nicht selten entsteht auch noch eine umschriebene sackartige Hervorstülpung, ein eigentliches Hämatom. Durch den Bluterguss kann der Penis rasch auf das Doppelte oder Dreifache seines

gewöhnlichen Volumens anschwellen; dabei hängt aber das Glied schlaff herunter, da die Erection gleich nach der Verletzung cessirt. Der subcutane Bluterguss zeigt keine Pulsation, lässt sich aber nach eingetretener Gerinnung durch die Fibrincrepitation leicht nachweisen. Auch die Hautverfärbung erfolgt rasch und in grösster Ausdehnung.

Die Rissstelle hat keinen constanten Sitz. In der Mitte des Penis constatirte sie Mianowski, ½ Zoll vor der Wurzel fand sie Parker. Von vorne herein lässt sich annehmen, dass die Fractur in Folge Torsion in der ganzen Länge des Gliedes getroffen werden kann, je nachdem ein längeres oder kürzeres peripheres Stück fixirt wird; nach Knickung des erigirten Penis lässt sich der Riss eher an typischer Stelle erwarten, nämlich unmittelbar vor dem Ansatze der Lig. suspensoria penis; die Angabe von Parker kommt dieser Stelle am nächsten. Dieser Autor constatirte zugleich auch den Verlauf des Risses in Form einer transversalen Spalte, die sich auf der Rückfläche des Penis deutlich durch die Haut durchfühlen liess.

Die objectiven Symptome sind hiemit fast erschöpft, von den subjectiven erwähne ich den gewöhnlich an Stelle des Risses localisirten heftigen Schmerz und das Gefühl allgemeiner Spannung in Folge des Blutergusses. In einzelnen Fällen hatte der Kranke das deutliche Gefühl eines Risses bei Entstehung der Verletzung.

Für den Verlauf und Ausgang der Verletzung ist es von besonderer Bedeutung, ob die Ruptur sich nur auf die Penisschwellkörper oder auch auf die Urethra erstreckt. Nur im ersteren Falle darf man von einer subcutanen Läsion sprechen und den bekannten günstigen Verlauf und Ausgang derselben erwarten. Gewöhnlich erfolgt hiebei in wenig Tagen die Resorption des Blutergusses und die sämmtlichen Erscheinungen gehen rasch zurück. An der Stelle der Verletzung bildet sich eine ringförmige, verdickte und resistente Narbe. Entzündliche Veränderungen des Blutergusses sind nicht beobachtet, wohl aber erfolgte in einigen Fällen nur eine theilweise Resorption und ein Theil des Hämatoms blieb zurück. Demarquay bezeichnet letzteres als Schwellkörperaneurysma und beschreibt die Fälle von Boyer und Albinus (l. c. p. 305); die Geschwulst war im ersteren Falle nussgross, im zweiten jedenfalls grösser; die Haut des Penis unverändert, die Consistenz weichelastisch und es bestand deutliche Fluctation; Pulsation fehlte. Auf Druck verschwand die Schwellung, bei der Erection vergrösserte sie sich bedeutend und wurde prall gespannt. In dem von Albinus beschriebenen Falle wurde ein Abscess diagnosticirt und incidirt. Es folgte eine heftige Blutung, die nicht gestillt werden konnte. Patient starb. Bei Berücksichtigung der so charakteristischen Merkmale der Geschwulst ist ein ähnlicher Irrthum wohl kaum möglich.

Viel folgenschwerer ist die gleichzeitige Harnröhrenverletzung. Durch den Urethralcanal bekommen äussere Schädlichkeiten zu dem Verletzungsherde Zutritt und diese können den Verlauf sehr ungünstig gestalten. Die genaueren Angaben finden sich bei den Risswunden der Harnröhre (§. 44. S. 112).

Nach der Heilung der Verletzung ist die Functionsfähigkeit des Gliedes gewöhnlich alterirt. Der peripher von der Rissstelle gelegene Penistheil verliert das Erectionsvermögen und in den meisten Fällen

ist daher dauernde Impotenz die Folge; nur bei ganz peripherem Sitze der Verletzung ist dieselbe nicht zu befürchten.

Die Behandlung der mit Harnröhrenverletzung complicirten Fälle ist bei den Risswunden der Harnröhre geschildert. Bei der einfachen Ruptur des Penisschwellkörpers beschränken wir uns in therapeutischer Beziehung auf Ruhelage des Patienten, Hochlagerung des Penis und leichte Compression des Blutergusses durch feuchte Einwickelung. In 2—3 Wochen ist die Heilung gewöhnlich vollendet.

In einem Falle, wo der Bluterguss nicht völlig resorbirt wurde, erzielte man Heilung durch Incision und Entfernung der Coagula (Demarquay p. 90), Roser räth für solche Fälle neben der freien Incision und Naht noch die Abbindung des Hämatoms an seiner Basis. Die Aspirationspunktion und folgende Compression sollte jedoch stets vor dem operativen Eingriff versucht werden, zumal für letzteren die Garantieen des Gelingens zu leicht an einer mangelhaften Antiseptik scheitern können.

Dass man beim Menschen von einer eigentlichen Penisfractur nicht sprechen kann, liegt auf der Hand. Nur bei wenigen Thieren, welche normalerweise ein Os penis besitzen, kommt eine wahre Penisfractur vor, so vor Allem beim Stier. Die anatomische Sammlung von Gröningen besitzt nach Demarquay ein Präparat von einer durch Callus geheilten Fractura ossis penis des Seepferdes.

2) Quetschung der Haut des Penis.

§. 21. Sie entsteht durch directen Stoss und Schlag beim Fallen, beim Reiten durch Stoss gegen den Sattelknopf u. s. w. Immerhin kommt sie selten zur Beobachtung, da die Intensität contundirender Gewalten gewöhnlich eine solche ist, dass bedeutendere Verletzungen resultiren. Mir ist ein Fall von Quetschung der Vorhaut bekannt, welcher einen 52jährigen Herrn betrifft, der beim Reiten gegen den Sattelknopf geworfen wurde: Sofort schwoll die Vorhaut enorm an und färbte sich stahlblau. Die reichliche Gefässversorgung der Penishaut, ihre Zartheit und die lockere Bindung mit der Unterlage erklären es, dass Schwellung und Hautverfärbung hier sehr rasch und ausgedehnt auftreten. Zur Entwickelung beider sind natürlich die Verhältnisse im Bereiche der Vorhaut besonders günstig, und da letztere zugleich die abhängigste Stelle des Penis darstellt, so manifestirt sich der Bluterguss an ihr vor Allem, auch wenn die Gewalteinwirkung an einer anderen Stelle des Penis statt hatte. Bei den Verletzungen des Scrotum und der Harnröhre wird auf die Verbreitung der Blutsuffusion auf den Penis aufmerksam gemacht in Folge des Zusammenhanges des Unterhautzellgewebes des Scrotum und Perineum mit dem des Penis.

Die subjectiven Erscheinungen sind sehr gering; in dem erwähnten Falle von Vorhautquetschung wurde der Arzt wegen der intensiven Schwellung und Hautverfärbung zugezogen. Der Verlauf ist zumeist günstig, nur können intensive Quetschungen Entzündung und Gangrän bedingen, die natürlich die Prognose trüben. Von meinem Collegen Herrn Dr. Kreis erhielt ich das Präparat eines Haematoma praeputii, das 5 Jahre nach Einwirkung eines Trauma operativ entfernt worden war. Der jetzt 56jährige Patient erlitt eine

Quetschung der Vorhaut während des Reitens. Die Schwellung ging rasch zurück bis auf ein etwas über erbsengrosses Knötchen vor dem Frenulum. Das letztere war unempfindlich, leicht verschieblich; in letzter Zeit jedoch — 5 Jahre nach dem Trauma — begann es zu wachsen und wurde bohnengross.

Der excidirte Tumor von der zuletzt erwähnten Grösse besteht aus einer 2 mm dicken Schicht fibrösen Gewebes, welches schalenartig einen centralen Hohlraum umgibt. In dem der Wand lose anhaftenden Inhalte der letzteren sind neben detritischen Massen reichlich Fettkugeln, einige Hämatinskristalle und Cholesterinplatten zu unterscheiden. Besondere Veränderungen, welche das angeblich rasche Wachsthum erklären konnten, wurden nicht gefunden.

Behandlung: Einige Tage Bettlage; dabei Hochlagerung des Penis mittelst eines zwischen die Schenkel geschobenen Spreukissens oder eines zwischen Penis und Scrotum durchgeschlagenen Handtuches, dessen beide Enden unter das Gesäss des Kranken geschoben und so durch das Körpergewicht fixirt werden. Auf die gequetschten Partieen selbst applicirt man feuchte Umschläge.

3) Quetschung des Penis.

§. 22. Die die Schwellkörper implicirende Quetschung des Penis hat dieselbe Aetiologie wie die einfache Hautquetschung. Die schwersten Contusionen wurden beim Ueberfahrenwerden beobachtet, wo der über das Abdomen heraufgeschlagene Penis gewaltsam gegen die Symphyse gepresst wird.

Von den einzelnen Bestandtheilen des Penis zeigt das cavernöse Gewebe eine viel geringere Resistenz als die Albuginea, deren Verletzung aber auch bei intact bleibender Haut möglich ist. Es muss jedoch hervorgehoben werden, dass, trotzdem der Hautüberzug geschont wird, die Verletzung doch gewöhnlich mit einer Verwundung der Harnröhre complicirt ist und dadurch, wie bei der letzteren auseinandergesetzt ist, der subcutane Charakter verloren geht. Die Harnröhrenverletzung verlangt dann vor Allem Berücksichtigung.

Die wenigen Fälle von Contusio penis mit intacter Harnröhre verhielten sich in Symptomen und Verlauf ganz wie die bereits besprochene Zerreissung der Schwellkörper.

Cap. X.

Einschnürung des Penis durch fremde Körper.

§. 23. Von Knaben und ihrer Umgebung werden zuweilen Faden, Haare, schmale Bänder u. dgl. um den Penis gelegt zur Verhinderung des nächtlichen Bettpissens oder es geschieht dasselbe aus Spielerei. Auch Masturbation treibende Erwachsene schnüren sich den Penis ein zur Erregung von Erectionen. Die seltsamsten Gegenstände finden hiebei Verwendung; am häufigsten Bänder oder Schnüre (Salomon, Barton, Lücke, Liévin, Kocher) und Ringe (Dieffenbach,

Dumarest, Laugier, Leteinturier, Lorcy, Lücke, Meinel, Seiler). Naudin stellt 12 Fälle aus der französischen Literatur zusammen, bei denen folgende Fremdkörper beobachtet wurden: Eiserne Schraubenmutter, Schlüsselring, kupferner Ring, dicke eiserne Zwinge, Fingerring (2mal), Feuerstahl, Dille einer Feuerschippe, eines Bajonnettes, eines Leuchters, gläserner Flaschenhals, Priapusring. Dieffenbach entfernte einen ringförmigen Feuerstahl und einen Schlüsselring; Hayes den Beschlag von einem Pflughandgriff, Hardon ein Rohr von einer Feuerspritze, Elberling einen Hammer.

Die um das Glied gelegten Faden, Haare, Saiten etc. werden gewöhnlich stark angezogen, zumal wenn sie die Urinentleerung verhindern sollen. Sie werden aber am nicht erigirten Penis umgelegt und sobald durch den Reiz des Fremdkörpers und die durch ihn gesetzte Circulationsstörung die Erection erfolgt, so wächst die Kraft der Constriction bedeutend. Rasch schwillt das peripher von der Schnürstelle gelegene Penisstück an und seine Hautbedeckung wird livide verfärbt. Indem auch der centrale Penisabschnitt eine Volumsvermehrung erfährt, verliert sich der Fremdkörper zwischen den ödematösen Hautwülsten. Vermöge seiner Dünnheit und Feinheit schneidet er die Haut ein nach Art einer elastischen Ligatur, und rings um den Penis resultirt dann eine Schnürfurche mit intensiv gerötheten Rändern. Dauert die Einschnürung einige Tage, so schliessen sich zuweilen die Ränder dieser Schnürfurche über der Ligatur wieder und verwachsen mit einander, so dass nur ein feiner circulärer Narbenstreifen die Stelle der Einschnürung verräth.

Der von vielen Patienten oder ihrer Umgebung beabsichtigte Zweck der Umschnürung, die Behinderung der Urinentleerung wird anfangs wohl ausnahmslos erreicht. Allein wie sich das Bedürfniss zu uriniren einstellt, so staut sich der Harn in der Harnröhre und gerade an der unteren Harnröhrenwand wirkt nun der Druck des Urines von innen dem äusseren von der Ligatur gesetzten entgegen, und es begreift sich daraus, dass in der Regel an der Unterseite des Penis nicht nur die Haut, sondern fast ausnahmslos die untere Harnröhrenwand sehr rasch durchschnitten werden. Hiebei entleert sich der gestaute Urin und gewöhnlich bildet sich eine lippenförmige Urethralfistel, indem die Harnröhrenschleimhaut mit der äusseren Haut vernarbt.

Der Fall, den ich auf der Kocher'schen Klinik sah (11jähriger Knabe, Einschnürung durch einen Faden) war dadurch ausgezeichnet, dass die Harnröhrenfistel nicht nur als das prägnanteste, sondern fast alleinige Symptom erschien. Erst bei genauer Inspection fand man einen schmalen, hellrothen Narbenstreifen von den seitlichen Fistelrändern rings um das Glied verlaufen, das im Uebrigen aber fast unverändert war; namentlich bestand keinerlei Schwellung mehr.

Dank dem Durchschneiden dünner Ligaturen kommt es nur ausnahmsweise zu Gangrän des peripheren Theiles. Dieser Ausgang wird bei Bändern und Schnüren dagegen öfters beobachtet, ebenso bei massigeren Fremdkörpern, falls ihre Entfernung nicht rasch geschieht. Die Gangrän befällt dann entweder bloss die Haut, oder den Penis in ganzer Dicke. Durch Hautgangrän ist der von J. Naudin genauer beschriebene Fall ausgezeichnet:

Ein 10jähriger Knabe hatte sich eine 50 g schwere Schrauben-

mutter an den Penis gesteckt und trug dieselbe 2 Jahre lang. Man fand den fremden Körper nahe den Schambeinen. Die ganze Ruthe zeigte eine harte, bläulichrothe Anschwellung, die Haut war zerstört, die Corp. cav. und die Harnröhre entblösst, letztere wahrscheinlich perforirt.

Bei Ligaturen ist es am ehesten möglich, dass sie sich nach dem Durchschneiden lockern und ihre Entfernung dem Patienten schliesslich selbst gelingt. Die Folgezustände der stattgehabten Einschnürung sind dann aber meist bleibend. Pauli beschreibt als „künstliche Hypospadie" einen Fall von Harnröhrenfistel im Niveau der Eichelfurche, die Folge einer Umschnürung des Penis. Toulmouche untersuchte einen 23jährigen Weber, der sich in seiner Jugend eine Ligatur um den Penis gelegt. Die Eichel war zwischen mittlerem und hinterem Drittel von unten her bis über die Hälfte eingeschnitten und der vordere Theil pendelte an einem dünnen narbigen Stile. Die Eichelspitze ragte durch die von der Ligatur gebildete Vorhautöffnung nach oben vor und die ganze Vorhaut hing stark verlängert nach unten.

Bei grösseren Fremdkörpern ist die Diagnose gewöhnlich sehr leicht, da sie sofort gesehen werden. Die Anamnese ist natürlich nicht immer verlässlich; der Patient von Leteinturier, welcher den Ring seiner Maitresse um den Penis gelegt, behauptete z. B., ein giftiges Thier hätte ihn gestochen. Die Fälle von Fadenumschnürung verdienen in diagnostischer Beziehung besondere Beachtung, da der Adspect grosse Aehnlichkeit mit einer Paraphimose bieten kann. Bei Besichtigung der Penisunterfläche lässt sich der Entscheid am leichtesten treffen. Die Ligatur wird hier öfters gesehen; bei der Paraphimose dagegen ist der unmittelbare Uebergang des gespannten Bändchens in den einschnürenden Vorhautring zu constatiren. Durch Einschnürung des Penis entstandene Harnfisteln kommen fast nur bei Knaben zur Beobachtung. In dem Falle, den ich auf der Kocherschen Klinik sah, lag der Knoten des Fadens gerade in der Mitte der Fistel und konnte durch Anziehen mit einer Pincette zugänglich gemacht werden. Der zugleich noch constatirte, von der Fistel ausgehende und circulär um den Penis verlaufende Narbenstreifen als Folge der Vernarbung der Schnürfurche ergab ein wichtiges diagnostisches Moment.

Behandlung. Stets bildet die Entfernung des fremden Körpers die erste Indication. Faden, Haare, Saiten etc. werden in derselben Weise entfernt wie längere Zeit in Wunden liegen gebliebene Nähte: man zieht die Ligatur mittelst einer Pincette oder Sonde oder eines Häkchens an der best zugänglichen Stelle an, schneidet sie durch und entfernt sie durch Zug an einem Ende.

Bei den übrigen Fremdkörpern wächst die Schwierigkeit ihrer Entfernung mit ihrer Resistenz und Grösse und mit der Intensität der Schwellung des Gliedes. Ringe werden mittelst fester Kneifzangen durchtrennt und auseinander gebogen. Eine eiserne Schraubenmutter entfernte Naudin in folgender Weise: nach Fixation durch zwei Handschraubstöcke wurde sie auf einer Seite durchsägt und der Sägespalt mittelst eiserner Keile soweit zum Klaffen gebracht, dass der Penis ihn passiren konnte. Das von einem Lehrer um seinen Penis gesteckte Rohrstück einer Feuerspritze, welches im Musée Dupuytren

steht, bilde ich absichtlich ab (Fig. 97), da es am sprechendsten die Schwierigkeiten illustrirt, welche seiner Entfernung entgegentraten. Hardon arbeitete 8 Stunden mittelst Sägen und Feilen.

Fig. 97.

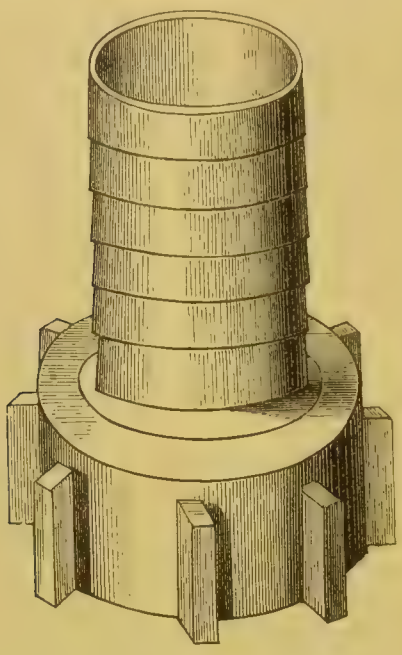

Bezüglich der Behandlung der Harnfisteln und etwaiger Stricturen verweise ich auf die betreffenden Capitel in Lieferung 49.

Cap. XI.

Die Wunden des Penis.

1) Schnitt- und Stichwunden.

§. 24. Die Schnittwunden kommen sehr selten zur Beobachtung. Malgaigne beschreibt einen Fall, wo ein in die Schürzentasche gestecktes offenes Taschenmesser beim Bücken des Patienten eine Wunde auf dem Dorsum penis beibrachte. Nottingham sah eine Verletzung der Eichel durch einen Glassplitter. Gewöhnlich werden Schnittwunden in verbrecherischer Absicht durch rachesüchtige Frauen während des Coitus beigebracht. Der Penis wird dann nahe seiner Wurzel entweder total oder zum grössten Theile durchschnitten. Es kommt wohl auch vor, dass Geisteskranke sich selbst analoge Verletzungen beibringen (Fälle von Selbstverstümmelung).

Meist handelt es sich um quer oder leicht schief verlaufende Wunden, die die Harnröhre impliciren und neben letzterer die Penisschwellkörper ganz oder zum grössten Theile durchtrennen. Die Fälle von Selbstverstümmelung variiren natürlich viel mehr. Vollkommen quere Durchtrennung des Penis kommt vor, daneben werden aber auch Längswunden beobachtet. Chopart erzählt einen Fall letzterer Art, der zugleich ein trauriges Bild von den Verirrungen eines Masturbanten entwirft:

Patient masturbirt seit dem 15. Jahre mit den Händen und durch Kitzeln der Harnröhre mittelst einer Holzruthe. Im 42. Jahre genügt ihm dies nicht mehr, und nun beginnt er mit seinem Taschenmesser den Penis von der Eichelspitze ab in seiner Mitte zu schlitzen. Gegen die Peniswurzel zu erfolgt eine starke Blutung, welche durch Umlegen einer Schnur gestillt wird. Mit einer Ruthe wird jetzt der hintere Theil der Harnröhre gereizt, bis Erectionen folgen, während denen die durchschnittenen Corp. cav. nach rechts und links diverigiren. Endlich, 10 Jahre später, entschlüpft die Ruthe den Fingern, gelangt in die Blase und gibt zur Bildung eines Concrementes Veranlassung, das durch Schnitt von Sernin in Narbonne entfernt wird.

Die Folgen einer zu ähnlichem Zwecke vollzogenen Verstümmelung des Penis zeigt ein Präparat der Münchener pathologisch-anatomischen Sammlung, auf welches mich Herr Professor Bollinger gütigst aufmerksam machte. Es entstammt einem älteren Manne. Die Eichel zeigt bis hinter die Corona eine Längsspaltung, deren Ränder deutlich narbig sind; die beiden seitlichen Hälften stehen an der Eichelspitze etwa $1\frac{1}{2}$ cm weit aus einander. An der Corona glandis finden sich rings um das Glied 6 rundliche glattwandige Vertiefungen, in welchen kleine Bleikugeln liegeln. Mittelst der bei dem Präparate liegenden Lancette sollen die Verletzungen beigebracht worden sein. Das Einlegen von Kugeln in den Eichelrand geschehe in Sumatra zur Vermehrung des Vaginalreizes beim Coitus.

Bezüglich der Blutung aus den Schnittwunden besteht ein grosser Unterschied, ob das Organ im erigirten oder schlaffen Zustande verletzt wird. Wissen wir ja doch, dass während der Erection etwa 15mal soviel Blut durch die Venen des Penis strömt als ausserhalb der Erection und Lovén zeigte, dass am erigirten Organe auch die kleinsten Arterien angeschnitten spritzen. Trotzdem sind tödtliche Ausgänge durch Verblutung nicht beobachtet: entweder sistirte die anfangs abundante Blutung spontan nach einiger Zeit in Folge einer Ohnmacht, oder es wurde die Blutung künstlich, wenn auch öfters mit rohen Mitteln gestillt.

Die Fälle von unvollständiger querer Durchtrennung des Penis erheischen noch eine Angabe darüber, wie tief die Durchtrennung stattfinden muss, damit die Gangrän des peripheren Theiles eintritt. Boyer behauptet, sobald zwei Drittel der Dicke der cavernösen Körper durchtrennt seien, erfolge Gangrän und es sei desshalb vorzuziehen, gleich die vollständige Amputation vorzunehmen. Bérard, Vidal und Nélaton theilen diese Ansicht. Doch bewies Védrenne, dass selbst die völlige Durchtrennung der beiden Penisschwellkörper nicht Gangrän bedingt, falls der Harnröhrenschwellkörper intact bleibt. Auch die Durchtrennung der Harnröhre und des einen Penisschwellkörpers ist nicht von Gangrän gefolgt (Arlaud), wohl aber die Durchtrennung beider Corp. cav. und der Harnröhre bis auf ihre untere Wand (Palucci).

Fast sämmtliche Fälle von Schnittwunden, die ich in der Literatur traf, stammen aus der vorantiseptischen Zeit und heilten gewöhnlich nach Anlegung einiger Fixationsnähte. Unter dem Schutze der Antisepsis dürfen wir viel exacter nähen und da zugleich die irritativen Vorgänge an der Wunde auf ein Minimum reducirt werden, so steht zu erwarten, dass künftig die Heilungsresultate auch bezüg-

lich der späteren Functionswiederherstellung sich bessern werden [1]). Letztere liess in den bekannten Fällen öfters zu wünschen übrig: meist resultirte nach der Heilung eine Chorda mit Krümmung des vorderen Penisabschnittes nach der Seite der grösseren und tieferen Narbe. Völlige Functionsfähigkeit nach der Heilung erzielte Arlaud.

Behandlung. Die Blutstillung geschieht durch Ligatur der grösseren Gefässe und exacte Catgutnaht der Albuginea nach Reinigung der Schwellkörperwunde. Bei gleichzeitiger Harnröhrenwunde empfiehlt sich auch für letztere die Naht (vgl. Schnittwunden der Harnröhre). Die Hautwunde wird ebenfalls genäht. Zur Bedeckung verdienen die feuchten antiseptischen Verbände den Vorzug.

Der sog. Emasculation muss hier noch gedacht werden. Nach Pirogoff (l. c. p. 616) wurde sie von einer religiösen Secte in Russland geübt. Bis in die letzten Jahre war es Kriegssitte der Abyssinier, sie an ihren Gefangenen zu vollziehen: Mittelst eines Säbels werden den letzteren Penis und Scrotum sammt Testes abrasirt. Zur Blutstillung wird siedende Butter auf die Wundfläche gegossen. 40 % dieser unglücklich Verstümmelten bleiben am Leben (Demarquay l. c. p. 24) [2]).

Die Stichwunden des Penis sind höchst selten. Im amerikanischen Kriegswerk wird eine den Penis implicirende Bajonnettwunde erwähnt (p. 344, Case 997). Demarquay beobachtete eine Stichverletzung durch Auffallen auf einen spitzen Nagel: Der rechte Schwellkörper war getroffen. Blutung, Schwellung und Harnverhaltung folgten rasch. Letztere wurde durch den Katheter behoben. Die Wunde heilte bald unter adstringirenden Compressen (l. c. p. 30).

2) Risswunden.

§. 25. Die häufigste hieher gehörende Verletzung ist der Einriss des Bändchens beim Coitus. Zuweilen wurde eine starke Blutung danach beobachtet, deren Stillung durch Unterbindung oder Anlegung einer Naht leicht gelang. Finger sah nach der Naht eines tiefen Frenularrisses bei einem 27jährigen, in Folge des bedeutenden Blutverlustes anämischen Patienten einen epileptischen Anfall, der sofort nachliess, wie die Nähte entfernt wurden.

Gewöhnlich bekommt man die kleine Wunde nicht frisch, sondern erst nach einigen Tagen zu Gesichte im Zustande der entzündlichen Reizung. Die Schwellung der Vorhaut oder die grosse Empfindlichkeit der Wunde bei Berührung und bei der Vorhautreduction führen den Patienten zum Arzt, auch wohl der Verdacht einer Ansteckung.

---

[1]) Krabbel erwähnt einer grossen, mit einer Schere beigebrachten Wunde auf dem Dorsum penis, die per primam heilte. (Langenbeck's Arch. Bd. 23. 1879. p. 641.) Auch der jüngst von Turgis der Pariser chirurgischen Gesellschaft berichtete Fall von querer Durchtrennung der beiden Penisschwellkörper (mit Rasirmesser) ohne Verletzung der Harnröhre wurde durch die Naht zur Heilung gebracht, so dass die Erectionsfähigkeit des Gliedes völlig erhalten blieb (Bull. de la Société de Chirurgie. Séance du 31 décembre 1884. p. 954).

[2]) Vgl. die Mittheilungen von A. Petit in Voyage en Abyssinie exécuté pendant les années 1839—43 par une commission scientifique composée de M. M. Théophile Lefebvre, lieut. de vaisseau etc., A. Petit et Quartin Dillon, docteurs méd. Paris. T. I. p. 369—379, welche Meyer-Ahrens in seiner in der schweizer Zeitschr. f. Medicin, Chirurgie und Geburtshilfe. 1847. p. 423 erschienenen Arbeit über die in den Kriegen der Abyssinier und Galla übliche Entmannung und ihre Folgen etc. benützt hat.

Die Differenzialdiagnose zwischen Schankergeschwür und einfach entzündeter Wunde wird an anderer Stelle besprochen.

Die Behandlung unterscheidet sich nicht wesentlich. Die Wundoberfläche wird durch Pinselung mit starker Jodtinctur desinficirt und mit Jodoform oder antiseptischer Salbe verbunden. Complicirt sich die Verletzung mit entzündlicher Phimose, so gelten die bei letzterer gemachten therapeutischen Angaben.

Ausgedehntere Risswunden und Abreissungen der Penishaut sind recht seltene, doch ziemlich mannigfaltige Verletzungen. Beobachtet sind: Quer- und schiefverlaufende Risse durch die Vorhaut, durch welche die Eichelspitze nicht selten durchtritt; partielle oder totale Abreissung der Vorhaut; Abreissung des Vorhautansatzes an der Eichel mit subcutaner Verlagerung des Penisschaftes (sog. Luxatio penis: Fälle von Nélaton, Heyenberg, Moldenhauer und Bonnain); Durchreissung der Penishaut an der Wurzel des Gliedes, Abstreifung vom Penisschaft und Aufrollung über der Eichel (Fall von Emmert); totale Abreissung der Penishaut (Schindung des Penis: Fälle von Kappeler Schmelcher, Sprengler und Stromeyer); Abreissung der Penis- und Scrotalhaut (Schindung der männlichen Genitalien: Fälle von Demarquay, Delens, König l. c. p. 391, Labrevoit und Kappeler); Abreissung des ganzen Penis und des Scrotum (Fall von Kjöng); Abreissung der Penishaut, des Scrotum und der Hoden (Fall von Billroth); endlich totale Abreissung der männlichen Genitalien (Fall von Desault).

Die Verletzungen entstehen gewöhnlich, indem die Beinkleider und Schürzen der Verletzten von im Gange stehenden Treibriemen oder Maschinen- oder Wagenrädern erfasst und vom Körper abgerissen werden. Die Genitalien fangen sich dann in den aufgerollten Kleidern und werden lädirt. Nur 3 Fälle haben eine andere Aetiologie: Stromeyer beobachtete die Schindung des Penis durch Pferdebiss, Emmert sah die erwähnte Verletzung bei einem Knaben, dessen Penis beim Herabklettern von einem Baume durch einen spitzen Ast angespiesst worden, und der Patient v. Billroth's, ein Geisteskranker, brachte sich die ausgedehnte Verletzung selbst bei, nachdem er mittelst einer Thonscherbe die Wurzel des Penis und Scrotum umschnitten hatte.

Die Einrisse der Vorhaut erheischen keine besonderen Angaben: Falls die Eichelspitze durch sie durchtritt, wird sie reponirt und die Wunde, wenn immer thunlich, genäht.

Eine complicirte Verletzung resultirt, wenn die Haut des Penis, nachdem der Vorhautansatz an der Eichel durchrissen, über den Penisschaft weggestreift wird und letzterer zugleich eine subcutane Vorlagerung erfährt. Nélaton hat diese Verletzung als Luxation des Penis beschrieben. Die 4 bekannten Fälle wurden schon erwähnt.

Der Patient von Nélaton, ein 6jähriger Knabe, wurde beim Umfallen eines Wagens von Steinen verschüttet. Gleich nach der Verletzung fand die Urinentleerung durch eine Wunde am linken Gesässe statt. Nélaton sieht den Kranken am 8. Tage. Beim Ergreifen des Penis fällt sogleich auf, dass der Penisschaft fehlt und nur der Hautschlauch vorhanden ist, der sich anfühlt etwa wie ein leeres Seidencocon. Den Penisschaft fühlt man am Scrotum deutlich durch. Die

Reposition des Penis in seine häutige Hülle gelingt mittelst einer Cooper'schen Unterbindungsnadel.

Moldenhauer sah die Verletzung bei einem 57jährigen Manne, der überfahren worden. Der Katheterismus wurde erst vergebens versucht; 2 Zoll unterhalb der Peniswurzel wird die Boutonnière ausgeführt, der Urin hat nun freien Abfluss, die Wunde führt jedoch in eine umfängliche, bis hinter die Symphyse nach der linken Leiste sich erstreckende Höhle. 14 Tage nach der Verletzung wird ein an der Spina ant. sup. sinist. sich bildender Abscess eröffnet. Nach weiteren 5 Tagen spaltet man die Haut von dieser Wunde nach dem Scrotum zu und findet den Penisschaft adhärent in dem Unterhautzellgewebe des Hypogastriums unmittelbar über den Bauchmuskeln. Der Kranke wollte von der operativen Reposition des verlagerten Penis nichts wissen, daher blieb bei der folgenden Vernarbung die abnorme Lage des Penis bestehen.

Der Fall von Bonnain illustrirt die weiteren Folgen der nicht behandelten Verletzung. Der 22jährige Patient war vor 10 Jahren von einem Ochsen durch Hornstoss an seinem Genitale verletzt worden. Vom Penis war nichts wahrzunehmen. Am oberen Theile des wohlgeformten Scrotum lag eine längliche Oeffnung, aus welcher Harn ausfloss. Der letztere gelangte jedoch nicht unmittelbar aus der Harnröhre nach aussen, sondern zuerst in einen im Scrotum befindlichen accessorischen Sack und aus diesem durch die erwähnte Oeffnung nach aussen. Von letzterer aus wurde das Scrotum in der Mittellinie gespalten und der accessorische Sack freigelegt, in welchem der Penis mit seiner unteren Fläche adhärirte. Nach Trennung dieser Adhäsion wurde der Penis in die Höhe geschlagen und die Scrotalwunde genäht. Die Heilung erfolgte durch Eiterung.

Da die Verletzung erst einmal richtig erkannt und behandelt wurde, so ist es indicirt, ihre diagnostischen Momente noch besonders hervorzuheben. An Stelle des Penis fühlt man nur den Hautüberzug völlig schlaff und weich, blutig suffundirt. Entfernt man die Coagula an der Spitze, so übersieht man den vorderen Wundrand. Der Penisschaft selbst liegt entweder im Scrotum, und es kann hier besonders die Eichel mit ihrer charakteristischen Form durch die Haut palpirt werden; oder unter der Bauchhaut, wo sein Nachweis ebenfalls möglich ist.

Behandlung. Zur Reposition empfiehlt sich das Nélaton'sche Verfahren: Eine Aneurysmanadel oder ein schlanker, stumpfer Haken wird in den Hautschlauch eingeführt, gegen den Penisschaft vorgeschoben, letzterer auf den Haken geladen und durch Zug reponirt. Den Vorhautrand fixirt man an der Eichelfurche durch Nähte.

Die Verletzung lässt sich am Cadaver erzeugen, indem man die Vorhaut an ihrem Ansatze an der Eichel rings durchschneidet und Vorhaut und Penishaut gegen das Abdomen anzieht. Beim Nachlasse des Zuges stemmt sich die Eichel an der Peno-Scrotalfalte und gleitet auf leichten Druck ins Scrotum hinunter.

Die von Emmert gesehene Verletzung heilte sehr rasch. Es gelang, die gegen die Eichel in sich zusammengerollte Penishaut über den Penisschaft wieder zu entfalten und mit dem Hautrande an der Peniswurzel durch die Naht zu vereinigen.

Die Schindung der männlichen Genitalien hat neuerdings Kappeler in einer interessanten Arbeit behandelt, der ich die meisten Angaben über die den Penis betreffenden Verletzungen entnehme. Auf die Mannigfaltigkeit der letzteren wurde bereits hingewiesen.

Die Prognose der sämmtlichen Verletzungen ist quoad vitam eine günstige; keiner der bekannten Fälle ist an den Folgen der Verletzung gestorben und schwerere Wundcomplicationen sind sogar aus der vorantiseptischen Zeit nicht notirt. Im Gegentheile trifft man gewöhnlich die Angabe, dass selbst bei den grössten Hautdefecten ganz spontane Vernarbung erfolgte und zwar grösstentheils unter Herbeiziehung der Haut aus der Nachbarschaft durch den Narbenzug.

Da wir uns hier auf die Verletzungen des Penis beschränken, so erhärten die Fälle von Demarquay, Delens, König und Labrevoit die Thatsache der vollkommen spontanen Heilung nach totaler Schindung des Penis. Doch blieb letzterer in der Folge immer bedeutend verkürzt, so dass Labrevoit z. B. bloss eine Länge des Gliedes von 3 cm 5 Monate nach der Verletzung notirt. Bezüglich der späteren Functionsfähigkeit contrastiren die Angaben von Demarquay und Labrevoit: nach ersterem Autor resultirte ein functionsfähiges Glied, nach letzterem dagegen verhinderte die den Schwellkörpern adhärente Narbe die Volumszunahme bei der Erection und machte diese enorm schmerzhaft. Die beiden anderen Fälle entbehren bezüglicher Angaben.

Von entscheidendem Einflusse ist die Art der Vernarbung. Günstig sind zunächst die Fälle partieller Schindung des Penis, wo an der Peniswurzel die Haut noch erhalten ist. Wenn letztere sich auch anfangs bedeutend retrahirt, so dass das ganze Glied von Haut entblösst zu sein scheint, so entfaltet sich während der Heilung diese Haut wieder spontan und bildet mit Unterstützung der von dem Narbenzuge ebenfalls beeinflussten Haut des Schamberges und Scrotum die Bedeckung des Penisschaftes. In den Fällen von Schindung des Penis, wo das innere Vorhautblatt erhalten ist, erfolgt die Heilung ebenfalls ohne bedeutende Verkürzung des Gliedes und ohne wesentliche Functionsstörung. Kappeler hat den hier in Betracht kommenden Heilungsmodus klargestellt. Das innere Vorhautblatt stülpt sich durch den Narbenzug spontan um, besorgt die Deckung des vorderen Theiles der Wunde und der nach hinten sich bildende Narbenrand tritt in Verbindung mit der von der Peniswurzel ausgehenden Narbe. Das Endresultat ergibt sich aus Fig. 98, welche ich der Arbeit von Kappeler entnehme: Die Eichel liegt völlig frei; nach hinten von der Eichelfurche folgt das umgestülpte innere Vorhautblatt, an dessen Rückfläche ein frei beweglicher Hautkamm liegt. Hieran schliesst sich die eigentliche Narbe, circulär um den Penis verlaufend, von derber Consistenz, jedoch von der Unterlage abhebbar. Die gesunde Haut gegen die Peniswurzel hin ist mit Haaren bedeckt, oben dick und derb, also offenbar vom Mons pubis herstammend, unten dünn, durchscheinend und alle Charaktere der Scrotalhaut darbietend. Am ungünstigsten sind die Fälle, wo aus der Nachbarschaft kein Deckmaterial für den Penis verwendbar ist und das ganze Glied sich schliesslich mit einer den Schwellkörpern adhärenten Narbe bedeckt. Letztere bedingt dann die bedeutenden functionellen Störungen, die Labrevoit von seinem Falle schildert.

Behandlung. Die Thatsache der spontanen Heilung auch der ausgedehntesten Hautdefecte stellt nur geringe Anforderungen an die Therapie. Die Erfahrungen von Kappeler, Sprengler und Stromeyer fordern dazu auf, die Umstülpung des unversehrten inneren Vorhautblattes zur Beschleunigung der Benarbung gleich anfangs vorzunehmen. Am einfachsten wird man die Vorhaut auf dem Dorsum bis zur Eichelfurche spalten und falls das Frenulum sich bei der Umstülpung spannt, auch letzteres durchtrennen, so dass die Vorhaut sich möglichst leicht dem vorderen Theile der Peniswunde anschmiegt.

Fig. 98.

Die Frage der sog. Phalloplastik, der plastischen Deckung des Hautdefectes bleibt noch zu discutiren. Sprengler hat die Operation mit Erfolg ausgeführt, indem er mit dem nach hinten umgeschlagenen inneren Vorhautblatt einen Hautlappen vom Schamberge und einen zweiten vom Scrotum vereinigte. Auch Billroth erreichte die Bedeckung des Penisschaftes mittelst Resten der Scrotalhaut und der Haut an der Peniswurzel, während das Gelingen der Operationen von Kappeler, der Hautlappen vom Oberschenkel zur Plastik verwendete, durch die beständigen Erectionen vereitelt wurde. Hienach ist eine Plastik nur zu versuchen, falls sich das Material dazu in unmittelbarster Nähe von der Peniswurzel oder vom Scrotum gewinnen lässt, sonst verzichtet man auf die Operation und wartet die spontane Heilung ab.

3) Quetschwunden.

§. 26. Die Quetschwunden haben dieselbe Aetiologie wie die einfachen Contusionen. Die Verletzung des Penis besteht indess selten einzig, sondern ist gewöhnlich complicirt mit Läsionen des Scrotum, des Beckens, der Harnröhre etc. Die Hautquetschwunden sind prognostisch unendlich günstiger als die gleichzeitigen Verletzungen des cavernösen Gewebes. Bei letzteren sind Complicationen häufig, und auch nach der Heilung bleiben schwere Form- und Functionsstörungen zurück.

Die Behandlung geschieht nach den allgemeinen Regeln.

Die Schusswunden des Penis reihen sich am passendsten den Quetschwunden an. Ueber ihre Häufigkeit besitzen wir ziemlich genaue Angaben. Chenu berechnet ihre Frequenz aus dem Krimkriege auf 0,06—0,07 % (205 Fälle unter 34,306 Verwundeten) und aus dem italienischen Feldzuge auf 0,05 % (87 Fälle unter 17,054 Verwundeten. R. Beck gibt aus dem deutsch-französischen Kriege 0,05 % an (24 Fälle unter 4,344 Verwundeten. Im amerikanischen Kriegswerke sind die mit Verletzung der Harnröhre complicirten von den einfachen Schusswunden des Penis getrennt; von letzteren wurden im Rebellionskriege 309 Fälle beobachtet, was einer Frequenz von 0,12 % sämmtlicher Schusswunden (245,739) entspricht (l. c. p. 343).

Beobachtungen über uncomplicirte Penisschüsse veröffentlicht Demme (l. c. p. 223) aus dem italienischen Kriege: Zwei Verwundete hatten ganz geringe Verletzungen, der eine eine Perforation, der andere eine Contusion der Vorhaut; einem Kranken war die Eichel abgeschossen; in 2 Fällen drang die Kugel in der Fossa navicularis ein und unter der Haut bis an die Wurzel des Gliedes. Demme gibt an, dass die Schusswunden des Gliedes niemals bluten, dagegen die Streifschüsse sehr schmerzhaft seien.

Im amerikanischen Kriege wurden fast nur complicirte Penisschusswunden beobachtet, wo Scrotum und Testes, das Perineum, die Oberschenkel, das Becken und seine Binnenorgane zugleich verletzt waren; die Penisverletzung hatte daher gewöhnlich nur eine secundäre Bedeutung und verschuldete fast nie den tödtlichen Ausgang. Von den uncomplicirten Fällen starb einer an Tetanus und einer an Pyämie, mehrere an zufälligen inneren Erkrankungen. In 2 Fällen verblieb die Kugel längere Zeit im cavernösen Gewebe; 1 Fall wurde operirt. Die Kugel hatte 2 Monate lang im linken Corp. cav. gesessen; ihre Extraction war leicht.

Demarquay (p. 73) berichtet über 8 Fälle von Verletzungen des Penis durch den Biss von Thieren. Es handelte sich um den Biss von Pferden, Hunden, Esel und Affen. Zweimal wurden die äusseren Genitalien hart am Körper abgebissen. In den übrigen Fällen war die Hautverletzung sehr umfänglich: die Haut des Penis und ein Theil des Scrotum fehlten; der Penis selbst war in seinem vorderen Theile durchbissen und es ragte also sein Schaft, soweit er erhalten war, von der Haut entblösst vor. Die Heilung erfolgte in analoger Weise, wie schon bei den Risswunden angegeben, durch Herbeiziehung der Nachbarhaut.

Hulse[1]) beobachtete einen Fall von giftigem Spinnenstich am Penis. Die Verletzung betraf die Eichel. Der Schmerz war gleich anfangs heftig, Schwellung und entzündliche Reizung fehlten. Bald folgten Allgemeinerscheinungen: Erbrechen, Leibschmerzen, Turgor des Gesichtes. Durch Aderlässe, Ammoniak und Laudanum kam der Fall zur Heilung.

[1]) Americ. Journ. of the med. sciences. Mai 1839.

Vierte Abtheilung.

Die Entzündungen des Penis.

Cap. XII.

Das Oedem der Vorhaut und des Penis.

§. 27. Das lockere subcutane Zellgewebe im Bereiche der Vorhaut und des Penis begünstigt die Entwickelung sowohl wie die Verbreitung des Oedems. Gerade die entzündlichen Oedeme gesellen sich fast regelmässig zu selbst oberflächlichen Entzündungen und Ulcerationen, und auch bei sämmtlichen Verletzungen hat man mit ihnen zu rechnen. Circulationsstörungen, wie sie besonders durch die Umschnürung des Penis öfters herbeigeführt werden, manifestiren sich stets durch bedeutendes Oedem des vor der Schnürstelle gelegenen peripheren Theiles. Mit diesen acut entzündlichen Oedemen complicirt sich die sog. entzündliche Phimose, die schon §. 12 ausführlich beschrieben wurde.

Einige Besonderheiten treten bei dem chronischen Oedeme hervor. Als Theilerscheinung allgemeiner Oedeme wird das Oedem des Penis nicht so häufig und ausgesprochen beobachtet, wie das Scrotalödem; immerhin aber fehlt es bei verbreitetem Anasarka fast niemals. Selten wird es durch constringirende Narben an der Peniswurzel bedingt. Stets ist es im Bereiche der Vorhaut am meisten ausgebildet, weil diese die abhängigste Stelle darstellt und dem Oedem hier kein äusserer Druck entgegenwirkt. Der letztere macht sich dagegen am Penis, zumal an seiner Unterfläche, geltend in Folge der Berührung mit dem Scrotum. Am Präputium selbst ist es die in abhängigster Lage sich befindende Stelle des Frenulum, an welcher das chronische Oedem zuerst auftritt. Eine eigenartige Schwellung der Vorhaut resultirt hieraus. Die Stelle des Frenulum wölbt sich beträchtlich vor, bildet erst einen länglichen, später einen querovalen Wulst, der der Eichel bis zur Harnröhrenmündung anliegt und bei seiner Vergrösserung rasch die untere Eichelhälfte und schliesslich die ganze Eichel überragt. Die obere Hälfte der Vorhaut betheiligt sich fast gar nicht an der Schwellung, da sie durch die sich immer mehr aufblähende untere Hälfte gedehnt und damit auch fester an die Eichel angepresst wird. Die höchsten Grade dieses chronisch entstehenden Penisödems bedingen eine ganz charakteristische Difformität, die sog. Posthornform des Gliedes, die in Fig. 99 dargestellt ist. Ich fertigte die Abbildung von einem Falle von Lebercirrhose an, wo ich zur

Punction des Ascites zugezogen wurde. Neben dem hochgradigen Scrotal- und Penisödem bestand noch Anasarka der unteren Extremitäten und des Rumpfes. Der Penis ist in $^3/_4$ der natürlichen Grösse gezeichnet. Seine vordere Hälfte ist unter rechtem Winkel zum Penisschafte abgebogen, in ihrem Bereiche ist die Spannung der Haut am stärksten, letztere selbst ist glatt, glänzend und durchscheinend. Die Urinentleerung ist sehr erschwert. Der Urin tritt in dem Winkel zwischen dem hakenförmig abgebogenen vorderen Theile und dem Penisschafte aus einer tiefen Querspalte hervor. Die Eichel ist nicht sichtbar. Durch Fingerdruck lässt sich der ödematöse Vorhautwulst verkleinern, so dass die Vorhautöffnung sichtbar wird. In Folge der bedeutenden Anschwellung der unteren Vorhauthälfte dreht sich das Glied spontan auf eine Seite, offenbar damit es eine bessere Unterstützung erfährt. Die Harnspalte kommt dann ebenfalls seitlich zu liegen und die Raphe verliert sich an der entgegengesetzten Seite; an ihrem Verlaufe ist die Torsion des Penis leicht zu erkennen. Die von Reiner nach der von ihm angenommenen Structur der Vorhaut geschilderte Form des Vorhautödems wird in Wirklichkeit, wie sich aus unserer Darstellung ergibt, nicht beobachtet (vgl. die bezüglichen Angaben in §. 9, S. 189).

Fig. 99.

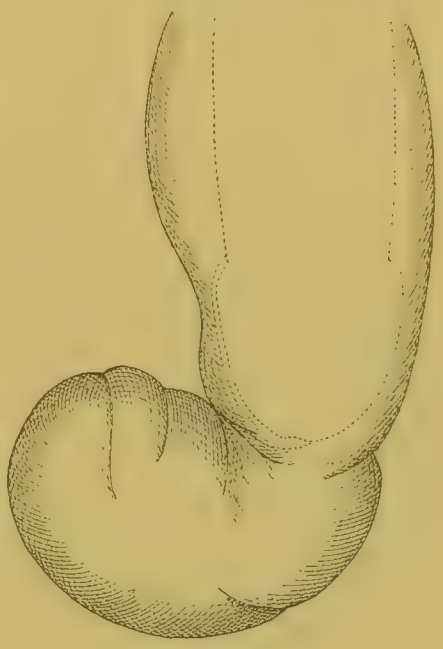

Das chronische Vorhautödem lässt sich am Cadaver künstlich erzeugen durch Wasserinjection in die untere Hälfte der Vorhaut zwischen die beiden Vorhautblätter. Wie ich früher die Verbreitungswege der perinealen Blutergüsse am Cadaver experimentell studirte, fand ich bei einem Versuche, wo das subcutane Gewebe an der Peniswurzel von der Injectionsflüssigkeit erfüllt worden, am folgenden Morgen ein hübsches Vorhaut- und Penisödem, da sich inzwischen die Flüssigkeit in die vorderen Theile des Penis gesenkt hatte.

Das Vorhautödem kann für sich Beschwerden bedingen; zunächst ist die Reduction der Vorhaut meist unmöglich; vor Allem aber ist die Harnentleerung gewöhnlich erschwert. Bei geringem Oedem gelingt es dem Patienten wohl, durch Abdrängen des Vorhautwulstes die Eichelöffnung frei zu legen; später ist dies kaum mehr möglich. Der Harn entleert sich dann entweder in verändertem Strahle, oder der Strahl zerschlägt sich und der Urin sickert an verschiedenen Stellen über den Penis herunter. Druckwirkungen an der Berührungsstelle der Penis- mit der Scrotalhaut sind selten.

Die acut entzündlichen Oedeme verschwinden gewöhnlich rasch bei Heilung des ursächlichen Leidens. Nach Phimosenoperationen kommt es am öftesten vor, dass das Oedem nach Heilung der Wunde noch persistirt; es weicht dann prompt einer leichten Compression mittelst Flanell- oder Heftpflasterverbänden. Für die chronischen Oedeme

beschränkt sich die Behandlung gewöhnlich auf geeignete Lagerung und Reinhaltung des Penis. Von der prompten Verkleinerung der Vorhautschwellung auf Druck wird man bei etwa vorzunehmendem Katheterismus wie zur Erleichterung der Harnentleerung mit Vortheil Gebrauch machen. Constringirende Narben der Peniswurzel wurden schon mit Erfolg discidirt und durch Implantation eines Hautlappens der bei der Heilung drohende Narbenzug aufgehoben.

Cap. XIII.

Die Balanoposthitis.

§. 28. Die Entzündung der Eicheloberfläche, Balanitis, und der inneren Lamelle der Vorhaut, Posthitis, kommen nur vereint mit einander zur Beobachtung. Denkbar ist natürlich die bloss auf die Eicheloberfläche beschränkte Entzündung bei fehlender oder durch die Operation entfernter Vorhaut. Allein die mit der permanenten Blosslegung der Eichel verbundene Aenderung ihrer Oberfläche, die Vertrocknung der letzteren und der damit gesteigerte Verhornungsprocess des Oberflächenepitheles macht sie sozusagen immun gegen sämmtliche entzündliche Reize. Die letzteren haften also bloss an der in Folge des Contactes mit der Vorhaut schleimhautähnlichen Eicheloberfläche, und dass dabei die innere Vorhautlamelle regelmässig miterkrankt, erklärt sich aus den innigen Beziehungen beider von selbst.

Da die weitaus häufigste Form der Balanoposthitis, die gonorrhoische, an anderer Stelle ihre Besprechung findet, so sind hier nur die durch den Reiz des zersetzten Präputialsecretes, etwaiger Fremdkörper im Vorhautsacke, ferner die bei Diabetes mellitus, bei Diphtheritis, Typhus, Variola, Masern und Scharlach vorkommenden Entzündungen zu berücksichtigen. Wollte man diese ätiologischen Momente zum Eintheilungsprincipe erheben, so könnte man füglich von primärer und secundärer Balanoposthitis sprechen. Indessen empfiehlt es sich auch hier, die einzelnen Formen nach ihren anatomischen Veränderungen zu unterscheiden. Bókai hat 6 verschiedene Arten der Entzündnng aufgestellt: die katarrhalische, phlegmonöse, croupöse, diphtheritische, gangränose und exanthematische Balanoposthitis. In Analogie mit den Schleimhautentzündungen betrachte ich im Folgenden die katarrhalische, croupöse und diphtheritische Form und füge als vierte die diabetische Balanoposthitis hinzu. Am Schlusse wird der Herpes progenitalis besprochen.

1) Die katarrhalische Balanoposthitis.

§. 29. Sie kommt am häufigsten und zugleich in ihrer mildesten Form bei Knaben zur Beobachtung, solange die epitheliale Verklebung der Vorhaut mit der Eichel noch besteht. Bei Besprechung der Genese der angeborenen Phimose wurde ihrer bereits gedacht. Die durch die Zerrungen bei Erectionen sowie durch gewaltsame Reductionsversuche

der Vorhaut von einander getrennten Epithelflächen und die zugleich entstehenden kleinsten Einrisse des Vorhautrandes bilden dann den Boden für die in dem sich zersetzenden Smegma vorhandenen Entzündungserreger. Bei älteren Knaben mit abnorm langer Vorhaut sind die Zerrungen und Reibungen der letzteren, wie sie behufs Masturbation und beim Gehen durch die Kleider vermittelt werden, die Momente, welche die schädlichen Einwirkungen des Präputialsecretes auf die Epithelflächen veranlassen. Recht selten wird unsere Entzündung bei Erwachsenen gesehen, fast nur bei hochgradiger Phimosis congenita. Auch hier bildet das Präputialsecret die Materia peccans, die durch die mannigfaltigsten Reize wirksam wird. Im höheren Alter kommt die Balanoposthitis bei Männern vor, die an Harnincontinenz leiden und wird vermittelt durch den im Vorhautsacke stagnirenden Harn.

Die bereits als mildeste Form bezeichnete Balanoposthitis charakterisirt sich durch Röthung der Schleimhaut, und Production eines dünnflüssigen Schleimes. Recht häufig besteht zugleich geringgradiges Vorhautödem, vermittelt durch die Entzündung der vor Allem gegen den freien Rand hin bestehenden kleinsten Einrisse. Diese Form der Eichel- und Vorhautentzündung wurde schon § 9 in ursächliche Beziehung zur angeborenen Phimose gebracht, und ich verweise bezüglich ihres Verlaufes auf die dort gemachten Angaben.

Die intensiveren Formen beginnen in gleicher Weise mit Röthung der Schleimhaut, die am ausgesprochensten in der Eichelfurche auftritt. Sie wird durch die stark hyperämischen und leicht prominenten Papillen bedingt. Indem das Epithel der letzteren sich rasch von seiner Unterlage lockert, erscheint es bald als weissgrauer Fleck auf der Spitze der Papillen. Sobald nun die Epithelabstossung wirklich erfolgt, resultiren zumal an den Stellen, wo die Papillenhaufen sitzen, vor Allem in der Eichelfurche die sog. Schleimhauterosionen. Eine reichliche Secretion tritt nun auf: die abgestossenen Epithelien mischen sich mit dem Smegma und dem an den erodirten Stellen rasch sich bildenden Eiter. Eine rahmig-gelbliche Flüssigkeit resultirt hieraus, die öfters in intensive Zersetzung übergeht und dann einen widerwärtig fauligen Geruch verbreitet. Unter dem Reize dieses Secretes vergrössern sich die Erosionen und vertiefen sich zugleich, so dass es zu eigentlichen Ulcerationen kommt. Hiedurch werden den Entzündungserregern neue Wege eröffnet: die Vorhaut schwillt ödematös an, röthet sich, ebenso die benachbarte Haut des Penis, auch die Leistendrüsen werden gewöhnlich leicht empfindlich.

Angaben über die Mikroorganismen des einfachen Eicheltrippers machen O. Simon und Welander. Ersterer fand in dem Secrete Torula in Massen und sehr bewegliche Spirillen, ganz ähnlich denen der Recurrens, der letztere kurze stäbchenförmige Mikroben.

Die Intensität und Dauer des Entzündungsprocesses gehen parallel der Intensität und Dauer der ursächlichen Momente. Die leichten bei jüngeren Knaben zur Beobachtung kommenden Formen verschwinden prompt nach völliger Lösung der Vorhautverklebung und Ausräumung des Vorhautsackes (vgl. §. 11). Durch die so gerne noch angewandte einfache Antiphlogose gelingt es öfters, die Erscheinungen ebenfalls zum Verschwinden zu bringen, indess kommen, da die

Ursachen nicht gehoben werden, immer Recidive. Hiebei verkleben die oberflächlich erodirten Schleimhautflächen bei ihrer innigen Berührung sehr gerne mit einander. Es resultiren Synechien zwischen Vorhaut und Eichel oder eine eigentliche Verwachsung und damit eine völlige Obliteration des Vorhautsackes.

In ähnlicher Weise ist der Verlauf verschieden bei den intensiveren Formen der Entzündung. Sie reagiren sämmtlich sehr rasch auf die Ausräumung und Reinhaltung des Vorhautsackes; bei Unterlassung der letzteren jedoch steigern sie sich ebenso sicher oder gehen in ein chronisches Stadium über. Hiebei resultirt eine bleibende Schwellung der Vorhaut und Eichel. Eindickungen des Smegma steigern die ulcerativen Vorgänge namentlich. Die Bildung spitzer Condylome wird beobachtet, wenn gleich viel seltener als bei der gonorrhoischen Balanoposthitis. Eine endliche spontane Heilung ist denkbar durch langsam fortschreitende Verwachsung der Vorhaut mit der Eichel. Dabei resultirt jedoch als wichtige Complication gewöhnlich eine hochgradige Verengerung der Vorhautmündung und der Harnröhrenöffnung.

Die subjectiven Beschwerden der Kranken sind gewöhnlich sehr gering. Als solche werden angegeben: stärkere Empfindlichkeit, ein unangenehmes Jucken und Brennen im vorderen Abschnitte des Gliedes, das gesteigert wird durch Betasten, durch die Reibungen der Kleider und beim Uriniren. Bei hochgradiger Entzündung werden spontane Schmerzen geklagt, stechende und brennende Schmerzen sowohl an der Spitze des Gliedes, als ausstrahlend über das ganze Glied, die auf Druck, besonders aber beim Uriniren sich bedeutend steigern. Die chronischen Formen sind zumal bei indolenten Patienten durch geringe oder fast fehlende subjective Beschwerden ausgezeichnet.

§. 30. Diagnose. Bei Erwachsenen kann die Unterscheidung der katarrhalischen von der gonorrhoischen Balanoposthitis Schwierigkeiten bereiten. Falls die Vorhautreduction möglich ist, wird die Untersuchung der Harnröhre den positiven Entscheid liefern. Bei hochgradiger Phimose dagegen lässt sich durch die Untersuchung des Secretes auf Mikroorganismen die Diagnose stellen. Ich denke hiebei vor Allem an die umfassenden Untersuchungen von Welander (l. c.), welcher gerade die einfache Balanitis besonders berücksichtigt. In 10 Fällen dieser Erkrankung fand er nur kurze stäbchenförmige Mikroben, niemals aber Gonokokken, die pathogenen Mikroorganismen des Trippers.

Bei Besprechung der gonorrhoischen Balanoposthitis wird gewöhnlich die Differentialdiagnose zwischen weichem Schanker und den balanitischen Schleimhauterosionen und Ulcerationen besprochen. Ich verweise auf jene ausführlichen Angaben und begnüge mich hier mit dem Hinweise auf die umschriebene Form und den ausgesprochenen Geschwürcharakter der ersteren, auf die mehr diffuse, niemals durch einen scharfen Rand abgegrenzte Form der letzteren und die gewöhnliche Verbindung oberflächlicher Erosionen mit Ulcerationen, welche beim Schanker fehlt.

Die Behandlung der während der epithelialen Vorhautverklebung vorkommenden Balanoposthitis wurde §. 11 bereits ausführlich ge-

schildert. Für die im späteren Alter auftretenden Formen ist die Freilegung des Vorhautsackes ebenfalls dringend indicirt. Hiedurch wird es möglich, die Entzündungserreger zu entfernen und die erkrankte Schleimhaut entsprechend zu behandeln. Für letzteren Zweck sind Bleiwasser und verdünnte Zinksulfatlösungen besonders im Gebrauch. Bei Ulcerationen leistet das Jodoform gute Dienste. Auch das von Basin empfohlene Bestreuen mit pulverisirtem Magisterium Bismuthi kann ich aus eigener Erfahrung empfehlen. Die noch so häufig geübte Injectionsbehandlung ist nur für die seltenen Fälle zu reserviren, wo die Phimosenoperation nicht ausführbar ist. Die von Desruelles zu gleichem Zwecke empfohlenen permanenten Irrigationen mit lauem Wasser werden sich wegen ihrer Umständlichkeit wohl kaum einbürgern.

In den Fällen von totaler Vorhautverwachsung wird in verschiedener Weise vorgegangen. Während meiner Assistentenzeit sah ich in Bern einen von Demme, Vater, operirten Fall, wo in der ganzen Circumferenz der verengten Harnröhrenmündung aus der Schleimhaut 4 winkelige Läppchen gebildet und in entsprechend angefrischten Stellen des äusseren Vorhautblattes implantirt waren. Der zur Zeit, wie ich ihn sah, 70jährige Patient beklagte sich sehr über die stets recidivirende Verengerung der Harnröhrenmündung und erschien eben zu dem Zwecke, sich letztere wieder dilatiren zu lassen.

Von Mosengeil beschreibt einen Fall, wo die sehr enge Harnröhrenmündung durch einen Schnitt in der oberen Mittellinie erweitert und die Schleimhaut mit der äusseren Haut vernäht wurde. Da die Vereinigung durch die Naht nicht zu Stande kam, recidivirte die Stenose und musste nachträglich durch eine Bougiekur gehoben werden. Während hier durch die Operation eine künstliche Epispadie geschaffen wurde, räth Roser[1]) zu gleichem Zwecke die Bildung einer künstlichen Hypospadie an, die Erweiterung der Harnröhrenmündung durch einen Schnitt in der unteren Mittellinie. Im Bereiche der äusseren Haut wird ein Yförmiger Schnitt geführt und das im hinteren Wundwinkel gebildete kleine Läppchen in den Winkel der Harnröhrenschleimhaut eingenäht. Durch diese Umsäumung des hinteren Wundwinkels wird einem Recidiv der Verengerung sicher vorgebeugt. O. Weber umsäumt in gleicher Absicht den hinteren Wundwinkel durch ein der Harnröhrenschleimhaut entnommenes dreieckiges Läppchen. Roser rühmt die guten Resultate beider Verfahren.

2) Die croupöse Balanoposthitis.

§. 31. Bókai ist der einzige Autor, der genaue Beobachtungen dieser Entzündungsform mittheilt. Er sah nur wenige Fälle davon. Sie folgte einige Male nach der rituellen Beschneidung, einmal bei einem 2jährigen Knaben nach künstlicher Lösung der Vorhautverklebung.

---

[1]) l. c. p. 418. Einen Fall von Vorhautverwachsung beschreiben Lievin und Falkson in dem Berichte über die chirurgische Klinik zu Königsberg. 1878—79. Deutsche Zeitschrift für Chirurgie. Bd. 13. p. 413; ein zweiter ist in dem Berichte der chirurgischen Klinik zu Göttingen 1875—79 von Walzberg und Riedel angeführt. Deutsche Zeitschrift für Chirurgie. Bd. 15. Heft 5—6.

Sie charakterisirte sich durch eine weisse membranöse Exsudatschicht in der Dicke eines Schreibpapiers, welche die Oberfläche der Eichel bald total, bald nur partiell überzog und sich auch auf die innere Vorhautlamelle verbreitete. Die Pseudomembran war oberflächlich aufgelagert und leicht abhebbar.

Die Empfindlichkeit war nicht gross, Schwellung und Röthung mässig. Der Verlauf war unter einfacher Behandlung ein günstiger. Unter Anwendung von Kalkwasserumschlägen und Injectionen von Aq. calcis erfolgte Lösung und Abstossung der Pseudomembran und damit völlige Heilung.

3) Die diphtheritische Balanoposthitis.

§. 32. Sie kommt vor bei gleichzeitiger Rachendiphtheritis, bei Scharlach, Masern, Variola, Typhus und einigen anderen Infectionskrankheiten. Ferner entsteht sie durch den Reiz von zersetztem, im Vorhautsacke stagnirendem Harn, seltener bei blosser Gegenwart zersetzten Vorhautsecretes. Nach der Beschneidung soll sie unter dem Einflusse einer puerperalen Infection der Mutter sich entwickeln (Bókai) [1]).

Charakterisirt ist diese Entzündungsform durch gelblich- oder grauweissliche Belage an Vorhaut und Eichel, welche sich in Nichts unterscheiden von den diphtherithischen Belagen der Schleimhäute. Sie lassen sich nur schwer und unter Hinterlassung eines Substanzverlustes von der Unterlage abheben; hiebei sind leichte Blutungen Regel. Die Diphtheritis einer Circumcisionswunde verhält sich wie die Wunddiphtheritis überhaupt; die Nachbarschaft zeigt phlegmonöse Schwellung, die Leistendrüsen schwellen an und werden druckempfindlich, dabei besteht hohes Fieber.

Zur Ermöglichung einer Heilung müssen sich die diphtheritischen Massen abstossen und die unter ihnen gelegenen Substanzverluste reinigen. Sobald unsere Entzündung einen bloss localen Charakter hat, ist ihre Prognose günstig, als Complication bei Allgemeinerkrankungen hat sie gegenüber der letzteren eine nur secundäre Bedeutung.

Wir besprechen hier bloss die locale Behandlung. Sie bezweckt die energische Entfernung der diphtheritischen Belege und folgende Desinfection der Wundflächen. Hiezu ist die unbehinderte Vorhautreduction vor Allem nothwendig und man wird, wenn letztere nicht möglich, ungesäumt die Vorhaut spalten. Zur Desinfection der Ulcerationsflächen kann ich nach den Erfahrungen der Berner Klinik die starke Jodtinctur nicht genug empfehlen, die entweder aufgepinselt oder in den hartnäckigsten Fällen in Watte permanent applicirt wird. Die Reinigung der Geschwüre erfolgt gewöhnlich rasch, ebenso auch die Granulationsbildung. Bei dem Vernarbungsprocesse sind Verwachsungen der Eichel mit der Vorhaut, ebenso entstellende und störende Narbencontractionen möglich.

---

[1]) Lambert (Presse méd. Belge. 1884. Nr. 41) beschreibt 3 Fälle gangränöser Balanoposthitis, die er als Folge einer Allgemeinerkrankung oder einer Krankheit des Nervensystems ansieht. Sie kamen bei innerlicher Darreichung von 0,5 Chinin und localer Antisepsis zur Heilung. Die Deutung dieser Fälle ist mir nicht möglich, da die ätiologischen Momente zu unbestimmt geschildert sind.

4) Balanoposthitis diabetica.

§. 33. Die erste ausführliche Arbeit über die Vorhauterkrankung bei Diabetes verdanken wir Beauvais, der die gesammte Literatur sichtete und zuerst eine genaue klinische Beschreibung lieferte. Ein Vortrag von Simon am internationalen medicinischen Congress in London behandelt denselben Gegenstand; hieran reihen sich die neuesten Veröffentlichungen von Englisch und Leuchert, in denen die Casuistik durch neue Beobachtungen bereichert wird.

Die Vorhauterkrankung ist eine seltene Complication des Diabetes. Durand-Fardel fand sie unter 344 Fällen von Zuckerharnruhr niemals und Damas in Vichy sah nur 2 Fälle. Nr. 10 der Sammlung Péan im Musée St. Louis in Paris: „Mycosis du gland et du prépuce" gehört wohl hieher und stellt das einzige mir bekannte Präparat der Erkrankung dar. Sie kommt niemals bei Circumcidirten zur Beobachtung.

Im Anfange bestehen die gewöhnlichen Zeichen der Balanoposthitis: Jucken und Brennen an Vorhaut und Eichel und Röthung der Schleimhaut. Indess greift nun eine gelblich-eitrige Secretion Platz, welche sehr profus und gewöhnlich ungemein übelriechend wird. Der Vorhautrand wird geröthet und ödematös, die Schleimhaut dunkelroth, häufig sammtartig verdickt. Das zersetzte Smegma bildet einen häutigen Ueberzug, so dass die Schleimhaut mit croupösem Exsudat belegt zu sein scheint. Es entstehen jetzt multiple kleine Ulcerationen, die constant zuerst am Vorhautsaume bemerkbar werden. Simon glaubt, dass sie die Folge der Schleimhautarrosion darstellen, Englisch lässt sie aus Bläschen hervorgehen und Leuchert hält sie für eine localisirte circumscripte Gangrän und stellt sie in Zusammenhang mit der beim Diabetes vorkommenden Furunkelbildung. Die Ulcerationen sind anfangs rundlich, flach, weisslich belegt, vergrössern sich aber bald und zeichnen sich dann durch unregelmässige Form aus. Neben ihnen werden spitze Condylome besonders an der Eichel getroffen, die sehr gefässreich sind und daher bei leisester Berührung bluten.

In dem Vorhautsecrete finden sich stets Pilze in grosser Menge. Sie wurden zuerst von Friedreich beschrieben und als Aspergyllus erkannt. Beauvais und Simon konnten die Untersuchungen von Friedreich vollkommen bestätigen. Ich beziehe mich im Folgenden auf die Angaben von Simon, dessen Abbildung ich in Fig. 100 reproduciren lasse. Die Pilze zeigen Mycelium und Sporen in allen Formen ihrer Entwickelung. Die Sporen oder Conidien sind rund oder oval und haben einen Durchmesser von 0,002—0,004 mm (Friedreich schätzt die Grösse der runden Sporen auf 0,001—0,003 mm, der ovalen auf 0,003—0,005 mm); die Sporen sind entweder frei oder zu zweien verbunden, selten in längeren Ketten gruppirt. Die Myceliumfäden haben eine Dicke von 0,0015—0,0045 mm (0,0012—0,004 mm Friedreich), sie sind entweder kurz, ohne Verzweigungen oder lang und verästelt; zuweilen enthalten sie Sporen, zumal an ihren Enden. Niemals fanden sich Fructificationsorgane. Simon hält diese Pilze für charakteristisch für die diabetische Balanoposthitis, in gewöhnlichem Smegma konnte er sie niemals nachweisen.

Die Phimose, welche gewöhnlich unsere Erkrankung complicirt, resultirt zum Theil aus der entzündlichen Schwellung der Vorhaut, vor Allem aber als Folge der Vernarbung der erwähnten Ulcerationen. Von sämmtlichen Autoren wird das grosse Retractionsvermögen dieser Narben betont. Die bei längerer Dauer des Processes an der Vorhaut selbst Platz greifenden Veränderungen, ihre Verdickung und derbe Infiltration steigern natürlich die schon bestehende Phimose noch bedeutend.

Fig. 100.

Die Erkrankung wird gewöhnlich als Phimosis diabetica (Englisch, Leuchert etc.) bezeichnet, Simon nennt sie Balanoposthomykosis. Da der Ausdruck der diabetischen Phimose nur ein Stadium der Erkrankung charakterisirt und die Bezeichnung von Simon zu allgemein ist, so schien mir die gewählte Benennung am zutreffendsten.

§. 34. Die klinische Bedeutung der diabetischen Vorhauterkrankung tritt weniger in jenen Fällen hervor, wo es sich um sehr ausgesprochenen Diabetes handelt, der durch seine Erscheinungen mit Leichtigkeit erkannt wird und sogleich die Genese der Vorhauterkrankung klarlegt, als vielmehr in Fällen, wo der Diabetes noch nicht diagnosticirt worden war. Friedreich macht schon die Angabe, dass die charakteristischen Pilze im Smegma nachzuweisen seien, wenn die Menge des Zuckers im Harne nur minimal sei, so dass sie unsere Proben nicht nachweisen. In Uebereinstimmung hiemit sind die Beobachtungen von Beauvais und Kaposi, Fälle betreffend, wo die Vorhauterkrankung das einzige Zeichen des Diabetes bildete. Endlich muss an zahlreiche Fälle erinnert werden, wo wegen hochgradiger Phimose die Vorhaut gespalten wurde und die hinzukommende Gangrän erst den Gedanken an Diabetes erweckte.

Für die Diagnose ist vor Allem der Umstand wichtig, dass nach einfacher Reinigung des Vorhautsackes durch Injectionen oder directe Entfernung der Secrete nach der Vorhautreduction eine Besserung nicht erfolgt, vielmehr der Process hartnäckig fortdauert. In solchen Fällen darf die mikroskopische Untersuchung des Vorhautsecretes niemals unterlassen werden; der Nachweis der Pilze ist, wenn sie vorhanden sind, wegen ihrer Massenhaftigkeit stets leicht. Auch die Untersuchung des Urines wird gewöhnlich die Diagnose fördern. Einige Male fiel das spontane Verschwinden der Erkrankung bei einfachster Behandlung und das baldige und öftere Recidiviren besonders auf und veranlasste die Harnuntersuchung.

Die diabetische Balanoposthitis entsteht in Folge Zersetzung des im Vorhautsacke stagnirenden zuckerhaltigen Harnes unter dem Einflusse des Vorhautsecretes. Simon betont die grosse ätiologische Bedeutung der Pilze, indem er in Uebereinstimmung mit Friedreich auf ihre hochgradig reizenden Eigenschaften hinweist.

Prognose. Trotz der grossen Hartnäckigkeit des Leidens gegen die locale Behandlung reagirt es dagegen prompt auf eine antidiabetische Behandlung. Besonders gefürchtet ist die zur Vorhautspaltung hinzukommende Gangrän. Pall, Nélaton und Boyer verloren an dieser sogar ihre Patienten. Leuchert bezeichnet neuerdings diese Furcht als blosses Vorurtheil und berichtet über zwei operirte Fälle mit reactionsloser Heilung.

§. 35. Behandlung. Als prophylaktische Massregel soll Diabetikern stets der Rath gegeben werden, den Vorhautsack häufig zu reinigen und ihn möglichst trocken zu halten. Hiefür empfiehlt Simon ein Pulver von folgender Zusammensetzung:

Zinc. oxydat
Amyli aa 25,0
Acid. salicyl. 1,0.

Gegen die Erkrankung selbst empfehlen sich Waschungen mit Carbol- oder Seifenlösungen zur Entfernung der Pilze und daneben sofortige antidiabetische Cur.

Die meisten Autoren sprechen sich grundsätzlich gegen die Phimosenoperation aus, sowohl wegen der heftigen Blutung (Verneuil, Demarquay) als wegen der folgenden Gangrän. Bloss Leuchert vertritt einen entgegengesetzten Standpunkt. Von Wichtigkeit ist zunächst der Umstand, dass selbst hochgradige Fälle durch die blosse Behandlung und Besserung des Diabetes ohne jegliche Localbehandlung geheilt werden können; Bourgade heilte einen Fall durch eine Vichy-, Englisch durch eine Karlsbader-Cur. Für die Operation sind demnach nur die Fälle mit hochgradigster Phimose zu reserviren, bei denen die Beschwerden und die localen Erscheinungen dringend Abhilfe verlangen. Für diese aber muss ich mit Leuchert der unter antiseptischen Cautelen ausgeführten Phimosenoperation das Wort sprechen. Die beiden von Sonnenburg operirten Fälle zeigen, wie rasch und schön danach die Heilung erfolgen kann.

Die nach der Operation von Gangrän gefolgten Fälle gehörten sämmtlich der vorantiseptischen Zeit an. Die an Stelle der Operation aber neuerdings noch gemachten Vorschläge sind doch allzu prekär

und gewiss auch nicht ohne Gefahr. Ich erinnere nur an die von Englisch empfohlene schonende Erweiterung der Vorhautmündung durch Darmsaiten oder Laminaria oder Dilatatorien. Eine Erweiterung ist hiebei doch nur denkbar durch multiple Einrisse des Vorhautrandes, von welchen gewiss ebenso leicht Complicationen ausgehen, wie von einer glatten Schnittwunde. Falls aber der Operation auch Gangrän folgen sollte, so beweisen mehrere Fälle, dass die locale Behandlung in Verbindung mit der energischen innerlichen des Diabetes doch noch gute Resultate erzielt.

5) Herpes progenitalis sive praeputialis.

§. 36. Herpeseruptionen kommen an Vorhaut und Eichel vor in ihrer bekannten Form, Gruppen kleiner Bläschen mit anfangs wasserklarem, später trübem Inhalte bildend. Ihrem Auftreten gehen geringe Schmerzen oder ein Gefühl von Brennen voran. Sie bestehen wenige Tage, vertrocknen dann zu dünnen Borken, nach deren Abfall noch einige Zeit eine umschriebene Hautröthung zurückbleibt. Am inneren Vorhautblatt und an der Eichel dauert der Process gewöhnlich länger. Die Epitheldecke der Bläschen wird hier macerirt, und es resultiren dann kleinste flache Excoriationen mit weisslichem Belage, die nicht selten mit einander confluiren, aber trotzdem noch deutlich die gruppenweise Anordnung der ursprünglichen Efflorescenzen verrathen. Ihre Heilung erfolgt in der Regel nach 5—6 Tagen spontan. Durch den Reiz sich zersetzenden Smegmas aber ist eine Vergrösserung dieser Excoriationen zu ausgedehnten und tiefer greifenden Ulcerationen möglich, die dann mit Hinterlassung von seichten Narben heilen. Bei dieser diffusen Verbreitung der Ulcerationen kommt es gelegentlich sogar zu entzündlicher Schwellung der Vorhaut.

Die Diagnose des Herpes ist in allen Stadien der Erkrankung mit Sicherheit zu stellen. Die charakteristische Anordnung der Bläschen in einer oder mehreren Gruppen macht im Anfange die Erkenntniss leicht. Schwieriger ist die richtige Deutung der Ulcerationen. Die zu Gruppen vereinigten kleinen runden Geschwürchen mit dem schmalen weissen Epithelsaume verrathen ihre Entstehung rasch; zu Verwechselungen geben dagegen die ausgedehnten Ulcerationen, zumal bei vernachlässigtem Herpes, Veranlassung. Es gilt hier, die vereinzelten Bläschen am Rande und in der Umgebung der Geschwüre zu erkennen. Die Leistendrüsen werden beim Herpes niemals afficirt. In allen zweifelhaften Fällen endlich entscheidet die prompte Heilung der Herpesulcerationen bei entsprechender Behandlung: nach Reinigung des Vorhautsackes und der Geschwürsoberfläche erfolgt die Benarbung gewöhnlich schon in 2—3 Tagen unter Application adstringirender Fomente. Die Schankergeschwüre, die vor Allem in Frage stehen, heilen niemals so prompt.

Mir ist es zweimal vorgekommen, dass Patienten die ganze Herpeseruption vorbeigehen liessen und erst durch die auffällige Purpurröthe der neugebildeten Schleimhaut derart beunruhigt wurden, dass sie ärztlichen Rath wünschten. Die Anamnese von Seite dieser sich so genau beobachtenden Patienten liess die Diagnose leicht stellen.

§. 37. Der Herpes progenitalis theilt mit dem Herpes facialis die Eigenthümlichkeit, sehr gerne zu recidiviren. Hebra sah Individuen, welche 5—6mal im Jahre ohne bekannte Veranlassung an den Genitalien Ausbrüche von Herpes wahrnahmen, und dass sich dies oft viele Jahre wiederholte. Auch von französischen Autoren ist dieser „Herpes récidivant des parties génitales" beschrieben worden[1]). Ich selbst behandle seit 4 Jahren einen jetzt 40jährigen Herrn an einem ungemein hartnäckigen, ohne jede Veranlassung stets wiederkehrenden Herpes, bei welchem die prodromalen nervösen Erscheinungen sehr ausgesprochen sind. Alle 4—5 Wochen folgt ein Anfall von Lendenschmerzen, die beiderseits oder einseitig nach der Leiste und in die Eichel ausstrahlen. Sie werden von dem sehr intelligenten Patienten als ziehende und reissende Schmerzen angegeben, die aber ungemein quälend seien. Die Nachtruhe ist nicht gestört, indess bestehen öfters Erectiones et Pollutiones nocturnae. In 2 Tagen folgt unter localisirtem Brickeln und Brennen der Bläschenausschlag an Vorhaut und Eichel, der bei einfacher Wattebedeckung in 4 Tagen ganz verschwindet. Das Leiden trotzt bis jetzt jeglicher Behandlung; elektrische Curen, Kaltwasserbehandlung, Chinin, Arsen, Jodkali wurden mit grösster Ausdauer versucht ohne den geringsten Erfolg. Der Patient ist sonst völlig gesund.

Es ist dies ein exquisiter Fall des sog. neuralgischen Herpes der Genitalien, wie er neuerdings namentlich von Mauriac und Lande beschrieben wurde. Schon v. Bärensprung hat für diese Fälle die grosse Aehnlichkeit mit dem Herpes zoster hervorgehoben und sie von einer partiellen Erkrankung der betreffenden Nervenzweige abhängig gemacht.

Im gleichen Jahre (1861), als v. Bärensprung den Zusammenhang von Nerven- und Hautaffection beim Herpes zoster in überzeugender Weise nachwies, beschrieb Verneuil einen Fall von neuralgischem Herpes genitalis chronicus, wo der Nachweis einer Nervenerkrankung ebenfalls geleistet werden konnte. Für unseren Herpes progenitalis ist dieser Nachweis bis heute der einzige geblieben, weswegen ich den Fall ausführlicher mittheile:

Der 41jährige Patient litt schon früher an Neuralgieen und Ekzem. Seit 4 Jahren bestehen geringe vorübergehende Schmerzen in der Vorhaut mit Röthung des Vorhautrandes. Die Schmerzen nehmen immer mehr zu und steigern sich zu besonders während der Nacht fast unerträglichem Prickelgefühle. Eine auftretende Bläscheneruption an Vorhaut und Eichel wird als Herpes praeputialis chronicus erkannt. Letzterer recidivirt stets hartnäckig, zugleich wird die Vorhaut sehr druckempfindlich. Enorme Schmerzen, Spermatorrhöe und allgemeine hochgradige Nervosität folgen. Verneuil trägt die vordere Hälfte der etwas hypertrophischen und empfindlichen Vorhaut circulär ab, wonach schliesslich Heilung erfolgt.

Den mikroskopischen Befund citire ich nach v. Recklinghausen: In der abgetragenen Vorhaut finden sich verdickte Venen, unveränderte Schweissdrüsen, vergrösserte Talgdrüsen, ganz besonders auffällig aber

---

[1]) Nähere Angaben finden sich in der Arbeit von A. Doyon über den Gegenstand (Paris 1868).

ein Plexus von geschlängelten Nervenfäden, welche gleichmässig cylindrisch verdickt waren, der Art, dass die peripherisch gelagerten Nerven dieselbe Dicke besassen wie die Hauptstämme. Knotenbildung fehlte. In so geschwollenen Nervenfäden von 0,1 mm fanden sich oft nur 3—5 Nervenfasern vor, bisweilen sogar atrophirt und unterbrochen. Die Anschwellung wurde wesentlich durch eine durchsichtige Substanz gebildet, welche den Nerven in der Axe einschloss und ihn um das 2—4fache an Dicke übertraf; diese Substanz war völlig structurlos. Die Nervenfäden bildeten ein plexiformes Netz rings um die Vorhautöffnung in einer Entfernung von 10—12 mm von dem Vorhautrande. Die Nervenveränderung bezeichnet Verneuil als Nevrome cylindrique plexiforme.

Ich wage nach der vorliegenden Beschreibung keine andere Deutung des histologischen Befundes, muss aber doch an die Möglichkeit neuritischer und perineuritischer Veränderungen in diesem Falle denken, die wir jetzt als Hauptbedingungen für die Entstehung des Herpes zoster ansehen.

In therapeutischer Beziehung liegt das Hauptinteresse in dem vollständigen Erfolge der Circumcision. Die übrigen über die Behandlung des recidivirenden Herpes progenitalis vorhandenen Angaben sind sehr unsicher. Die meisten Autoren nehmen ein allmähliges spontanes Verschwinden des Uebels an; Doyon räth als einzig sicheres Mittel den Gebrauch des Mineralwassers Uriage (Isère) an. In meinem Falle würde ich die Circumcision noch versuchen, indess will der Patient nichts davon wissen.

Cap. XIV.

Erysipelas penis.

§. 38. Dem Erysipelas penis kommt nur geringe Bedeutung zu. Selten entsteht es primär am Penis (Fälle von Birkmeyer, King, Demarquay), gewöhnlich verbreitet es sich vom Scrotum (Fall Demarquay l. c. p. 676 nach Castratio) oder vom Abdomen auf den Penis.

Durch die schönen Untersuchungen von Fehleisen sind wir in der Kenntniss der Pathogenese der Rose so sehr gefördert, dass die zahlreichen Angaben der älteren Literatur über Ursache und Entstehung kaum mehr besprochen zu werden brauchen. Die Infection erfolgt stets von einer auch noch so kleinen Wunde aus; von einem Blutegelstiche, von einem kleinen Einrisse der Urethralmündung bei Bougirung einer Strictur, nach energischer Aetzung der Eichelfurche sah man das Penis-erysipel entstehen.

Dank der Zartheit der Penishaut und der grossen Lockerheit des subcutanen Gewebes theilt unser Erysipel einige Besonderheiten mit dem Erysipelas scroti: die ausgiebige Entwickelung des entzündlichen Oedems, die rasche Verbreitung über das ganze Organ und endlich die relativ häufige Complication mit Gangrän. Ich verweise auf die Schilderung des Erysipelas scroti, wo dieser Momente eingehender

gedacht wird. Die dort gemachten Angaben bezüglich der Gangrän lassen sich unmittelbar auf das Erysipelas penis übertragen: die Begrenzung macht sich rasch und scharf und der Brand bleibt gewöhnlich auf umschriebene Stellen beschränkt. Demarquay konnte in einem Falle schon am 2. Tage die der Gangrän verfallenen Stellen deutlich erkennen und innerhalb 8 Tagen stiessen sich drei Hautstellen von Frankenstückgrösse ab. Ich sah in einem Falle von Wanderrose, welche sich auf den Penis verbreitete, ein 2 Frankenstück grosses Hautstück an der Penisunterfläche durch Gangrän zu Grunde gehen, im Bereiche der Berührungsfläche von Penis und Scrotum. Ausgedehnte Gangrän der Penishaut in Folge von Erysipelas beschreiben Allé und De Saint-Maulin. Im letzteren Falle handelt es sich um ein primäres Peniserysipel, welches sich auf das Scrotum verbreitete. Schon am 2. Tage bestand auf dem Penisrücken eine 5 cm lange und 3 cm breite gangränöse Verfärbung der Haut, und der Brandschorf breitete sich weiterhin über den ganzen Penis aus; auch am Scrotum entstanden einzelne gangränöse Stellen. In 8 Tagen kam die Rose zum Stillstand und die Vernarbung war in 6 Wochen vollendet. Wahrscheinlich gehört auch der von Lange beschriebene Fall hieher: Ein Vagabund hatte sich ein Canthariden pflaster auf den Penis applicirt, um dadurch Einlass in ein Krankenhaus zu erlangen. Unter heftigen Fiebererscheinungen stiess sich die Haut des Scrotum und Penis brandig ab. Der Patient genas.

Das Erysipelas penis verhält sich prognostisch ganz wie das Erysipelas scroti. Für die Behandlung gelten die allgemeinen Regeln; die Lagerung des Gliedes auf Watte darf wegen der Möglichkeit einer Druckgangrän an der Berührungsstelle mit dem Scrotum niemals vergessen werden.

Cap. XV.

Phlegmone et Gangraena penis.

§. 39. Die die Wunden des Penis complicirenden Phlegmonen zeigen keine Besonderheiten. Die übergrosse Zahl phlegmonöser Abscesse kommt bei den Erkrankungen der Harnröhre zur Entwickelung. Die Entzündungen, Verletzungen, Stricturen, ihre Folgezustände und die zu ihrer Hebung nothwendigen Eingriffe sind zuweilen von umschriebener Abscessbildung an der Unterfläche des Penis gefolgt, deren Diagnose stets leicht, deren Prognose bei richtiger und zeitiger Incision gewöhnlich günstig ist. Die diffuse Phlegmone des Penis wird vor Allem in den Fällen von präfascialer Harninfiltration beobachtet, sie ist öfters mit Hautgangrän complicirt.

Da die Cavernitis ausführlicher besprochen wird, so will ich bloss noch erwähnen, dass neben den im Ganzen seltenen Furunkeln [1]) am Penis noch subcutane Abscesse beschrieben sind, welche besonders während der Variola beobachtet wurden.

[1]) Vgl. Ch. Mauriac, Ulcérations non-virulentes des organes génitaux. Gaz. des hôpit. 1877. Nr. 21. 25. 36. 39. 50. 56. 62.

Die zu Phlegmone und Abscessen hinzukommende Lymphangitis und Lymphadenitis bilden selten eine ernstere Complication.

Ausführliche Abhandlungen über die Gangraena penis besitzen wir von Demarquay, Fournier und Lallemant. Diese Autoren unterscheiden die allgemeinen Ursachen der Gangrän von den localen. Zu den ersteren rechnen sie: Diabetes, Typhus, Intermittens und Cantharidenintoxication. Die localen Ursachen sind: Circulationsstörungen durch Constriction, Paraphimose und Verletzungen, ferner Schankergeschwüre, Erysipelas und Phlegmone und endlich die seltenen Rotz- und Anthraxgeschwüre.

Als besondere Form der Gangraena penis wird von Fournier, Partridge, Boyer und Lallemant die sog. spontane foudroyante Gangrän beschrieben. Sie soll sich von den übrigen Formen durch den Mangel einer bestimmten Ursache, den acuten Beginn, die rapide Verbreitung über Penis und Scrotum und die häufige Complication mit einer allgemeinen Purpuraeruption unterscheiden.

Die ganz analogen Fälle von spontaner Gangraena scroti hat Kocher auf Erysipelas scroti zurückgeführt und ich muss auch für die sog. spontane Gangraena penis dieselbe Genese annehmen. Es wurde bereits hervorgehoben, dass das Erysipelas penis sich dem Erysipelas scroti sehr ähnlich verhält. Ich zweifle gar nicht, dass wie bei letzterem die primären Erscheinungen der Rose ganz unbeachtet vorbeigehen können, so auch beim Erysipelas penis erst die beginnende Gangrän den Patienten auf die Dignität der Erkrankung aufmerksam macht und dann das primäre Erysipel kaum mehr erkannt wird. Die sog. foudroyante Gangrän befällt neben dem Penis ganz gewöhnlich auch das Scrotum, ein Grund mehr, dass die Ursache der Gangrän beider dieselbe ist. Ich verweise endlich auf die veröffentlichten Krankengeschichten. Der typische Fall von Fournier begann in folgender Weise: Ein junger, ganz gesunder Mann fühlt plötzlich bei der Arbeit einen leichten Schmerz am Gliede und constatirt an Stelle desselben eine geringe Röthe. Der Schmerz nimmt zu, so dass Patient sich des Abends legen muss; Fieber und Erbrechen folgen, Schwellung und Schmerzen vermehren sich; am folgenden Morgen bestehen schon deutliche Zeichen beginnender Gangrän, welche sich innerhalb 3 Tagen über Penis und Scrotum verbreitet. Nach dem Wortlaute der Krankengeschichte kann man gewiss sehr wohl an ein primäres Erysipelas penis denken, das sich mit Gangrän complicirte. Unter den 9 Fällen, die Lallemant zusammenstellt, wurde zudem das Erysipelas in 2 Fällen mit Sicherheit erkannt.

Gewöhnlich wird nur die Haut der äusseren Genitalien von der Gangrän ergriffen, in 2 Fällen jedoch wurde auch die Eichel gangränös. Von 9 Fällen endete einer tödtlich, die übrigen genasen, nachdem schon in wenigen Tagen die Allgemeinerscheinungen nachgelassen hatten.

Bezüglich der Behandlung verweise ich auf die Angaben über die Behandlung der Gangraena scroti.

Cap. XVI.

Cavernitis.

§. 40. Die Entzündung der Schwellkörper ist bereits in der Arbeit von Dittel, Lief. 49. §. 91. S. 248, abgehandelt. Ich verweise zunächst auf jene Schilderung. Ihre nochmalige Besprechung scheint mir an dieser Stelle gleichwohl nothwendig, da sonst bei den Entzündungen des Penis eine allzu fühlbare Lücke bestehen würde.

Die Verletzungen, Entzündungen und Stricturen der Harnröhre und ihre Folgezustände bilden die ätiologische Grundlage der Cavernitis. Leider macht sich der Mangel genauer pathologisch-anatomischer Untersuchungen bei der Besprechung unserer Entzündung sehr fühlbar. Eine Reihe von Veränderungen, z. B. die Thrombose der Schwellkörper und der leukämische Priapismus finden sich öfters als Cavernitis beschrieben, obgleich sie mit entzündlichen Vorgängen nichts zu thun haben.

Es scheint mir am einfachsten, die eiterige Cavernitis zuerst herauszuheben. Sie kommt in umschriebener und diffuser Form zur Beobachtung.

Der periurethrale Abscess bildet den häufigsten und typischen Repräsentanten der ersten Form. In der unteren Hälfte des Harnröhrenschwellkörpers entwickelt sich eine umschriebene, spontan, auf Druck und bei der Harnentleerung empfindliche Infiltration, gewöhnlich unter Fiebererscheinungen. Die anfängliche Härte der Schwellung schwindet in wenig Tagen und es bildet sich ein deutlich fluctuirender Abscess. Nach der Structur der Schwellkörper sollte man die circumscripten Abscesse beinahe für unmöglich halten; allein mit Recht macht Klebs (l. c. p. 1152) darauf aufmerksam, dass bei der Contraction der Gefässräume ein sehr dichtes, muskelreiches, von wenigen noch gefüllten Gefässen durchzogenes Gewebe resultirt, welches zur Ausbreitung entzündlicher Vorgänge weniger disponirt.

Während die umschriebene Form der eiterigen Cavernitis vorwiegend am Harnröhrenschwellkörper beobachtet wird, kommt die diffuse Vereiterung vor Allem an den Penisschwellkörpern vor. Oefters verfallen die erkrankten Partieen sehr rasch der Gangrän und stossen sich in toto ab. Dittel hält diese Form der Cavernitis in allen Fällen für secundär und lässt sie aus Phlebitis und Phlebothrombose entstehen. Es ist in der That nicht so selten, dass im Gefolge phlegmonöser Entzündungen im Bereiche der Prostata und des perinealen Theiles der Harnröhre die Schwellkörper ergriffen werden. Einen typischen Fall dieser Art beschreibt Rokitansky: 40 Tage lang bestand Priapismus, wenige Tage vor dem Tode konnte durch Druck auf die Wurzel des Penis Eiter entleert werden. Der Penis war angeschwollen, halb erigirt, mit ödematösem Präputium; die Corpora cavernosa verdickt fluctuirend, das schwammige Gewebe von Eiter strotzend, in Strecken matsch, zu einer blassröthlichen Pulpe zerfallend. Nach hinten war die fibröse Hülle vielfach durchbrochen,

ihre Räume communicirten mit zahlreichen Eiterherden, die in der Pars prostatica et membranacea und am Bulbus urethrae ihren Sitz hatten.

Der von Demarquay als Penitis beschriebene Fall wurde von Nepveu genau untersucht: sämmtliche Schwellkörper waren mit Eiterherden durchsetzt. Bei der mikroskopischen Untersuchung fand man: Zerstörung der centralen Trabekel der Corpp. cav.; eiterige Infiltration der wandständigen Trabekel und der cavernösen Räume, die Arterien, Muskel- und elastischen Fasern waren erhalten. Die Cavernitis war in diesem Falle nach Incision eines Abscesses der Cowper'schen Drüsen entstanden. Die Haut des Penis wurde roth, gespannt und im unteren Theile schmerzhaft, dabei die Harnentleerung mühsam und mit Schmerzen verbunden. Die Schwellung des Penis nahm zu, Priapismus folgte. Zahlreiche Schüttelfröste; die Incision eines Abscesses am Penis vermochte nichts gegen die manifeste Pyämie, welche rasch tödtlich endete.

In seltenen Fällen schliesst sich die Vereiterung der Schwellkörper an eine directe Verletzung derselben an. Ich verweise bezüglich der letzteren auf die Besprechung der perinealen Harnröhrenverletzungen. Dass die phlegmonösen Entzündungen des perinealen Quetschungsherdes leicht auf die lädirten Schwellkörper übergreifen, liegt auf der Hand. Dittel bildet in Fig. 61 einen exquisiten Fall dieser Art ab; einen ähnlichen beschreibt Albert. Möglich, dass auch die andere Beobachtung Dittel's, eine partielle Vereiterung des rechten Schwellkörpers nach Cystotomie betreffend, in ähnlicher Weise als Folge der Verletzung des Schwellkörpers bei der Operation zu erklären ist.

Neumann beschreibt einen Fall von Vereiterung der Penisschwellkörper bei phagedänischem Schanker. Der eiterige Zerfall drang von dem primären Geschwüre aus erst zwischen Haut und Schwellkörper vor; die letzteren wurden derb infiltrirt und druckempfindlich, dann griff auch in ihnen die Eiterung Platz, die sich nach und nach bis an die Peniswurzel und den Bulbus urethrae fortsetzte. Durch eine Incision vor der Symphyse und in der rechten Genitocruralfalte wurde der Eiter entleert. Der gesammte Krankheitsprocess dauerte 4 Monate, der Patient genas, die Schwellkörper schrumpften zu einer fibrösen, wulstartigen, derben, daumenbreiten Masse.

Aehnliche totale Zerstörungen der Schwellkörper beobachteten Gay und Richet. Im ersteren Falle wird die Erkrankung von einer Thrombose der Vena iliaca hergeleitet. Bei dem 31jährigen Patient bestanden erst vage rheumatische Schmerzen und Erscheinungen von Thrombose der Vena saphena et femoralis. Dann folgte die Cavernitis; im Verlaufe von 10 Tagen liessen sich die abgestorbenen Schwellkörper in toto entfernen. Die Penishaut blieb intact und musste nachher so weit abgetragen werden, dass ein passender Penisstumpf resultirte.

Der Patient von Richet, 75 Jahre alt, bekam ohne Ursache anhaltende schmerzlose Erection. Nach und nach fing der Penis an zu schwellen, es trat ein Gefühl von Schwere im Damme und von Hitze im Penis auf. Harnröhre unverändert. Blutegel, Sitzbäder, Kataplasmen waren ohne jeglichen Einfluss. Die Penishaut roth

und ödematös, an der Wurzel der Schwellkörper Fluctuation. Beide Schwellkörper wurden durch eine Incision freigelegt, es entleerte sich schwärzliches Blut. Innerhalb einer Woche stiessen sich die Schwellkörper durch Eiterung von der Umgebung los und konnten durch die Wunden entfernt werden. Gleichwohl starb der Patient pyämisch, die Section ergab eiterige Phlebitis der periprostatischen Venenplexus und Lungenmetastasen.

Der mit ausgesprochenem Oedeme der Penishaut verbundene andauernde, gewöhnlich schmerzlose Priapismus bildet neben dem continuirlich hohen Fieber das früheste Symptom der Schwellkörpervereiterung. Die Palpation des Penis ist auffällig wenig empfindlich, lässt aber die ein- oder beidseitige Erkrankung erkennen, indem trotz des Hautödemes die Schwellkörper durchgefühlt werden können. Eine eigene Beobachtung (Gangrän des rechten Schwellkörpers im Gefolge einer perinealen Harninfiltration wegen Strictur bei einem 42jährigen Patienten) kann ich zum Beweise anführen, dass die Albuginea der Ausbreitung der Entzündung und Eiterung gewöhnlich eine feste Grenze setzt.

Am dritten Tage der Erkrankung erschien trotz sofortiger Incision des Perineums der Priapismus unter erneuten Schüttelfrösten. Der rechte Schwellkörper fühlte sich gleichmässig vergrössert und derbelastisch an, die Percussion ergab deutlich tympanitischen Schall und bei feinstem Zufühlen liess sich etwas Luftknistern nachweisen. Eine 6 cm lange Incision durch die Penishaut und die verdickte, jedoch nirgends perforirte Albuginea legte den schwarzbraun verfärbten Schwellkörper bloss, aus dessen Maschen sich eine missfärbige stinkende Jauche entleerte. Bei reichlicher Anwendung der starken Jodtinctur stiess sich der ganze Schwellkörper innerhalb 8 Tagen ab und Patient genas.

In den Fällen von Gangrän, wo Schwellkörper sammt Albuginea betroffen werden, entsteht die demarkirende Eiterung im subcutanen Gewebe. Der Nachweis der Cavernitis gelingt aber schon früh, bevor subcutane Abscesse auftreten.

Die gefürchtetste Complication der Schwellkörpervereiterung und Gangrän ist die Pyämie. Wenn man geneigt ist, letztere als eine besonders häufige Complication anzusehen, so zeigt die Casuistik, dass doch zahlreiche und namentlich früh in Behandlung kommende Fälle glücklich verlaufen.

Für die Behandlung der diffusen eiterigen und gangränösen Cavernitis folgt aus dem Gesagten die Indication der möglichst frühzeitigen und ausgiebigen Incision und der energischen Antisepsis während der Nachbehandlung.

§. 41. Wenn schon für die acute Cavernitis der Mangel genauer pathologisch-anatomischer Untersuchungen sich sehr fühlbar macht, so gilt dies in noch höherem Masse für die chronische Cavernitis. Die ersten Fälle wurden von Johnson beschrieben: Auf der Dorsalseite des Penis vor der Symphyse findet sich eine meist circumscripte Härte, welche weniger dem Auge als dem zufühlenden Finger wahrnehmbar wird. Sie scheint in der Albuginea der Schwellkörper zu sitzen. Bei der Erection krümmt sich der Penis nach dem Abdomen zu, der Coitus ist unmöglich oder sehr schmerzhaft.

Mit dieser Schilderung stimmt auch die von Dittel im Wesentlichen überein. Da in 2 Fällen von Johnson die plötzliche Entstehung unter Schmerzen während des Coitus angegeben wird, so lässt sich gewiss über den entzündlichen Charakter der Affection streiten; mir ist es am wahrscheinlichsten, dass in diesen 2 Fällen die beschriebene Verhärtung der Schwellkörper die Folge einer Ruptur derselben darstellt, eine Narbe vielleicht mit partieller Thrombose.

Van Buren und Keyes beschreiben knorpelharte umschriebene Verdickungen der Corpp. cav. bei Erwachsenen als Producte chronisch circumscripter Entzündungen der Schwellkörper. Die Verdickungen sollen allmählig entstehen und die längste Zeit stationär bleiben. Wegen bestehender Chorda sind Erection und Coitus schmerzhaft. Die mitgetheilten 5 Fälle betreffen über 40 Jahre alte Männer, von denen 2 in früheren Jahren milde Syphilis hatten. Der Mangel genauerer Angaben lässt auch hier keinen bestimmten Schluss zu, in Anbetracht der überstandenen Syphilis wird man auch an Gummata der Schwellkörper denken müssen.

Am bekanntesten sind die sog. Nodi s. Ganglia der Schwellkörper, umschriebene knotenförmige Verdichtungen des cavernösen Gewebes. v. Pitha lässt sie insgesammt aus nicht resorbirten umschriebenen Blutextravasaten entstehen. Ricord, dem wir die genauesten Angaben verdanken, konnte diese Genese nur in wenigen Fällen bestätigen. Einzelne Ganglien sind als Gummata zu betrachten, die Mehrzahl aber stellen jene nach gonorrhoischer Periurethritis im Harnröhrenschwellkörper zurückbleibenden Narbenmassen dar, die gewöhnlich eine Chorda bedingen.

Die Behandlung dieser letztgenannten Ganglien ist keineswegs fruchtlos. Die bekannten Resorbentien verdienen versucht zu werden: Einreibungen von grauer Salbe, von Jodkali- und Jodoformsalbe, Bepinselungen mit Jodtinctur (Scholz), endlich die feuchte Wärme in Form von Umschlägen und Einwickelungen des Penis mit impermeablen Stoffen (Dittel) und localen Douchen.

Schon von Kirbey und neuerdings von Cameron wurden bei Gichtkranken vorkommende Indurationen im Bereiche des Lig. suspens. penis und der Albuginea der Schwellkörper beschrieben, die mangelhafte Erection bedingen. Verneuil hat ähnliche Indurationen in 4 Fällen beobachtet, jedoch nur 1mal bei Arthritis, 3mal dagegen bei Diabetes mellitus. Die richtige Deutung dieser Beobachtungen ist erst möglich, wenn genauere pathologisch-anatomische Untersuchungen vorliegen.

Anhang.

Knorpel- und Knochenbildungen im Penis.

§. 42. Als normales Gebilde beschreibt Mayer[1]) in der Eichel grosser Glieder einen prismatischen Knorpel, welchen Hyrtl[2]) jedoch bloss als verdickte Stelle des vorderen Endes des Septum penis deutet.

---

[1]) Froriep's Notizen 1834. Nr. 883.
[2]) Lehrbuch der Anatomie. 10. Aufl. 1867. p. 707.

Pathologische Bedeutung besitzende Knorpel- und Knochenbildungen sind nur in seltenen Fällen beobachtet. Velpeau[1]) gedenkt ihrer zuerst ausführlicher an der Hand der Beobachtungen von Mac Clellan[2]) und Regnoli. In neuerer Zeit wurde die Casuistik vermehrt durch die Fälle von Rey[3]), v. Lenhossék[4]) und Duplouy[5]). Im Musée Dupuytren in Paris steht das Präparat des Falles von Rey (Nr. 367); ein sehr schönes Präparat besitzt das pathologisch-anatomische Museum in Wien, das von Demarquay (p. 353. Fig. 12) abgebildet wird. Ich kann eine eigene Beobachtung hinzufügen.

Die Knorpel- und Knochenbildungen finden sich im Bereiche der Albuginea der Schwellkörper, gewöhnlich im Septum penis. Sie stellen dünne schmale Knochenplättchen von verschiedener Länge dar. Rey fand im spongiösen Theile der Harnröhre an ihrer unteren Wand ein 2 cm langes, 8 mm breites und 1½ mm dickes Knochenstück. Am interessantesten ist der von v. Lenhossék sehr genau beschriebene Fall. Eine umfängliche Knorpelbildung besteht im Bereiche des Septum penis und des Harnröhrenschwellkörpers, vier Knochenstückchen finden sich im Septum penis. Eines derselben liegt an der Rückfläche des Penis. Im Bereiche des Septum stellt es ein schlankes dünnes Knochenplättchen dar, welches sich am Penisrücken in zwei winklig divergirende Knochenlamellen theilt, deren freie Ränder 4 mm von einander abstehen. In der durch sie gebildeten Rinne verlaufen die Dorsalgefässe des Penis. Die drei übrigen Knochenstückchen lagern im unteren Theile des Septum nach hinten von der bereits erwähnten umfänglichen Knorpelbildung im Bereiche des Harnröhrenschwellkörpers. In ihrer Form sind sie dem Dorsalknochen ähnlich: sie stellen 7 mm bis 2½ cm lange Knochenplättchen dar; durch Theilung des gegen die Harnröhre zu liegenden Endes formiren sie eine nach unten offene Rinne, deren Ränder jedoch unregelmässig sind. Die genaueren Formverhältnisse der einzelnen Knochen ergeben sich aus Fig. 101, die der Originalabbildung entnommen ist. a Dorsalknochen von oben und im Querschnitt; b die drei anderen Knochen von unten; c von der rechten Seite; d auf dem Querschnitte.

Der von mir beobachtete Fall betrifft einen 65jährigen Herrn, der von meinem Collegen und Freunde, Herrn Dr. Meyer-Hüni, an mich gewiesen wurde. Die vordere Hälfte des Gliedes ist ganz normal, die hintere dagegen besitzt eine knochenharte Einlagerung im Septum penis von fast 4 cm Länge. Gegen die Harnröhre zu scheint sie einen scharfen Rand zu besitzen; an der Rückfläche des Penis theilt sich ihr Rand in zwei Lamellen und es resultirt daraus eine etwa 4 mm breite Rinne. Die Ränder der letzteren verlaufen fast geradlinig, der linke endet in einer scharfen Spitze, die bei hängendem

---

[1]) M. Velpeau, Nouv. éléments de méd. opérat. Paris 1839. t. IV. p. 316.

[2]) Nouv. Journ. des sciences médicales. Mars 1828.

[3]) Rey, Production osseuse développée dans la portion spongieuse de l'urèthre. Bull. de la soc. anatom. Paris 1874. II. Sér. t. 17. p. 213.

[4]) J. von Lenhossék, Knorpelähnliche und wahre Knochenbildung im männlichen Gliede eines Erwachsenen. Virchow's Archiv. Bd. 60. p. 1. 1874.

[5]) Duplouy, Commencement d'ossification de la cloison des corps caverneux. Annal des mal. des org. génito-urin. Jan. 1885. (Cf. Ref. Centralblatt für Chirurgie. 1885. Nr. 21. p. 383.)

Gliede eine deutliche Vorragung in der Penishaut bildet. Im Bereiche dieser dem Patienten keinerlei Schmerzen verursachenden Einlagerung lässt sich das Glied weder nach der Seite, noch nach unten oder oben krümmen.

Die Knorpel- und Knochenbildungen finden sich nur bei älteren Männern. Der Patient von v. Lenhossék war 42 Jahre, der des Wiener Präparates 50, der von Mac Clellan 52, der meine 65, der von Rey 68 Jahre alt. Mein Kranker litt an Gicht, der von Rey an chronischer Cystitis mit Nierenabscessen.

Fig. 101.

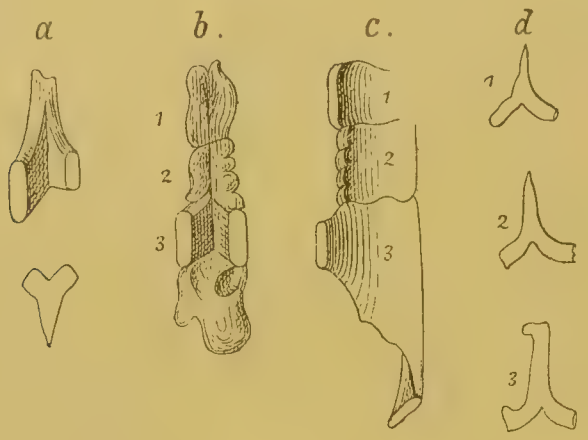

Ueber die Genese hat Cruveilhier[1]) sich zuerst ausgesprochen. Er sieht die Knochenbildungen als blosse Verkalkungen an und bringt sie in nahe Beziehung zu den Phlebolithen. Auch Förster[2]) und Rokitansky[3]) deuten sie als Verkalkungen. v. Pitha (l. c. p. 12 u. 17) nimmt an, dass sie aus umschriebenen Blutextravasaten hervorgehen: Zuerst resultiren feste fibrinöse Gerinnsel, die sog. Ganglien, und in ihnen können die Verkalkungen Platz greifen. Gegen diese Genese muss aber eingewendet werden, dass es sich in sämmtlichen Fällen um ganz circumscripte Bildungen ohne Veränderung der Nachbarschaft handelte, zudem ist ihr Vorkommen auf die Albuginea der Schwellkörper beschränkt. Anamnestische Anhaltspunkte für vorhergegangene Blutergüsse liegen in keinem der Fälle vor. Siegmund[4]) fasst die sämmtlichen Knorpel- und Knochenbildungen im Penis als Ossificationen der lymphatischen Gefässe auf. Er sah 5 Fälle ausgedehnter Verhärtungen an oder in den cavernösen Körpern. Die Knorpel der knochenharten Stränge liefen anfangs parallel in der Scheidenwand der Schwellkörper, näherten sich gegen die Eichel hin und vereinigten sich schliesslich zu einem gemeinsamen Strange. Es handelte sich um Kranke, welche früher Syphilis gehabt hatten. Kleinere bohnengrosse und etwas längere, $^1/_2$—1 Zoll messende, raben-

[1]) Anat. patholog. t. III. p. 852.
[2]) Handbuch der speciellen pathologischen Anatomie. 2. Aufl. 1863. p. 372.
[3]) Lehrbuch der pathologischen Anatomie. 1861. Bd. 3. p. 410.
[4]) Vgl. Arbeit von v. Lenhossék l. c. p. 12.

federkieldicke Verhärtungen sah derselbe Autor öfters in der Scheide der Schwellkörper; er hält sie ebenfalls für verhärtete Lymphstränge. Genauere anatomische Untersuchungen werden nicht mitgetheilt.

v. Lenhossék und Rey constatirten wahre Knochensubstanz; ersterer unterscheidet an jeder Knochenplatte drei Schichten: die äussere oder Bündelfaserschicht, die mittlere oder ossificirende Uebergangsschicht und die innere oder wahre Knochenschicht. Wir dürfen darnach bei unseren Knochenbildungen von einer partiellen Verknöcherung des Septum penis und der Albuginea der Schwellkörper sprechen. Ob sie als einfache „Alters"-Verknöcherungen aufzufassen sind oder ob besondere ätiologische Momente bei ihrer Entstehung mitwirken, lässt sich aus dem spärlichen casuistischen Materiale nicht entscheiden. Für meine Beobachtung könnte die Gicht eine ursächliche Rolle spielen (vgl. §. 41, S. 244).

§. 43. Durch die Einlagerung von Knorpel- und Knochensubstanz verliert die Albuginea der Schwellkörper ihre Elasticität; sie vermag daher bei der während der Erection bestehenden Volumszunahme des Gliedes an den Stellen dieser Einlagerungen sich nicht auszudehnen. Die Folge davon ist die sog. Chorda, deren Richtung bestimmt wird durch die Lage der Knorpel- und Knochenbildungen. Befinden sie sich im oberen Theile des Septum, so wird die Eichelspitze nach oben gerichtet, nach unten dagegen beim Sitze im unteren Theile des Septum oder in der Albuginea der Harnröhre. Die Chorda bildet für den Patienten das lästigste und zugleich einzige Symptom.

Die Diagnose lässt sich durch eine genaue Palpation stets stellen.

Regnoli und Mac Clellan excidirten die Knochenplättchen des Septum penis. Nach der genau beschriebenen Operation des letzteren Falles zu urtheilen, ist dieselbe leicht. Die Blutung liess sich durch kaltes Wasser stillen und die Heilung der Wunde geschah anstandslos. Die Chorda wurde durch die Operation gehoben, es zeigte sich später sogar eine geringe Deviation des erigirten Gliedes in entgegengesetzter Richtung. In geeigneten Fällen wird man also wohl an die Excision denken dürfen.

Fünfte Abtheilung.

Erkrankungen der Gefässe.

§. 44. Den einzigen Fall von Aneurysma traumaticum Art. dorsalis penis beobachtete Malgaigne (vgl. §. 24, S. 218).

Ein 34jähriger Gerber verletzte sich beim Niederbücken den Penis mittelst eines in seiner Schürzentasche steckenden Messers. Die Vorhaut wurde durchstochen und die Rückfläche des Penis geschlitzt. Gleich folgte eine starke Blutung, welche mit Mühe gestillt wurde. Am folgenden Morgen bestand ausgedehnte Ekchymosirung der Haut an Penis und Scrotum. Nach 4 Tagen folgten lancinirende Schmerzen und das Wundsecret war blutig gefärbt. Rasch entwickelte sich nun gegen die Wurzel des Gliedes zu eine deutlich vorragende, fluctuirende Geschwulst. Malgaigne erweiterte die Wunde so weit nöthig, die Blutung erneuerte sich sofort und bekundete sich deutlich als aus der Art. dorsalis penis stammend. Die festen adhärenten Coagula verhinderten anfangs, das Lumen des Gefässes sichtbar zu machen, nach ihrer Ausräumung wurde es deutlich gesehen. Da die Arterie stark retrahirt war und sich nicht fassen liess, wurde die Blutung durch centrale Umstechung definitiv gestillt. Die Ligatur fiel am 7. Tage ab und nach einer Woche war die Wunde geheilt.

Varicen kommen sowohl am Penisschafte als an der Eichel vor. Sie erreichen indess niemals bedeutende Grösse und haben deswegen nur geringes klinisches Interesse. Demarquay gibt die Abbildungen zweier Fälle (Fig. 5—7). Eine beachtenswerthe Beobachtung von Eichelvaricen veröffentlicht Rizet: Ein mexikanischer Geniesoldat trägt 10 oder 11 Varicen an der Eichel, von denen die beiden grössten, an der Unterfläche und an der linken Seite der Eichel sitzend, kleinfingerdick sind, die kleineren umgeben die Urethralmündung. Während der Erection verschwinden sie völlig. Der Patient hat weder Varicocele noch Unterschenkelvaricen. Die Eichelvaricen sollen vor 20 Jahren — im 14. Altersjahre — plötzlich nach einem Fusstritt gegen den halb erigirten Penis entstanden sein.

§. 45. Ueber Erweiterung der Lymphgefässe des Penis liegen 5 Beobachtungen vor von Beau, Friedreich, Huguier, Trélat und Day. Sämmtliche, mit Ausnahme des letzteren, betreffen Erwachsene. Die Entstehung wird auf ein Trauma (Trélat), auf die Quetschung beim Coitus (Beau) und auf Lymphstauung in Folge Anschwellung der Leistendrüsen (Friedreich) zurückgeführt. Day sah bei einem 7jährigen Knaben die Lymphgefässerweiterung am Penis

bei gleicher Veränderung der Lymphgefässe im Bereiche der unteren Extremitäten.

Nach Zurückziehung der Vorhaut erscheint in der Eichelfurche ein ringförmiges Gefäss, welches zu beiden Seiten des Frenulum beginnt. Es hat einen Durchmesser von 1—3 mm. Auf dem Dorsum setzt es sich in ein etwa taubenfederkieldickes zweites Gefäss fort, das in der Mittellinie gegen die Wurzel des Penis verläuft, so zwar, dass es bloss in seiner vorderen Hälfte oberflächlich liegt, in seiner oberen dagegen in die Tiefe tritt und nur noch palpirt werden kann. Die beiden Gefässe sind prall, völlig schmerzlos, ihr trübweisser Inhalt scheint deutlich durch und endlich bekunden sie sich durch ihre rosenkranzförmige Beschaffenheit als Lymphgefässe. Friedreich sah von dem Hauptgefässe in der Eichelfurche zahlreiche dünnere, etwa stricknadeldicke Gefässe auf die Eichel ausstrahlen, welche jedoch keine knotigen Verdickungen zeigten. Huguier sah auf dem Dorsum penis statt einem einzigen 3—4 kleinere ebenfalls rosenkranzförmige Gefässe.

In dem Falle von Friedreich verschwand die Lymphgefässerweiterung nach Ablauf der Lymphadenitis spontan. Beau schlägt, falls eine Behandlung indicirt erscheint, das Durchziehen eines Fadens zur Erregung einer Entzündung der Gefässwand vor. Der Faden soll 3—4 Stunden liegen. Nachher folgt einige Stunden Ausfluss der Lymphe aus den Stichen unter Anschwellung der Vorhaut; die sämmtlichen Erscheinungen gehen in einigen Tagen vorüber.

Sechste Abtheilung.

Die Neubildungen des Penis.

Cap. XVII.

Elephantiasis penis et praeputii.

§. 46. Die Seltenheit der Elephantiasis penis wird am besten illustrirt durch die Zahlen, welche aus dem Spitale in Calcutta vorliegen. Unter 113 Fällen von Elephantiasis betrafen 3 die Vorhaut und 1 den Penis. Bei der folgenden Schilderung ist zunächst die in der Literatur vorhandene Casuistik von zusammen 22 Fällen nebst einer eigenen Beobachtung berücksichtigt. Einen sehr werthvollen Beitrag verdanke ich Herrn Jonathan Hutchinson, dem so verdienten Chirurgen am London-Hospital in London, der mir in zuvorkommendster Weise die Resultate seiner Erfahrungen und Untersuchungen über den Gegenstand mittheilte. Von Präparaten sah ich zwei im Musée Dupuytren (Nr. 83 und 306) und eines in Würzburg. Letzteres konnte ich zur mikroskopischen Untersuchung verwenden.

Dass selbst in Gegenden, wo die Elephantiasis heimisch ist, die Erkrankung des Penis nur selten getroffen wird, zeigen die bereits mitgetheilten Zahlen des Spitales in Calcutta. Nach Pruner sollen die Neger eine ganz besondere Anlage zur Elephantiasis praeputii haben, da sie sich ohnehin durch eine sehr lange Vorhaut auszeichnen. In Europa kamen, wie die spärliche Casuistik zeigt, nur ganz vereinzelte Fälle zur Beobachtung; 3 von den 18 Fällen acquirirten das Uebel zudem während des Aufenthaltes in den Tropen. Auch der Patient, den ich sah, war früher in Ostindien im Militärdienste gestanden.

Von ursächlichen Momenten werden 5mal Urethralstrictur und Harnfistel erwähnt (Weir, Demarquay, Esmarch und Hutchinson 2 Fälle), 1mal Quetschung des Penis (Tenhonsel), 1mal Schanker (Bryk), 1mal Furunculose (Tripier), 1mal Variola (Caytan), 1mal Phimosenoperation (Hofmokl). — Mehrere Angaben bestätigen die Entstehung der Affection unter schubweisen erysipelatösen Entzündungen. Pruner beobachtete deutlich den Rothlaufprocess bei der Bildung der Vorhautelephantiasis. In den beiden Fällen von Hutchinson leitete ein erysipelasähnliches Oedem den Process ein. In einem Falle von Demarquay bestand zuerst Lymphangitis penis. Die charakteristische Form der elephantiastischen Vorhaut gibt einen ferneren Beleg für diese Entstehung unter entzündlichen Erscheinungen.

Bezüglich der Ausdehnung des Processes lassen sich sämmtliche Fälle in drei Gruppen theilen, je nachdem bloss die Vorhaut, oder Vorhaut und Penis, oder Penis und Scrotum erkrankt sind.

§. 47. Auf die Vorhaut beschränkte Elephantiasis beschreiben Larrey, Lawrence, Demarquay, Thin und Hofmokl. Der einzige Fall, den ich in vivo sah, betrifft diese Form.

Patient, 40 Jahre alt, verheirathet, von Weizen (Baden), stellt sich im Herbst 1874 zur Untersuchung wegen einer Missgestaltung seines Penis, für welche er keine Ursache kennt als einen mehrjährigen Aufenthalt in Ostindien. Der Penis zeigt im schlaffen Zustande eine beträchtliche Vergrösserung seiner vorderen Hälfte und zudem recht deutlich jene posthornartige Krümmung seiner Spitze, welche beim chronischen Oedeme beschrieben wurde. Die untere Vorhauthälfte bildet einen etwa 2 cm dicken, weich elastischen Wulst, der um reichlich 3 cm die Eichelspitze überragt. Auch die obere Vorhauthälfte ist verdickt, an ihrem freien Ende misst sie 8 mm, indess ragt sie kaum 1 cm über die Eichel hervor. An der Penisunterfläche ist die Haut glatt und glänzend; am freien Rande, an den Seiten und oben zeigt sie tiefere Runzeln und die von der unteren Vorhauthälfte gebildete Spitze ist unregelmässig höckerig. An der verdickten Vorhaut ist die Haut nicht faltbar oder von der Unterlage abzuheben, im Uebrigen ist sie aber weder geröthet noch excoriirt. Fingerdruck hat keinen Einfluss auf die Schwellung. Durch Retraction des Vorhautwulstes lässt sich die Eichelspitze in geringer Ausdehnung entblössen. — Laut einem Berichte über den Patienten im Jahre 1883 ist die Form des Penis ganz stationär geblieben. Von der vorgeschlagenen Circumcision wollte Patient nichts wissen, da die einzige Beschwerde, die veränderte Richtung des Harnstrahles, ihm zu gering für eine Operation schien.

Ueber die histologischen Veränderungen bei Elephantiasis praeputii liegen ausführliche Angaben von Thin vor, die im Wesentlichen mit dem Befunde übereinstimmen, den ich von dem Präparate der Würzburger Sammlung erhob. An letzterem ist die Vorhaut in ganzer Ausdehnung erkrankt: die obere Hälfte ist etwa um das Doppelte verdickt und erscheint ziemlich glatt; die untere Hälfte dagegen stellt einen umfänglichen Tumor dar von unregelmässig höckeriger Oberfläche, in der grössten Dicke etwa 6 cm messend. Bei der mikroskopischen Untersuchung ergeben sich die für Elephantiasis charakteristischen Veränderungen: vollkommen normales Oberflächenepithel, die Papillen der Cutis nicht vergrössert. Das subcutane Gewebe ist einzig Sitz der Erkrankung. Er besteht aus starken, zum Theil parallel, zum Theil aber auch sehr unregelmässig verlaufenden Zügen faserigen Bindegewebes mit reichlichen elastischen Elementen. Die Gefässe sind weder durch Zahl noch Grösse auffällig, hingegen schliesst sich an ihre Wandung regelmässig eine Ansammlung lymphoider Zellen an. Sie werden am spärlichsten in den oberflächlichen Schichten getroffen und zwar sowohl perivasculär als ohne Beziehung zu Gefässen in den Spalten des Bindegewebes. Nach der Tiefe zu wird die Zelleneinlagerung mächtiger und reichlicher und in einer Entfernung von etwa 1 cm von der Oberfläche beginnen mächtige Zellenmassen, welche nur selten durch Bindegewebszüge differenzirt werden. Die hier verlaufen-

den Gefässe besitzen ganz normale Wandungen, neben ihnen aber finden sich noch zahlreiche kleinere Lumina ohne scharf ausgeprägte Wandung. Die kleinsten geben den Eindruck, als ob 2—3 Zellen ausgefallen wären, einzelne sind aber mit einer feinkörnigen Masse erfüllt, andere grenzen sich gegen die umliegenden Zellen durch eine wenn auch nur ganz schmale schärfere Contour, offenbar ein sehr zartes Endothelhäutchen ab. Die mittelgrossen Lumina übertreffen die Grösse der einzelnen Zellen um das 5—10fache, die innere endotheliale Wandbekleidung ist an ihnen deutlich zu erkennen und ebenso auch der bereits erwähnte feinkörnige Inhalt. Die grössten Lumina finden sich am seltensten, indessen tritt an ihnen die Beziehung zu netzförmig unter einander communicirenden Gefässräumen deutlich hervor uud lässt sie als unzweifelhafte Lymphgefässe erkennen. Wie schon hervorgehoben, fehlen die Gefässe den oberflächlichen Cutisschichten und treten erst in den tieferen zellenreichen Lagen in grösserer Zahl hervor. Die Zellen wurden als lymphoide bezeichnet, sie zeigen die bekannten Formen der letzteren, Zell- und Kerntheilung wird öfters und recht deutlich beobachtet. — Der Befund, so charakteristisch er für Elephantiasis ist, fällt vor Allem durch die so überaus reichliche Zelleninfiltration der tieferen Gewebsschichten auf. Das mir zur Untersuchung vorliegende recht kleine Hautstück gestattet leider, zumal über die Geschichte des Falles nichts erhältlich ist, keine weiteren Angaben darüber.

§. 48. In den meisten Fällen von Elephantiasis penis erstreckt sich die Erkrankung über das ganze Glied. Ich kenne im Ganzen 14 Fälle von Wadd, Gibert, A. Cooper, Goyrand, Tripier, Rigal (Abbildung in Bardeleben's Chirurgie), Moulinié, Demarquay (2 Fälle), Bryk, Weir, Esmarch und Hutchinson (2 Fälle). Nur 4 Fälle traf ich, wo bei Elephantiasis scroti der Penis für sich erkrankte und einen vom Scrotum unabhängigen Tumor bildete, es sind die Fälle von Delpech, Caytan, Tenhonsel und Thebaud[1]). Indessen sind sie wohl nicht ganz so selten, wie es nach diesen Zahlen scheinen möchte; sie werden aber gewöhnlich bei der Elephantiasis scroti beschrieben.

Die Elephantiasis penis beginnt im Bereiche der Vorhaut. Das Präparat Nr. 306 des Musée Dupuytren gibt den besten Aufschluss über die ersten Stadien der Erkrankung. Der Penis ist nicht vergrössert, nur die untere Hälfte der Vorhaut zeigt eine bedeutende Verdickung, die nach vorne bis ans Orificium urethrae heranreicht. Die Eichel selbst ist frei und unverändert. Eine hochgradigere Erkrankung beobachtete Demarquay bei einem 51jährigen Patienten. Innerhalb 6 Jahren bildete sich die Vorhautverdickung aus, so dass sie ganz nach Art wie beim chronischen Oedeme die Eichel überdeckt. Die Penishaut ist wenig verdickt, das Scrotum normal. In Fig. 102 ist die Abbildung eines anderen Falles von Demarquay copirt, der, da die Veränderungen von Penis und Vorhaut noch keinen hohen Grad erreicht haben, für die Art der Entstehung der massigen Penistumoren von Interesse ist. Der Fall betrifft einen 71jährigen Mann, bei dem nach 3jähriger Dauer des Leidens folgender Status notirt wurde: Der

[1]) Demarquay l. c. p. 510. cit. nach New York med. Journ. May 1867.

Penis ist stark verlängert, die Vorhaut überragt um Fingerbreite die Eichel, die in der Mitte des Gliedes durchgefühlt wird. Die Vorhaut selbst zeigt die schon öfters besprochene charakteristische Form. Der Urin wird in gebrochenem Strahle entleert. An der Unterfläche des Penis ist die Raphe deutlich zu unterscheiden, an der Dorsalfläche zeigt die Haut ekzematöse Veränderungen und einzelne härtliche warzenförmige Bildungen. Aus der Vorhautöffnung fliesst eitriges Secret ab.

Fig. 102.

In den Fällen von längerer Dauer erreicht der Penistumor bedeutendere Dimensionen. Tripier sah einen elephantiastischen Penis von 9 Zoll Länge und 6—7 Zoll Circumferenz (innerhalb 10 bis 12 Jahren entstanden). Gibert vergleicht den von ihm beobachteten Tumor mit dem Penis eines Maulesels bezüglich der Grösse. In dem von Bardeleben abgebildeten Falle von Rigal handelt es sich um einen 65 cm langen und 2½ kg schweren Penis. Die grössten Tumoren beschreiben Wadd, der Penis ist 14 Zoll lang und hat 12½ Zoll grösste Circumferenz, Goyrand, der Tumor reicht bis zu den Knieen herunter und wiegt 5600 g, und Sir Astl. Cooper. In diesem Falle handelt es sich um einen ganz kolossalen Tumor, der bis zu den Knöcheln herabreichte und so breit war, dass er die vordere Fläche der beiden Beine fast ganz verdeckte. Fig. 103 ist nach der Abbildung, die Behrend auf Tab. XIX 8 gibt, gezeichnet. Der Tumor hatte ohne bekannte Ursache in der Vorhaut begonnen. In seinem 32. Jahre reiste der Inhaber, ein chinesischer Bauer, von Kanton nach London, um sich von Sir Astley Cooper operiren zu lassen. Der Durchmesser des Tumors von einer Seite zur anderen betrug fast 1¼ Fuss, sein stärkster Umfang betrug 4 Fuss, der Umfang des Halses des Tumors etwa 2 Fuss. Am untersten Ende befand sich die von dem etwas gefransten Rande der hypertrophischen Vorhaut eingefasste Harnröhrenmündung. Die durch Operation entfernte Masse wog 56 Pfund und enthielt ausserdem noch 2—3 Pfund Flüssigkeit. Vom Hodensacke war wenig zu sehen; die Hoden lagen an der hinteren Fläche der Geschwulst oben seitwärts und waren unversehrt.

Diese massigen Tumoren zeigen sowohl bezüglich der Beschaffenheit der Haut wie der Consistenz die grösste Aehnlichkeit mit den Scrotaltumoren. Die Haut ist an der Unterfläche glatt, zumal an den Berührungsstellen mit dem Scrotum und den Schenkeln, unregelmässig höckerig, rissig und bräunlich verfärbt dagegen im vorderen Theile gegen die Spitze des Penis. Ekzematöse Reizungen der Haut bestanden nur in einem Falle; über das Verhalten der Leistendrüsen fehlen jegliche Angaben. Nach den Schilderungen von Goyrand, Tripier,

Fig. 103.

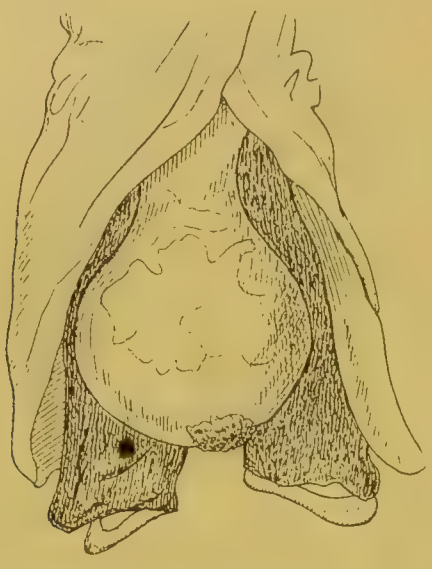

Weir und Cooper wurden Eichel und Schwellkörper an der Basis der Geschwulst von normaler Grösse gefunden, die Neubildung betraf also bloss die Vorhaut und Penishaut. Die Vorhautöffnung liegt stets im unteren Theile der Geschwulst, entweder mehr nach einer Seite oder am peripheren Pole. Tripier fand sie für den Zeigefinger passirbar; letzterer gelangte in eine umfängliche Höhle, in welcher die Eichelspitze nicht zu erreichen war; diese liess sich 2 Zoll vor der Symphyse deutlich von aussen durchfühlen. Rigal fand eine bedeutende Verlängerung der Eichel, Gibert notirt eine Hypertrophie der Schwellkörper.

Die äussere Form der bei gleichzeitiger Erkrankung von Penis und Scrotum resultirenden Tumoren ergibt sich aus Fig. 104, die die Abbildung des Falles von Delpech reproducirt [1]). Es verdient hervorgehoben zu werden, dass trotzdem der Penistumor in grösster Ausdehnung mit dem Scrotaltumor confluirt, doch der periphere Theil des ersteren, also die erkrankte Vorhaut, isolirt bleibt und an ihrer Spitze die Harnöffnung trägt. Der Kranke hatte in diesem Falle noch zeitweise Erectionen und Ejaculationen, woraus Delpech auf normale Verhältnisse der Schwellkörper schloss, die bei der Operation in der

[1]) Das Original befindet sich im bereits citirten T. II der „Clinique chirurg. de Montpellier". Hecker und v. Hebra bringen Reproductionen davon, der letzteren Arbeit ist Fig. 104 entnommen.

That constatirt wurden. Der von Thebaud operirte Tumor hatte sich innerhalb 14 Jahren entwickelt, 6 Jahre vor der Operation vereiterten die Leistendrüsen. Der Tumor zeigt ähnliche Grössenverhältnisse wie der bereits beschriebene Penistumor von A. Cooper: er reicht bis an die Knöchel und ist 28 Zoll lang; grösster Umfang 48 Zoll, Umfang an der Basis 14 Zoll; Gewicht 63½ Pfund. Die Harnöffnung liegt am unteren Pole, 18 Zoll oberhalb derselben ist die Stelle, an welcher der Kranke glaubt, dass der Penis sich befindet.

Fig. 104.

Histologische Untersuchungen über diese grösseren Tumoren liegen nicht vor. Die von den Autoren über das Verhalten der Schnittfläche und über die Beziehungen der Haut zur Neubildung gemachten Angaben sind dieselben, wie sie bei der Elephantiasis scroti ausführlich beschrieben werden.

§. 49. Von Cocchi werden 2 Fälle von Sclerose des Penis beschrieben unter Hinweis auf eine ähnliche Beobachtung von Lisfranc: Das Glied war steif, verlängert, in ⅓ der Länge mit harter knotiger Haut überzogen; das Präputium ganz steif und verdickt. Nach Spaltung des letzteren erschien die normale Eichel und durch Abtragung der stark indurirten Vorhaut und Penishaut bis zur Eichelfurche wurde Heilung erzielt. Klebs rechnet diese Fälle der Elephantiasis zu und der Umstand, dass Penishaut und Vorhaut einzig ver-

ändert, Eichel und Schwellkörper dagegen unverändert waren und der Excision der verdickten Haut Heilung folgte, stützt diese Annahme.

Schwieriger erscheint die Deutung einiger als Hypertrophie des Penis beschriebener Fälle. Die von Blaw [1]) zu Anfang des vorigen Jahrhunderts veröffentlichte Beobachtung, den Salzburger Soldaten Herbst betreffend, „der Penis reichte bis zum Knie und rivalisirte bezüglich Grösse mit dem erigirten Penis eines Hengstes", darf wohl der Elephantiasis beigezählt werden. Das Gleiche gilt von einem amerikanischen Falle, den Demarquay erwähnt: Bei einem 27jährigen Neger, der an Urethralstrictur und Harnröhrenfistel litt, hatte sich eine enorme Hypertrophie des Penis entwickelt. Der Penis war 8 Zoll lang; die Schwellkörper fühlten sich knorpelhart an, die Eichel war ganz nach oben gedreht, aber sonst normal. Der Penis wurde amputirt. Bei der Untersuchung fand man die Schwellkörper in ein dem Rippenknorpel analoges Gewebe von derselben Härte verwandelt. Da ich in keinem Falle von Elephantiasis penis Angaben über ähnliche Veränderungen der Schwellkörper getroffen, so lassen sich die letzteren vielleicht am ehesten durch die Annahme erklären, dass die Veränderungen der Schwellkörper in Folge der Strictur und Harnfistel auftraten.

Der von Kerr beschriebenen Hypertrophie der Schwellkörper wage ich keine bestimmte Deutung zu geben. Der Fall betrifft einen 33jährigen Chinesen, der seit seinem 6. Jahre an Vergrösserung des Penis leidet und bei seiner Aufnahme ein $3^1/_2$—4 Zoll dickes Organ zeigt. Theilweise Phimose, Penishaut normal, Erectionen unmöglich. Bei einem Einschnitte ergibt sich, dass die Verdickung aus dem hypertrophischen und verdichteten Schwammgewebe der Schwellkörper besteht. Die Operation musste wegen stürmischer Blutung unterbrochen werden. Bei der Entlassung betrug der Durchmesser des Penis noch $2^1/_2$ Zoll.

Die pathologisch-anatomische Sammlung in Basel besitzt ein Präparat von Hypertrophia praeputii, das mir Herr Professor Roth gütigst zur Untersuchung überliess. Die Vorhaut hat eine Länge von 5 cm und eine durchschnittliche Dicke von 15—18 mm. Die Oberfläche ist im Ganzen glatt, nur gegen den freien Rand sind einzelne flache Runzeln bemerkbar.

Bei der mikroskopischen Untersuchung ergibt sich normales Epithellager an der Oberfläche der beiden Vorhautblätter. Das subcutane Gewebe ist der Sitz der pathologischen Veränderungen. Es verhält sich in ganzer Dicke der Vorhaut gleich, besteht aus wellenförmig verlaufendem Fasergewebe mit spärlichen elastischen Elementen, dagegen zahlreichen Einlagerungen glatter Muskelfasern. In der ganzen Dicke der Vorhaut werden Zellmassen wahrgenommen. Sie beginnen schon in der Cutis und schliessen sich gewöhnlich an die Gefässwandungen an, so dass letztere von einem aus 2—4 Zellenreihen bestehenden Saume umrahmt werden. Indessen sind die Gefässe nicht sehr reichlich vorhanden. Die Zellen — es handelt sich um gewöhnliche lymphoide Zellen — finden sich nebstdem zu Strängen angeordnet, die sich nicht selten verästeln und vor Allem scharfe Randbegrenzung zeigen, so dass man annehmen muss, dass sie in präformirten Räumen liegen.

[1]) De monstrosa penis magnitudine. Ephemerid. 1712. Cent. I. p. 338.

Die mächtigsten Zellstränge fassen in der Breite etwa 10—15 Zellen, viel reichlicher werden schmälere Stränge getroffen von der Hälfte oder ¼ der erwähnten Dicke. Die feinsten, aus 2—3 Zellreihen bestehend, treten entweder in Verbindung mit dickeren Strängen oder lassen deutlich eine netzförmige Anordnung erkennen. Die Saftcanälchen und die Lymphgefässe sind demnach wohl der Sitz dieser Zelleneinlagerungen. Das Präparat ist ein altes Spirituspräparat, an welchem sich leider, trotzdem es sich noch ordentlich färben liess, doch genauere Details bezüglich der Gewebsstructur und besonders auch der Gefässe nicht mehr erheben liessen. Indessen genügt doch der Befund, um ihn in nächste Beziehung zu dem bei der wirklichen Elephantiasis praeputii zu bringen. Ich stehe nicht an, diese Hypertrophia praeputii als Elephantiasis zu bezeichnen. Die Verschiedenheiten in beiden Präparaten, der Reichthum des Gewebes an elastischen Fasern, das Fehlen glatter Muskelfasern, die intensive Zellinfiltration der tieferen Lagen des Würzburger Präparates, hier die zahlreichen glatten Muskelfasern neben den spärlichen elastischen Elementen und die gleichmässige um die Gefässwandungen, in den Saftcanälchen und Lymphgefässen sitzende Zellinfiltration lassen sich wohl auf verschiedene Stadien der Erkrankung zurückführen.

§. 50. Symptomatologie. Die subjectiven Beschwerden bei Elephantiasis penis sind gewöhnlich auffällig gering. Die Entwickelung unter stärkeren Schmerzen ist nur einmal erwähnt (Demarquay p. 506): es bestanden schon in den ersten Monaten häufige Schmerzen durch das ganze Glied, welche constant auftraten, wenn der Patient die Vorhaut zurückzuschieben versuchte. Der Patient von Tripier litt anfangs besonders bei kalter Witterung und sodann während des Bestehens heftigerer Entzündungen. In anderen Fällen scheint nur die veränderte Richtung des Harnstrahles in Folge der Schwellung der Vorhaut den Kranken incommodirt zu haben. Goyrand macht die Angabe, dass sein Patient durch die Grösse des Tumors zu leiden hatte: er konnte nur mit Mühe gehen und musste den Tumor mittelst einer um den Nacken gelegten Bandage stützen. Einmal wurde schon im Beginne der Erkrankung Abnahme der Zahl der Erectionen und Verminderung des Geschlechtsreizes beobachtet, sonst werden functionelle Störungen nur bei grösseren Tumoren geklagt.

Dass der Verlauf stets ein sehr chronischer ist, geht aus den früher über die Dauer des Processes in den einzelnen Fällen gemachten Angaben unmittelbar hervor. In 3 Fällen wird ein Stillstand des Wachsthumes notirt in Folge Aenderung des Wohnsitzes: Larrey beobachtete es bei einem in Afrika erkrankten Offiziere während des Aufenthaltes in Frankreich; Demarquay erwähnt dasselbe von einem in Singapore erkrankten 51jährigen Patienten, der nach Frankreich zurückkehrte. Auch bei meiner Beobachtung blieb der Process in den letzten 7 Jahren stationär, vielleicht ebenfalls in Folge der Rückkehr in die Heimath.

In diagnostischer Beziehung verdienen zunächst die ersten Stadien der Erkrankung Beachtung. Der Beginn unter den Erscheinungen eines einfachen chronischen Oedemes lässt wohl erst nach längerer Beobachtung eine sichere Deutung zu, nachdem das Fort-

schreiten der Krankheit unter entzündlichen Exacerbationen festgestellt und die charakteristischen Formveränderungen der erkrankten Theile manifest geworden.

Die ganz massigen Penistumoren können mit Scrotaltumoren um so eher verwechselt werden, als letztere ja viel häufiger vorkommen; sodann fehlt bei den ersteren das Scrotum. Für die Unterscheidung ist die Lage der Harnöffnung von Wichtigkeit. Bei den Scrotaltumoren mündet der sog. Harnschlauch stets an der Vorderseite und um so näher seiner Basis, je grösser der Tumor. Bei den Penistumoren dagegen befindet sich die Harnöffnung entweder am unteren Pole oder an einer Seite, stets aber in der unteren Hälfte der Geschwulst.

Ueber die für die Diagnose wichtigen Formverhältnisse bei gleichzeitiger Erkrankung von Vorhaut, Penis und Scrotum gibt Fig. 104 den besten Aufschluss.

Prognose. 12 Fälle von Elephantiasis penis wurden operirt, 8 mit Erhaltung des Gliedes, 4 mit Amputation desselben. Nur der Patient von Cooper starb an den Folgen der Operation, die übrigen sind am Leben geblieben. Viermal wurde bei vorwiegender Erkrankung der Vorhaut circumcidirt und völlige Heilung erzielt (Tripier, Lawrence, Moulinié, Demarquay), dreimal wurde neben der Vorhaut auch die erkrankte Penishaut entfernt. Rigal erzielte ein sehr gutes definitives Resultat; der Patient von Goyrand heilte ebenfalls trotz Gangrän des Penislappens, erkrankte aber nach 2 Jahren an Elephantiasis scroti, die in weiteren 2 Jahren ebenfalls operirt wurde; es ist dies die einzige bekannte Beobachtung über nachträgliche Erkrankung des Scrotum. Die Operationen von Delpech und Thebaud, wo Scrotal- und Penistumoren zugleich entfernt wurden, verliefen glücklich; die Heilung war in 2 Monaten im ersten, in 66 Tagen im zweiten Falle vollendet.

Behandlung. Der operativen Entfernung elephantiastischer Tumoren des Penis wird in Zukunft die Esmarch'sche Constriction vor Allem zu statten kommen. Es empfiehlt sich gewiss stets, erst von der Vorhautöffnung aus durch dorsale Spaltung der Vorhaut die Eichel freizulegen. Falls die Vorhaut einzig erkrankt ist, genügt die totale Abtragung derselben. Beim Operiren am blutleeren Gliede wird die von älteren Autoren öfters betonte Schwierigkeit der Ablösung der entarteten Vorhaut von dem hinteren Theile der Eichel wohl ganz wegfallen. Das gute Resultat in den von Goyrand und Rigal operirten Fällen von ausgedehnter Erkrankung der Penishaut lässt die Amputation des Penis nur für die seltensten Fälle indicirt erscheinen. Man wird stets erst versuchen dürfen, die Schwellkörper herauszupräpariren und von der Penishaut bis auf den zur Deckung der letzteren nöthigen, am besten dorsalen Lappen Alles zu entfernen. Bei der grossen Seltenheit unserer Erkrankung mögen diese wenigen therapeutischen Angaben genügen; ich verweise im Uebrigen auf die Elephantiasis scroti.

Cap. XVIII.

Atherome der Penishaut.

§. 51. Die an der Eicheloberfläche und am inneren Vorhautblatte vorkommenden Talgdrüsen — die Tyson'schen Drüsen[1]) — seltener die Talgdrüsen der Penishaut geben die Veranlassung zur Atherombildung. Die kleinsten Atherome kommen gewöhnlich multipel vor, die grösseren dagegen bilden solitäre Geschwülste.

Beobachtungen über die ersteren sind von W. Busch und Fano veröffentlicht. Busch traf bei einem 27jährigen anämischen Patienten 23 stecknadelkopf- bis erbsengrosse Atheromcysten auf der Eicheloberfläche. Sie waren innerhalb 3 Jahren, nachdem Patient einen weichen Schanker acquirirt, aufgetreten. Die Entstehung aus den Tyson'schen Drüsen liess sich direct nachweisen. Fano berichtet über 2 ähnliche Fälle: bei einem 3jährigen Knaben traf er bei der Phimosenoperation eine kleine Atheromcyste; bei einem 2jährigen Knaben fanden sich an der Vorhaut zahlreiche kleinste Atherome, welche eröffnet, entleert und mit Lapis cauterisirt wurden.

Von grösseren Atheromcysten kenne ich 4 Fälle. Einen derselben sah ich in meiner Praxis: der Penis des 19jährigen Patienten zeigte im Bereiche der unteren Hälfte der phimotischen Vorhaut eine rüsselförmige Verlängerung, die 1½ cm weit die Vorhautöffnung überragte. In der im Uebrigen unveränderten Vorhaut liess sich ein schmerzloser, walzenförmiger Tumor von 4cm Länge, ¾ cm durchschnittlicher Dicke und pseudofluctuirender Consistenz durchtasten. Ueber seiner Mitte verlief die Raphe penis, Adhärenzen fehlten sowohl nach der Tiefe wie gegen die Haut zu. Den 4. April 1883 entfernte ich den Tumor, die Excision war sehr leicht, nirgends bestanden Verwachsungen. Bei der Untersuchung erwies sich der Tumor als zweikammerige Atheromcyste mit dem bekannten Inhalte, die Wandungen des Balges waren 1—2,5mm dick. Die Geschwulst wurde schon in der Kindheit bemerkt und soll langsam gewachsen sein. Eine 4cm im Durchmesser haltende Atheromcyste der Vorhaut traf Fochier bei einer Circumcision wegen entzündlicher Phimose. Clarke beschreibt eine wallnussgrosse Atheromcyste der Vorhaut. Wohl den grössten hieher gehörigen Tumor entfernte Jobert bei einem 39jährigen Manne. Die Geschwulst sass seitlich am Penis und nahm dessen ganze Länge ein, sie war pseudofluctuirend. Die Untersuchung der Geschwulst ergab einen serösflüssigen Inhalt in zwei mit einander communicirenden cystischen Räumen; der Balg war stellenweise verdickt.

Die kleinen Atherome lassen sich leicht erkennen und die von Fano eingeschlagene Therapie: Eröffnung, Entleerung und folgende Aetzung des Balges, verdient Nachahmung. Die grösseren Geschwülste zeigen alle Merkmale der Atherome. Therapie: Excision.

---

[1]) Nach E. Finger (Beitrag zur Anatomie des männlichen Genitale. Vierteljahrsschr. f. Dermat. u. Syphilis. 1885. p. 89) keine Drüsen, sondern mit Epidermis ausgekleidete Krypten.

Castex führt eine centimeterlange, blindendende Fistel mit stecknadelkopfgrosser Mündung in der Rinne zwischen Eichel und Vorhaut links neben dem Bändchen, die er bei einem 35jährigen Manne beobachtete, auf eine spontane Perforation einer cystisch erweiterten und entzündeten Tyson'schen Drüse zurück und empfiehlt für solche Fisteln Spaltung und Aetzung mit Thermocauter.

Cap. XIX.

Keratosen des Penis.

§. 52. In der ausführlichen Arbeit von Lebert finden sich unter 109 Fällen von Hauthörnern bloss 6 von der Eichel beschrieben; es geben diese Zahlen wohl den besten Beweis für die Seltenheit unserer Affection. Die Casuistik selbst hat sich seit Veröffentlichung der Lebert'schen Monographie um die 2 Fälle von Pick und Demarquay bereichert.

Zwei Kranke (Jewett und Pick) waren 22 Jahre alt, einer Caron) 45 Jahre, die übrigen waren älter. Dreimal treffe ich die Angabe, dass die Hornbildungen aus spitzen Condylomen hervorgingen (Jewett, Pick, Demarquay); zweimal bildeten sie sich innerhalb weniger Monate nach der Phimosenoperation, ein Patient (Pick) litt an Psoriasis. Diess sind die einzigen ätiologischen Momente.

Gewöhnlich kommen die Keratosen multipel an der Eichel zur Beobachtung und zeigen dann die verschiedenste Grösse von kleinen warzenförmigen Bildungen bis zu den grössten überhaupt zur Beobachtung gekommenen Hauthörnern. Durch ihre Grösse besonders ausgezeichnet waren die Hornbildungen in den Fällen von Jewett (3¼ Zoll lang, ¾ Zoll Durchmesser an der Basis), Hebra (4 Zoll lang, kleinfingerdick) und Pick (9,5 cm lang, 3,5 cm Umfang an der Basis und 2,5 cm gegen die Spitze).

Pick hat weitaus die interessanteste Beobachtung mitgetheilt, die auch in klinischer Beziehung besonderen Werth besitzt. Bei der grossen Seltenheit ähnlicher Beobachtungen lasse ich den Fall hier im Auszuge folgen unter Beifügung einer Copie der Abbildungen.

Bei dem 22jährigen Patienten entwickelten sich innerhalb 6 Monaten nach der Operation einer congenitalen Phimose, wobei zahlreiche Vegetationen abgetragen worden, erst warzenförmige Bildungen, dann die aus Fig. 105 u. 106 ersichtlichen Keratosen. In Fig. 105 sind sie bei hängendem (½ natürl. Grösse), in Fig. 106 bei heraufgeschlagenem Gliede (natürl. Grösse) gezeichnet. Das grösste Horngebilde geht vom Sulcus coronalis aus und umgreift bogenförmig die ganze Eichel bis hart an die Harnröhrenmündung; mehrere kleinere Hornauswüchse sitzen an der gegenüberliegenden Stelle der Eichelfurche und ragen gegen die Spitze des grösseren Gebildes empor. Die Grössenverhältnisse des letzteren wurden bereits genannt, die der übrigen ergeben sich aus den Abbildungen. Die Farbe des Hornes ist vorwiegend gelbbraun, an der Convexität mehr gelb, an der Concavität mehr braun, an der Spitze fast schwarz. Die Consistenz ist von der Härte eines Nagels, in der Concavität spröde

und bröcklig. Die Oberfläche ist längsgestreift, an der Unterseite zeigt sich jedoch auch deutliche Querstreifung.

Zur Entfernung sämmtlicher Keratosen wurde das Glied mittelst der Esmarch'schen Constriction blutleer gemacht, dann die Basis im Bereiche der gesunden Schleimhaut umschnitten und alle Horngebilde sammt ihrem Mutterboden abpräparirt. Die unbedeutende Blutung wurde mit Eisenchloridwatte gestillt, die Wunde heilte rasch unter einem Carbolglycerinverband.

Fig. 105.

Fig. 106.

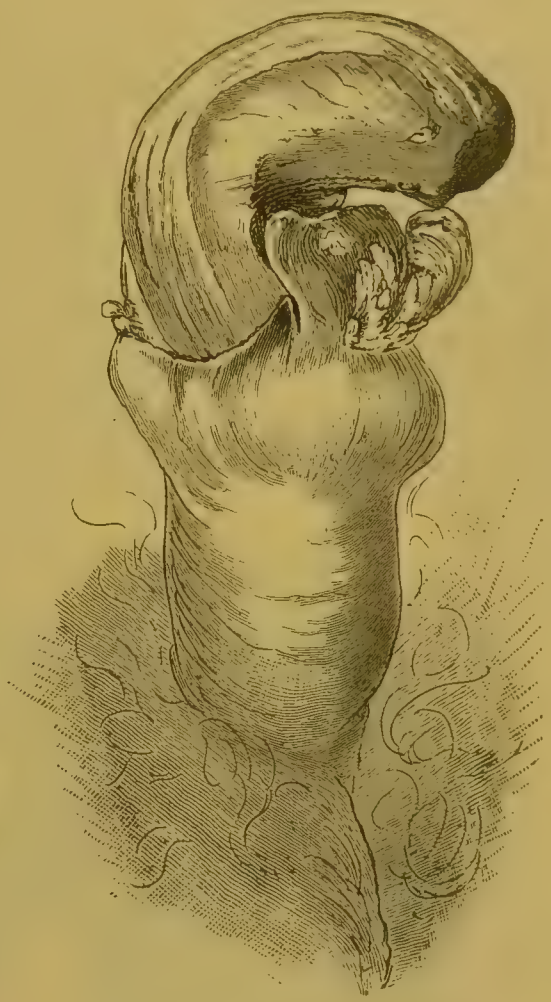

Die mikroskopische Untersuchung ergab den bekannten histologischen Befund; an dem grossen Horne konnten Blutgefässe in den Lücken zwischen den Hornzellen bis weit über das untere Drittel nachgewiesen werden.

Von dem Mutterboden der Hauthörner sah man öfter schon Cancroide entstehen. Vom Penis ist kein solcher Fall bekannt geworden, gleichwohl empfiehlt sich auch für die Behandlung unserer Keratosen die möglichst gründliche Entfernung. Das Verfahren von Pick verdient hiebei Nachahmung. In dem von Dieffenbach operirten (Abbildung bei Froriep und Behrend l. c. T. XXVIII 8) Falle folgte ein Recidiv, so dass eine zweite Operation nöthig wurde.

Cap. XX.

Papilloma penis.

§. 53. Zielewicz (l. c. p. 587) veröffentlichte eine bis jetzt einzig dastehende Beobachtung über diese Geschwulstform. Ich theile den Fall in extenso mit.

Vor 19 Jahren bemerkte der jetzt 50 Jahre alte Patient ein kleines „Gewächs“ auf der Eichel. Dabei waren zwar keine Schmerzen; da jedoch mit dem steten Wachsen der Neubildung die Reduction der Vorhaut immer schwieriger wurde, wünschte Patient die Entfernung des Gewächses, was ihm jedoch ärztlich widerrathen wurde. Inzwischen entwickelte sich ein Knoten von innen aus, brach durch und es entstand eine Oeffnung, durch welche beim Urinlassen der Harn träufelte. Lange Zeit wurde dagegen nichts gethan, ausser dass Patient ein Fettläppchen um den Penis legte. Die Neubildung vergrösserte sich immer mehr; den 8. März 1868 wurde die galvanocaustische Amputation des Penis vorgenommen, der eine rasche Heilung folgte.

Das Präparat ist in Fig. 107 abgebildet; es hat eine Länge von 7 cm und eine Dicke von 5 cm. Die sehr verdickte, äusserst blutreiche

Fig. 107.

Vorhaut bedeckt vollständig die Eichel und ist an ihrem vorderen Umfange von einer diffusen papillären Wucherung eingenommen, welche das Orificium urethrae vollständig verdeckt. Mehr nach hinten finden

sich noch zwei getrennt stehende ähnliche Wucherungen. Auf dem senkrechten Durchschnitte erscheint der vordere Abschnitt der Eichel, sowie die innere Lamelle des Präputiums ebenfalls von einer enormen papillären Wucherung eingenommen, in welcher der grösste Theil der Eichel aufgegangen ist, nur der hintere Abschnitt der letzteren ist noch normal. Die Urethra verläuft eine kleine Strecke weit in normaler Weise, erweitert sich dann und tritt mit unregelmässig gefranster Oeffnung zwischen die condylomatösen Wucherungen des Vorhautsackes aus.

Die mikroskopische Untersuchung von Waldeyer ergibt den Bau einer Papillargeschwulst. Von der äusseren Haut sowohl wie von der inneren Präputiallamelle und der Eicheloberfläche erheben sich zahlreiche schlanke Papillen, die sich wieder mehrfach verästeln und sehr gefässreich sind. Dieselben sind mit einer dicken Epidermislage überzogen. Der Boden der Papillarwucherung ist, abgesehen von einer geringen Zellenhyperplasie und dem vermehrten Gefässreichthum, normal. Die Geschwulst hat sich wahrscheinlich aus einer einfachen Hypertrophie des Papillarkörpers entwickelt und steht der von Virchow beschriebenen Elephantiasis verrucosa sehr nahe.

Die sog. „spitzen Condylome“ werden hier nicht besprochen, sie sind an anderer Stelle bereits berücksichtigt. Die von Albert (l. c. p. 230) als nicht venerisches Papillom bezeichnete Neubildung entbehrt der mikroskopischen Untersuchung. Der äusseren Form nach unterscheidet sie sich wesentlich von dem hier in Rede stehenden Tumor.

Cap. XXI.

Carcinoma penis.

§. 54. In einer besonders durch reiches casuistisches Material werthvollen Arbeit über den Peniskrebs stellt Demarquay im Ganzen 134 eigene und fremde Fälle zusammen und fusst darauf seine Abhandlung. Letztere als die bedeutendste Specialarbeit wird im Folgenden stets berücksichtigt. Ich verwende nebstdem das reiche klinische Material der Berner Klinik, das mir mein verehrter Lehrer Herr Professor Kocher gütigst zur Verfügung stellte. Für die pathologisch-anatomische Schilderung sind die zahlreichen Präparate des Musée Dupuytren in Paris und der Sammlungen in Basel, Bern, München, Würzburg und Zürich berücksichtigt. In der mir zugänglichen Literatur sammelte ich eine Casuistik von 158 Fällen, deren Quellen in dem Literaturverzeichniss nachzusehen sind.

Die Frequenz des Peniskrebses berechneten zuerst Paget und Sibley auf etwa 1% sämmtlicher Krebse: ersterer fand unter 500 Krebsen 5, letzterer unter 520 Krebsen 6 Peniscarcinome. In der bekannten Arbeit von v. Winiwarter sind unter 548 Krebsen 14 des Penis beschrieben entsprechend einer Frequenz von 2,55%. Hiemit stimmt so ziemlich die von Fischer aus dem Materiale der Rose'schen Klinik festgestellte Zahl: unter 223 Carcinomen sind 6 des

Penis beobachtet (2,7 %). Billroth zählt unter 862 Krebsen 26 des Penis und notirt ihre Frequenz mit 3,01 %. Berücksichtigt man hiebei bloss die Krebse des männlichen Geschlechtes (471), so würde der Peniskrebs in seiner Häufigkeit in die 7. Reihe zu stehen kommen und gleich häufig beobachtet werden wie der Hodenkrebs (Sarkom und Carcinom) und der Krebs der Nasenhaut; seine Frequenz beträgt 5,52 % sämmtlicher Krebse des männlichen Gsechlechtes.

Für die Altersbestimmung sind in der folgenden Zusammenstellung 97 Fälle von Demarquay und 130 Fälle aus der von mir gesammelten Casuistik verwerthet. Es kamen zur Beobachtung im Alter von

	nach Demarquay:	nach meiner Casuistik:	Summa:	In %:
21—30 Jahren	9 Fälle	5 Fälle	14 Fälle	6,1
31—40 „	14 „	9 „	23 „	10,1
41—50 „	18 „	32 „	50 „	22,0
51—60 „	23 „	45 „	68 „	30,0
61—70 „	23 „	27 „	50 „	22,0
71—80 „	10 „	9 „	19 „	8,4
81—90 „	— „	3 „	3 „	1,4

Aus dieser Tabelle ergibt sich unmittelbar, dass das Peniscarcinom eine Erkrankung des höheren Alters darstellt: das 6. Altersdecennium prävalirt mit fast $^1/_3$ sämmtlicher Patienten, es folgen dann das 5. und 7. mit derselben Frequenzzahl; diese drei Decennien umfassen zusammen 75 % der sämmtlichen Erkrankten. Aus diesen Zahlen ergibt sich, dass die Altersverhältnisse beim Peniskrebse ganz dieselben sind, wie sie für die Hautkrebse überhaupt, zumal von Billroth und v. Winiwarter festgestellt wurden.

§. 55. Aetiologie. Von jeher wird die Phimose als das hauptsächlichste ätiologische Moment des Peniskrebses angesehen. Hey fand von 12 Erkrankten 9 mit Phimose behaftet, Roux und Cullerier notiren dieselben Ziffern. Hiezu kommt die Angabe von Travers, dass der Krebs des Penis bei Juden nicht beobachtet werde. Demarquay findet, dass von 59 Fällen 42 mit Phimose behaftet waren: 7mal in 10 Fällen würde demnach die Phimose vorhanden sein. In der von mir gesammelten Casuistik treffe ich nur 28mal unter 158 Fällen die Angabe des früheren Bestehens einer Phimose, wonach letztere als ätiologisches Moment des Peniskrebses bloss in 17,7 % aller Fälle genannt wird.

Wenn sich auch namentlich aus den Angaben der erwähnten französischen Autoren der von den Engländern für die Vorhaut gebrauchte Ausdruck: „impertinent piece of skin“ bezüglich des Krebses rechtfertigen lässt, so contrastirt doch die Seltenheit des Peniskrebses sehr mit der Häufigkeit der Phimose. Deshalb meint wohl auch Erichsen, dass das Verhältniss der Phimose zum Krebse in den bekannten Zahlen kaum den richtigen Ausdruck findet. Es kommt noch hinzu, dass mehrfach Krebsentwickelung am Penis beobachtet wurde in Fällen, wo die Phimose bereits in der Jugend operativ beseitigt worden war (Travers, v. Bruns, Billroth). Immerhin muss aber darauf aufmerksam gemacht werden, dass der von Thiersch vor Allem hervorgehobene Einfluss continuirlicher chronischer Reizungen

auf die Entwickelung des Krebses überhaupt auch gewiss bei bestehender Phimose zur Geltung kommt. Es sind ferner mehrere Fälle von Peniskrebs, die bei ganz jugendlichen Individuen im 3. Altersdecennium beobachtet wurden, mit Phimose complicirt, wo man allgemein geneigt sein wird, mit Thiersch die Phimose für die frühzeitige Krebsentwickelung verantwortlich zu machen. Bei einem 32jährigen Patienten war die Phimose unter 2 Malen, im 9. und 16. Jahre, angeblich ohne Erfolg operirt worden.

Schuchardt beschreibt in seiner so interessanten Arbeit[1]) einen Peniskrebs, wo die histologische Untersuchung den durch die Phimose gesetzten chronischen Reizzustand genauer definiren lässt:

Der 62jährige Kranke hatte eine starke Phimose besessen und zeigt eine eigenthümlich chronische Entzündung des noch nicht erkrankten Theiles der Eichelschleimhaut. Letztere hat epidermisähnliche Beschaffenheit, glatte Oberfläche und grauweisse Farbe. Einzelne rundliche Auflagerungen in Form weisser Plaques treten deutlich hervor, in den Randpartieen scharf gegen einander abgegrenzt, in der Mitte unter einander confluirend. Mikroskopisch unterscheiden sich diese Plaques in nichts von den bei der Psoriasis buccalis vorkommenden: es besteht „kolossale Vergrösserung, namentlich Verlängerung der Interpapillarspalten; dickes verhorntes epidermoidales Lager an der Oberfläche; sehr breite Eleïdinzone in den obersten noch nicht verhornten Schichten des Epithels und stellenweise starker Eleïdingehalt der Hornschicht. Darunter starke kleinzellige Infiltration".

Wegen der völligen Identität des Befundes mit der Psoriasis buccalis bezeichnet Schuchardt die geschilderten Veränderungen an der Eichel und Vorhaut als Psoriasis praeputialis und sieht sie als das hauptsächlich disponirende Moment zur Krebsentwickelung an. Aehnliche weissliche Plaques wie die oben beschriebenen sah ich einmal an der Eichel bei der Circumcision eines 37jährigen mit angeborener Phimose behafteten Patienten und notirte ebenfalls die auffällige makroskopische Aehnlichkeit mit der Psoriasis linguae. Sie verschwanden spontan kurze Zeit nach der Operation. Es steht zu hoffen, dass weitere Untersuchungen mit mehr Bestimmtheit für die Praxis wichtige Consequenzen ziehen lassen, als die eine Beobachtung von Schuchardt dies schon zu thun geneigt ist.

Demarquay notirt als zweites ätiologisches Moment die Syphilis und findet, dass sie in 59 Fällen von Peniskrebs 10mal nachzuweisen war. Ich treffe in meiner Casuistik die Angabe, dass der Patient früher die Syphilis acquirirt, nur ein einziges Mal; in 4 Fällen ist eine kurz vor Beginn des Krebses bestandene Gonorrhöe erwähnt. Schon Hunter spricht der Syphilis jeden ätiologischen Einfluss auf den Peniskrebs ab und auch Ricord äussert sich in derselben Weise, während Demarquay es für möglich hält, dass lange bestandene specifische Ulcerationen am Penis schliesslich krebsig werden. Die Literatur besitzt kaum Anhaltspunkte, die diese Annahme stützen könnten.

---

[1]) Karl Schuchardt, Beiträge zur Entstehung der Carcinome aus chronisch entzündlichen Zuständen der Schleimhäute und Hautdecken. Volkmann's klinische Vorträge. Nr. 257. p. 16 (2210).

5 Fälle sind bekannt, wo der Peniskrebs sich nach einer Verletzung entwickelte: 2mal handelte es sich um eine Quetschung, 1mal um einen Einriss am Bändchen. Der 4. Fall betrifft die bekannte Beobachtung von Dupuytren, wo die krebsige Entartung eintrat, nachdem der Patient 4—5 Jahre lang an seiner Vorhaut 2 kleine goldene Vorlegeschlösser getragen, die ihm seine Geliebte, um sich seiner Treue zu versichern, anlegte. Der letzte Fall ist von Krönlein aus der von Langenbeck'schen Klinik beschrieben: der 26jährige blühende Patient wurde vor 7 Monaten von einem scheugewordenen Pferde am Penis erfasst und gebissen; das Präputium war beinahe ganz abgerissen und wurde von dem Arzte vollständig entfernt. Die Glans hatte nur eine oberflächliche Wunde, welche an einer erbsengrossen Stelle noch granulirte, wie Patient 2 Monate später beim Reiten gegen den Sattelknopf geworfen wurde, so dass die bereits verheilte Penisnarbe wieder aufbrach. Von da ab heilte die Wunde nicht mehr zu, wurde schmerzhaft und verwandelte sich in ein Geschwür, das einem phagedänischen Schanker sehr ähnlich sah, bei der mikroskopischen Untersuchung aber in seiner wahren Natur erkannt wurde.

Der Patient von Bruce leitet die Entstehung seiner Krankheit von der Infection durch seine an Carcinoma uteri verstorbene Frau her. Die Angabe ist ganz vereinzelt.

Es verdient hervorgehoben zu werden, dass die Heredität beim Peniskrebse fast niemals nachgewiesen wurde. Demarquay kennt keine einzige Angabe über hereditäre Belastung, ich traf nur einmal eine solche: in einem von v. Bruns beobachteten Falle soll die Mutter des Patienten an Brustkrebs gestorben sein (Diss. von Jäger p. 36).

§. 56. Pathologische Anatomie. Das Carcinoma penis ist ein Plattenepithelialcarcinom, ein sog. Hautkrebs.

In den meisten Fällen entsteht es von einer kleinen Warze aus. Ich treffe die Angabe unter 33 Fällen, wo der Beginn notirt ist, 29mal. Die Warze sass 16mal an der Vorhaut und 13mal an der Eichel. In 3 Fällen wird die Entstehung auf einen Einriss oder ein Bläschen am Bändchen zurückgeführt; einmal entwickelte sich das Carcinom in einer durch ein Trauma wieder aufgerissenen Narbe der Eichel.

Für den Adspect präsentirt sich der Peniskrebs unter zwei Formen: am häufigsten besteht eine sehr üppige papilläre Wucherung, und es resultirt ein sog. Blumenkohlgewächs; viel seltener trifft man das Krebsgeschwür mit kleinhöckeriger Oberfläche und tiefgreifender Infiltration der Ränder und des Geschwürgrundes.

Ob gerade die erste Form aus Warzen hervorgeht, lässt sich nicht entscheiden, aber die Schilderung, die Schuh z. B. von der Entwickelung der von ihm so genannten zottigen Epithelialkrebse gibt, legt diese Entstehung sehr nahe. Schon im Beginne des Leidens treten die papillären Wucherungen zu Tage in Form kleiner nässender Knötchen von röthlicher Farbe, unebener rissiger Oberfläche und harter Consistenz. Mit ihrer Vermehrung geht ihre Vergrösserung Hand in Hand, sie verbreiten sich flächenhaft über die ganze Eichel und Vorhaut und die Neubildung erscheint als typische Blumenkohlgeschwulst. Die Oberfläche secernirt nun schon ziemlich bedeutend, zerklüftet sich

allmählig und die einzelnen Spalten und Risse füllen sich mit dem bekannten weisslichen, smegmaartigen, penetrant riechenden Belage.

Zur Illustration des makroskopischen Verhaltens füge ich die Abbildungen zweier Präparate der Berner Sammlung bei. Beim ersteren

Fig. 108.

hat sich die Neubildung über den grösseren Theil der Eicheloberfläche verbreitet, die Vorhaut jedoch noch intact gelassen. Fig. 108 gibt

Fig. 109.

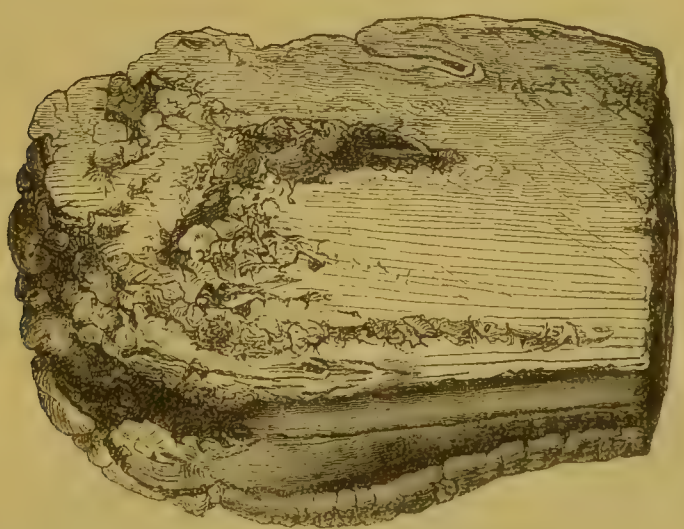

die Ansicht des Tumors von der linken Seite, Fig. 109 auf dem medianen Längsschnitte (in natürlicher Grösse).

Ein klassisches Bild eines grossen Blumenkohlgewächses stellt das andere Präparat dar; Vorhaut und Eichel sind in der Neubildung aufgegangen. In Fig. 110 ist der Tumor von der linken Seite in natürlicher Grosse gezeichnet.

Die beste Uebersicht über die Anordnung der papillären Wucherungen bieten gewöhnlich die Längsdurchschnitte. Nach Einbettung

Fig. 110.

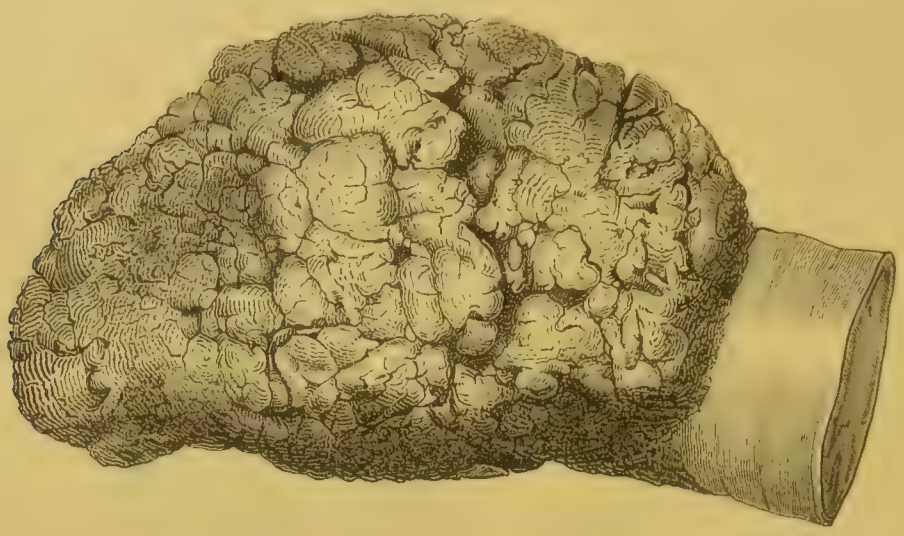

der Präparate in Celloidin gewinnt man mittelst des Mikrotomes sehr schöne, durch die ganze Geschwulst reichende Durchschnitte, die für die makroskopischen Formverhältnisse sowohl wie für die Structurverhältnisse besonders werthvoll sind.

Ganz ähnlich wie bei den Blumenkohlgewächsen der Vaginalportion erfolgt auch hier nach kürzerem oder längerem Bestande der papillären Wucherung deren Zerfall. Es resultiren dann ausgedehnte Geschwüre, die sich rasch nach der Tiefe wie nach der Fläche zu vergrössern und die äussere Form des Gliedes mehr und mehr ändern. Die Eichel zerklüftet sich und sieht wie zernagt aus, und die Defecte setzen sich in gleicher Weise auf den Penisschaft fort. Die Harnröhrenmündung, welche nicht selten durch die papillären Wucherungen verlegt war, kann nun wieder im Grunde eines Geschwüres frei zu Tage

Fig. 111.

treten, so dass die früher erschwerte Harnentleerung in diesem Stadium völlig frei wird. Ein durch hochgradigen Zerfall der Neubildung aus-

gezeichneter Peniskrebs ist in Fig. 111 nach einem Präparate der Berner Sammlung abgebildet. Die Eichel ist tief zerklüftet und zum grössten Theile geschwunden; an der Stelle der Eichelfurche sitzt ein tiefes, unregelmässig buchtiges Geschwür, in dessen hinterem Abschnitte die Harnröhre mündet.

Solche ausgedehnte Zerstörungen des Penis kommen, da gewöhnlich zuvor die operative Behandlung eingreift, selten zur Beobachtung. Indess kann die ulceröse Zerstörung bei spontanem Verlaufe noch weiter gehen. Es sind mir aus der Literatur 3 Fälle bekannt, wo der ganze Penis bis an seine Wurzel defect war, und vor der Symphyse ein umfängliches, nach den Leisten sich fortsetzendes, kraterförmiges Ulcus bestand. Bei einem solchen Befunde kann man wohl auf den Gedanken kommen, es handele sich um ein Recidiv nach Amputation des Penis an seiner Wurzel.

Beim Bestehen einer Phimose oder einer sehr langen Vorhaut wird das Bild der Erkrankung etwas modificirt. Der Beginn des Krebses als umschriebene papilläre Wucherung ist auch hier beobachtet, und zwar sitzt die letztere gewöhnlich auf der Eicheloberfläche oder in der Eichelfurche. Früh schon erfährt die Phimose eine beträchtliche Steigerung durch die Vergrösserung der Neubildung sowohl wie durch das nie vermisste Vorhautödem. Für letzteres sind Circulationsstörungen und der Reiz des im Vorhautsacke sich ansammelnden Secretes verantwortlich zu machen. Die Neubildung selbst zerfällt unter dem Einflusse der Phimose stets in relativ frühen Stadien. Es resultirt dann ein über die Eichel sich ausbreitendes Ulcus, das, die längste Zeit von der Vorhaut bedeckt, bloss durch die Production eines reichlichen und sehr übelriechenden Secretes seine Anwesenheit verräth. Spaltet man in einem solchen Falle die phimotische Vorhaut, so ist man recht erstaunt über die hochgradige Zerstörung der Eichel und des benachbarten Theiles des Penisschaftes. Dabei vermisst man die Erkrankung des inneren Vorhautblattes niemals; gewöhnlich reicht die Neubildung schon bis zur Vorhautöffnung und beginnt an ihren Rändern auf das äussere Blatt überzugreifen.

Zur Illustration dieser Verhältnisse lasse ich in Fig. 112 ein sehr hübsches Präparat der Berner Sammlung abbilden. An den

Fig. 112.

Rändern der phimotischen Vorhautöffnung beginnt die papilläre Wucherung (Fig. 112 linke Seitenansicht), die nach Schlitzung der Vorhaut

und Spaltung der Eichel bis zur Eröffnung der Harnröhre in ihren Beziehungen zu den Zerstörungen der Eichel und den Wucherungen auf der inneren Vorhautlamelle klargelegt wird (Fig. 113).

Fig. 113.

Demarquay bildet in Fig. 13. p. 358 ein Präparat ab, wo die Krebswucherung einmal durch die Vorhautöffnung nach aussen vordringt, andererseits auf der rechten Seite die Vorhaut in der Gegend der Eichelfurche perforirt und nun ebenfalls zapfenförmig vorragt. Die beiden Wucherungen sind durch die wenigstens im Bereiche der äusseren Haut noch intacte Vorhaut von einander getrennt. Einen ganz ähnlichen Befund nebst einem ausgedehnten Ulcus der Peno-Scrotalfalte, aus welcher beim Uriniren Harn ausfloss, sah ich kürzlich bei einem 40jährigen Patienten im Consilium mit Herrn Dr. Nüscheler. Die Neubildung hatte schon die Wurzel der Penisschwellkörper ergriffen.

§. 57. Zur mikroskopischen Untersuchung der Peniskrebse ist die Einbettung der Präparate in Celloidin sehr zu empfehlen; man gewinnt dann mittelst des Mikrotomes unschwer Schnitte durch die ganze Neubildung bis in die gesunde Umgebung.

Der histologische Befund differirt in keiner Weise von den gewöhnlichen Hautkrebsen. In den papillären Wucherungen fand Billroth im Beginne reichliche Vascularisation und bildet in Fig. 167 seiner allgemeinen Chirurgie (p. 802, 9. Aufl.) die durch Injection erhaltenen Gefässschlingen ab. Der epitheliale Ursprung der Neubildung lässt sich zumal an grossen Schnitten leicht darthun. Bei den meisten Präparaten, die ich untersuchte, bestand ein directer Zusammenhang der Krebszellstränge mit den interpapillären Einsenkungen des Rete Malpighi. Waldeyer, der eine sehr grosse Zahl von Präparaten untersuchte, stellte öfters die Epithelien der Talgdrüsen an der Eichelkrone

und inneren Vorhautlamelle als Ausgangspunkt des Krebses fest. An der Geschwulstbasis ist die reichliche Vascularisation des Stroma's meist auffällig, nebstdem ist letzteres zumal an den Uebergangsstellen gegen das gesunde Gewebe mit kleinen Rundzellen infiltrirt und es resultirt dann, wie Waldeyer sich treffend ausdrückt, ein Bild, als wären drüsenschlauchähnliche und unregelmässig geformte Epithelmassen in das Gewebe eines kleinzelligen Sarkomes eingebettet. Gegen das cavernöse Gewebe grenzt sich die Neubildung scharf ab. Sie scheint anfangs fast nur mechanisch durch Druck auf die Bluträume zu wirken, und man trifft diese dann beträchtlich verschmälert, so dass ihr Lumen spalt- oder schlitzförmig erscheint. Ein directes Hineinwachsen des Carcinoms in die cavernösen Räume findet nur selten statt. Auf grossen, möglichst weit in das gesunde Gewebe reichenden Schnitten trifft man die letzten Ausläufer der Geschwulstwucherung in den Septa zwischen den cavernösen Räumen. In einem Präparate der Berner Sammlung fand ich in einer Entfernung von 1 cm vom Geschwulstrande in den stärkeren Balkenzügen vereinzelte Krebszellmassen, welche sich um ein centrales Lumen, eine kleine Arterie oder Vene lagerten und nach drei bis vier Richtungen hin sich verästelten. Diese Verbreitung der Krebszellen in den perivasculären Spalträumen legt für unser Cancroid sein fortschreitendes Wachsthum in den Lymphbahnen gewiss am nächsten.

Die gegebene Schilderung passt auf die übergrosse Zahl von Präparaten. In seinen Anfängen verhält sich der Peniskrebs den flachen Hautkrebsen anderer Körperstellen völlig analog, zeichnet sich nur vor manchen derselben durch die reichliche papilläre Wucherung an seiner Oberfläche aus. In den späteren Stadien greift die Neubildung gewöhnlich beträchtlich in die Tiefe. Die von Thiersch unterschiedenen beiden Formen des Hautkrebses gehen demnach beim Peniskrebse gewöhnlich unmittelbar in einander über.

§. 58. Demarquay unterscheidet eine zweite Form des Peniskrebses als „Cancer“ von dem sog. Cancroid. Jener soll sich durch grössere Weichheit, Zellenreichthum und viel bösartigeren Charakter unterscheiden; auf 112 Cancroide kommen 22 „Cancers“. Diese Angaben von Demarquay kann ich nach meinen Untersuchungen nicht adoptiren. Durchgreifende histologische Unterschiede, welche nicht auch bei anderen Hautkrebsen beobachtet wären, fand ich unter den vielen Präparaten, die ich untersuchte, niemals. Das klinische Moment der Bösartigkeit rechtfertigt die Eintheilung von Demarquay ebenso wenig, zumal auch die Cancroide zuweilen durch recht bösartigen Charakter sich auszeichnen.

Ich unterschied früher von der gewöhnlichen Form des Peniskrebses eine zweite, bei welcher das sog. Krebsgeschwür gleich von Anfang an besteht. Ich stütze mich hiebei zunächst auf einen selbstgesehenen Fall, dessen Präparat in der Baseler Sammlung sich befindet. Herr Professor M. Roth machte mich darauf aufmerksam und überliess mir ihn gütigst zur Untersuchung. Herr Professor Socin war so freundlich, mir die Krankengeschichte des Falles zu verschaffen. Ich schicke letztere dem Untersuchungsbefunde voraus:

B. C., 32 Jahre alt, Postbeamter, trat den 18. Mai 1881 in die medicinische Abtheilung des Spitales zu Basel ein. Er stammt aus

gesunder Familie und will sich nie inficirt haben. In seinem 9. Jahre wurde ihm die Phimosenoperation gemacht ohne Naht und im 16. Jahre noch einmal auch ohne Naht mit unvollkommenem Erfolge. Seitdem seien die Leistendrüsen beiderseits, besonders aber links stets geschwellt gewesen. Seit 10 Jahren will Patient in der Vorhaut einen festen harten Knoten haben, der in letzter Zeit ulcerirte. 10 Wochen vor Spitaleintritt trat Patient in ärztliche Behandlung. Das Ulcus am Penis wurde mit Lapis geätzt und der linksseitige Leistentumor 2 Wochen später incidirt. Hier resultirte ein Geschwür, welches in letzter Zeit bedeutend weiter frisst und zu einer Anschwellung des linken Oberschenkels führt. Seit einigen Tagen besteht Husten, Seitenstechen, kein Appetit, grosse Schwäche und Dyspnoë.

Status: Mässige Ernährung, belegte Zunge, kein Fieber, Puls 86. Herz normal. Lungen R. H. U. Dämpfung, Reiben, verschärftes Vesiculärathmen mit verlängertem Exspirium. Abdomen L. U. auf Druck empfindlich. In der linken Leiste ein 4 cm tiefes, 6 cm langes Geschwür mit harten, unregelmässigen Rändern und harter, druckempfindlicher Umgebung. Stinkendes Secret. — Die Spuren der früheren Vorhautspaltung sind deutlich zu sehen. Kein Ausfluss aus der Urethra. Im vorderen Theile der Eichelfurche sitzt eine feste, druckempfindliche, ulcerirte, etwa bohnengrosse Anschwellung. Urin trüb, kein Eiweiss. Cubital- und Nackendrüsen nicht geschwellt, keine Hautausschläge.

Es erfolgte rascher Verfall der Kräfte, so dass an eine Operation nicht mehr gedacht werden konnte. Den 31. Mai 1881 trat unter Delirien Exitus lethalis ein.

Sectionsbefund: Cancroid des Penis und der linken Inguinaldrüsen, mit ausgedehnter ulceröser Zerstörung der Haut und Muskulatur. Multiple Cancroide der Pleuren, der Lungen, des Herzens, der Milz, Nieren und Leber. Nephritis parenchymatosa. Dilatation des linken Ventrikels, Gastritis chronica.

Die sämmtlichen erkrankten Organe konnte ich einer genaueren Untersuchung unterziehen. Die Neubildung am Penis bildet ein $2\frac{1}{2}$ cm langes und 7—10 mm breites Ulcus mit kleinhöckeriger Oberfläche. Ein Durchschnitt durch die Basis des Geschwüres ergibt eine ganz flache Infiltration von durchschnittlich 4—6 mm Tiefe im Bereiche der rechten Hälfte. In der linken Hälfte ist die Infiltration etwa doppelt so mächtig, lässt jedoch hier wie rechts die Albuginea der Schwellkörper intact.

Zur mikroskopischen Untersuchung werden Mikrotomschnitte durch den Tumor angefertigt. Die charakteristischen Bestandtheile des Cancroides sind im ganzen Bereiche der Neubildung nachzuweisen, namentlich zahlreiche Epithelperlen. Ein Uebergang der Neubildung in normale Epithelien lässt sich nicht auffinden. Während in der rechten Hälfte die Basis des Ulcus sich scharf abgrenzt gegen das subcutane Bindegewebe und nur spärliche Ausläufer in geringe Entfernung vordringen, zeigt die linke Hälfte ein ganz anderes Bild. Das lockere Bindegewebe zwischen Schwellkörperalbuginea und dem Rande der Neubildung wird von multiplen, theils netzförmig angeordneten, theils sich verästelnden Zellsträngen durchwachsen. Ihre Breite variirt zwischen 1,5—15 μ. In den mächtigsten dieser Stränge lagern vereinzelte Cancroidperlen; die anderen zelligen Elemente sind ebenfalls

die des Cancroides. Die Anordnung und der Verlauf dieser Stränge drängen sofort den Gedanken auf, dass die Neubildung hier ein präformirtes Canalsystem durchwachse, speciell in den Lymphgefässen sich ausbreite. Grössere Blutgefässe und Capillaren werden im Bereiche dieser Zellstränge und in der nächsten Umgebung ganz normal gefunden, so dass die ausschliessliche Betheiligung der Lymphgefässe an dem Vordringen der Neubildung sichergestellt ist. Ueber das Verhalten der Lymphgefässendothelien zur Cancroidwucherung liess sich in den wenigen Präparaten, die ich zur Untersuchung verwenden konnte, nichts Bestimmtes nachweisen. In Fig. 114 ist Anordnung und Ver-

Fig. 114.



lauf dieser Zellstränge gezeichnet. Links oben Rand der Neubildung. (Carminpräparat. Zeis'sches Oc. 2. Obj. A. Tub. L. 155 mm. Camera luc. von Abbé. Um das Bild nicht zu sehr zu compliciren, sind Bindegewebe und Gefässe weggelassen.)

Eine ähnliche Ausbreitung des Cancroides im Bereiche der Lymphgefässe traf ich bei keinem anderen Präparate. Für den vorliegenden Fall hat sie wohl eine besondere Bedeutung, da sie die so frühe und ausgedehnte Erkrankung der linksseitigen Leistendrüsen erklärt.

Der von den letzteren gebildete Tumor ist stark mannsfaustgross, hat keine scharfe Randbegrenzung, sondern setzt sich unmittelbar in die adhärente und ulcerirte Haut und besonders in die Adductorenmuskeln nach der Tiefe zu fort. Die Schenkelgefässe verlaufen an der lateralen Seite des Tumors, so zwar, dass die Arterie über den Tumor bogenförmig nach aussen umbiegt, ihre Wand aber nur an der Innenseite der Neubildung adhärirt. Die Vene hingegen liegt tief im Geschwulstgewebe eingebettet und enthält in ganzer Aus-

dehnung einen der Wand innig adhärenten Thrombus, der sich auch in das am Präparate erhaltene Stück der V. saphena major fortsetzt. Einzelne etwa baumnussgrosse Drüsengeschwülste lassen sich am oberen Pole der Hauptgeschwulst unterscheiden, die letztere aber bildet eine einzige Masse, über deren Mitte das bereits beschriebene Ulcus sich befindet. Die Neubildung verhält sich histologisch ganz wie die am Penis, zeigt dieselben Zellformen und enthält reichliche Krebsperlen. Von dem Thrombus untersuchte ich ein 2 cm langes Stück des oberen Endes, er enthält deutliche Krebseinlagerungen. Leider konnte ich, um das Präparat nicht zu sehr zu schädigen, den Thrombus nicht auf grössere Strecken herauspräpariren, indess genügte schon ein Einschnitt in die Venenwand unmittelbar über der Einmündungsstelle der V. saphena major, um ihre Durchwachsung durch die Neubildung zu erkennen. Von den Metastasen wurde die in der Seitenwand des linken Ventrikels an der Basis der Atrio-Ventricularklappe gelegene, ferner ein Knoten der Lunge und der Milz mikroskopisch untersucht und deren carcinomatöse Natur festgestellt. Form und Anordnung der zelligen Bestandtheile boten keine Besonderheiten.

Der Fall hat grosses pathologisch-anatomisches und klinisches Interesse. In erster Beziehung ist vor Allem auffällig, dass die primäre Neubildung ganz entgegen dem gewöhnlichen Befunde beim Peniskrebse als relativ kleines Ulcus bestehen bleibt und trotzdem so ausgedehnte secundäre und tertiäre Metastasen bedingt. Vom Carcinoma penis ist ein solches Verhalten meines Wissens noch nicht bekannt. Allerdings wird es, wenn auch selten, bei anderen Hautkrebsen beobachtet. So erinnere ich mich an einen Fall von Lippencarcinom, wo der Primäraffect eine ganz unscheinbare oberflächliche Rhagade bildete und bereits eine Metastase in Form eines stark hühnereigrossen periostealen Tumors am linksseitigen horizontalen Unterkieferaste bestand. Es ist möglich, dass die in der Anamnese erwähnten Aetzungen des primären Geschwüres die beim Peniskrebse sonst so gewöhnlichen papillären Wucherungen nicht zur Entwickelung kommen liessen. Der Nachweis der ausgedehnten Verbreitung der Neubildung im Bereiche des subcutanen Lymphgefässnetzes erklärt wohl die frühzeitige Erkrankung der regionären Lymphdrüsen.

Waldeyer beschreibt eine ganz seltene Form des Peniskrebses: Eicheloberfläche und Vorhautinnenfläche ulcerirt; die ganze Eichel eingenommen von einem wallnussgrossen weissen Knoten von weicher, markiger Beschaffenheit. Von der Schnittfläche des Knotens entleert sich auf Druck eiterähnlicher rahmiger Saft. Bei der histologischen Untersuchung findet sich eine ungemein reichliche Infiltration des Stromas mit kleinen Rundzellen und daneben zeigen die Krebszellstränge öfters exquisite Drüsenschlauchform. Waldeyer ist geneigt, den Ausgang des Krebses ins Epithel der Talgdrüsen zu verlegen.

Ausser diesem Falle kenne ich nur noch einen von Demarquay beschriebenen, wo in ähnlicher Weise ein grösserer markiger Knoten in der Eichel bestand. Aber wahrscheinlich sind hier noch jene Beobachtungen anzureihen, in denen grössere Erweichungsherde in der Tiefe der Neubildung getroffen werden. Lebert notirt zwei solcher Fälle, und Demarquay beschreibt eine grosse Erweichungscyste im Innern der Eichel bei Carcinom. Dass in solchen Fällen die Consistenz be-

deutend geringer ist als bei den meisten Krebsen, erklärt sich leicht, und ebenso, dass die Schnittfläche auffällig saftreich erscheint.

§. 59. Wäre die Angabe der Lehrbücher richtig, wonach die Krebszellen beim Peniskrebse direct in die cavernösen Räume hineinwuchern und in ihnen vordringen, so würde hier ein besonders günstiges Moment für die Generalisirung des Krebses vorliegen. Indess lehrt die tägliche Erfahrung, dass der Peniskrebs in der Regel bloss die regionären Lymphdrüsen inficirt und nur höchst selten über diese hinaus Metastasenbildung bedingt. Er verhält sich also bei seiner Propagation mit den übrigen Hautkrebsen vollkommen identisch, und der Umstand, dass ihm in dem cavernösen Gewebe ungemein günstige Bahnen für seine Weiterentwickelung offen stehen, beweist jedenfalls noch nicht, dass er dieselben in der That auch benutzt.

Die pathologisch-anatomische Untersuchung ergibt nun zunächst, dass die Albuginea der Schwellkörper sehr lange Zeit dem Vordringen des Krebses widersteht, und wenn sie auch schliesslich von der Neubildung durchwachsen wird, so scheint das Eindringen der Krebszellen in die Schwellkörperräume immerhin noch selten genug stattzufinden. Ich vermisste es in allen Präparaten, die ich zur Untersuchung verwenden konnte, und fand bloss Anhaltspunkte für die Verbreitung der Neubildung in den Lymphwegen. In dieser Beziehung verweise ich auf die bereits gemachten Angaben: An den Uebergangsstellen zwischen Krebs und cavernösem Gewebe zeigt letzteres Veränderungen, welche rein mechanisch durch den Druck der Neubildung zu Stande kommen. Die letzten Ausläufer des Krebses trifft man selbst in grösserer Entfernung von der Grenze der Neubildung in den Septa des cavernösen Gewebes als perivasculäre Zellanhäufungen, deren Sitz in die perivasculären Lymphräume zu verlegen ist. In besonders auffälliger Weise ist die Verbreitung des Krebses in den Lymphwegen an dem so interessanten Präparate der Baseler Sammlung zu constatiren (vgl. Fig. 114). Bei der klinischen Untersuchung werden öfters Veränderungen am dorsalen Lymphstamme notirt. Man trifft in seinem Verlaufe knotige Indurationen, zuweilen auch ausgedehntere Verdickungen, so dass das dorsale Lymphgefäss in einen harten rundlichen Strang verwandelt ist, der sich bis zur Wurzel des Penis verfolgen lässt. Die umschriebenen knotenförmigen Indurationen sind gewöhnlich leicht allseitig verschiebbar, so dass ihre Beziehung zu dem dorsalen Lymphgefässe fraglich erscheinen könnte, indess liegen sie stets median, und die directe Untersuchung nach der Excision stellt ihren Sitz leicht fest.

Durch die so werthvolle und wichtige Arbeit von Gussenbauer wurde unter Anderem auch für das Peniscarcinom der Nachweis geleistet, dass die Leistendrüsen viel häufiger erkranken, als man gewöhnlich glaubt. In 9 operirten Fällen war die Drüsenerkrankung nachzuweisen und zwar zweimal nur mit Hilfe des Mikroskopes. Dieser letztere Umstand muss besonders betont werden, dass selbst für die Palpation ganz unverdächtige Drüsen schon Krebseinlagerungen zeigen können. Die gewöhnliche Angabe, dass beim Peniskrebse die Drüsen im Ganzen selten erkranken, verdient demnach berichtigt zu werden. Auch die aus einer grösseren Casuistik eruirbaren Daten verlangen dies. Ich erhalte z. B. aus meiner Casuistik folgende Zusammenstellung:

Ausdehnung des Krebses	Angaben über das Verhalten der Drüsen	Keine Drüsenerkrankg. nachweisbar	Drüsenerkrankung bestand		
				einseitig	beidseitig
Vorhaut	in 4 Fäll.	in 1 Fall	in 3 Fäll.	in 1 Fall	in 2 Fäll.
Eichel	„ 13 „	„ 2 Fäll.	„ 11 „	„ 2 Fäll.	„ 9 „
Vorhaut und Eichel	„ 10 „	„ 4 „	„ 6 „	„ 3 „	„ 3 „
Grösster Theil des Penis	„ 20 „	„ 1 Fall	„ 19 „	„ 4 „	„ 15 „
Penis und Scrotum	„ 1 Fall	—	„ 1 Fall	—	„ 1 Fall

Unter 48 Fällen wurde die Erkrankung der Leistendrüsen in 40 Fällen bei der Operation constatirt (83,3 %) und bloss in 8 Fällen (16,6 %) wurden die Drüsen nicht verändert gefunden. Diese Zahlen bestätigen die von Gussenbauer durch directe Untersuchung gefundene Thatsache vollauf, dass zur Zeit, wo die Patienten in Behandlung treten, die Drüsen in einer sehr grossen Zahl von Fällen erkrankt sind. Auf den absoluten Werth meiner Zahlen lege ich natürlich kein besonderes Gewicht, zumal sich von den 158 Fällen meiner Casuistik bloss 48 verwerthen liessen.

Zuerst erkranken immer die die Lymphgefässe des Penis aufnehmenden oberflächlichen Leistendrüsen. Diese liegen bekanntlich unmittelbar nach innen von der Einmündungsstelle der V. saphena major in die Schenkelvene. Aus dieser nahen Beziehung erklärt es sich, dass die Drüsengeschwülste, sobald sie ihre Kapsel durchbrochen haben, der Venenwand innig adhäriren. Auch die gar nicht selten als Todesursache genannten Blutungen aus den ulcerirten Leistendrüsen resultiren durch diese innigen Beziehungen der letzteren zu den grossen Gefässen. In einer eigenen Beobachtung, wo nach Excision der bereits ulcerirten Leistendrüsen die Neubildung in der Operationsnarbe recidivirte, erfolgte der Tod durch Verblutung aus der rechtsseitigen Schenkelvene und ich konnte bei der Section mit Sicherheit nachweisen, dass die arodirte Stelle des Gefässes der Einmündung der bei der Operation unterbundenen V. saphena major entsprach.

Die Veränderungen der Drüsen bei ihrer krebsigen Erkrankung sind bekannt genug, hervorzuheben ist nur, dass beim Peniskrebse zuweilen sehr rasch unter entzündlichen Erscheinungen Erweichung und Zerfall der Drüsengeschwülste beobachtet wird, so dass sie spontan aufbrechen oder für Bubonen gehalten und incidirt werden.

In der oben gegebenen Zusammenstellung muss die Häufigkeit der beidseitigen Drüsenerkrankung auffallen: Unter den 40 Fällen mit Drüsentumoren fanden sich diese 30mal beidseitig und nur 10mal einseitig. Es erklärt sich dieses auffällige Vorwiegen der beidseitigen Drüsenerkrankung gewiss nur aus dem Umstande, dass letztere zu einer Zeit auftritt, wo die ganze oder ein grosser Theil der Circumferenz des Gliedes schon in der Neubildung aufgegangen ist. Einseitige Drüsentumoren sind nur bei umschriebenen, auf eine Seite des Gliedes beschränkten Krebsen zu erwarten. Bei beidseitiger Drüsenerkrankung findet man wohl öfters die Drüsen der einen Seite viel grösser wie die der anderen, und es lässt sich daraus eine zeitliche Verschiedenheit des Beginnens der Erkrankung auf beiden Seiten mit

einiger Wahrscheinlichkeit schliessen, indess gestattet das vorliegende Beobachtungsmaterial keine exacteren Angaben.

Schon Arnold Smith berichtet über einen Fall, wo deutlich vergrösserte Leistendrüsen nach der Amputation des Penis sich völlig spontan zurückbildeten; auch Demarquay erwähnt einer analogen Beobachtung (l. c. p. 471). v. Winiwarter fügt diesen 2 Fällen 3 weitere aus der Billroth'schen Klinik hinzu und glaubt, dass es sich hier um bloss entzündlich geschwellte Drüsen gehandelt, ähnlich wie dies auch bei Gesichtskrebsen in seltenen Fällen beobachtet ist. Eine letzte hieher gehörige Beobachtung ist von Schirmer (p. 9) veröffentlicht.

§. 60. Neben den oberflächlichen Leistendrüsen erkranken zuweilen noch die tieferen, recht selten aber kommt es zur Metastasenbildung. Ich kenne nur 6 Fälle, wo diese bei der Obduction constatirt wurde: v. Winiwarter berichtet über einen Fall mit einem einzigen Geschwulstknoten in der linken Lunge. Ricord [1]) demonstrirte einen Fall mit multiplen Metastasen in beiden Lungen; diese constatirte Lebert in 2 Fällen mit gleichzeitigen Tumoren in der Leber. Der Fall von Louis [2]) ist durch sehr zahlreiche Metastasen ausgezeichnet: Ein Knoten fand sich in der Wand des rechten Herzohres, in den linken Ventrikel ragte ein zweiter vor, in der linken Lunge wurden 15, in der rechten etwas weniger, daneben noch 2 Knoten in der Leber gefunden. Da in diesem Falle ein grösserer Geschwulstknoten mitten im cavernösen Gewebe lag, so wäre es denkbar, dass von letzterem aus die Generalisation erfolgte. Indess constatirte die Section einen anderen Modus: Von den linksseitigen Leistendrüsen aus war die Neubildung bis zur Vena femoralis vorgedrungen und hatte nach Durchwachsung ihrer Wandung den Weg in den Blutstrom gefunden.

Derselbe Modus der Metastasenbildung liegt auch in dem von mir genau untersuchten und bereits ausführlich beschriebenen Falle vor, dessen Präparat die Baseler Sammlung besitzt: Von den linksseitigen Leistendrüsentumoren aus durchwächst die Neubildung die Wand der Schenkelvene, wuchert in den hier sich bildenden Thrombus hinein und vermittelt offenbar von letzterem aus die Metastasenbildung in Herz, Lungen, Pleura, Milz, Leber und Nieren.

Es erscheint mir von besonderem Interesse, dass die Metastasenbildung in den beiden bestuntersuchten Fällen in der beschriebenen Weise erfolgte. In den sämmtlichen übrigen erwähnten Fällen, wo tertiäre Metastasen gefunden wurden, bestanden ebenfalls vergrösserte Leistendrüsen, gewiss ein wichtiges Moment für die Annahme, dass auch von diesen aus die Generalisirung des Krebses bedingt wurde.

Dass in den Fällen von Peniskrebs mit auffällg bösartigem Verlaufe nicht, wie Lebert und Demarquay glaubten, besondere histologische Verhältnisse vorliegen, habe ich bereits betont; für die die Bösartigkeit besonders bekundende Generalisirung der Neubildung ergibt sich nun in den nahen topograpischen Beziehungen der erkrankten regionären Drüsen zu den Schenkelgefässen das der Propagation der

[1]) Soc. d'anatomie. 1866. p. 320.
[2]) Ibid. 1830. p. 99.

Geschwulst durch den Blutstrom Vorschub leistende Moment, so dass schliesslich die auffällige Bösartigkeit einzelner Fälle sich auf die relativ frühzeitige und rasch fortschreitende Erkrankung der Leistendrüsen zurückführen lässt.

Durch die Entstehung der Recidiven nach der Operation sowohl wie durch die Art der Generalisirung der Neubildung ist ein Fall der Kocher'schen Klinik von ganz besonderem Interesse.

Der Patient erkrankte in seinem 53. Lebensjahre (Juni 1880), nachdem er von Jugend auf an Phimose gelitten. Am 18. April 1881 wurde wegen krebsiger Erkrankung von Vorhaut und Eichel die Amputation des Penis in seiner Mitte mittelst Thermocauter ausgeführt. Am 12. Mai 1881 war die Wunde verheilt. Anfangs Januar 1883 kam Patient wieder in Behandlung wegen hochgradiger Stenose der Urethralmündung und Recidiv der Neubildung im ganzen Bereiche der Schwellkörper. Am 15. Jannuar 1883 führte Herr Professor Kocher die Extirpatio penis aus: Spaltung des Scrotum, Totalexcision der Schwellkörper, Trennung der Harnröhre hinter dem Bulbus und Einnähen des centralen Stumpfes im Perineum. Der Verlauf war günstig, die Heilung erfolgte rasch. Aber schon 10 Wochen nach dieser Operation bestand ein zweites Recidiv im Bereiche des rechten Schambeines: der absteigende und der horizontale Ast waren diffus verdickt, in einen unregelmässig höckerigen harten Tumor verwandelt; gleichzeitig konnten 2 vergrösserte äussere Leistendrüsen und eine subperitoneal liegende Drüse oberhalb des Poupart'schen Bandes nachgewiesen werden. Am 12. April 1883 unternahm Herr Professor Kocher nochmals einen operativen Eingriff zur Entfernung dieses 2. Recidives: nach Entfernung des rechten Hodens und Samenstranges bis zur Leiste wurden das ganze rechte Schambein, soweit es erkrankt war, und die vergrösserten Drüsen excidirt; Blase und Prostata wurden nicht verletzt. Wiederum war der Wundverlauf günstig, indess stellten sich Anfangs Mai Lungenerscheinungen ein, denen der Patient am 14. Mai 1883 erlag. Die Krankheit hatte 3 Jahre gedauert.

Die Obduction ergab neben fettiger Degeneration des Herzens und Bronchialkatarrh mit Emphysem multiple Metastasen im Mediastinum, in Herz, Pleuren und Lungen; die regionären Lymphdrüsen aber, die äusseren sowohl wie die inneren Leisten- und die retroperitonealen Drüsen waren nicht erkrankt.

Dieser Fall ist durch letzteres Moment vor allen anderen ausgezeichnet, dass die Metastasen in inneren Organen sich gebildet, ganz unabhängig von den regionären Lymphdrüsen. Die Erkrankung der letzteren begann eben erst, wie die Generalisirung des Krebses schon grosse Fortschritte gemacht. Die Propagation der Neubildung geschah zweifelsohne von dem Tumor am rechten Schambeine aus. Das Erkranken desselben ebenso wie die Art der Entstehung der tertiären Metastasen ist beim Peniskrebs bis jetzt nicht beobachtet.

§. 61. Symptome und Verlauf. Der Peniskrebs theilt mit den meisten Hautkrebsen ein im Beginne fast symptomloses Wachsthum. Bei den aus Warzen oder kleinen Ulcerationen entstandenen Neubildungen trifft man etwa die Angabe, dass der Patient ein leichtes

Nässen der Geschwürsoberfläche oder ein zeitweiliges Brickeln oder Brennen an der Warze bemerkt habe. In Behandlung kommt die Krankheit gewöhnlich in den fortgeschrittenen Stadien, wo die Verwunderung des Arztes über die grossen Veränderungen sehr contrastirt mit den geringen Klagen des Kranken. Allerdings fehlen die Schmerzen niemals ganz, besonders zeitweilige lancinirende, von der Eichel nach der Leiste oder dem After ausstrahlende Schmerzen werden angegeben; unter heftigen Schmerzen von Anfang an verlaufende Fälle bilden die Ausnahme. Die Neubildung selbst ist wenig empfindlich weder bei der Palpation noch bei der Benetzung mit Urin. Gerade für die grossen Blumenkohlgewächse ist letzteres so auffällig: man sieht dabei zu oft, wie der Harn an verschiedenen Stellen zwischen den papillären Wucherungen durchtritt, ohne irgend Schmerzen zu verursachen. Auch die mit Phimose complicirten Fälle verhalten sich in gleicher Weise. Bei Verlegung der Harnröhrenmündung an der Eichel oder der Vorhautöffnung wird natürlich die Harnentleerung erschwert: der Patient muss stärker pressen. Indess schwinden diese Beschwerden häufig rasch wieder, da durch den Zerfall der Neubildung der Harnabfluss frei wird. Boyer erwähnt eines Falles, wo fast völlige Harnverhaltung bestand: der Urin wurde nur tropfenweise entleert, die Blase war bis zum Nabel ausgedehnt.

Dass Ulceration und Zerfall der Neubildung durch das Auftreten einer reichlichen übelriechenden Secretion für den Kranken besonders lästig werden, ist selbstverständlich. Besteht gleichzeitig eine Phimose, so bildet der copiöse übelriechende, der gewöhnlichen Behandlung trotzende Ausfluss aus der Vorhautöffnung die längste Zeit das Hauptsymptom des Leidens.

Blutungen treten während des ulcerösen Zerfalles gewöhnlich nicht auf, nur in ganz vorgeschrittenen Stadien finde ich sie notirt. Es folgt auch hieraus, dass die Bluträume des cavernösen Gewebes gegen die Neubildung hin obliteriren.

Die durch den Krebs gesetzten functionellen Störungen gehören fast nur den vorgeschrittenen Stadien der Erkrankung an. Die Erectionen werden dann sehr schmerzhaft oder fehlen vollständig. In wenigen Fällen bestanden Schmerzen während des Coitus von Anfang an, die entweder bloss an der Stelle der Neubildung oder im ganzen Gliede empfunden wurden.

Mit dem Auftreten von Drüsenmetastasen werden die Schmerzen bedeutender; zu den localen gesellen sich ausstrahlende Schmerzen nach der Schenkel- und Lendengegend, die sehr quälend sind. Erweichung und spontaner Aufbruch der Drüsengeschwülste wird öfters beobachtet. Ja, die Erweichung erfolgt bisweilen besonders rasch unter entzündlichen Erscheinungen, so dass die Drüsengeschwülste für Bubonen gehalten und mit dem Messer eröffnet werden. Die nach dem Aufbruche resultirenden Geschwüre verhalten sich im Uebrigen ganz wie an anderen Körperstellen; dass sie sowohl ein- als beidseitig vorkommen, erhellt aus den früheren Angaben von selbst. Zuweilen beobachtet man in den späteren Stadien ein Confluiren der Leistengeschwüre mit dem primären Krebsgeschwüre, und indem dann der Zerfall mit der Ausdehnung der Ulceration gleichen Schritt hält, resultirt eine ausgedehnte, auf den Mons veneris nach oben, auf das Scrotum

nach unten und beiderseits in die Leisten sich fortsetzende Geschwürsfläche. Aus den nahen Beziehungen der oberflächlichen Leistendrüsen zu den grossen Schenkelgefässen ergibt sich bei den tiefgreifenden ulcerirenden Drüsentumoren die Gefahr bedenklicher Blutungen. In der That bilden solche Blutungen in einer grossen Zahl von Fällen die Todesursache, nachdem natürlich die Kräfte der Kranken durch den continuirlichen Säfteverlust und die hochgradigen Schmerzen schon sehr decimirt worden. Dass aber, wenn auch in seltenen Fällen, eine Generalisirung des Krebses erfolgen kann, wurde bereits durch casuistische Belege erhärtet.

Verlauf und Dauer des Leidens werden gewöhnlich durch die Behandlung beeinflusst, deren Erfolge später geschildert werden. Ueber die durchschnittliche Dauer der nicht behandelten Fälle bestehen wenige Angaben, aus denen hervorgeht, dass der chronische, durch Jahre sich hinziehende Verlauf die Regel bildet; rascher verlaufende Fälle sind recht selten. Bestimmteres lässt sich über die Zeit zwischen dem Beginne des Leidens bis zum Beginne der Behandlung sagen. Lebert fixirt sie auf 18 Monate bis 10 Jahre; Demarquay findet für seinen „Cancer" eine durchschnittliche Dauer von 25 Monaten, für das Cancroid eine solche von 2—3½ Jahren vom Beginne des Leidens bis zur Behandlung. Die Angaben, die v. Winiwarter macht, sind um so wichtiger, als ich sie bei Zusammenstellung von 38 Fällen mit genauen Krankengeschichten vollkommen bestätigt finde. Aus seinen 14 Fällen berichtet v. Winiwarter den Zeitraum vom Beginne des Leidens bis zum Eintritt in die ärztliche Behandlung auf durchschnittlich 20 Monate; ich erhalte aus 38 Fällen 22 Monate. Es haben diese Zahlen ein besonderes Interesse, insofern sie zeigen, dass die Kranken nur selten im Beginne (in den ersten 3 Monaten bloss 4—7,7 %), sondern gewöhnlich in relativ vorgerückten Stadien des Leidens in Behandlung treten.

§. 62. Diagnose. Der Umstand, dass die meisten Patienten in späteren Stadien der Erkrankung mit wohl ausgebildetem Krebse in Behandlung kommen, erklärt es, dass die Diagnose in der Mehrzahl der Fälle ungemein leicht, fast stets durch den blossen Adspect oder die Palpation gestellt wird. Nur wenige Punkte verdienen hier noch erörtert zu werden.

Die Unterscheidung papillärer Krebswucherungen von spitzen Condylomen ist, sobald die ersteren einige Ausdehnung erreicht haben, unschwer durch Palpation der Geschwulstbasis zu treffen. Die spitzen Condylome zeigen niemals erhebliche Infiltration ihrer Basis, im Gegentheile sind sie auf letzterer sogar etwas verschieblich. Die Krebswucherung dagegen sitzt auf einer harten, nach der Tiefe vordringenden Basis, die am Rande und bei seitlichem Drucke gefühlt wird. Zu diesem infiltrirten Grunde kommt in den meisten Fällen hinzu die stellenweise Zerklüftung der Neubildung und die beginnende Ulceration, ferner die Möglichkeit des Auspressens jener bekannten comedonenartigen Pfröpfe aus den Interstitien zwischen den einzelnen Geschwulstkolben.

Bei dem einzigen bis jetzt beobachteten Falle von Papilloma penis ist es besonders auffällig, dass von der Hauptgeschwulst ge-

trennt auf der benachbarten Penishaut noch einzelne Geschwulstwucherungen sich finden, ein Befund, der beim Carcinom niemals erhoben wird. Ueber das Verhalten der Geschwulstbasis vermisst man eine genauere Angabe.

Thiersch betont für die ersten Anfänge des sog. papillären Krebses die Möglichkeit der Verwechselung mit gutartigen, besonders syphilitischen Wucherungen, indem ersteren sowohl die Infiltration des Grundes wie die Zerklüftung der Oberfläche fehlen könne. Er spricht in diesen gewiss recht seltenen Fällen einer versuchsweisen antisyphilitischen Behandlung das Wort und will in 2—3 Wochen den Entscheid nach dem Resultate der letzteren treffen.

In seiner schon öfters citirten Arbeit beschreibt Zielewicz (l. c. p. 585) den Fall eines Ulcus der Eichel mit papillären Wucherungen, besonders am Rande, der irrthümlicherweise für Krebs gehalten und der Amputatio penis unterworfen wurde, während die mikroskopische Untersuchung ein einfaches Geschwür mit leicht zerfallenden Granulationen nachwies. Soviel aus der beigegebenen Zeichnung ersichtlich, war fast die halbe Eichel zerstört, das Geschwür also jedenfalls so ausgedehnt, dass, falls es krebsig gewesen, die Infiltration des Geschwulstrandes und -Grundes hätte nachgewiesen werden können.

Am häufigsten wird der mit Phimose complicirte Krebs verkannt. Die erste Zeit unterscheidet sich diese Phimose gar nicht von der chronisch entzündlichen Form und der Umstand, dass, zumal beim Beginne des Krebses an der Eichel, letztere selbst und die ganze Innenfläche der Vorhaut erst von der Neubildung ergriffen werden müssen, bevor diese manifest wird, erklärt jene zahlreich in der Literatur beschriebenen Fälle, wo die in der Leiste auftretenden Drüsenschwellungen als entzündliche aufgefasst und die längste Zeit als gewöhnliche Bubonen behandelt wurden, bis endlich die Perforation der Vorhaut den wahren Charakter des Leidens erkennen liess. In erste Linie verdient hier der Satz gestellt zu werden, dass man bei älteren Männern mit Phimose und übelriechendem Ausflusse aus der Vorhautöffnung stets an die Möglichkeit eines Krebses denken soll. Die genaue Untersuchung ergibt zahlreiche Anhaltspunkte zur Fixirung der Diagnose: Zunächst ist schon früh die unregelmässige Oberfläche und characteristische Härte der Neubildung durch die intacte Vorhaut zu constatiren; später ist es wichtig, dass die Infiltration sich nicht nur auf Vorhaut und Eichel beschränkt, sondern auch den Schwellkörpern entlang gegen die Wurzel des Penis hin sich verfolgen lässt. Der Ausfluss selbst enthält dickere, bröckelige Massen, vom Zerfalle der Neubildung herrührend, und unterscheidet sich hiedurch und durch seinen penetranten Geruch und seine Resistenz gegen jegliche locale Behandlung von jedem anderen Ausflusse. In einem besonders schwierigen, ein jüngeres Individuum betreffenden Falle ergab mir die Palpation des dorsalen Lymphgefässes und der Leistendrüsen den diagnostischen Entscheid. Die umschriebene knotenförmige, harte Infiltration des Lymphgefässes, welche sich an zwei Stellen am Penisrücken und an einer Stelle im Fettgewebe des Mons veneris vorfand, bot gegenüber der gleichmässigen bei der Lymph-

angitis bestehenden Infiltration einen so auffälligen Befund, dass auch die erst bohnengrossen, doch deutlich hart sich anfühlenden und etwas unregelmässige Oberfläche darbietenden Leistendrüsen und damit auch das Grundleiden ihre richtige Deutung erfuhren. Dass die Anamnese in solchen Fällen gewöhnlich im Stiche lässt, braucht nicht erst erwähnt zu werden; auch das Alter entscheidet wenig, zumal gerade unsere mit Phimose complicirte Form des Krebses öfters recht jugendliche Individuen, dem 3. und 4. Altersdecennium angehörend, befällt. In den sämmtlichen irgendwie zweifelhaften Fällen hebt die Spaltung der Vorhaut durch einen Dorsalschnitt am besten jegliche diagnostische Zweifel. In Anbetracht der grossen Wichtigkeit einer frühzeitigen Diagnose unseres Leidens gibt es für alle irgend unklaren und verdächtigen Fälle chronisch entzündlicher Phimose keine einzige Contraindication gegen diesen ohnehin ungefährlichen Eingriff.

§. 63. Prognose. Bei ganz spontanem Verlaufe theilt der Peniskrebs mit den meisten Hautkrebsen die Eigenschaft, ohne grosse subjective Beschwerden langsam aber stetig zu wachsen, und es erklärt sich hieraus, dass einzelne Patienten sich die längste Zeit zu keiner Behandlung zu entschliessen vermögen. Ich kenne z. B. einen Fall, wo schon vor 5 Jahren eine Behandlung vorgeschlagen, der Patient aber heute noch lieber mit seinem nun schon arg verstümmelten Penis lebt als ohne denselben. Die letzten Stadien der Erkrankung sind gleich traurig wie bei anderen ähnlichen Krebsen. Unter dem Einflusse des continuirlichen Säfteverlustes beim Zerfalle der Neubildung und durch intercurrirende Blutungen aus der letzteren, vor Allem aber durch die gewöhnlich recht heftigen Schmerzen kommen die Kranken sehr herunter und gehen, wenn auch eine eigentliche Generalisirung des Krebses nur selten erfolgt, entweder an Entkräftung oder Verblutung mit Sicherheit zu Grunde.

Ueber den Einfluss der operativen Behandlung auf die Prognose des Leidens sind die Ansichten sämmtlicher Chirurgen übereinstimmend, dass der Peniskrebs mit zu den relativ günstigsten Formen des Krebses zu zählen sei. Wir wollen uns nicht verhehlen, dass die in den meisten Fällen einfache und typische Operation, die gewöhnlich rasch erfolgende Heilung der Operationswunde und die ebenso rasche Entlassung des Patienten aus der Behandlung einen wichtigen Beitrag zu dem überall herrschenden günstigen Eindrucke über die Erfolge der Behandlung leisten.

Allein auch die Mittheilungen über die Endresultate lauten doch insgesammt recht günstig. Schon Fabricius Hildanus beschreibt einen Fall, einen 80jährigen Bauer betreffend, der die Operation eines Peniskrebses von der Grösse des Kopfes eines Neugeborenen 10 Jahre überlebte. Roux führt als Beispiel der sehr guten von ihm mit der Penisamputation erzielten Resultate an, dass er den Bruder des berühmten Buffon 1809 wegen Krebs operirte, welcher lange Jahre nachher an einer ganz anderen Krankheit starb. Leroy d'Etiolles hält den Peniskrebs für die prognostisch günstigste Krebsform. In der neueren Zeit berichtet Lebert in seinem Werk über den Krebs über 2 definitiv geheilte Fälle. Podrazki kennt 2 Fälle aus v. Pitha's Klinik, die nach 9 und 11 Jahren noch recidivfrei waren. Die werth-

vollsten Daten liefern die Mittheilungen von Thiersch, Billroth und Rose.

Thiersch berichtet von seinen 8 Operirten über 3 Patienten, welche längere Zeit in Beobachtung gestanden und völlig geheilt sind. 4, 6 und 17 Jahre sind seit der Operation verstrichen. Bei keinem dieser Fälle waren die Leistendrüsen erkrankt.

v. Winiwarter kennt unter den 14 Fällen, die Billroth operirte, drei vollständige Heilungen von mehr als 2jährigem Bestande; in einem Falle sind 2, in einem 6 und in einem $7^1/_3$ Jahre seit der Operation verflossen.

Rose hat von 6 Fällen 3 vollkommen geheilt; der eine lebt noch, 5 Jahre 1 Monat post operat., die beiden anderen sind 6 und 3 Jahre post operat. gestorben (Fischer l. c. p. 51).

Thiersch hebt mit vollem Rechte hervor, dass die so überaus günstigen Resultate der Operation darauf zurückzuführen sind, dass die Keimstätte des Krebses einer scharf abgegrenzten anatomischen Region angehört und die Operation nicht nur sämmtliche Krebskeime, sondern auch die ganze Region entfernt. Es folgt hieraus ohne Weiteres, dass mit dem Eintritte der Drüsenerkrankung die Prognose einen bedeutungsvollen Wendepunkt erfährt.

Uebersehe ich die in meiner Casuistik niedergelegten Resultate der Operationen bei bereits erkrankten Drüsen, so ergibt sich, dass gewöhnlich die Radicalheilung nicht mehr gelingt, stets recidivirt die Neubildung entweder am Penisstumpfe oder in der Leiste. Die sämmtlichen Fälle mit grossen Leistentumoren auf einer oder beiden Seiten erhärten, wie ich später noch zeigen werde, die Richtigkeit dieses Satzes. Die beginnende Drüsenerkrankung gibt, solange es sich um vereinzelte bewegliche Drüsen handelt, noch eine bessere Aussicht. Neben den Veröffentlichungen von Gussenbauer kenne ich namentlich noch einen von Socin operirten, hieher gehörigen Fall, der laut gütiger brieflicher Mittheilung nun über 3 Jahre vollkommen recidivfrei ist. Es handelte sich um einen 31jährigen Kutscher, bei dem den 11. Februar 1882 die Amputation des Penis in der Mitte des Gliedes und die Exstirpation einer erkrankten haselnussgrossen Leistendrüse vorgenommen worden (Jahresb. 1882 p. 69).

Die früher erwähnten Beobachtungen von Arnold Smith, Demarquay, Billroth und Schirmer über spontane Rückbildung vergrösserter Leistendrüsen nach der Amputation des Penis sind leider so vereinzelt, dass sie kaum in Betracht fallen.

Den frommen Wunsch des Chirurgen bildet also die Operation des Peniskrebses vor Erkrankung der Leistendrüsen und speciell die Operation in möglichst frühen Stadien; nach allen vorliegenden Erfahrungen bildet sie bezüglich Aussicht auf Radicalheilung mit die günstigsten Chancen von sämmtlichen wegen Krebs unternommenen Operationen.

Es existiren in der Literatur einzelne Mittheilungen über bedeutende Nachwirkungen der Penisamputation auf den Geisteszustand der Operirten, besonders tiefe Melancholie soll sich derselben zuweilen bemächtigen. Chelius berichtet über einen solchen Fall, der einen jüngeren Mann betraf. In der Charité in Paris kam ein Fall von Selbstmord durch Opiumvergiftung bei einem solchen Patienten vor. Richerand sah einen Kranken innerhalb 3 Tagen an

den Erscheinungen eines „Fièvre ataxique continue“ sterben, der mit Erfolg von seinem Peniskrebse befreit worden, aber nach der Heilung von seiner Frau die furchtbarsten Beleidigungen erfahren musste, dass er sich zur Operation entschlossen.

Dies ist die Casuistik dieser eigenartigen Complication der Penisamputation. Angesichts der grossen Seltenheit ist wohl zunächst die Frage erlaubt, ob es sich in den 3 Fällen nicht um Individuen handelte, die bereits psychopathisch belastet waren, bei denen der operative Eingriff bloss die Gelegenheitsursache zum Ausbruche ihrer Geisteskrankheit bildete. Man mag die Frage beantworten, wie man will, so viel steht jedenfalls fest, dass man durch diese öfters genug zu lesende Folge der Operation sich kaum bestimmen lassen darf, ihre Ausführbarkeit überhaupt oder ihre Grenzen in Frage zu ziehen.

Ueber die Recidive nach der Amputatio penis liegen mehrfache Angaben vor. Zunächst ist jener Fälle zu gedenken, wo nach einfacher Circumcision wegen alleiniger Erkrankung der Vorhaut die Wunde entweder nicht heilte oder ein Recidiv in der Narbe erfolgte, das die Amputatio penis forderte. Solche Fälle sind von Cullerier, Hey, Roux und neuerdings von Billroth beschrieben. Ich komme nochmals darauf zurück. Die Fälle, in denen Reamputationen des Penis nöthig wurden, sind alle durch Narbenrecidive ausgezeichnet. Wardrop machte die Operation 2mal, Hall und Pollard sogar 3mal bei demselben Kranken. Durch besonders hartnäckige Recidive ist der bereits ausführlicher besprochene Fall der Kocher'schen Klinik beachtenswerth: Nach der Amputatio penis in der Mitte folgte ein Recidiv im Bereiche der Schwellkörper, welches die Exstirpatio penis veranlasste; hieran schloss sich die Erkrankung im Bereiche des rechten Schambeines und der äusseren Leistendrüsen.

Bezüglich der Häufigkeit der Recidive macht Demarquay (l. c. p. 473) Zahlenangaben, die mit grosser Vorsicht aufzunehmen sind. Unter 134 Fällen von Amputatio penis trat in 8 (6%) ein Narbenrecidiv auf und ebenso oft erkrankten nachträglich die Leistendrüsen (1 Fall einige Wochen, 3 Fälle 1 Monat, 1 Fall 11 Monate nach der Operation). Am zuverlässigsten sind die Zahlen, die v. Winiwarter bezüglich der Operationen von Billroth mittheilt. Von 12 Operirten, über welche genaue Nachrichten vorliegen, blieben 5, wie schon erwähnt, dauernd geheilt, einer starb an den Folgen der Operation; 6 bekamen Recidive und zwar 3 am Penisstumpfe (1 nach 2 und 1 nach 12 Monaten) und 3 in den Leistendrüsen. Ueber die Erkrankung der letzteren habe ich schon in §. 59 Ausführlicheres mitgetheilt.

§. 64. Behandlung. Das wichtigste und fast einzige Postulat der Behandlung bildet die vollständige Entfernung der Neubildung. Die hiefür nothwendigen operativen Eingriffe lassen sich am einfachsten nach ihrer Ausdehnung eintheilen. Wir unterscheiden:

1) die Operation am hängenden Theile des Penis und bezeichnen sie als Amputatio penis;

2) die zur Totalentfernung der Schwellkörper vorzunehmende Operation, die Exstirpatio penis;

3) die Operationen zur Entfernung erkrankter Leistendrüsen.

1) Die Amputatio penis.

§. 65. Das von Thiersch besonders für den Unterlippenkrebs aufgestellte Postulat, dass jede Operation im gesunden Gewebe und zwar mindestens 1 cm vom Rande der Neubildung entfernt vorgenommen werde, acceptiren wir voll und ganz für das Peniscarcinom. Hiemit bezeichnen wir aber auch unseren Standpunkt gegenüber älteren und neueren Bestrebungen, die äussere Form des Gliedes möglichst zu schonen.

Von Lisfranc und Roux und neuerdings von v. Pitha und Podrazki wird bei alleiniger Erkrankung der Vorhaut die Circumcision empfohlen. Die Angabe v. Pitha's, der mehrmals innerhalb einer zolldicken Krebsschichte die bis zur Kleinheit einer Bohne comprimirte Eichel gesund gefunden, kann nicht angezweifelt werden, wohl aber die andere, dass hiebei der Kranke von der projectirten Amputation gerettet worden. Denn zahlreiche Angaben liegen vor über Recidive des Carcinoms nach blosser Entfernung der erkrankten Vorhaut, sei es dass die Circumcisionswunde einfach nicht heilte, sondern neuen Krebswucherungen rief, oder dass das Recidiv in der Narbe erfolgte. Wir reserviren der Circumcision nur die bis jetzt leider bloss ausnahmsweise in Beobachtung gekommenen Fälle beginnender kleinster Vorhautcarcinome, vor Allem aber empfehlen wir sie zur Entfernung hartnäckig der Heilung trotzender, verdächtiger Ulcera und ebensolcher Warzenbildungen an der Vorhaut, zumal älterer Leute.

Bouisson beschränkte bei dem sog. centralen Eichelkrebse die Operation auf die Entfernung der Eichel und liess die Vorhaut zurück. Auch über diese Operation denken wir ganz gleich wie über die Circumcision.

Für alle Fälle von wirklichem Carcinom ist die Amputatio penis, die quere Durchtrennung der Haut und Schwellkörper 1 cm im Gesunden, also 1 cm hinter der Grenze der durch die Palpation feststellbaren Infiltration des cavernösen Gewebes und der Haut, die einzig indicirte Operation. Wir entrücken ihr nur die ersten Anfänge des Krebses und die der späteren krebsigen Entartung verdächtigen Ulcera und Warzen im Bereiche der Vorhaut und Eichel; ihre Grenzen findet sie an der Peniswurzel, wenn die Erkrankung bereits die centralen Partieen des Penis ergriffen.

Die geschichtliche Entwickelung der Amputatio penis und die verschiedenen Operationsmethoden schildern Dieffenbach, Günther und Demarquay ausführlich; auch Jäger gibt in seiner Dissertation einen recht guten Ueberblick. Ich verweise den sich hiefür Interessirenden auf die genannten Arbeiten und auf die eingehenden Angaben in unseren gebräuchlichen Handbüchern. Hier werden nur die heutzutage in Anwendung stehenden Methoden beschrieben.

§. 66. a. Die Operation mittelst des Messers. Bei dem früher gewöhnlich geübten Verfahren wurde der centrale Penisabschnitt von dem Assistenten fixirt und comprimirt und der erkrankte Theil durch einen einzigen Messerzug von dem gesunden getrennt; die dorsalen und die Schwellkörpergefässe wurden unterbunden und der Rest

der Blutung mit Charpie oder Kaltwassercompressen gestillt. Viel empfunden war stets das Bestreben, im blutleeren Gewebe zu operiren, zu welchem Zwecke die Constriction an der Basis des Gliedes geübt wurde (Compressorium von Joachim, von Thaut in seiner Dissertation beschrieben und abgebildet; Umlegen eines festen Bandes, A. Cooper; Erfassen des centralen Theiles mit einer Balkenzange, Dieffenbach). Die Finger eines verlässlichen Assistenten genügen heutzutage diesem Zwecke noch vollkommen, werden aber bequemer ersetzt durch die Esmarch'sche Constriction an der Wurzel des Gliedes. Diese gewährt der Operation mit dem Messer die grösste Sicherheit der gründlichen Entfernung alles Erkrankten. Nach der Abtragung der erkrankten Partie kann man bequem die Schnittfläche des amputirten Stückes untersuchen und eventuell leicht die Durchtrennung nochmals mehr centralwärts vornehmen, auch etwa bestehende Indurationen des dorsalen Lymphgefässes excidiren. Die dorsalen Gefässe, die Schwellkörperarterien und grössere subcutane Venen werden unterbunden und auch die zur Verhütung einer nachträglichen Harnröhrenverengerung nöthige kleine Nachoperation gleich angeschlossen. Nach Lüftung des Schlauches stillt eine Eiswasserirrigation die Blutung am raschesten. Den Verband besorgt man mit Jodoformgaze-Streifen, die man ruhig liegen lässt, bis sie bei der Granulationsbildung sich leicht entfernen lassen. Indess retrahirt sich der Penisschaft stets bedeutend, trotzdem er mit der äusseren Haut in gleichem Niveau durchtrennt wurde, so dass die Wunde sich trichterförmig einzieht. Die folgende entzündliche Schwellung der Penishaut um den Wundrand herum schliesst nicht selten den Wundtrichter nach aussen vollständig ab. Die Urinentleerung erfährt deswegen kaum eine Störung, indess empfiehlt es sich, für die ersten Tage wenigstens, nach jedem Uriniren den Wundtrichter mit schwachem Bor-, Salicyl- oder Sublimatwasser zu irrigiren. Die Ausheilung macht sich in der Weise, dass die Granulationen des Hautrandes sich mit denen der Schwellkörperwundfläche verbinden und während der Benarbung der Hautrand immer mehr gegen die Harnröhrenöffnung eingezogen wird. Nach der definitiven Heilung ist der Penisstumpf von der leicht verschieblichen und faltenreichen Haut bedeckt, die nach unten und innen in einen um die Harnröhrenmündung verlaufenden, etwa 3 mm breiten, festen Narbenstreifen übergeht, der seinerseits mit der Harnröhrenschleimhaut in Verbindung tritt. Wegen diesem Verhalten des geheilten Stumpfes ist der Rath, die Haut im gleichen Niveau wie die Schwellkörper zu durchtrennen, wohl zu befolgen. Ueberschüssige Haut wird vom Urine zu leicht gereizt und entzündet, und musste deswegen schon nachträglich operativ entfernt werden.

§. 67. b. Die Operation mittelst der galvanocaustischen Schneideschlinge wurde 1854 von Middeldorpf angegeben und im folgenden Jahre von Bardeleben zum ersten Male ausgeführt. Die Arbeiten von Ressel und Zielewicz machten die Methode bekannt. Aus der Literatur stellte ich 109 mittelst Galvanocaustik operirte Fälle zusammen und füge diesen noch 8 Fälle aus der Kocher'schen Klinik hinzu, so dass die Gesammtcasuistik 117 Fälle begreift. Gegenüber den anderen Methoden kam sie in den letzten Jahren am

häufigsten in Anwendung. Von 170 Fällen, in denen die Operationsmethoden genannt werden, kommen 117 (66 %) auf diese nun gleich zu schildernde Methode.

Die Ausführung der Operation ist sehr einfach. An der Stelle, wo die Amputation vorgenommen werden soll, wird die Schneideschlinge umgelegt, so dass der Schlingenschnürer auf eine Seite zu liegen kommt. Die Schlinge wird nun erst soweit möglich angezogen und dann ein schwacher Strom durchgeleitet, so dass der Draht rothglühend wird. Die Durchtrennung vollzieht sich etwa in 2—3 Minuten unter langsamem Anziehen der Schlinge. Die Wundfläche ist mit einem mattgelben Schorfe bedeckt, der am Hautrande graulich oder schwärzlich verfärbt ist und, wie man sich an einem Durchschnitte durch das abgetrennte Stück überzeugt, in eine Tiefe von 5—8 mm reicht. Die Operation geschieht gewöhnlich ganz unblutig; Blutungen ereignen sich während oder nach derselben unter zwei Umständen. Entweder wurde die Schlinge zuvor nicht fest genug angezogen oder man erhitzte sie zu stark bis zur Weissglühhitze und liess sie zu rasch durchschneiden. Dass hiebei die Blutstillung nicht gelingt, ist auch von anderen Operationen bekannt genug. Auf die Wichtigkeit der Constriction vor der Durchtrennung muss ich noch besonders aufmerksam machen. Die galvanocaustische Schneideschlinge vermag bloss in gehörig constringirtem, d. h. eigentlich anämischem Gewebe die Blutung zu beherrschen, Blutungen aus klaffenden Gefässlumina stillt sie dagegen nicht. Der Brandschorf ist zudem bei vorheriger Constriction viel mächtiger als ohne diese. Man hat auch bei der galvanocaustischen Operation die Esmarch'sche Blutleere angewandt; sie ist aber gewiss nicht nöthig, im Gegentheil wird, wenn die Schlinge etwa zu rasch durchschneidet, die Blutung nach Lösung des Schlauches viel bedeutender ausfallen als ohne die Constriction.

Die Blutung nach der galvanocaustischen Amputation stillt man mit einem messerförmigen Galvanocauter oder mit dem Thermocauter; die dorsalen Gefässe werden, falls sie bluten, unterbunden. Auch Liquor-ferri-Watte wird bei den primären sowohl als bei den Nachblutungen mit Erfolg angewandt.

Die Wundfläche der Schwellkörper zieht sich ganz ähnlich wie nach der Messeroperation bedeutend zurück und die äussere Haut stülpt sich trichterförmig ein. Vom 3. Tage ab löst sich der Schorf allmählig und am 8. Tage granulirt die Wunde, die man von Anfang mit einem einfachen feuchten oder mit Carbolglycerin imprägnirten Läppchen oder einem Jodoformgazestreifen bedeckt. Die Vernarbung ist am Ende der zweiten oder in der 3. Woche vollendet.

Die Urinentleerung erfolgt nach der galvanocaustischen Operation stets spontan; man muss wohl etwa Patienten, welche im Liegen nicht zu pressen vermögen, erlauben, das Uriniren im Stehen zu besorgen; der Druck des Harnes reicht dann aber hin, die verklebte Harnröhrenöffnung zu lüften. Das Aufsuchen der Harnröhre in der Wunde und das Einführen einer Sonde oder eines Katheters, sobald der erste Harndrang sich einstellt, ist überflüssig und wegen einer möglichen Nachblutung nicht ohne Gefahr. Der Rath Middeldorpfs, die Durchschneidung über einem in die Blase eingeführten Katheter vorzunehmen, wird aus den angeführten Gründen kaum noch befolgt. Von besonderer

Wichtigkeit ist die Vorschrift, die Kranken niemals den Stumpf ihres Gliedes mit den Händen anfassen zu lassen, indem zu leicht durch ungeschickte Manipulationen und Zerrungen der Wundschorf sich vorzeitig lüftet und Nachblutungen ruft.

§. 68. c. Die Operation mittelst des Ecraseur. Ueber diese von Chassaignac eingeführte Operationsmethode liegen besonders von deutschen Chirurgen grössere Erfahrungen vor. Billroth, Busch, v. Langenbeck und Andere haben sich derselben öfters bedient, ersterer sogar, wie es scheint, mit besonderer Vorliebe, da er von 25 Fällen 17 mit dem Ecraseur operirte. Uebereinstimmend wird angegeben, dass die Operation recht langsam ausgeführt werden soll. Billroth räth, die Schlinge des Instrumentes alle 20 Secunden höchstens um einen Ruck anzuziehen. Die Operation lässt sich ebenfalls völlig unblutig ausführen und der weitere Verlauf gestaltet sich analog wie nach der galvanocaustischen Operation.

§. 69. d. Die Operation mittelst des Thermocauters. Die Anwendung des Glüheisens für unsere Operation wurde von Bonnet (1848) angegeben; er verwendete 5—6 voluminöse messerförmige Eisenstücke und führte damit die Durchtrennung langsam aus, indem er den grössten Werth darauf legte, durch die länger dauernde Wirkung der Hitze eine intensive Verschorfung der Gewebe und damit eine sichere Blutstillung zu erzielen. Durch den Thermocauter ist die Operation wesentlich vereinfacht. Ich kenne aus der Literatur 3 in dieser Weise operirte Fälle, denen ich 2 eigene hinzufügen kann. Den ersten operirte ich den 7. September 1877 auf der Kocher'schen Klinik in Bern, den letzten im December 1879 in der Privatpraxis. Auch beim Gebrauche des Thermocauters ist es wichtig, dass derselbe bloss rothglühend sei und nicht schnell durchschneide. Man durchtrennt erst die Haut circulär, dann die Schwellkörper und die Harnröhre. Bei etwaiger Blutung lässt man die Glühhitze etwas länger einwirken oder hält das Instrument etwa 2 mm von der Wundfläche ab, und erhitzt es möglichst stark, so dass die Verschorfung durch die strahlende Wärme erfolgt. Man riskirt dann nicht, dass der Schorf an dem Messer haften bleibt. Wundverlauf und Heilung gestalten sich in der bereits beschriebenen Weise. Ob die Esmarch'sche Constriction von besonderem Vortheil ist, muss eine grössere Erfahrung lehren.

§. 70. Um die Indicationen für die einzelnen Operationsmethoden fixiren zu können, ist es von Wichtigkeit, aus der vorliegenden Casuistik sich ein Bild von der Dignität der Operation zu machen. Demarquay konnte zur Bestimmung der Mortalität 99 Fälle verwerthen und fand, dass 13 davon in der ersten Zeit nach der Operation verstarben. In 10 Fällen ist die Todesursache angegeben. Der tödtliche Ausgang war nur zweimal durch die Operation selbst verschuldet, ein Patient starb an gangränösem Erysipel, der andere an Tetanus. An intercurrenten Krankheiten verstarben 5 (1 Pneumonie, 1 Hämoptoë, 1 Cholera, 1 Hirnerweichung, 1 ?). An Recidiv und folgender Generalisation des Krebses starben 4. Diese Angaben von Demarquay stellen die Dignität der Amputatio penis in ein ungemein günstiges Licht,

allein sie können leider keinen besonderen Anspruch auf Zuverlässigkeit erheben. Namentlich ist es auffällig, dass ganz im Gegensatze zu neueren Mittheilungen die Wundcomplicationen so spärlich vertreten sind; speciell die Pyämie wird als Todesursache gar nicht genannt, während wir sie gleich als hauptsächlichste und schwer wiegendste Complication kennen lernen werden. Ich fand nach Ausschaltung der von Demarquay berücksichtigten Fälle genaue Angaben über den Verlauf in 180 Fällen; von diesen starben 19 an den Folgen der Operation, so dass die Mortalität der Amputatio penis auf 10,55 % zu setzen ist. Bei Berücksichtigung der verschiedenen Operationsmethoden erhalte ich folgende Zusammenstellung:

Operationsmethode	Total	Angabe über Verlauf	Heilung	Tod	Mortalität
Messeroperation	28 F.	26 F.	25 F.	1 [1])	3,84 %
Galvanocaustik	117 „	117 „	101 „	16 [2])	13,67 %
Ecraseur	23 „	22 „	22 „	—	—
Thermocauter	5 „	5 „	5 „	—	—
Ohne Angabe der Methode .	10 „	10 „	8 „	2	—
Summa	183 F.	180 F.	161 F.	19	10,55 %

[1]) Pyämie. [2]) 13 Pyämieen, 1 Erysipel, 1 Trismus und Tetanus, 1 ?

Es erscheint auf den ersten Blick leicht, aus der vorliegenden Tabelle sich einen Ueberschlag zu bilden über die Dignität der einzelnen Operationsmethoden und damit auch über ihre speciellen Indicationen. Allein bei einer Operation, die in so ganz verschiedenem Lebensalter, bei differentestem Kräftezustand etc. ausgeführt wird, ist die Sprache der Zahlen höchst trügerisch, und es fallen andere Momente viel schwerer in die Wagschale.

Schon die Möglichkeit oder Unmöglichkeit der Narkose entscheidet über die Methode. Für alle Fälle, wo die Narkose zu fürchten oder überhaupt unthunlich ist, ist die galvanocaustische Operation die beste und einfachste Methode; der Schmerz ist dabei ein gleichmässiger, und wird nach Darreichung von etwas Morphium gut vertragen, die Operationsdauer beträgt 2—3 Minuten, dabei ist der Blutverlust gleich null. Diese Vortheile vereinigt keine der anderen Methoden in sich.

Für narkotisirbare Kranke empfiehlt sich auf den ersten Blick die Operation mittelst des Messers. Unter „Esmarch“ kann sie unblutig verrichtet werden; dann gewährt sie jederzeit die Möglichkeit einer genauen Controlle der Operationsstelle und damit auch die Garantie, dass alles Krankhafte entfernt wird; die zur Verhinderung der Urethralstenose nöthige Nachoperation kann gleich angeschlossen werden und die definitive Blutstillung lässt sich ohne Mühe besorgen. Wenn trotz dieser unleugbaren Vortheile die Methode seltener angewandt wird, so liegt der Hauptgrund darin, dass sie wegen der nachherigen Blutstillung umständlicher ist wie die drei „unblutigen“ Methoden und erfahrungsgemäss auch bei letzteren die Operation sich mit Sicherheit im gesunden Gewebe ausführen lässt, sobald man von der Grenze der

Infiltration der Schwellkörper 1 cm entfernt, die Trennung vornimmt. Die Wunde heilt zudem gewöhnlich tadellos.

Dass den unblutigen Operationen von den meisten Chirurgen der Vorzug gegeben wird, folgt aus den Zahlen unserer Tabelle ohne Weiteres. Die schärfste Kritik wurde der Operation mittelst des Ecraseur zu Theil. Schon Chasaignac musste nach der Durchtrennung die Blutstillung durch Unterbindung besorgen. Sodann aber wurde durch Jullien und Jäger der starke Widerstand der äusseren Haut gegen die Durchtrennung betont; es soll vorkommen, dass die Haut sogar in die Hülse des Ecraseur hineingezogen werde, ohne dass ihre Durchtrennung gelinge. Damit contrastirt nun allerdings der Ausspruch Billroth's: „Ich bin im Ganzen mit der Amputation des Penis mittelst Ecraseur zufrieden." Eigene Erfahrungen über die Verwendbarkeit des Ecraseur für unsere Operation fehlen mir gänzlich; ich zweifle aber gar nicht, dass ein grosser Theil der Vorwürfe mangelhaften Instrumenten oder mangelhafter Technik zuzuschreiben ist. Immerhin bildet die der Durchtrennung mittelst Glühhitze folgende Schorfbildung noch ein wesentliches Moment für die Sicherheit der Totalentfernung der Neubildung und gerade deshalb möchte ich den beiden übrigen Methoden den Vorzug geben.

§. 71. Die galvanocaustische Operation hat sich überall eingebürgert und wird wohl am häufigsten ausgeführt. Es kam ihr in der vorantiseptischen Zeit noch der gewöhnlich recht glatte Verlauf zu statten: die Wunde ist sehr wenig empfindlich, das Wundfieber bleibt entweder ganz aus oder verläuft rasch und günstig. Trotzdem möchte ich glauben, dass die Methode in Zukunft eine schwere Concurrenz an der Thermocauteroperation finden wird. Ganz abgesehen von der Einfachheit des Instrumentes hat der Thermocauter während der Operation noch entschiedene Vortheile vor der Schneideschlinge: der Grad der Erhitzung und die blutstillende Wirkung lassen sich leicht übersehen, die einzelnen Gewebe können trotz des Schorfes unterschieden werden, so dass man während der ganzen Operation mit den topographischen Verhältnissen vertraut bleibt, ein Vortheil, den nur die Messeroperation kennt. Möglicherweise hat der scherenförmige Thermocauter noch Vortheile vor dem gewöhnlich in Gebrauch stehenden Glühmesser.

Die Amputatio penis ist eine jener wenigen Operationen, welche den Einfluss der Antiseptik noch beinahe nicht verspüren. Sie theilt mit den meisten Operationen im Bereiche des Urogenitalapparates die Eigenthümlichkeit, dass die antiseptische Occlusion der Wunde nicht möglich ist, die Wunde gegentheils offen behandelt werden muss. Dabei bietet die Bedeckung mit antiseptischen Verbandstoffen ebenso wenig einen sicheren Schutz gegen äussere Schädlichkeiten als der galvanocaustische Brandschorf. Von den 19 Todesfällen in Folge der Operation sind 14 auf Rechnung der Pyämie zu setzen, dazu kommt noch je ein Fall von Erysipel und Trismus und Tetanus. Die beiden letzten Complicationen sind von galvanocaustischen Operationen verzeichnet, die zudem noch 13 mit Tod abgelaufene Pyämieen aufweisen. Naheliegend ist ein Grund für diese zahlreichen Pyämieen, die Thrombosirung der cavernösen Räume an der Wundfläche, und dass bei der

infectiösen Entzündung dieser Thromben und ihrem folgenden Zerfalle der letztere recht folgenschwer wird, begreift sich aus der Beziehung des Schwellgewebes zum Gefässsysteme ohne Weiteres. Wollen wir nun aber für unsere Pyämieen in letzter Linie die Spitalverhältnisse verantwortlich machen, so begegnen wir dabei der auffälligen Thatsache, dass gar nicht als besonders gesund bekannte Spitäler ungemein günstig dastehen. Billroth verlor von seinen 25 Operirten keinen einzigen an Pyämie, trotzdem die letztere keineswegs von der Klinik verschwunden war. Auch mein Lehrer Kocher sah alle seine Operirten genesen. Welchen Vorschub aber der alte Inselspital in Bern den ernsteren Wundcomplicationen immer geleistet, ist durch zahlreiche Publicationen von Luecke und Kocher bekannt genug. Gerade die Operationen im Bereiche der Urogenitalorgane verliefen noch in letzter Zeit, trotzdem der Einfluss der Antiseptik auf die Spitalverhältnisse unverkennbar war, noch oft genug ungünstig.

Die einzelnen Operationsmethoden verhalten sich bezüglich der Häufigkeit der Wundcomplicationen ziemlich gleich. Thiersch verzeichnet ganz günstige Resultate von der Operation mittelst des Messers, Billroth von der Operation mittelst des Ecraseur und der Galvanocaustik, v. Bruns und Kocher von der galvanocaustischen Operation. Der letzteren könnte man zwar besonders ungünstig gestimmt werden, da von 117 Operationen 13 (11,1 %) wegen Pyämie tödtlich verliefen. Allein man darf hiebei nicht vergessen, dass sie einmal ganz der Neuzeit angehört, wo man gewohnt ist, neben den Erfolgen auch die Misserfolge ebenso gewissenhaft zu berichten, sodann aber prävalirt sie mit einer Frequenz von 66 % über die sämmtlichen übrigen Operationsmethoden. Bei den letzteren kann man sich des Eindruckes nicht erwehren, dass die von ihren Erfolgen eruirbaren Zahlen kaum den richtigen Verhältnissen entsprechen.

Dass in Zukunft die Operationsstatistik sich günstiger gestalten wird, erwarten wir bestimmt und zwar bauen wir hiebei auf den Fortschritt, den der Jodoformverband, zumal in Form des Jodoformgazeverbandes, bei der Behandlung der Urogenitaloperationen erzielt. Auch die immer fortschreitende Besserung unserer Spitalverhältnisse wird ein anderes wesentliches Moment bilden.

§. 72. Anhangsweise werden hier die zur Verhütung der Harnröhrenverengerung nöthigen Nachoperationen besprochen.

Die von sämmtlichen Querwunden der Harnröhre bekannte Heilung mit Tendenz zur Verengerung des Canales trifft auch die bei der Penisamputation resultirende Harnröhrenwunde. Die Methode der Operation hat hiebei keinen Einfluss. Die Verengerung wird gewöhnlich am Ende des ersten oder zweiten Monates schon nachgewiesen. Man entlässt daher die Patienten häufig mit einer kurzen Bougie, mittelst deren sie alle 1—2 Wochen die Harnröhrenmündung erweitern sollen. Am meisten empfiehlt es sich aber, durch eine kleine Nachoperation der Verengerung vorzubeugen.

Wird die Amputation mittelst des Messers ausgeführt, so kann man nach Demarquay [1]) die Harnröhre ½—1 cm weiter nach vorne

[1]) Gaz. des hôpit. 1855. p. 25.

durchtrennen als die Penisschwellkörper, dann den vorragenden Urethralstumpf in der oberen und unteren Mittellinie mittelst der Schere bis ins Niveau der Schwellkörperwunde spalten und die beiden so gebildeten Schleimhautläppchen mit den unteren und seitlichen Partieen der Penishaut durch Nähte vereinigen.

Am häufigsten findet das von Th. Teale angegebene Verfahren Verwendung: Entweder in unmittelbarem Anschlusse an die Amputation oder nach vollendeter Vernarbung der Wunde spaltet man die Harnröhre und die Penishaut in der unteren Mittellinie 1—2 cm weit nach hinten und vereinigt durch einige Knopfnähte die Harnröhrenschleimhaut mit der äusseren Haut. Die Umsäumung des Wundwinkels mittelst eines der äusseren Haut (Roser) oder der Harnröhrenschleimhaut (C. O. Weber) entnommenen dreieckigen Läppchens erleichtert die Vereinigung der äusseren Haut mit der Schleimhaut und verspricht daher ein besonders gutes Resultat [1]).

Barthélemy [2]) sah bei einem Pferde nach Amputation des Penis Urinretention in Folge Obliteration der Harnröhrenmündung.

2) Die Exstirpatio penis.

§. 73. So bezeichnet man am passendsten die Totalentfernung der Penisschwellkörper und die Durchtrennung der Harnröhre im Bereiche des Bulbus oder des häutigen Theiles. Ihre Indication findet die Operation in allen Fällen, wo die Erkrankung bis zur Peniswurzel vorgeschritten und die Totalentfernung der erkrankten Theile noch möglich erscheint.

Delpech führte die Operation zum ersten Male 1832 aus; ich kenne im Fernern noch die Operationen von Lallemand (1844), Bouisson (1855) Roux und aus den letzten Jahren von Thiersch, Bardeleben, Fowler, Cabadé, Clarke, Wheelhouse, Harrison, Puzey, Storry, Mac Cormac, v. Volkmann und Küster, und füge dieser Casuistik noch 2 Fälle aus der Kocher'schen Klinik und einen Fall aus meiner Praxis bei, den ich den 2. December 1879 operirte.

Die Penishaut wird an der Wurzel hinreichend im Gesunden durch zwei Ovalschnitte mittelst des Messers umschnitten; von dem unteren Wundwinkel aus trennt ein in der Raphe scroti bis ans Perineum geführter Schnitt das Scrotum in zwei Hälften. Durch Vertiefen dieses Längsschnittes wird der hintere Abschnitt des cavernösen und bulbösen Theiles der Harnröhre freigelegt. Indem nun die beiden Scrotalhälften sammt Testes seitlich aus einander gehalten werden, durchtrennt man erst hart an der Symphyse das Lig. suspensorium

---

[1]) Das von Guyon als „Procédé en raquette" bezeichnete Verfahren hat keine besonderen Vorzüge. Es unterscheidet sich von dem von Teale dadurch, dass die bei der Spaltung der Harnröhre und der Penishaut an letzterer resultirenden beidseitigen winkeligen Zipfel vermieden werden. Trägt man sie mit einer Schere durch einen leicht bogenförmig verlaufenden Schnitt ab, so schafft man dieselben Verhältnisse, wie Guyon durch seinen „Raketten"-Schnitt. (Cf. Guiard, Des procédés d'amputation de la verge destinés à prévenir le rétrécissement du nouveau méat [procédé en raquette du Prof. Guyon]. Annal. d. mal. d. org. gén.-urin. 1883. Nr. 13. p. 823.)

[2]) Archives gén. de méd. t. X. p. 318.

penis in ganzer Länge, bis die Dorsalgefässe des Penis unter der Symphyse erscheinen; diese werden unterbunden und durchschnitten. Zur Ablösung der Schwellkörper vom Schambogen bedient man sich entweder des Messers oder des Thermocauters. Beim Gebrauche des letzteren muss man sich hüten, den Knochen durch die Glühhitze zu lädiren, da darnach eine die Heilung verzögernde Nekrosenbildung resultirt. Die Blutstillung gelingt auch bei der Messeroperation mit aller Sicherheit durch Unterbindung der durchtrennten Zweige der Arteria perinea. Der ganze Penis hängt nun noch an der Harnröhre, die man vom Unterrand der Symphyse ablöst und vor oder hinter dem Bulbus quer durchtrennt. Den kurzen Harnröhrenstumpf schlitzt man in der unteren Mittellinie etwa 2 cm weit und vernäht die Ränder der unteren Harnröhrenwand mit den Hauträndern des Perinealschnittes. Schliesslich wird das Scrotum in der Mittellinie wieder vereinigt und die Wundhöhle unter der Symphyse nach dem Perineum drainirt. Verband mit Jodoformgaze, Watte und Suspensorium oder T-Binde.

Indem ich die sämmtlichen Operationen im Bereiche der Peniswurzel hier zusammenfasse, bin ich mir wohl bewusst, dass nicht alle in der Absicht ausgeführt wurden, die Totalentfernung der Schwellkörper vorzunehmen. Gerade die Operation von Thiersch und eine Reihe nach demselben Vorgange ausgeführte Operationen sind, strenge genommen, keine Exstirpationes penis. Das Glied wird dabei im Niveau des Schambeines und der Penoscrotalfalte amputirt, nun das Scrotum gespalten, der Harnröhrenstumpf von den Schwellkörperwurzeln und der Symphyse abgelöst und am Perineum implantirt. Der Hauptzweck dieser Operation ist, die lästigen Beschwerden, welche für den Kranken aus der Benetzung des Scrotum mit Harn nach der Amputation an der Peniswurzel resultiren, zu heben [1]).

Von Einigen wurde die Spaltung des Scrotum vermieden, indem sie nach der Durchtrennung des Penis den Harnröhrenstumpf in einen kleinen Hautschlitz am Damme vordrängten und nach gehöriger Ablösung von der Symphyse und Spaltung seiner unteren Wand ihn an den Rändern der Dammwunde durch Nähte fixirten. Harrison modificirte auch diese Operation noch: erst bildete er durch Eröffnung der Harnröhre vom Perineum aus eine Urethralfistel, die er durch öfteres Bougiren offen erhielt. Dann vollzog er die Amputatio penis an der Wurzel vor dem Scrotum und verschloss die durchtrennte Harnröhre durch Nähte.

Bei allen für fortgeschrittene Stadien der Erkrankung bestimmten Carcinomoperationen kommt es darauf an, das gesammte Operationsgebiet zugänglich zu haben und bezüglich der Blutstillung zu beherrschen. Dies leistet für unser Carcinom einzig die als Exstirpatio

---

[1]) Die Abbildung eines geheilten Falles von Abtragung des Penis unmittelbar vor der Symphyse findet sich in der Dissertation von Kuhl. Man gab früher solchen Kranken nach der Heilung der Wunde zur Ableitung des Harnes vom Scrotum während des Urinirens ein metallenes „Harnrohr". Thaut bildet ein solches Instrument ab: es stellt ein cylindrisches Rohr dar von 4 cm Durchmesser und 10 cm Länge; der obere, senkrecht zur Seitenwand des Rohres verlaufende Rand ist abgerundet, damit er beim Anpressen um die Harnöffnung nicht Schmerz verursacht; der untere Rand ist schräg abgestutzt. v. Volkmann lässt ein kleines Milchglasspeculum zu demselben Zwecke verwenden.

penis anfangs beschriebene Operation, deren übrige Vortheile vor den sämmtlichen erwähnten Operationen in die Augen springend sind.

Der Fall von Thiersch heilte trotz Complication mit Erysipel gut; der Patient konnte, wenn er das Scrotum emporhob, ohne alle Beschwerden in einem Winkel von 45° seinen Harn in vollem Strahle nach vorne entleeren, ohne dass er Schenkel, Scrotum oder Beinkleider beschmutzte. Die Heilung wurde noch nach 14 Monaten constatirt. Cabadé notirt einen prompten Verlauf nach der Operation und constatirte ein befriedigendes Resultat noch nach 2 Jahren. Auch Fowler, Clarke, Puzey, Storry, Mac Cormac (5 Fälle), Küster und v. Volkmann erzielten Heilung. Der Patient von Bardeleben, ein 81jähriger Greis, überstand zwar die Operation, starb aber nach 4 Wochen an Marasmus senilis. Von den beiden von Kocher operirten Kranken heilte der eine sehr prompt in 4 Wochen und ist seither (½ Jahr p. op.) recidivfrei; der andere wurde in 6 Wochen mit geheilten Wunden entlassen, bekam jedoch schon innerhalb eines Monates einen Recidivtumor am rechten Schambeine und starb, wie schon früher erwähnt, 6 Wochen später an inneren Metastasen. Der von mir operirte 45jährige Patient, bei dem noch ein faustgrosser rechtsseitiger Leistendrüsentumor entfernt wurde, nahm seine Arbeit 7 Wochen post operat. wieder auf und war besonders mit den Verhältnissen der Urinentleerung zufrieden. Er überlebte die Operation 14 Monate und ging, nachdem sich in der Leistennarbe ein Recidiv gebildet, an Verblutung aus der V. femoral. dextr. zu Grunde.

3) Die Operationen zur Entfernung erkrankter Leistendrüsen.

§. 74. Ich habe 14 Fälle von Amputation des Penis und Excision kranker Leistendrüsen zusammengestellt; über 13 dieser Fälle liegen genauere Angaben vor. 4, also ⅓, sind an Wundcomplicationen gestorben (1 Erysipelas, 1 Trismus und Tetanus, 2 Pyämie; 5 verstarben an baldigem Recidiv in der Leistennarbe und bei den 4 übrigen finde ich nur die Angabe, dass sie geheilt entlassen wurden. Diese Zahlen beweisen zur Genüge, welche schlechte Prognose die Entfernung hochgradig erkrankter Leistendrüsen bietet. Die Gründe hiefür sind leicht zu ermessen: die die Lymphgefässe des Penis aufnehmenden oberflächlichen Leistendrüsen liegen zunächst der Einmündungsstelle der V. saphena major in die V. femoralis, und sobald diese Drüsen bei ihrer Erkrankung sich bedeutend vergrössern, verwachsen sie regelmässig mit einem oder beiden der erwähnten Gefässe. Zudem erkranken neben den oberflächlichen bald auch die tiefen Leistendrüsen und bilden mit einander einen einzigen massigen Tumor. Ein Präparat der Baseler Sammlung zeigt diese Verhältnisse recht exquisit. Wenn nun schon die Operation auf einer Seite recht eingreifend wird, da gewöhnlich die V. saphena major oder selbst die V. femoralis durchschnitten und unterbunden werden müssen, und die Art. femoralis auf eine grössere Strecke völlig frei liegt, ja sogar auch noch geschädigt wird, so kommt noch hinzu, dass relativ häufig (cf. §. 59) die Drüsen in beiden Leisten erkrankt sind, die Operation also beidseitig vorgenommen werden muss. Sehr wichtig ist nun aber die von Gussenbauer festgestellte Thatsache, dass die

Leistendrüsen beim Peniskrebse öfters schon mikroskopische Krebseinlagerungen zeigen, bevor sie makroskopische Veränderungen wahrnehmen lassen. Hierin können wir nur die Mahnung erblicken, alle irgendwie verdächtigen Drüsen möglichst früh, und zwar schon als kleinste leicht verschiebliche Geschwülste zu entfernen. In einem solchen Falle erzielte Socin, wie schon erwähnt, eine bereits 3 Jahre lang bestehende Heilung bei einem 31jährigen Patienten. In Hinsicht auf die schlechten Resultate der Operationen umfänglicher Leistentumoren und bei der anerkannt günstigen Prognose des Peniskrebses kann man fast versucht sein, ähnlich wie beim Mammacarcinom die Entfernung der regionären Drüsen, gleichviel ob erkrankt oder nicht, bei jedem Falle zu verlangen. Ich wage aber diese äusserste Consequenz nicht zu ziehen in Hinsicht auf die zahlreichen, nach einfacher Penisamputation erzielten definitiven Heilungen.

Die Beobachtungen von Arnold Smith, Demarquay und Billroth über spontane Rückbildung deutlich geschwellter Leistendrüsen nach der Penisamputation dürfen bei der grossen Seltenheit dieser Fälle keineswegs als Gegenindicationen der Drüsenexcision hingestellt werden.

Ueber die Technik der Operation brauche ich kein Wort zu verlieren, sie weicht von ähnlichen Operationen in nichts ab. Gewöhnlich wird die Drüsenoperation in unmittelbarem Anschlusse an die Penisoperation ausgeführt. Bloss Demarquay will die Peniswunde erst heilen lassen und dann die Drüsen entfernt wissen. Dieser Rath verdient vielleicht Beachtung für voraussichtlich sehr eingreifende Drüsenoperationen, zumal die Leistenwunde dann strenge antiseptisch behandelt werden kann, während die Wundbehandlung bei gleichzeitiger Peniswunde doch etwas von ihrer Sicherheit einbüsst.

Cap. XXII.

Die Neubildungen der Schwellkörper.

§. 75. Unter Hinzufügung der Fälle von sog. primärem Sarkom des Penis erhalte ich eine Casuistik von 13 Fällen [1]), wovon 8 primäre und 2 metastatische Sarkome und 3 metastatische Carcinome sind. Das Sarkom ist also die einzige primäre, überhaupt aber die häufigste Neubildung der Schwellkörper.

1) Das primäre Sarkom der Schwellkörper.

Marcus Beck vollzog die Amputation des Penis bei einem 56jährigen Manne wegen einer Penisgeschwulst. Vor 20 Jahren hatte sich eine Neubildung der Vorhaut entwickelt, die langsam wuchs und

[1]) Nach Zielewicz (Arch. f. klin. Chir. Bd. 12. p. 589) operirte Frommhold einen Fall von Sarkoma vasculosum der Schwellkörper. Im Musée Dupuytren in Paris ist ein Präparat von Vidal (Nr. 44a): Sarkôme érectile et épithélioma lobuleux envahissant le prépuce, le gland et le corps caverneux. Weitere Angaben waren mir nicht erhältlich.

nach 9 Jahren durch Circumcision entfernt wurde. In der Operationsnarbe entwickelte sich die jetzige Geschwulst, wuchs anfangs sehr langsam, in den letzten Monaten aber auffällig schnell bis zu Hühnereigrösse. Bei der Operation umgab sie hinter der Eichel das ganze Glied, die Haut war mit Ausnahme einer kleinen Stelle verschieblich. Die mikroskopische Untersuchung ergab ein Fibrosarkom, welches von den Schwellkörpern ausgegangen sein soll.

Klebs (l. c. p. 1143) glaubt, dass es sich um einen umschriebenen fibromatösen Tumor der Vorhaut handelte, welcher später sarkomatös wurde, also secundär auf die Schwellkörper übergriff. Ich wage bei der knappen Krankengeschichte keinerlei Kritik.

Die 2 folgenden Fälle sind viel genauer beschrieben. Köhler beobachtete ein Rundzellensarkom der Schwellkörper.

Der 21jährige, früher gesunde Patient erlitt vor 9 Jahren einen Stoss gegen das Scrotum. Vor 4 Monaten constatirte er in der Gegend des hinteren Theiles des Scrotum eine haselnussgrosse Verhärtung, welche ihm ziehende Schmerzen verursachte, zugleich machte das Urinlassen Schwierigkeiten und rief Brennen in der Harnröhre hervor. — Bei der Aufnahme bestand das Scrotum gleichsam aus 3 Theilen: in den beiden seitlichen lagen die normalen Hoden, den mittleren Theil füllte ein kindskopfgrosser, harter, höckeriger Tumor aus, der von normaler Haut bedeckt, nicht druckempfindlich und wenig seitlich beweglich war. Leistendrüsen beidseitig vergrössert. — Excision des Tumors, wobei die Penisschwellkörper als Ausgangspunkt deutlich erkannt wurden. Die Harnröhre wurde an einer Stelle verletzt. Die Leistendrüsen wurden mit entfernt. Innerhalb 2 Monaten erschien ein Recidiv, sowohl in der Wunde, als in beiden Leisten. Zugleich erschienen multiple Metastasen am ganzen Körper, besonders am Thorax. Der Patient klagte dabei bloss über Schmerzen in den Beinen. Rasch erfolgte der Tod durch Erschöpfung. Bei der Section fand sich die Prostata in eine sarkomatöse Masse verwandelt, Blase und Rectum waren intact. Die Tumoren am Thorax hatten die Rippen zum Theil durchsetzt und zahlreiche Fracturen hervorgerufen. Grosse sarkomatöse Herde fanden sich in Lungen und Leber. An der Aussenfläche des Schädels wie an der Innenfläche sassen Metastasen, im Gehirne fehlten sie, dagegen bestanden sie in der ganzen Ausdehnung des Rückenmarkcanales zwischen Dura mater und Periost. Mikroskopisch hatte sich die Geschwulst als Rundzellensarkom erwiesen.

Maurer beschreibt als Angiosarkom und speciell als Endothelioma intravasculare der Schwellkörper folgenden Fall:

Der 50 Jahre alte Patient kam den 30. April 1882 auf die Volkmann'sche Klinik. Er will seit 3 Monaten krank sein und besonders an Geschwülsten in beiden Leisten leiden, welche vor längerer Zeit incidirt wurden. Von einer Erkrankung des Penis weiss er nichts, doch ergibt die Untersuchung, dass derselbe geschwollen, wie in halber Erection befindlich und von äusserster Derbheit und Härte wie aus Holz bestehend erscheint, in seiner Form aber durchaus nicht verändert ist. Ausserdem befinden sich in beiden Leisten je ein thalergrosses Ulcus mit tiefem, zum Theil gangränösem Grunde und überhängenden derb infiltrirten Rändern; ferner am rechten Fussrücken, an der Innenseite des rechten Kniegelenkes und am linken Unterschenkel eine An-

zahl vereinzelter, linsen- bis kirschengrosser, leicht prominenter, derber, zum Theil mit der Cutis zusammenhängender Knoten. Unter fortdauerndem mässigem Fieber und zunehmendem Zerfall der Kräfte erfolgte in etwa 4 Wochen der Tod, nachdem vorher noch an der ganzen Körperoberfläche zahlreiche kleine, derbe Geschwulstknoten aufgetreten waren.

Die Section ergibt ausser einem grossen Abscesse in der rechten Fossa iliaca, der bis zum Schenkelhalse hinabreichte, keine bemerkenswerthen Veränderungen der inneren Organe. Unter und zum Theil auch in der Cutis finden sich zahlreiche stecknadelkopfgrosse, derbe Knötchen. Die Cutis ist meist über ihnen verschiebbar; von ihrer weisslichen Schnittfläche entleert sich ein spärlicher milchiger Saft. Die Schwellkörper des Penis und der Urethra sind verdickt, von fast gleichmässiger Härte und fallen bei der Incision nicht zusammen. Als Ursache dieses eigenthümlichen Verhaltens lässt sich schon mit blossem Auge eine Geschwulsteinlagerung erkennen, welche der Schnittfläche ein gelblich-weisses, anämisches Ansehen gibt. Die Haut des Penis ist unverändert und normal verschieblich.

Von der ausführlich mitgetheilten mikroskopischen Untersuchung sind hier nur die wesentlichsten Punkte notirt: Albuginea der Schwellkörper normal, das Stroma der letzteren ebenfalls unverändert bis auf eine geringe kleinzellige Infiltration. Im Bereiche der Geschwulst sind die cavernösen Räume dicht mit Zellenmassen ausgestopft; die Zellen sind rund oder spindelig, selten cylindrisch. Das Centrum der Neubildung zeigt starke Fettdegeneration der zelligen Elemente. Im Bereiche des Bulbus und der Eichel lässt sich die Entstehung der Geschwulst aus den Endothelien der cavernösen Räume direct nachweisen. Die Endothelien quellen erst auf, dann folgen cylindrische Zellen in ein- oder mehrfacher Lage, die erst noch einen centralen Hohlraum umschliessen und endlich solide Zellstränge; die letzteren entwickeln sich also successive durch Wucherung der Endothelien.

Ueber den Charakter der Leistendrüsenulcerationen lässt sich nichts Genaueres feststellen; dagegen zeigen die Metastasen in der Cutis und im Unterhautzellgewebe in dem Verhalten des Stromas und der Zellformen völlige Uebereinstimmung mit der primären Geschwulst. Maurer rechnet die letztere zu den Angiosarkomen, will sie aber durch die Bezeichnung Endothelioma intravasculare von den namentlich aus den Endothelien der Lymphspalten hervorgehenden interfasciculären Tumoren unterscheiden.

Die Angaben über das primäre Sarkom des Penis entnehme ich einem Vortrage von Battle, in der pathologischen Gesellschaft in London. Bloss genannt wird je 1 Fall von Gross und T. Holmes. Von letzterem steht die Abbildung des Präparates und eine kurze Angabe in der 2. Aufl. des Treatise on surgery von T. Holmes (p. 852). Es handelt sich um ein aus Spindelzellen bestehendes Melanosarkom, welches im Bereiche der Harnröhrenschleimhaut entstanden war und die Eichel zerstört hatte. Golding Bird beobachtete ebenfalls ein melanotisches Spindelzellensarkom, über welches Folgendes bemerkt wird: Am Penis zwei Knoten, einer von dunkler Farbe, einem Schanker ähnlich. Der Patient genas von der Amputatio penis und

ist auch seither gesund geblieben. Seymour Sharkey sah ein Sarkoma penis, welches fälschlich als Epitheliom gedeutet worden.

Die Beobachtung von Battle betrifft einen 60jährigen Patienten, dessen Penis den 26. November 1883 vor der Symphyse amputirt wurde wegen einer schmerzlos gewachsenen, dunkel gefärbten, in letzterer Zeit leichte Blutungen veranlassenden Neubildung des peripheren Penistheiles. Der Patient starb 43 Tage nach Heilung der Wunde unter den Erscheinungen von Icterus, Husten und Erschöpfung. — Der weichelastische Tumor hatte eine unebene, pilzförmige Oberfläche und war ulcerirt; die Eichel verschwunden, die Structur der Schwellkörper schien erhalten. Histologisch bestand der Tumor grösstentheils aus Rundzellen, die stellenweise alveoläre Anordnung zeigten.

Diesen 5 Fällen gemeinsam ist zunächst der Sitz der Neubildung im Bereiche der Eichel. In den Fällen von Holmes und Battle bestand ausgedehnte Ulceration, während die Geschwulst, die Golding Bird entfernte, nicht ulcerirt gewesen zu sein scheint. Zweimal handelte es sich um melanotische Spindelzellensarkome, 1 Fall wird als Rundzellensarkom bezeichnet, er zeichnet sich durch einen besonders raschen Verlauf aus.

Da bestimmte Angaben über die Genese der Neubildung nicht gemacht werden, so ist jeder Versuch, diese Fälle in Beziehung mit anderen Beobachtungen zu bringen, als unsicher zu betrachten. Wenn ich sie mit dem primären Schwellkörpersarkom vereinige, so geschieht es, weil primäre Sarkome am Penis bis jetzt nur in den Schwellkörpern nachgewiesen sind. Ich nehme an, dass es sich um im Schwellgewebe der Eichel sich entwickelnde Sarkome handelt, welche, da ihnen bloss die Eichelschleimhaut als Bedeckung diente, früh ulcerirten und den weitgehenden Gewebszerfall veranlassten.

§. 76. Für die allgemeine Schilderung entnehme ich den beiden genau beschriebenen Fällen von primärem Sarkom der Schwellkörper folgende Daten:

In pathologisch-anatomischer Beziehung ist die von Maurer genau festgestellte Genese der Neubildung von besonderem Interesse. Die Malignität wird in beiden Fällen durch den raschen Verlauf — die Dauer der Erkrankung betrug im 1. Falle $8^1/_2$ Monate, im 2. Falle 4 Monate — und die ausgedehnte Metastasenbildung illustrirt. So ganz verschieden aber präsentirt sich die letztere. Die Leistendrüsen waren in beiden Fällen und zwar schon früh erkrankt. Ob die Prostatageschwulst im ersteren Falle eine Continuitätsinfection oder eine eigentliche Metastase darstellt, lässt sich nicht entscheiden. Die tertiären Metastasen befielen im ersteren Falle Lungen, Leber, Rippen, Schädelknochen und Wirbelsäule, im zweiten dagegen beschränken sie sich auf die Cutis und das Unterhautzellgewebe und zwar erschienen sie erst an den unteren Extremitäten und bloss kurz vor dem Tode über die ganze Körperoberfläche disseminirt. Das Fehlen der Metastasen in den inneren Organen ist, zumal die Geschwulstelemente in den cavernösen Räumen sich entwickelten, so sehr auffällig.

In beiden Beobachtungen wird das fast symptomlose Wachsthum der Neubildung hervorgehoben. Köhler erwähnt ziehende Schmerzen und Brennen beim Uriniren. Der Patient von Maurer

kam mit ulcerirten Leistendrüsen und Priapismus in Behandlung, ohne sonst über subjective Beschwerden zu klagen. Der erstere Tumor entwickelte sich an der Wurzel der Schwellkörper und bildete bei der Untersuchung eine kindskopfgrosse Anschwellung am Damm und im mittleren und hinteren Theile des Scrotum; der letztere dagegen scheint in der Mitte der Schwellkörper begonnen zu haben. In beiden Fällen waren Penis- und Harnröhrenschwellkörper von der Neubildung ergriffen, doch begann letztere wahrscheinlich in den Penisschwellkörpern und ergriff erst secundär den Harnröhrenschwellkörper.

Diagnose: Beim Bestehen einer Neubildung im Bereiche der Schwellkörper muss in praktischem Interesse vor Allem der Entscheid getroffen werden, ob dieselbe als primär oder als Metastase aufzufassen ist. Das Vorhandensein einer primären Geschwulst, von welcher aus erfahrungsgemäss die Schwellkörpermetastasen sich entwickeln, soll also ausgeschlossen werden. Die primäre Geschwulst war in den beiden Fällen von Sarkommetastase ein Hodensarkom, in den 4 Fällen von Krebsmetastasen 2mal ein Blasencarcinom, 1mal ein Blasen- und Prostatacarcinom und 1mal ein Rectumcarcinom. Wird die Schwellkörpergeschwulst als primäre Neubildung erkannt, so besteht noch die Möglichkeit einer Verwechselung des primären Schwellkörpersarkoms mit dem Harnröhrencarcinom. Letzteres occupirt aber stets den perinealen Theil der Harnröhre, bedingt exquisite Stricturerscheinungen und bricht frühzeitig am Damme auf; das Schwellkörpersarkom bedingte in den beiden Fällen keinerlei Stricturerscheinungen und zeigte ebensowenig Neigung zum Aufbruch; seinen Sitz hatte es einmal an der Wurzel, das andere Mal am hängenden Theile des Penis.

Die Aussicht auf einen Erfolg der Behandlung wird sehr getrübt durch den rapiden Verlauf und die rasche Metastasenbildung. Eine Behandlung ist daher nur in den frühesten Stadien indicirt, sie würde in der Exstirpatio penis bestehen (cf. §. 73). Der blossen Excision der Neubildung, wie sie von Köhler versucht worden, kann man nach den vorliegenden pathologisch-anatomischen Untersuchungen nicht das Wort reden.

2) Das metastatische Sarkom der Schwellkörper.

§. 77. Von dem metastatischen Sarkome der Schwellkörper liegen zwei Beobachtungen vor von C. O. Weber und Kocher (l. c. p. 387). Beide Fälle betreffen primäre Hodensarkome, welche in kurzer Zeit (6 Monate und 1 Jahr) unter multipler Metastasenbildung zu Grunde gingen. In dem Kocher'schen Falle wird die Schwellkörpermetastase bloss in dem Sectionsprotokolle erwähnt: Glans penis hart, blauschwärzlich mit oberflächlicher, warziger Ulceration, bis zur Schleimhaut von melanotischer Geschwulstmasse durchsetzt. Sie bedingte demnach wohl intra vitam keine besonderen Erscheinungen. Klebs (l. c. p. 1044) weicht in der Deutung des Falles von Kocher ab; der einen Annahme von Klebs aber, dass es sich um ein primäres Melanosarkom der Schwellkörper handle, muss ich unter Hinweis auf die im vorigen Paragraphen gemachten Angaben widersprechen.

In dem von C. O. Weber als Markschwamm des Hodens beschriebenen Falle entstanden die Metastasen am Penis als erbsengrosse

Knötchen unter stechenden Schmerzen und häufigen, länger dauernden Erectionen. Die Untersuchung ergab: Das Glied beständig erigirt, 2 Zoll im Durchmesser, über den cavernösen Körpern an verschiedenen Stellen mit erbsengrossen, harten Knötchen besetzt, mehrere derselben sassen am hinteren Eichelrand unter der Vorhaut, es bestand mässige Phimose, Urin wurde mühsam entleert, Katheterismus jedoch leicht. Das Sectionsprotokoll erwähnt die Einlagerung zahlreicher Geschwulstknoten in dem cavernösen Gewebe, der Schleimhaut der Eichel und in dem subcutanen Gewebe des Penis, die Harnröhre war stellenweise von der Neubildung comprimirt.

3) Das metastatische Carcinom der Schwellkörper.

§. 78. Carcinommetastasen in den Schwellkörpern beobachteten Holmes Coote; Eberth und Neumann; ein Präparat davon besitzt die pathologisch-anatomische Sammlung in Basel und ein zweites das Museum des St. Bartholom. Hosp. in London. Die primäre Geschwulst war 2mal ein Harnblasencarcinom (Holmes Coote, Neumann), 1mal Blasen- und Prostatacarcinom (Baseler Präparat) und 1mal ein Carcinoma recti (Eberth). In den sämmtlichen Fällen wurden bei der Section Metastasen in inneren Organen gefunden.

In dem Eberth'schen Falle stellte die Metastase einen über kirschkerngrossen Knoten im Penisschwellkörper gegen den Bulbus zu dar, und es gelang hier auch die Genese in der Weise festzusetzen, dass die cavernösen Räume durch die Carcinomzellen thrombosirt wurden, die Propagation der letzteren erfolgte demnach durch die Blutbahn. Neumann stellte für seinen Fall dieselbe Entstehung fest. Er fand auch in den Venen des Plexus pudendus und der V. dors. und profunda penis krebsige Thromben. Neben den Penisschwellkörpern zeigten der Bulbus und die Prostata dieselben Metastasen. Holmes Coote beobachtete eine ganz ähnliche Multiplicität der letzteren.

In diesen beiden Fällen bestand intra vitam eine bedeutende Vergrösserung und Härte des Penis; subjective Erscheinungen bedingte die Metastase bloss in dem Falle von Neumann in Form hochgradiger Schmerzen im Perineum.

Die in den vorgeschrittenen Stadien eines Blasen- oder Mastdarmcarcinoms auftretende umschriebene oder diffuse Infiltration der Schwellkörper und der folgende andauernde Priapismus bilden die diagnostischen Momente für unsere Carcinommetastasen, wobei der Nachweis anderer tertiärer Metastasen die Diagnose noch wesentlich fördern hilft.

Anhang.

Die Gummata des Penis.

§. 79. In den Specialarbeiten über Syphilis werden die Initialsklerose und die breiten Condylome des Penis ausführlich abgehandelt, so dass ich auf jene Arbeiten verweisen kann.

Die Gummata des Penis kommen sehr selten zur Beobachtung. Ozenne[1]) konnte aus der französischen Literatur nur 8 Fälle zusammenstellen und in der deutschen Literatur finden sich kaum so viele Beobachtungen[2]).

Das Gumma erscheint anfangs als solider, indolenter, etwa bohnengrosser Knoten von bekannter Consistenz, der später zerfällt und ulcerirt. Eichel, Vorhaut, Haut des Penis und Schwellkörper können Sitz der Geschwulst sein. Oefters besteht letztere multipel; Socin[3]) notirt z. B. in einem Falle Gummata in der Haut des Penis, des Scrotum und im linken Hoden.

Folgenschwer können Gummata der Harnröhre und Schwellkörper werden, sie führen zu Stricturen, Fisteln und Difformitäten des Penis. Luecke[4]) beobachtete 2 solcher Fälle bei alten neapolitanischen Soldaten, bei denen auch andere Zeichen alter, aber abgelaufener Syphilis nachzuweisen waren. An der Glans penis und dem Anfange der Pars cavernosa bestanden derbe, schmerzlose Geschwülste, die mit der Haut verwachsen waren. In beiden Fällen war beträchtliche Harnröhrenverengerung, in dem einen Falle Fistelbildung vorhanden.

Bei der Untersuchung der durch Amputatio penis gewonnenen Präparate bestanden die Geschwülste aus einer Narbenmasse, welche die Glans, die Haut und Albuginea der Schwellkörper durchsetzte, die Harnröhre rings umgab und comprimirte.

Das solitäre Gumma hat öfters diagnostische Schwierigkeiten bereitet. Im Beginne lässt es sich etwa mit einer Initialsklerose verwechseln; die Anamnese und der Nachweis anderer tertiärer Erscheinungen vermögen dann die Diagnose zu fördern.

Dem ulcerirten Gumma wird grosse Aehnlichkeit mit dem beginnenden Carcinom des Penis zugeschrieben. Der Nachweis anderer Erscheinungen der Syphilis und das Verhalten der Leistendrüsen können den diagnostischen Entscheid fördern. Das Hauptgewicht aber muss auf die genaue Untersuchung des Geschwüres, eventuell durch Feststellung der Gewebsstructur eines excidirten Geschwulsttheiles mittelst des Mikroskopes, und auf den Effect einer Jodkalibehandlung gelegt werden.

Gummata der Vorhaut und Eichel wurden schon öfters Mangels einer richtigen Diagnose excidirt und zwar anscheinend ohne weitere Folgen für den Kranken. Luecke sah sich in den erwähnten beiden Fällen, da alle antisyphilitischen Curen ohne Erfolg waren, zur Amputatio penis gezwungen. Es folgte dauernde Heilung.

---

[1]) Ozenne, Des gommes de la verge. Revue de la chir. 1883. Nr. 7.

[2]) Vgl. die Angaben bei H. Zeissl, Grundriss der Syphilis. Stuttgart 1876. p. 223; ferner M. Zeissl, Casuistische Beiträge zur Erkrankung des Urogenitalapparates. Wiener med. Presse. 1882. Nr. 37 u. 39.

[3]) Jahresbericht über die chirurgische Abtheilung des Spitals zu Basel 1881. p. 65; 1880. p. 67.

[4]) Bericht über die chirurgische Universitätsklinik in Bern von Ostern 1865 bis Ostern 1872. Deutsche Zeitschrift für Chirurgie. Bd. II. 1873. p. 362.

WELLCOME LIBRARY INSTITUTE